Aus der Abteilung Kardiologie und Pneumologie
(Prof. Dr. med. G. Hasenfuß)
im Zentrum Innere Medizin
der Medizinischen Fakultät der Universität Göttingen

Koronare Mikroembolisation am Kaninchenmodell: Simvastatin vermindert die Inflammation und myokardiale Dysfunktion nach koronarer Mikroembolisation

INAUGURAL – DISSERTATION

zur Erlangung des Doktorgrades

der Medizinischen Fakultät

der Georg-August-Universität zu Göttingen

vorgelegt von

Georg Michael Schultz

aus

Mainz

Göttingen 2013

Dekan:	Prof. Dr. rer. nat. H. K. Kroemer
I. Berichterstatter:	Prof. Dr. med. B. Pieske
II. Berichterstatter/in:	Priv.-Doz. Dr. med. B.C. Danner
III. Berichterstatter/in:	
Tag der mündlichen Prüfung:	24. September 2013

Inhaltsverzeichnis

1	**Einleitung**	5
1.1	Koronare Mikroembolisation	5
1.2	Koronare Mikroembolisation und Entzündung	5
1.3	Statine und Entzündung	6
1.4	Ziel der Arbeit	7
2	**Material und Methoden**	8
2.1	Präparation der Tiere	8
2.2	Mikroembolisation	9
2.3	Experimentelles Protokoll	10
2.4	Blutentnahme	11
2.5	Troponin-T-Bestimmung	12
2.6	Echokardiographie	12
2.7	Versuchsende und Probenentnahme	13
2.8	Histologie	14
2.8.1	Präparation des Gewebes	14
2.8.2	Histologische Färbungen	15
2.8.3	Immunhistochemie	15
2.8.4	Kollagenquantifizierung	17
2.9	Makrophagen und TNF-α-Score	18
2.10	Datenauswertung und Statistik	19
3	**Ergebnisse**	20
3.1	Sterblichkeit	20
3.2	Troponin T	20
3.3	Echokardiographie	20

3.3.1 Herzfrequenz 21
3.3.2 Ejektionsfraktion 22
3.3.3 LVedD und LVesD 22
3.3.4 Verkürzungsfraktion 23
3.3.5 Diastolische Funktion 23
3.3.6 Beziehung zwischen Verkürzungsfraktion und Troponin T 25
3.4 Histologie 26
3.4.1 Leukozyteninfiltration 26
3.4.2 Fibrosierung 28
3.4.3 Fibrosierung in Abhängigkeit des Troponin-T-Wertes 30
3.5 Makrophageninfiltration 30
3.6 TNF-α-Expression 32
4 Diskussion 35
4.1 Koronare Mikroembolisation 35
4.2 Experimentelles Modell 35
4.3 Effekt von Statinen bei Myokardinfarkt 36
4.4 Effekt von Simvastatin auf die myokardiale Dysfunktion nach KME 38
4.5 Effekt von Simvastatin auf die myokardiale Entzündung nach KME 38
4.6 Klinischer Ausblick 39
5 Zusammenfassung 41
6 Abkürzungsverzeichnis 43
7 Literaturverzeichnis 45

1 Einleitung

1.1 Koronare Mikroembolisation

Die Ruptur von arteriosklerotischen Plaques und der daraus resultierende Verschluss einer epikardialen Koronararterie ist der entscheidende pathogenetische Faktor bei der Entstehung des Herzinfarktes (Davies und Thomas 1985, Falk 1985). Jedoch kann es im Rahmen von Plaquerupturen anstatt zu einem vollständigen Verschluss des Koronargefäßes auch zur Verschleppung thrombotischen Materials in die Mikrostrombahn kommen, was dann zu einer koronaren Mikroembolisation (KME) führt.
In den letzten Jahren haben viele Untersuchungen gezeigt, dass die KME im Rahmen von akuten Koronarsyndromen oder akuten Koronarinterventionen eine wichtige Rolle spielt (Heusch et al. 2004). Verschiedene post-mortem-Untersuchungen bei Patienten, die an ischämischer Herzerkrankung verstorben waren, zeigten, dass es im Rahmen von Plaquerupturen häufig zu peripheren Mikroembolisationen kommt (Davies und Thomas 1985, Falk 1985, Frink et al. 1988). Weiterhin konnte gezeigt werden, dass es sowohl im Rahmen von elektiven (Taylor et al. 2006) als auch von akuten Koronarinterventionen (Henriques et al. 2002, Kotani et al. 2002, Selvanayagam et al. 2007) häufig zu Mikroembolisationen kommt. Wenngleich diese oft klinisch inapparent verlaufen, zeigten einige Arbeiten, dass eine periinterventionelle KME die Prognose hinsichtlich der Überlebenszeit und des rezidivfreien Intervalls verschlechtern kann (Bolognese et al. 2004, Wu et al. 1998).

1.2 Koronare Mikroembolisation und Entzündung

Sowohl klinische Untersuchungen als auch Untersuchungen an verschiedenen Tiermodellen zeigten, dass es im Rahmen von KME zu ausgeprägten Entzündungsreaktionen kommt. Mehrere Arbeiten konnten den Anstieg verschiedener Entzündungsmediatoren im Blut nachweisen (Bahrmann et al. 2007, Heusch et al. 2004, Yamada und Topol 2000).
Experimentelle Studien an Hunden mit intrakoronarer Injektion von Polysterol-Mikrosphären zeigten, dass eine KME zu einer kontraktilen Dysfunktion des Herzens führen kann, ohne dass sie den regionalen Blutfluss vermindert (Kontraktions-Perfusions-Missverhältnis) (Dörge et al. 2000). Weiterhin zeigte sich ein direkter Zusammenhang

zwischen myokardialer Dysfunktion und Expression von Tumornekrosefaktor alpha (TNF-α) nach KME (Dörge et al. 2002, Li et al. 2010, Thielmann et al. 2002). TNF-α konnte dabei in der Immunhistochemie vor allem in den Periinfarktzonen nachgewiesen werden.
Die Gabe von TNF-α-Antikörpern nach KME konnte die myokardiale Dysfunktion verhindern, während die intrakoronare Applikation von TNF-α ohne KME ebenfalls zu einer deutlichen myokardialen Dysfuntion führte (Dörge et al. 2002). Auch die Gabe von Glukokortikoiden nach KME bei Hunden verhinderte komplett die regionale kontraktile Dysfunktion (Skyschally et al. 2004).
Insgesamt gibt es an Hand der aufgeführten Arbeiten viele Anhaltspunkte dafür, dass eine Entzündungsreaktion nach KME eine wesentliche Rolle bei der kontraktilen Dysfunktion spielt, wobei der genaue Pathomechanismus bisher nicht bekannt ist. Offenbar ist aber eine oxidative Schädigung der Myofilamente an der Dysfunktion beteiligt (Canton et al. 2006). Die kontraktile Dysfunktion war bei den oben genannten Studien nicht durch das Ausmaß der definitiven Infarzierung erklärbar und erholte sich bei chronisch instrumentierten Tieren nach einigen Tagen vollständig (Skyschally et al. 2004). Dies belegt die vorrangige Rolle der Entzündungsreaktion statt der Nekrose für die regionale Dysfunktion.

1.3 Statine und Entzündung

Der lipidsenkende Effekt von Statinen ist inzwischen ausführlich untersucht, und Statine werden routinemäßig zur Sekundärprophylaxe des akuten Koronarsyndromes eingesetzt. Inzwischen gibt es jedoch vermehrt Daten, die belegen, dass Statine zusätzlich zu ihren lipidsenkenden Eigenschaften auch pleiotrope Effekte besitzen (Liao und Laufs 2005). Unter anderem haben Statine ausgeprägte antiinflammatorische Effekte, die über die Minderexpression verschiedener Zytokine vermittelt werden (Liao und Laufs 2005).
So konnte gezeigt werden, dass eine Simvastatingabe nach Myokardinfarkt bei Ratten die Expression von inflammatorischen Zytokinen verringert und den linksventrikulären Umbau (Remodeling) verbessert (Zhang et al. 2005). Weiterhin konnten Statine in verschiedenen experimentellen Sepsisstudien bei Mäusen die Überlebensrate deutlich verbessern (Ando et al. 2000, Merx et al. 2005) und die Expression von TNF-α verringern (Ando et al. 2000).
Auch die präinterventionelle Gabe von Statinen vor Herzkatheteruntersuchungen hat positive Effekte gezeigt. Eine Gabe von 80 mg Atorvastatin 12h vor Koronarangiografie bei Patienten mit Nicht-ST-Hebungs-Myokardinfarkt verbesserte das Ergebnis hinsichtlich

Überleben und Ereignisfreiheit und verminderte den Anstieg von CK-MB und Troponin I (Patti et al. 2007). Auch andere Arbeiten zeigen eine deutliche Verringerung des Anstiegs von Herzenzymen bei elektiver Koronarintervention bei vorheriger Langzeittherapie (Mulukutla et al. 2004) und Kurzzeittherapie mit Statinen (Pasceri et al. 2004).

1.4 Ziel der Arbeit

Aufgrund der aufgezeigten positiven Effekte von Statinen testeten wir die präinterventionelle Therapie mit Simvastatin vor KME. Dafür wurde ein minimalinvasives Modell zur KME am Kaninchen entwickelt, da die direkte Manipulation am Herzen bei offenem Thorax per se eine Entzündungsreaktion hervorruft. Vorarbeiten zu diesem Modell sind bereits in der Dissertation von Martin Ballhausen (Ballhausen 2009) beschrieben worden.
Es sollten 3 Hauptfragen beantwortet werden:

1. Verringert die Gabe von Simvastatin die myokardiale Dysfunktion nach koronarer Mikroembolisation?
2. Verringert Simvastatin die Entzündungsreaktion nach KME?
3. Beeinflusst Simvastatin die myokardiale Fibrosierung nach KME?

2 Material und Methoden

2.1 Präparation der Tiere

Die Versuche wurden vom Tierschutzbeauftragten der Universität Göttingen befürwortet und durch die Bezirksregierung Braunschweig des Landes Niedersachsen genehmigt (Aktenzeichen 509.42502/01-12.03).

Es wurden 39 weibliche, 2,5 bis 4,6 kg schwere Chinchilla-Bastard-Kaninchen (Charles River Laboratories; Kißlegg) für den Versuch verwendet. Die Tiere wurden in Bodenhaltung in Gruppen von 4-8 Tieren gehalten und hatten freien Zugang zu Wasser und Futter. Die Versuche wurden frühestens 2 Wochen nach Ankunft der Tiere in der zentralen Tierversuchseinheit begonnen, so dass die Tiere sich vollständig an die neue Umgebung gewöhnen konnten.

24 Stunden vor dem Versuchsbeginn erhielten die Tiere zur Infektionsprophylaxe eine einmalige subkutane Injektion mit 0,5 ml einer Mischung aus Benzathin-Penicillin G und Dihydrostreptomycin (aniMedica GmbH; Senden-Bösensell). Bei Versuchsbeginn wurden die Tiere mit einer intramuskulären Injektion von 15 mg/kg KG Esketamin (Ketanest® S 25 mg/ml; Pfizer Pharma GmbH; Karlsruhe) und 0,1 ml/kg KG Xylazin 2% (Proxylax®; Prodivent Pharmaceuticals GmbH; Aachen) sediert. Bei weitgehend erloschenem Kornealreflex, aber erhaltener Spontanatmung wurden 22G Verweilkanülen beidseits in die Ohrvenen gelegt. Danach wurden sie mit einem 2,5 mm ID Trachealtubus (Portex LtD.; Hythe/Kent; England) oral intubiert und maschinell beatmet (Ventilog 2; Dräger; Lübeck. Atemfrequenz: 40/min; Atemzugvolumen: 50ml; Flow: 60 l/min; maximaler Beatmungsdruck: 10 mmHg). Die Aufrechterhaltung der Narkose erfolgte mit einer kontinuierlichen intravenösen Zufuhr von 5-15 ml/h 2%igem Propofol (Disoprivan® 2%; Astra Zeneca GmbH; Wedel) sowie einer halbstündigen intramuskulären Nachinjektion von 7,5 mg/kg KG Esketamin. Beatmung und Narkosetiefe wurden anhand einer exspiratorischen CO_2-Messung und einer EKG-Ableitung an den Extremitäten (EK 512p; Hellige; Freiburg; Deutschland) kontrolliert (Zielbereich: CO_2: 2-4 Vol%; Herzfrequenz: 150-180 Schläge/min).

Der operative Zugang erfolgte über einen medialen Halsschnitt. Unter sterilen Bedingungen wurde die rechte Arteria carotis communis freipräpariert und eine auf 2 cm Schaftlänge gekürzte 3F-Schleuse (IVA 3F; Balt Extrusion; Montmorency; Frankreich)

eingeführt. Dann wurden 1000 Einheiten Heparin (Liquemin® 25000; Hoffmann-La Roche AG; Grenzach) zur Antikoagulation injiziert.

Über die Schleuse wurde unter Röntgenkontrolle mit Hilfe eines Führungsdrahtes (TSF-18-50, 0,46 mm; Cook Europe; Bjaeverskov; Dänemark) ein 3F-Katheter mit einer 1 cm langen, rechtwinklig abgebogenen Spitze (Royal Flush® II, MAC1; Macartney Intracardial; Cook Europe, 30 cm Länge, 80 µl Volumen) in den linken Ventrikel eingeführt und die Lage durch eine kurze Kontrastmittelinjektion (Imeron® 350; Bracco ALTANA Pharma GmbH; Konstanz. 1:2 verdünnt mit 0,9% NaCl) überprüft. Nach Entfernen des Führungsdrahtes wurde der Katheter bis oberhalb der Aortenklappe zurückgezogen und der Hauptstamm der linken Koronararterie durch Drehbewegungen des Katheters sondiert. Durch eine weitere Injektion von Kontrastmittel wurde die intrakoronare Lage des Katheters validiert (Abbildung 1).

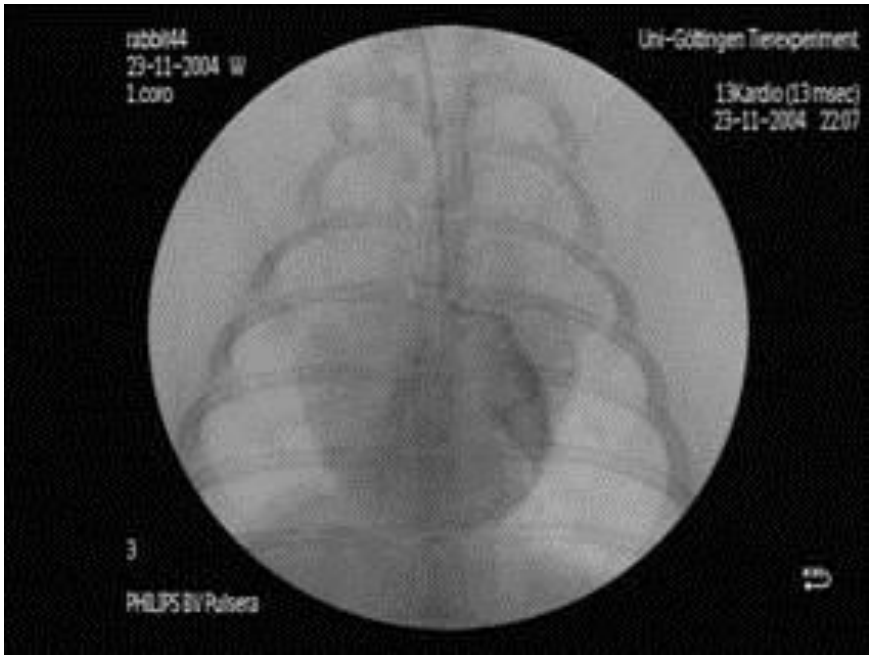

Abbildung 1: (Ballhausen 2009) Die Spitze des Katheters befindet sich im Ramus interventricularis anterior der linken Koronararterie. Es wird Kontrastmittel injiziert.

2.2 Mikroembolisation

Die Mikroembolisation erfolgte mit Polysterol-Mikrosphären (MS) von 45 µm Durchmesser (Polybead® Polysterene 45,0 Micron Microspheres; Polysciences Europe GmbH; Eppelheim). Die Mikrosphärensuspension wurde vor jedem Versuch auf eine Konzentration von 50000/ml in 0,9% NaCl verdünnt und ausgiebig aufgeschüttelt, um die Mikrosphären gleichmäßig zu suspendieren. Es wurden in einmaliger Injektion 10.000

oder 30.000 Mikrosphären, entsprechend Volumina von 200 oder 600 µl injiziert. Es wurden zwei Dosierungen verwendet, um einen weiteren Bereich der myokardialen Dysfunktion abzubilden. Danach wurde der Katheter mit 400 µl der Kontrastmittelverdünnung gespült und dadurch die intrakoronare Lage der Katheterspitze kontrolliert. Typischerweise zeigten sich während der intrakoronaren Injektion ausgeprägte ST-Senkungen im EKG (Abbildung 2).

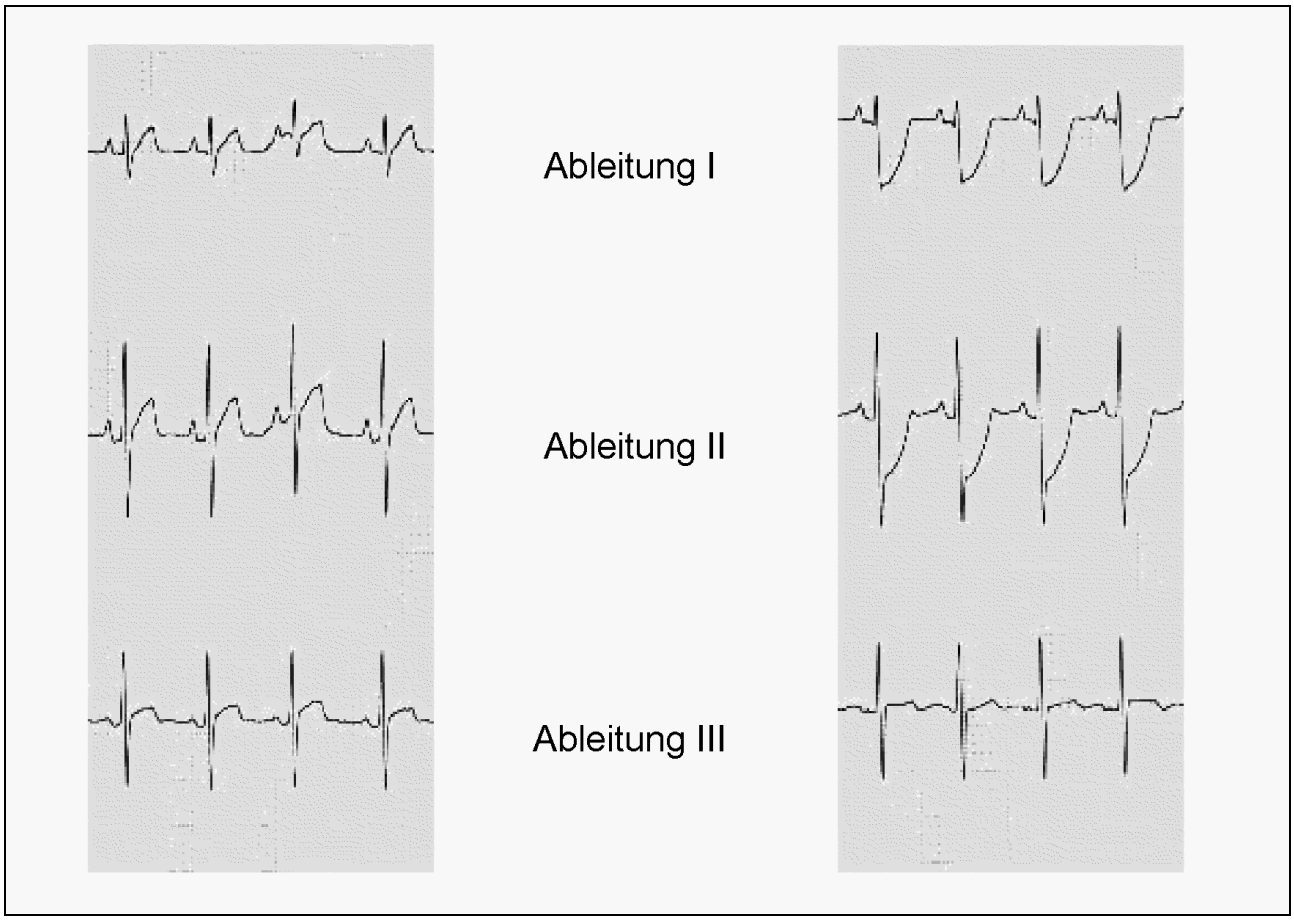

Abbildung 2: (Ballhausen 2009) Links: EKG präoperativ, rechts: EKG direkt nach Injektion von Mikrosphären: deutliche ST Senkungen über Ableitung I und II.

Nach der Mikroembolisation wurde die Schleuse entfernt und der Hals durch zweischichtige Naht verschlossen.

2.3 Experimentelles Protokoll

Die Kaninchen wurden in 5 Gruppen unterteilt (siehe Tabelle 1).

Eine Shamgruppe (n=5) wurde wie oben beschrieben operiert, aber keiner Mikroembolisation unterzogen. Die Tiere der Shamgruppe wurden 2 Tage nach Versuchsbeginn getötet.

Zwei Gruppen erhielten ab drei Tagen vor Versuchsbeginn bis zum Versuchsende täglich morgens 3 mg/kg KG Simvastatin (Zocor® 10 mg; MSD SHARP & DOHME GMBH; Haar). Diese Dosierung reduzierte bei Kaninchen mit Herzinsuffizienz nach tachykarder Ventrikelstimulation die sympathische Aktivierung, ohne die Blutlipide über den Versuchszeitraum signifikant zu beeinflussen (Pliquett et al. 2003). Es wurden ein oder zwei Tabletten mit einem Mörser zerkleinert und in 2 ml Leitungswasser suspendiert. Ein dem Ausgangsgewicht der Tiere entsprechender Anteil der Supension wurde in einer Spritze oral verabreicht. Die letzte präoperative Gabe erfolgte 8 Stunden vor Versuchsbeginn, die erste postoperative Gabe 16 Stunden nach Versuchsbeginn, wenn die Tiere aus der Narkose erwacht waren.
Den Tieren dieser beiden Gruppen (2d KME Simvastatin; 9d KME Simvastatin), sowie den Tieren zweier Gruppen, die nach gleichem Protokoll Placebo erhalten hatten (2d KME Placebo; 9d KME Placebo), wurden randomisiert 10000 oder 30000 Mikrosphären in die linke Koronararterie injiziert. Die Tiere wurden 2 oder 9 Tage postoperativ getötet und es wurden Myokardproben entnommen.

Gruppe	Anzahl	Versuchsende	Prozedur	Medikament
Sham	5	2d nach OP	OP ohne KME	Placebo
2d KME	7 (3/4)	2d nach OP	OP+ KME	Placebo
9d KME	14 (7/7)	9d nach OP	OP+ KME	Placebo
2d KME + S	5 (2/3)	2d nach OP	OP+ KME	Simvastatin 20mg/d
9d KME + S	10 (5/5)	9d nach OP	OP+ KME	Simvastatin 20mg/d

Tabelle 1: Einteilung der Versuchsgruppen (d= Tage nach Operation); Zahlen in Klammern in der Spalte „Anzahl“: 1. Zahl: 10000 MS injiziert; 2.Zahl: 30000 MS injiziert.

2.4 Blutentnahme

Den wachen Kaninchen wurde 1 Tag präoperativ sowie 1, 2 und 9 Tage postoperativ Blut abgenommen. Dafür wurde die linke oder rechte Ohrarterie mit einer 22-G-Kanüle punktiert. Es wurden eine Kalium-EDTA-Monovette® (Sarstedt AG & Co.; Nümbrecht) und eine EGTA/GSH-Katecholamin-Kabevette® (Kabe Labortechnik GmbH; Nümbrecht-Elsenroth) gefüllt. Die Proben wurden sofort auf 4°C gekühlt, 10 min zentrifugiert (3300 U/min) und anschließend der Überstand in 200 µl Portionen bei -80°C gelagert.

2.5 Troponin-T-Bestimmung

Die Troponin-T-Plasmakonzentration wurde im Zentrallabor des Universitätsklinikums Göttingen aus 16 Stunden postoperativ entnommenem EDTA-Plasma bestimmt. Die Messung wurde in einem Analyseautomaten (Elecsys 2010; Roche Diagnostics GmbH; Mannheim) mittels Routineverfahren (Troponin T Elecsys Test; Roche Diagnostics GmbH; Mannheim) durchgeführt.

2.6 Echokardiographie

Die Tiere wurden präoperativ sowie 2 und 9 Tage postoperativ (Gerät: SONOS 7500, Schallkopf: S3 12 MHz; Philips) echokardiographiert. Die Untersuchung erfolgte immer durch denselben Untersucher, der gegenüber der Gruppenzugehörigkeit verblindet war (Dr. Albrecht Schmidt). Die Tiere wurden in einem abgedunkelten Raum im Wachzustand untersucht. Dazu wurden sie in Rückenlage gehalten.

Folgende Parameter wurden bestimmt:

1.) Herzfrequenz (HF): Für die Ermittlung der Herzfrequenz wurde im M-Mode die Zeitdauer (t) von 5 Herzschlägen gemessen. Die Herzfrequenz wurde nach der folgenden Formel berechnet: HF= 5/t (Schläge/min).

2.) Ejektionsfraktion (EF): Für die Bestimmung der Ejektionsfraktion des linken Ventrikels wurde dieser von der Herzspitze aus im Vierkammerblick sowie im Zweikammerblick eingestellt. Im Standbild wurden in beiden Ebenen die enddiastolischen und endsystolischen endokardialen Ventrikelkonturen durch den Untersucher eingezeichnet. Daraus wurde durch das Gerät nach der Scheibchensummationsmethode (modifiziert nach Simpson) das enddiastolische (LVEDV) und das endsystolische Volumen (LVESV) des linken Ventrikels bestimmt. Daraus wurde die EF mit der folgenden Formel berechnet: EF= (LVEDV-LVESV)/LVEDV x 100 (%)

3.) Linksventrikulärer enddiastolischer Durchmesser (LVedD) und linksventrikulärer endsystolischer Durchmesser (LVesD): Zur Bestimmung der LVedD und LVesD wurde der Schallkopf knapp unterhalb der Mitralklappenebene senkrecht zur Herzachse eingestellt. Im M-Mode wurden jeweils die endsystolischen und enddiastolischen Abstände zwischen Endokard der Vorder- und Hinterwand gemessen.

4.) prozentuale systolische Verkürzungsfraktion (VF): Die VF wurde nach folgender Formel berechnet: VF= (LVedD-LVesD)/LVedD x 100 (%).
5.) maximale frühdiastolische (Em) und spätdiastolische (Am) Geschwindigkeit des Mitralanulus: Für diese Messung wurde von der Herzspitze aus ein Vierkammerblick eingestellt. Das Messfenster des Gewebedopplers wurde im Bereich des medialen Mitralanulus positioniert und die Em und Am gemessen.

Dopplersonographische Parameter des diastolischen Einstroms über der Mitralklappe (E-Welle und A-Welle) wurden nicht in die Auswertung einbezogen, da die Mehrzahl der Tiere unter Kontrollbedingungen eine Fusion aus E- und A-Welle zeigten.

2.7 Versuchsende und Probenentnahme

Die Tiere wurden 2 oder 9 Tage nach der Mikroembolisation getötet. Dazu wurden die Kaninchen mit einer intravenösen Injektion von 0,3 ml/kg KG zweiprozentigem Xylazin sediert, mit 1000 IE Heparin i.v. antikoaguliert und anschließend mit einer intravenösen Injektion von 40 mg/kg KG Thiopental (Nycomed Pharma GmbH; Unterschleißheim) getötet. Sobald die Tiere einen Atemstillstand hatten und der Kornealreflex erloschen war, wurde das Herz über einen linkslateralen, interkostalen Zugang entnommen und in 5 Scheiben parallel zur Herzbasis aufgeschnitten (Abbildung 3).

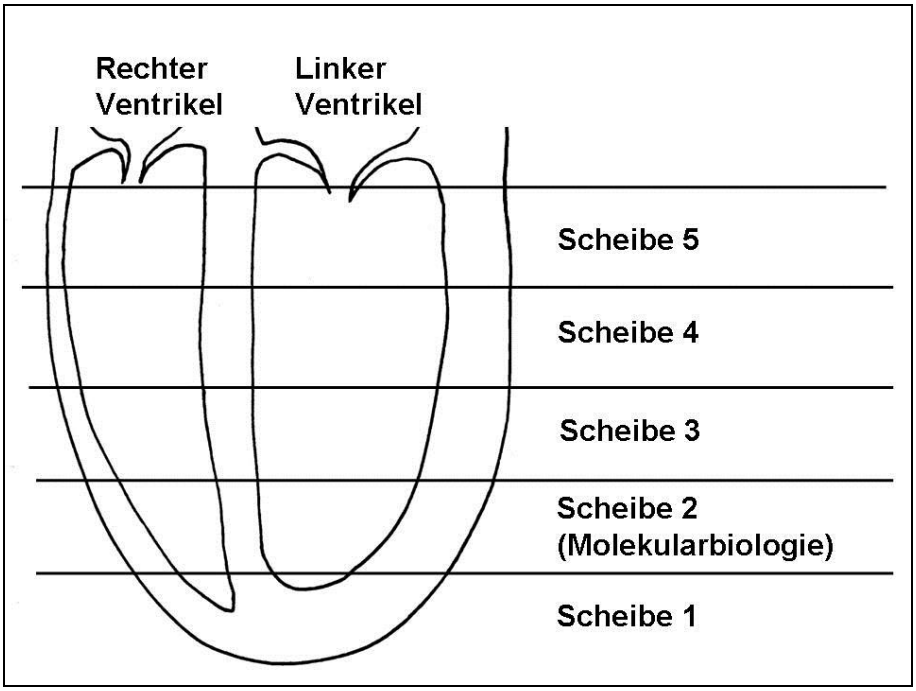

Abbildung 3: Längsschnitt linker und rechter Ventrikel

Die Scheibe 2 wurde in zehn Stücke geteilt (Abbildung 4) und sofort in flüssigem Stickstoff eingefroren. Die übrigen Scheiben wurden für 36 Stunden in 10%igem Phosphat-gepuffertem Formalin (Sigma-Aldrich; Steinheim) fixiert.

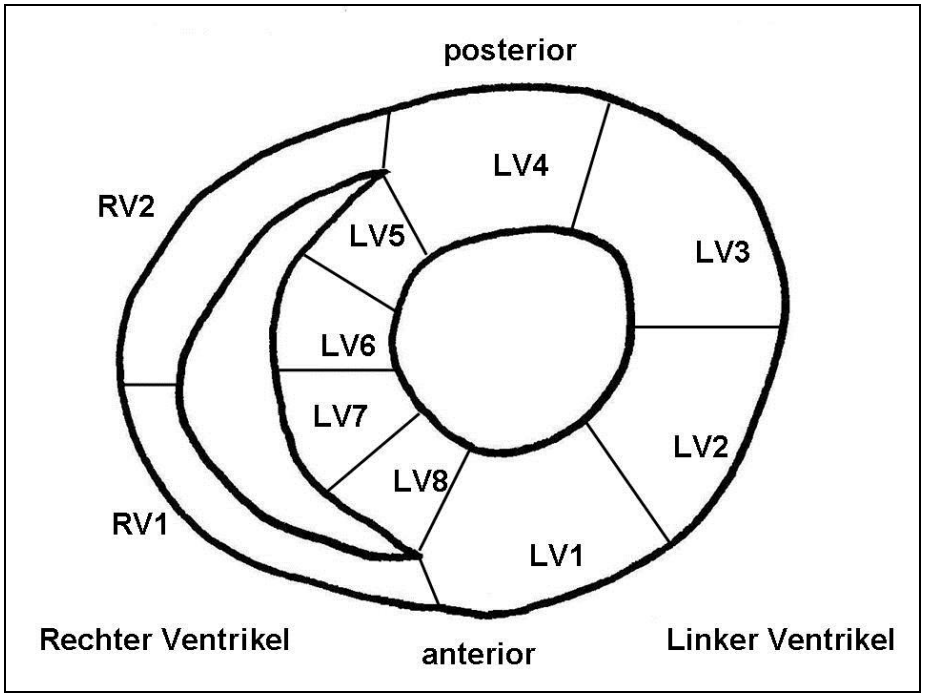

Abbildung 4: Querschnitt Herzscheibe 2

2.8 Histologie

2.8.1 Präparation des Gewebes

Zur Entfernung des Formalins wurden die Herzscheiben 3-5 3 Stunden mit Leitungswasser gewässert. Die Einbettung erfolgte in einem Automaten (TP 1020; Leica; Nussloch) in aufsteigender Ethanolreihe über Xylol in Parafin. Anschließend wurden die Scheiben in einer Ausgießstation (EG1140H; Leica; Nussloch) mit Paraplast plus (Kendall; Tyco Healthcare Group KG; Mansfield; USA) in Blöcke gegossen. Die Unterseite des jeweiligen Schnittes ergab dabei die Schnittfläche. Mit einem Schlittenmikrotom (SM 2000R; Leica; Nussloch) und einem extra harten Mikrotommesser (N35H; Fa. Feather; Japan) wurden aus den Parafinblöcken 1 µm dünne Schnitte angefertigt und auf Objektträger aufgebracht. Für die Histologie wurden gereinigte Objektträger (Knittel GmbH; Braunschweig) und für die Immunhistochemie hochadhäsive silanisierte Objektträger (SuperFrost®Plus; Menzel GmbH&Co KG; Braunschweig) verwendet.

2.8.2 Histologische Färbungen

Für die histologischen Färbungen wurden die Paraffinschnitte in Xylol gelöst, in absteigender Alkoholreihe gewässert und nach den folgenden Protokollen gefärbt:

Pikrosiriusrot-Färbung:

1. 45 minütige Färbung in 0,1%iger Pikrosiriusrot-Lösung: 1 g Pikrosiriusrot (Direkt Red 80; Sigma-Aldrich; Steinheim) auf 1 l gesättigte Pikrinsäure (Pikrinsäure-Lösung 1,2%; Riedel-de Haen; Seelze).
2. 1min. Differenzierung in 0,01M HCl. Anschließend Spülen mit Aqua bidest.

Hämatoxylin-Eosin-Färbung:

1. dreimalige Färbung für jeweils 2 Minuten in Hämalaun (Ansatz: 1 g Hämatoxylin krist. (Fa. Merck KGaA; Darmstadt); 0,2 g Na-Jodat (Fa. Merck); 50 g Kalialaun (Fa. Merck); 50 g Chloralhydrat (Fa. Merck); 1 g Zitronensäure (Fa. Merck), gelöst in 1000 ml Aqua bidest).
2. 5 Minuten wässern unter fließendem Leitungswasser.
3. zweimalige Färbung mit Eosin für jeweils 3 Minuten (Ansatz: 1 g Eosin G (Fa. Merck); 1 Tropfen Eisessig (Fa. Merck); Lösung in 100 ml Aqua bidest).
4. Spülen mit Aqua bidest.

Nach den jeweiligen Färbungen wurden die Präparate in aufsteigender Alkoholreihe entwässert und über Xylol mit Entellan (Merck KGaA; Darmstadt) eingedeckt.

2.8.3 Immunhistochemie

	primäre Antikörper	sekundäre Antikörper
Makrophagen	Maus anti Human IgG, Clone MAC 387; Fa. Serotec; Konzentration: 3,33 μg/ml	Kaninchen anti Maus; Fa. DAKO Cytomation; Verdünnung: 1:100
TNF alpha	Polyklonal Ziege anti Human; Fa. Acris; Konzentration: 1 μg/ml	Maus anti Ziege IgG; Fa. Pierce; Verdünnung: 1:1000

Tabelle 2: Primär- und Sekundärantikörper Immunhistochemie

Für die Immunfärbungen wurden die in Tabelle 2 aufgeführten Antikörper verwendet.

Die Immunhistochemie (IHC) wurde nach folgendem Färbeprotokoll durchgeführt:

1. Präparate entparaffinieren: 3x Xylol für je 3 min.
2. Präparate rehydrieren: 2x 100%, 1x 96%, 1x 70%, 1x 50%, 1x 30% Ethanol und 1x entionisiertes Wasser für je 3 min.
3. Antigen-Demaskierung:

   TNF-α: 5x 3 min kochen in 10% Citrat-Puffer in der Mikrowelle (Sharp Europe GmbH; Hamburg) bei 800 Watt.

   Makrophagen: 20 min kochen in Tris-EDTA Puffer mit pH 9,0 (10 mmol/l Tris; 1 mmol/l EDTA; Aqua dest; pH Einstellung mit NaOH oder HCl) im Dampfgarer (Fa. Braun; Kronberg).
4. Objektträger (OT) abkühlen lassen auf Raumtemperatur
5. OT 5x 2 min waschen in 0,1 M Tris-Puffer pH 7,6 (0,1 mol Tris; 0,3 mol NaCl; 1l Aqua bidest; 1 ml Tween® 20).
6. Blocken der endogenen Peroxidase mit Peroxidase Blocking Solution für 20 min in einer feuchten Kammer
7. OT waschen wie unter 5.
8. OT mit Antibody Diluent 30 min in einer feuchten Kammer bei Raumtemperatur inkubieren; OT nur abklopfen.
9. Primär-AK auftragen; über Nacht im Kühlschrank in einer feuchten Kammer inkubieren
10. OT waschen wie unter 5.
11. Sekundär-AK auftragen; 30 min in einer feuchten Kammer bei RT inkubieren.
12. OT waschen wie unter 5.
13. (nur TNF-alpha-Färbung: 1 Tr. Envision auftragen, 30 min inkubieren und dann Waschen wie unter 5.; bei allen anderen Färbungen gleich fortfahren mit 14.)
14. 1Tr. Chromogen auftragen und bei RT unter mikroskopischer Kontrolle inkubieren, bis sich eine ausreichende Färbung zeigt
15. Abbruch durch Spülen mit destilliertem Wasser.
16. Kernfärbung: 2 min mit Hämalaun; 7 min differenzieren unter fließendem Leitungswasser.
17. Präparate dehydrieren: 2x 3 min mit 96% und 2x 3 min mit 100% Ethanol
18. 3x 3 min Xylol, mit Entellan eindecken.

Material Immunhistochemie:

Xylol: Fa. Merck KgaA; Darmstadt

Ethanol: Ethylalkohol vergällt; GeReSo mbh; Einbeck

Citrat: Sigma-Aldrich Chemie GmbH; Steinheim

Tris: Carl Roth Gmbh+ Co. KG; Karlsruhe

EDTA: Fa. Merck KGaA; Darmstadt

NaCl: Carl Roth Gmbh+ Co. KG; Karlsruhe

Tween® 20: Carl Roth Gmbh+ Co. KG; Karlsruhe

Peroxidase Blocking Solution: DAKO Cytomation

Target Retrieval Solution: DAKO Cytomation

Antibody Diluent: DAKO Cytomation

Envision: Envision™ System; anti Maus; HRP konjugiert DAKO Cytomation

Chromogen: Liquid DAB+ Chromogen System; HRP konjugiert; DAKO Cytomation

Entellan: Fa. Merck KGaA; Darmstadt.

2.8.4 Kollagenquantifizierung

Um eine Aussage über den Fibrosierungsgrad der an Tag 9 getöteten Tiere zu erhalten, wurden bei den Gruppen 9d KME Placebo, 9d KME Simvastatin sowie bei der Shamgruppe der Kollagengehalt bestimmt.

Zur Bestimmung des Kollagengehaltes wurden die Schnitte mit Pikrosiriusrot (PSR) gefärbt. PSR färbt kollagene Fasern rot und das restliche Gewebe in einem gelblichen Farbton. Da die Fibrose entsprechend der Verteilung der Mikrosphären sehr inhomogen im Herz verteilt war, wurde eine Methode entwickelt, um die Fibrose des ganzen Herzens sowie deren genaue Verteilung zu erfassen.

Mit einem Flachbettscanner (CanoScan 5000; Canon Deutschland GmbH; Krefeld; maximale Auflösung: 30 µm) wurden von jedem Herz drei mit PSR gefärbte Schnitte (Scheibe 3-5) gescannt und in ein Bildanalyseprogramm (analySIS®; Soft Imaging System GmbH; Münster) importiert. Die Aufnahme des linken Ventrikels wurde in 4 Abschnitte aufgeteilt (vorderes und hinteres Septum; vorderer und hinterer linker Ventrikel). Da das Kollagen einen deutlichen farblichen Kontrast zu den Myozyten bildet (Abbildung 5), erfolgte die Kollagenquantifizierung mit Hilfe einer Phasenfarbanalyse. Nach einer visuell durchgeführten Festlegung der Farbschwellenwerte des Kollagens, wurde die Fläche des Kollagens durch das Programm automatisch bestimmt. Danach wurde die Gesamtfläche

des Schnittes bestimmt und der prozentuale Kollagenanteil für die einzelnen Areale berechnet.

Um auch die interstitielle Kollagenmenge zu erfassen, wurden aus allen 3 Scheiben jeweils 3 mikroskopische Digitalfotos (Mikroskop: BH2; Olympus Europa GmbH. Kamera: C-4040 Zoom; Canon Deutschland GmbH; Krefeld) in 25 facher Vergrößerung angefertigt. Diese wurden aus Bereichen angefertigt, die im gescannten Bild nicht als kollagenhaltig detektiert wurden. Aus den insgesamt 9 Bildern wurde der Kollagenanteil nach oben genannter Methode bestimmt und daraus der durchschnittliche prozentuale Kollagenanteil des Interstitiums berechnet.

Der Gesamtkollagenanteil wurde berechnet, indem der prozentuale Kollagengehalt des Interstitiums und der gescannten Areale addiert wurde.

Abbildung 5: Pikrosiriusrot-Färbung eines Herzschnittes; Aufnahme in 100 facher Vergrößerung. Die Myozyten erscheinen blass gelblich. Die kollagenen Fasern erscheinen rot. In der Mitte sind 2 Mikrosphären angeschnitten.

2.9 Makrophagen und TNF-α-Score

Die Makrophageninfiltration und die TNF-α-Expression wurden anhand eines semiquantitativen Verfahrens bestimmt. Dafür wurden die IHC-Schnitte der jeweiligen Versuchstiere von drei gegenüber den Versuchsgruppen verblindeten Untersuchern bewertet. Dieses erfolgte mit einem 5 Stufen Score (0-4). Dafür wurden jeweils exemplarische Schnitte für die einzelnen Stufen ausgesucht, und den Untersuchern als Referenzschnitte vorgelegt. Für jeden IHC-Schnitt wurde durch die Untersucher anhand der Referenzschnitte ein Wert von 0-4 ermittelt. Aus den Scoreergebnissen für die einzelnen Gruppen wurde jeweils der Durchschnitt berechnet.

2.10 Datenauswertung und Statistik

Alle Ergebnisse werden als Mittelwert mit Standardfehler (SEM) angegeben. Zur Ermittlung statistisch signifikanter Differenzen der Mittelwerte zweier Gruppen wurde ein t-Test durchgeführt. Zur Ermittlung statistisch signifikanter Differenzen mehrerer Mittelwerte der Gruppen über einen Zeitverlauf wurde eine 2-Wege-Varianzanalyse (ANOVA) für wiederholte Messungen (WM) mit anschließendem Tukey-post-hoc-Test durchgeführt. Regressionsgeraden zweier Gruppen wurden mit einer Analyse der Kovarianz (ANCOVA) verglichen. Zur Berechnung wurden SigmaStat 2.03 (Jandel Scientific; SPSS Inc.; Chicago; Illinois; USA) und SPSS 13.0 (SPSS Inc.; Chicago; Illinois; USA) verwendet.

3 Ergebnisse

3.1 Sterblichkeit

Von insgesamt 40 operierten Tieren starben 3 Tiere innerhalb der ersten 16 Stunden nach Mikroembolisation nach Erwachen aus der Narkose und Verbringung in den Tierstall. Keines der mit Simvastatin behandelten embolisierten Tiere und der Shamtiere verstarb.
Ein bis drei Tage nach der Embolisation zeigten vor allem die mit Placebo behandelten Tiere klinische Auffälligkeiten im Sinne einer Herzinsuffizienz wie Tachypnoe, rasselnde Atmung und reduzierten Bewegungsdrang.

3.2 Troponin T

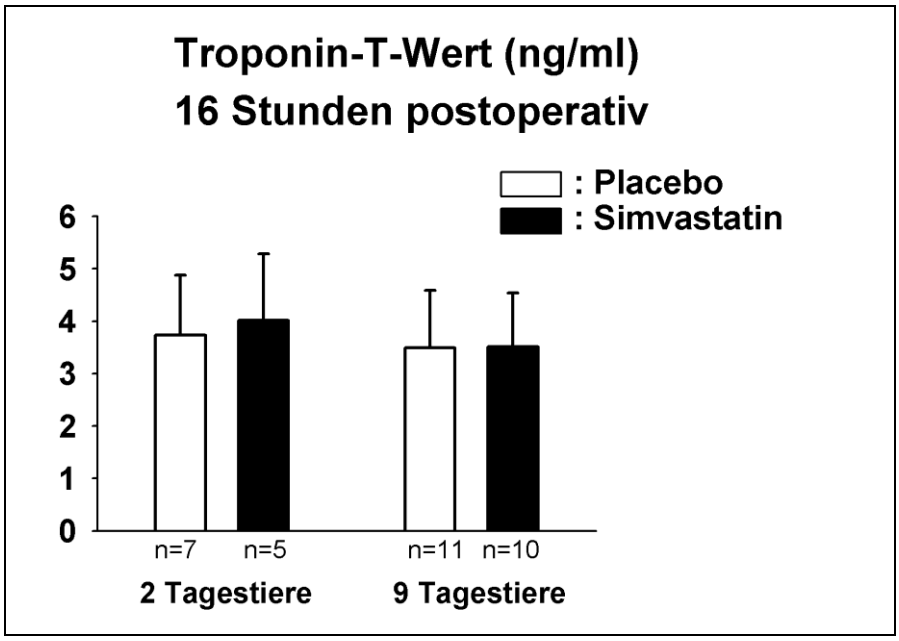

Abbildung 6: Die postoperativen Troponin-T-Werte unterschieden sich bei den Versuchsgruppen nicht.

Die Troponin-T-Werte wurden 16 Stunden postoperativ gemessen. Bei den einzelnen mikroembolisierten Gruppen zeigten sich keine signifikanten Unterschiede (Abbildung 6). Die Troponin-T-Werte der Shamtiere waren < 0,01 ng/ml.

3.3 Echokardiographie

Die Shamtiere wurden präoperativ sowie 2 Tage postoperativ echokardiographiert. Zwischen den präoperativen und den postoperativen Werten zeigten sich keine

signifikanten Unterschiede (Verkürzungsfraktion: 40±2 % vs. 44±2%; Ejektionsfraktion: 59±3% vs. 59±2%)

Die Tiere der Gruppen 9d KME Placebo und 9d KME Simvastatin wurden präoperativ, sowie 2 und 9 Tage postoperativ echokardiographiert. Dabei zeigte sich insgesamt ein biphasischer Verlauf: Zwei Tage nach koronarer Mikroembolisation hatte sich die Herzfunktion im Vergleich zu präoperativ deutlich verschlechtert. Nach 9 Tagen hatte sich die Herzfunktion weitgehend erholt. Die Simvastatingruppe hatte im Vergleich zur Placebogruppe an Tag 2 eine wesentlich bessere Herzfunktion.

3.3.1 Herzfrequenz

Die Herzfrequenz (HF) der mit Placebo und der mit Simvastatin behandelten Kaninchen war an Tag 2 signifikant höher als präoperativ (Abbildung 7). Der Anstieg bei den Placebotieren war tendenziell höher als bei den mit Simvastatin behandelten Tieren. Während die HF der Placebotiere bis Tag 9 wieder abfiel, blieb die HF der Simvastatintiere im Vergleich zu Tag 2 unverändert. Die HF beider Gruppen war an Tag 9 immer noch signifikant höher als präoperativ.

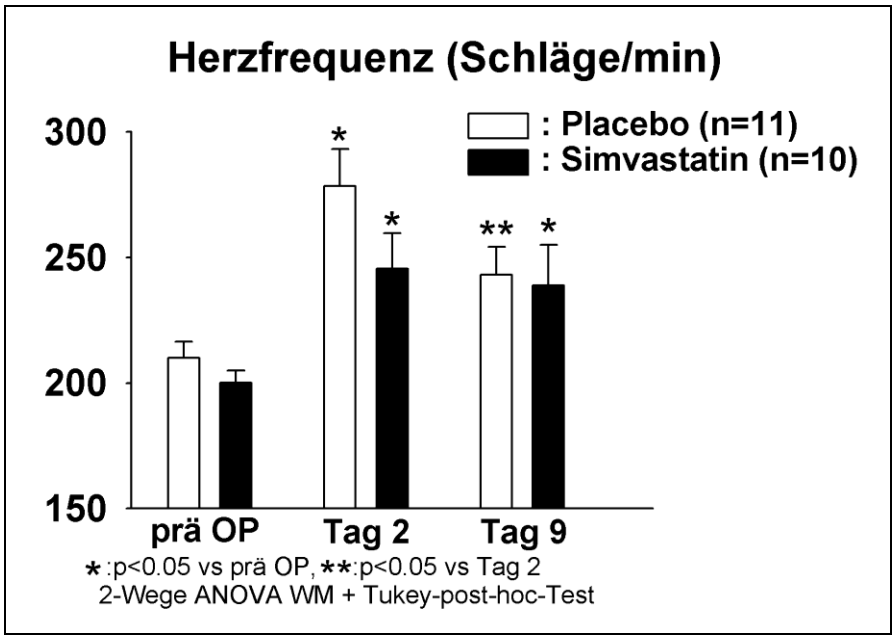

Abbildung 7: Deutlicher Anstieg der Herzfrequenz (Schläge/min) an Tag 2 gegenüber präoperativ. Die Herzfrequenz der Placebogruppe war an Tag 2 nach KME tendziell höher als die der Simvastatingruppe (p=0.09).

3.3.2 Ejektionsfraktion

An Tag 2 war die Ejektionsfraktion bei beiden Gruppen signifikant gegenüber den präoperativen Werten abgefallen (Abbildung 8). 9 Tage postoperativ hatten sich beide Gruppen soweit erholt, dass kein signifikanter Unterschied mehr zu den präoperativ gemessenen Werten bestand. Der Abfall der Ejektionsfraktion war an Tag 2 nach KME bei der Placebogruppe signifikant ausgeprägter als bei der Simvastatingruppe.

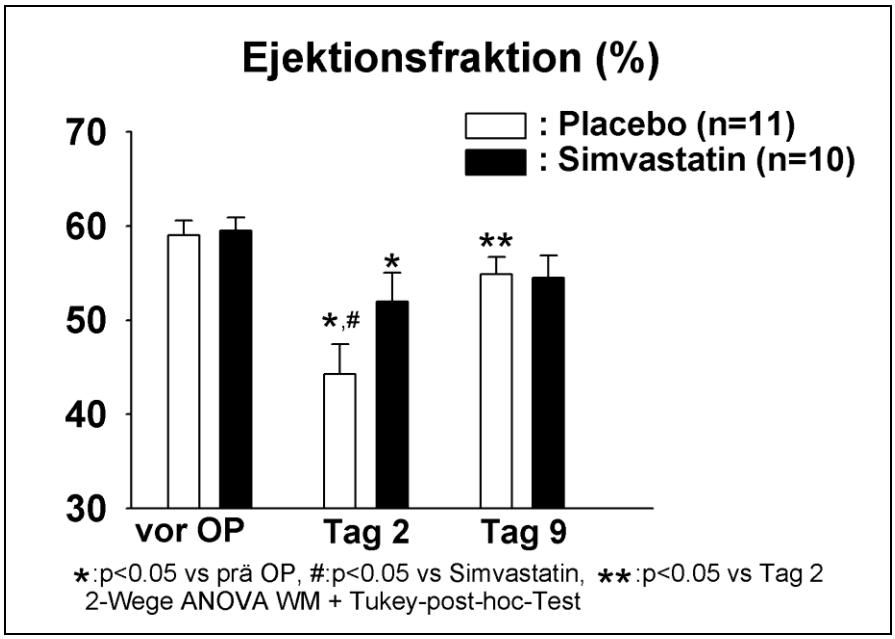

Abbildung 8: Die Ejektionsfraktion an Tag 2 ist in beiden Gruppen signifikant niedriger als präoperativ, an Tag 2 in der Simvastatingruppe aber signifikant höher als in der Placebogruppe.

3.3.3 LVedD und LVesD

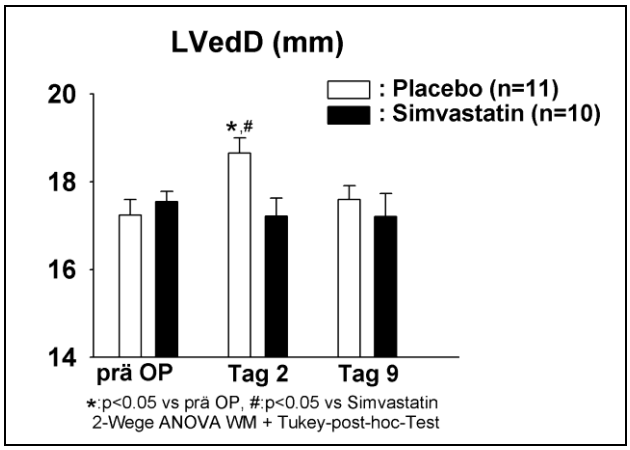

Abbildung 9: Signifikante linksventrikuläre enddiastolische Dilatation in der Placebogruppe 2 Tage nach KME.

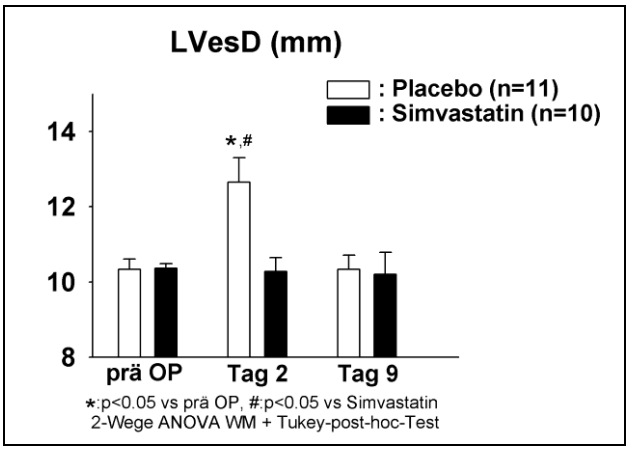

Abbildung 10: Signifikante linksventrikuläre endsystolische Dilatation in der Placebogruppe 2 Tage nach KME.

Die Dimensionen der linken Ventrikel der Placebogruppe waren an Tag 2 sowohl enddiastolisch (LVedD) als auch endsystolisch (LVesD) deutlich größer als unter Kontrollbedingungen (Abbildung 9 und 10).
9 Tage postoperativ waren sie nicht mehr signifikant größer als präoperativ. Bei den mit Simvastatin behandelten Tieren zeigte sich kein signifikanter Unterschied zwischen allen drei Messungen.

3.3.4 Verkürzungsfraktion

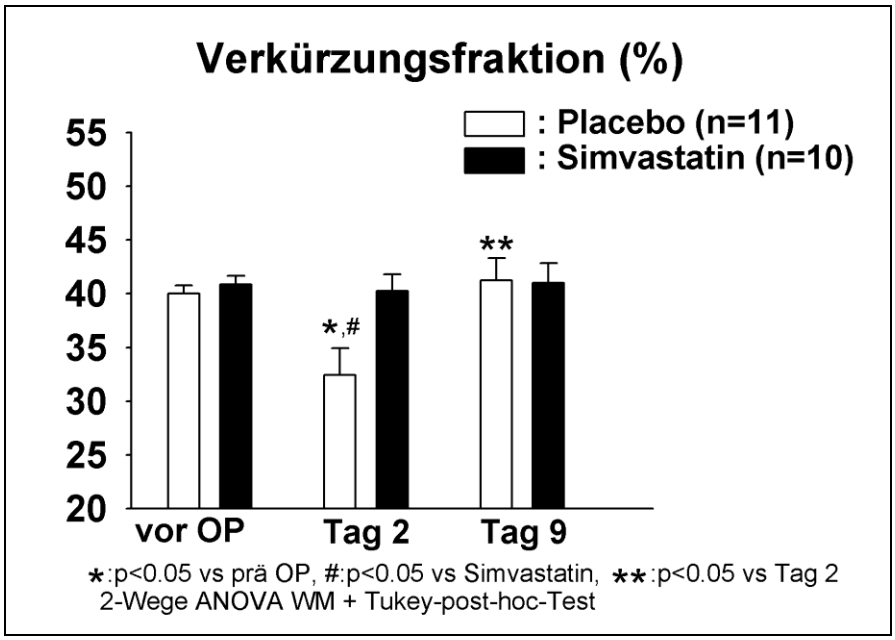

Abbildung 11: 2 Tage nach KME ist die Verkürzungsfraktion (VF) in der Placebogruppe signifikant gegenüber den präoperativen Werten abgeschwächt. Am 9. Tag entspricht sie wieder den Ausgangswerten. Die VF-Werte der Simvastatingruppe zeigen keine signifikanten Unterschiede zwischen den Messungen.

Die Verkürzungsfraktion der Placebogruppe war 2 Tage postoperativ signifikant schlechter als präoperativ und signifikant schlechter als bei der Simvastatingruppe an Tag 2. An Tag 9 hatten sich die Tiere wieder erholt. (Abbildung 11). Die Verkürzungsfraktion der Simvastatingruppe veränderte sich nach der Mikroembolisation nicht.

3.3.5 Diastolische Funktion

Um eine Aussage über die diastolische Funktion des linken Ventrikels zu erhalten, wurden die maximale frühdiastolische (Em) und spätdiastolische (Am) Geschwindigkeit des Mitralanulus mittels Gewebedoppler gemessen. Diese Werte erlauben einen Rückschluss

auf den passiven frühdiastolischen (Em) und den aktiven spätdiastolischen (Am) Bluteinstrom in den linken Ventrikel.

Die Em-Werte der Placebogruppe waren an Tag 2 gegenüber den präoperativen Werten leicht erniedrigt. Insgesamt ergaben sich aber zwischen den verschiedenen Messzeitpunkten und zwischen den beiden Gruppen keine signifikanten Unterschiede (Abbildung 12).

Die Am-Werte der Simvastatingruppe und der Placebogruppe waren an Tag 2 jeweils signifikant höher als präoperativ. Außerdem bestand an Tag 2 ein signifikanter Unterschied zwischen den Am-Werten beider Gruppen (Abbildung 13). An Tag 9 waren die Am-Werte beider Gruppen wieder annähernd gleich den präoperativen Werten. Die Am-Werte der Placebogruppe waren im Trend gegenüber den präoperativen Werten immer noch erhöht.

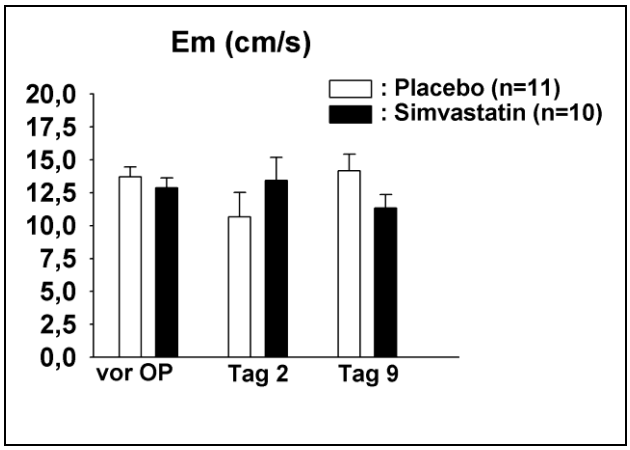

Abbildung 12

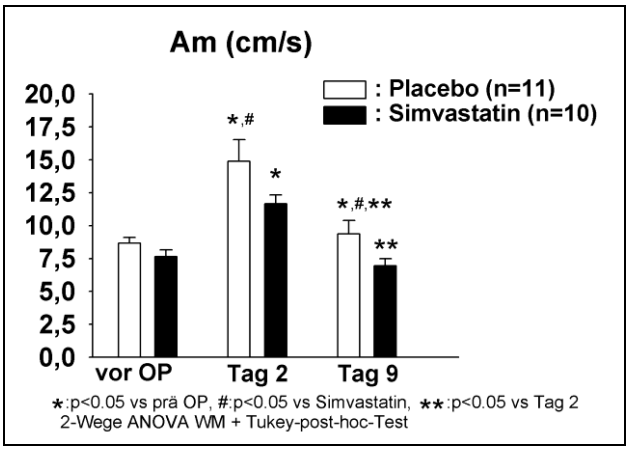

Abbildung 13

Um eine Aussage über die diastolische Dysfunktion des Ventrikels zu treffen, wurde ein Quotient aus Em und Am gebildet (Em/Am). Daraus lässt sich ablesen, ob der Bluteinstrom eher passiv (Em/Am>1) oder eher aktiv erfolgt (Em/Am<1), was für eine diastolische Dysfunktion spricht. Daraus ergab sich, dass es bei der Placebogruppe an Tag 2 gegenüber der Simvastatingruppe zu einer deutlicher eingeschränkten diastolischen Funktion kam (Abbildung 14). Die diastolische Dysfunktion hatte sich an Tag 9 in beiden Gruppen komplett zurückgebildet.

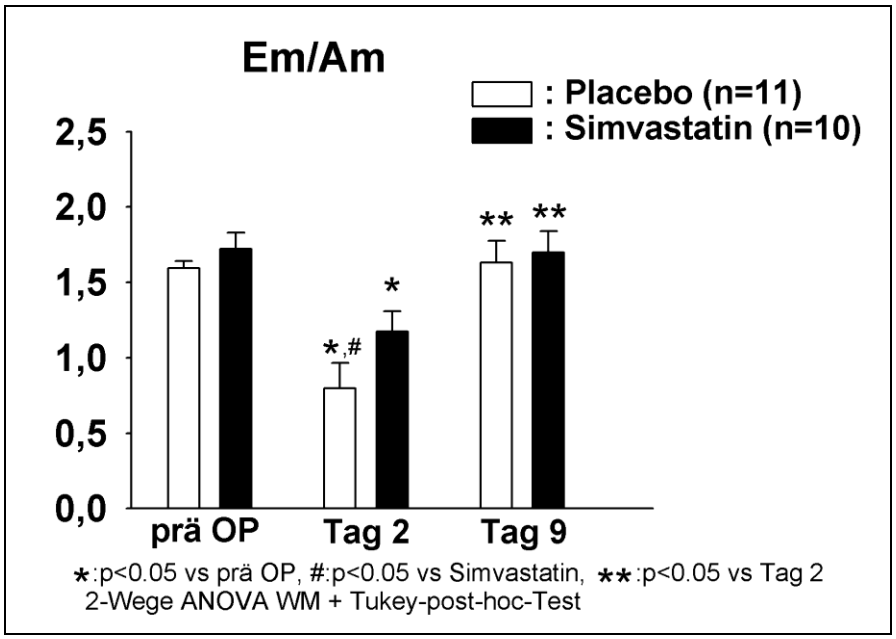

Abbildung 14: Deutliche diastolische Dysfunktion in beiden Gruppen an Tag 2. Die Dysfunktion ist in der Placebogruppe signfikant stärker ausgeprägt als in der Simvastatingruppe.

3.3.6 Beziehung zwischen Verkürzungsfraktion und Troponin T

Um eine Aussage über die Abhängigkeit der Verkürzungsfraktion von der Menge des infarzierten Myokards zu erhalten, wurde die Verkürzungsfraktion (VF) zwei Tage postoperativ mit den Troponin-T-Werten 16 Stunden postoperativ in Beziehung gesetzt. Dabei ergab sich, dass die VF beider Gruppen umso niedriger war, je höher der Troponin T Wert war (Abbildung 15). Es zeigte sich eine negative lineare Korrelation zwischen dem Troponin-T-Wert und der Verkürzungsfraktion (Placebo: $y=-1,3x+ 37,0$; $p< 0,05$; $r^2=0,33$; Simvastatin: $y=-0,7x+ 42,7$; $p< 0,05$; $r^2=0,22$).

Die VF-Werte der Placebogruppe waren für ein gegebenes Troponin T jeweils deutlich niedriger als bei der Simvastatingruppe.

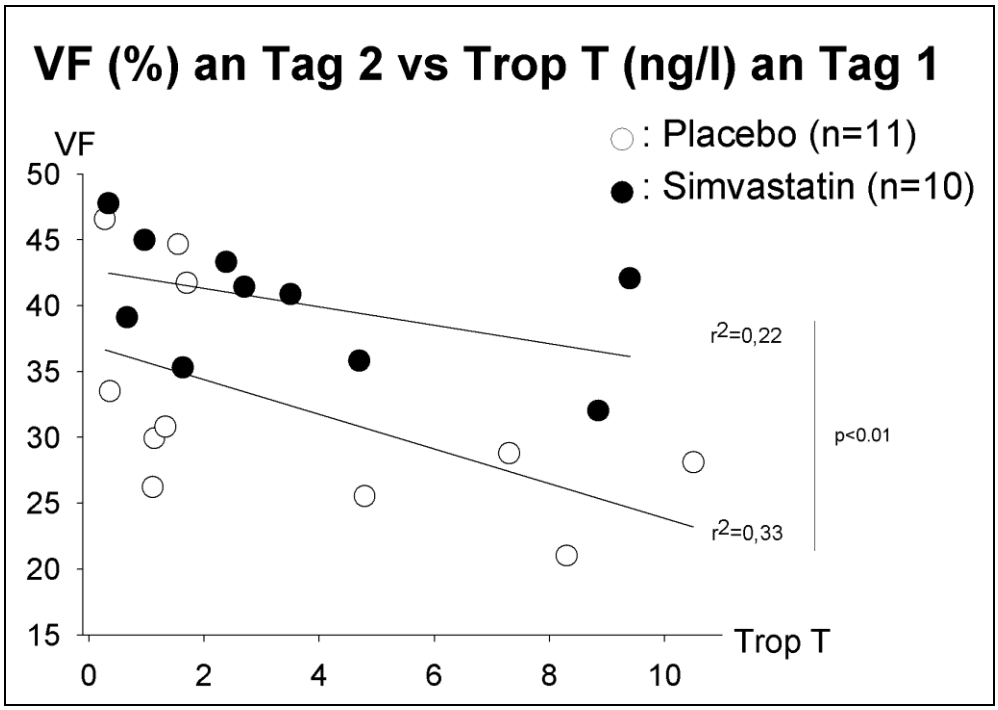

Abbildung 15: Die Verkürzungsfraktion (VF) 2 Tage nach KME ist abhängig von den Troponin-T-Werten 1 Tag nach KME.

3.4 Histologie

Von den verschiedenen Gruppen wurden histologische Schnitte in HE-Färbung und in Pikrosiriusrot-Färbung angefertigt.

3.4.1 Leukozyteninfiltration

Sowohl bei den mit Placebo (2d KME Placebo) als auch bei den mit Simvastatin behandelten Tieren (2d KME Simvastatin) fanden sich 2 Tage nach Mikroembolisation multiple Nekroseherde im linken Ventrikel. Diese zeigten eine deutliche Leukozyteninfiltration. Bei den Shamtieren fanden sich weder Nekrosen noch eine Leukozyteninfiltration.

9 Tage postoperativ war die Leukozyteninfiltration deutlich rückläufig und die Nekroseherde waren fibrosiert.

Abbildung 16 zeigt exemplarisch die Leukozyteninfiltration 2 Tage und 9 Tage postoperativ.

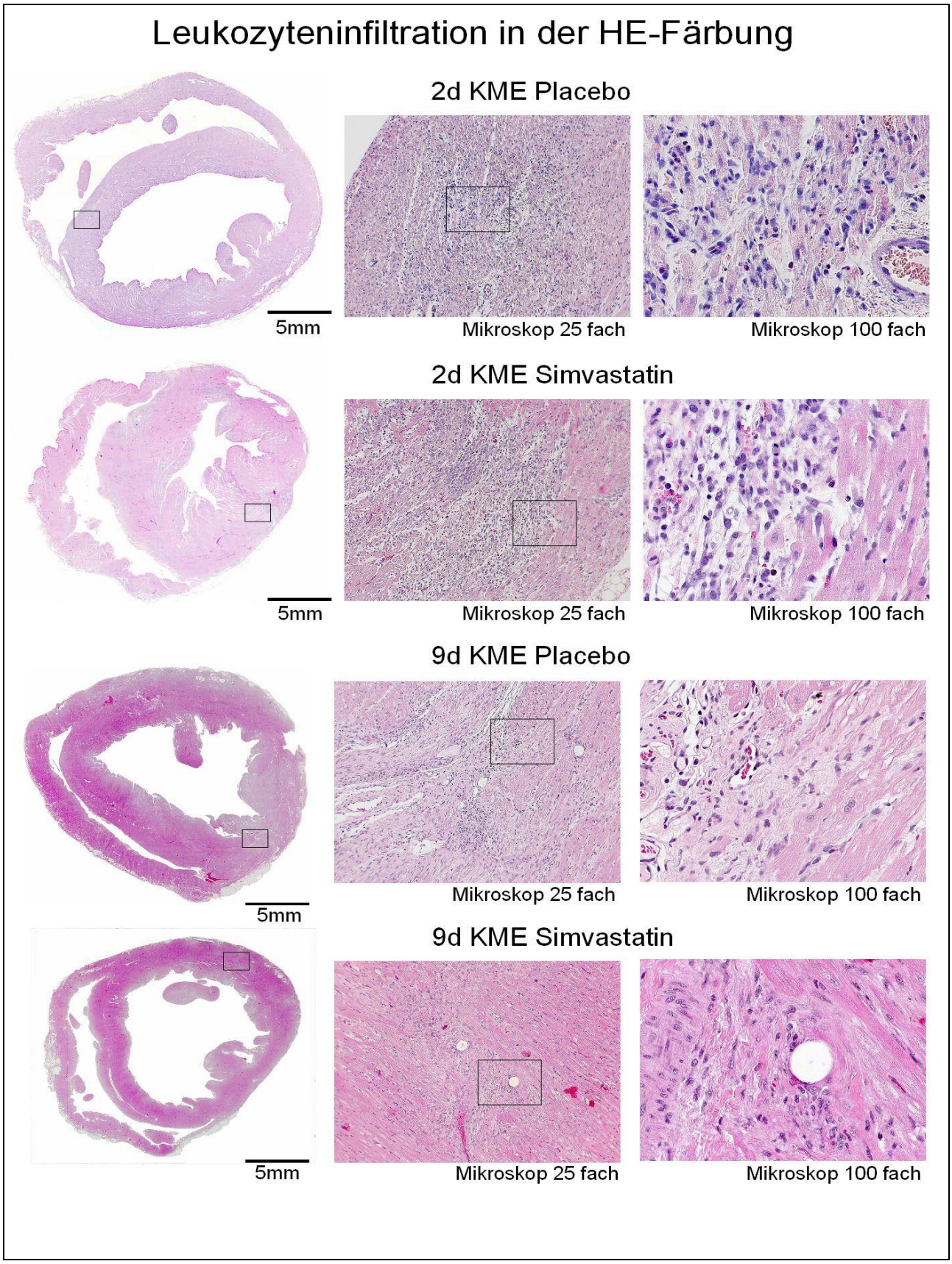

Abbildung 16: HE-Färbungen in unterschiedlichen Vergrößerungen. 2 Tage postoperativ (2d KME Placebo und 2d KME Simvastatin) zeigt sich jeweils eine deutliche Leukozyteninfiltration (kleine blaue Zellkerne). 9 Tage postoperativ ist diese rückläufig und es bildet sich eine Fibrosierung aus (9d KME Placebo und 9d KME Simvastatin).

3.4.2 Fibrosierung

Um eine Aussage über die Infarktgröße zu erhalten, wurde der Kollagengehalt in den Herzen der Gruppen Sham, 9d KME Placebo und 9d KME Simvastatin bestimmt.
Der durchschnittliche Kollagengehalt der Simvastatingruppe und der Placebogruppe war signifikant höher als bei der Shamgruppe. Der vermehrte Kollagengehalt gegenüber der Shamgruppe wurde auf die postinterventionell stattgehabte Fibrosierung zurückgeführt. Somit zeigt sich, dass es sowohl bei den mit Simvastatin, als auch bei den mit Placebo behandelten Tieren zu einer signifikanten Fibrosierung kam. Die Fibrose war in beiden dieser Gruppen etwa gleich stark ausgeprägt (Abbildung 17).
Die Fibrose verteilte sich fleckförmig im gesamten linken Ventrikel (Abbildung 18), wobei die freie linksventrikuläre Wand stärker betroffen war als das Septum (Abbildung 19).
Insgesamt war die Fibrose bei den einzelnen Tieren sehr unterschiedlich verteilt, was auf eine interindividuell variable koronare Blutversorgung schließen lässt.

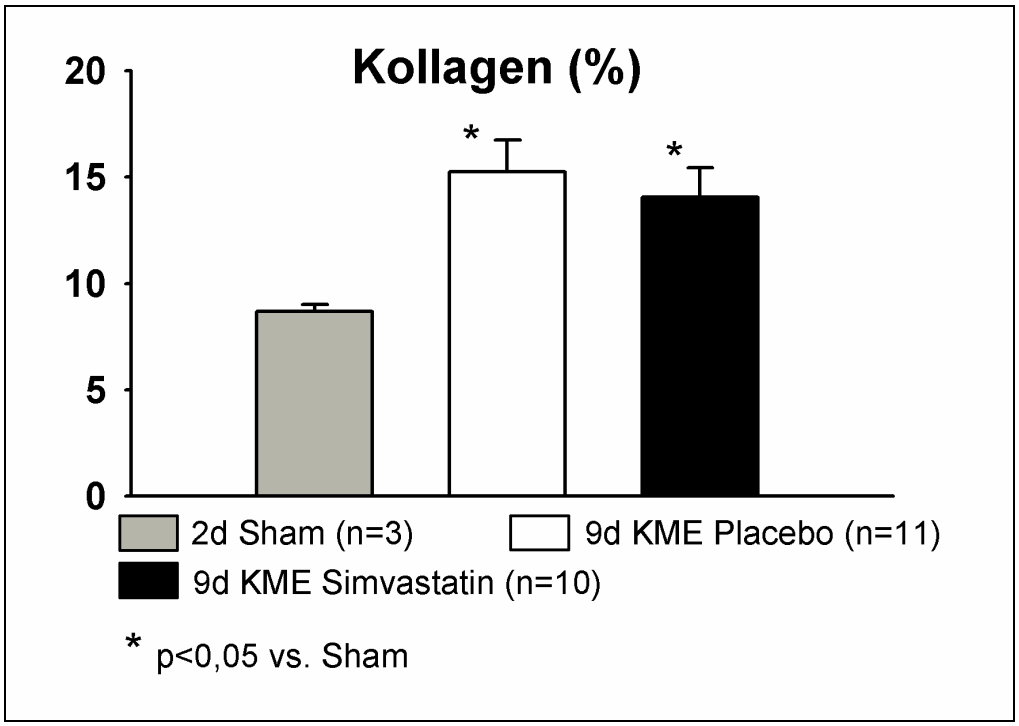

Abbildung 17: Sowohl die Placebogruppe als auch die Simvastatingruppe zeigen eine deutliche Fibrosierung gegenüber den Shamtieren.

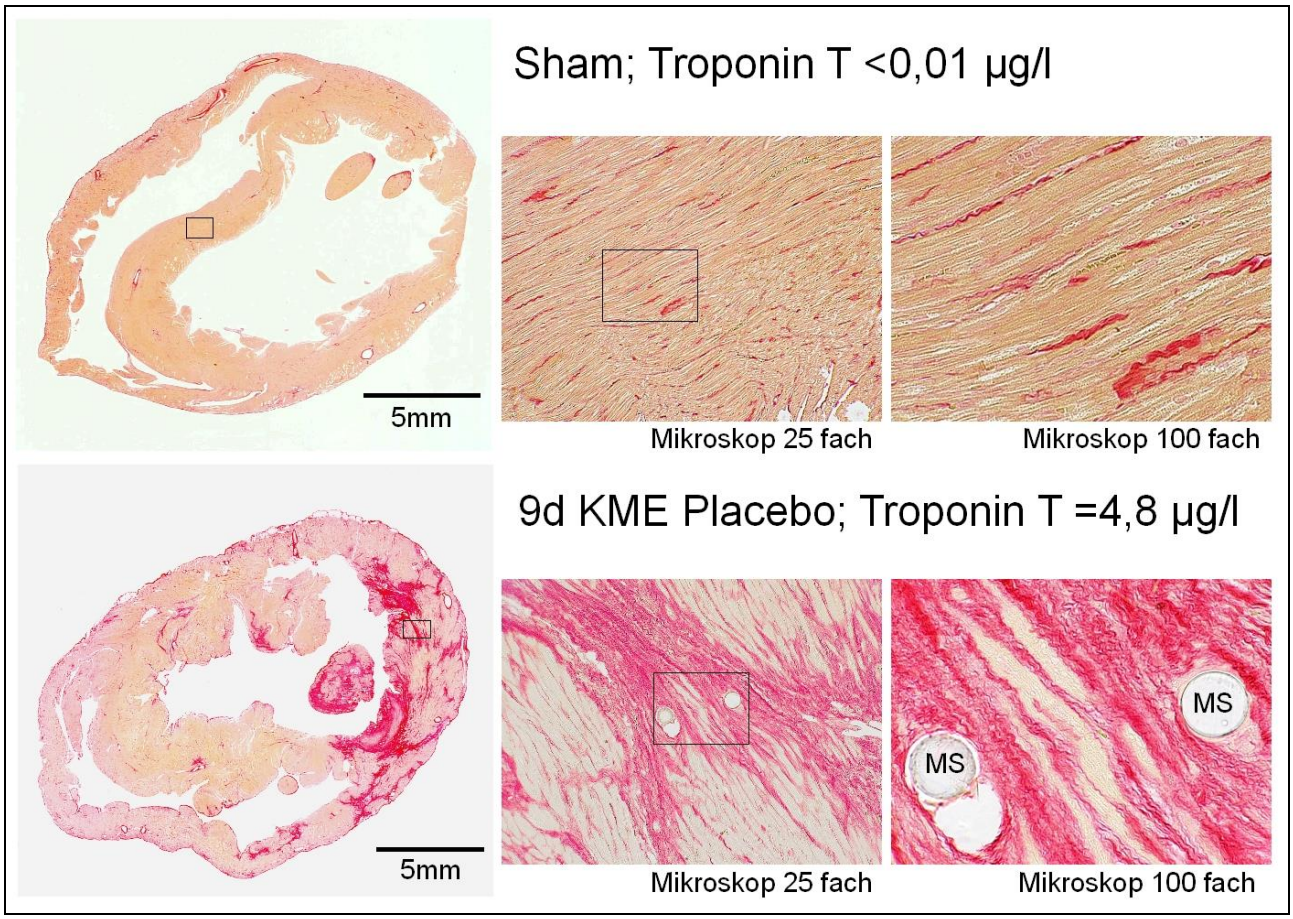

Abbildung 18: Pikrosiriusrot-Färbung: Kollagene Fasern färben sich rot. Während das Shamtier nur interstitielles Bindegewebe zeigt (obere Bilder), zeigt sich 9 Tage nach Mikroembolisation eine deutliche fleckförmige Fibrosierung im Bereich des linken Ventrikels (untere Bilder).

Weiterhin wurde jeweils der Kollagengehalt der einzelnen Herzebenen bestimmt. Hierbei wurde festgestellt, dass kein signifikanter Unterschied in der Kollagenverteilung auf die einzelnen Herzebenen bestand (Abbildung 20).

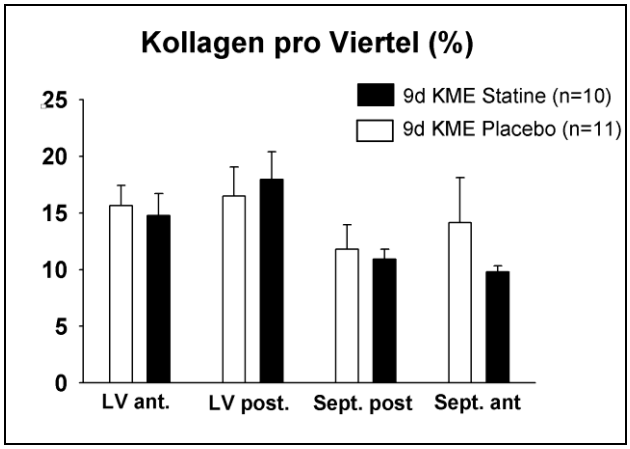

Abbildung 19: Linker Ventrikel anterior und posterior; Septum anterior und posterior.

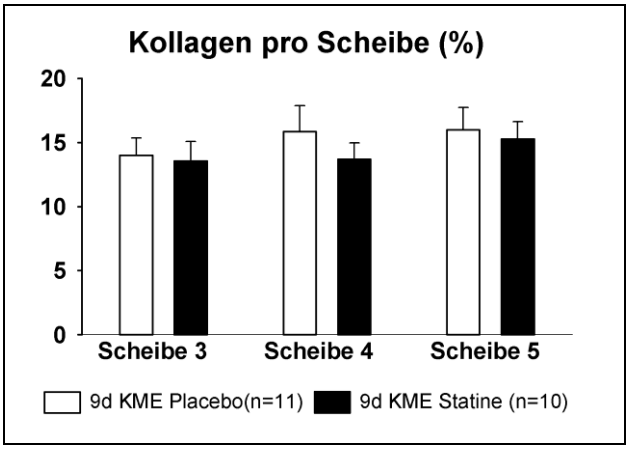

Abbildung 20: Scheibe 3-5 wie in Abb. 3 dargestellt.

3.4.3 Fibrosierung in Abhängigkeit des Troponin-T-Wertes

Sowohl bei der Simvastatingruppe als auch bei der Placebogruppe korrelierte der Fibrosierungsgrad eng mit den 16 Stunden postoperativ gemessenen Troponin-T-Werten. Es zeigte sich jeweils eine lineare Korrelation zwischen den Troponin-T-Werten und dem Kollagengehalt (Placebo: $y=1,0x + 11,7$; $p<0,05$, $r^2=0,56$; Simvastatin: $y=1,2x + 9,9$; $p<0,05$; $r^2=0,85$). Dies entspricht den Ergebnissen früherer Untersuchungen (Aartsen et al. 2000, Ricchiuti et al. 1998). Die Beziehungen zwischen Troponin-T-Wert und Fibrosierungsgrad waren bei beiden Gruppen gleich (Abbildung 21).

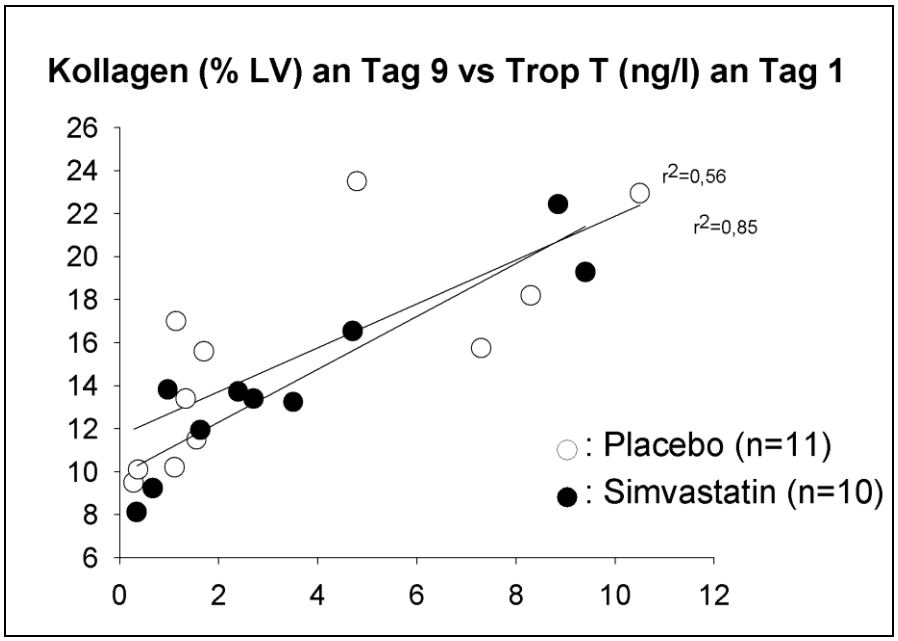

Abbildung 21: Der Fibrosierungsgrad (Kollagenzunahme gegenüber dem normalen Kollagengehalt) an Tag 9 ist linear abhängig vom Troponin-T-Wert an Tag 1. Die Abhängigkeit ist in beiden Gruppen gleich.

3.5 Makrophageninfiltration

Im Makrophagenscore zeigte sich 2 Tage postoperativ sowohl bei den mit Placebo, als auch bei den mit Simvastatin behandelten Tieren eine deutliche Makrophageninfiltration. Diese war bei der Placebogruppe signifikant höher als bei der Simvastatingruppe (Abbildung 22). Die Makrophagen infiltrierten hauptsächlich die nekrotischen Areale, wohingegen in den gesunden Myokardarealen kaum Makrophagen zu finden waren.

Bei den Shamtieren fand sich nahezu keine Makrophageninfiltration. Auch 9 Tage postoperativ war die Makrophageninfiltration in beiden Gruppen nicht signifikant höher als bei den Shamtieren.

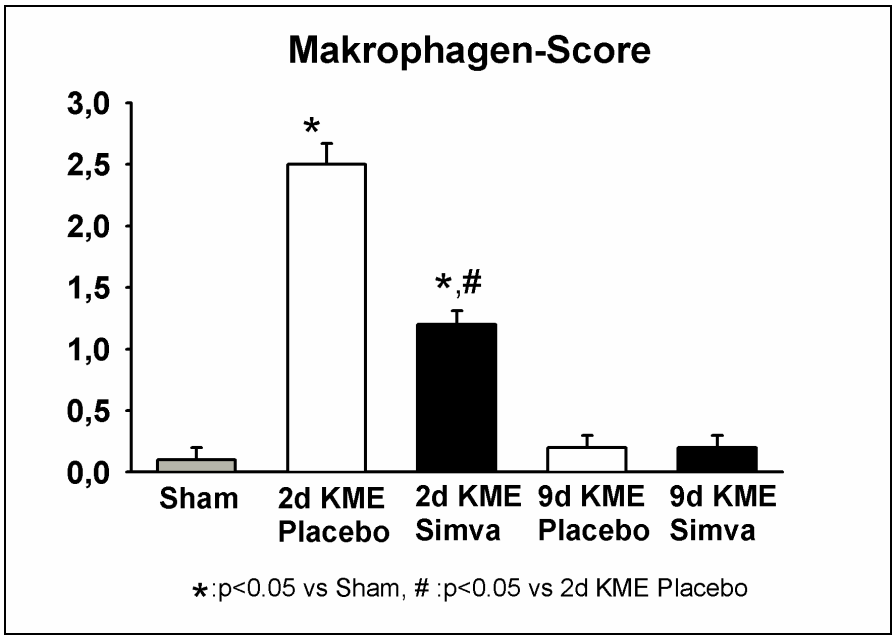

Abbildung 22: Semiquantitativer Score der Makrophageninfiltration.

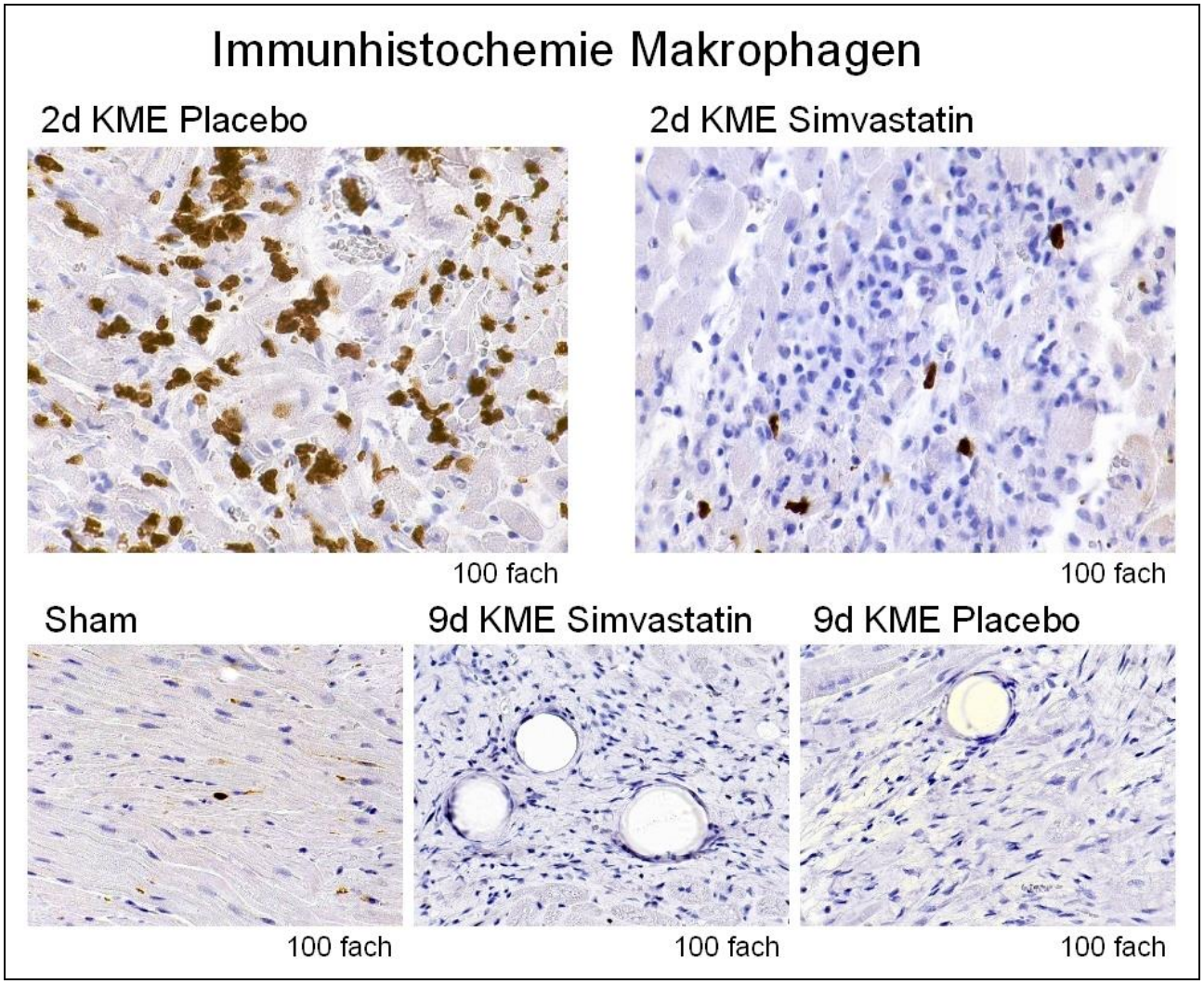

Abbildung 23: Repräsentative mikroskopische Fotografien der immunhistochemischen Makrophagenfärbung in 100 facher Vergrößerung. Die Makrophagen erscheinen braun. Die Zellkerne erscheinen blau.

Abbildung 23 zeigt exemplarisch die Makrophageninfiltration bei den verschiedenen Gruppen.

3.6 TNF-α-Expression

Die Immunhistochemie zeigte eine TNF-α-Expression, die über den gesamten linken Ventrikel verteilt war. Die stärkste Expression zeigte sich in den die Infarktzonen umgebenden Myozyten, gefolgt von den Infarktzonen selbst. Im von den Infarktzonen weiter entfernten Myokard war sie wesentlich schwächer ausgeprägt. Abbildung 25 zeigt exemplarisch die TNF-α-Expression in einem mit Placebo behandelten Tier 2 Tage nach koronarer Mikroembolisation.
Im TNF-α-Score zeigte sich die höchste TNF-α-Expression 2 Tage nach koronarer Mikroembolisation in der mit Placebo behandelten Versuchsgruppe. An Tag 9 war sie deutlich schwächer ausgeprägt als an Tag 2 (Abbildung 24).

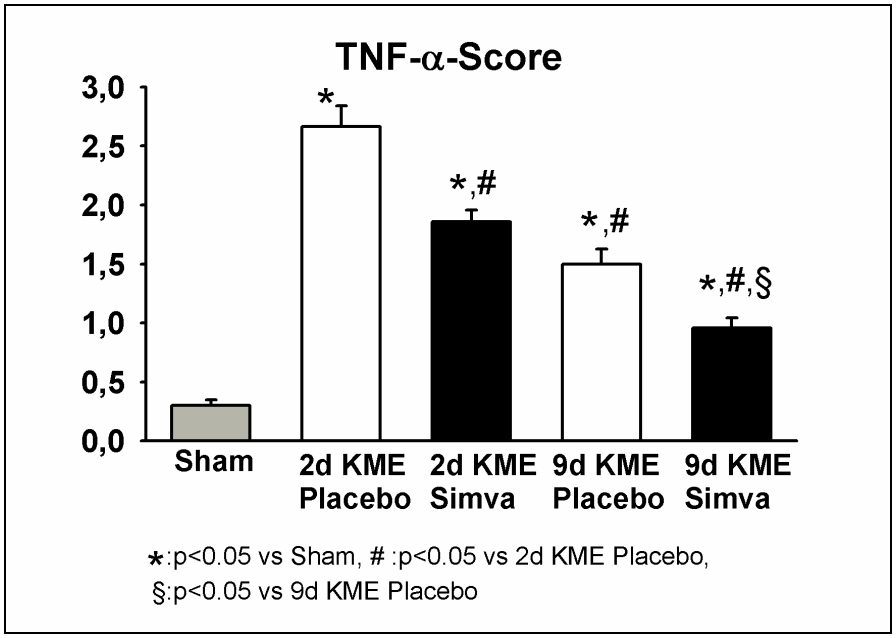

Abbildung 24: Semiquantitativer Score der TNF-α-Expression.

Bei den mit Simvastatin behandelten Tieren war die TNF-α-Expression an den jeweiligen Messzeitpunkten signifikant niedriger als bei den mit Placebo behandelten Tieren. Bei den Shamtieren fand sich nahezu keine TNF-α-Expression (Abbildung 26).

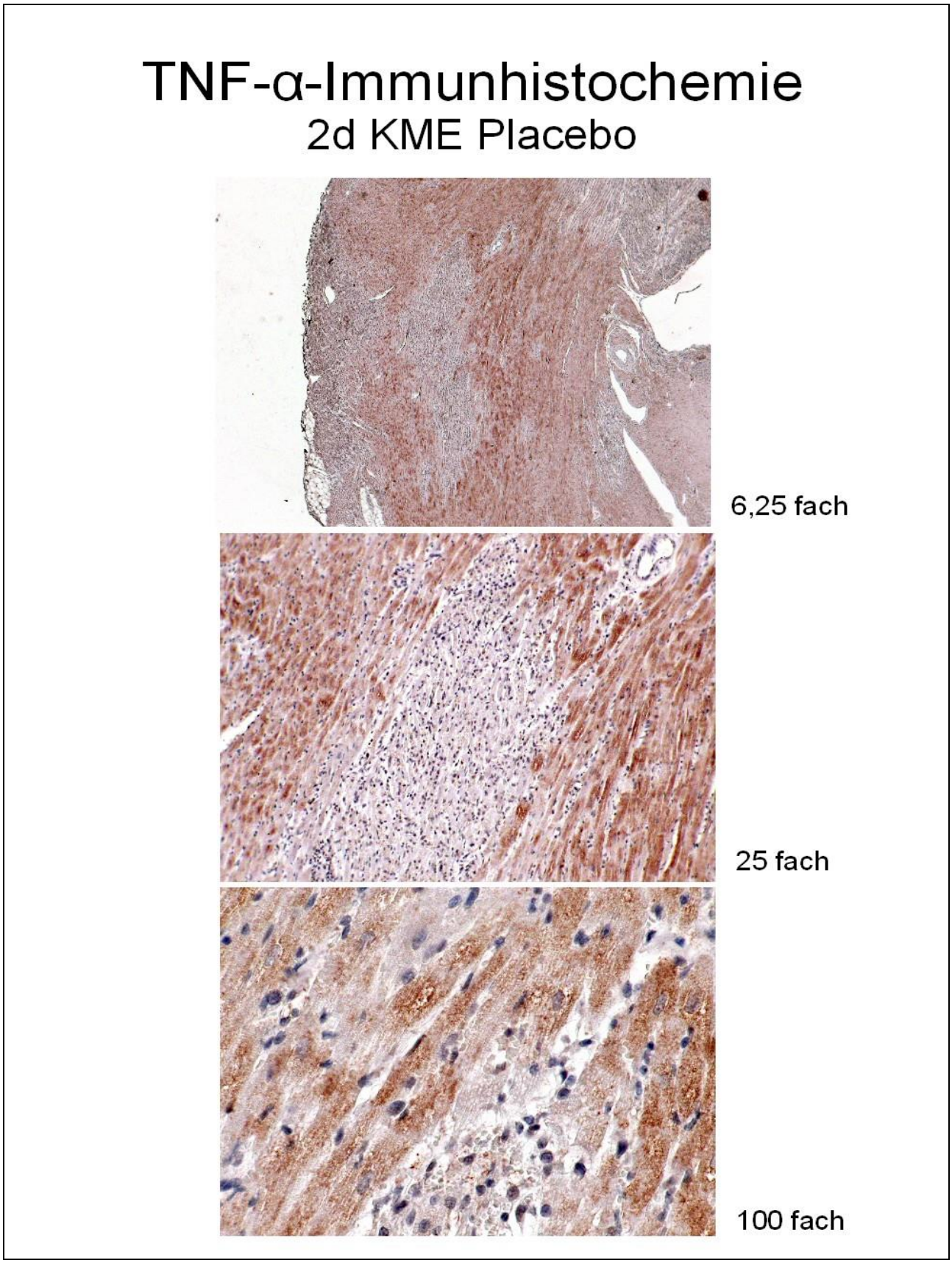

Abbildung 25: Immunhistochemie: TNF-α-Färbung des linken Ventrikel: Ausschnitte in verschiedener Vergrößerung zeigen deutlich TNF-α (braun) in den Kardiomyozyten der Periinfarktzonen, während im nekrotischen Gewebe (Ansammlung von Leukozyten, die hier mit blauem Zellkern erscheinen) nur ein schwächeres TNF-α-Signal zu erkennen ist.

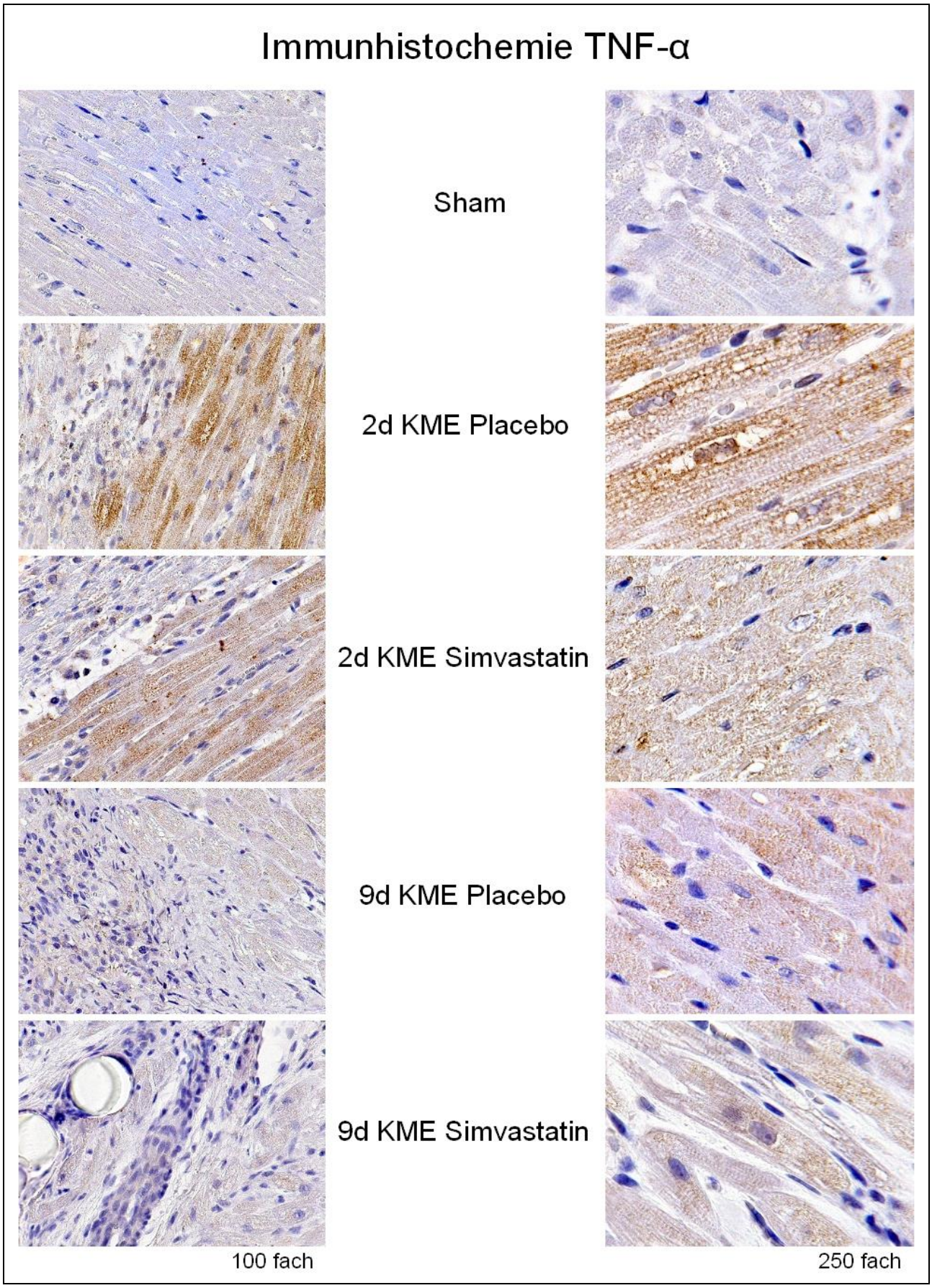

Abbildung 26: repräsentative Ausschnitte aus immunhistochemischen TNF-α-Färbungen in 100 facher (links) und 250 facher (rechts) Vergrößerung. Die TNF-α-Expression erscheint braun, die Zellkerne erscheinen blau.

4 Diskussion

4.1 Koronare Mikroembolisation

In den letzten Jahren hat die koronare Mikroembolisation an wissenschaftlicher Aufmerksamkeit gewonnen (Heusch et al. 2004, Topol und Yadav 2000). Sie wird sowohl bei akuten Koronarsyndromen in Form von Plaquerupturen als auch nach Koronarinterventionen beobachtet. KME kann eine inflammatorische Reaktion verursachen, dadurch eine kardiale Dysfunktion transient verstärken und die Prognose verschlechtern.

Eine Arbeit von Bolognese (Bolognese et al. 2004) zeigte, dass Patienten, die bei einer Koronarintervention eine KME erleiden, sowohl vermehrt eine myokardiale Dysfunktion als auch einen verstärkten linksventrikulären Umbau (remodeling) aufweisen. Auch die Prognose war bei diesen Patienten signifikant schlechter.

4.2 Experimentelles Modell

Ein experimentelles Modell der KME wurde von der Gruppe um Heusch bei Hunden etabliert. Dabei wurden den Tieren am offenen Thorax Mikrosphären in den Ramus circumflexus der linken Koronararterie injiziert. Obwohl die Ausprägung des Myokardinfarktes insgesamt gering war, kam es innerhalb von Stunden zu einer ausgeprägten regionalen myokardialen Dysfunktion, die nach etwa einer Woche wieder komplett abgeklungen war.

Diese transiente Dysfunktion wurde auf eine vermehrte Expression von TNF-α und Sphingosin als autokrine und parakrine Reaktion der die Infarktzonen umgebenden vitalen Myozyten zurückgeführt (Dörge et al. 2002, Thielmann et al. 2002). Die Gabe von TNF-α-Antikörpern (Dörge et al. 2002) und die antiinflamatorische Therapie mit Glukokortikoiden (Skyschally et al. 2004) konnte die myokardiale Dysfunktion nach KME abschwächen.

Die oben genannten Modelle untersuchten nur die regionale Myokardfunktion mit einem niedrigen Anteil an Kardiomyozytenverlust. Im Gegensatz dazu war es unser Ziel, ein KME-Modell zu entwickeln, das einen robusten Myokardschaden verursacht, der sich auf die globale linksventrikuläre Funktion auswirkt. Weiterhin nutzten die bisherigen experimentellen Arbeiten zur koronaren Mikroembolisation Modelle mit offenem Thorax. Allein die Eröffnung des Thorax und die direkte Manipulation am Herzen können zu einer

Myokardschädigung und Entzündungsreaktion führen. Um eine Thorakotomie und den damit verbundenen proinflammatorischen Effekt zu vermeiden, haben wir ein minimal invasives Kaninchenmodell entwickelt. Dabei wird die Koronarintervention über die rechte Arteria carotis communis vorgenommen, und so eine direkte Manipulation am Herzen vermieden. Dementsprechend kam es bei den Shamtieren zu keinem Troponin-T-Anstieg, und kaum einem TNF-α-Signal in der Immunhistochemie. Zwei Tage nach koronarer Mikroembolisation entwickelte sich eine globale myokardiale Dysfunktion. Diese äußerte sich sowohl in einem linksventrikulären Pumpversagen mit erniedrigter EF und VF, als auch in einer Dilatation des linken Ventrikels, sowie einer diastolischen Dysfunktion. Die myokardiale Dysfunktion war nach 9 Tagen komplett reversibel, was dafür spricht, dass sie nicht primär abhängig von einem irreversiblen Myokardschaden ist, sondern andere Mechanismen eine entscheidende Rolle spielen.

In der Immunhistochemie konnten wir 2 Tage nach KME eine deutliche Makrophageninfiltration und TNF-α-Expression feststellen. Diese zeigt sich in der Immunhistochemie vor allem in den die Infarktgebiete umgebenden gesunden Myokardarealen. Diese Beobachtung entspricht der Arbeit von Dörge (Dörge et al. 2002), bei der nach koronarer Mikroembolisation bei Hunden vermehrt TNF-α in den die Infarktzonen umgebenden Myozyten gefunden wurde. Neun Tage nach KME war die TNF-α-Expression signifikant niedriger als an Tag 2, aber noch signifikant stärker ausgeprägt als präoperativ.

Eine Arbeit von Li zeigt einen ähnlichen biphasischen Verlauf der TNF-α- und IL-1β-Expression nach koronarer Mikroembolisation bei Ratten (Li et al. 2010). In dieser Arbeit korellierten TNF-α- und IL-1β-Expression mit der myokardialen Dysfunktion, aber nicht mit der Infarktgröße. Auch diese Beobachtung zeigt, dass die Entzündungreaktion nach KME eine entscheidende Rolle für die myokardiale Dysfunktion spielt.

4.3 Effekt von Statinen bei Myokardinfarkt

Viele Studien beschreiben einen kardioprotektiven Effekt von Statinen abseits der lipidsenkenden Wirkung (Cahoon und Crouch 2007, Mulukutla et al. 2004, Patti et al. 2007). Vor allem eine antiinflammatorische Wirkung von Statinen wird dafür verantwortlich gemacht (Bustos et al. 1998, Liao und Laufs 2005, Mays und Dujovne 2008, Zhang et al. 2005).

Verschiedene Arbeiten zeigen, dass eine präinterventionell begonnene Statintherapie das Ergebnis nach Koronarangiographien verbessern kann (Herrmann et al. 2002, Mulukutla et al. 2004, Pasceri et al. 2004, Patti et al. 2007). So zeigte die ARMYDIA-Studie (Pasceri et al. 2004), dass eine siebentägige Vorbehandlung mit Atorvastatin vor geplanter Koronarangiographie die Inzidenz einer periinterventionellen Myokardverletzung (gemessen an einem CK-MB Anstieg) von 18 auf 5% verringerte. Die ARMYDIA-ACS-Studie (Patti et al. 2007) zeigte ein ähnliches Ergebnis bei einer präinterventionellen hochdosierten Atorvastatingabe bei akutem Koronarsyndrom. So konnte die Rate eines kardialen Ereignisses innerhalb von 30 Tagen nach akuter Koronarintervention von 15 auf 5% gesenkt werden. Auch der Anstieg von Infarktmarkern (Troponin I; CK-MB) war in der Atorvastatingruppe wesentlich geringer. Verschiedene tierexperimentelle Arbeiten zeigen, dass Statine die myokardiale und cerebrale Infarktgröße nach transienter Ischämie verringern können (Jones et al. 2001, Tiefenbacher et al. 2003).

Auch wir untersuchten, wie sich eine präinterventionell begonnene Statintherapie sowohl auf den myokardialen Zellschaden als auch auf die Herzfunktion auswirkt. Wir behandelten eine Gruppe der Tiere ab drei Tagen präinterventionell bis zum Versuchsende mit Placebo und eine andere Gruppe für den gleichen Zeitraum mit Simvastatin. Eine dritte Gruppe, die Kontrollgruppe, wurde operiert und einer Koronarangiographie unterzogen, ohne dass eine KME durchgeführt wurde. Diese Kontrollgruppe zeigte postinterventionell weder eine myokardiale Dysfunktion noch einen Myokardschaden oder eine Entzündungsreaktion im Gewebe.

Wir untersuchten die Tiere an Tag 2 und Tag 9 hinsichtlich myokardialer Dysfunktion (Herzecho) und Entzündungsreaktion. Außerdem untersuchten wir bei den an Tag 9 getöteten Tieren die Ausprägung einer Myokardfibrosierung. Der myokardiale Schaden nach KME war in beiden Gruppen unserer Studie (Simvastatin vs. Placebo) bei gleicher Menge injizierter Mikrosphären gleich stark ausgeprägt. Das spiegelte sich sowohl in den Troponin-T-Werten 16 Stunden postoperativ, als auch in der Ausprägung der Fibrose nach 9 Tagen wider. Die 16 Stunden postoperativ gemessenen Troponin-T-Werte korrelierten sehr gut mit der Ausprägung der Fibrose an Tag 9, was den Ergebnissen aus anderen Arbeiten entspricht (Gibbons et al. 2004, Panteghini et al. 2005, Selvanayagam et al. 2005).

Im Gegensatz zu den oben genannten Arbeiten konnten wir keine Statin-vermittelte Verringerung der Infarktgröße feststellen. Jedoch wurde dieser Schutz vor einem Infarkt in Modellen gesehen, bei denen die Ischämie zeitlich begrenzt war und eine

Wiedereröffnung der verschlossenen Gefäße folgte. Somit muss man die Verringerung der Infarktgröße durch Statine eher als eine Verzögerung der Infarktentwicklung ansehen. Im Gegensatz dazu verursacht die Mikroembolisation mit Polysterolkugeln einen permanenten Verschluss der betroffenen Arteriolen. Auch wenn Statine die Widerstandsfähigkeit der Zellen gegenüber einer Ischämie verringern, so scheint es doch plausibel, dass sie letztlich den Tod von ischämischen Zellen bei Ausbleiben einer Reperfusion nicht verhindern können.

4.4 Effekt von Simvastatin auf die myokardiale Dysfunktion nach KME

In unserer Studie war die myokardiale Dysfunktion bei den mit Simvastatin behandelten Tieren 2 Tage nach KME, bei gleich hohen Troponin-T-Werten und somit bei gleichem Myokardschaden, deutlich weniger ausgeprägt als bei den Placebo Tieren. Dies zeigte sich in einer fehlenden Dilatation des linken Ventrikels, einer erhaltenen VF und einer besseren EF verglichen zu den Placebotieren. 9 Tage postinterventionell hatten sich beide Gruppen nahezu vollständig erholt. Dies spricht dafür, dass die myokardiale Dysfunktion nach einem Myokardinfarkt nicht nur vom irreversiblen Zellschaden abhängt, sondern transient von einer entzündlich vermittelten Dysfunktion des umgebenden vitalen Myokardgewebs verstärkt wird.

4.5 Effekt von Simvastatin auf die myokardiale Entzündung nach KME

Die Makrophageninfiltration und TNF-α-Expression war 2 Tage postinterventionell in der Immunhistochemie bei beiden Gruppen (Placebo und Simvastatin) gegenüber der Kontrollgruppe deutlich erhöht. Jedoch war sie in der Simvastatingruppe deutlich schwächer ausgeprägt, als in der Placebogruppe. An Tag 9 hatte sich die Entzündungsreaktion weitgehend zurückgebildet. Die TNF-α-Expression zeigt sich in der Immunhistochemie vor allem in den die Infarktgebiete umgebenden gesunden Myozytenarealen. Diese Entzündungreaktion scheint eine entscheidende Rolle in der Dysfunktion zu spielen.

Auch wenn wir keinen kausalen Zusammenhang zwischen TNF-α-Expression und myokardialer Dysfunktion beweisen können, scheint die Verringerung der TNF-α-Expression durch Statine eine entscheidende Rolle in der Verbesserung der Myokardfunktion zu spielen. Dies wurde auch in anderen Arbeiten gezeigt, bei denen nach

induziertem Myokardinfarkt die Funktion durch Statine verbessert wurde (Hayashidani et al. 2002, Zhang et al. 2005).

Bisher ist der genaue molekulare Mechanismus der statininduzierten Hemmung der TNF-α-Expression nicht bekannt. Unter anderem konnte in einer Arbeit von 1998 gezeigt werden, dass nach KME beim Schwein eingewanderte Makrophagen TNF-α produzieren (Arras et al. 1998). Die Zahl der TNF-α produzierenden Makrophagen war nach 3-7 Tagen am höchsten. Eine Vorbehandlung mit Dexamethason und Cyclophosphamid konnte die Zahl der einwandernden Makrophagen deutlich reduzieren. Diesen Effekt konnten wir auch bei unseren mit Simvastatin behandelten Tieren feststellen, allerdings war bei uns die TNF-α-Expression hauptsächlich im das nekrotische Gewebe umgebenden gesunden Myokard ausgeprägt. Die Makrophageninfiltration war auch in unserer Arbeit hauptsächlich auf das nekrotische Areal beschränkt.

Insgesamt scheinen verschiedene Mechanismen eine Rolle zu spielen: Statine reduzieren den oxidativen Stress durch eine vermehrte Expression und Aktivierung der endothelialen NO-Synthase und eine Minderexpression der NADPH-Oxidase (Wassmann et al. 2001). Weiterhin wird die Expression verschiedener Entzündungsmediatoren gehemmt. So konnte Atorvastatin in verschiedenen Arbeiten unter anderem den Transkriptionsfaktor NF-kappa-B (Ortego et al. 1999, Pahan et al. 1997) und die Expression der Entzündungsmediatoren IL-1 und IL-6 vermindern (Pahan et al. 1997)

4.6 Klinischer Ausblick

Verschiedene Studien zeigen, dass eine intensivierte Statintherapie die Prognose in den ersten Wochen nach akutem Koronarsyndrom durch Schutz vor akutem Herzversagen verbessert (Scirica et al. 2006). Für diesen Effekt wurden bisher vor allem plaquestabilisierende Faktoren verantwortlich gemacht.

Unsere Studie zeigt, dass der frühe Nutzen der Statintherapie nicht nur in der Stabilisierung atherosklerotischer Plaques auf Gefäßebene zu liegen scheint, sondern durch direkten Effekt auf die Kardiomyozyten verstärkt wird. Wir vermuten, dass eine Vorbehandlung mit Statinen durch antiinflammatorische Mechanismen die Inzidenz von akutem Herzversagen nach großen Myokardinfarkten verringern kann. Diese Hypothese ist bisher allerdings weder in experimentellen noch in klinischen Studien untersucht worden.

Letztendlich konnten wir zeigen, dass die durch KME verursachte myokardiale Entzündungsreaktion eine ausgeprägte vorübergehende Verschlechterung der Myokardfunktion zur Folge hat. Diese ist stärker ausgeprägt, als durch den gegebenen definitiven nekrotischen Verlust an kontraktilem Myokard zu erwarten wäre. Die zugrunde liegende Signalkaskade, und damit die Verschlechterung der Myokardfunktion, kann erfolgreich mit Simvastatin gehemmt werden. Dies könnte bei mit Statinen vorbehandelten Patienten, die einen Myokardinfarkt erleiden, die Ausbildung einer akut bedrohlichen kardialen Dysfunktion und des kardiogenen Schocks verhindern helfen.

Somit kann die frühzeitige, möglichst präinterventionelle Gabe von Statinen bei akutem Koronarsyndrom möglicherweise zu einer entscheidenden Verbesserung der Prognose nach akutem Koronarsyndrom führen.

5 Zusammenfassung

Bei spontanen koronaren Plaquerupturen und im Rahmen von Koronarangioplastien kommt es häufig zu koronaren Mikroembolisationen (KME).

Sowohl klinische Untersuchungen als auch Untersuchungen an verschiedenen Tiermodellen zeigten, dass es im Rahmen von KME zu ausgeprägten Entzündungsreaktionen kommt. Experimentelle Studien an Hunden zeigten, dass eine durch KME induzierte Entzündungsreaktion zu einer mehrtägigen, reversiblen kontraktilen Dysfunktion des Herzens führt.

Da Statine auch antiinflammatorische Effekte haben, untersuchten wir, ob die Gabe von Simvastatin eine linksventrikuläre Dysfunktion nach KME verhindern oder abschwächen würde.

Bei narkotisierten Kaninchen wurden Polysterol-Mikrosphären mit einem Durchmesser von 45 µm mittels Herzkatheter in den Hauptstamm der linken Koronararterie injiziert. Die Tiere erhielten Simvastatin (Sim) (3 mg/kg/Tag p.o.; n=10) oder Placebo (P; n=14) ab drei Tagen vor bis 9 Tage nach der Intervention. Drei mit Placebo behandelte Tiere starben innerhalb von 24 Stunden nach der Intervention. Das Troponin T war einen Tag nach KME in beiden Gruppen in gleichem Maße erhöht. (Sim 3,5±1,0; P 3,5±1,1 ng/ml). Auch die Ausprägung der linksventrikulären myokardialen Fibrose war in beiden Gruppen nach 9 Tagen gleich (Sim 14,2±1,4%; P 15,3±1,5%). In der Echokardiographie war die linksventrikuläre Verkürzungsfraktion (VF) bei der Placebogruppe 2 Tage nach KME deutlich gegenüber dem Ausgangswert reduziert (32±2% 2d post KME vs. 40±1% vor KME; $p<0,05$). Dahingegen blieb die VF in der Simvastatingruppe komplett erhalten (40±2% 2d nach KME vs. 41±1% vor KME). Die VF erholte sich 9 Tage nach KME in beiden Gruppen komplett. (P 43±2%; Sim 41±2%). Weiterhin verhinderte Simvastatin 2 Tage nach KME eine linksventrikuläre Dilatation und schwächte einen Abfall der linksventrikulären Ejektionsfraktion ab.

Bei weiteren Tieren, die 2 Tage nach KME getötet wurden, zeigte sich in der Immunhistochemie eine deutliche Makrophageninfiltration und Tumornekrosefaktor-α-Expression. Diese war in der Simvastatingruppe deutlich schwächer ausgeprägt als in der Placebogruppe.

Schlussfolgerung: KME führt zu einer transienten, inflammatorisch verursachten Phase myokardialer Dysfunktion, die mit Simvastatin effektiv unterdrückt werden kann. Diese Daten zeigen, dass Entzündungsreaktionen signifikant zur akuten linksventrikulären

Dysfunktion nach ischämischen Ereignissen beitragen können. Durch die frühzeitige Gabe von Statinen bei akutem Koronarsyndrom kann ein myokardiales Pumpversagen möglicherweise verhindert, und dadurch die Prognose verbessert werden.

6 Abkürzungsverzeichnis:

AK	Antikörper
Am	maximale spätdiastolische Geschwindigkeit des medialen Mitralanulus
ANCOVA	Analyse der Kovarianz (analysis of covariance)
ANOVA	2-Wege Varianzanalyse (analysis of variance)
ant	anterior
CK-MB	Kreatinkinase MB
CRP	C-reaktives-Protein
d	Tag/Tage
EDA	enddiastolische Fläche
EF	Ejektionsfraktion
EKG	Elektrokardiogramm
Em	maximale frühdiastolische Geschwindigkeit des medialen Mitralanulus
ESA	endsystolische Fläche des linken Ventrikels
Fa	Firma
g	Gramm
h	Stunde
HF	Herzfrequenz
IgG	Immunglobulin G
IHC	Immunhistochemie
IL	Interleukin
KG	Körpergewicht
kg	Kilogramm
KME	koronare Mikroembolisation
l	Liter
LV	linker Herzventrikel
LVedD	linksventrikulärer enddiastolischer Durchmesser
LVEDV	linksventrikuläres enddiastolisches Volumen
LVesD	linksventrikulärer endsystolischer Durchmesser
LVESV	linksventrikuläres endsystolisches Volumen
m	Meter
M	Molar
mg	Milligramm

MHZ	Megahertz
min	Minute
ml	Milliliter
µl	Mikroliter
µm	Mikrometer
mmHg	Millimeter Quecksilbersäule
MS	Mikrosphären
n	Anzahl
NaCl	Natrium Chlorid
OT	Objektträger
P	Placebo
p.o.	per os
post	posterior
PSR	Pikrosiriusrotfärbung
RT	Raumtemperatur
RV	rechter Herzventrikel
s	Sekunde
Sim	Simvastatin
Simva	Simvastatin
SEM	Standardfehler (standard error of means)
t	Zeit
TNF-α	Tumornekrosefaktor alpha
Tr	Tropfen
Trop T	Troponin T
VF	prozentuale systolische Verkürzungsfraktion
Vol%	Volumenprozent
WM	wiederholte Messungen

7 Literaturverzeichnis:

Aartsen WM, Pelsers MM, Hermens WT, Glatz JF, Daemen MJ, Smits JF (2000): Heart fatty acid binding protein and cardiac troponin T plasma concentrations as markers for myocardial infarction after coronary artery ligation in mice. Pflugers Arch 439, 416-422

Ando H, Takamura T, Ota T, Nagai Y, Kobayashi K (2000): Cerivastatin improves survival of mice with lipopolysaccharide-induced sepsis. J Pharmacol Exp Ther 294, 1043-1046

Arras M, Strasser R, Mohri M, Doll R, Eckert P, Schaper W, Schaper J (1998): Tumor necrosis factor-alpha is expressed by monocytes/macrophages following cardiac microembolization and is antagonized by cyclosporine. Basic Res Cardiol 93, 97-107

Bahrmann P, Werner GS, Heusch G, Ferrari M, Poerner TC, Voss A, Figulla HR (2007): Detection of coronary microembolization by Doppler ultrasound in patients with stable angina pectoris undergoing elective percutaneous coronary interventions. Circulation 115, 600-608

Ballhausen M: Koronare Mikroembolisation beim Kaninchen: Bedeutung von Nekrose und Inflammation für die myokardiale Dysfunktion. Med. Diss. Göttingen 2009

Bolognese L, Carrabba N, Parodi G, Santoro GM, Buonamici P, Cerisano G, Antoniucci D (2004): Impact of microvascular dysfunction on left ventricular remodeling and long-term clinical outcome after primary coronary angioplasty for acute myocardial infarction. Circulation 109, 1121-1126

Bustos C, Hernandez-Presa MA, Ortego M, Tunon J, Ortega L, Perez F, Diaz C, Hernandez G, Egido J (1998): HMG-CoA reductase inhibition by atorvastatin reduces neointimal inflammation in a rabbit model of atherosclerosis. J Am Coll Cardiol 32, 2057-2064

Cahoon WD, Jr., Crouch MA (2007): Preprocedural statin therapy in percutaneous coronary intervention. Ann Pharmacother 41, 1687-1693

Canton M, Skyschally A, Menabo R, Boengler K, Gres P, Schulz R, Haude M, Erbel R, Di Lisa F, Heusch G (2006): Oxidative modification of tropomyosin and myocardial dysfunction following coronary microembolization. Eur Heart J 27, 875-881

Davies MJ, Thomas AC (1985): Plaque fissuring--the cause of acute myocardial infarction, sudden ischaemic death, and crescendo angina. Br Heart J 53, 363-373

Dörge H, Neumann T, Behrends M, Skyschally A, Schulz R, Kasper C, Erbel R, Heusch G (2000): Perfusion-contraction mismatch with coronary microvascular obstruction: role of inflammation. Am J Physiol Heart Circ Physiol 279, H2587-2592

Dörge H, Schulz R, Belosjorow S, Post H, van de Sand A, Konietzka I, Frede S, Hartung T, Vinten-Johansen J, Youker KA (2002): Coronary microembolization: the role of TNF-alpha in contractile dysfunction. J Mol Cell Cardiol 34, 51-62

Falk E (1985): Unstable angina with fatal outcome: dynamic coronary thrombosis leading to infarction and/or sudden death. Autopsy evidence of recurrent mural thrombosis with peripheral embolization culminating in total vascular occlusion. Circulation 71, 699-708

Frink RJ, Rooney PA, Jr., Trowbridge JO, Rose JP (1988): Coronary thrombosis and platelet/fibrin microemboli in death associated with acute myocardial infarction. Br Heart J 59, 196-200

Gibbons RJ, Valeti US, Araoz PA, Jaffe AS (2004): The quantification of infarct size. J Am Coll Cardiol 44, 1533-1542

Hayashidani S, Tsutsui H, Shiomi T, Suematsu N, Kinugawa S, Ide T, Wen J, Takeshita A (2002): Fluvastatin, a 3-hydroxy-3-methylglutaryl coenzyme a reductase inhibitor, attenuates left ventricular remodeling and failure after experimental myocardial infarction. Circulation 105, 868-873

Henriques JP, Zijlstra F, Ottervanger JP, de Boer MJ, van 't Hof AW, Hoorntje JC, Suryapranata H (2002): Incidence and clinical significance of distal embolization during primary angioplasty for acute myocardial infarction. Eur Heart J 23, 1112-1117

Herrmann J, Lerman A, Baumgart D, Volbracht L, Schulz R, von Birgelen C, Haude M, Heusch G, Erbel R (2002): Preprocedural statin medication reduces the extent of periprocedural non-Q-wave myocardial infarction. Circulation 106, 2180-2183

Heusch G, Schulz R, Haude M, Erbel R (2004): Coronary microembolization. J Mol Cell Cardiol 37, 23-31

Jones SP, Trocha SD, Lefer DJ (2001): Pretreatment with simvastatin attenuates myocardial dysfunction after ischemia and chronic reperfusion. Arterioscler Thromb Vasc Biol 21, 2059-2064

Kotani J, Nanto S, Mintz GS, Kitakaze M, Ohara T, Morozumi T, Nagata S, Hori M (2002): Plaque gruel of atheromatous coronary lesion may contribute to the no-reflow phenomenon in patients with acute coronary syndrome. Circulation 106, 1672-1677

Li L, Zhao X, Lu Y, Huang W, Wen W (2010): Altered expression of pro- and anti-inflammatory cytokines is associated with reduced cardiac function in rats following coronary microembolization. Mol Cell Biochem 342, 183-190

Liao JK, Laufs U (2005): Pleiotropic effects of statins. Annu Rev Pharmacol Toxicol 45, 89-118

Mays ME, Dujovne CA (2008): Pleiotropic effects: should statins be considered an essential component in the treatment of dyslipidemia? Curr Atheroscler Rep 10, 45-52

Merx MW, Liehn EA, Graf J, van de Sandt A, Schaltenbrand M, Schrader J, Hanrath P, Weber C (2005): Statin treatment after onset of sepsis in a murine model improves survival. Circulation 112, 117-124

Mulukutla SR, Marroquin OC, Smith C, Varghese R, Anderson WD, Lee JS, Cohen HA, Counihan PJ, Lee AB, Gulati V (2004): Effect of statin therapy prior to elective percutaneous coronary intervention on frequency of periprocedural myocardial injury. Am J Cardiol 94, 1363-1366

Ortego M, Bustos C, Hernandez-Presa MA, Tunon J, Diaz C, Hernandez G, Egido J (1999): Atorvastatin reduces NF-kappaB activation and chemokine expression in vascular smooth muscle cells and mononuclear cells. Atherosclerosis 147, 253-261

Pahan K, Sheikh FG, Namboodiri AM, Singh I (1997): Lovastatin and phenylacetate inhibit the induction of nitric oxide synthase and cytokines in rat primary astrocytes, microglia, and macrophages. J Clin Invest 100, 2671-2679

Panteghini M, Bonetti G, Pagani F, Stefini F, Giubbini R, Cuccia C (2005): Measurement of troponin I 48 h after admission as a tool to rule out impaired left ventricular function in patients with a first myocardial infarction. Clin Chem Lab Med 43, 848-854

Pasceri V, Patti G, Nusca A, Pristipino C, Richichi G, Di Sciascio G (2004): Randomized trial of atorvastatin for reduction of myocardial damage during coronary intervention: results from the ARMYDA (Atorvastatin for Reduction of MYocardial Damage during Angioplasty) study. Circulation 110, 674-678

Patti G, Pasceri V, Colonna G, Miglionico M, Fischetti D, Sardella G, Montinaro A, Di Sciascio G (2007): Atorvastatin pretreatment improves outcomes in patients with acute coronary syndromes undergoing early percutaneous coronary intervention: results of the ARMYDA-ACS randomized trial. J Am Coll Cardiol 49, 1272-1278

Pliquett RU, Cornish KG, Peuler JD, Zucker IH (2003): Simvastatin normalizes autonomic neural control in experimental heart failure. Circulation 107, 2493-2498

Ricchiuti V, Sharkey SW, Murakami MM, Voss EM, Apple FS (1998): Cardiac troponin I and T alterations in dog hearts with myocardial infarction: correlation with infarct size. Am J Clin Pathol 110, 241-247

Scirica BM, Morrow DA, Cannon CP, Ray KK, Sabatine MS, Jarolim P, Shui A, McCabe CH, Braunwald E (2006): Intensive statin therapy and the risk of hospitalization for heart failure after an acute coronary syndrome in the PROVE IT-TIMI 22 study. J Am Coll Cardiol 47, 2326-2331

Selvanayagam JB, Porto I, Channon K, Petersen SE, Francis JM, Neubauer S, Banning AP (2005): Troponin elevation after percutaneous coronary intervention directly represents the extent of irreversible myocardial injury: insights from cardiovascular magnetic resonance imaging. Circulation 111, 1027-1032

Selvanayagam JB, Cheng AS, Jerosch-Herold M, Rahimi K, Porto I, van Gaal W, Channon KM, Neubauer S, Banning AP (2007): Effect of distal embolization on myocardial perfusion reserve after percutaneous coronary intervention: a quantitative magnetic resonance perfusion study. Circulation 116, 1458-1464

Skyschally A, Haude M, Dorge H, Thielmann M, Duschin A, van de Sand A, Konietzka I, Buchert A, Aker S, Massoudy P (2004): Glucocorticoid treatment prevents progressive myocardial dysfunction resulting from experimental coronary microembolization. Circulation 109, 2337-2342

Taylor AJ, Al-Saadi N, Abdel-Aty H, Schulz-Menger J, Messroghli DR, Gross M, Dietz R, Friedrich MG (2006): Elective percutaneous coronary intervention immediately impairs resting microvascular perfusion assessed by cardiac magnetic resonance imaging. Am Heart J 151, 891 e891-897

Thielmann M, Dorge H, Martin C, Belosjorow S, Schwanke U, van De Sand A, Konietzka I, Buchert A, Kruger A, Schulz R (2002): Myocardial dysfunction with coronary microembolization: signal transduction through a sequence of nitric oxide, tumor necrosis factor-alpha, and sphingosine. Circ Res 90, 807-813

Tiefenbacher CP, Kapitza J, Dietz V, Lee CH, Niroomand F (2003): Reduction of myocardial infarct size by fluvastatin. Am J Physiol Heart Circ Physiol 285, H59-64

Topol EJ, Yadav JS (2000): Recognition of the importance of embolization in atherosclerotic vascular disease. Circulation 101, 570-580

Wassmann S, Laufs U, Baumer AT, Muller K, Ahlbory K, Linz W, Itter G, Rosen R, Bohm M, Nickenig G (2001): HMG-CoA reductase inhibitors improve endothelial dysfunction in normocholesterolemic hypertension via reduced production of reactive oxygen species. Hypertension 37, 1450-1457

Wu KC, Zerhouni EA, Judd RM, Lugo-Olivieri CH, Barouch LA, Schulman SP, Blumenthal RS, Lima JAC (1998): Prognostic Significance of Microvascular Obstruction by Magnetic Resonance Imaging in Patients With Acute Myocardial Infarction. Circulation 97, 765-772

Yamada DM, Topol EJ (2000): Importance of microembolization and inflammation in atherosclerotic heart disease. Am Heart J 140, S90-102

Zhang J, Cheng X, Liao YH, Lu B, Yang Y, Li B, Ge H, Wang M, Liu Y, Guo Z (2005): Simvastatin regulates myocardial cytokine expression and improves ventricular remodeling in rats after acute myocardial infarction. Cardiovasc Drugs Ther 19, 13-21

Danksagung

Herrn Prof. Dr. med. Burkert Pieske danke ich für die Anregung zu diesem Dissertationsthema und die Möglichkeit, in seiner Arbeitsgruppe zu promovieren.

Herrn PD Dr. med. Heiner Post danke ich für seine hervorragende Betreuung, seine zahlreichen Ideen und Verbesserungsvorschläge, sowie das Korrekturlesen der Arbeit.

Mein besonderer Dank gilt Frau Regina Waldmann-Beushausen für die Hilfe beim Anfertigen der histologischen Schnitte und Färbungen, sowie die vielen anregenden Gespräche.

Herrn PD Dr. med. Albrecht Schmidt danke ich für die Durchführung der zahlreichen Echokardiographien der Versuchstiere.

Allen Mitdoktoranden, insbesondere Herrn Martin Ballhausen, möchte ich für die kollegiale und hilfsbereite Zusammenarbeit danken.