Aus der Abteilung Augenheilkunde
(Prof. Dr. med. H. Hoerauf)

im Zentrum Augenheilkunde und Hals-Nasen-Ohrenheilkunde
der Medizinischen Fakultät der Universität Göttingen

Analyse der Operations-Verfahren bei Reablatio retinae ohne Proliferative Vitreoretinopathie nach primärer Buckelchirurgie
- pars-plana-Vitrektomie versus Buckelrevision -

INAUGURAL-DISSERTATION
zur Erlangung des Doktorgrades
der Medizinischen Fakultät der
Georg-August-Universität zu Göttingen

vorgelegt von
Wiebke Schwarz
aus
Bremen

Göttingen 2013

Dekan		: Prof. Dr. rer.nat. H. K. Kroemer
I.	Berichterstatter	: Prof. Dr. med. H. Hoerauf
II.	Berichterstatter/in	: Prof. Dr. med. R. Rödel
III.	Berichterstatter/in	:
Tag der mündlichen Prüfung		: 26.11.2013

Inhaltsverzeichnis

Inhaltsverzeichnis 3
1. Einleitung 5
1.1. Anatomische Vorbemerkungen 5
1.2. Pathologie der rhegmatogenen Netzhautablösung 7
1.2.1. Pathomechanismus und Risikofaktoren 7
1.2.2. Inzidenz 8
1.2.3. Therapie der rhegmatogenen Ablatio retinae 9
1.3. Pathomechanismus der Reablatio retinae 13
1.4. Abgrenzung zur Proliferativen Vitreoretinopathie 13
1.5. Operative Verfahren bei der Reablatio retinae ohne PVR 14
1.5.1.Buckelrevision 14
1.5.2.Vitrektomie 15
1.5.3.Kombiniertes Operationsverfahren 16
1.6. Zielsetzung und Fragestellung 17
2. Patienten und Methoden 18
2.1. Erhobene Parameter und Gruppeneinteilung 18
2.2. Analyse der Operations-Methoden 22
3. Ergebnisse 23
3.1. Ursachen für die Reablatio nach primärer buckelchirurgischer Versorgung .. 23
3.2. Anatomische Ergebnisse der Operations-Verfahren 23
3.3. Funktionelle Ergebnisse der Operations-Verfahren 24
3.3.1. Vitrektomie (Gruppe I) 24
3.3.2. Buckelrevision (Gruppe II) 26
3.3.3. Vitrektomie in Kombination mit einer Buckelrevision (Gruppe III) 28
3.4. Intraoperative Komplikationen der Operations-Verfahren 30
3.5. Postoperative Komplikationen der Operations-Verfahren 31
3.6. Folgeoperationen der Operations-Verfahren 34
3.6.1. Gruppe I 34
3.6.2. Gruppe II 35
3.6.3. Gruppe III 35
3.7. Vergleich der drei Behandlungsgruppen 35
3.7.1. Anatomische Ergebnisse der Operations-Methoden im Vergleich 35
3.7.2. Funktionelle Resultate der Operations-Methoden im Vergleich 36
3.7.3. Komplikationsrate der Operations-Methoden im Vergleich 40
4. Diskussion 45
4.1. Vergleich der verschiedenen Operations-Verfahren zur Literatur 45
4.1.1. Vitrektomie 45
4.1.2. Buckelrevision 48
4.1.3. Kombination aus Buckelrevision und Vitrektomie 50
4.1.4. Nicht aufgetretene Komplikationen 52
4.2. Mögliche Fehlerquellen 53
5. Zusammenfassung 53
6. Schlussfolgerungen und klinische Konsequenzen 55
7. Quellenverzeichnis 58

Abkürzungsverzeichnis:

AH-Bltg.	=	Aderhautblutung
CMÖ	=	cystoides Makulaödem
dpt	=	Dioptrie/-n
GK	=	Glaskörper
ILM	=	Membrana limitans interna
NH	=	Netzhaut
OCT	=	Optische Kohärenztomographie
ppV	=	pars-plana-Vitrektomie
PFCL	=	Perfluorcarbon
PVR	=	Proliferative Vitreoretinopathie
RDP	=	Diabetische Retinopathie
RPE	=	Retinales Pigmentepithel
SPR	=	Scleral Buckling versus Primary Vitrectomy

1. Einleitung

Für Patienten, bei denen sich nach primär mittels konventioneller Buckelchirurgie versorgter rhegmatogener Ablatio retinae („rissbedingter Netzhautablösung“) eine erneute Ablösung der Netzhaut („Reablatio retinae“) entwickelt hat, stehen unterschiedliche Operationsmethoden zur Verfügung. Hierzu zählt die erneute episklerale Buckelchirurgie (Buckelrevision), die pars-plana-Vitrektomie mit okulärer Endotamponade oder deren Kombination. Die Literatur zu diesem Thema ist spärlich und umfasst nur geringe Fallzahlen.

1.1. Anatomische Vorbemerkungen

Um dem Leser die Zusammenhänge verständlich zu machen, ist die Erklärung anatomischer und pathophysiologischer Zusammenhänge erforderlich.

Bei der Netzhaut handelt es sich um ein neurosensorisches Organ. Die Lichtreize, welche von außen auf die Netzhaut fallen, werden in Nervenimpulse umgewandelt und über den Sehnerv an das Sehzentrum des Gehirns weitergeleitet (Augustin 2007).

Die Netzhaut besteht aus mehreren Schichten und enthält zwei verschiedene Arten von Photorezeptoren. Während die Zapfen für das Tag- und Farbensehen zuständig sind, haben die Stäbchen ihre Funktion beim Dämmerungs- und Nachtsehen. Am hinteren Pol der Netzhaut befindet sich die Makula. Hierbei handelt es sich um die so genannte „Stelle des schärfsten Sehens“. In ihrem Zentrum liegt eine kleine Grube, die Fovea centralis. Während in der Peripherie der Netzhaut mehrheitlich Stäbchen vorliegen, enthält die Fovea centralis ausschließlich Zapfen (Grehn 2008).

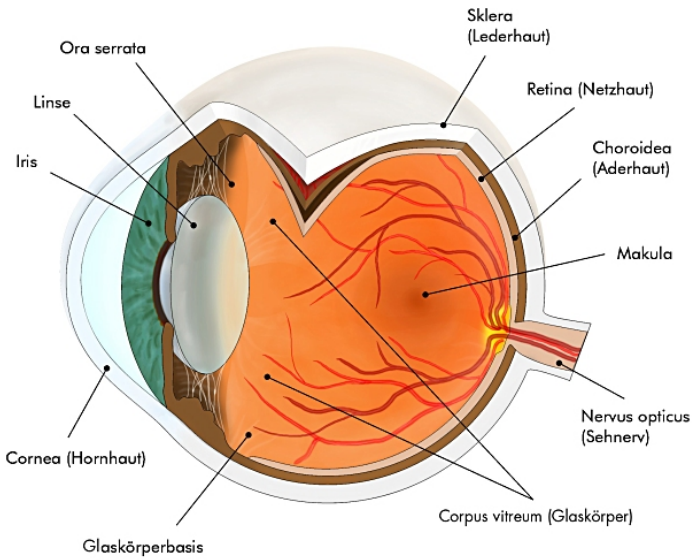

Abbildung 1.1. Anatomischer Aufbau des Augapfels (Bulbus oculi)
(http://ocunet.de/gfx/080922Augenschema.jpg)

Das einschichtige retinale Pigmentepithel (RPE) bildet die äußerste Schicht der Netzhaut (Augustin 2007, Sachsenweger 2003).

Dem retinalen Pigmentepithel folgt (von außen nach innen) die Photorezeptorschicht, welche die Außen- und Innensegmente der Stäbchen und Zapfen enthält. Durch die Membrana limitans externa werden die Segmente von den Zellkernen der Rezeptoren getrennt, welche die äußere Körnerschicht darstellen (Sachsenweger 2003).

In der darauf folgenden äußeren plexiformen Schicht wird über die Synapsen der Photorezeptoren die Verbindung zu den Bipolarzellen hergestellt. Deren Zellkerne und die der amakrinen Zellen und Horizontalzellen (beide für die „horizontale Informationsverarbeitung“ zuständig) bilden die innere Körnerschicht (Grehn 2008).

In der anschließenden inneren plexiformen Schicht leiten die Bipolarzellen den durch die Photorezeptoren enthaltenen Lichtimpuls über Synapsen weiter an die Ganglienzellen, welche die Ganglienzellschicht bilden (Sachsenweger 2003).

Die Axone der Ganglienzellen bilden die Nervenfaserschicht. Deren Ausläufer münden schlussendlich alle im Nervus opticus (s.Abb. 1.2.). Die darauf folgende Schicht, die Membrana limitans interna, bildet als Basalmembran den inneren Abschluss der Netzhaut zum Glaskörper (Sachsenweger 2003).

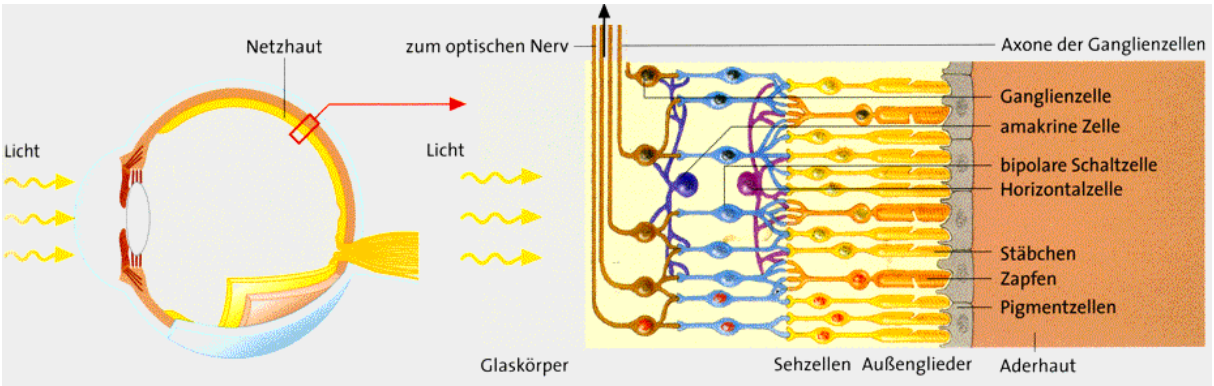

Abbildung 1.2.
(http://www.plingfactory.de/Science/Materialien/LK/Cyber/Optik/source/Opt6Bildentstehung.html)

Der Glaskörper, welcher das Augeninnere ausfüllt besteht zu 98% aus Wasser und ist optisch transparent. Das Wasser liegt jedoch nicht frei vor, sondern ist an Hyaluronsäure gebunden. Zudem stabilisieren Kollagenfibrillen das Gerüst des Glaskörpers. Der Glaskörper heftet in bestimmten Bereichen besonders fest an der Netzhaut. Zumeist physiologisch kommt es im Alter, bei kurzsichtigen Menschen auch schon deutlich früher, zu einer Verflüssigung und Abhebung des Glaskörpers von der Netzhaut (Grehn 2008).

1.2. Pathologie der rhegmatogenen Netzhautablösung

1.2.1. Pathomechanismus und Risikofaktoren

Kommt es bei der Abhebung des Glaskörpers von der Netzhaut aufgrund des Zugs zu kleinen Rissen in der Netzhaut, kann Flüssigkeit zwischen die sensorische Netzhaut und das Pigmentepithel gelangen (Grehn 2008).

Von einer Netzhautablösung wird gesprochen, wenn sich die sensorische Netzhaut von dem Pigmentepithel abhebt. Diese Ablösung der sensorischen Netzhaut wird als „Ablatio“- oder „Amotio“ retinae bezeichnet. Ist die Ablatio retinae durch einen Riss in der Netzhaut bedingt, wird sie als „rhegmatogen“ bezeichnet.

Die Außensegmente der Photorezeptoren liegen der inneren Oberfläche des retinalen Pigmentepithels nur locker auf. Dieser Aspekt begünstigt das Ablösen der neurosensorischen Netzhaut im Falle eines durchgreifenden Netzhautdefektes, wenn zwischen diese beiden Schichten die Glaskörperflüssigkeit eindringen kann (Sachsenweger 2003).

Prädisponierende Faktoren für die Entstehung einer rhegmatogenen Netzhautablösung ist eine hohe Myopie (Kurzsichtigkeit) (Augustin 2007). Des Weiteren spielen äquatoriale- oder gittrige Degenerationen an der Netzhaut (Ausdünnung der inneren Netzhautschichten) eine Rolle (Augustin 2007).
Abgesehen davon existiert auch eine familiäre Disposition zur Ablatio retinae.
Ebenso können durch ein Bulbustrauma Netzhautrisse bedingt sein und das Risiko einer Ablatio retinae bergen (Augustin 2007, Grehn 2008, Polkinghorne und Craig 2004).
Die Cataract-Operation zählt zu den jährlich am häufigsten durchgeführten Operationen weltweit. Postoperativ wurde bei den pseudophaken Patienten (Patienten, denen eine Kunstlinse implantiert wurde) ein deutlich erhöhtes Risiko für eine rhegmatogene Netzhautablösung beobachtet. In der Literatur werden verschiedene Angaben zur Höhe des gesteigerten Risikos gemacht. So ist das Risiko für pseudophake Patienten, in den ersten sechs bis acht Jahren nach der Operation eine rhegmatogene Netzhautablösung zu bekommen, 7,5- bis 8,7mal höher, als für nicht operierte Patienten (Boberg-Ans et al. 2006, Norregaard et al. 1996). Das Risiko der Netzhautablösung erhöht sich zudem bei myopen Patienten, die nach einer Cataract-Operation pseudophak werden (Williams et al. 2009, Augustin 2007).
Die Aphakie (Linsenlosigkeit) zählt ebenfalls zu den Risikofaktoren, wobei diese heute eher eine Seltenheit darstellt (Augustin 2007).

1.2.2. Inzidenz

Bei der rhegmatogenen Ablatio retinae handelt es sich um die häufigste Form der Netzhautablösung mit einer jährlichen Inzidenz von 1: 10.000 (Sachsenweger 2003, Grehn 2008).
In der Literatur werden etwas unterschiedliche Angaben gemacht. So liegen die Zahlen für Finnland und Schweden zwischen 0,69-1,4/10.000 (Laatikainen et al. 1985,Törnquist et al. 1987, Algvere et al. 1999). Ähnliche Werte werden für Japan und China genannt. Dort liegt die jährliche Inzidenz der rhegmatogenen Ablatio retinae zwischen 0,8-1,4/10.000 (Zou et al. 2002, Li 2003, Sasaki et al. 1995). Auch für Großbritannien, die USA und Neuseeland sind in der Literatur vergleichbare Zahlen zu finden (Haimann et al. 1982, Polkinghorne und Craig 2004, Mowatt et al. 2003, Rowe et al. 1999).

Deutlich höhere Werte für die jährliche Inzidenz ergeben sich, wenn nur die oben genannten Risikogruppen für sich genommen analysiert werden.

1.2.3. Therapie der rhegmatogenen Ablatio retinae

Chirurgische Methoden umfassen die seit Mitte der 50er Jahre etablierte im wesentlichen unveränderte konventionelle Buckelchirurgie, welche in den letzten Jahren immer mehr durch die so genannte primäre Vitrektomie abgelöst wurde.

Bei der ***Buckelchirurgie*** wird von außen auf den Bulbus eine Silikonplombe oder Cerclage aufgenäht (s. Abb. 1.3. und Abb. 1.4.). Des Weiteren wird nach Eröffnung der Bindehaut eine transsklerale Kryokoagulation (Vereisung) der Netzhautlöcher durchgeführt. Die Vereisung führt zu einer Vernarbung zwischen Netzhaut und Pigmentepithel, d.h. die Netzhautlöcher werden „versiegelt“. Neben der Kryokoagulation kann auch eine Laserkoagulation (im Rahmen der Buckelchirurgie sehr selten, im Rahmen der Vitrektomie häufiger) angewendet werden. Das Foramen bzw. die Netzhaut wird durch die eindellende Operation mittels einer Plombe (s. Abb. 1.3.) oder einer zirkulär um den Augapfel führenden Cerclage (s. Abb. 1.4.) von außen unterstützt. Durch die Eindellung des Bulbus wird der Glaskörperzug von außen entlastet und die Netzhaut kann sich dadurch wieder dem Pigmentepithel anlegen (Grehn 2008).

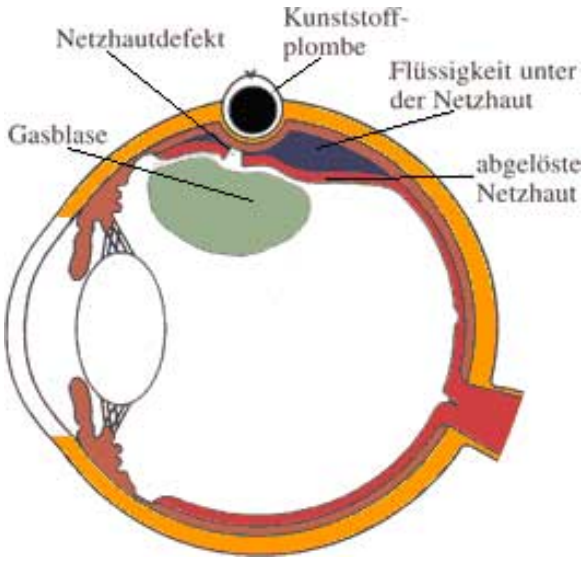

Abbildung 1.3. Konventionelle Buckelchirurgie mit Plombe
(http://netzhaut-selbsthilfe.de/index.php?menuid=12)

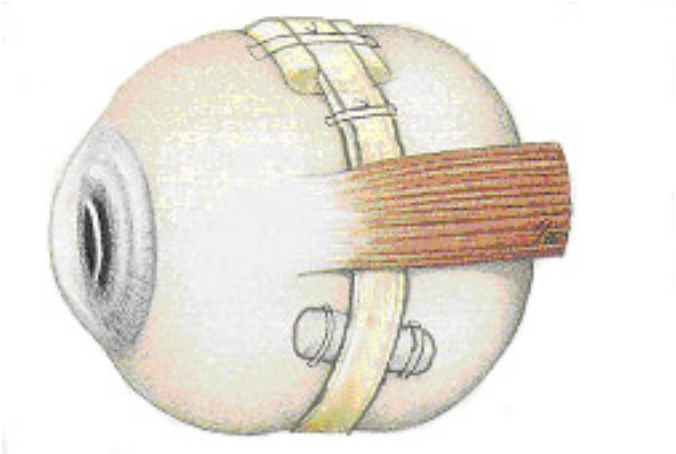

Abbildung 1.4. Konventionelle Buckelchirurgie mit Cerclage
(http://netzhaut-selbsthilfe.de/index.php?menuid=12)

Durch eine transsklerale Punktion kann subretinal (zwischen Ader- und Netzhaut) angesammelte Flüssigkeit abdrainiert und so die Wiederanlage der Netzhaut positiv beeinflusst werden (Sachsenweger 2003). Bei kleineren Mengen wird die Spontanresorption abgewartet. Falls erforderlich kann als zusätzliche therapeutische Maßnahme Luft oder ein expandierbares Gas, wie zum Beispiel SF_6 oder C_2F_6 in den Glaskörperraum injiziert werden (s. Abb. 1.5.) (Grehn 2008).
Je nach Art des verwendeten Gases, wird dieses in einem Zeitraum von einigen Tagen bis 6 Wochen spontan resorbiert. Das frei werdende Volumen im Glaskörperraum wird durch das vom Ziliarkörper produzierte Kammerwasser aufgefüllt.
Bei der ***Vitrektomie*** wird der Glaskörper (Vitreus) des Auges operativ über sehr kleine Zugänge von 0,69 mm (23-Gauge) oder 0,9 mm (20-Gauge) Durchmesser entfernt. Über drei Zugänge im Bereich der Pars plana des Auges wird ein Saugschneidegerät (Ocutom) eingeführt. Mit diesem Gerät kann der Gläskörper sicher aus dem Auge entfernt werden. Ferner ist eine Fiberoptik nötig, die während der Operation im Auge für Licht sorgt. Um den intraokularen Druck während der OP aufrechtzuerhalten, wird über einen dritten Zugang eine Infusion eingebracht. Sobald ein Teil des Glaskörpers aus dem Auge entfernt wird, fließt über diese Infusion als Volumen-Ersatz Flüssigkeit nach. Insgesamt müssen somit drei Zugänge über die

Pars plana geschaffen werden. Diese Inzisionen werden mittels einer kleinen Lanze gesetzt (s. Abb. 1.5.).
Durch das Operationsmikroskop hat der Operateur unmittelbare Sicht auf sein Operationsgebiet.

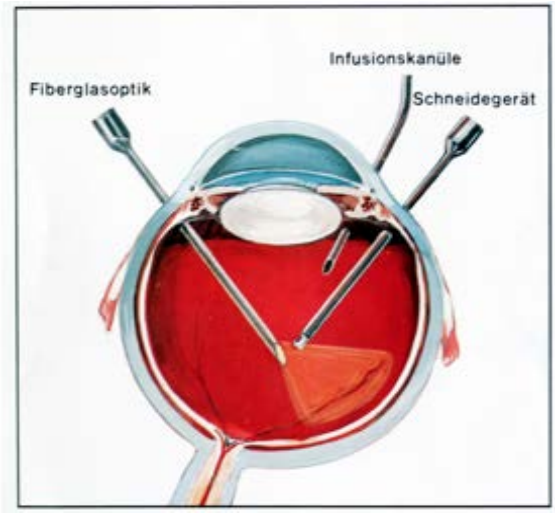

Abbildung 1.5. Schema Vitrektomie

(http://ukgm.de/ugm_2/deu/umr_aug/6808.html)

Die pars-plana-Vitrektomie wurde zwar seit den 70er Jahren durchgeführt, aber erst relativ spät im Rahmen der Versorgung einer primären rhegmatogenen Ablatio. Erst nach Einführung schwerer Flüssigkeiten in die Augenheilkunde (Perfluorcarbon) Ende der 80er Jahre, die die intraoperative Wiederanlage der Netzhaut erheblich erleichterte, nahm auch dieser Behandlungsbereich zu.
Nachdem bei der Operation die Netzhaut mit dieser schweren Flüssigkeit (Perfluorcarbon) angelegt wurde, werden die Netzhautforamina (Netzhautlöcher) wahlweise durch Kryokoagulation oder Endolaser (Argon-Laser-Koagulation) behandelt und dann die infundierte Perfluorcarbon-Flüssigkeit durch ein Gas (Luft, SF_6, C_2F_6, C_3) oder Silikonöl ersetzt. Diese Substanzen sollen die Netzhautlöcher kurz-, mittel- oder langfristig tamponieren (Endotamponade) und dafür sorgen, dass sich die Netzhaut bis zur Vernarbung der Löcher nicht von ihrer Unterlage löst.
Die genannten Substanzen können zu spezifischen Komplikationen führen. So wird Gas, je nach Art, in der Regel innerhalb von Tagen bis wenigen Wochen resorbiert, kann aber zur Drucksteigerung führen. Silikonöl ermöglicht einen längeren Tamponadezeitraum. Es wird jedoch nicht resorbiert, sondern muss in der Regel

nach einer ausreichenden Tamponadezeit wieder operativ entfernt werden. Bei auftretenden Komplikationen, wie kleine Bläschenabspaltungen von der großen Silikonölblase, sog. Emulsifikationen, kann eine Erhöhung des Augeninnendrucks (Emulsifikations-Glaukom) auftreten. Abgesehen davon ändert sich durch die Öltamponade das Brechungsverhältnis des Lichts, so dass es vorübergehend zu einer Änderung der Refraktion des Auges kommt (Sachsenweger 2003, Grehn 2008).
Die Vitrektomie führt im Gegensatz zur reinen Buckelchirurgie ferner unweigerlich zur baldigen Entwicklung einer Cataracta complicata.
Im Vergleich beider Verfahren ist die Buckelchirurgie operationstechnisch schwieriger und hat eine deutlich längere Lernkurve. Sie kann im Gegensatz zur Vitrektomie eine Plombeninfektion zur Folge haben, Narbenentwicklung im Bereich der Augenmuskeln begünstigen und dadurch eventuell die Entstehung von Doppelbildern verursachen, fördert aber keine Cataract-Entwicklung (Hoerauf 2005, Framme et al. 2000)

Bei sehr komplizierten Netzhautablösungen wurde in der Vergangenheit auch eine ***Kombination der beiden erwähnten Operationsverfahren*** empfohlen. Die sogenannte SPR-Studie, welche prospektiv und randomisiert die Operationsverfahren verglichen hat, konnte den Vorteil des kombinierten Verfahrens nur für die Untergruppe der pseudophaken Patienten nachweisen (Heimann et al. 2008). Für eine Reablatio steht eine vergleichbare Studie nicht zur Verfügung.

In den letzten Jahren wurde daher der kombinierte Einsatz von Buckelchirurgie und Vitrektomie besonders bei pseudophaken Patienten mit einer rhegmatogenen Ablatio retinae in der Literatur diskutiert. Während Stangos et al. (2004) den Vorteil der pars-plana-Vitrektomie in Kombination mit der Buckelchirurgie generell als fraglich beurteilen, sprechen Devenyi und de Carvalho Nakamura (1999) zumindestens bei pseudophaken und aphaken Augen eine deutliche Empfehlung für eine kombinierte Operation aus. Mit Einführung und zunehmender Verbreitung der 23-Gauge-Vitrektomie, bei der die Bindehaut nicht mehr eröffnet und nahtfrei operiert wird, stellt sich die Frage zur Notwendigkeit einer zusätzlichen episkleralen Maßnahme umso mehr.

1.3. Pathomechanismus der Reablatio retinae

Eine frühe erneute Netzhautablösung nach einer primären Buckel-Operation kann mehrere Gründe haben.

In der Literatur wird die Reablatio-Rate nach einem primären buckelchirurgischen Eingriff bei phaken Patienten mit bis zu 26.3% angegeben und bei pseudophaken Patienten sogar bis zu 39,8% (Heimann et al. 2008), wobei dies von der Ausgangssituation bzgl. Anzahl der Foramina und Lage bzw. Größe der Foramina variiert. Mit 26.6% ist die Reablatio-Rate nach primärer Vitrektomie bei phaken Patienten mit den Angaben nach Buckelchirurgie vergleichbar. Bei pseudophaken Patienten wird eine Reablatio-Rate nach primärer Vitrektomie auf 20,4 % reduziert (Heimann et al. 2008).

Nach primärer konventioneller Buckelchirurgie sind die häufigsten Gründe für eine Reablatio inadäquat unterstützte- oder weit in der Peripherie gelegene Foramina, welche intraoperativ übersehen wurden und dann postoperativ eine Reablatio retinae verursachen können. Als weiterer wichtiger Grund muss die Proliferative Vitreoretinopathie angegeben werden (Lincoff und Kreissig 1996, Conrath 2007), auf die im nächsten Kapitel separat eingegangen wird.

Auch das Ausreißen eines Kryoherdes allerdings birgt postoperativ die Gefahr, dass erneut Flüssigkeit unter die Netzhaut gelangt und es damit ebenfalls zu einer erneuten Abhebung der Netzhaut kommen kann.

Bei den etwas später auftretenden Wiederablösungen werden in der Literatur besonders Glaskörperzug und die proliferative Vitreoretinopathie diskutiert (El Matri et al. 2006, Foster und Meyers 2002, Bopp und Böhm 2008). Der Zug durch Glaskörper bzw. epiretinale Membranen kann dabei zur Entstehung neuer Risse in der Netzhaut oder zur Eröffnung alter Foramina führen (Bopp und Böhm 2008).

1.4. Abgrenzung zur Proliferativen Vitreoretinopathie

Bei der Ablatio retinae, hervorgerufen durch eine Proliferative Vitreoretinopathie, sind es im Gegensatz zur lochbedingten Ablatio im Besonderen die Traktionen, d.h. „Zugkräfte“ von Membranen auf die Netzhaut, welche zur Abhebung der Netzhaut von Ihrer Unterlage führen. Diese Situationen sind meist kompliziert, schwierig zu operieren und haben eine ungünstige Prognose.

Unter der Proliferativen Vitreoretinopathie versteht man die Bildung von Membranen unter- oder oberhalb der Netzhaut, sowie eine intraretinale Gliose. Grund hierfür ist ein Austreten von retinalen Pigmentepithelzellen durch einen Netzhautriss in den Glaskörperraum im Rahmen der ersten Versorgung bzw. der ersten Netzhautablösung. Diese können sich auf der Netzhaut ablagern, sich zu Fibroblasten umwandeln und hierdurch Membranen und Stränge bilden. Diese haften der Netzhaut an, sind mit dem Glaskörper verbunden und führen so zur Bildung einer traktiven Ablösung der Netzhaut bzw. Entstehung sekundärer neuer Foramina (Sachsenweger 2003, Grehn 2008). Bei solch einer PVR-Ablatio ist eine pars-plana-Vitrektomie die Therapie der Wahl, um durch diesen Eingriff die auf die Netzhaut wirkenden Traktionen durch proliferative Stränge und Membranen als Ursache der Ablatio mechanisch zu entlasten und die Netzhaut wieder zur Anlage zu bringen (Grehn 2008).

Nur sehr frühe PVR-Stadien können allein buckelchirurgisch versorgt werden.

In circa 5 % aller rhegmatogenen Netzhautablösungen entsteht als Komplikation eine solche Proliferative Vitreoretinopathie (Augustin 2007).

Diese Form der Reablatio soll aber in dieser Studie nicht untersucht werden, da kaum Kontroversen in der Versorgung bestehen.

1.5. Operative Verfahren bei der Reablatio retinae ohne PVR

Im Gegensatz zu der operativen Versorgung der PVR-Ablatio wird die Art der sekundären Operationsmethode bei einer Reablatio retinae nach primärer Buckel-Operation ohne PVR kontrovers diskutiert.

1.5.1. Buckelrevision

Bei der Buckelchirurgie handelt es sich um eine einfache und über viele Jahre erprobte Methode, mit der sich unkomplizierte rhegmatogene Netzhautablösungen sehr gut beheben lassen (Buettner 1996). Sie birgt aber auch verschiedene Möglichkeiten, um eine erneut abgehobene Netzhaut wieder zur Anlage zu bringen. Man spricht in diesem Fall von einer Buckelrevision. Entweder kann zusätzliches Buckelmaterial ergänzt und die primäre Plombe somit in ihrer Wirkung verstärkt werden oder die primäre Lage der Plombe oder Cerclage kann verändert bzw. gegeneinander ausgetauscht werden. In diesem Rahmen können nicht verschlossene Netzhautlöcher adäquat behandelt werden. Natürlich lassen sich

dabei die genannten Einzelvarianten auch miteinander kombinieren (Smiddy et al. 1990). Insbesondere Lincoff und Kreissig (1996) waren und sind Verfechter dieser OP-Methode und betonen, dass sich auch bei einer Reablatio retinae durch einen zweiten minimalen buckelchirurgischen Eingriff, ein sehr gutes Ergebnis erzielen lässt. Besonders das genaue Betrachten und Interpretieren der Konturen der Netzhautablösung sei die Grundlage für eine noch spezifischere zweite buckelchirurgische Behandlung. Dies setzt aber eine exzellente Technik der indirekten Ophthalmoskopie voraus (Lincoff und Kreissig 1996).

Erschwert wird die Operation durch diese rein episklerale Buckel-Revision, wenn im Bereich der primären Operation bereits Vernarbungen vorzufinden sind und die Sklera stark ausgedünnt ist. Ist der zeitliche Abstand zur primären Operation gering, sind die Vernarbungen noch nicht so weit fortgeschritten und die Versorgung einfacher (Friedmann und D'Amico 1995).

Die Wiederanlagerate nach einem erneuten buckelchirurgischen Eingriff liegt bei circa 77% (Lincoff und Kreissig 1996).

Dieses Verfahren erfordert daher einen äußerst erfahrenen Netzhautchirurgen und ist technisch schwierig.

1.5.2. Vitrektomie

Neben der Buckelrevision stellt die Vitrektomie kombiniert mit einer Endotamponade die zweite Option zur Behandlung einer Reablatio retinae dar. Die Vitrektomie hat seit Einführung der schweren Flüssigkeiten Anfang der 90er Jahre eine immer stärkere Position eingenommen, auch in der Versorgung der primären Ablatio. Das periokuläre Trauma ist im Vergleich zur Buckelchirurgie und insbesondere zu einer Revision deutlich geringer, da keine Manipulation an den Augenmuskeln notwendig ist. Durch die Operation kann die Netzhaut direkt von vitreoretinalen Traktionen befreit werden.

Das Entstehen einer Cataracta complicata ist bei dieser Methode die postoperativ am häufigsten auftretende Komplikation. Ein direktes Linsentrauma bei der Operation ist selten, aber auch ohne Linsenberührung trübt diese in den Monaten nach der Operation langsam ein. Die alleinige Vitrektomie erreicht bei einer Reablatio retinae eine Wiederanlagerate von circa 78%. Die Rate ist somit vergleichbar mit der Anlagerate bei Patienten, die durch eine Buckelrevision behandelt wurden (Friedmann und D'Amico 1995).

Die Lernkurve ist deutlich geringer und im Gegensatz zur Buckelchirurgie ist die Vitrektomie sehr standardisiert.

1.5.3. Kombiniertes Operationsverfahren

Eine dritte Option stellt die Kombination der Vitrektomie mit einer Buckelrevision dar. Besonders bei komplizierter Lochsituation oder sehr adhärentem peripherem Glaskörper kann es sinnvoll sein, die oben genannten Operationsverfahren miteinander zu verbinden, um so eine Wiederanlage der Netzhaut zu erzielen. Literatur für die kombinierte Behandlung einer Reablatio retinae ohne PVR nach Buckelchirurgie liegt nicht vor. Für die primäre Versorgung einer rhegmatogenen Ablatio retinae werden Wiederanlageraten von 80- bis 100% berichtet (Romano et al. 2011, Tewari et al. 2003, Pournaras und Kapetanios 2003, Weichel et al. 2006, Desai und Strassmann 1997, Devenyi und de Carvalho Nakamura 1999).

1.6. Zielsetzung und Fragestellung

Ziel der vorliegenden retrospektiven Studie war es zu klären, ob bei ähnlicher anatomischer Erfolgsrate die pars-plana-Vitrektomie Vorteile gegenüber der Buckelrevision bei Patienten mit rhegmatogener Reablatio ohne PVR aufweist oder ob möglicherweise eine Kombination beider Verfahren sogar überlegen ist.

Hierfür wurden die Akten von Patienten mit einer Reablatio retinae ohne PVR nach Buckelchirurgie mit den oben beschriebenen Operations-Verfahren hinsichtlich funktioneller und anatomischer Ergebnisse, sowie intra- und postoperativer Komplikationen analysiert. Als sekundäres Zielkriterium wurden anhand der Fundusskizze und Op-Berichte retrospektiv die Ursachen für die erneute Netzhautablösung analysiert.

Anhand der durchgeführten Operationsmethode wurden die Patienten in drei Untergruppen eingeteilt. Patienten, bei denen eine pars-plana-Virektomie mit Endotamponade durchgeführt wurde (Gruppe I), Patienten die eine rein buckelchirurgische Versorgung ihrer Reablatio retinae erhalten haben (Gruppe II) und Patienten, deren Behandlung aus einer Kombination der beiden Operationsmethoden bestand (Gruppe III).

Durch Gegenüberstellung der drei Therapiegruppen sollen folgende Fragen beantwortet werden:

- Unterscheiden sich die Operationsverfahren hinsichtlich anatomischer Ergebnisse?
- Unterscheiden sich die Operationsverfahren in den erzielten funktionellen Resultaten?
- Unterscheiden sich die Operationsverfahren hinsichtlich intra- und postoperativer Komplikationen?
- Lassen sich daraus Therapieempfehlungen ableiten?

2. Patienten und Methoden

2.1. Erhobene Parameter und Gruppeneinteilung

In die Studie wurden 79 Patienten (79 Augen) aufgenommen, die im Zeitraum 1994 – 2006 mit einer rhegmatogenen Reablatio ohne PVR an der Augenklinik der Universitätsmedizin Göttingen behandelt wurden. Voraussetzung war, dass die primäre Ablatio retinae mittels konventioneller Buckelchirugie (Cerclage, radiäre oder limbusparallele Plombe) versorgt worden war.

Ausgeschlossen wurden Patienten mit Trauma, Riesenriss oder posterior gelegenen Foramina. Auch ein Makulaforamen als Ursache der Reablatio galt als Ausschlusskriterium. Weitere Ausschlusskriterien waren Glaskörperblutungen, eine Traktionsablatio und das Vorliegen einer Diabetischen Retinopathie (RDP), sowie eine Versorgung der Reablatio mittels pars-plana-Vitrektomie in Kombination mit einem Membrane-Peeling. Eine Vorbehandlung (z.B. Laserkoagulation der Netzhaut, Cataract-Extraktion) stellte kein Ausschlusskriterium dar. Die Auswertung erfolgte retrospektiv anhand der Krankenakten.

Bei den Patienten, deren Follow-up unter 6 Monaten lag, wurden die Angaben durch die nachsorgenden niedergelassenen Augenärzte mittels eines standardisierten Fragebogens ergänzt. Dies geschah nach schriftlicher Einverständniserklärung der betroffenen Patienten.

Der Fragebogen bestand aus gezielten Fragen zu postoperativen Komplikationen und nach dem letzten ophthalmologischen Untersuchungsbefund inklusive Visus. Abgesehen davon mussten Fragen zu eventuellen weiteren zwischenzeitlich durchgeführten Netzhautoperationen beantwortet werden. 88 % der verschickten Fragebögen erhielten wir zurück und konnten diese vollständig auswerten.

Die Patienten wurden anhand des angewandten Operations-Verfahrens in drei Gruppen unterteilt:

Gruppe I besteht aus Patienten, bei denen eine pars-plana-Vitrektomie mit Endotamponade durchgeführt wurde, Gruppe II aus Patienten, bei denen eine Buckelrevision durchgeführt wurde und Gruppe III aus Patienten, bei denen eine Kombination aus den beiden unter I und II genannten Operations-Verfahren gewählt wurde.

Patienten, deren primäre Plombe oder Cerclage in der Revisions-Operation entfernt wurde und die im Rahmen dieser Revision vitrektomiert wurden, sind der dritten Gruppe zugeteilt worden. Für die Gruppeneinteilung war die Art der primären Buckel-Operation, d.h. ob der Patient eine radiäre-, limbusparallele Plombe oder Cerclage erhalten hatte, nicht von Bedeutung.
Es waren zwei erfahrene Operateure für die operative Versorgung der Reablatio retinae zuständig, allerdings unabhängig vom Op-Verfahren.

Alter (Mittelwert):	65,0 Jahre (Range:32-91 Jahre)
Geschlecht:	m: n=21 (50%) w: n=21 (50%)
Linsenstatus: phak pseudophak aphak	n=24 (57,1%) n=18 (42,9%) n=0 (0%)
Makulabefund: abgehoben anliegend unbekannt	n=35 (83,3%) n=7 (16,7%) n=0 (0%)
mittlere Nachbeobachtungszeit	18,6 Monate (Range 6-96 Monate)

Tabelle 2.1. **Demografische Daten – Gruppe I – Vitrektomie (n=42)**

Alter (Mittelwert):	57,3 Jahre (Range:16-81 Jahre)
Geschlecht:	m: n=17 (58%) w: n=12 (42%)
Linsenstatus: phak pseudophak aphak	n=28 (96,55%) n=1 (3,45%) n=0 (0%)
Makulabefund: abgehoben anliegend unbekannt	n=10 (34,5%) n=19 (65,5%) n=0 (0%)
mittlere Nachbeobachtungszeit	17,5 Monate (Range 6-90 Monate)

Tabelle 2.2. **Demografische Daten – Gruppe II – Buckelrevision (n=29)**

Alter (Mittelwert):	53,4 Jahre (Range:46-63)
Geschlecht:	m: n=7 (87,5%) w: n=1 (12,5%)
Linsenstatus: phak pseudophak aphak	n=6 (75%) n=2 (25%) n=0 (0%)
Makulabefund: abgehoben anliegend unbekannt	n=7 (87,5%) n=1 (12,5%) n=0 (0%)
mittlere Nachbeobachtungszeit	15,9 Monate (Range 6-80 Monate)

Tabelle 2.3. **Demografische Daten – Gruppe III – Vitrektomie und Buckelrevision (n=8)**

Ursachen-Analyse

Anhand der vorliegenden Krankenakten und Operations-Berichte wurden auch die Ursachen analysiert, die zur Manifestation der Reablatio geführt haben.

Funktionelle Befunde

Der Visus (kalkuliert in logMAR) vor und nach der Operation der Reablatio (bester Visus 6-12 Monate postoperativ) wurde in den drei Gruppen gegenübergestellt.

Intra- und postoperative Komplikationen

Besondere Aufmerksamkeit wurde zudem den intra- und postoperativen Komplikationen geschenkt. Zu den analysierten intraoperativen Komplikationen zählten iatrogene Foramina, subretinales Perfluorcarbon oder Gas, Linsenschaden, Drainage-Komplikationen (z.B. Aderhautblutung, Netzhautinkarzeration, Durchflussphänomen, hämorrhagische oder seröse Aderhautamotio und Sklera-Perforation.

Zu den postoperativen Komplikationen, nach denen die Daten analysiert wurden, gehörten Macular-Pucker (=epiretinale Gliose), Blutungen in der Aderhaut, subretinal oder im Glaskörper, transienter Druckanstieg (>25 mmHg), Refraktionsänderung

(>1,5 dpt), initiale Doppelbilder, im postoperativen Verlauf durchgeführte Cataract-Operation, seröse Aderhautamotio, Abstoßungsreaktion bzw. Infektion der Plombe, postoperatives Makulaödem, Endophthalmitis, Gefäßverschluss und visusrelevante bzw. störende Glaskörpertrübungen.

Anatomische Befunde

Verglichen wurde ferner die prozentuale Wiederanlagerate bzw. die Notwendigkeit weiterer folgender vitreoretinaler Eingriffe, insbesondere interessierte dabei der Vergleich zwischen Buckelrevision und reiner Vitrektomie.

2.2. Analyse der Operations-Methoden

Details der operativen Versorgung in den einzelnen Gruppen sind in folgenden Tabellen aufgelistet:

SF_6-Gas-Tamponade	n=8	19,00%
Silikonöltamponade	n=34	81,00%
Kryokoagulation	n=10	23,80%
Endolaser	n=35	83,30%

Tabelle 2.4. **Gruppe I (n=42) - Vitrektomie**

Plombenentfernung, erneute Plombe	n=6	20,70%
Cerclage- Revision/ Verlagerung	n=7	24,10%
Plombenentfernung, Cerclage-Aufnähung	n=11	37,90%
Plombenrevision/ Verlegung	n=3	10,30%
ergänzende Plombe	n=2	6,90%
Kryokoagulation	n=28	96,60%
intravitreale SF_6-Gas-Eingabe	n=6	20,70%

Tabelle 2.5. **Gruppe II (n=29) - Buckelrevision**

Plombenentfernung, Cerclage-Aufnähung	n=5	62,50%
Cerclage- Revision/ Verlegung	n=2	25,00%
Plombenentfernung	n=1	12,50%
Silikonöltamponade	n=4	50%
SF_6-Gas-Tamponade	n=4	50%
Kryokoagulation	n=5	62,50%
Endolaser	n=3	37,50%

Tabelle 2.6. **Gruppe III (n=8) – Vitrektomie mit Buckelrevision**

3. Ergebnisse

3.1. Ursachen für die Reablatio nach primärer buckelchirurgischer Versorgung

Wie aus Tabelle 3.1. ersichtlich zeigten sich als Hauptursachen für die Reablatio nach primärer Buckel-Operation bekannte, aber nicht adäquat behandelte Foramina in 34,2% der Fälle, neue bzw. nicht entdeckte Foramina in 32,9% und bei 27,9% blieb die Ursache unklar.

Ursache der Reablatio Patientenzahl (n=79)	Häufigkeit (n)	Prozentsatz (%)
inadäquat unterstütztes-/altes Foramen	27	34,2
neues Foramen	26	32,9
unklar	22	27,9
eingerissener Kryoherd	4	5,1

Tabelle 3.1. **Gründe für die Reablatio (lt. OP-Bericht)**

3.2. Anatomische Ergebnisse der Operations-Verfahren

In dem Patientenkollektiv der Gruppe I wurde durch die alleinige Vitrektomie bei 88,1% eine Netzhautanlage erreicht. Bei 11,9% ist es nach der Vitrektomie zu einer erneuten Reablatio gekommen.

In der Gruppe II lag die Wiederanlagerate nach Buckelrevision bei 89,7%, d.h. bei 10,3% war ein weiterer operativer Eingriff nötig, um eine Netzhautanlage zu erzielen.

In der Patientengruppe III (Kombination beider Verfahren) betrug die Wiederanlagerate 100% (s. Abb. 3.1.) ohne weitere netzhautchirurgische Eingriffe. Aufgrund der niedrigen Patientenzahl von n=8 in der Gruppe III ist dieses Ergebnis jedoch kritisch zu beurteilen.

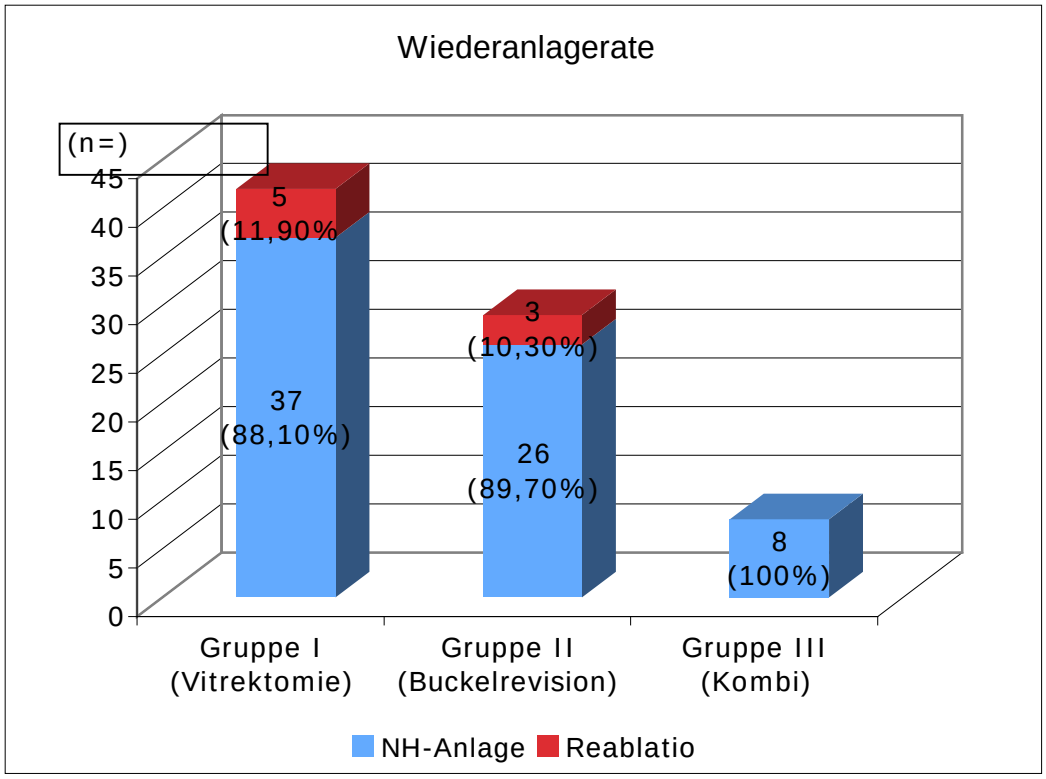

Abbildung 3.1. Postoperative Wiederanlagerate im Vergleich der drei Operations-Verfahren

3.3. Funktionelle Ergebnisse der Operations-Verfahren

In allen drei Gruppen ist es nach dem operativen Eingriff zu einer signifikanten Verbesserung des Visus (in logMAR) gekommen (Gruppe I: p= 0,0; Gruppe II: p= 0,000089; Gruppe III: p= 0,017106).

3.3.1. Vitrektomie (Gruppe I)

In der Gruppe I lag der Visus (logMAR), unter Berücksichtigung aller Fälle, präoperativ im Median bei 1,15 und postoperativ im Median bei 0,5 (s. Abb. 3.2.). Bei zwei der Patienten in der Gruppe I lag eine Amblyopie vor (präoperativer logMAR-Visus 0,5 bzw. 1,0 und postoperativ 0,5 bzw. 0,3).

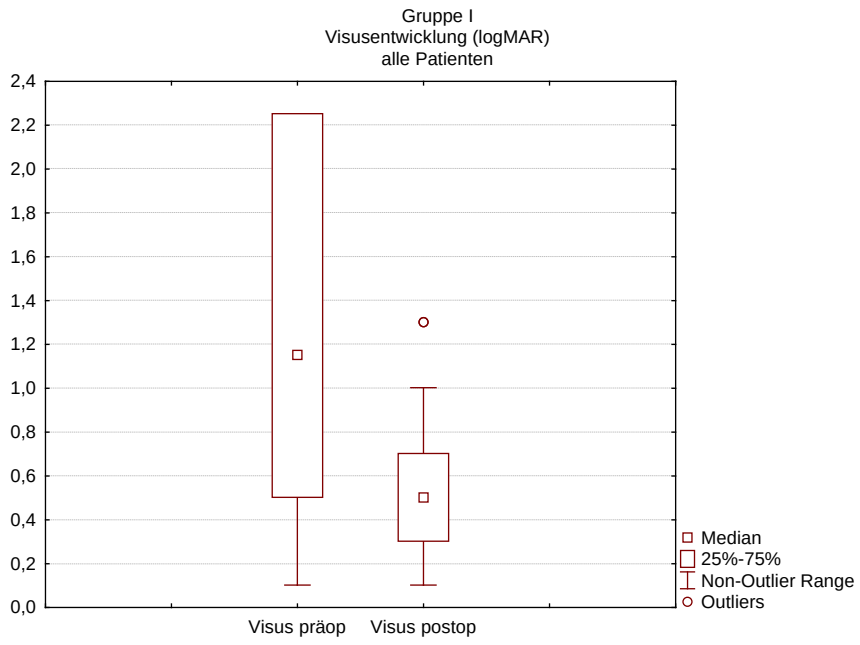

Abbildung 3.2.

Betrachtet man in der Gruppe I nur die Fälle, bei denen eine abgehobene Makula vorlag, so lag der Visus (logMAR) im Median präoperativ bei 1,3 und postoperativ bei 0,5 (s. Abb. 3.3.).

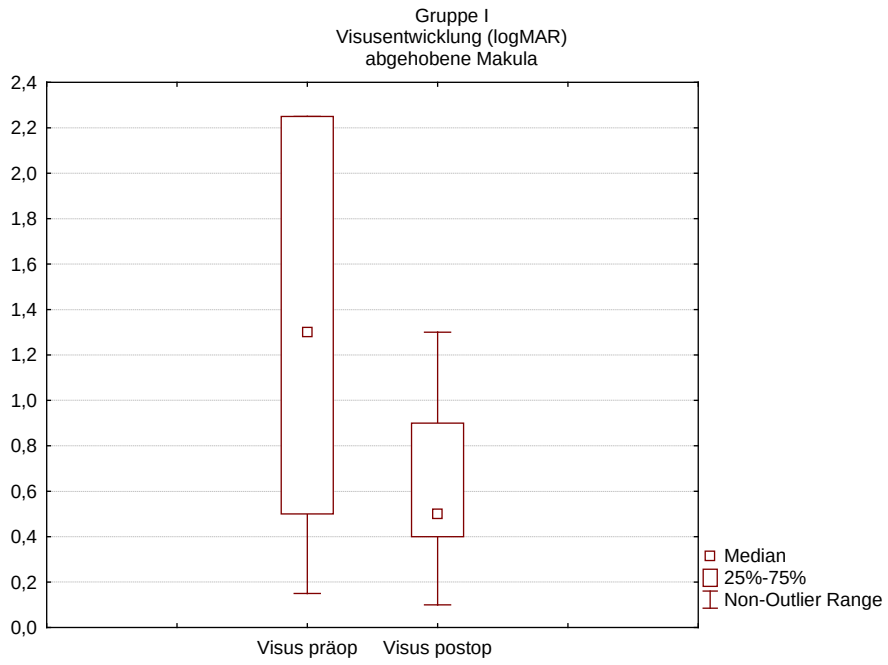

Abbildung 3.3.

Bezieht man in die Auswertung nur die interessantere Gruppe mit einer anliegenden Makula ein, so ergibt sich präoperativ ein Visus (logMAR) im Median von 0,3 und postoperativ von 0,1 (s. Abb. 3.4.).

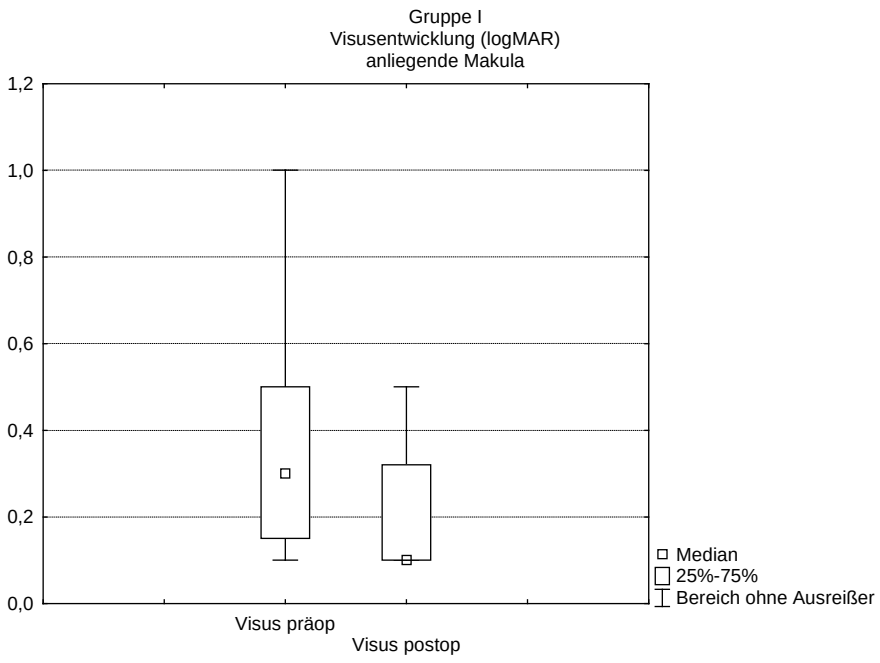

Abbildung 3.4.

3.3.2. Buckelrevision (Gruppe II)

In der Gruppe II lag der Visus (logMar) präoperativ, unter Berücksichtigung aller Patienten, im Median bei 0,3 und postoperativ im Median bei 0,15 (s. Abb. 3.5.). Einer der Patienten in Gruppe II war amblyop (präoperativer Visus 1,3 und postoperativer Visus 1,2).

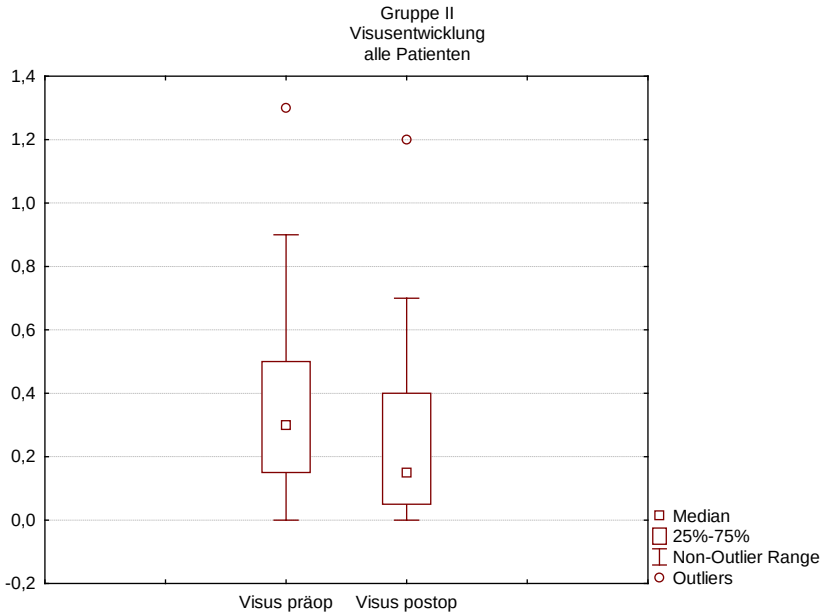

Abbildung 3.5.

Betrachtet man in der Gruppe II nur die Fälle, bei denen eine abgehobene Makula vorlag, so lag der Visus (logMAR) im Median präoperativ bei 0,55 und postoperativ bei 0,3 (s. Abb. 3.6.).

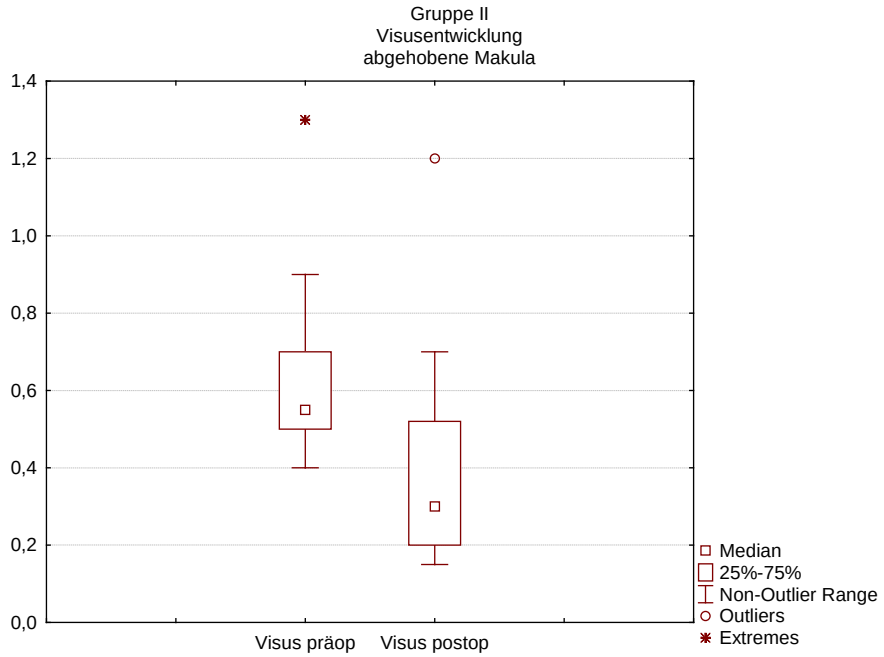

Abbildung 3.6.

Bezieht man in die Auswertung nur die Patientenaugen mit einer anliegenden Makula ein, so ergibt sich präoperativ ein Visus (logMAR) im Median von 0,2 und postoperativ von 0,1 (s. Abb. 3.7.).

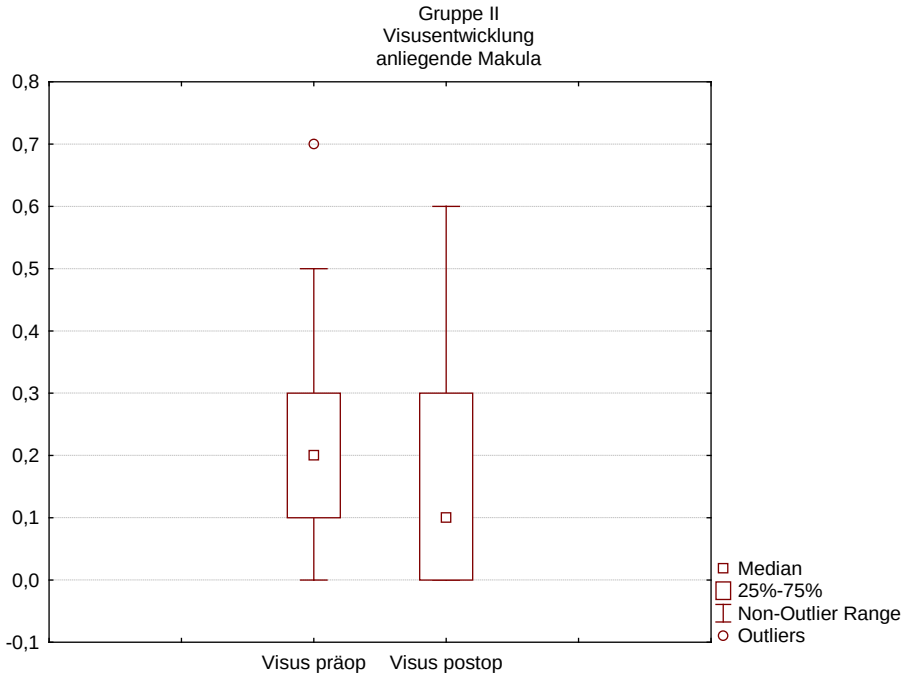

Abbildung 3.7.

3.3.3. Vitrektomie in Kombination mit einer Buckelrevision (Gruppe III)

In der Gruppe III lag der Visus (logMAR) präoperativ, unter Berücksichtigung aller Patienten, im Median bei 0,85 und postoperativ im Median bei 0,35 (s. Abb. 3.8.).

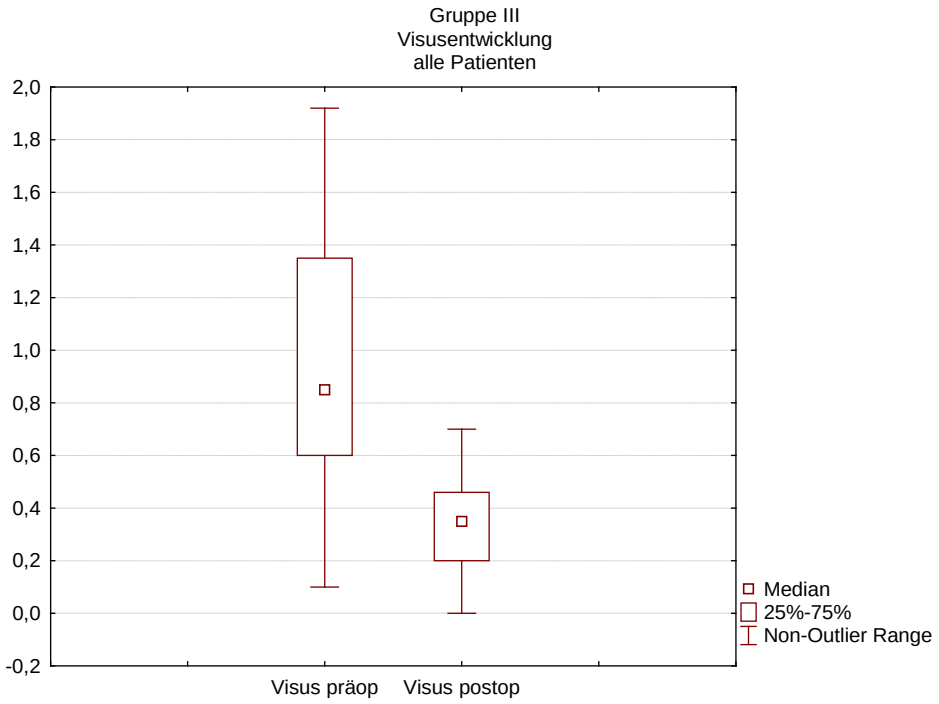

Abbildung 3.8.

Betrachtet man in der Gruppe III nur die Fälle, bei denen eine abgehobene Makula vorlag, so lag der Visus (logMAR) im Median präoperativ bei 1,0 und postoperativ bei 0,4 (s. Abb. 3.9.).

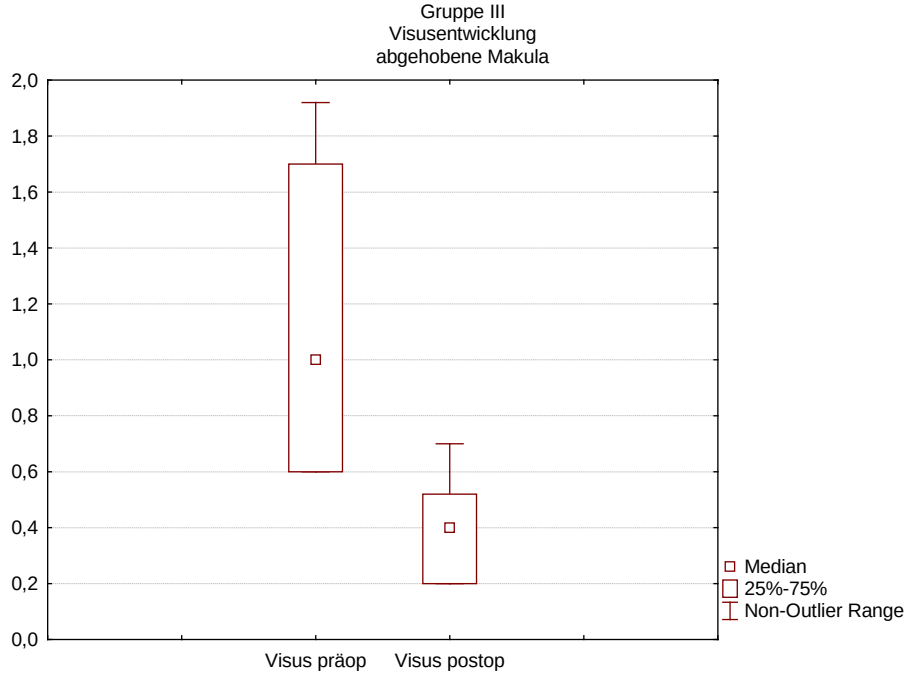

Abbildung 3.9.

In der Gruppe III gab es nur einen Patienten, bei dem die Makula anlag. Der präoperative Visus (logMAR) betrug 0,1 und der postoperative Visus 0,0.

3.4. Intraoperative Komplikationen der Operations-Verfahren

In der Gruppe I (pars-plana-Vitrektomie) entstanden bei 9,52% der Patienten iatrogene Foramina. Eine intraoperative Aderhautamotio bzw. ein „Lenstouch“ trat bei jeweils einem (2,38%) der 42 Patienten auf (s. Abb. 3.10.).

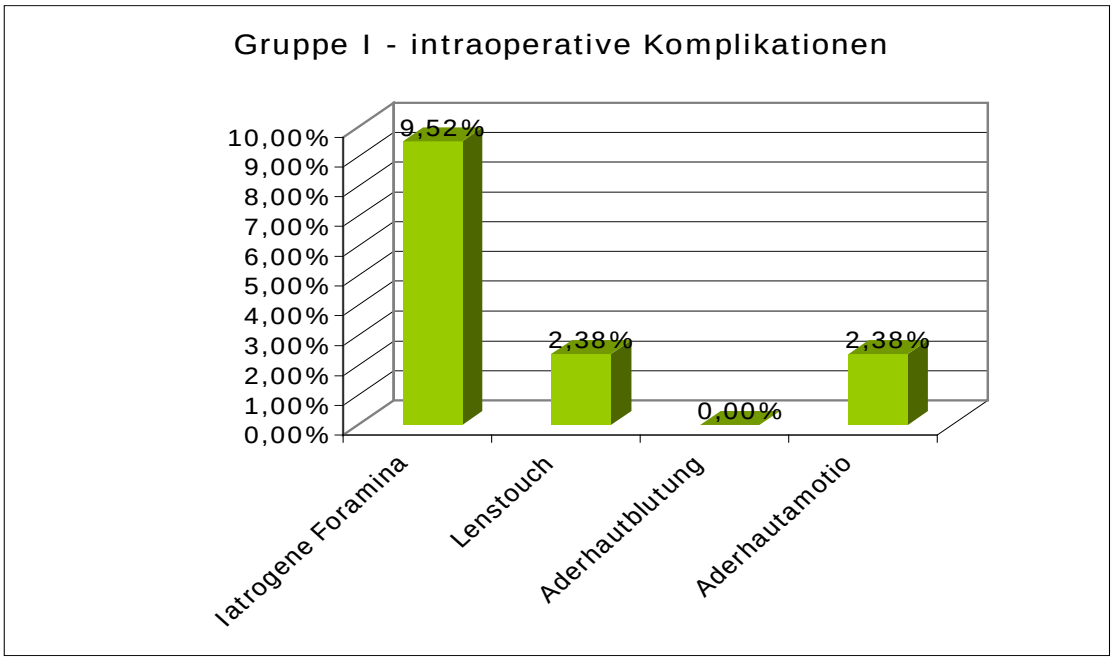

Abbildung 3.10.

In der Gruppe II (Buckelrevision) trat bei 24,14% eine Aderhautblutung bzw. Drainage-Komplikation auf. Es handelte sich bei fast allen betroffenen Patienten um kleine umschriebene Blutungen, die in der Punktionsstelle ihren Ursprung hatten und unmittelbar zum Stillstand kamen. Lediglich bei einem Patienten trat auch im frühen postoperativen Verlauf eine prominentere Randblutung am Plombenwall auf. Die Blutungen hatten keinen Einfluss auf das funktionelle und anatomische Ergebnis.
Bei 6,90% der Patienten in der Gruppe II kam es zu einer Netzhautinkarzeration (s. Abb. 3.11.). Diese hatte jedoch langfristig keinen negativen Einfluss auf das operative Ergebnis.

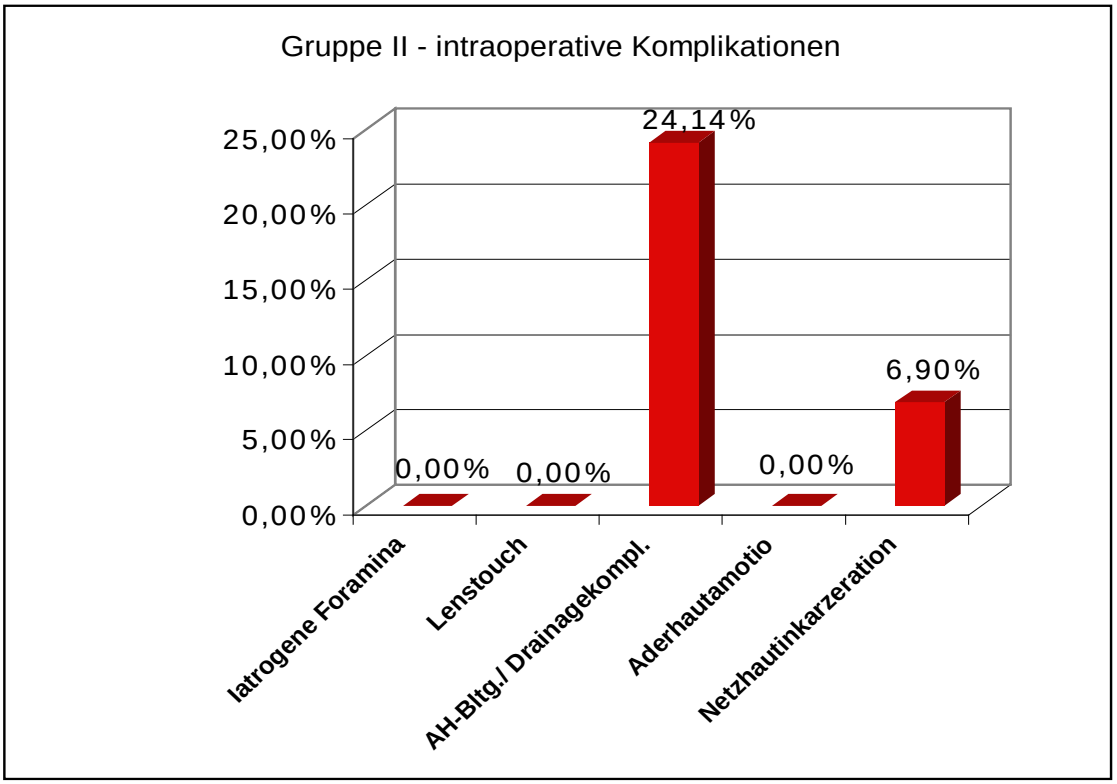

Abbildung 3.11.

In der Gruppe III traten keine der vorab festgelegten Varianten an intraoperativen Komplikationen auf.

Weder in Gruppe I noch III kam es zum Auftreten von subretinalem Gas bzw. Perfluorcarbon, weder in Gruppe II noch III zu einer Bulbusperforation oder Cerclage.

3.5. Postoperative Komplikationen der Operations-Verfahren

In *Gruppe I* wurde bei 95,83% der phaken Patienten im Nachbeobachtungszeitraum (mittlere Nachbeobachtungszeit 18,6 Monate) eine Cataract-Operation durchgeführt. Bei 30,95% trat postoperativ ein transienter Druckanstieg auf und bei 23,81% eine epiretinale Gliose. Bei 4,76% der Augen trat postoperativ eine leichte Glaskörperblutung auf, welche sich im Verlauf spontan resorbierte. Doppelbilder zeigten sich bei keinem der Patienten (s. Abb. 3.12.).

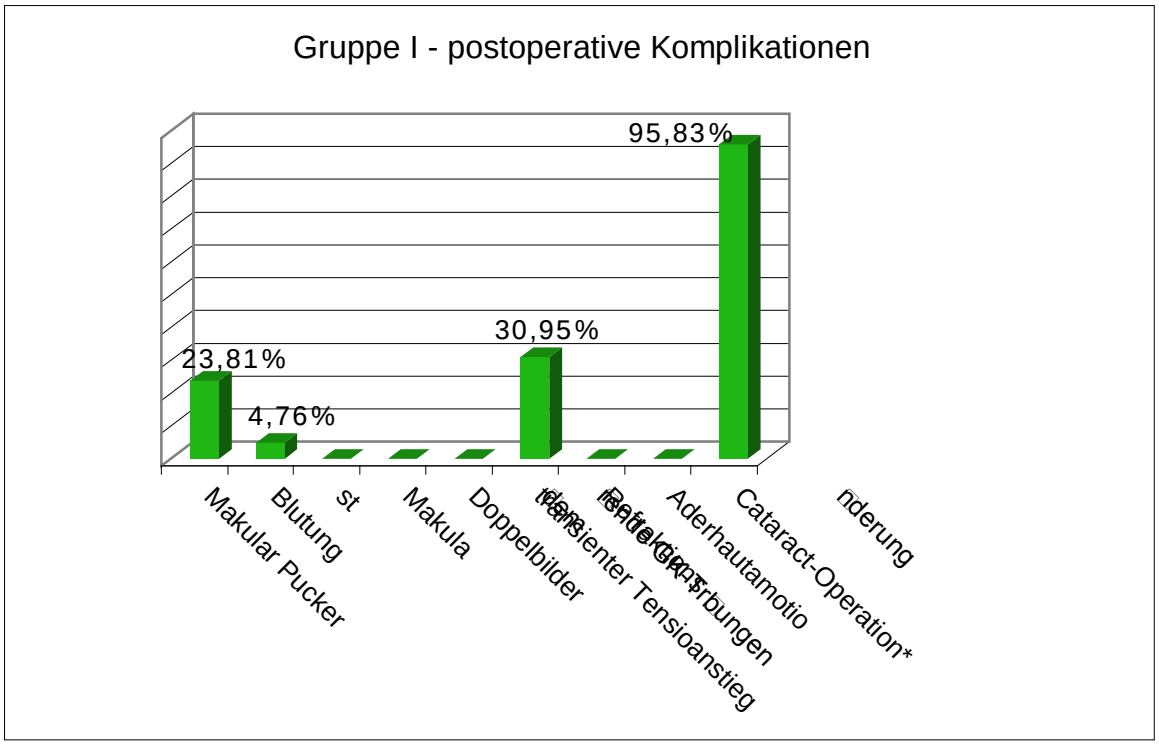

Abbildung 3.12.

*nur unter Berücksichtigung der phaken Patienten

In *Gruppe II* wurde im postoperativen Verlauf bei 17,86% der phaken Patienten (fünf Patienten) eine Cataract-Operation durchgeführt (mittlere Nachbeobachtungszeit 17,5 Monate).

Bei jeweils 13,79% zeigte sich postoperativ eine Refraktionsänderung und beim gleichen Prozentsatz eine Aderhautamotio. Doppelbilder gab keiner der Patienten an. In 13,34% der Fälle war im weiteren Verlauf eine sekundäre epiretinale Gliose festzustellen. Störende Glaskörpertrübungen und eine leichte postoperative Glaskörper-Blutung zeigten sich jeweils bei 10,34%. Ein Makulaödem war postoperativ bei 6,9% festzustellen und ein transienter Druckanstieg bei 3,45% (s. Abb. 3.13.).

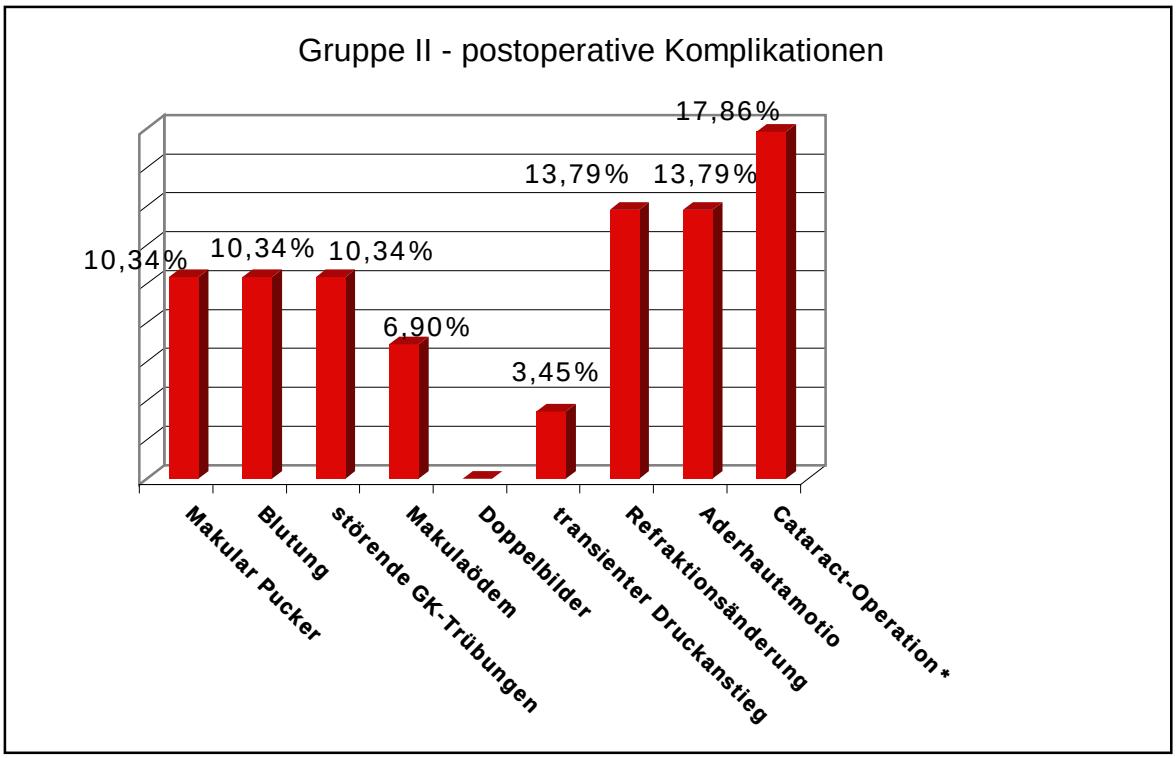

Abbildung 3.13.
*nur unter Berücksichtigung der phaken Patienten

In *Gruppe III* waren im postoperativen Verlauf bei jeweils 37,50% eine epiretinale Gliose und ein transienter Druckanstieg zu verzeichnen. Bei 50% der phaken Patienten wurde im Nachbeobachtungszeitraum (mittlere Nachbeobachtungszeit 15,9 Monate) eine Cataract-Operation durchgeführt. Doppelbilder traten postoperativ bei einem der acht Patienten (12,50%) auf und im gleichen Anteil zeigte sich eine Refraktionsänderung (s. Abb. 3.14.). Aufgrund der Doppelbilder wurde der Patient mit einer Prismenfolie versorgt.

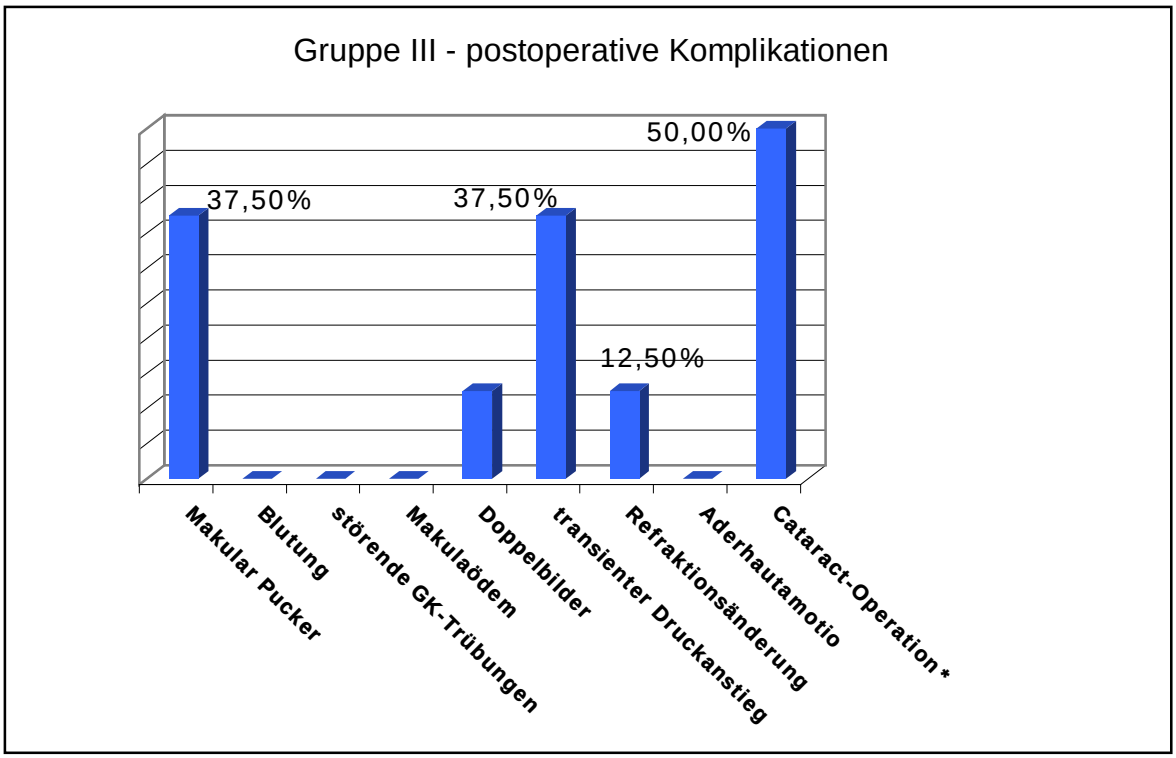

Abbildung 3.14.
*nur unter Berücksichtigung der phaken Patienten

Bei keiner der drei Operationsvarianten ist ein Gefäßverschluss entstanden, weder in Gruppe II noch III eine Plombenabstoßung bzw. -infektion aufgetreten.

3.6. Folgeoperationen der Operations-Verfahren

3.6.1. Gruppe I

Bei ca. 96% der phaken Patienten, d.h. bei 26 der insgesamt 27 phaken Patienten in der Gruppe I, ist postoperativ im Nachbeobachtungszeitraum eine Cataract-Operation durchgeführt worden.

Bei fünf Patienten ist es zu einer erneuten Reablatio gekommen. Einer dieser Patienten ist mit einer ergänzenden Plombe versorgt worden. Bei drei Patienten wurde eine Re-Vitrektomie mit Peeling durchgeführt, wobei nach Aktenlage bei einem dieser Patienten eine PVR-Reablatio aufgetreten war. Bei den anderen zwei Patienten hatte sich neben der Reablatio eine epiretinale Gliose ausgebildet. Bei einem weiteren Patienten wurde die initiale Plombe entfernt und eine erneute

Vitrektomie mit dem gleichzeitigen Anlegen einer Cerclage, also eine kombinierte Operation durchgeführt.

3.6.2. Gruppe II

In Gruppe II ist bei fünf der 28 phaken Patienten im postoperativen Nachbeobachtungszeitraum eine Cataract-Operation durchgeführt worden.
Allerdings war bei zwei dieser fünf betroffenen Augen nach der buckelchirurgischen Versorgung der Reablatio erneut eine Ablatio aufgetreten, die dann mittels Vitrektomie behandelt wurde. Nach diesem Eingriff war dann die Cataract-Operation notwendig geworden.
Bei einem weiteren Patienten traten dichte störende Glaskörpertrübungen auf, aufgrund derer das Auge 4 Monate nach der Buckelrevision ebenfalls vitrektomiert wurde. Dieser Eingriff hatte ebenfalls eine Cataract-Operation zur Folge.
Während zwei der drei erneuten Reablationes mittels Vitrektomie versorgt wurden, sind bei einem Patienten zwei limbusparallele Plomben entfernt und durch eine radiäre Plombe ersetzt worden.
Bei einem der Patienten in der Gruppe II war im frühen postoperativen Verlauf eine Bindehautrevision notwendig.

3.6.3. Gruppe III

Bei drei der sechs phaken Patienten in der Gruppe III ist im postoperativen Verlauf eine Cataract-Operation durchgeführt worden. Zeitlich lagen die Cataract-Operationen im Zeitraum von zwei bis drei Monaten nach initialer operativer Versorgung der Reablatio.

3.7. Vergleich der drei Behandlungsgruppen

3.7.1. Anatomische Ergebnisse der Operations-Methoden im Vergleich

Der Vergleich der drei Patientenkollektive in Bezug auf die Wiederanlagerate der Netzhaut, zeigte zwischen den drei Gruppen keinen signifikanten Unterschied (p= 0,59). Mit 88,1% in der Gruppe I und 89,66% in der Gruppe II sind die Werte nahezu identisch. Mit 100% Wiederanlagerate liegt die dritte Gruppe zwar über den Werten der anderen zwei Patientengruppen, ist aber aufgrund der kleinen Gruppengröße nur eingeschränkt aussagekräftig. Ferner besteht bei retrospektiven Studien der Einfluss

der Selektion zu einem Operations-Verfahren durch den Chirurgen je nach Einschätzung des Ausgangsbefundes. Dies könnte zu einem Bild führen, dass eher komplizierte Ausgangssituationen einer Vitrektomie oder einer kombinierten Operation unterzogen wurden und die einfachen Reablationes einer Buckelrevision.

3.7.2. Funktionelle Resultate der Operations-Methoden im Vergleich

Deutlich wird in Gruppe I, dass hier der bestkorrigierte logMAR Visus präoperativ im Mittel einen deutlich höheren Wert aufwies, als bei den Patienten der Gruppe II. D.h. der Visus war in der Gruppe I schlechter als in der Gruppe II. Im Mittel lag der Visus in logMAR präoperativ in der Gruppe I bei 1,2 und in der Gruppe II bei 0,36.
Dies lag daran, dass in Gruppe I bei 83,3% der Patienten eine abgehobene Makula zu finden war, und in Gruppe II bei lediglich 34,5% eine abgehobene Makula vorlag (s. Abb. 3.15.).
Entsprechend war auch postoperativ in Gruppe I der bestkorrigierte Visus (im Mittel 0,53 logMAR) schlechter als in der Gruppe II (im Mittel 0,25 logMAR), jedoch zeigte Gruppe I eine höhere Visusverbesserung. Dieses hängt höchstwahrscheinlich mit der höheren Zahl an Patienten mit abgehobener Makula in der Gruppe I zusammen.
Daher müssen die Gruppen abhängig vom Makulabefund betrachtet werden.
In der Gruppe III hatte mit 87,50% ein ähnlicher Anteil wie in Gruppe I eine abgehobene Makula.
Der bestkorrigierte präoperative Visus lag in der Gruppe III im Mittel in logMAR bei 0,95 und postoperativ im Mittel bei 0,34.

Betrachtet man die Visusdifferenz zwischen dem bestkorrigierten prä- und postoperativen Visus in dem gesamten Patientenkollektiv in den drei Gruppen, d.h. den Anstieg des Visus, so zeigt sich hier ein hochsignifikanter Unterschied zwischen Gruppe I und Gruppe II (p= 0,000). In der Gruppe I lag die Visusdifferenz im Mittel in logMAR bei 0,72 und in der Gruppe II bei 0,12. Auch zwischen der Gruppe II und der Gruppe III lag ein signifikanter Unterschied hinsichtlich der Visusdifferenz vor (p= 0,0002). In der Gruppe III lag die Differenz zwischen prä- und postoperativem Visus bei 0,61 logMAR.

Betrachtet man die Visusentwicklung im Vergleich zwischen den drei Gruppen nur unter Berücksichtigung der Augen, bei welchen die Makula anlag, so zeigte sich hier aber kein signifikanter Unterschied (p>0,05).

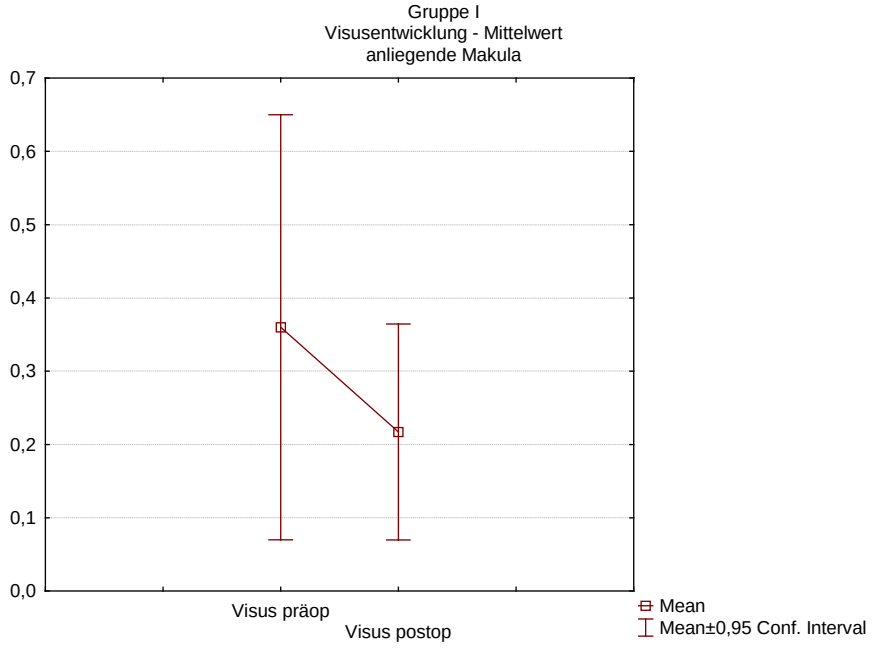

Abbildung 3.15. Gruppe I/ Visusentwicklung/ anliegende Makula

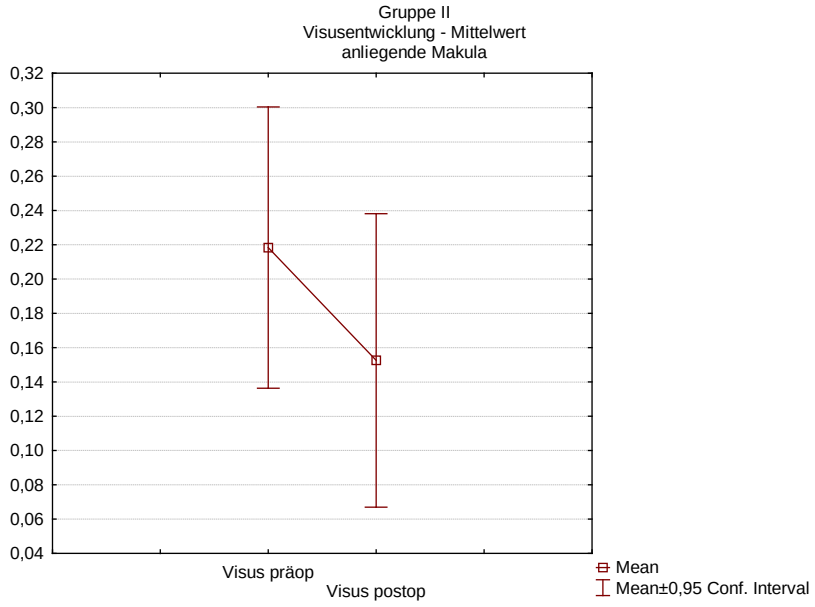

Abbildung 3.16. Gruppe II/ Visusentwicklung/ anliegende Makula

Gruppe III konnte als Vergleich nicht hinzugezogen werden, da nur bei einem Patienten die Makula anlag.

Betrachtet man die Visusentwicklung in den drei Gruppen nur unter Berücksichtigung der Augen, bei denen eine abgehobene Makula vorlag, so zeigte sich hier ein signifikanter Unterschied zwischen Gruppe I und Gruppe II (p= 0,016).
Zwischen der Gruppe I und der Gruppe III lag kein signifikanter Unterschied hinsichtlich der Visusentwicklung vor (p= 2,13), ebenso nicht zwischen der Gruppe II und der Gruppe III (p= 0,0593).

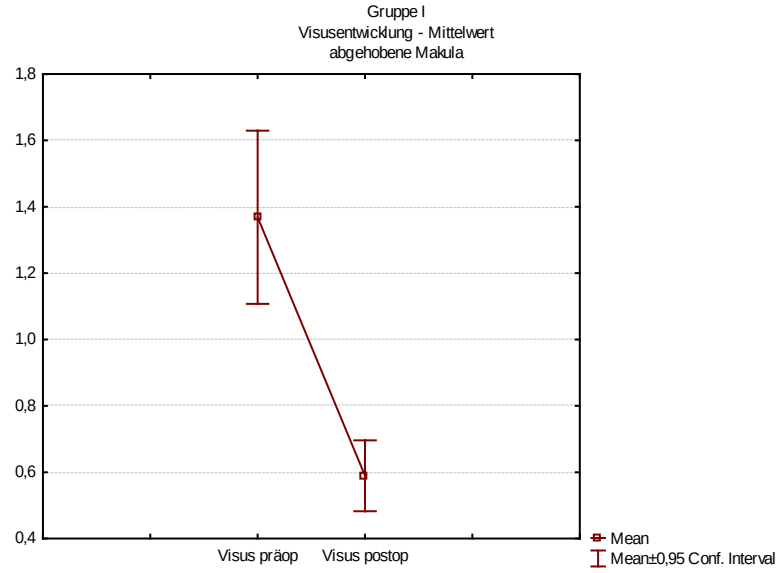

Abbildung 3.17. Gruppe I/ Visusentwicklung/ abgehobene Makula

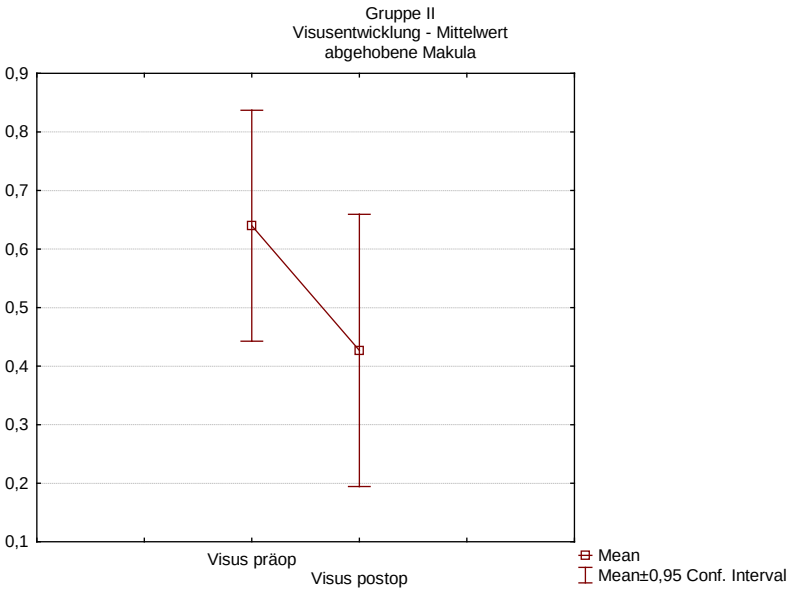

Abbildung 3.18. Gruppe II/ Visusentwicklung/ abgehobene Makula

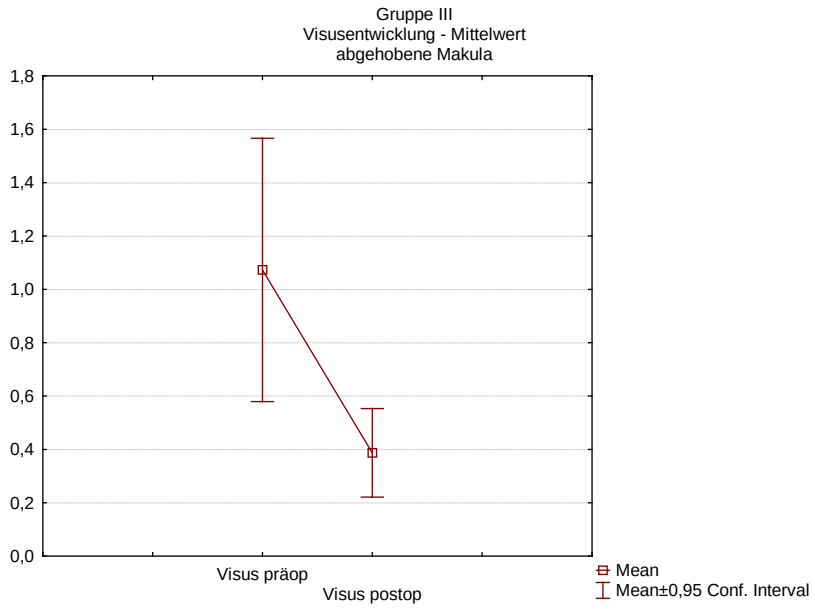

Abbildung 3.19. Gruppe III/ Visusentwicklung/ abgehobene Makula

Zusammenfassend zeigten sich die drei Operationsvarianten in Bezug auf die Visusentwicklung bei Patienten mit anliegender Makula gleichwertig. In der separaten Betrachtung der Patienten mit abgehobener Makula stellte sich in der Gruppe I - also nach Vitrektomie - eine signifikant bessere Visusentwicklung gegenüber der Gruppe II - also nach Buckelrevision – dar, wobei hier der Einfluss der Dauer und Höhe der Makula-Abhebung innerhalb der Gruppen einen nicht abzuschätzenden Einfluss hat. Eine weitere Ursache stellen verbleibende Glaskörpertrübungen bzw. Reste einer Glaskörperblutung dar. Auch eine Cataract-Operation, welche bei ca. 95% der phaken Patienten in Gruppe I im postoperativen Verlauf durchgeführt wurde, kann einen gewissen Einfluss auf das langfristige Visusergebnis gehabt haben.

3.7.3. Komplikationsrate der Operations-Methoden im Vergleich

Intraoperative Komplikationen

	Gruppe I	Gruppe II	Gruppe III*
Iatrogene Foramina	9,52%	-	0,00%
Lenstouch	2,38%	-	0,00%
Aderhautblutung/ Drainagekomplikation	-	24,14%	0,00%
Aderhautamotio	2,38%	0%	0,00%
Netzhautinkarzeration	-	6,90%	0,00%
subretinales Gas/ PFCL	0,00%	0,00%	0,00%
Sklera-Perforation	-	0,00%	0,00%

Tabelle 3.2. **Intraoperative Komplikationsraten der drei Operations-Verfahren im Vergleich**

* niedrige Patientenzahl

Postoperative Komplikationen

Tensioanstieg

Bei den *postoperativen Komplikationen* ist zwischen den drei Operationsvarianten in Bezug auf den transienten Druckanstieg (>25 mmHg) ein signifikanter Unterschied festzustellen (p= 0,010) (s. Abb. 3.20.). Es besteht ein signifikanter Unterschied zwischen der Gruppe I und der Gruppe II (p= 0,011), ebenso zwischen der Gruppe II und III (p= 0,015). Zwischen Gruppe I und III zeigt sich kein signifikanter Unterschied (p> 0,05). In der Vitrektomie-Gruppe variierten die Werte bei den Patienten (n=13/42) mit erhöhter Tensio postoperativ zwischen 25- und 48 mmHg. In der Gruppe II war bei nur einem Patienten (n=1/29) ein postoperativer Tensioanstieg zu verzeichnen. Die Tensio lag früh postoperativ bei 36 mmHg. In der Gruppe III rangierten die Druckwerte zwischen 29- und 40 mmHg (n=3/8).

In allen Fällen reichte eine vorübergehende rein medikamentöse Behandlung zur Drucknormalisierung aus. Nur im Falle eines Patienten (aus der Gruppe I) mit Druckentgleisung bis 48 mmHg musste ein Teil der Gastamponade operativ

abgelassen werden. In den restlichen Fällen war durch eine vorübergehende medikamentöse Therapie eine ausreichende Tensiosenkung zu erzielen.

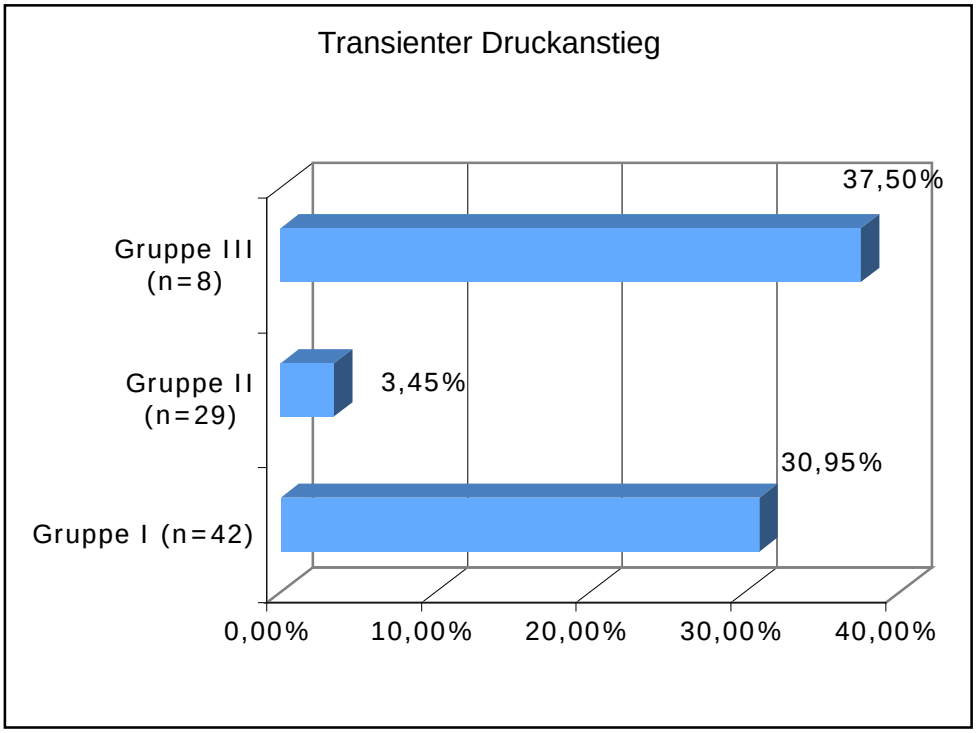

Abbildung 3.20. **Postoperativer transienter Anstieg des Augeninnendruckes im Vergleich der drei Operations-Verfahren**

Refraktionsänderung

Hinsichtlich einer Refraktionsänderung (>1,5 dpt) besteht nur zwischen Gruppe I und Gruppe II ein signifikanter Unterschied (p= 0,038) (s. Abb. 3.21.). Die myope Refraktionsänderung betrug im Durchschnitt bei den betroffenen Patienten 2,0 dpt. Bis auf einen dieser von einer Refraktionsänderung betroffenen Patienten, welcher mittels limbusparalleler Plombe versorgt wurde, sind durch eine Cerclage therapiert worden.

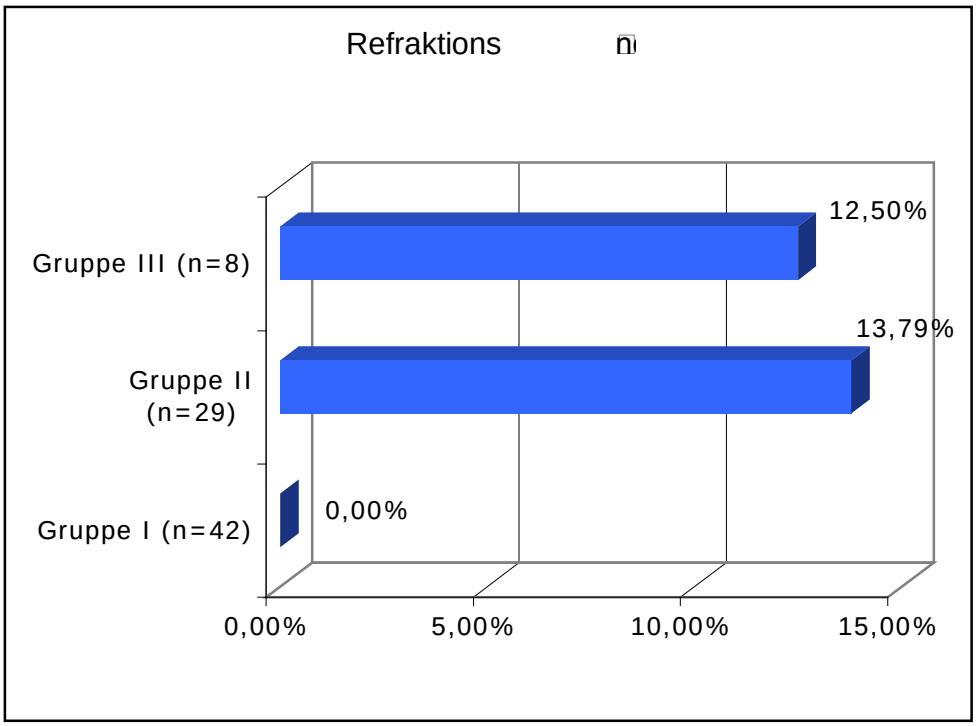

Abbildung 3.21. **Postoperative Refraktionsänderung im Vergleich der drei Operations-Verfahren**

Aderhautamotio

In Bezug auf eine postoperativ aufgetretene seröse Aderhautamotio (s. Abb. 3.22.) besteht zwischen der Gruppe I und II ein signifikanter Unterschied (p= 0,038).

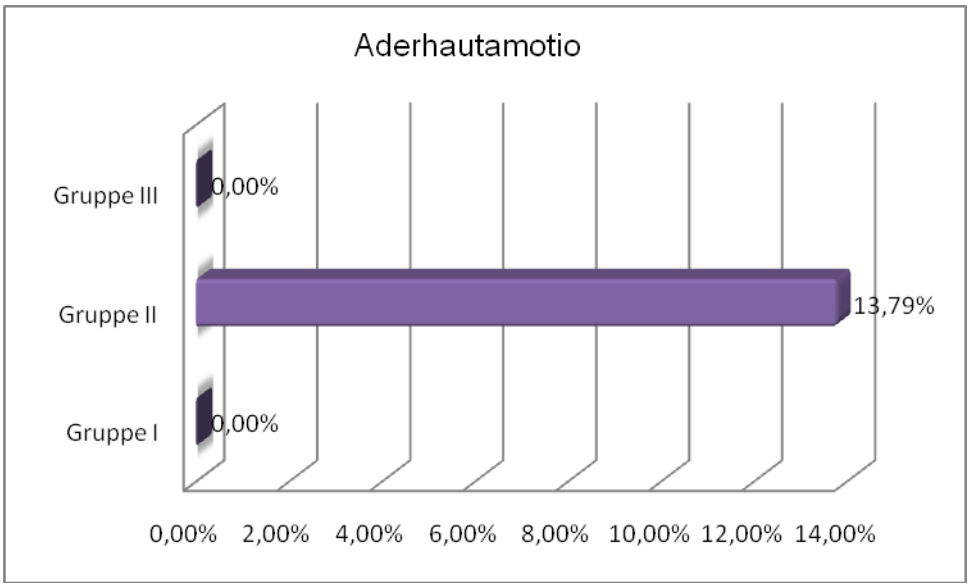

Abbildung 3.22. **Auftreten einer postoperativen Aderhautamotio im Vergleich der drei Operations-Verfahren**

Cataract-Entwicklung

Bezüglich einer im postoperativen Verlauf durchgeführten Cataract-Operation (s. Abb. 3.23.) besteht zwischen der Gruppe I und der Gruppe II ein hoch signifikanter Unterschied (p= 0,0). Zwischen Gruppe I und Gruppe III bzw. Gruppe II und –III besteht die Cataract-Operation betreffend kein signifikanter Unterschied (p> 0,05). Dass zwischen Gruppe II und Gruppe III kein signifikanter Unterschied nachweisbar war, ist nur durch die deutlich unterschiedliche Patientenanzahl erklärbar.

In Gruppe I waren 24-, in Gruppe II 28- und in Gruppe III 6 phake Patienten.

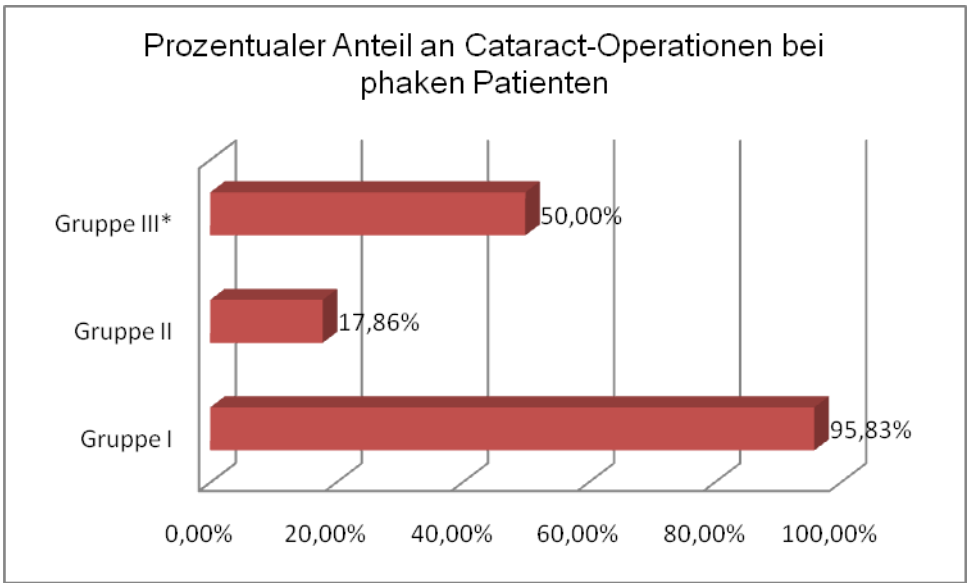

Abbildung 3.23.

*niedrige Patientenzahl

Bei den weiteren postoperativen Komplikationen waren zwar keine signifikanten, aber dennoch interessante Unterschiede zu ermitteln (s. Tab. 3.3.): so war z.B. in den ppV Gruppen (I und III) die Rate epiretinaler Gliose höher, obwohl doch zu erwarten wäre, dass durch Entfernung des Glaskörpers inklusive RPE-Zellen diese im Vergleich zur Buckelrevision niedriger ausfallen würde. Möglicherweise kommt dieser Effekt im Rahmen einer Reablatio-Operation nicht mehr zum tragen. bzw. eine Entfernung der ILM während der ppV wäre zu diskutieren. Ähnlich überraschend waren die Ergebnisse hinsichtlich der Entwicklung eines CMÖ.

Die Glaskörper-Trübungen können sich zwar auch nach konventionellen buckelchirurgischen Ablatio-Operationen im Verlauf verringern, aber die Auswertung zeigt klar, dass in einigen Fällen stark beeinträchtigende Trübungen zurückbleiben. Dies stellt sicher ein Argument gegen eine Buckelrevision dar, genauso wie die

ausschließlich in Gruppe II und III in ähnlicher Häufigkeit auftretenden Refraktionsänderungen. Insbesondere bei bereits pseudophaken Patienten ist ein späterer Refraktionsausgleich mittels Brille oder Kontaktlinse erforderlich. Überraschend war das völlige Fehlen von Doppelbildern in Gruppe II, was für die Buckelrevision nicht typisch ist (Hoerauf et al. 2008, Roider et al. 2001, Brazitikos et al. 2005).

	Gruppe I	Gruppe II	Gruppe III*
epiretinale Gliose	23,81%	10,34%	37,50%
Glaskörper-Blutung	4,76%	10,34%	0,00%
Störende Glaskörpertrübungen	0,00%	10,34%	0,00%
Makulaödem	0,00%	6,90%	0,00%
Doppelbilder	0,00%	0,00%	12,50%
Gefäßverschluss	0,00%	0,00%	0,00%
Plombenabstoßung, -infektion	0,00%	0,00%	0,00%
Transienter Druckanstieg	30,95%	3,45%	37,50%
Refraktionsänderung	0,00%	13,79%	12,50%
Aderhautamotio	0,00%	13,79%	0,00%
Cataract-Operation	54,76%	17,24%	37,50%

*niedrige Patientenzahl

Abbildung 3.3. **Postoperative Komplikationen der drei Operations-Verfahren im Vergleich**

4. Diskussion

4.1. Vergleich der verschiedenen Operations-Verfahren zur Literatur

4.1.1. Vitrektomie

Anatomische Ergebnisse

Die Datenlage zur Versorgung der rhegmatogenen Reablatio ohne PVR ist dürftig. Der in unserer Studie ermittelte Prozentsatz für die primäre Wiederanlage der Netzhaut von 88,10% liegt etwas höher als die von Friedmann und D'Amico 1995 angegebenen 78% nach einmaliger Re-Operation. Wobei die endgültige Wiederanlagerate nach weiteren Folge-Operationen bei Friedmann und D'Amico auch bei 89% lag.

Die in unserer Studie angegebenen Werte stimmen mit Daten zur Versorgung einer primären Ablatio mittels Vitrektomie überein, bei der die Angaben in der Literatur für eine Wiederanlage der Netzhaut durchschnittlich zwischen 70% bis über 90% (Speicher et al. 2000, Heimann et al. 2006, Weichel et al. 2006, Haka und Schrader 2005) schwanken.

Für die Behandlung einer Reablatio mittels Vitrektomie nach primärer Buckelchirurgie gaben Friedmann und D'Amico 1995 eine Wiederanlagerate von 78% an. Chaudhry et al. berichteten 2000 über eine Wiederanlagerate von 81% bei Patienten mit Reablatio retinae, die primär mit einer Buckel-Operation, teils in Kombination mit einer Vitrektomie, behandelt wurden.

Bei einer späten Reablatio nach Buckelchirurgie, welche entweder mit einer Buckel-Revision oder einer Vitrektomie behandelt wurde, berichteten El Matri et al. 2006 über eine anatomische Erfolgsrate von 90%.

Zusammenfassend zeigt sich im Vergleich mit den in der Literatur angegebenen Zahlen in Bezug auf eine Wiederanlage der Netzhaut bei Reablatio nach Buckelchirurgie nach Versorgung mittels reiner pars-plana-Vitrektomie in unserer Gruppe I kein wesentlicher Unterschied.

Funktionelle Ergebnisse

Wie auch in der Literatur für primäre Vitrektomien vorbeschrieben (Pournaras und Kapetanios 2003, Sharma et al. 2005, Heimann et al. 2008), konnte in Gruppe I eine signifikante Visusverbesserung von prä- auf postoperativ festgestellt werden. Die

Visuswerte in der Gruppe I (präoperativ im Mittel 1,2 (SD 0,8) und postoperativ im Mittel 0,53 (SD 0,32); Visusdifferenz -0,72) passen zu den Angaben von Heimann et al. (2008).

Die Visusangaben in der Literatur schwanken je nach Patientenkollektiv und Aufbau der Studie sehr stark, zudem müssen wir sie in der Mehrheit auf die primäre Versorgung einer Ablatio retinae beziehen, da Daten für die Versorgung der Reablatio schlicht nicht in der Literatur verfügbar sind. Bei 45% der Patienten in der Gruppe I lag der bestkorrigierte postoperative Visus bei 0,4 (logMAR) oder besser. Dieser Visus stimmt mit den Angaben von Heimann et al. (2006) zur primären Vitrektomie bei Ablatio retinae überein und ist identisch mit denen von Mansouri et al. 2010 veröffentlichten Daten für Patienten, die wegen einer Reablatio retinae nach initialer Buckelchirurgie behandelt wurden. Rossi et al. gaben 2009 an, dass in ihrer Studie bei 27% der Patienten ein Visus von 20/40 und besser vorlag. Dieser Wert ist nahezu identisch mit dem Anteil von 26% in unserer Gruppe I mit einem Visus (logMAR) von 0,3 oder besser.

Insgesamt lässt sich sagen, dass das Visusergebnis in der Gruppe I vor dem Hintergrund der Literaturangaben auf einem guten und vergleichbaren Niveau liegt.

Intra- und postoperative Komplikationen

In der Literatur werden als typische intraoperative Komplikationen iatrogene Foramina oder eine iatrogene Linsenverletzung („Lenstouch“) genannt (Langmann 2004). In unserer Studie trat ein „Lenstouch“ nur in einem (2,38%) der 46 Fälle auf und in 9,52% waren iatrogene Foramina festzustellen. Diese Prozentsätze sind vergleichbar mit den in der Literatur publizierten Ergebnissen (Langmann 2004, Heimann et al. 2008, Roider et al. 2001).

Insbesondere die iatrogenen Foramina stellen ein Hauptproblem der Vitrektomie dar. Werden sie übersehen, können sie Ursache einer erneuten Reablatio sein. Entscheidend ist also auch die Verwendung geeigneter Weitwinkelbeobachtungssysteme. In unserer Studie wurde ein so genanntes EIBOS-System (Möller-Wedel) verwendet. In den meisten Studien finden sich dazu keine Angaben. Entscheidend ist die hohe Schneidgeschwindigkeit der Vitrektomie-Systeme und die Qualität der Ocutome, die sich gerade in den letzten Jahren erheblich verbessert haben und die heute eher niedrigere Raten an iatrogenen Foramina erwarten lassen.

Augeninnendruck

Bei 30,95 % der Patienten trat in Gruppe I im frühen postoperativen Verlauf eine transiente intraokulare Hypertension auf. Diese Zahl ist vergleichbar mit den von Heimann et al. 2008 im Rahmen der SPR-Studiengruppe publizierten 24% und den von Sharma et al. 2005 angegebenen 32%. Sie liegt damit unter den 40% von Pournaras und Kapetanios 2003 und ist niedriger als die von Roider et al. 2001 berichteten 65%.

Entscheidend ist hier die Wahl der okulären Endotamponade, das Mischungsverhältnis des Gases und die Lagerung der Patienten.

Cataract-Entwicklung

Eine hohe Cataractrate nach Vitrektomie ist ein bekannter Aspekt (Langmann 2004, Roider et al. 2001). Je nach Literaturquelle werden über eine Cataract-Operation nach primär durchgeführter Vitrektomie Raten von 25% bis 58% berichtet (Mansouri et al. 2010, Heimann et al. 2008, Heimann et al. 2006)

Von einer verstärkten Linsentrübung nach primärer Vitrektomie wird in circa 58- bis 77% der Fälle berichtet (Abu El-Asrar et al. 2009, Heimann et al. 2008).

Scott et al. geben in ihrem Artikel 2002 an, dass 85% der phaken Patienten eine Cataract postoperativ entwickelten bzw. sich einer Cataract-Operation unterziehen mussten. Mit den 95,8% an durchgeführten Cataract-Operationen im postoperativen Verlauf liegt das Ergebnis der Gruppe I damit etwas über den in der Literatur berichteten Zahlen. Zu berücksichtigen ist hier, dass es sich bei den oben angegebenen Zahlen jeweils um die Rate nach primärer Versorgung der Ablatio retinae handelt. Die Patienten in Gruppe I hatten jedoch vor der Vitrektomie bereits einen buckelchirurgischen Eingriff hinter sich, welcher teils auch mit einer kurzwirksamen Gasblase kombiniert wurde. Zudem ist bei einigen Vitrektomien Silikonöl als Endotamponade verwendet worden, das die Cataract-Entwicklung noch stärker fördert und letztlich ist die Länge der Nachbeobachtungszeit zu berücksichtigen.

Sonstige Komplikationen

Eine Aderhautamotio ist postoperativ bei keinem der 42 Patienten in der Vitrektomie-Gruppe aufgetreten. Dieses Ergebnis passt zu den von Sharma et al. 2005 und Roider et al. 2001 veröffentlichten 0% nach primärer Vitrektomie, obwohl zu

berücksichtigen ist, dass diese bei schlechtem Funduseinblick unter Gas auch schlicht übersehen werden können.
Es war zu erwarten, dass in der Gruppe I, entgegen der Entwicklung in den anderen zwei Gruppen, langfristig postoperativ keine Änderung der Refraktion zu verzeichnen ist. Die Sklerotomienähte führen transient zu einem Astigmatismus der sich nach Resorption der Vicryl-Fäden völlig zurückbildet (Wirbelauer et al. 1998). Der Bulbus wird durch eine Vitrektomie in seiner Form bzw. Länge nicht verändert und das Auge behält somit auch seine Refraktion bei.
Eine Cataracta complicata mit Kerntrübung kann allerdings zu einer Myopisierung führen, welche durch die notwendige Cataract-Operation behandelt wird.

4.1.2. Buckelrevision

Anatomische Ergebnisse

Über die Wiederanlagerate der Netzhaut nach primärer Versorgung einer Ablatio mittels Buckel-Operation gibt es in der Literatur viele Angaben. Je nach Literaturquelle werden anatomische Erfolgsraten von 70- bis über 90% angegeben (Woon et al. 1995, Brazitikos et al. 2005, Framme et al. 2000, Kreissig 2002, Tewari et al. 2003, Falkner-Radler und Binder 2008).
Insgesamt gibt es in der Literatur aber ähnlich zur Gruppe I nur sehr wenige vergleichbare Studien, welche sich mit einer Buckelrevision bei Reablatio nach erfolgloser primärer Versorgung der Ablatio mittels Buckelchirurgie beschäftigen. In Gruppe II unserer Studie lag die Wiederanlage der Netzhaut nach der Buckelrevision bei 89,66%.
In einer ähnlichen Studie wird in der Literatur über eine Erfolgsrate nach Buckelrevision von circa 78% (Lincoff und Kreissig 1996) bzw. 85% (Kreissig et al. 1994) berichtet.
Sharma et al. veröffentlichten 1997 für Patienten, welche nach primärer Buckel-Operation mittels pneumatischer Retinopexie behandelt wurden, eine Wiederanlagerate der Netzhaut von 69,4 %.
Schlussendlich unterscheidet sich die Wiederanlagerate nach Reablatio durch eine eindellende Operation in unserer Patientengruppe nicht von den in der Literatur berichteten Zahlen.

Funktionelle Ergebnisse

Passend zu den Literaturangaben für die primäre Versorgung einer Ablatio retinae mittels Buckelchirurgie konnte auch nach Buckelrevision bei Reablatio eine signifikante Visusverbesserung verzeichnet werden (Framme et al. 2000, Sharma et al. 2005, Falkner-Radler und Binder 2008). Ähnlich wie es in anderen Studien über buckelchirurgische Eingriffe beschrieben wurde, lag der postoperative Visus im Mittel in der Gruppe II bei 0,25 (SD 0,27) (Framme et al. 2000, Ryan 2011).

Für die Vergleichbarkeit ist natürlich der Anteil an Patienten mit anliegender Makula wichtig: in Übereinstimmung mit den Visusangaben von Falkner-Radler und Binder 2008 nach primärer skleraeindellender Ablatiochirurgie, hatten 72% einen Visus von 0,3 (logMAR) oder besser und 45% einen Visus von 0,1 oder besser.

Der Endvisus liegt in der Gruppe II somit in einem sehr guten Bereich, die vergleichsweise zu anderen Studien über buckelchirurgische Eingriffe bessere funktionelle Resultate aufweist (Mansouri et al. 2010, Brazitikos et al. 2005, Azad et al. 2007, Ahmadieh et al. 2005, Heimann et al. 2008, Sharma et al. 2005).

Intra- und postoperative Komplikationen

Augeninnendruck

In Bezug auf einen transienten Druckanstieg im frühen postoperativen Verlauf schwanken die Werte in der Literatur sehr stark (Falkner-Radler und Binder 2008). Die 3,45% in der Gruppe II sind vergleichbar mit den u.a. veröffentlichten 2-4% (Kreissig et al. 1994, Sharma et al. 2005, Falkner-Radler und Binder 2008).

Cataract-Entwicklung

Wie zu erwarten war der Anteil an Cataract-Operationen nach der Buckelrevision niedriger als in der Gruppe I (Heimann 2005). Laut Literatur wird eine Cataract-Operation im postoperativen Verlauf nach einem eindellenden Operations-Verfahren in 13% bis 20% der Fälle durchgeführt (Mansouri et al. 2010, Heimann et al. 2008).

In 46 % der Fälle wird eine Zunahme der Cataract-Entwicklung beobachtet (Heimann et al. 2008). In der Gruppe II wurde in 17,9% der phaken Fälle im Nachbeobachtungszeitraum eine Cataract-Operation durchgeführt. Das Ergebnis liegt somit im, vor dem Hintergrund der Literaturangaben, erwarteten Prozentbereich.

Sonstige Komplikationen

Zu den verfahrenstypischen Gefahren bei der Plombenchirurgie mit Punktion zählen u.a. eine Netzhautinkarzeration, subretinale Blutung und Aderhautblutung (Langmann 2004, Hoerauf et al. 2008). So trat in der Gruppe II in 24,6% der Fälle eine Drainagekomplikation bzw. Blutung auf. Bei zwei der 29 Patienten (6,9%) kam es zu einer Netzhautinkarzeration. Dieser Prozentsatz ist vergleichbar mit den in anderen Arbeiten veröffentlichten 3,3- bis 5,6% für primäre skleraeindellende Verfahren (Falkner-Radler und Binder 2008, Sharma et al. 2005).

Bei keinem der betroffenen Patienten wurde das funktionelle Ergebnis durch die intraoperativen Komplikationen jedoch beeinträchtigt.

Dennoch ist dies ein starkes Argument gegen die Buckelrevision. Starke Vernarbungen und Sklera-Verdünnungen bei Revisions-Operationen sind für diese hohe Rate verantwortlich. Hier ist natürlich auch die Erfahrung des Chirurgen ein wichtiger Faktor.

Eine Refraktionsänderung nach Buckel-Operation gehört zu den aus dem klinischen Alltag bekannten Komplikationen und lag bei 13,79 % der Patienten nach dem eindellenden Operations-Verfahren vor (Friedmann et al. 1995, Framme et al. 2000, Hoerauf et al. 2008). Dieses liegt im Bereich der in den Literaturquellen angegebenen Prozentzahlen (Framme et al. 2000). Auch die durchschnittliche Höhe der Myopisierung durch die eindellende Operationsvariante von 2 dpt passt zu den Literaturangaben (Hoerauf et al. 2008, Framme et al. 2000, Pournaras und Kapetanios 2003).

Bei vier der 29 Patienten (13,8%) war im postoperativen Verlauf eine Aderhautamotio festzustellen, welche jedoch innerhalb kurzer Zeit zurückging und in keinem Fall langfristige Probleme verursachte. Dieser Wert passt zu den nach primärer Buckel-Operation veröffentlichten 8% (Sharma et al. 2005), 10% (Roider et al. 2001) und 29% (Framme et al. 2000).

4.1.3. Kombination aus Buckelrevision und Vitrektomie

Anatomische Ergebnisse

In der Gruppe III der Patienten konnte bei allen acht Patienten durch die Vitrektomie in Kombination mit der Buckelrevision eine stabile Netzhautanlage erzielt werden.

Die Wiederanlagerate für eine primäre Ablatio, welche mittels der Kombination aus den beiden oben genannten Operations-Varianten behandelt wird, liegt laut

Literaturangaben zwischen 80% und 100% (Romano et al. 2011, Tewari et al. 2003, Pournaras und Kapetanios 2003, Weichel et al. 2006, Desai und Strassmann 1997, Devenyi und de Carvalho Nakamura 1999).
Insgesamt ist im Vergleich mit den Zahlen, welche in der Literatur bezüglich einer Wiederanlage der Netzhaut nach Erstoperation einer Ablatio mittels pars-plana-Vitrektomie in Kombination mit einer Buckelrevision angegeben werden, in unserer Gruppe III kein Unterschied festzustellen. Mit 100% liegt sie im oberen Bereich der berichteten Anlageraten und es zeigte sich, wie von Weichel et al. 2006 beschrieben, kein signifikanter Unterschied zur pars-plana-Vitrektomie alleine.

Funktionelle Ergebnisse

Passend zu den Berichten in der Literatur war in der Gruppe III eine signifikante Visusverbesserung festzustellen (Pournaras und Kapetanios 2003, Desai und Strassmann 1997, Devenyi et al. 1999).
Der postoperative Visus lag im Mittel bei 0,34 logMAR (SD 0,22) und war damit identisch mit dem Ergebnis von Pournaras und Kapetanios 2003. Wie auch bei Weichel et al. 2006 zeigte sich kein signifikanter Unterschied hinsichtlich der Visusverbesserung zwischen der kombinierten Vitrektomie mit Buckelchirurgie und der alleinigen pars-plana-Vitrektomie.

Intra- und postoperative Komplikationen

Cataract-Entwicklung

Mansouri et al. gaben 2010 die Rate an postoperativen Cataract-Operationen nach einer Vitrektomie in Kombination mit einem eindellenden Verfahren mit 42% an. Für die primäre Buckelchirugie liegen die Werte bei 20,6% und für eine Vitrektomie bei 58% (Heimann et al. 2008). Mit 50% postoperativen Cataract-Operationen nach kombiniertem OP-Verfahren in der Behandlung der Reablatio, liegt das Ergebnis der Gruppe III demnach im zu erwartenden Prozentbereich. Allerdings ist zu erwarten, dass bei ausreichend langer Nachbeobachtungszeit nach Vitrektomie sich in nahezu allen Fällen eine Cataracta complicata entwickelt.

Augeninnendruck

Pournaras und Kapetanios berichteten 2003 in ihrer Studie, dass bei circa 41% der Patienten, welche mit einem kombinierten Operations-Verfahren behandelt wurden,

im postoperativen Verlauf ein transienter Druckanstieg festzustellen war. Dieses Ergebnis stimmt mit den 37,5% in unserer Patientengruppe überein. Für eine primäre Vitrektomie variieren die Ergebnisse je nach Literaturquelle zwischen 24- und 65% (Sharma et al. 2005, Roider et al. 2001, Heimann et al. 2008).

Auch hier ist natürlich wieder die Tamponade, das Mischungsverhältnis des verwendeten Gases und die Einhaltung der Lagerung des Patienten entscheidend. Allerdings wird durch die Kombination beider Operations-Verfahren die Operations-Dauer verlängert, das Operations-Trauma erhöht und die postoperative Aderhautschwellung verstärkt. Dadurch kommt als zweiter Patho-Mechanismus für einen Augeninnendruckanstieg auch ein sekundärer Winkelblock in Betracht.

Sonstige Komplikationen

Aus dem klinischen Alltag ist bekannt, dass es nach Buckelchirurgie bzw. Vitrektomie in Kombination mit einem eindellenden Verfahren nicht selten zu einer Refraktionsänderung kommt (Langmann 2004, Pournaras und Kapetanios 2003, Alexander et al. 2008, Ziemssen und Bartz-Schmidt 2004), insbesondere wenn diese mit einer Cerclage kombiniert wird. In der Gruppe III trat diese bei 12,5% der Patienten auf und liegt damit im Bereich, der auch in anderen Studien berichtet wird (Framme et al. 2000).

Eine mögliche postoperative Komplikation nach Buckelchirurgie ist wie bereits berichtet eine Aderhautamotio (Hoerauf et al. 2008). Diese war bei den Patienten der Gruppe III nicht zu verzeichnen, ist jedoch unter der mehrwöchigen Gastamponade auch schwerer zu erkennen und mag übersehen worden sein. Diese Beobachtung steht im Gegensatz zu den in der Literatur veröffentlichten Ergebnissen (Framme et al. 2000). Ferner ist die niedrige Patientenzahl in der Gruppe III nicht repräsentativ. Zudem wurde in der Gruppe III nicht bei allen Patienten eine Plombe neu aufgenäht oder eine bestehende verlagert, sondern es wurden auch solche Augen mit in die Gruppe III eingeschlossen, bei denen die Plombe komplett entfernt wurde.

4.1.4. Nicht aufgetretene Komplikationen

Erstaunlich ist, dass in keiner der Behandlungsgruppen eine Infektion aufgetreten ist. Im Rahmen einer reinen Vitrektomie ist auch nach Literaturangabe extrem selten (<0,2%) mit einer Endophthalmitis zu rechnen (Kunimoto und Kaiser 2007, Scott et al. 2008). Aber sowohl in der Buckelrevisionsgruppe, als auch in der Kombinations-

gruppe wäre mit einer Infektion zu rechnen gewesen. Das Auftreten einer Infektion nach Buckelchirurgie wird in der Literatur mit 0,8-6% angegeben (Sharma et al. 2005, Schwartz et al. 2002, Abdullah et al. 2010). Auch eine intraoperative Skleraperforation, die in der Literatur mit 1,7-4% zu finden ist, wäre möglich gewesen (Framme et al. 2000, Sharma et al. 2005). Beides spricht für die große Erfahrung und Routine der beteiligten Netzhaut-Chirurgen.

4.2. Mögliche Fehlerquellen

Das retrospektive Design dieser Studie ist ein Schwachpunkt. Die Fallzahl in den drei Untersuchungsgruppen variiert aufgrund des retrospektiven Designs und die Patientengruppen unterscheiden sich hinsichtlich ihrer Zusammensetzung (phak, pseudophak, Alter etc.). So ist bekannt, dass die anatomische Erfolgsrate bei pseudophaken Augen niedriger liegt und das Risiko für PVR-Entwicklung erhöht ist. Zudem sind die prä- und postoperativen Visuserhebungen nicht immer von der gleichen Person und nicht nach standardisierten Bedingungen durchgeführt worden, was auch eine gewisse Variabilität mit sich bringen kann.

Eine gewisse Präferenz seitens des Chirurgen zur Vitrektomie oder zu einem kombinierten Operationsverfahren bei schwieriger Ausgangssituation ist nicht auszuschließen.

Bezüglich der Zahlenangaben in unserer Studie zu einem zystoiden Makulaödem oder einer epiretinalen Gliose ist zu beachten, dass in den Studienjahren keine routinemäßigen OCT-Untersuchungen zum Ausschluß makulärer Veränderungen durchgeführt wurden.

5. Zusammenfassung

Wir untersuchten retrospektiv 79 Augen von 79 Patienten, bei denen eine rhegmatogene Reablatio retinae ohne PVR nach initialer Buckelchirurgie in den Jahren 1994 bis 2006 aufgetreten war und die in der Augenklinik der Universitätsmedizin Göttingen mittels pars-plana-Vitrektomie, einer erneuten episkleralen Plomben-Operation oder aber mittels einer Kombination beider Verfahren behandelt wurden. Das Gesamtkollektiv wurde anhand der gewählten Operationsvariante in drei Gruppen aufgeteilt (Gruppe I = pars-plana-Vitrektomie, Gruppe II = Buckelchirurgie, Gruppe III = kombiniertes Operationsverfahren).

Bei 37/42 Augen (88,10%), bei denen eine pars-plana-Vitrektomie durchgeführt wurde, konnte eine Wiederanlage der Netzhaut erzielt werden, bei 26/29 Augen (89,70%) welche mittels Buckelrevision behandelt wurden und bei 8/8 Augen (100%), die einem kombinierten Verfahren unterzogen wurden. Aufgrund der niedrigen Patientenzahl in der Gruppe III ist letzteres Ergebnis jedoch kritisch zu beurteilen.

Hinsichtlich der Entwicklung der Sehschärfe ist es bei allen drei Operationsvarianten zu einer Visusverbesserung gekommen. Der Visusgewinn war bei den Augen, deren Makula präoperativ abgehoben war, wie zu erwarten höher, als bei den Augen mit einer präoperativ anliegenden Makula. Die drei Operationsverfahren zeigten sich bezüglich der Visusentwicklung bei Patienten mit anliegender Makula gleichwertig. Unter alleiniger Berücksichtigung der Patienten mit einer abgehobenen Makula, stellte sich nach einer pars-plana-Vitrektomie eine signifikant bessere Visusentwicklung gegenüber den Patienten nach Buckelrevision dar.

Hinsichtlich der intraoperativen Komplikationen bei den unterschiedlichen Operationsvarianten, fiel keine der Operationen durch eine besonders erhöhte Rate an intraoperativen Komplikationen auf. Jedes Operationsverfahren zeigte, die für dieses Verfahren typischen Komplikationen in niedriger Anzahl. Bei der Buckelchirurgie waren es mit 24% vor allem kleinere subretinale Sickerblutungen, welche im Rahmen einer Drainage der subretinalen Flüssigkeit auftraten. Keine der Komplikationen hatte jedoch schlussendlich eine langfristige negative Auswirkung auf das Behandlungsergebnis. Ähnlich verhielt es sich mit den verfahrenstypischen Komplikationen bei der pars-plana-Vitrektomie. Zu erwähnen sind hier in der Gruppe der pars-plana-Vitrektomie im Wesentlichen nur die iatrogenen Foramina mit 9,52%.

Postoperativ wurde bei circa 95% der phaken Patienten nach pars-plana-Vitrektomie (Gruppe I) eine Cataract-Operation durchgeführt. Dies war signifikant häufiger als bei Patienten nach Plombenchirurgie, bei denen der Anteil bei nur 17,86% lag. Auch in der Gruppe der phaken Augen, welche mittels kombinierten Operationsverfahrens behandelt wurden, war der Anteil mit 50% deutlich höher als in der Gruppe II.

Ein signifikanter Unterschied war zudem hinsichtlich eines postoperativen Tensioanstiegs zwischen den Operationsverfahren zu ermitteln. Die Augen welche mittels pars-plana-Vitrektomie oder mittels kombiniertem Operationsverfahren behandelt wurden, entwickelten zu 30,95% bzw. 37,50% einen postoperativen transienten Druckanstieg. Bei den Augen nach Plombenchirurgie trat dieses nur in 3,45% der Fälle auf.

Nach alleinigem episkleralem eindellendem Operationsverfahren (13,79%) oder nach kombiniertem Operationsverfahren (12,5%) trat bei einem signifikant höheren Anteil an Patienten eine langfristige Refraktionsänderung auf, als nach reiner pars-plana-Vitrektomie (0,0%).
Eine postoperative Aderhautamotio wurde weder in Gruppe I noch in Gruppe III beobachtet, war aber bei den Augen nach reiner Plombenrevision in 13,79% festzustellen.

6. Schlussfolgerungen und klinische Konsequenzen

Unter Bezug auf die unter 1.6. gestellten Fragen lässt sich sagen, dass bei der Behandlung einer Reablatio retinae ohne PVR sowohl die konventionelle Buckelchirurgie als auch eine pars-plana-Vitrektomie als Operationsmethode gewählt werden kann.
Die Wiederanlegungsrate ist bei beiden Behandlungsmethoden vergleichbar hoch, so dass dieser Aspekt bei der Therapiewahl nicht berücksichtigt werden muss.

Ähnlich verhält es sich mit den funktionellen Ergebnissen, die in Abhängigkeit von Dauer der Ablatio und Makulabeteiligung stehen. Aufgrund der funktionellen Ergebnisse ließ sich nur bei Patienten mit abgehobener Makula ein Unterschied in der Visusentwicklung zugunsten der Vitrektomie erkennen. Wie unter 3.7.2. erläutert, stellt hier die Dauer und Höhe der Makula-Abhebung innerhalb der Gruppen einen nicht abzuschätzenden Einfluss dar. Postoperativ nach wie vor vorhandene Glaskörpertrübungen nach Buckelchirurgie bzw. Reste einer Glaskörperblutung können dabei ebenfalls eine erhebliche Auswirkung auf das Visusergebnis haben.

Hinsichtlich der Komplikationen ist die vermehrt auftretende Cataract-Entwicklung nach einer Vitrektomie bekannt und nach wie vor eine Begleiterscheinung, die es bei der Operationswahl zu bedenken gilt. Insofern kann insbesondere bei älteren Patienten eine kombinierte Cataract-Operation diskutiert werden, die außerdem einen besseren Zugang zur Glaskörper-Basis ermöglicht. Bei jüngeren Patienten mit noch erhaltener Akkomodation mag dies ein Argument gegen die Vitrektomie darstellen.

Eine epiretinale Gliose trat nach einer Vitrektomie in einem deutlich höheren Maße auf als nach reinem eindellenden Operationsverfahren. Eine Vitrektomie, d.h. die Beseitigung des Glaskörpers und der darin befindlichen RPE-Zellen, verhindert also nicht die Entwicklung einer epiretinalen Gliose. Möglicherweise haften die dafür verantwortlichen Zellen bereits nach erfolglosem Ersteingriff auf der Netzhaut-Oberfläche. Um diesem Aspekt entgegen zu wirken, besteht möglicherweise ein Argument dafür, während der Operation ein Peeling der Membrana limitans interna durchzuführen. Zu berücksichtigen ist, dass die Evaluation eines cystoiden Makulaödems oder einer epiretinalen Gliose nur biomikroskopisch, also nicht mit Hilfe der heute routinemäßig eingesetzten hochauflösenden OCT-Technik durchgeführt wurde.
Es könnte der Eindruck entstehen, dass das kombinierte Vorgehen (Gruppe III) die besten Ergebnisse liefert. Neben dem zu den anderen Gruppen vergleichsweise sehr kleinen Patientenkollektiv mit einer möglichen Fehleinschätzung der Resultate, ist zu bedenken, dass sich bei einem kombinierten Verfahren aber auch die verfahrenstypischen Komplikationen aus den beiden Gruppen addieren.
Therapieempfehlungen als Konsequenz aus unserer Studie lassen sich nicht ableiten, da die drei Operationsvarianten ähnliche anatomische und funktionelle Ergebnisse lieferten. Sie haben damit zu gleichen Anteilen ihre Berechtigung in der Behandlung einer Reablatio retinae ohne PVR. Unterschiede gab es weniger hinsichtlich der Häufigkeit von Komplikationen, sondern der Art von Komplikationen.

Da alle genannten Operationsvarianten für den Patienten zum Behandlungsziel führen, ist es wichtig, dass das Verfahren gewählt wird, das vom jeweiligen Operateur individuell aufgrund seiner Erfahrung und Fähigkeiten bevorzugt wird. Trotzdem ist es wichtig, dass ein Netzhautchirurg sowohl die konventionelle Buckelchirurgie als auch die pars-plana-Virektomie beherrscht, da er nur so in der Lage ist, unter Berücksichtigung des jeweiligen Nebenwirkungs-Spektrums die Behandlungsart passend für den jeweiligen Patienten individuell zu wählen und so für den Patienten das beste Ergebnis zu erreichen.
Alle intraoperativ aufgetretenen Komplikationen konnten in der Situation behandelt werden bzw. hatten im Verlauf keinen Einfluss auf das anatomische oder funktionelle Ergebnis. Dies ist aber sicher auch darauf zurückzuführen, dass die beiden Operateure in der Studie in allen drei Operationsverfahren sehr erfahren waren.

Lernkurven wurden nicht erfasst und eine Übertragbarkeit auf unerfahrenere Netzhautchirurgen ist nicht möglich.

Nicht berücksichtigt in dieser Studie sind wirtschaftliche Gesichtspunkte.

So dauert die Ausbildung eines Netzhautchirurgen zur Buckelchirurgie und Buckelrevision erheblich länger als zur reinen Glaskörperchirurgie. Die Operationsdauer der Buckelrevision oder kombinierten Operation ist selbst für den erfahrenen Netzhautchirurgen länger als die einer reinen pars-plana-Vitrektomie. Die Vitrektomie ist ferner ein weitgehend standardisiertes Verfahren ohne große individuelle Unterschiede im Vergleich zur Buckelrevision. Zudem sind im Alter von Fallpauschalen heute auch die Verweildauer und entstehende Sachkosten bei gleichen Resultaten zu berücksichtigen.

7. Quellenverzeichnis

Abdullah AS, Jan S, Quereshi MS, Khan MT, Khan MD (2010): Complications of conventional scleral buckling occurring during and after treatment of rhegmatogenous retinal detachment. J Coll Physicians Surg Pak, 20(5), 321-6

Abu El-Asrar AM, Al-Kwikbi HF, Kangave D (2009): Prognostic factors after primary vitrectomy and perflourcarbon liquids for bullous rhegmatogenous retinal detachment. Eur J Ophthalmol, 19(1), 107-17

Ahmadieh H, Moradian S, Faghihi H, Parvaresh MM, Ghanbari H, Mehryar M, Heidari E, Behboudi H, Banaee T, Golestan B (2005): Pseudophakic and Aphakic Retinal Detachment (PARD) Study Group. Anatomic and visual outcomes of scleral buckling versus primary vitrectomy in pseudophakic and aphakic retinal detachment: six-month follow-up results of a single operation – report no. 1. Ophthalmology 112(8), 1421-1429

Alexander P, Ang A, Poulson A, Snead MP (2008): Scleral buckling combined with vitrectomy for the management of rhegmatogenous retinal detachment associated with inferior retinal breaks. Eye 22(2), 200-203

Algvere PV, Jahnberg P, Textorius O (1999): The Swedish Retinal Detachment Register. I. A database for epidemiological and clinical studies. Graefes Arch Clin Exp Ophthalmol 237(2), 137-44

Augustin AJ: Augenheilkunde. 3. Auflage; Springer-Verlag Berlin Heidelberg 2007

Augustin AJ, Offermann I (2007): Möglichkeiten und Grenzen der innovativen Vitrektomiesysteme. Klin Monatsbl Augenheilkd 224(9), 707-715

Azad RV, Chanana B, Sharma YR, Vohra R (2007): Primary vitrectomy versus conventional retinal detachment surgery in phakic rhegmatogenous retinal detachment. Acta Ophthalmol Scand 85(5), 540-545

Boberg-Ans G, Henning V, Villumsen J, Ia Cour M (2006): Longterm incidence of rhegmatogenous retinal detachment and survival in a defined population undergoing standardized phacoemulsification surgery. Acta Ophthalmol Scand 84(5), 613-18

Bopp S, Böhm K (2008): Late recurrences more than 1 year after primary successful surgery for rhegmatogenous retinal detachment. Klin Monatsbl Augenheilkd 225(3), 227-35

Brazitikos PD, Androudi S, Christen WG, Stangos NT (2005 Dec): Primary vitrectomy versus scleral buckle surgery for the treatment of pseudophakic retinal detachment: a randomized clinical trial. Retina 25(8), 957-64

Buettner H (1996): Comment on: Retina. 1995; 15(6) :469-74. Vitrectomy alone for the management of uncomplicated recurrent retinal detachments. Retina 16(4), 347-8

Chaudhry NA, Flynn HW Jr, Murray TG, Belfort A, Mello M Jr (2000): Combined cataract surgery and vitrectomy for recurrent retinal detachment. Retina 20(3), 257-61

Conrath J (2007): Risk factors for recurrent retinal detachment. J Fr Ophtalmol 30(8), 847-51

Desai UR, Strassmann IB (1997): Combined pars plana vitrectomy and sclera buckling for pseudophakic and aphakic retinal detachments in which a break is not seen preoperatively. Ophthalmic Surg Lasers 28(9), 718-22

Devenyi RG, de Carvalho Nakamura H (1999): Combined scleral buckle and pars plana vitrectomy as a primary procedure for pseudophakic retinal detachments. Ophthalmic Surg Lasers 30(8), 615-618

El Matri L, Mghaieth F, Baccouri R, Bouraoui R, Baklouti K (2006): Late recurrent retinal detachment after scleral buckling. J Fr Ophthalmol 29(9), 991-3

Falkner-Radler CI, Binder S (2008): Langzeitresultate nach mikrochirurgischer skleraeindellender Ablatiochirurgie. Klin Monatsbl Augenheilkd 225(12), 1055-1061

Foster RE, Meyers SM (2002): Recurrent retinal detachment more than one year after reattachment. Ophthalmology 109(10), 1821-7

Framme C, Roider J, Hoerauf H, Laqua H (2000): Complications after external retinal surgery in pseudophakic retinal detachment-are scleral buckling operations still current? Klin Monatsbl Augenheilkd 216(1), 25-32

Friedmann ES, D'Amico DJ (1995): Vitrectomy alone for the management of uncomplicated recurrent retinal detachments. Retina 15(6), 469-474

Ghazi NG, Green WR (2002): Pathology and pathogenesis of retinal detachment. Eye 16(4), 411-421

Grehn F: Augenheilkunde. 30. Auflage; Springer Medizin Verlag, Heidelberg 2008

Haimann MH, Burton TC, Brown CK (1982): Epidemiology of retinal detachment. Arch Ophthalmol 100(2), 289-92

Haka B, Schrader WF (2005): Ablatiobehandlung nach der SPR-Studie. Klin Monatsbl Augenheilkd 222(S5), KV 43

Heimann H (2005): Primäre Vitrektomie und skleraeindellende Chirurgie bei Ablatio retinae – Ergebnisse der SPR-Studie bei Phakie-Ablatio. Klin Monatsbl Augenheilkd 222(S7), V 49

Heimann H (2008): Primäre 25- und 23-Gauge-Vitrektomie in der Behandlung der rhegmatogenen Netzhautablösung – sinnvolle Ergänzung oder Schritt in die falsche Richtung?. Klin Monatsbl Augenheilkd 225(11), 947-956

Heimann H, Zou X, Jandeck C, Kellner U, Bechrakis NE, Kreusel KM, Helbig H, Krause L, Schüler A, Bornfeld N et al. (2006): Primary vitrectomy for

rhegmatogenous retinal detachment: an analysis of 512 cases. Graefes Arch Clin Exp Ophthalmol 244(1), 69-78. Epub 2005 Jul 26

Heimann H, Bartz-Schmidt KU, Bornfeld N, Weiss C, Hilgers RD, Foerster MH (2008): Primäre Pars-plana Vitrektomie, Techniken, Indikationen und Ergebnisse. Ophthalmologe 105(1), 19-26

Hoerauf H (2005): Hat die Buckelchirurgie noch eine Berechtigung? Klin Monatsbl Augenheilkd 222(S 2), R 50

Hoerauf H, Heimann H, Hansen L, Laqua H (2008): Scleral buckling surgery and pneumatic retinopexy. Techniques, indications and results. Der Ophthalmologe 105(1), 7-18.

http://netzhaut-selbsthilfe.de/index.php?menuid=12

http://ocunet.de/gfx/080922Augenschema.jpg

http://ukgm.de/ugm_2/deu/umr_aug/6808.html

http://www.plingfactory.de/Science/Materialien/LK/Cyber/Optik/source/Opt6Bildentstehung.html

Kohen L (2008): Techniken und Vorteile der 23G-Vitrektomie. Klin Monatsbl Augenheilkd 225(S 03), R 50

Kreissig I (2002): Treatment of primary retinal detachment. Minimal extraocular or intraocular ? Ophthalmologe 99(6), 474-84

Kreissig I, Simader E, Rose D (1994): Die Rolle der segmentalen Plomben-Chirurgie in der Behandlung der PVR-Ablatio Stadium B und C, Eine Langzeitstudie. Klin Monatsbl Augenheilkd 205(6), 336-343

Kunimoto DY, Kaiser RS (2007): Incidence of endophthalmitis after 20- and 25-gauge vitrectomy. Ophthalmology 114(12), 2133-2137

Laatikainen L, Tolppanen EM, Harju H (1985): Epidemiology of rhegmatogenous retinal detachment in a Finnish population. Acta Ophthalmol (Copenh) 63(1), 59-64

Langmann G (2004): Richtlinien zur Indikationsstellung bei netzhautchirurgischen Maßnahmen (einfache Buckelchirurgie, pneumatische Retinopexie, Endotamponadechirurgie). Klin Monatsbl Augenheilkd 221(3), 160-174

Li X, Beijing Rhegmatogenous Retinal Detachment Study Group (2003): Incidence and epidemiological characteristics of rhegmatogenous retinal detachment in Beijing, China. Ophthalmology 110(12), 2413-17

Lincoff H, Kreissig I (1996): Extraocular repeat surgery of retinal detachment. A minimal approach. Ophthalmology 103(10), 1586-1592

Mansouri A, Almony A, Shah GK, Blinder KJ, Sharma S (2010): Recurrent retinal detachment: does initial treatment matter? Br J Ophthalmol 94(10), 1344-7. Epub 2010 Jun 24

Mowatt L, Shun-Shin G, Price N (2003): Ethnic differences in the demand incidence of retinal detachments in two districts in the West Midlands. Eye 17(1), 63-70

Norregaard JC, Thoning H, Andersen TF, Bernth-Petersen P, Javitt JC, Anderson GF (1996): Risk of retinal detachment following cataract extraction: results from the international Cataract Surgery Outcomes Study. Br J Ophthalmol 80(8), 689-93

Polkinghorne PJ, Craig JP (2004): Northern New Zealand Rhegmatogenous Retinal Detachment Study: epidemiology and risk factors. Clin Experiment Ophthalmol 32(2), 159-63

Pournaras CJ, Kapetanios AD (2003 Apr): Primary vitrectomy for pseudophakic retinal detachment: a prospective non-randomized study. Eur J Ophthalmol 13(3), 298-306

Roider J, Hoerauf H, Hager A, Herboth T, Laqua H (2001): Konventionelle Ablatiochirurgie oder primäre Vitrektomie bei komplizierten Lochsituationen. Ophthalmologe 98(9), 887-891

Romano MR, Angi M, Valldeperas X, Costagliola C, Vinciguerra P (2011): Twenty-three-gauge pars plana vitrectomy, Densiron-68, and 360° endolaser versus combined 20-gauge pars plana vitrectomy, scleral buckle, and SF6 for pseudophakic retinal detachment with inferior retinal breaks. Retina 31(4), 686-91

Rossi T, Boccassini B, Iossa M, Lesnoni G, Mutolo PA (2009 Nov-Dec): Scleral bucale removal associated with pars plana votrectomy for recurrent retinal detachment. Eur J Ophthalmol 19(6), 1050-4

Rowe JA, Erie JC, Baratz KH, Hodge DO, Gray DT, Butterfield L, Robertson DM (1999): Retinal detachment in Olmsted County, Minnesota, 1976 through 1995. Ophthalmology 106(1), 154-9

Ryan EH Jr (2011): A Defense of Scleral Buckling for Retinal Reattachment. The procedure remains a valuable element in repair of RRD. Retina today 6(1), 81-82

Sachsenweger M: Augenheilkunde. 2. Auflage; Georg Thieme Verlag, Stuttgart 2003

Sasaki K, Ideta H, Yonemoto J, Tanaka S, Hirose A, Oka C (1995): Epidemiologic characteristics of rhegmatogenous retinal detachment in Kumamoto, Japan. Graefes Arch Clin Exp Ophthalmol 233(12), 772-6

Schwartz SG, Kuhl DP, McPherson AR, Holz ER, Mieler WF (2002): Twenty year follow-up for scleral buckling. Arch Ophthalmology 120(3), 325-329

Scott IU, Murray TG, Flynn HW Jr, Feuer WJ, Schiffman JC; Perfluoron Study Group (2002): Outcomes and complications associated with giant retinal tear management using perfluoro-n-octane. Ophthalmology 109(10), 1828-38

Scott IU, Flynn Jr HW, Dev S, Shaikh S, Mittra RA, Arevalo JF, Kychenthal A, Acar N (2008): Endophthalmitis after 25-gauge and 20-gauge pars plana vitrectomy: incidence and outcomes. Retina 28(1), 138-142

Sharma YR, Karunanithi S, Azad RV, Vohra R, Pal N, Singh DV, Chandra P (2005): Functional and anatomic outcome of scleral buckling versus primary vitrectomy in pseudophakic retinal detachment. Acta Ophthalmol Scand 83(3), 293-7

Smiddy WE, Glaser BM, Michels RG, de Bustros S (1990): Scleral buckle revision to treat recurrent rhegmatogenous retinal detachment. Ophthalmic Surg 21(10), 716-20

Speicher MA, Fu AD, Martin JP, von Fricken MA (2000): Primary vitrectomy alone for repair of retinal detachments following cataract surgery. Retina 20(5), 459-64

Stangos AN, Petropoulos IK, Brozou CG, Kapetanios AD, Whatham A, Pournaras CJ (2004): Pars-plana vitrectomy alone vs vitrectomy with scleral buckling for primary rhegmatogenous pseudophakic retinal detachment. Am J Ophthalmol 138(6), 952-8

Tewari HK, Kedar S, Kumar A, Garg SP, Verma LK (2003): Comparison of scleral buckling with combined scleral buckling and pars plana vitrectomy in the management of rhegmatogenous retinal detachment with unseen retinal breaks. Clin Experiment Ophthalmol 31(5), 403-7

Törnquist R, Stenkula S, Törnquist P (1987): Retinal detachment. A study of a population-based patient material in Sweden 1971-1981. I.Epidemiology. Acta Ophthalmol (Copenh) 65(2), 213-22

Weichel ED, Martidis A, Fineman MS, McNamara JA, Park CH, Vander JF, HO AC, Brown GC (2006): Pars plana vitrectomy versus combined pars plana vitrectomy-

scleral buckle for primary pseudophakic retinal detachment. Ophthalmology 113(11), 2033-40

Williams MA, McGimpsey S, Abugreen S, Chan W, Sharkey JA, Best RM, Johnston PB (2009): The incidence and rate or rhegmatogenous retinal detachment seven years after cataract surgery in patients with high myopia. Ulster Med J 78(2), 99-104

Wirbelauer C, Hoerauf H, Roider J, Laqua H (1998): Corneal shape changes after pars plana vitrectomy. Graefes Arch Clin Exp Ophthalmol 236(11), 822-8

Woon WH, Burdon MA, Green WT, Chignell AH (1995): Comparison of pars plana vitrectomy and scleral buckling for uncomplicated rhegmatogenous retinal detachment. Curr Opin Ophthalmol 6(3), 76-9

Ziemssen F, Bartz-Schmidt KU (2004): Vitrektomie mit oder ohne Cerclage in der Behandlung von Netzhautablösungen. Ophthalmologe 101(6), 554-562

Zou H, Zhang X, Xu X, Wang X, Liu K, Ho PC (2002): Epidemiology survery of rhegmatogenous retinal detachment in Beixinjing district, Shanghai, China. Retina 22(3), 294-9