Aus der Abteilung Diagnostische Radiologie
(Komm. Leiter: Prof. Dr. rer. nat. Dr. med. C. F. Hess)
Im Zentrum Radiologie
der Medizinischen Fakultät der Georg August Universität Göttingen

Korrelation der Magnet-Resonanz (MR)-Mammographiebefunde, unter Berücksichtigung der BI-RADS-Klassifikation, mit dem Pathologischen Befund

INAUGURAL-DISSERTATION

zur
Erlangung des Doktorgrades

der Medizinischen Fakultät der
Georg-August-Universität zu Göttingen

vorgelegt von

Martin Nikolas Scherrer

aus Illertissen

Göttingen 2009

Dekan: Prof. Dr. med. C. Frömmel

1. Berichterstatterin: PD Dr. med. S. Obenauer
2. Berichterstatter/in:
3. Berichterstatter/in:

Tag der mündlichen Prüfung:

INHALTSVERZEICHNIS

1 Einleitung und Hintergrund 1

1.1 Allgemeine Angaben zum Mammakarzinom und zur Mamma-Diagnostik 1

1.2 Befundung der MR-Mammographie 2

1.3 Mammaläsionen 3

1.3.1 Benigne 3

1.3.2 Maligne 4

2 Fragestellung 7

3 Patienten und Methoden 8

3.1 Patientenkollektiv 8

3.2 Methoden 10

3.2.1 Technische Hilfsmittel 10

3.2.2 MR-BI-RADS-Klassifikation 11

3.2.3 Statistische Auswertung 12

4 Ergebnisse 13

4.1 Vergleich benigner und maligner Tumore 13

4.1.1 Fokus 14

4.1.2 Mass 15

4.1.3 Non-mass 17

4.1.4 Symmetrie 18

4.1.5 Individuell vom Untersucher beschriebene Auffälligkeiten 19

4.1.6 Kinetik 19

4.1.7 BI-RADS-Gesamtklassifikation 20

4.1.8 T2 – Befund 21

4.1.9 Multifokalität bzw. Multizentrizität 21

4.2 Benigne Tumoren als „Steckbrief“ 21

4.2.1 Fibrozystische Mastopathien (FZM) 22
4.2.2 Duktale Hyperplasie (DH) 23
4.2.3 Fibroadenom (FI) 24
4.2.4 Papillome (PA) 26
4.2.5 Fibrozystische Mastopathien + Sklerosierende Adenose (FZM+SA) 27
4.2.6 Andere/ Unklare Tumoren 28
4.2.7 Sklerosierende Adenose (SA) 29
4.2.8 Radiäre Narbe (RN) 30
4.2.9 Phylloidestumor (PB) 31
4.2.10 Adenose (A) 32
4.2.11 Atypische Duktale Hyperplasie (ADH) 33
4.2.12 Gemischte benigne Tumoren mit geringer Stückzahl (je n=1) 33

4.3 Maligne Tumoren als „Steckbrief“ 34

4.3.1 Invasiv-Duktales Karzinom (IDC) 34
4.3.2 Invasiv-Lobuläres Karzinom (ILC) 35
4.3.3 Duktales Carcinoma In Situ (DCIS) 36
4.3.4 Tubuläres Karzinom (TC) 38
4.3.5 Lobuläres Carcinoma in Situ (LCIS) 39
4.3.6 Invasiv-Duktales Karzinom + ”Extended Intraductal Carcinom” (IDC+EIC) 40
4.3.7 Duktal-Lobulär-Invasives Karzinom (DL) 41
4.3.8 Maligne Tumoren mit geringer Stückzahl (je n=1-4). 42

5 Diskussion 43

5.1 Einführung 43

5.2 Diskussion über den Vergleich zwischen der Malignität der Tumore 43

5.3 Diskussion der benignen Tumore 48

5.4 Diskussion der malignen Tumore 52

5.5 Schlussfolgerung und Ausblicke 55

6 Zusammenfassung 57

7 Abkürzungsverzeichnis 60

8 Abbildungsverzeichnis 62

9 Tabellenverzeichnis 63

10 Literaturverzeichnis 64

11 Anhang: MRT-Bilder 69

1 Einleitung und Hintergrund

1.1 Allgemeine Angaben zum Mammakarzinom und zur Mamma-Diagnostik

Das Mammakarzinom ist in der Bundesrepublik Deutschland der häufigste bösartige Tumor der Frau. Er wird mit 48.000 Neuerkrankungen und 18.000 Todesfällen pro Jahr beziffert, und stellt mittlerweile ein sozioökonomisches Problem dar. Hauptsächlich sind Frauen im Alter von 60 bis 69 Jahren betroffen. Jedoch stieg in den letzten Jahren die Inzidenz bei Frauen unter dem 55. Lebensjahr enorm an. Mittlerweile erkrankt jede 9. Frau im Laufe ihres Lebens an Brustkrebs (Becker 2001, Schleicher 1995). Die bilaterale Sonographie und Mammographie sind derzeit die Standarduntersuchungen bei Verdacht auf Mammakarzinom. Dabei liegt die Sensitivität der Sonographie, abhängig vom Patientenkollektiv, bei 55-95% und die Spezifität bei 70-90% (Boné et al. 1996, Drew et. al. 1999, Hackelöer et al. 1986, Kettritz und Preuß 1992). Für die Mammographie liegen die Sensitivität bei 80-95% und die Spezifität bei 20-90% (Boné et al. 1996, Drew et. al. 1999, Fischer et al. 1999, Kettritz und Preuß 1992). Durch Zunahme der Dichte des Drüsengewebes sinkt die Sensitivität bei Patientinnen <50. Lebensjahr von 95% auf 80% (Alveryd et al. 1990).

Mit der Magnetresonanz-Mammographie (MR-Mammographie) steht heute ein weiteres leistungsfähiges, bildgebendes Verfahren zur Verfügung. Als die MRT noch in den Kinderschuhen steckte, konnte man nicht mittels nativer T1- und T2- gewichteter Spin-Echo-Sequenz maligne und benigne Tumoren unterscheiden, bzw. Karzinome vom Drüsenparenchym abgrenzen. (Dash et al. 1986; Heywang et al. 1985; Kaiser, Zeitler 1985). Der Einsatz des Kontrastmittels Gadolinium-DTPA brachte einen deutlichen Fortschritt (Heywang et al. 1986a; Heywang et al 1986b; Kaiser, Zeitler 1986; Zapf et al. 1991). In den darauf folgenden Jahren brachten technische Weiterentwicklungen enorme Zugewinne in den Darstellungsmöglichkeiten. Schnelle Gradienten-Echo-Sequenzen ermöglichten die dynamische Untersuchung nach Kontrastmittelgabe (Kaiser, Zeitler 1989). Einen großen

Schritt machte die Mammadiagnostik durch die Einführung von Mammaeinzel- und Mammadoppelspulen. Damit konnte die Darstellungsqualität weiter erhöht werden (Axel 1984; Fritschy et al. 1984; Kaiser, Kess, 1989). Meistens wird die MR-Mammographie zusätzlich zur Mammographie und Mammasonographie angefordert, und kann bei sinnvoller Indikationsstellung wichtige Zusatzinformationen liefern (Kuhl, Schild, 1999)

1.2 Befundung der MR-Mammographie

Die ungenaue und unterschiedliche Beschreibung verschiedener Morphen von malignen und benignen Tumoren der weiblichen Brust führten zu einem Problem der Erfassung und des Vergleichs von Daten der MR-Mammographie und auch der Mammographie. Durch Einführung der BI-RADS-Kategorien (Breast Imaging Reporting and Data System) des ACR (American College of Radiology) wurde zunächst in der Mammographiebefundung eine standardisierte Sprache zum Vergleich mammographischer Befunde geschaffen. Dadurch wurden Mammographiebilder einheitlich durch den Radiologen beschrieben. (D´Orsi 1996). 1998 gründete „ The United States Public Health Service´s Office of Woman´s Health" eine internationale Arbeitsgruppe zur Erstellung eines Systems zur Befundung und Standardisierung der MR-Mammographie. Das Hauptaugenmerk lag dabei auf der Erstellung eines Lexikons, bezugnehmend auf die Kontrastmittelunterstützte MR-Mammographie. Daraufhin entstand das MR-Lexikon, basierend auf der BI-RADS-Klassifikation des ACR mit Auswertung und Interpretation der Architektur von Raumforderungen und der Kinetik-Kurven (Schnall, Ikeda 1999). Mit dieser Grundlage konnte eine gewisse Objektivität geschaffen werden, mit welcher medizinische Untersuchungen durchgeführt und mit anderen Studien verglichen werden konnten (Ikeda et al. 2001)

1.3 Mammaläsionen

Mammabefunde lassen sich pathologisch in benigne und maligne Läsionen einteilen. Im Folgenden werden diejenigen Raumforderungen beschrieben, welche später radiologisch befundet werden.

1.3.1 Benigne

- Fibrozystische Mastopathien (FZM) sind hormonregulierte Umbauprozesse des Mesenchyms und Epithels. Es kommt durch starke Sekretion zu Gangektasien mit Zystenbildung.

- Die Adenose (A) ist die häufigste Läsion mit Deformierung eines mammären Läppchens durch Verlängerung der terminalen Duktuli. Morphologisch zeigt sie sich durch Proliferation der Gangsegmente und deren Endstücke.

- Die Sklerosierende Adenose (SA) ist eine bündelartige Proliferation kleiner Gangsegmente und Endstücke. Es kommt häufig zu Mikroverkalkungen.

- Die Duktale Hyperplasie (DH) zeigt sich durch herdförmige, intraduktale Proliferationen differenzierter Gangepithelien. Sie kommt bei 20% der Patientinnen mit Fibrozystischer Mastopathie vor, und hat ein 2,5 – 2 fach erhöhtes Entartungsrisiko. In den Lumina speichert sich angestautes mikroverkalktes Sekret an. Nekrosen und Mitosen kommen selten vor.

- Die Atypische Duktale Hyperplasie (ADH) ist eine herdförmige <3mm große abnorme intraduktale Epithelproliferation. Die Läsion ist meist multizentrisch und bilateral entwickelt. Das Entartungsrisiko ist um das 4 – 5 fache erhöht.

- Die Atypische Lobuläre Hyperplasie (ALH) ist definitionsgemäß eine abnorme Epithelproliferation der terminalen tubulolobulären Einheiten. Sie lässt sich schwer von einem Lobulären Carcinoma in Situ abgrenzen.

- Das Adenom (AM) ist äußerst selten und solitär liegend. Es geht von den Milchgangs- oder Azinusepithelien aus. Es wird uneinheitlich als echte Neoplasie oder Hyperplasie eingestuft.

- Das Intraduktale Papillom (PA) ist ein bis 3,5cm großer, gutartiger Tumor, ausgehend von den Gangepithelien. Er tritt entweder solitär oder in den größeren, mittleren und kleineren Milchgängen multipel auf.

- Das Fibroadenom (FI) ist der häufigste benigne Mammatumor, welcher gekennzeichnet ist als Mischtumor aus proliferierten epithelialen und mesenchymalen Anteilen.

- Der Phylloidestumor (PB) ist sehr selten und ähnelt dem intrakanalikulären Fibroadenom und ist meist sehr groß (5cm).

- Die Radiäre Narbe (RN) ist mikroskopisch eine Sklerose und Duktale Hyperplasie der Tubuli, die das Stroma verbreitert.

1.3.2 Maligne

- Das Lobuläre Carcinoma in Situ (LCIS) zeigt eine neoplastische Proliferation uniformer Azinuszellen innerhalb eines Drüsenläppchens mit intakter Basalmembran. Es kommt zu einem Wachstum der Lobi, welche vollständig die Azini ausfüllen. Es werden oft extrazelluläre Gangsegmente mit einbezogen. Obwohl es makroskopisch schwer fassbar ist, werden die Azini von Tumorgewebe ausgefüllt.

- Das Invasiv-Lobuläre Karzinom (ILC) macht 10% der invasiv wachsenden Tumoren aus. Bei Diagnose sind sie meist 2 bis 5cm groß und schlecht abgrenzbar. Häufig stellen sie sich multizentrisch aber auch als sehr kleinzellige Karzinome mit geringer Zelladhäsion dar.

- Das Duktale Carcinoma In Situ (DCIS) hat nicht die Basalmembran durchbrochen. Das Wachstum ist meist langsam. Etwa 30% manifestieren sich multizentrisch.

- Das Invasiv-Duktale Karzinom (IDC) lässt sich vom Epithel der terminalen Gangsegmente herleiten. Es ist mit 80% der häufigste Karzinomtyp der Brust. Der Tumor ist hart und groß mit fingerförmigem Wachstum in das angrenzende Fettgewebe. Der Tumor ahmt entweder Drüsenschläuche nach oder bildet solide Zellbalken. Kernpolymorphien sind häufig zu sehen und es kommt zu einem stark infiltrierenden Wachstum.

- Das Tubuläre Karzinom (TC) ist gut umschrieben mit hoher Gewebereife aus neoplastischen Tubuli. Diese Tumoren machen 1% aller invasiven Tumoren aus. Ein einschichtiges Epithel tapeziert die Tubuli, wird von einem sklerosierenden Stroma umgeben und infiltriert in das Fettgewebe. Man kann sie auch als hochdifferenziertes Invasiv-Duktales Mammakarzinom auffassen.

- Das Medulläre Karzinom (MEC) ist ein gut abgrenzbarer Knoten und macht <1% aller Tumoren aus. Sein zellreiches und stromaarmes Auftreten ist typisch. Die Zellen sind undifferenziert und liegen in Zellnestern zusammen. Das Stroma ist von Plasmazellen und Lymphozyten stark infiltriert. Dieser Tumor hat eine sehr gute Prognose.

- Das Karzinosarkom (S) ist ein bösartiger Mischtumor mit Anteilen mesenchymalen und epithelialen Ursprungs

- Das Papilläre Karzinom (PC) ist ein Tumor mit papillärem Bau und dendritisch verzweigtem Stroma und einem Überzug aus atypischem Pflaster- oder Zylinderepithel.

- Das Duktal-Lobulär-Invasive Karzinom (DL) ist eine Mischform der bereits oben beschriebenen Karzinome.

- Das Muzinöse Karzinom (MUC) wächst auch in einem abgrenzbaren Knoten, und macht 2% aller invasiven Tumoren aus. Die Zellen produzieren einen hohen Schleimanteil, und legen Schleimseen im Extrazellulärraum an, was zu einer gallertartigen Schnittfläche führt. Die uniformen Tumorzellen bilden solide, manchmal drüsenartige Zapfen und enthalten manchmal auch im Zytoplasma noch Schleim (Riede et. al. 2004)

2 Fragestellung

Lässt sich bei der Befundung der MR-Mammographie, unter Verwendung der BI-RADS Kategorien, im Vergleich zu bisherigen Systemen eine bessere Aussage über Malignität bzw. Art des Tumors machen und kann damit die Histologie vorausgesagt werden?

3 Patienten und Methoden

3.1 Patientenkollektiv

In der vergleichenden retrospektiven Studie wurden insgesamt 207 Patienten aufgenommen, von denen 112 Patienten einen malignen und 95 einen benignen histologisch gesicherten Befund hatten.

Die benignen bzw. semimalignen Befunde teilten sich wie folgt auf:

-16 Fibrozystische Mastopathien (FZM)

-21 Duktale Hyperplasien (DH)

-18 Fibroadenome (FI)

-9 Papillome (PA)

-2 Radiäre Narben (RN)

-4 Sklerosierende Adenosen (SA)

-3 Phylloidestumoren (PB)

-2 Adenosen (AD)

-2 Atypische Duktale Hyperplasien (AH)

-8 andere, nicht zuteilbare Tumoren (A)

Des Weiteren kamen noch diese Mischtumoren vor:

-7 Fibrozystische Mastopathien + Sklerosierende Adenosen (FZM+SA)

-1 Fibroadenom + Sklerosierende Adenose (FI+SA)

-1 Fibrozystische Mastopathie + Duktale Hyperplasie (FZM+DH)

-1 Adenose + Atypische Hyperplasie (AD+AH)

(Abb.1).

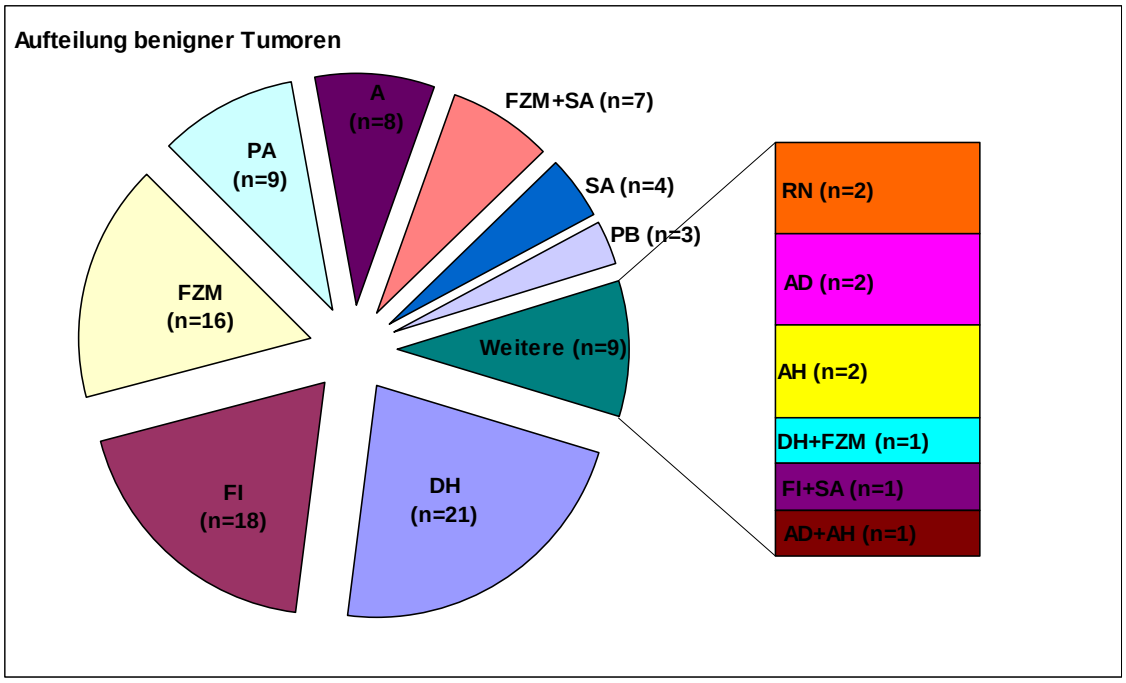

Abb. 1: *Aufteilung der benignen Tumore*

Unter den malignen Befunden gab es:

-32 Invasiv-Duktale Karzinome (IDC)

-18 Invasiv-Lobuläre Karzinome (ILC)

-17 Duktale Carcinomata in Situ (DCIS)

-10 Tubuläre Karzinome (TC)

-9 Lobuläre Carcinomata in Situ (LCIS)

-8 Invasiv-Duktale Karzinome + „Extended Intraductal Carcinom" (IDC+EIC)

-6 Duktal-Lobuläre Karzinome (DL)

-5 Muköse Karzinome (MUC)

-2 Karzinosarkome (S)

-1 Duktales Carcinoma in Situ + „Extended Intraductal Carcinom" (DCIS+EIC)

-1 Medulläres Karzinom + Invasiv-Duktales Karzinom (MEC+IDC)

-1 Papilläres Karzinom + Invasiv-Duktales Karzinom (PC+IDC)

-1 Invasiv-Duktales Karzinom + Duktales Carcinoma in Situ (IDC+DCIS)

-1 Tubuläres Karzinom + Duktales Carcinoma in Situ (TC+DCIS)

(Abb.2).

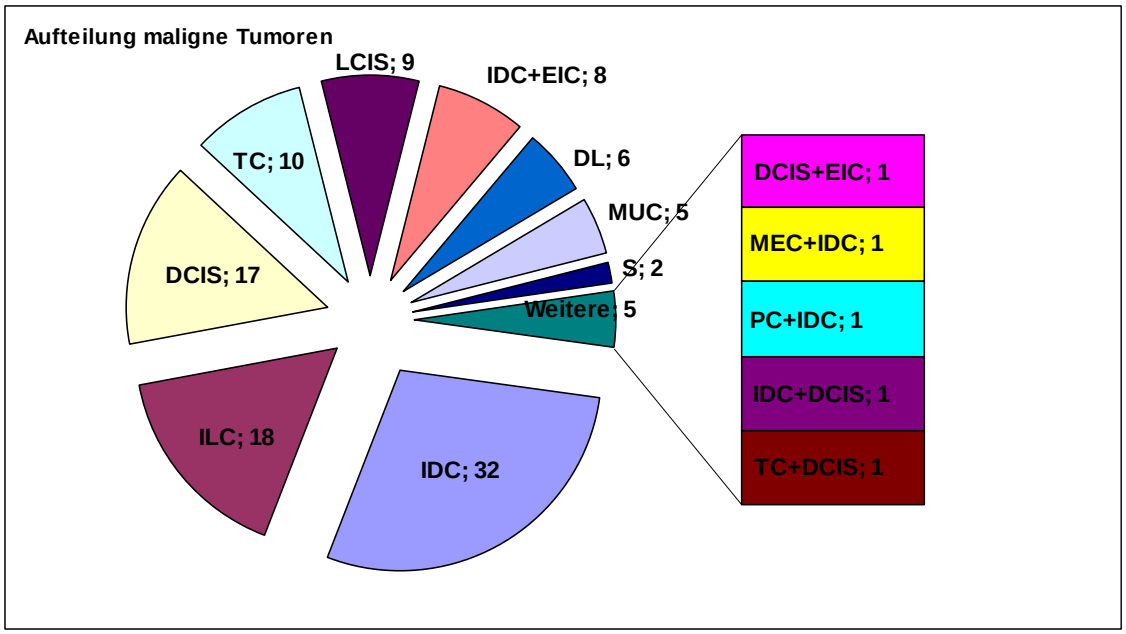

Abb. 2: *Aufteilung der malignen Tumore*

Voraussetzung für eine Aufnahme in die Studie waren Patienten, bei denen Mamma-MRT-Bilder existierten, welche vor einem operativen Eingriff oder einer Probeentnahme für die histologische Sicherung, durchgeführt wurden. Sämtliche Patienten erhielten zudem eine Mammographieuntersuchung. Die Mammographiebilder wurden bereits vor der MR-Mammographie und dem histologischen Befund auf Multifokalität und Multizentrizität geprüft und nach der BI-RADS-Klassifikation des ACR befundet. Diese Daten wurden retrospektiv aus den Akten der Patienten erhoben. Die Altersverteilung reichte von 18 bis 101 Jahre. Das Durchschnittsalter betrug 54,6 Jahre und bildete einen Median von 54 Jahren.

3.2 Methoden

3.2.1 Technische Hilfsmittel

Die MR–Aufnahmen wurden mit einem Ganzkörpermagneten (Symphony und Sonata, Fa. Siemens, Erlangen) mit einer bilateralen Mammaoberflächenspule erstellt. Die Durchführung der Untersuchung erfolgte in 2D FLASH –Technik in axialer Schnittführung unter Verwendung T1 – gewichteter GE – Sequenzen,

einmalig vor und repetitiv nach intravenöser KM – Gabe von 0,1 mmol Gd – DTPA / kg Körpergewicht. Ergänzend wurden wassersensitive T2-gewichtete „Inversion Recovery“ (IR) – Sequenzen angefertigt. Im Rahmen der Bildnachverarbeitung erfolgte die Anfertigung von Subtraktionsaufnahmen, die Messung repräsentativer „Regions of interest“ (ROI`s), sowie eine „Maximum Intensity Projection“ (MIP).

3.2.2 MR-BI-RADS-Klassifikation

Die Bilder wurden mit Hilfe der BI-RADS-Klassifikation nach ACR befundet:

1. Fokus (kleine fokale „mass“, welche <5mm sind)
2. „mass“ (raumfordernde Läsionen)
   - Form (rund, oval, lobuliert, irregulär)
   - Begrenzung (glatt, irregulär, sternförmig)
   - Anreicherungsformen (homogen, heterogen, randanreichernd, dunkle innere Septierung, helle innere Septierung, zentrale Anreicherung)
3. „non-mass“ (keine Raumfordernde Läsionen)
   - Aufteilung (linear, duktal, segmental, regional, mehrere Regionen, diffus)
   - Zentrale Anreicherung (homogen, heterogen, getüpfelt, gruppiert, retikulär)

   Bei einigen Patienten konnten sowohl Tumore mit „mass“, als auch „non-mass" beobachtet werden. Dieser wurde in der Arbeit als „Mischtumor“ beschrieben. Der Einfachheit halber und wegen der geringen Stückzahl, wurden diese Tumoren in der Auswertung einzeln betrachtet, und in die jeweilige Kategorie einbezogen („mass“ oder „non-mass").

   Tumore, die zwar eine Histologie hatten, bei denen jedoch kein pathologischer MRT-Befund beschrieben werden konnte, wurden als „unauffällig“ bezeichnet.

4. Symmetrie/ Asymmetrie
5. Andere Auffälligkeiten

6. Kinetik (Initiale und postinitiale Phase)
7. BI-RADS-Kategorie (fünf Malignitätsgrade)
8. Weitere Befunde (Multifokalität bzw. Multizentrizität)
9. Beurteilung der T-2 Aufnahmen.

3.2.3 Statistische Auswertung

Um statistisch zu prüfen, ob der Befund z.B. „irregulär" bei malignen und benignen Tumoren gleich häufig auftritt, d.h. sich rein zufällig auf die beiden Gruppen verteilt, oder ob dieser Befund bei einer der beiden Gruppen häufiger anzutreffen ist, wird der so genannte „exakte Vier-Felder-Test von Fisher" (mit hypergeometrischer Verteilung) durchgeführt. Die folgende Tabelle enthält die Beobachtungsdaten für diesen Test

	maligne	benigne	Total
irregulär	60	8	68
nicht irregulär	52	87	139
Total	112	95	207

Die Wahrscheinlichkeit, dass bei rein zufälliger Aufteilung die vorliegende Tabelle (oder eine noch extremere) auftritt, ist kleiner als 0.0001, und daher wird als p-Wert in den folgenden Tabellen dieser mit 0.0000 angegeben. Es ist also äußerst unwahrscheinlich, bei rein zufälliger Aufteilung die vorliegenden Daten zu beobachten. Somit sind diese Beobachtungsdaten ein statistischer Beweis dafür, dass die irreguläre Form bei malignen Tumoren signifikant häufiger auftritt als bei benignen Tumoren.

Für jede Zeile der Tabellen wird ein Vierfelder-Test nach diesem Muster durchgeführt. Ein kleiner p-Wert ist also ein Hinweis darauf, dass die Form des „mass“-Befundes von der Art des Tumors abhängt. Die Sternchen wurden nach folgendem Schema vergeben (zweiseitige Fragestellung):

***	p-Wert < 0.0005	(doppelter p-Wert < 0.001, „hochsignifikant")
**	p-Wert < 0.005	(doppelter p-Wert < 0.01, „signifikant")
*	p-Wert < 0.025	(doppelter p-Wert < 0.05, „schwach signifikant")

4 Ergebnisse

4.1 Vergleich benigner und maligner Tumore

Im Gesamten unterteilte sich das Kollektiv der 207 Patienten in 95 (45,89%) benigne und 112 (54,11%) maligne Tumoren auf.

Im Folgenden wird der Unterschied der einzelnen Morphen bezogen auf die Malignität der Tumoren dargelegt. Dabei wird vorweg in „mass“ und „non-mass“ unterteilt. Dabei stellt sich heraus, dass 68 (60,71%) der 112 malignen Tumoren sich als „mass“, 26 (23,21%) als „non-mass“, 11 (9,82%) als „Mischtumoren“ und weitere 7 (6,25%) als unauffällig zeigten.

Von den 95 benignen Tumoren hatten 37 (38,95%) nur „mass“, 34 (35,79%) nur „non-mass“, 1 (1,05%) „Mischtumor“ („mass“ und „non-mass“) und 23 (24,21%) waren unauffällig (Abb. 3 u 4).

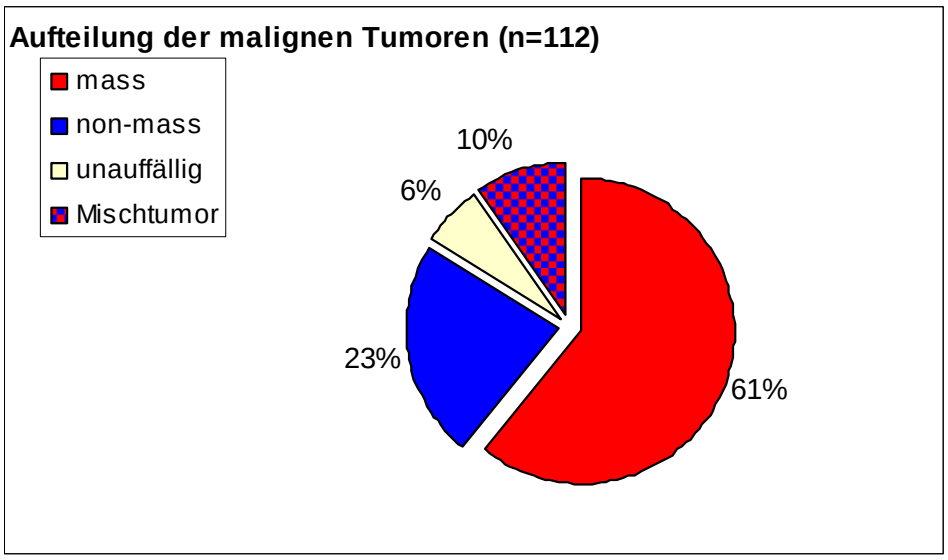

Abb. 3: *Aufteilung der malignen Tumore in „mass“ / „non-mass“*

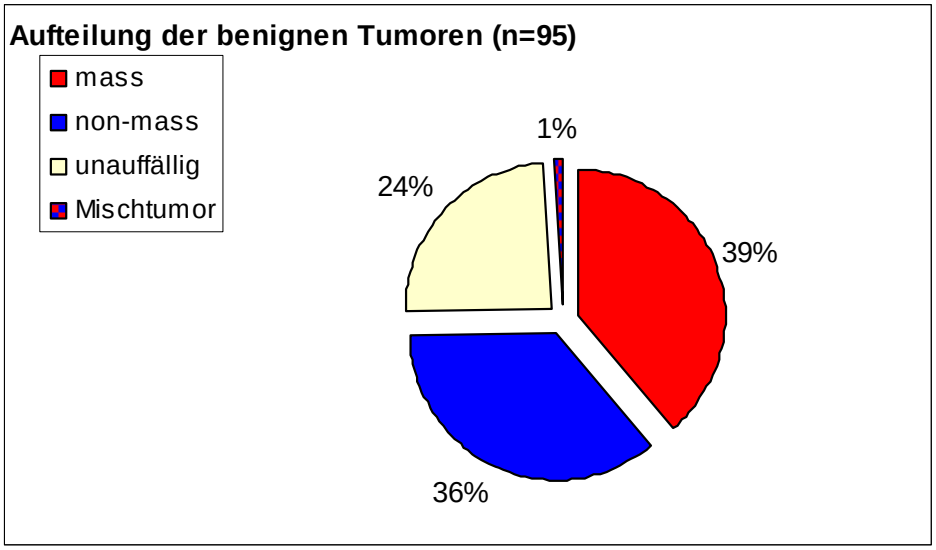

Abb. 4: *Aufteilung benigner Tumore in „mass“ / „non-mass“*

Des Weiteren wird die Malignität an den bereits oben genannten BI-RADS-Kriterien einzeln betrachtet. In den Tabellen sind die einzelnen Morphen aufgeführt. Der Vollständigkeit halber werden jeweils die übrigen Tumore, welche der Kategorien „mass“ / „non-mass“ bzw. unauffällig angehören, in den Tabellen ebenfalls dargestellt.

4.1.1 Fokus

Hier konnte bei jeweils nur einem malignen und einem benignen Tumor eine fokale Anreicherung gezeigt werden, womit auch keine signifikante Aussage gemacht werden konnte.

Auf Grund dessen wird dieses Kriterium bei der speziellen Tumorbeschreibung nicht weiter betrachtet.

4.1.2 Mass

4.1.2.1 Form

***Tab. 1**: Form der raumfordernden Läsionen („mass“) für histologisch gesicherte maligne und benigne Befunde*

	maligne		**benigne**		Total	p-Wert
Form	Anzahl	%	Anzahl	%		
rund	5	4,5%	5	5,3%	10	0.5196
irregulär	60	53,6%	8	8,4%	68	0.0000***
lobulär	11	9,8%	14	14,7%	25	0.1927
oval	3	2,7%	11	11,6%	14	0.0111*
unauffällig	7	6,3%	23	24,2%	30	0.0002***
non-mass	26	23,2%	34	35,8%	60	0.0334
Total	**112**	100,0%	**95**	100,0%	**207**	

Erkennbar ist, dass 60 (53,6%) der malignen Tumore eine irreguläre Form zeigten. Betrachtet man jedoch die Zahlen von Seiten der Befunde, sind 60 (88,2%) der 68 auffällig irregulären Tumore maligne (Anhang/ Bild 17).
Von den 14 Tumoren, die ein ovales Erscheinungsbild zeigten, waren 11 (78,6%) benigne (Anhang/ Bild 3) und von den 25 lobulären Tumoren waren 14 (56,0%) benigne (Tab. 1).

4.1.2.2 Begrenzung

***Tab. 2**: Begrenzung der raumfordernden Läsionen („mass“) für histologisch gesicherte maligne und benigne Befunde*

	maligne		**benigne**		Total	p-Wert
Begrenzung	Anzahl	%	Anzahl	%		
glatt	3	2,7%	16	16,8%	19	0.0004***
irregulär	47	42,0%	20	21,1%	67	0.0010**
spikuliert	29	25,9%	1	1,1%	30	0.0000***
unauffällig	7	6,3%	23	24,2%	30	0.0002***
non-mass	26	23,2%	35	36,8%	61	0.0223*
Total	**112**	100,0%	**95**	100,0%	**207**	

Auch hier besteht eine geringe Tendenz einer Morphe zu Gunsten der Malignität. Von den malignen Tumoren sind 47 (42,0%) irregulär begrenzt.

Aber auch hier sind jedoch 29 (96,67%) der 30 Tumoren mit spikulierter Begrenzung maligne (Anhang/ Bild 17) und 16 (84,2%) der 19 glatt begrenzten Tumoren benigne (Tab. 2) (Anhang/ Bild 3).

4.1.2.3 Anreicherungsform

***Tab. 3**: Anreicherungsformen der raumfordernden Läsionen („mass“) für histologisch gesicherte maligne und benigne Befunde*

	maligne		**benigne**		Total	p-Wert
Anreicherungsform	Anzahl	%	Anzahl	%		
Randanreicherung	43	38,4%	1	1,1%	44	0.0000***
heterogen	35	31,3%	23	24,2%	58	0.1664
homogen	1	0,9%	8	8,4%	9	0.0092*
heterogen + innere Septierung	0	0,0%	5	5,3%	5	0.0192*
unauffällig	7	6,3%	23	24,2%	30	0.0002***
non-mass	26	23,2%	35	36,8%	61	0.0233*
Total	**112**	100,0%	**95**	100,0%	**207**	

Die Mehrheit der Anreicherungsformen liegt unter den malignen Tumoren mit 43 (38,4%) bei Randanreicherung. Innerhalb der 44 Tumoren mit Randanreicherung waren 43 (97,7%) maligne (Anhang/ Bild 17).
Von den 9 Tumoren mit homogener Anreicherung waren 8 (88,9%) benigne (Tab. 3) (Anhang/ Bild 3).

4.1.3 Non-mass

4.1.3.1 Aufteilung

***Tab. 4**: Aufteilung der nicht raumfordernden Läsionen („non-mass“) für histologisch gesicherte maligne und benigne Befunde*

	maligne		**benigne**		Total	p-Wert
Aufteilung	Anzahl	%	Anzahl	%		
diffus	14	12,5%	10	10,5%	24	0.4133
mehrere Regionen	4	3,6%	6	6,3%	10	0.2761
regional	5	4,5%	14	14,7%	19	0.0101*
duktal	5	4,5%	0	0,0%	5	0.0445
segmental	3	2,7%	0	0,0%	3	0.1564
dendritisch	1	0,9%	0	0,0%	1	0.5411
linear	5	4,5%	2	2,1%	7	0.2958
fokal	0	0,0%	3	3,2%	3	0.0950
unauffällig	7	6,3%	23	24,2%	30	0.0002***
mass	68	60,7%	37	38,9%	105	0.0014**
Total	**112**	100,0%	**95**	100,0%	**207**	

Bei diesem Befundmerkmal ergaben sich sowohl bei malignen als auch bei benignen Tumoren wegen der großen Streuung nur geringe prozentuale Unterschiede.

Aber dafür heben sich 5 duktale und 3 segmentale Anreicherungen mit 100% Malignität und 3 fokale mit 100% Benignität ab. Gering signifikant für Benignität war jedoch eine regionale Aufteilung (Tab. 4) (Anhang/ Bild 1).

4.1.3.2 Zentrale Anreicherung

***Tab. 5**: Innere Verdichtung der nicht raumfordernden Läsionen („non-mass“) für histologisch gesicherte maligne und benigne Befunde*

	maligne		**benigne**		Total	p-Wert
Zentrale Anreicherung	Anzahl	%	Anzahl	%		
heterogen	28	25,0%	17	17,9%	45	0.1431
homogen	1	0,9%	1	1,1%	2	0.7085
getüpfelt	5	4,5%	12	12,6%	17	0.0298
gruppiert	2	1,8%	3	3,2%	5	0.4226
retikulär	1	0,9%	3	3,2%	4	0.2515
unauffällig	7	6,3%	23	24,2%	30	0.0002***
non-mass	68	60,7%	36	37,9%	104	0.0008**
Total	**112**	100,0%	**95**	100,0%	**207**	

Nur hatten mehrheitlich 28 (25%) der malignen Tumoren eine heterogene innere Verdichtung. Jedoch sprach dies mit 60% für Malignität (Tab. 5).
Eine getüpfelte Anreicherung zeigte sich mehrheitlich bei benignen Tumoren, jedoch ohne Signifikanz (Anhang/ Bild 1).

4.1.4 Symmetrie

***Tab. 6**: Symmetrie für histologisch gesicherte maligne und benigne Befunde*

	maligne		**benigne**		Total	p-Wert
Symmetrie	Anzahl	%	Anzahl	%		
symmetrisch	1	0,9%	9	9,5%	10	0.0044**
asymmetrisch	104	92,9%	63	66,3%	167	0.0000***
unauffällig	7	6,3%	23	24,2%	30	0.0002***
Total	**112**	100,0%	**95**	100,0%	**207**	

Hier ist zu erkennen, dass sowohl bei den malignen als auch bei den benignen Tumoren sich meist ein asymmetrisches Erscheinungsbild zeigt (Tab. 6).

4.1.5 Individuell vom Untersucher beschriebene Auffälligkeiten

Auf Grund der großen Verteilungsrate, da die Beschreibungen frei gewählt werden konnten, war keine direkte Abhängigkeit voneinander zu erkennen. Es ist jedoch anzumerken, dass Tumoren mit ödematösem Erscheinungsbild und/oder einer Nippeleinziehung nahezu eine 100%ige Malignität zeigten und eine hohe Signifikanz hatten (Anhang/ Bild 30).

4.1.6 Kinetik

4.1.6.1 Initial

***Tab. 7**: Initialer Signalanstieg (Kinetik) für histologisch gesicherte maligne und benigne Befunde*

	maligne		**benigne**		Total	p-Wert
Kinetik/ Initial	Anzahl	%	Anzahl	%		
langsam	1	0,9%	15	15,8%	16	0.0000***
mittel	78	69,6%	40	42,1%	118	0.0000***
schnell	18	16,1%	2	2,1%	20	0.0004***
unauffällig	7	6,3%	15	15,8%	22	0.0230*
fehlt	8	7,1%	23	24,2%	31	0.0006**
Total	**112**	100,0%	**95**	100,0%	**207**	

Bei den malignen Tumoren zeigten 78 (69,6%) einen mittleren initialen Anstieg. Schnell stiegen nur 18 (16,1%) der malignen Tumore an. Jedoch waren von den 20 Tumoren mit schnellem initialen Anstieg, 18 (90,0%) maligne (Anhang/Bild 18).
Bei den benignen Tumoren zeigten 40 (42,1%) einen mittleren initialen Anstieg. Von 16 Tumoren mit langsamen Anstieg waren 15 (93,7%) hoch signifikant benigne (Tab. 7) (Anhang/ Bild 2).

4.1.6.2 Postinitial

***Tab. 8**: Postinitialer Signalanstieg (Kinetik) für histologisch gesicherte maligne und benigne Befunde*

	maligne		**benigne**		Total	p-Wert
Kinetik Postinitial	Anzahl	%	Anzahl	%		
Plateau	79	70,5%	42	44,2%	121	0.0000***
wash-out	17	15,2%	5	5,3%	22	0.0170*
weiterer Anstieg	1	0,9%	9	9,5%	10	0.0044**
unauffällig	7	6,3%	23	24,2%	30	0.0002***
fehlt	8	7,1%	16	16,8%	24	0.0252
Total	**112**	100,0%	**95**	100,0%	**207**	

Bei den malignen Tumoren gab es 79 (70,5%) die ein Plateau, und 17 (15,2%), die eine wash-out zeigten. Jedoch waren von den 116 Tumoren mit einem Plateau 78 (67,2%) maligne (Anhang/ Bild 18). Von den 22 Tumoren mit wash-out waren 17 (80,9%) maligne.
Für Benignität sprach signifikant ein weiterer Anstieg (90%) (Anhang/ Bild 2) (Tab. 8).

4.1.7 BI-RADS-Gesamtklassifikation

***Tab. 9**: BI-RADS Einteilung für histologisch gesicherte maligne und benigne Befunde*

	maligne		**benigne**		Total	p-Wert
BI-RADS	Anzahl	%	Anzahl	%		
0	7	6,3%	0	0,0%	7	0.0124*
1	0	0,0%	20	21,1%	20	0.0000***
2	1	0,9%	14	14,7%	15	0.0000***
3	4	3,6%	24	25,3%	28	0.0000***
4	14	12,5%	35	36,8%	49	0.0000***
5	86	76,8%	2	2,1%	88	0.0000***
Total	**112**	100,0%	**95**	100,0%	**207**	

Bei den BI-RADS 1-3 Befunden führte die Mammographie und Ultraschall zur Histologischen Untersuchung. (Tab. 9).

4.1.8 T2 – Befund

***Tab. 10**: T2-Wichtung für histologisch gesicherte maligne und benigne Befunde*

	maligne		**benigne**		Total	p-Wert
T2-Befund	Anzahl	%	Anzahl	%		
hyperintens	11	9%	37	38,9%	48	0.0000***
intermediär	77	69%	17	17,9%	94	0.0000***
unauffällig	7	6%	23	24,2%	30	0.0002***
fehlt	17	15%	18	18,9%	35	0.2958
Total	**112**	100,0%	**95**	100,0%	**207**	

Auffällig war hier, dass von den malignen Tumoren 77 (69,0%) ein intermediäres T2-Signal zeigten, und dies mit 81,9% für Malignität sprach.
Unter den benignen Tumoren zeigten 37 (38,9%) ein hyperintenses Erscheinungsbild (Tab. 10).

4.1.9 Multifokalität bzw. Multizentrizität

17 (15,2%) der malignen Tumore waren multifokal und nur 11 (9,8%) multizentrisch.
Auf Grund geringer Verteilung wird bei der Betrachtung der einzelnen Tumore die Multifokalität und Multizentrizität nicht mit einbezogen.

4.2 Benigne Tumoren als „Steckbrief“

Es sind bei einzelnen Tumoren nur geringe Stückzahlen, was die Auswertung auf eine rein deskriptive Basis setzt. Ein signifikantes Ergebnis konnte wegen der großen Streuung bei statistischen Untersuchungen nicht erzielt werden. Auch ist selten ein wirklich spezifisches Erscheinungsbild zu erkennen. Aus diesem Grund wird für jeden Tumor eine Art „Steckbrief“ angelegt mit Beschreibung der einzelnen Morphen jedes Tumors. Wie bereits in 4.1.1 erwähnt, wird die Fokalität aufgrund des minimalen Vorkommens bei den benignen Tumoren nicht berücksichtigt. Die prozentuale Angabe wird immer auf die Stückzahl des einzelnen Tumors bezogen. Des Weiteren muss erwähnt werden, dass bei Mischtumoren die Morphen einzeln betrachtet werden, um

eine Überschaubarkeit zu gewinnen. Das bedeutet, die Mischtumoren fallen jeweils in die Beschreibung derer mit „mass“-Befund bzw. derer ohne einen „mass“-Befund. Somit kommt es anzahlmäßig zu Verschiebungen, da einige Patienten sowohl einen „mass“-Befund als auch einen „non-mass“-Befund hatten.

4.2.1 Fibrozystische Mastopathien (FZM)

Aufteilung n = 16	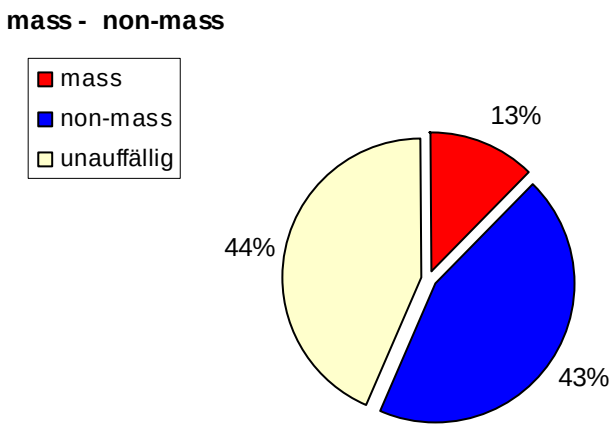
mass n = 2	<u>Form:</u> irregulär 1 (6%) oval 1 (6%) <u>Begrenzung</u>: irregulär 2 (12%) <u>Anreicherungsform:</u> heterogen 2 (12%)
non-mass n = 7	<u>Aufteilung:</u> regional 4 (25%) diffus 2 (13%) mehrere Regionen 1 (6%) <u>Zentrale Anreicherung:</u> heterogen 4 (25%) getüpfelt 3 (19%)
A/Symmetrie	symmetrisch 4 (25%), asymmetrisch 5 (31%)
Kinetik	<u>Initial:</u> langsam 1 (6%) mittel 5 (31%)

	Postinitial:	Plateau 4 (25%)
		weiterer Anstieg 2 (13%)
	fehlende Bilder:	3 (19%)
T2-Wichtung	hyperintens 2 (13%), intermediär 2 (13%)	
BI-RADS	B1 (43%), B2 (13%), B3 (19%), B4 (25%)	

4.2.2 Duktale Hyperplasie (DH)

Aufteilung n = 21	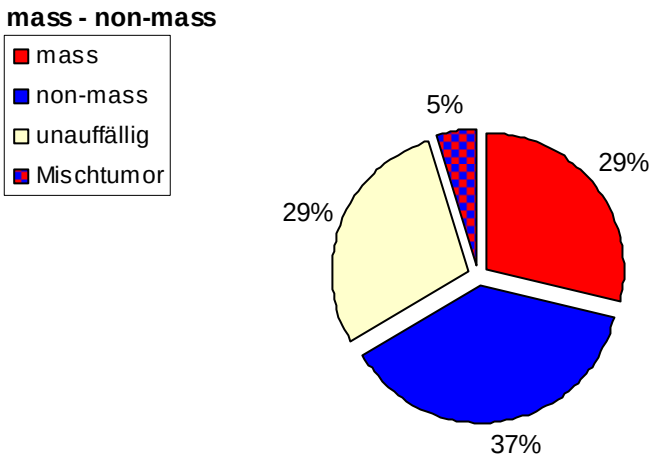	
mass n = 7	Form:	irregulär 1 (5%)
		oval 3 (14%)
		rund 2 (10%)
		lobulär 1 (5%)
	Begrenzung:	irregulär 4 (19%)
		glatt 3 (14%)
	Anreicherungsform:	homogen 2 (10%)
		heterogen 4 (19%)
		Randanreicherung 1 (5%)
non-mass n = 9	Aufteilung:	regional 4 (18%)
		diffus 3 (14%)
		mehrere Regionen 2 (9%)

	Zentrale Anreicherung:	heterogen 5 (23%) getüpfelt 3 (14%) retikulär 1 (5%)
A/Symmetrie	symmetrisch 1(4%)	asymmetrisch 16 (70%)
Kinetik	Initial: Postinitial: fehlende Bilder	langsam 4 (18%) mittel 7 (33%) schnell 1(5%) Plateau 8 (37%) weiterer Anstieg 3 (14%) wash-out 1 (5%) 3 (15%)
T2-Wichtung	hyperintens 6 (29%), intermediär 4 (19%), fehlend 3 (15%)	
BI-RADS	B1 (24%), B2 (19%), B3 (33%), B5 (5%), B4 (19%)	

(Anhang/Bild 2, 3, 4, 5 u. 6)

4.2.3 Fibroadenom (FI)

Aufteilung n = 18	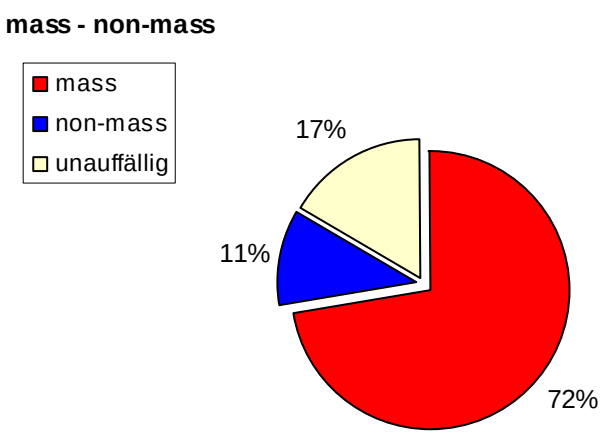
mass n =13	Form: oval 4 (22%) rund 1 (6%) lobulär 9 (50%)

	Begrenzung:	irregulär 6 (33%)
		glatt 8 (45%)
	Anreicherungsform:	heterogen 7 (39%)
		heterogen + innere Septierung 4 (22%)
		homogen 2 (11%)
non-mass n = 2	Aufteilung:	regional 1 (6%)
		mehrere Regionen 1 (6%)
	Zentrale Anreicherung:	getüpfelt 2 (12%)
A/Symmetrie	symmetrisch 1 (6%)	asymmetrisch 14 (76%)
Kinetik	Initial:	langsamen 4 (22%)
		mittel 8 (44%)
		schnell 1 (6%)
	Postinitial:	Plateau 9 (50%)
		weiterer Anstieg 4 (22%)
	fehlende Bilder:	3 (17%)
T2-Wichtung	hyperintens 9 (44%), intermediär 5 (28%), fehlende Bilder 2 (12%)	
BI-RADS	B1 (11%), B2 (17%), B3 (28%), B4 (44%)	

(Anhang/Bild 7 u. 8)

4.2.4 Papillome (PA)

Aufteilung n = 9	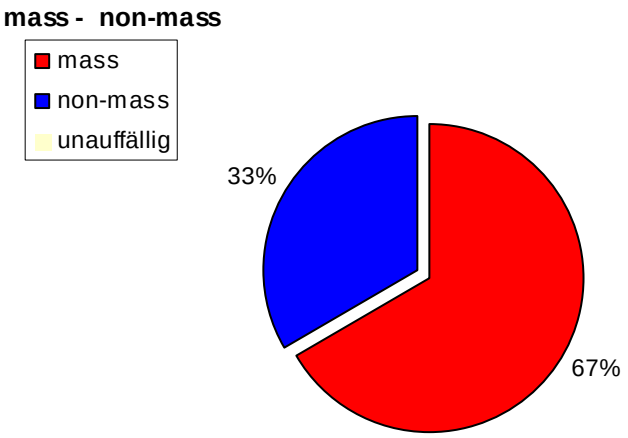	
mass n = 6	<u>Form:</u> <u>Begrenzung</u>: <u>Anreicherungsform:</u>	irregulär 3 (34%) oval 2 (22%) rund 1 (11%) irregulär 3 (34%) glatt 3 (34%) heterogen 3 (34%) homogen 3 (34%)
non-mass n = 3	<u>Aufteilung:</u> <u>Zentrale Anreicherung:</u>	regional 1 (11%) diffus 1 (11%) fokal 1 (11%) heterogen 1 (11%) getüpfelt 1 (11%) retikulär 1 (11%)
A/Symmetrie	symmetrisch 0	asymmetrisch 9 (100%)
Kinetik	<u>Initial:</u> <u>Postinitial:</u> <u>fehlende Bilder:</u>	langsam 2 (22%) mittel 6 (67%) Plateau 5 (56%) wash-out 3 (33%) 1 (11%)

T2-Wichtung	hyperintens 9 (100%)
BI-RADS	B2 (11%), B3 (11%), B4 (78%)

(Anhang/ Bild 9 u. 10)

4.2.5 Fibrozystische Mastopathien + Sklerosierende Adenose (FZM+SA)

Aufteilung n = 7	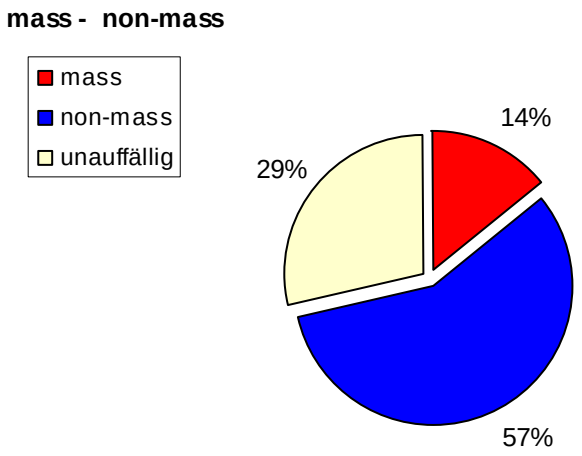
mass n= 1	Form: irregulär 1 (14%) Begrenzung: irregulär 1 (14%) Anreicherungsform: heterogen 1 (14%)
non-mass n= 4	Aufteilung: regional 2 (29%) diffus 1 (14%) mehrere Regionen 1 (14%) Zentrale Anreicherung: heterogen 2 (29%) homogen 1 (14%) gruppiert 1 (14%)
A/Symmetrie	symmetrisch 1 (14%) asymmetrisch 4 (47%)
Kinetik	Initial: langsam 2 (28%) mittel 3 (42%) Postinitial: Plateau 5 (71%)
T2-Wichtung	hyperintens 2 (29%), intermediär 2 (29%), fehlende Bilder 1 (14%)

BI-RADS	B1 (29%), B3 (29%), B4 (42%),

(Anhang/ Bild 11 u. 12)

4.2.6 Andere/ Unklare Tumoren

Aufteilung n = 8	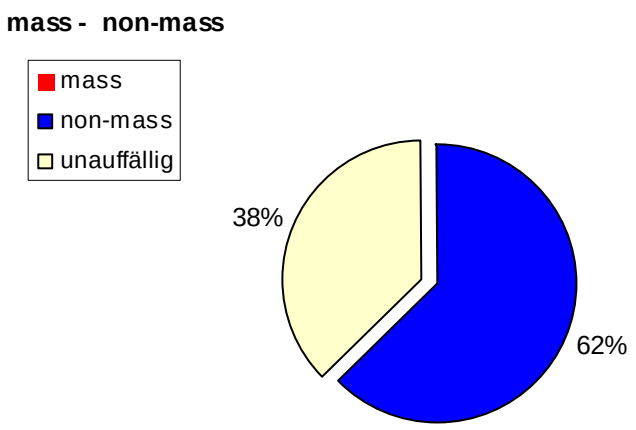
mass n = 0	
non-mass n = 5	<u>Aufteilung:</u> regional 3 (38%) diffus 1 (13%) linear 1 (13%) <u>Zentrale Anreicherung:</u> heterogen 4 (50%) retikulär 1 (13%)
A/Symmetrie	symmetrisch 0 asymmetrisch 5 (62%)
Kinetik	<u>Initial:</u> langsam 1 (13%) mittel 4 (50%) <u>Postinitial:</u> Plateau 5 (63%)
T2-Wichtung	hyperintens 2 (26%), intermediär 2 (26%)
BI-RADS	B1 (38%), B3 (25%), B4 (38%)

4.2.7 Sklerosierende Adenose (SA)

Aufteilung n = 4	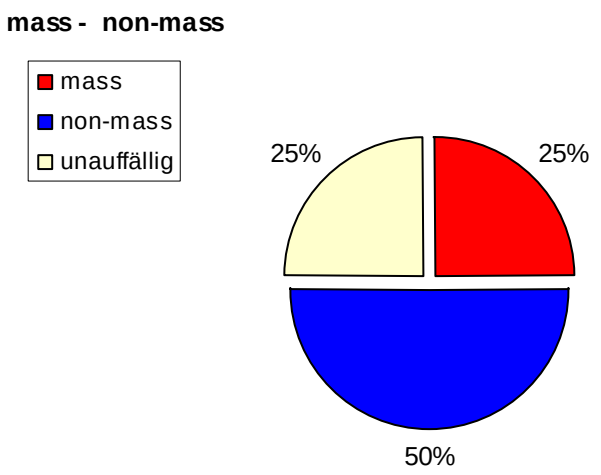
mass n = 1	Form: irregulär 1 (25%) Begrenzung: irregulär 1 (25%) Anreicherungsform: heterogen 1 (25%)
non-mass n = 2	Aufteilung: diffus 1 (25%) mehrere Regionen 1 (25%) Zentrale Anreicherung: heterogen 1 (25%) getüpfelt 1 (25%)
A/Symmetrie	symmetrisch 1 (25%) asymmetrisch 2 (50%)
Kinetik	Initial: mittel 1 (25%) Postinitial: Plateau 1 (25%) fehlende Bilder: 2 (50%)
T2-Wichtung	hyperintens 1 (25%), intermediär 1 (25%), fehlende Bilder 2 (50%)
BI-RADS	B1 (25%), B2 (50%), B4 (25%)

(Anhang/ Bild 16)

4.2.8 Radiäre Narbe (RN)

Aufteilung n = 2	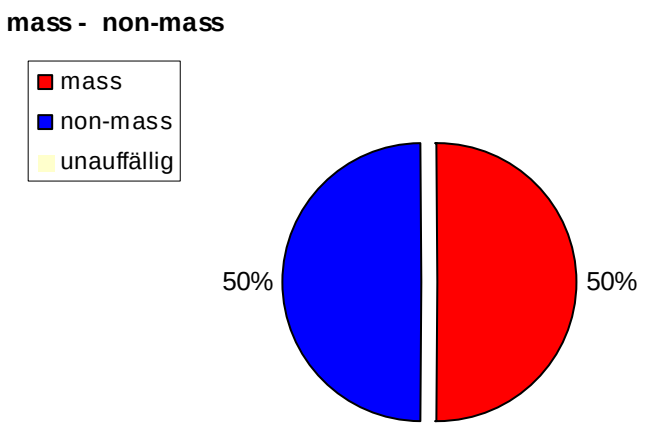
mass n = 1	Form: irregulär 1 (50%) Begrenzung: spikuliert 1 (50%) Anreicherungsform: heterogen 1 (50%)
non-mass n = 1	Aufteilung: fokal 1 (50%) Zentrale Anreicherung: gruppiert 1 (50%)
A/Symmetrie	symmetrisch 0 asymmetrisch 2 (100%)
Kinetik	fehlende Bilder: 2 (100%)
T2-Wichtung	hyperintens 1 (50%), unauffällig 1 (50%)
BI-RADS	B4 (100%)

(Anhang/ Bild 13 u. 14)

4.2.9 Phylloidestumor (PB)

Aufteilung n = 3	**mass - non-mass** mass non-mass unauffällig  100%
mass n = 3	<u>Form:</u> lobulär 3 (100%) <u>Begrenzung</u>: irregulär 2 (67%) glatt 1 (33%) <u>Anreicherungsform:</u> heterogen 2 (67%) heterogen + dunkle Septierung 1 (33%)
non-mass n = 0	
A/Symmetrie	symmetrisch asymmetrisch 3 (100%)
Kinetik	<u>Initial:</u> mittel 3 (100%) <u>Postinitial:</u> Plateau 3 (100%)
T2-Wichtung	hyperintens 3 (100%)
BI-RADS	B4 (67%), B5 (33%),

(Anhang/ Bild 15)

4.2.10 Adenose (A)

Aufteilung n = 2	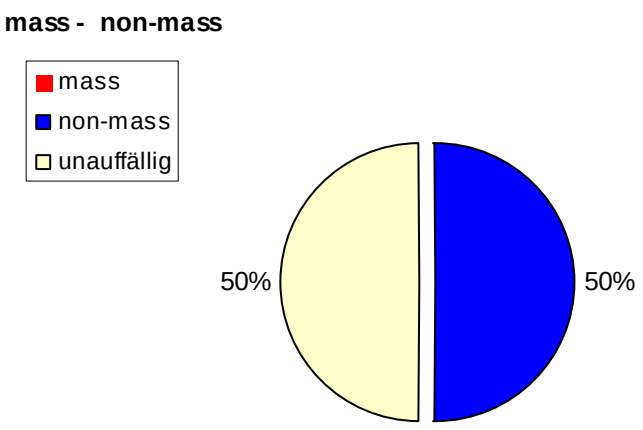
mass n = 0	
non-mass n = 1	<u>Aufteilung:</u> regional 1 (50%) <u>Zentrale Anreicherung:</u> getüpfelt 1 (50%)
A/Symmetrie	symmetrisch asymmetrisch 1 (50%)
Kinetik	<u>Initial:</u> mittel 1 (50%) <u>Postinitial:</u> Plateau 1 (50%)
T2-Wichtung	hyperintens 1 (50%)
BI-RADS	B1 (50%), B3 (50%)

(Anhang/ Bild 16)

4.2.11 Atypische Duktale Hyperplasie (ADH)

Aufteilung n = 2	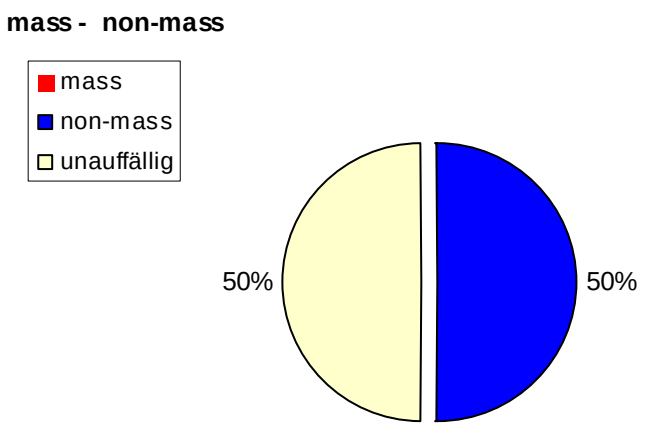
mass n = o	
non-mass n = 1	Aufteilung: fokal 1 (50%) Zentrale Anreicherung: gruppiert 1 (50%)
A/Symmetrie	symmetrisch asymmetrisch 1 (50%)
Kinetik	fehlende Bilder: 1 (50%)
T2-Wichtung	Fehlende Bilder 2 (100%)
BI-RADS	B2 (50%), B3 (50%)

4.2.12 Gemischte benigne Tumoren mit geringer Stückzahl (je n=1)

		Fibroadenom+ Skleros. Adenose	Duktale Hyperplasie+ Fibrozystische Mastopathie	Adenose+ atyp.Hyperplasie
Mass	Form	rund	irregulär	X
	Rand	glatt	irregulär	X
	Massenanr.	homogen	heterogen	X
Non-mass	Aufteilung	X	X	diffus
	innere Verdichtung	X	X	heterogen
Symmetrie		asymmetrisch	asymmetrisch	symmetrisch
Kinetik	Initial	langsam	mittel	mittel
	Postinitial	Plateau	Plateau	Plateau
T2 Wichtung		intermediär	hyperintens-intermediär	Aufnahme fehlt
BI-RADS		B2	B3	B2

4.3 Maligne Tumoren als „Steckbrief“

4.3.1 Invasiv-Duktales Karzinom (IDC)

Aufteilung n = 32	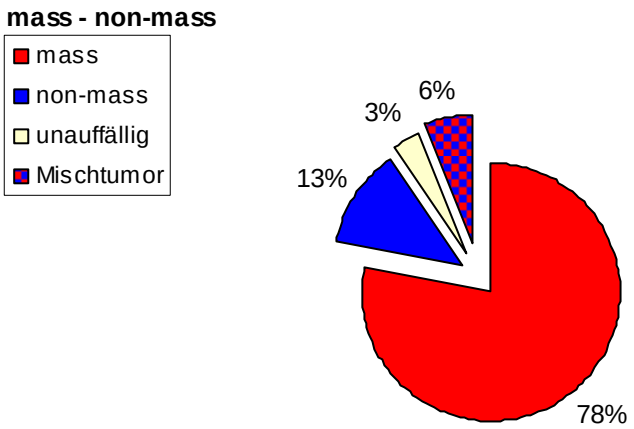	
mass n = 27	Form:	irregulär 20 (62%) oval 1 (3%) lobulär 6 (18%)
	Begrenzung:	irregulär 15 (46%) spikuliert 12 (37%)
	Anreicherungsform:	heterogen 12 (37%) Randanreicherung 15 (46%)
non-mass n = 6	Aufteilung:	duktal 1 (3%) diffus 3 (9%) dendritisch 1 (3%) linear 1 (3%)
	Zentrale Anreicherung:	heterogen 3 (9%) getüpfelt 2 (6%) homogen 1 (3%)
A/Symmetrie	symmetrisch 2 (6%)	asymmetrisch 30 (94%)
Kinetik	Initial:	mittel 20 (63%) schnell 9 (28%)

	Postinitial:	Plateau 21 (66%)
		wash-out 8 (25%)
	fehlende Bilder:	2 (6%)
T2-Wichtung	hyperintens 2 (6%), intermediär 25 (78%), fehlende Bilder 6 (16%)	
BI-RADS	B2 (3%), B4 (10%), B5 (87%)	
Multifokal/ Multizentrisch	multifokal 6 (19%), multizentrisch 4 (13%)	

(Anhang/ Bild 19, 20 u. 21)

4.3.2 Invasiv-Lobuläres Karzinom (ILC)

Aufteilung n = 18	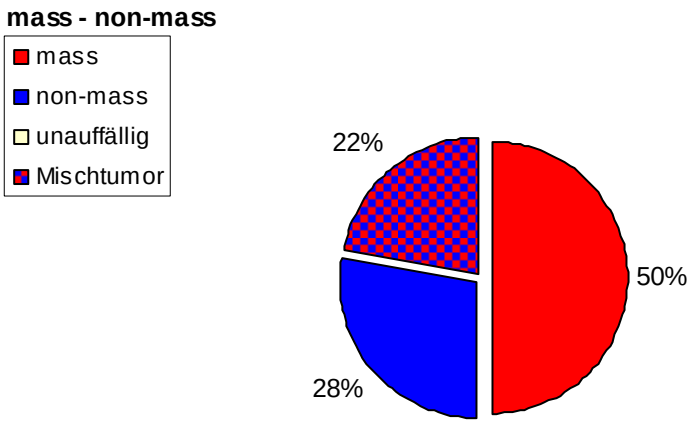	
mass n = 13	Form:	irregulär 12 (66%)
		lobulär 1 (6%)
	Begrenzung:	irregulär 7 (39%)
		spikuliert 6 (36%)
	Anreicherungsform:	heterogen 9 (50%)
		Randanreicherung 4 (22%)
non-mass n = 9	Aufteilung:	regional 1 (5%)
		duktal 1 (5%)

		diffus 2 (11%)
		segmentale 2 (11%)
		mehr Regionen 3 (16%)
	Zentrale Anreicherung:	heterogen 7 (39%)
		gruppiert 1 (5%)
		retikulär 1 (5%)
A/Symmetrie	symmetrisch 0	asymmetrisch 18 (100%)
Kinetik	Initial:	mittel 14 (77%)
		schnell 3 (17%)
	Postinitial:	Plateau 15 (83%)
		wash-out 2 (11%)
	fehlende Bilder:	1 (6%)
T2-Wichtung	intermediär 17 (94%), fehlende Bilder 1 (6%)	
BI-RADS	B4 (11%), B5 (89%)	
Multifokal/ Multizentrisch	multifokal 4 (22%), multizentrisch 3 (16%)	

(Anhang/ Bild 22 u. 23)

4.3.3 Duktales Carcinoma In Situ (DCIS)

Aufteilung n = 17	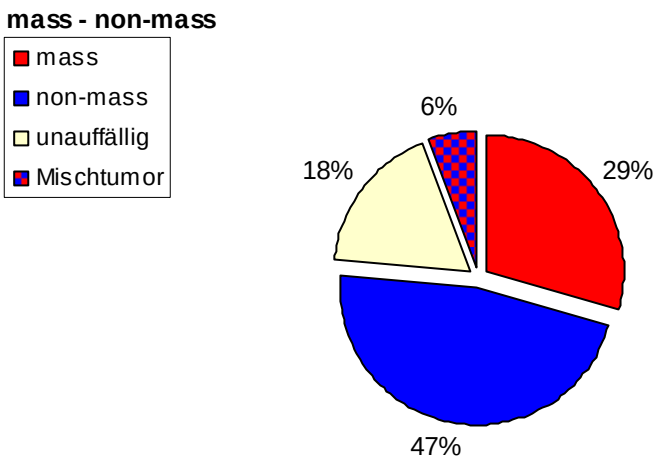

mass n = 6	Form:	irregulär 3 (18%)
		rund 1 (6%)
		lobulär 2 (12%)
	Begrenzung:	irregulär 4 (24%)
		glatt 1 (6%)
		spikuliert 1 (6%)
	Anreicherungsform:	heterogen 4 (24%)
		Randanreicherung 2 (12%)
non-mass n = 9	Aufteilung:	regional 2 (12%)
		diffus 4 (24%)
		duktal 2 (12%)
	Zentrale Anreicherung:	heterogen 8 (47%)
		gruppiert 1 (6%)
A/Symmetrie	symmetrisch	asymmetrisch 14 (82%)
Kinetik	Initial:	langsam 1 (6%)
		mittel 11 (64%)
		schnell 1 (6%)
	Postinitial:	Plateau 12 (70%)
		wash-out 1 (6%)
T2-Wichtung	hyperintens 4 (24%), intermediär 8 (47%)	
BI-RADS	B3 (6%), B4 (29%), B5 (64%)	
Multifokal/ Multizentrisch	multifokal 3 (18%)	

(Anhang/ Bild 24 u. 25)

4.3.4 Tubuläres Karzinom (TC)

Aufteilung n = 10	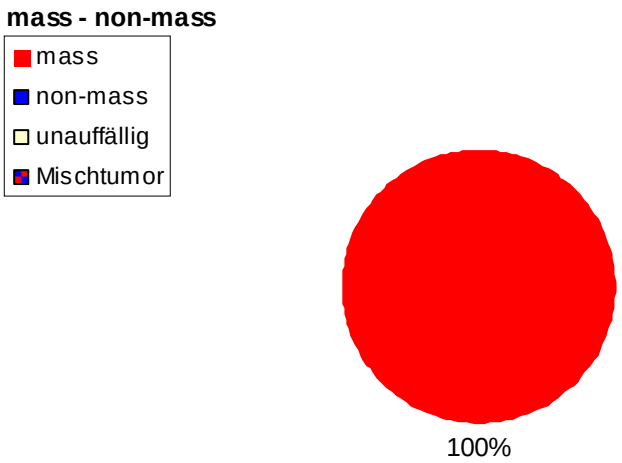	
mass n = 10	<u>Form:</u>	irregulär 6 (60%)
		oval 1 (10%)
		rund 2 (20%)
		lobulär 1 (10%)
	<u>Begrenzung</u>:	irregulär 8 (80%)
		glatt 1 (10%)
		spikuliert 1 (10%)
	<u>Anreicherungsform:</u>	heterogen 2 (20%)
		homogen 1 (10%)
		Randanreicherung 7 (70%)
non-mass n = 0		
Symmetrie	symmetrisch 0	asymmetrisch 10 (100%)
Kinetik	<u>Initial:</u>	langsam 1 (10%)
		mittel 7 (70%)
		schnell 2 (20%)
	<u>Postinitial:</u>	Plateau 8 (80%)
		weiterer Anstieg 1 (10%)
	<u>fehlende Bilder:</u>	1 (10%)

T2-Wichtung	intermediär 7 (70%), fehlende Bilder 3 (30%)
BI-RADS	B3 (20%), B5 (80%)
Multifokal/ Multizentrisch	multizentrisch 1 (10%)

(Anhang/ Bild 26)

4.3.5 Lobuläres Carcinoma in Situ (LCIS)

Aufteilung n = 9	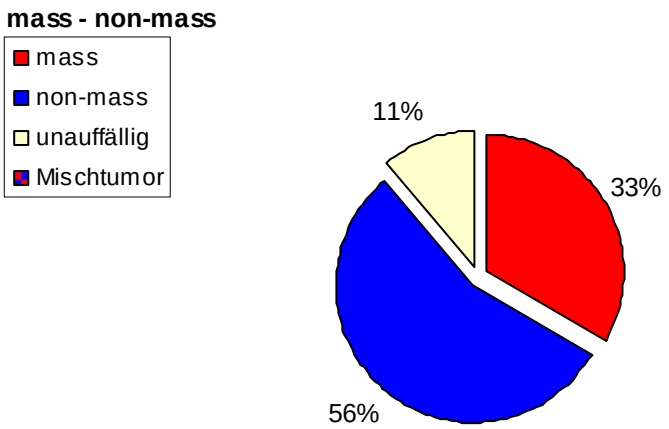	
mass n = 3	Form: Begrenzung: Anreicherungsform:	irregulär 3 (30%) spikuliert 3 (30%) Randanreicherung 3 (30%)
non-mass n = 5	Aufteilung: Zentrale Anreicherung:	linear 3 (34%) diffus 1 (11%) mehrere Regionen 1 (11%) heterogen 5 (56%)
A/Symmetrie	symmetrisch	asymmetrisch 8 (89%)
Kinetik	Initial: Postinitial: fehlende Bilder:	mittel 7 (78%) Plateau 6 (67%) wash-out 1 (11%) 1 (11%)

T2-Wichtung	intermediär 6 (67%), fehlende Bilder 3 (30%)
BI-RADS	B4 (25%), B5 (75%)
Multifokal/ Multizentrisch	multizentrisch 2 (22%)

(Anhang/ Bild 27 u. 28)

4.3.6 Invasiv-Duktales Karzinom + ”Extended Intraductal Carcinom” (IDC+EIC)

Aufteilung n = 8	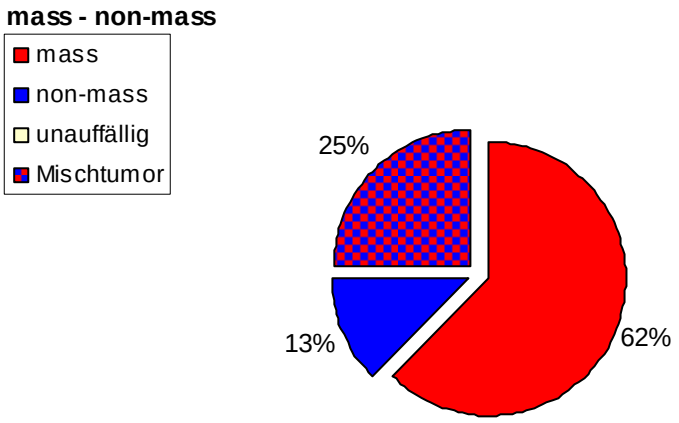	
mass n = 7	Form: Begrenzung: Anreicherungsform:	irregulär 7 (88%) irregulär 3 (42%) spikuliert 4 (57%) heterogen 2 (29%) Randanreicherung 5 (71%)
non-mass n = 3	Aufteilung: Zentrale Anreicherung:	duktal 1 (12%) diffus 1 (12%) regional 1 (12%) heterogen 3 (36%)
A/Symmetrie	symmetrisch	asymmetrisch 8 (100%)
Kinetik	Initial:	mittel 6 (75%)

	Postinitial:	schnell 2 (25%) Plateau 5 (62%) wash-out 3 (38%)
T2-Wichtung	hyperintens 1 (12%), intermediär 7 (88%)	
BI-RADS	B5 (100%)	
Multifokal/ Multizentrisch	multizentrisch 1 (12%)	

(Anhang/ Bild 29)

4.3.7 Duktal-Lobulär-Invasives Karzinom (DL)

Aufteilung n = 6	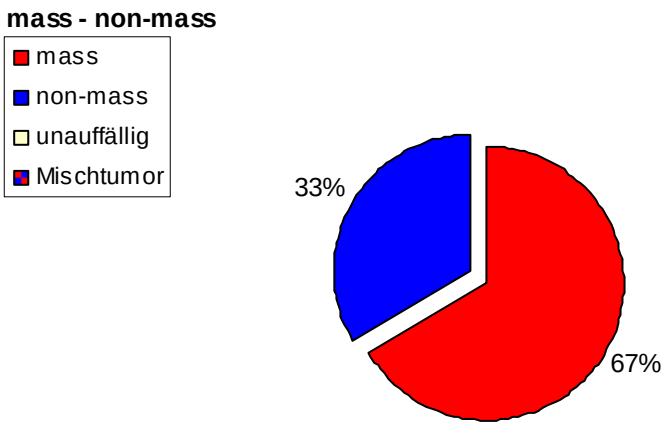	
mass n = 4	Form: Begrenzung: Anreicherungsform:	irregulär 3 (50%) oval 1 (17%) irregulär 3 (50%) spikuliert 1 (17%) heterogen 2 (33%) Randanreicherung 2 (33%)
non-mass n = 2	Aufteilung: Zentrale Anreicherung:	linear 1 (16%) diffus 1 (16%) heterogen 2 (33%)

Symmetrie	symmetrisch	asymmetrisch 6 (100%)
Kinetik	<u>Initial:</u> <u>Postinitial:</u>	mittel 4 (66%) schnell 1 (17%) Plateau 4 (66%) wash-out 1 (17%)
T2-Wichtung	hyperintens 2 (33%), intermediär 3 (49%), unauffällig 1 (17%)	
BI-RADS	B3 (17%), B5 (83%)	
Multifokal/ Multizentrisch	multifokal 1 (17%)	

(Anhang/Bild 30)

4.3.8 Maligne Tumoren mit geringer Stückzahl (je n=1-4).

In Klammern werden hier nur die Stückzahlen beschrieben.

		MUC n=5	S n=2	MEC+IDC n=1	DCIS+ EIC n=1	PC+ IDC n=1	TC+ DCIS n=1
Mass	Form	rund (2), irregulär (2) unauffällig (1)	irregulär unauffällig	irregulär	rund	irregulär	X
	Rand	glatt (2), irregulär (3)	irregulär unauffällig	spikuliert	irregulär	irregulär	X
	Massen-anreicherung	Randanreich.(4) heterogen (1)	Randanreich. unauffällig	heterogen	heterogen	heterogen	X
Non- mass	Aufteilung	X	X	X	segmental	diffus	diffus
	innere Verdicht.	X	X	X	punktiert	heterogen	heterogen
Symmetrie		asymmetr. (4)	asymmetr. unauffällig	asymmetr.	asymmetr.	asymmetr.	asymmetr.
Kinetik	Initial	mittel (5)	mittel; unauffällig.	mittel	mittel	mittel	fehlt
	Postinitial	Plateau (5)	Auswaschung unauffällig	Plateau	Plateau	Plateau	fehlt
T2-Wichtung		hyperintens (3) unauffällig (2)	intermediär unauffällig	intermediär	intermediär	hyperintens	unauffällig.
BI-RADS		B0(1); B4(3); B5(2)	B0; B5	B5	B5	B5	B4

(Anlage/ Bild 31)

5 Diskussion

5.1 Einführung

In unserer Arbeit haben wir eine große Anzahl an verschiedenen Tumoren mit Hilfe des BI-RADS-Systems befundet. Wir wollten somit herausfinden, ob eine Voraussagbarkeit über die Dignität und etwaige Histologie der Tumore gemacht werden kann. Von jedem Tumor existierte eine histologische Untersuchung. Die Befundung der Bilder erfolgte in Unkenntnis des Befunders, ob es sich um einen benignen oder malignen Tumor und um welche Tumorentität es sich handelte. Dabei sind wir zum Ergebnis gekommen, dass das Beschreibungssystem eine gute Vergleichbarkeit ermöglicht, aber eine genaue valide Aussage nicht unterstützt, da die Untersuchungszahlen in den einzelnen Gruppen nicht ausreichend waren. Die größte Problematik beim Vergleich anderer Studien waren die unterschiedlichen Befundungsschemata, da sehr oft bei Untersuchungen Form und Begrenzung als ein Kriterium betrachtet wurden (Kusuma et al. 2005, Kinoshita et al. 2004, Tozaki et al. 2005, Tozaki et al. 2006b). Des Weiteren wurde nur selten strikt in „mass“ und „non-mass“ unterschieden.

5.2 Diskussion über den Vergleich zwischen der Malignität der Tumore

In einer Studie von Liberman et al. (2003) wurden speziell Läsionen beleuchtet, welche im MRT eine rein duktale Anreicherung zeigten. Ähnlich wie bei uns befundete ein Arzt die Bilder und es wurden alle duktalen Anreicherungen von 427 Läsionen (21%) mit den Histologien verglichen. 52% dieser Läsionen waren maligne und 48% benigne. Die histologischen Befunde teilten sich wie folgt auf. Unter den malignen Tumoren waren 20% DCIS, 6% IDC, 10% LCIS und 9% Atypische Hyperplasien. Unter den benignen Läsionen fanden sich fibrozystische Veränderungen (n=16), Fibrosen (n=8), Duktale Hyperplasien (n=8), postbioptische Veränderungen (n=5), Brustveränderungen (n=3) und Sklerosierende Adenosen (n=2).

Des Weiteren wurde eine Tendenz festgestellt, dass die Anzahl der Tumore mit zusätzlich gruppierter Anordnung bei Malignität höher war als bei benignen

Tumoren (35% gegenüber 14%). Ähnliches war auch bei der Kinetik und der T2-Wichtung zu erkennen. Dabei hatten 80% der benignen Läsionen ein Plateau in der KM-Dynamik, und 89% ein isointenses Bild in T2-Wichtung (Liberman et al. 2003).

Ähnlich ist die Studie von Nunes aufgebaut. Jedoch wertete sie, einzelne Morphen miteinander kombiniert aus, und errechnete den PPW und den NPW. Dabei betrachtete sie nur Tumore mit einem „mass“ Befund. Es wurden drei Beschreibungsmodelle verwendet (Beschreibung, Ausbreitung, Diagnostic Performance). Sie untersuchte in 2 Gruppen und die Reproduzierbarkeit des BI-RAD-Systems. Die Autoren kamen zu dem Ergebnis, dass glatte und lobulierte „mass“ mit nicht anreichernder inneren Septierung für maligne Tumore eine NPW und eine Reproduzierbarkeit von nahezu 100% hatte. Irreguläre Tumore mit innerer Septierung oder spikulierter Erscheinung hatten dies nicht. Rein lobulierte „mass“ mit einem hyperintensen T2-Befund hatten wiederum für benigne Tumore einen NPW von 100% (Nunes et al. 2001).

Tozaki stellte eine Arbeit mit einem ähnlichen Beschreibungssystem vor. Dennoch gab es dabei Abweichungen zu unserem Bewertungsschema. Auch er verwendete Kombinationen verschiedener Erscheinungsformen. Die häufigsten Neoplasien auf Seiten der malignen Tumore waren in Form/Begrenzung irregulär (47%) und spikuliert (43%), wogegen auf Seiten der benignen Tumore die Mehrheit bei glatter oder lobulierter Konfiguration lag (93%). Bei der Kinetik zeigte sich unter den malignen Tumoren einheitlich ein wash-out (80%), wogegen 78% der benignen Tumore kein sichtbares wash-out hatten. Der positiv prädiktive Wert war bei 98%. Somit kamen sie zu dem Ergebnis, dass eine Kombination der Morphologie mit der Kinetik nur einen Hinweis auf die Bösartigkeit gab und eine unterstützende Funktion bei der Einstufung hatte (Tozaki et al. 2005).

Ein Jahr später erarbeitete Tozaki et al. 2006a in seinem Arbeitskreis ein Modell, in dem er ebenfalls die PPW und NPW von fokalen Massanreicherungen beschrieb. Auch er benutzte die BI-RADS-Klassifikation

für die MRT. Sie hatten eine Patientenzahl von 126 malignen und 45 benignen Tumoren. Die häufigste Erscheinung maligner Tumore war eine heterogene Anreicherung (96%), die der benignen Tumore war ein glatte Begrenzung/Form (82%). Das Anreicherungsmuster mit dem höchsten PPW für maligne Tumore war eine spikulierte Begrenzung (100%), irreguläre Form (97%) und eine heterogene Anreicherung ohne innere Septierung (97%). Für benigne Tumore fand sich der höchste PPW für Tumore mit ovaler Form (88%), homogener Massenanreicherung (87%) und heterogener Massenanreicherung mit innerer Septierung (86%). Bei der Kombination mehrerer Beschreibungen stieg die Genauigkeit bei Tumoren mit spikulierter Begrenzung (100%) und Tumoren mit heterogener Anreicherung, die in der Kinetik postinitial ein wash-out zeigten, und zur Gruppe der Tumore mit glatter Begrenzung/Form gehörten (100%) (Tozaki et al. 2006a).

Yuen untersuchte Tumore, die im MRT eine rein segmentale Anreicherung hatten. Er klassifizierte die histologischen Befunde, und fügte weitere Auffälligkeiten im MRT hinzu. Dabei zeigte sich, dass eine clusterartige Randanreicherung in 74% der malignen Tumore vorkam, aber nie in benignen Tumoren. Bei den T2-gewichteten Aufnahmen stellte sich ein hyperintenses Bild bei 4 von 5 malignen Tumoren dar. Unter anderem musste erwähnt werden, dass die segmentale Anreicherung sowohl in gutartigen als auch in bösartigen Tumoren zu sehen war. Von der Kinetik war zu erkennen, dass eine späte, aber persistente Anreicherung signifikant mehrheitlich für Benignität stand, obwohl eine rein persistente Anreicherung mehr für Bösartigkeit sprach (Yuen et al. 2008).

In der Untersuchung von Tumoren ohne einen „mass“ zeigte Tozaki et al. 2006b die Wertigkeit der Kinetik und der Beschreibung nach BI-RADS. Dabei war am häufigsten, unter den bösartigen Tumoren, eine heterogene (69%) oder segmentale (54%) Anreicherung. Gegenüberstehend dazu, wies eine getüpfelte Anreicherung auf einen gutartigen Tumor hin (50%). Eine clusterartige Randanreicherung sprach zu 63% für Bösartigkeit und nur für 4% für Gutartigkeit. Den höchsten Positiven prädiktiven Wert für Malignität hatten die

Erscheinungsformen segmental (100%), clusterartige Randanreicherung (96%) und ein wash-out (94%). Eine Kombination aus allen drei zeigte einen statistisch signifikanten Zusammenhang zu bösartigen Tumore (Tozaki et al. 2006b).

Die Studie von Lazarus soll die Vergleichbarkeit der BI-RADS-Klassifikation zwischen verschiedenen Untersuchern zeigen. Dabei kam sie zu dem Ergebnis, dass die höchste Übereinstimmung zwischen den Befundern in der Beschreibung bei Tumoren mit einer irregulären Erscheinung gegeben war. Eine mittlere Übereinstimmung war bei ovalen Tumoren, und eine geringe bei lobulierten Tumoren. Bei der gesamten Einstufung waren in der Klasse BI-RADS 5 die besten Übereinstimmungen zu verzeichnen (Lazarus et al. 2006).

In einer weiteren Studie von Tozaki wurden Tumore ohne einen „mass“-Befund basierend auf der BI-RADS-Klassifikation untersucht. Gleichzeitig wurden die PPW miteinander verglichen um die Voraussagbarkeit zu prüfen. Dabei kamen sie zu dem Ergebnis, dass die meisten benignen Tumore sich linear (50%) und mit homogener innerer Verdichtung (42%) darstellten. Dagegen zeigten sich maligne Tumore zu 56% segmental, 44% heterogen und 44% mit einer Randanreicherung. Den höchsten PPW hatten Karzinome mit einer segmentalen Darstellung (100%), einer Randanreicherung (100%) und einer gruppierten inneren Verdichtung (88%). Auch hier kamen sie zu dem Ergebnis, dass die Kombination aller BI-RADS Beschreibungen am besten zu einer Differenzierung beitragen könnte (Tozaki und Fukuda 2006).

Unsere Ergebnisse zeigen eine Tendenz darin, dass unter den malignen Tumoren 68% einen „mass“-Befund zeigten, und dies mit 65% für einen malignen Befund sprach. Dies wurde durch eine hohe Signifikanz bestätigt. Ähnliches stellte sich auch bei den Tumoren ohne einen „mass“-Befund dar, wobei 56% von ihnen benigne waren. Was jedoch nicht vernachlässigt werden darf, ist, dass im MRT unter den insgesamt 30 unauffälligen Tumoren sich immer noch 23% maligne und 77% benigne Befunde fanden. Hier konnte jedoch auch nur eine mäßige Signifikanz beschrieben werden.

Ferner zeigte sich in unserer Arbeit, dass 88,2% der Tumore, die eine irreguläre Form zeigten**,** hochsignifikant maligne waren**.** Diejenigen, die eine ovale oder lobuläre Form aufwiesen, waren mit 78,6% und 56,0% benigne, hatten jedoch nur eine schwache bis keine Signifikanz. Diese Ergebnisse veranlassen uns zu der Aussage, dass ein Tumor, der eine irreguläre Form zeigte, mit hoher Wahrscheinlichkeit ein maligner Tumor ist. Bei Tumoren, die sich wiederum als lobulär oder oval darstellten, gab es nur den Hinweis auf Benignität ohne nachweisbare Signifikanz. Verglichen mit der bereits beschriebenen Studienlage fielen diese Ergebnisse doch sehr ähnlich aus.

Bei der Beschreibung der Begrenzung, ergibt sich die Tendenz, dass ein Tumor der eine spikulierte Begrenzung darstellte zu 96,7% und einer der eine irreguläre Begrenzung hatte zu 70,1% auf eine Malignität hinwies. Hochsignifikanter Hinweis auf Benignität waren Tumore mit einer glatten Begrenzung (84,2%).

Ein Tumor, der eine Randanreicherung zeigte, sprach zu 97,7% mit hoher Signifikanz für Malignität. Signifikant benigne waren zu 88,9%, Tumore mit homogener Anreicherung, sowie zu 100% Tumore mit heterogener Anreicherung und innerer Septierung.

Ein Tumor ohne einen „mass“-Befund, der eine duktale oder segmentale Verteilung aufwies, war jeweils zu 100% maligne. Ein diffuses bzw. lineares Verteilungsmuster war zwar häufiger unter den malignen Tumoren zu finden, stellte sich aber nur mit 58% bzw. 71% als maligne dar. Durch die geringe Signifikanz lies sich jedoch statistisch keine eindeutige Aussage machen.

Bei der inneren Verdichtung war die Streubreite wesentlich größer. Lagen unter den malignen Tumoren die Mehrheit mit nur 28% auf Seiten der heterogenen Verdichtung, sprachen diese jedoch mit insgesamt 62% für Malignität. Für Benignität hob sich eine retikuläre Verdichtung mit 75% und eine getüpfelte Verdichtung mit 67% heraus, wobei sie nur 3,2% und 12,6% der benignen

Tumore darstellten. Eine signifikante Aussage konnte jedoch nicht gemacht werden.

Die Symmetrie hatte ein sehr aussagekräftiges Beschreibungsmuster. Es waren zwar 90% der symmetrisch vorkommenden Tumore benigne, jedoch machten sie nur 9,5% der benignen Tumore aus, hatten aber auch eine signifikante Voraussage. Asymmetrische Tumore waren mit einer hohen Signifikanz maligne.

Die Kinetik des Befundungssystems wurde in den letzten Jahren am häufigsten diskutiert. Bei Tumoren, mit mittlerem bzw. schnellem Signalanstieg, war eine hohe Signifikanz gegeben, dass sie zu 66% bzw. 90% maligne waren. Eindeutiges Ergebnis war, dass Tumore mit langsamem Anstieg zu 94% benigne mit hoher Signifikanz waren. Beim weiteren Verlauf der Kinetik war gut zu erkennen, dass Tumore mit Plateau zu 67% hochsignifikant, und diejenigen mit einem wash-out zu 77% gering signifikant eine Malignität darstellten. Insgesamt machten diese beiden Gruppen 74% der malignen Tumore aus. Ein Plateau zeigte unter den benignen Tumoren zwar nur 4%, stellten jedoch zu 80% eine Tendenz ohne Signifikanz für Benignität dar.

In der T2-Wichtung ist die Tendenz zu erkennen, dass Tumore mit einem intermediären Signal mit 82% hoch signifikant für Malignität sprachen. Auch machte dies einen hohen Anteil der malignen Tumore aus (69%). Tumore mit intensem Signal waren jedoch zu 77% benigne.
Zusammenfassend lässt sich anhand dieser statistischen Auswertungen nachweisen, dass unsere Befundung der momentanen Studienlage sehr nahe kommt.

5.3 Diskussion der benignen Tumore

Leider konnten wir auf Grund der großen Verteilungsrate keine signifikante und valide Aussage über unsere Ergebnisse machen. Jedoch sind vereinzelt

gewisse Tendenzen zu erkennen, auf denen man mit weiteren Studien und gezielter Fragestellung aufbauen kann.

In einer Arbeit von Liberman wurde eine große Anzahl an Tumoren, die ein duktales Erscheinungsbild in der MRM hatten, untersucht. Dabei waren 18% der Tumore eine Fibrozystische Mastopathie (Liberman et al. 2003). Die Arbeitsgruppen von Nunes konnten einen guten tendenziellen Zusammenhang zwischen einem glatten „mass“-Befund und der Fibrozystischen Mastopathie erarbeiten (Nunes et al. 1999, Nunes et al. 2001). Die Fibrozystische Mastopathie war in unserer Studie am häufigsten vertreten und stellte am deutlichsten eine Tendenz dar. Allerdings ließ sich bei 44% in den MRT Bildern nichts nachweisen**.** Es waren insgesamt 43% der Tumore eine „non-mass" Anreicherung, die eine diffuse und regionale Verteilung (6-25%) zeigte. Die innere Verdichtung stellte sich dann meistens auch heterogen dar (25%). Besonders hier war eine deutliche Symmetrie bei 25% der FZM zu erkennen. Auffällig war bei diesem Tumor, dass bei der Kinetik initial 31% einen mittleren Anstieg, und 25% postinitial ein Plateau hatten. In den T2-Aufnahmen waren nur jeweils 13% intermediär und 13% hyperintens. 25% der Befunde wurden schon als B4 gewertet und brachten somit eine falsche Voraussage.

In der Studie von Liberman waren unter den insgesamt 88 untersuchten Tumoren nur 11% mit einer Duktalen Hyperplasie. Sie hatten jedoch zu 100% eine duktale Erscheinung im MRT. Jedoch wurde nicht weiter auf die einzelnen Tumore eingegangen (Liberman et al. 2003). Insgesamt war bei uns keine deutliche Tendenz zu erkennen, dass sich die DH in einer bestimmten Morphologie im MRT abzeichnete. Auffällig war, dass immerhin 26% der DH unauffällig erschienen. Bezüglich der Form zeigte sich dieser Tumor, wenn er einen „mass“-Befund hatte, bei uns mit einem breiten Verteilungsmuster. Die Begrenzung war oft glatt oder irregulär (23%). Die Anreicherung stellte sich sehr häufig heterogen (23%) dar. Die DH, welche keinen „mass“-Befund zeigten, hatten ebenfalls in ihrer Aufteilung ein breites Verteilungsmuster, jedoch war die innere Verdichtung häufig heterogen (23%). Bei der Kinetik waren die meisten Tumore durch einen mittleren (33%) oder durch einen

schnellen Anstieg (19%) auffällig. Postinitial waren 38% mit einem Plateau oder mit einem weiteren wash-out (14%) gekennzeichnet. Bei den T2-Aufnahmen stellten sie sich meistens hyperintens (24%) und intermediär (19%) dar. Auffällig bei der abschließenden Einstufung war eine häufige Einstufung zwischen B3 und B5 (5-33%).

In Studien von Nunes wurde ebenfalls die Korrelation von MRT-Befunden und dem Histologischen Befund untersucht. Jedoch lag dort das Hauptaugenmerk auf der Unterscheidung von malignen und benignen Tumoren. Dabei fanden sie heraus, dass es eine starke Assoziation zwischen FI, und einer lobulierten Form mit einer nicht anreichernden inneren Septierung gab. Es gab insgesamt 43-53% der FI mit diesem Erscheinungsmuster. 20-23% hatten eine glatte Begrenzung. Diese Ergebnisse hatten einen PPW von 65-70% und die Signifikanz war hier mit $p<0,01$ gegeben. (Nunes et al. 1999, Nunes et al. 2001). Tozaki hatte in seinen Studien nur einen differenzierten Anteil an FI, aber auch hier war eine deutliche Tendenz darin zu erkennen, dass 76-80% der Tumore eine lobulierte Form, 76% eine glatte Begrenzung und eine homogene Anreicherung zeigten. Des Weiteren fand sich bei 88% der FI ein Plateau in der postinitialen Kinetik (Tozaki et al. 2005, Tozaki et al. 2006a,). Bei uns zeigten sich die meisten FI mit einem „mass“-Befund (72%), die zum größten Teil eine lobuläre Form (50%), eine glatte Begrenzung (45%) und eine heterogene Anreicherung (39%) zeigten. Hier war verglichen mit oben erwähnten Studien eine ähnliche Tendenz zu erkennen. Die Kinetik war auffällig durch einen mittleren initalen Anstieg (44%) und ein postinitales Plateau (50%). In der T2-Wichtung erschienen 44% als hyperintens und 28% als intermediär. Bei der abschließenden BI-RADS Einteilung waren erstaunlicherweise 44% der Befunde mit BI-RADS 4 bewertet worden

Bei Tozaki stellte sich das PA mit einer glatten Begrenzung (67%), irregulärer Form (33%) und homogener Anreicherung (89%) dar. Bei der Kinetik zeigte sich bei 67% ein wash-out (Tozaki et al. 2006 a). Bei uns zeigte sich das PA mit 67% mit einem „mass“-Befund, wovon der größte Teil eine irreguläre (34%) und ovale (22%) Form hatte. Die Begrenzung imponierte meist durch ein glattes und

irreguläres Erscheinungsbild (34%). Die Anreicherung war mit jeweils 34% heterogen bzw. homogen. Auch zeigte sich eine klare Tendenz in der Kinetik, mit einem mittleren Anstieg initial (67%) und einem postinitialen Plateau (45%). Die T2-Wichtung war mehrheitlich mit 56% hyperintens. Zu einem großen Teil sind diese Ergebnisse mit denen der oben beschriebenen Literatur identisch.

Wie schon bei der FZM ist auch bei FZM + Sklerosierende Adenose keine bereits valide beschriebene Literatur vorhanden. Es ist jedoch bei uns zu erkennen, dass der größte Teil der Metaplasien sich ohne einen „mass“-Befund darstellte (57%). Diese verteilten sich allerdings in Aufteilung und innerer Verdichtung ohne eine klare Tendenz. In der Kinetik hatten die Tumore initial auch meistens einen mittleren Anstieg (42%) mit einem postinitialen Plateau (72%). Die Begründung kann darin liegen, dass sich die Sklerosierende Adenose verglichen zur FZM nur geringfügig im MRT abgrenzt und es somit zu ähnlichen Ergebnissen wie bei dem einzelnen FZM kommt.

Liberman hat in ihrer Studie Tumore untersucht, die eine duktale Erscheinung im MRT zeigten, dabei hatte sie, wie auch wir, nur eine geringe Stückzahl an Sklerosierenden Adenosen (n=2) (Liberman et al. 2003). Bei uns zeigte sich die SA nicht nur duktal im MRT. Wir fanden sowohl einen „mass“-, als auch zwei „non-mass“-Befunde. In der Studie von Nunes ergab sich eine hohe Korrelation zwischen Radiärer Narbe und einer getüpfelten „mass“. Bei den getüpfelten Befunden zeigte sich gleichfalls eine Assoziation zu DCIS. Somit konnte hier kein Ausschluss zur Malignität gestellt werden (Nunes et al. 1999). In unserem Ergebnis war die Verteilung 1:1 mit jeweils nur einer „mass“- und einer „non-mass“-Läsion. Eine Tendenz konnte nicht gezeigt werden. Und so lässt sich wie auch bei Nunes keine genaue Aussage machen.

In einer ausführlichen Studie von Yabuuchi, die sich speziell mit Phylloidestumoren beschäftigte, zeigte sich, dass sich diese Tumore gut durch verschiedene MR Befunde beschreiben ließen. Eine deutliche Mehrheit ergab sich zu Gunsten der Tumore mit einem „mass“-Befund mit glatter Begrenzung und einer irregulären Form. Auch war eine deutliche Mehrheit bei weiterem

Anstieg in der Kinetik gegeben. Eine Signifikanz konnte jedoch nicht beschrieben werden (Yabuuchi et al. 2006). Auch bei Tozaki waren nahezu alle Tumore mit glatter Begrenzung und irregulärer Form beschrieben. Des Weiteren hatten sie eine weiteren Anstieg oder ein Plateau postinitial (Tozaki et al. 2006 a). Andere Ergebnisse zeigten die deskriptive Arbeit von Kinoshita, in denen 6 von 8 Tumoren eine lobuläre oder ovale Form zeigten. Die T2-Wichtung wurde bei 6 Tumoren mit hyperintens beschrieben (Kinoshita et al. 2004). Bei uns war eine Abweichung zu den bereits existierenden Berichten zu erkennen. Diese Tumore stellten sich mit einer lobulären Form und einer irregulären Begrenzung dar. Die T2-Wichtung wurde als hyperintens beschrieben. Ein wirklich valider Vergleich kann jedoch nicht hergestellt werden, da in allen Studien die Stückzahl in einem geringen Bereich war.

Die gemischten Tumore müssen auch auf einer rein deskriptiven Ebene betrachtet werden. Eine genaue Beschreibung dieser gemischten Tumore konnte in der Literatur nicht gefunden werden. Meist wird der Tumor von seinem Erscheinungsbild durch eine Komponente geprägt, und zeigt Ähnlichkeiten und Tendenzen im Beschreibungsmuster zu den bereits oben beschriebenen Einzeltumoren.

5.4 Diskussion der malignen Tumore

In einer breit angelegten Studie wurde von Nunes das Invasiv-Duktale Karzinom als mehrheitlich mit spikulierter Begrenzung (40%) und heterogener Anreicherung (30%) beschrieben. Eine genaue Aufgliederung in der Beschreibung, wie bei uns, wurde nicht durchgeführt (Nunes et al. 1999).
Tozaki befundete Tumore (n=99) mit einem ähnlichen Beschreibungsmuster wie wir. 59% wurden mit spikulierter, und 32% mit irregulärer Begrenzung beschrieben. Die innere Verdichtung stellte sich zu 92% als heterogen dar. In der Kinetik war mehrheitlich ein wash-out-Phänomen zu erkennen (66%) (Tozaki et al. 2006a). Nunes beschrieb die malignen Tumore mehrheitlich als spikulierte (46%) und heterogene (28%) Massenanreicherung. Eine detaillierte

Aufgliederung wurde nicht durchgeführt (Nunes et al. 2001). Verglichen mit unseren Ergebnissen, ließen sich hier keine ähnlichen Ergebnisse abzeichnen. Jedoch bestand bei uns eine deutliche Tendenz dahingehend, dass IDC sich meist mit einer irregulären Form zeigten. Deutlich war bei diesen Tumoren in der Kinetik ein mittlerer bis schneller Anstieg, der sich postinitial mit einem Plateau darstellte. Auch hier fehlte in der Literatur eine vergleichbare Studie, die sich mit allen Untergruppen des BI-RADS-Systems befasst.

Auch das Invasiv-Lobuläre Karzinom (ILC) wurde von Tozaki beschrieben und erbrachte ähnliche Ergebnisse wie bei den IDC. 60% der ILC hatten eine spikulierte Begrenzung, 80% hatten eine heterogene innere Verdichtung, und 60% einen weiteren Anstieg postinitial in der Kinetik. Jedoch war die Stückzahl auf nur 5 Tumore beschränkt (Tozaki et al. 2006a). In der Studie von Nunes stellten sich die ILC mit 2 Tumore mit einer regionalen und einer duktalen Anreicherung dar (Nunes et al. 1999).In unserer Arbeit zeichnete sich dieser Typus von Karzinom damit aus, dass er sich zu 60% in einer runden Form darstellte, und mit 50% eine heterogene Anreicherung hatte. Durch eine Kinetik, die initial einen mittleren Anstieg und postinitial ein Plateau hatte, zeigt sich, verglichen mit den anderen Studien, eine ähnliche Tendenz.

In der Studie von Nunes stellten sich die DCIS mit jeweils 36% als duktale und regionale Anreicherung dar. Nur 16% zeigten eine spikulierte Anreicherung (Nunes et al. 1999). Tozaki hatte in seinen Ergebnissen 100% der DCIS als irreguläre Form und Begrenzung beschrieben. Die innere Verdichtung wurde mit 71% als heterogen und mit 57% mit einer Randanreicherung beschrieben. Die Kinetik hatte mit 86% ein wash-out-Phänomen (Tozaki et al. 2006 a). Westerhof beschrieb 96% seiner untersuchten DCIS als fokalen „mass“-Befund, mit jeweils 27% als gut definierte Grenze bzw. spikulierte Begrenzung. Die Kinetik zeigte bei 67% einen mittleren Anstieg mit Plateau (Westerhof et al. 1998). In einer anderen Studie von Nunes stellten sich 43% der DCIS als regionale und 30% als duktale Anreicherung dar (Nunes et al. 2001). Verglichen mit der bereits vorhandenen Literatur zeigt sich in unserer Arbeit eine ähnliche Tendenz der Beschreibungsmuster. Mehrheitlich stellt sich das DCIS heterogen

in der innern Verdichtung dar. Die Kinetik wurde, wie auch bei uns, in anderen Studien mit einem mittleren Anstieg in der Frühphase und einem Plateau in der Spätphase beschrieben.

Jeweils 50% der Tubulären Karzinome wurden bei Tozaki mit spikulierter bzw. irregulärer Begrenzung/Form beschrieben. Die innere Anreicherung wurde zu 100% als heterogen befundet und 75% hatten eine Randanreicherung. Die Kinetik hatte zu 80% postinitial ein wash-out Phänomen (Tozaki et al. 2006a). In vielen Studien wurde das TC nur in sehr geringen Stückzahlen beleuchtet, jedoch wurden sie häufig als sternförmig mit dünner Begrenzung beschrieben, oder konnten im MRT nicht dargestellt werden (Kusuma et al. 2005, Westerhof et al. 1998). In unseren Ergebnissen, zeigte sich von der Beschreibung das TC meist in einer irregulären Form mit irregulärer Begrenzung und Randanreicherung. Die Kinetik wurde bei diesem Tumor in anderen Studien nicht erwähnt. Jedoch ist bei uns ein mittelschneller bis schneller Anstieg tendenziell häufiger zu erkennen. In der Studie von Liberman wurden von allen untersuchten Tumoren, die ein duktales Erscheinungsbild hatten, 10% als LCIS diagnostiziert (Liberman et al. 2003). Auch die Arbeiten von Bick und Pediconi beschreiben das LCIS als Zufallsbefund und ordnen den Tumor der benignen Gruppe zu. Eine typische Erscheinungsform im MRT konnten auch sie nicht beobachten. Jedoch wurden bei Pediconi ein Tumor als multifokal und 2 als multizentrisch beschrieben (Bick 2000, Pediconi et al. 2007).

Vergleichbare Studien, in der Invasiv-Duktale Karzinome mit „Extended Intraductal“ Komponente in der MRT beschrieben wurden, existieren momentan noch nicht. Jedoch spricht der große Anteil mit irregulärer Form und spikulierter Begrenzung für ein invasives Wachstum. Gleichfalls konnte auch der schnelle Signalanstieg in der Kinetik für eine deutliche Malignität gewertet werden.

Kim beschrieb in seiner Arbeit das Duktal-Lobulär-Invasive Karzinom mit irregulärer Form (71%), spikulierte Begrenzung (57%) und heterogener Massenanreicherung (47%) (Kim et al. 2001). Verglichen mit unseren Ergebnissen stimmen die von Kim tendenziell überein. Jedoch beschrieb er

nicht das Verhalten in der Kinetik die sich bei uns ebenfalls tendenziell mit mittlerem Anstieg, und postinitalem Plateau abzeichnete.

In der Studie von Okafuji wurde, wie auch bei uns, das Muzinöse Karzinom beschrieben. Er hatte jedoch eine deutlich höhere Fallzahl. 69% zeigten sich im MRT als lobuläre Form und 56% mit glatter Begrenzung. Eine Randanreicherung war bei 50% zu erkennen. Nahezu alle Tumore hatten eine hohe Hyperintensität mit einer persistierenden Kinetik (Okafuji et al. 2006). Auch die bereits oft besprochene Arbeit von Tozaki beschrieb in geringen Stückzahlen Muzinöse Karzinome. Dennoch kam er zu Ergebnissen ähnlich unserer Studie. Die Form des Tumors war meist irregulär, hatte eine heterogene Massenanreicherung und ein Plateau in der Kinetik (83%) (Tozaki et al. 2005, Tozaki et al. 2006a). Dies beschreibt ein nahezu gleiches Ergebnis wie in unserer Arbeit. Jedoch kann auf Grund der geringen Fallzahl keine valide Aussage getroffen werden.

5.5 Schlussfolgerung und Ausblicke

Die Ergebnisse dieser Studie konnten, wie bereits beschrieben, in zwei Gruppen aufgeteilt werden. Somit konnte einerseits statistisch nachgewiesen werden, dass beim Befunden von MRT-Bildern, unter Berücksichtigung des BI-RADS Systems, eine signifikante Voraussage getroffen werden kann, und eine gewisse Vergleichbarkeit gegeben ist. Anderseits konnte beim Befunden der einzelnen Tumore keine signifikante Aussage gemacht werden und setzte somit diesen Teil der Arbeit auf eine deskriptive Ebene. Allerdings kann dies als eine gute Grundlage für weitere Vergleichsarbeiten dienen, unter der Voraussetzung, dass auch andere Studien genau dieses Untersuchungsmuster anwenden. Leider konnte in der Literaturübersicht keine Arbeit gefunden werden, die in vergleichbarer Weise vorgegangen ist. Unsere Befundung beschränkte sich ausschließlich auf die vorgegebene Nomenklatur des ACR. Verglichen mit den anderen Studien wurden häufig neue, und von den jeweiligen Ärzten eigene Begriffe verwendet. Ein weiterer Unterschied lag darin, dass häufig einzelne Kriterien zusammen betrachtet wurden. Somit konnte kein

eindeutiger, statistisch verwertbarer Vergleich durchgeführt werden. Des Weiteren ließ sich herausarbeiten, dass es auf Grund der histologischen Gegebenheiten eine tendenzielle Differenzierung im Erscheinungsbild der einzelnen Beschreibungsmuster zwischen Malignität und Benignität gab. Der Zusammenschluss aller Kriterien lässt somit eine deutlich höhere Signifikanz erwarten, mit dem Ziel, eine möglichst genaue präoperative Aussage machen zu können.

Zusammenfassend lässt sich sagen, dass mit diesem System eine Vergleichbarkeit geschaffen wird, und eine tendenzielle Aussage mit hoher Signifikanz gegeben werden kann. Auf Grund der stellenweise hohen Anzahl an falsch negativen Befunden kann eine präoperative histologische Untersuchung nicht umgangen werden. Eine additive Untersuchung mit Ultraschall und konventioneller Mammographie kann weiterhin eine deutliche Verbesserung des präoperativen Stagings unterstützen.

Um genauere Ergebnisse zu erzielen sollten Studien geplant werden, die sich auf bestimmte Tumorarten mit jeweils möglichst hohen Patientenzahlen beschränken. Dazu müsste ein Kompetenz-Netzwerk mit geeigneten Tumorzentren gebildet werden, das einen gegenseitigen Austausch mit verblindeter Befundung und einheitlicher Nomenklatur gewährleistet. Nur so wird man für die Zukunft zu verlässlichen, statistisch signifikanten Ergebnissen kommen, die eine realistische Einschätzung der Wertigkeit der MR-Diagnostik der Mamma ermöglichen wird.

6 Zusammenfassung

Die MR-Mammographie und deren Nutzung in der präoperativen Diagnostik hat in den letzten Jahren immer mehr an Bedeutung gewonnen.

Ziel unserer Studie war es, unter strikter Verwendung der vorgegebenen Nomenklatur der BI-RADS-Klassifikation, Tumore zu befunden und zu überprüfen, ob eine Voraussagbarkeit über die Dignität der Tumore gegeben werden kann. Zu diesem Zweck wurden 207 MR-Mammographien, ohne Kenntnis der Anamnese, und der Histologie mittels standardisiertem Frageborgen, basierend auf BI-RADS erfasst und befundet („mass“/Form, „mass“/Begrenzung, „mass“/Anreicherungsform, „non-mass“/Aufteilung, „non-mass“/innere Verdichtung, Symmetrie, Kinetik Initial und Postinitial, Gesamtbeurteilung, T2-Wichtung).

Die Ergebnisse der von uns untersuchten Diagnosekriterien wurden mit den bereits vorhandenen Histologien verglichen, und deren Signifikanz in der Vorhersehbarkeit berechnet. Somit konnte statistisch nachgewiesen werden, dass die Unterscheidung zwischen malignen und benignen Tumoren signifikante Tendenzen zeigt, jedoch eine spezielle Histologie keine signifikante Morphologie im MRT erkennen lässt. Damit musste der zweite Teil der Arbeit auf eine rein deskriptive Ebene gesetzt werden.

Im ersten Teil kamen wir zu folgenden Ergebnissen.

Für Malignität sprach signifikant der Befund „mass“ (63%). Die Signifikanz stieg mit der weiteren Beschreibung „irreguläre Form“ (88%), „spikulierter Begrenzung“ (96%), „Randanreicherung“ (98%), schneller initialer Anstieg (90%), postinitiales Plateau (78%), die BI-RADS-Einteilung „B5“ (98%), und T2-Befund „intermediär“ (81%).

Für Benignität spricht mit hoher Signifikanz ein unauffälliger MR-Befund (78%), ein „mass-Befund mit „ovaler Form“ (98%), ein langsamer initialer Anstieg (94%), die BI-RADS Einteilung „B1“ (100%) und der T2-Befund „hyperintens“ (85%). Signifikant waren ein symmetrisches Auftreten (90%) und ein weiterer postinitialer Anstieg (90%). Nur gering signifikant war eine „regionale Aufteilung“ (74%).

Der zweite Teil beschränkte sich auf eine rein deskriptive Ebene und zeigte Tumoren mehrheitlich mit folgenden Beschreibungsmustern. Die Fibrozystische Mastopathie zeichnete sich durch „non-mass“ (regionale Aufteilung und heterogene innere Verdichtung) (44%), als unauffällig (44%), mit einem mittleren initialen Anstieg (31%), einem postinitialen Plateau (25%), und einem hyperintensen T2-Befund. Duktale Hyperplasien zeichneten sich durch „mass“, „non-mass“, unauffälliger Befund (jeweils 30%), asymmetrisch (70%), einem mittleren initialen Anstieg (33%), ein postinitiales Plateau (24%) und einer breiten BI-RADS-Einteilung aus. Fibroadenome waren in erster Linie als „mass“ (lobuläre Form, glatte und irreguläre Begrenzung, heterogene Anreicherung) (72%) gekennzeichnet. Sie hatten einen mittleren initialen Anstieg (44%), ein postinitiales Plateau (50%), einen hyperintensen T2-Befund (44%) und wurden oft als BI-RADS 4 (44%) eingeteilt. Papillome waren gekennzeichnet als „mass“ (irreguläre Form und Begrenzung, heterogene Anreicherung) (67%), asymmetrisch (100%). Sie hatten initial einen mittleren Anstieg (67%) und ein postinitiales Plateau (45%). In T2 waren sie hyperintens (54%) und als BI-RADS 4 (87%) klassifiziert worden. Des Weiteren wurden mit breitem Beschreibungsmuster Sklerosierende Adenosen, Radiäre Narben, Phylloidestumore, Adenosen, Atypische-Duktale Hyperplasien und gemischte Tumore beschrieben.

Maligne Tumore zeichneten sich folgendermaßen aus:

Invasiv-Duktale Karzinome waren als „mass“ (irreguläre Form und Begrenzung, heterogene Anreicherung) (78%) eingestuft, sie hatten einen mittleren Anstieg (63%) und ein postinitiales Plateau (66%), sowie ein intermediäres Signal in T2 (75%) und wurden als BI-RADS 5 (87%) klassifiziert. Invasiv-Lobuläre Karzinome zeichneten sich als „mass“ (runde Form, irreguläre Begrenzung, heterogene Anreicherung) (66%) aus. Sie waren asymmetrisch und zeigten nach Kontrastmittel intitial einen mittleren Anstieg (77%) und postinitial ein Plateau (83%). In T2 waren sie intermediär (94%). Sie waren oft als B5 (89%) klassifiziert und multifokal (22%). Das Duktale Carcinoma in Situ war oft eine „non-mass“ Läsion (diffuse Aufteilung, heterogene innere Verdichtung) (47%), asymmetrisch und hatten nach Kontrastmittel-Gabe einen initialen mittleren Anstieg (64%), sowie ein postinitiales Plateau (64%). In T2 waren sie von

intermediärem Signal (47%) gekennzeichnet. Oft wurden sie als BI-RADS 5 (64%) klassifiziert und waren multifokal (18%). Tubuläre Karzinome waren im Wesentlichen „mass“-Läsionen (irreguläre Form und Begrenzung, Randanreicherung) (100%), asymmetrisch und hatten initial einen mittelschnellen Anstieg (70%), mit postinitialem Plateau (80%). In T2 waren sie intermediär und wurden als B5 (80%) klassifiziert. Das Lobuläre Carcinoma in Situ war eine „non-mass“-Läsion (56%) (diffuse Aufteilung, heterogene Verdichtung), asymmetrisch und hatte einen initialen mittleren Anstieg (78%) mit einem postinitialen Plateau (67%). In T2 fand sich ein intermediäres Signal (67%). 75% waren als BI-RADS 5 klassifiziert und 22% multizentrisch. Duktal-Lobulär-Invasive Karzinome zeichneten sich als „mass“-Läsion (67%) (irreguläre Form und Begrenzung, heterogene Anreicherung) ab und waren asymmetrisch (100%). Die initiale Kontrastmittel-Aufnahme hatte einen mittleren Anstieg (66%) und postinitial ein Plateau (66%). In T2 fand sich ein intermediäres Signal (49%), 83% wurden als BI-RADS 5 und 17% multifokal eingeteilt. Ferner wurden hier zusätzlich Muzinöse Karzinome, Karzinosarkome und Mischtumore beschrieben. Weitere Studien mit Fokussierung auf einzelne Tumore in höherer Stückzahl sollten angestrebt werden.

7 Abkürzungsverzeichnis

A	Adenom/e
Abb	Abbildung/en
ACR	American College of Radiology
AD	Adenose/n
ADH	Atypische Duktale Hyperplasie/n
B	BI-RADS
BI-RADS	Breast Imaging Reporting and Data System
bzw	beziehungsweise
Ca	Carcinoma/ta, Karzinom/e
2D	zweidimensional
3D	dreidimensional
DCIS	Duktales Carcinoma/ta in Situ
DH	Duktale Hyperplasie
DL	Duktal-Lobuläres Karzinom/e
EIC	Extended Intraductal Carcinoma/ta
FI	Fibroadenom/e
FZM	Fibrozystische Mastopathie/n (Fibrocystic change)
Gd	Gadolinium
IDC	Invasiv-Duktale/s Karzinome
ILC	Invasiv-Lobuläre/s Karzinome
IR	Inversions Recovery
KM	Kontrastmittel
LCIS	Lobuläre/s Carcinoma/ta in Situ
MEC	Medulläre/s Karzinome
MIP	maximum intensity projection
MRT	Magnetresonanztomographie
MUC	Muzinöse/s Karzinom/e
NCI	National Cancer Institute
NPW	Negativ Prädiktiver Wert
PA	Intraduktales Papillom
PB	Phylloidestumor/e

PC	Papilläre/s Karzinom/e
PPW	Positiv Prädiktiver Wert
RN	Radiäre Narbe
ROI`s	Regions of interest
S	Karzinosarkom
SA	Sklerosierende Adenose
Tab	Tabelle
TC	Tubuläre/s Karzinom/e

8 Abbildungsverzeichnis

Abb. 1: *Aufteilung der benignen Tumore* 9

Abb. 2: *Aufteilung der malignen Tumore* 10

Abb. 3: *Aufteilung der malignen Tumore in „mass“ / „non-mass“*..... 13

Abb. 4: *Aufteilung benigner Tumore in „mass“ / „non-mass“* 14

9 Tabellenverzeichnis

***Tab. 1**: Form der raumfordernden Läsionen („mass“) für histologisch gesicherte maligne und benigne Befunde* 15

***Tab. 2**: Begrenzung der raumfordernden Läsionen („mass“) für histologisch gesicherte maligne und benigne Befunde* 15

***Tab. 3**: Anreicherungsformen der raumfordernden Läsionen („mass“) für histologisch gesicherte maligne und benigne Befunde* 16

***Tab. 4**: Aufteilung der nicht raumfordernden Läsionen („non-mass“) für histologisch gesicherte maligne und benigne Befunde* 17

***Tab. 5**: Innere Verdichtung der nicht raumfordernden Läsionen („non-mass“) für histologisch gesicherte maligne und benigne Befunde* 18

***Tab. 6**: Symmetrie für histologisch gesicherte maligne und benigne Befunde* 18

***Tab. 7**: Initialer Signalanstieg (Kinetik) für histologisch gesicherte maligne und benigne Befunde* 19

***Tab. 8**: Postinitialer Signalanstieg (Kinetik) für histologisch gesicherte maligne und benigne Befunde* 20

***Tab. 9**: BI-RADS Einteilung für histologisch gesicherte maligne und benigne Befunde* 20

***Tab. 10**: T2-Wichtung für histologisch gesicherte maligne und benigne Befunde* 21

10 Literaturverzeichnis

Alveryd A, Andersen I, Aspegren K, Balladin G, Bjurstam N, Endström G, Fagerberg G, Glas U, Jarlmann O, Larson SA; (1990): Lightscan versus mammogaphy for the detection of breast cancer screening and clinical pracatice. A swedisch multicenter study. Cancer 65(8), 1677- 1677

Axel L (1984): Surface coil magnetic resonance imaging. J Comput Assist Tomogr 8, 381-384

Becker N (2001): Entwicklung der Inzidenz und Mortalität an Brustkrebs. Radiologe 41(4), 337-343

Bick U (2000): Typische und ungewöhnliche Befunde in der MR-Mammographie. Fortschr Röntgenstr 172, 415-428

Boné B, Aspelin P, Bronge L, Isberg B, Perbeck L Beress B (1996): Sensitivity and specifity of MR mammography with histopathological correlation in 250 breasts. Acta Radiol 37(2), 208-213

Dash N, Lupte AR, Daffner RH, Deeb ZL, Sefczek RJ, Scharpiro RL (1986): Magnetic resonance imaging in the diagnosis of breast. Radiology 150, 761-766

D´Orsi CJ, (1996): An initial attempt to standardize terminology. The American College of Radiology mammography lexicon 166, 779-780

Drew PJ, Turnbull LW, Chatterjee S, Read J, Carleton PJ Fox JN, Monson JE, Kerin MJ (1999): Prospective comparison of standard tripple assessment and dynamic magnetic resonance imaging of the breast for the evaluation of symptomatic breast lesions. Ann Surg 230(5), 680-685

Fischer U, Kopka L, Grabbe E (1999): Breast carcinoma: effect of preoperative contrast-enhanced MR-imaging on the therapeutic approach. Radiology 213(3), 881-888

Fritschy PE, Müller R, Sauter W, Kaiser W (1984): MR- Imaging with special coils for visualisation of superficial organs and structures. Radiology 153, 243-244

Hackelöer BJ, Duda B, Lauth G: Ultraschallmammographie. Springer Verlag, Berlin, Heidelber, New York, Tokyo 1986.

Heywang SH, Fenzl G, Edmaier M, Eiermann W, Bassermann R, Krischke I (1985): Kernspintomographie in der Mammadiagnostik. Fortschr Röntgenstr 143, 207-212

Heywang SH, Hahn D, Schmidt H, Krischke I, Eiermann W, Bassermann R, Lissner J (1986a): Mr imaging of the breast using gadolinum DTPA. J Comput Assist Tomogr 10, 199-204

Heywang SH, Fenzl G, Beck R, Hahn D, Eiermann W, Permanetter W,Lissner J (1986b): Anwendung von Gd-DTPA bei der Kernspintomographischen Untersuchung der Mamma. Fortschr Röntgenstr 145, 565-571

Ikeda DM, Hylton MN, Kinkel K, Hochman MG, Kuhl CK, Kaiser WA, Weinreb JC, Smazal SF, Degani G, Viehweg P (2001): Development, Standardization, and Testing of a Lexicon for Reporting Contrast-Enhanced Breast Magnetic Resonance Imaging Studies. Journal of Magn Res Imag 13 889-895

Kaiser W, Zeitler E (1985): Kernspintomographie der Mamma - Erste klinische Ergebnisse. Röntgenpraxis 38, 256-262

Kaiser W, Zeitler E (1986): Kernspintomographie der Mammadiagnose. Differentialdiagnose. Probleme und Lösungsmöglichkeiten. Teil II: Diagnostik. Fortschr Röntgenstr 144(5), 572-579

Kaiser W, Kess H (1989): Prototyp-Doppelspule für die Mamma-ME-Messung. Fortschr Röntgenstr 103-105

Kaiser W, Zeitler E (1989): MR imaging of the breast: fast imaging sequences with and without Gd-DTPA. Preliminary observations. Radiology 170, 681-686

Kettritz U, Peuß HJ (1992): Analyse differenter Ergebnisse zwischen komplexer Mammadiagnostik und Histologie- Ein Beitrag zur Sensitivität und Spezifität der Mammographie. Aktulelle Radiol 2(1), 19-25

Kim SJ, Morris EA, Lieberman L, Ballon D, La Trenta LR, Hadar O, Abramson A, Dersahaw DD (2001): Observer Variability and Applicability of BI-RADS Terminology for Breast MR Imaging: Invasive Carcinomas as Focal Masses. AJR 177, 551–557

Kinoshita T, Fukutomi T, Kubochi K (2004): Magnetic Resonance Imaging of Benign Phylloides Tumors of the Breast. Breast J 10(3), 232–236

Kuhl CK, Schild HH (1999): MR-Mammographie. Dtsch.Ärztebl 96 1897-1904

Kusama R, Takayama F, Tsuchiya S (2005): MRT of the breast: comparison of MRT signals and histological characteristics of the same slices. Med Mol Morphol 38, 204–215

Lazarus E, Mainiero MB, Schepps B, Koelliker SL, Livingston LS (2006): BI-RADS Lexicon for US and Mammography: Interobserver Variability and Positive Predictive Value. Radiology 239(2), 385-391

Liberman L, Morris EA, Dershaw DD, Abramson AF, Tan LK (2003): Ductal Enhancement on MR Imaging of the Breast. AJR 181, 519–525

Nunes LW, Schnall MD, Orel SG, Hochman MG, Langlotz CP, Reynolds CA, Torosian MH (1999): Correlation of Lesion Appearance and Histologic Findings for the Nodes of a Breast MR Imaging Interpretaion Model. RadioGraphics 19, 79-92

Nunes LW MD, Schnall MD, Orel SG (2001): Update of Breast MR Imaging Architectural Interpretation Model1. Radiology 219, 484–494

Okafuji T, Yabuuchi H, Sakai S, Soeda H, Matsuo Y, Inoue T, Hatakenaka M, Takahashi N, Kuroki S, Tokunaga E, Honda H (2006): MR imaging features of pure mucinous carcinoma of the breast. Eur J Radiol 60, 405–413

Pediconi F, Catalano C, Roselli A, Padula S Altomari F, Moriconi E, Pronio AM, Kirchin MA, Passariello R (2007): Contrast-enhanced MR Mammography for Evaluation of the Contralateral Breast in Patients with Diagnosed Unilateral Breast Cancer or High-Risk Lesions1. Radiology. 243(3), 607-680

Riede UN, Schäfer HE, Werner M: Allgemeine und spezielle Pathologie. Herausgeber: Riede UN, Schäfer HE, Werner Martin; Georg Thieme Verlag; Stuttgart, 2004, 967-979

Schleicher UM (1995): Entdeckung des Mammakarzinoms.- Statistisch-epidemiologeische Untersuchung zum derzeitigen Stand. Fortschr Geb Röntgenstr Neuen Bildgeb Verfahren 163(6), 469-473 J

Schnall MD, Ikeda Dm (1999): Lesion Diagnosis Working Group on Breast MR. J Magn Reson Imaging 10, 982-990

Tozaki M, Fukuda K (2006): High-Spatial-Resolution MRT of Non-Masslike Breast Lesions: Interpretation Model Based on BI-RADS MRT Descriptors..AJR 187, 330–337

Tozaki M, Igarashi T, Matsushima S, Fukuda K (2005): High-spatial-resolution MR Imaging of Focal Breast Masses: Interpretation Model Based on Kinetic and Morphological Parameters. Radiat Medi 23(1), 43–50

Tozaki M, Igarashi T, Fukuda K (2006a): Positive and Negative Predictive Values of BI-RADS-MRT, Descriptors for Focal Breast Masses. Magn Reson Med Sci 5(1), 7-15

Tozaki M, Igarashi T, Fukuda K (2006b): Breast MRT Using the VIBE Sequence: Clustered Ring Enhancement in the Differential Diagnosis of Lesions Showing Non-Masslike Enhancement. AJR 187, 313–321

Westerhof JP, Fischer U, Moritz JD, Oestmann JW (1998): MR Imaging of Mammographically Detected Clustered Microcalcifications: Is There Any Value? Radiology 207, 675-681

Yabuuchi H, Soeda H, Matsuo Y, Okafuji T, Eguchi T, Sakai S, Kuroki S, Tokunaga E, Ohno S, Nishiyama K, Hatakenaka M, Honda H (2006): Phyllodes Tumor of the Breast: Correlation between MR Findings and Histologic Grade. Radiology 241(3), 702-709

Yuen S, Uematsu T, Masako K, Uchida Y, Nishimura T (2008): Segmental enhancement on breast MR images:differential diagnosis and diagnostic strategy. Eur Radiol 3 37-45

Zapf S, Halbguth A, Brunier A, Mitze M, Klemencic J, Wilhelm K (1991): Möglichkeiten der Magnetresonanztomogtaphie in der Diagnostik nicht palpabler Mammatumoren. Fortschr Röntgenstr 154, 106-111

11 Anhang: MRT-Bilder

Benigne Tumore

MIP	Subtraktion
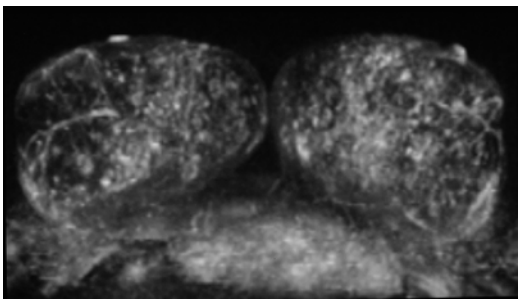	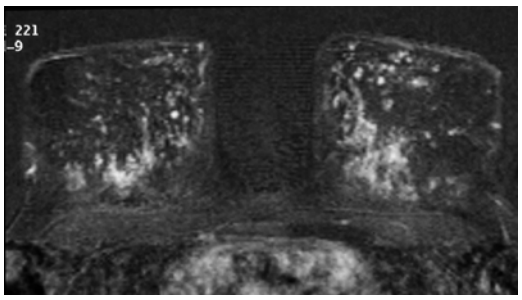

Bild 1: Benigner Tumor mit „non- mass“ - Befund links (regionale Aufteilung, getüpfelte Anreicherung)

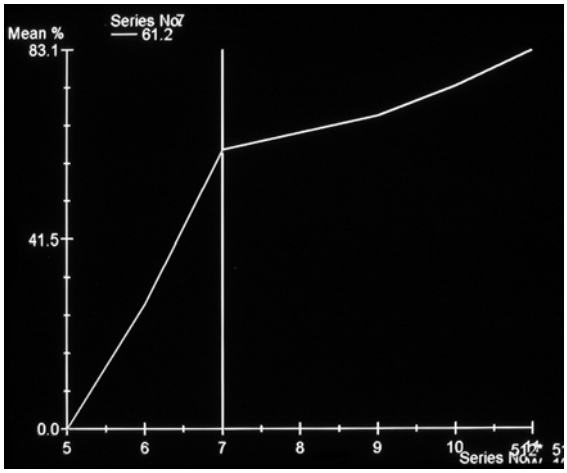

Bild 2: Benigner Tumor mit langsamem Anstieg und postinitialem weiteren Anstieg in der Kinetik

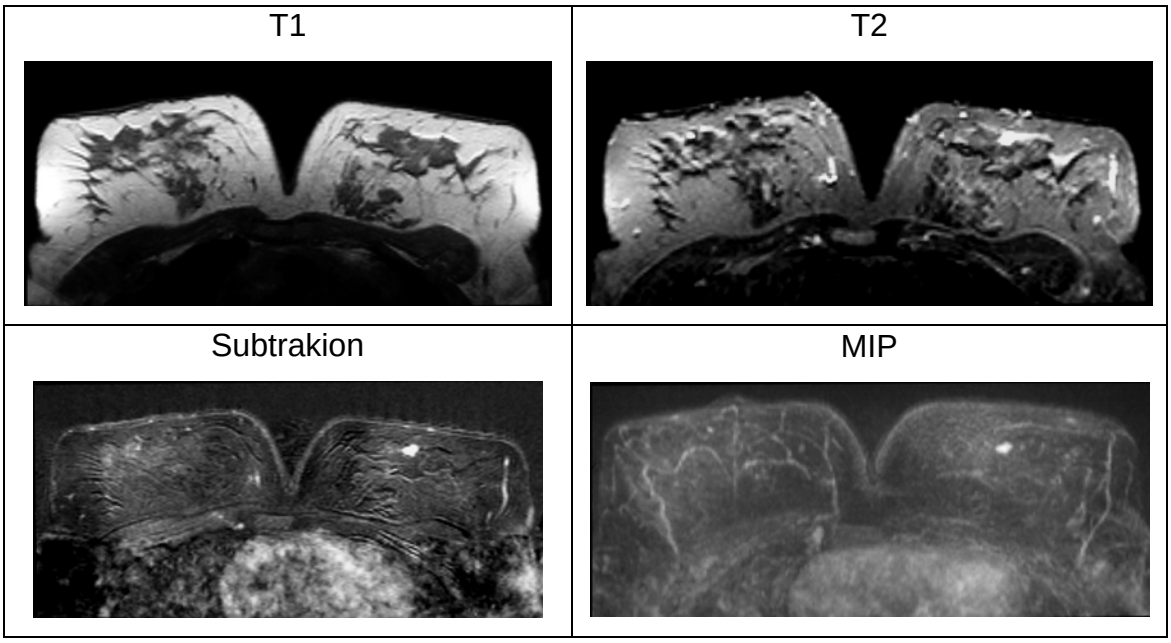

Bild 3: Duktale Hyperplasie mit „mass“- Befund links (ovale Form, glatte Begrenzung, homogene Anreicherung)

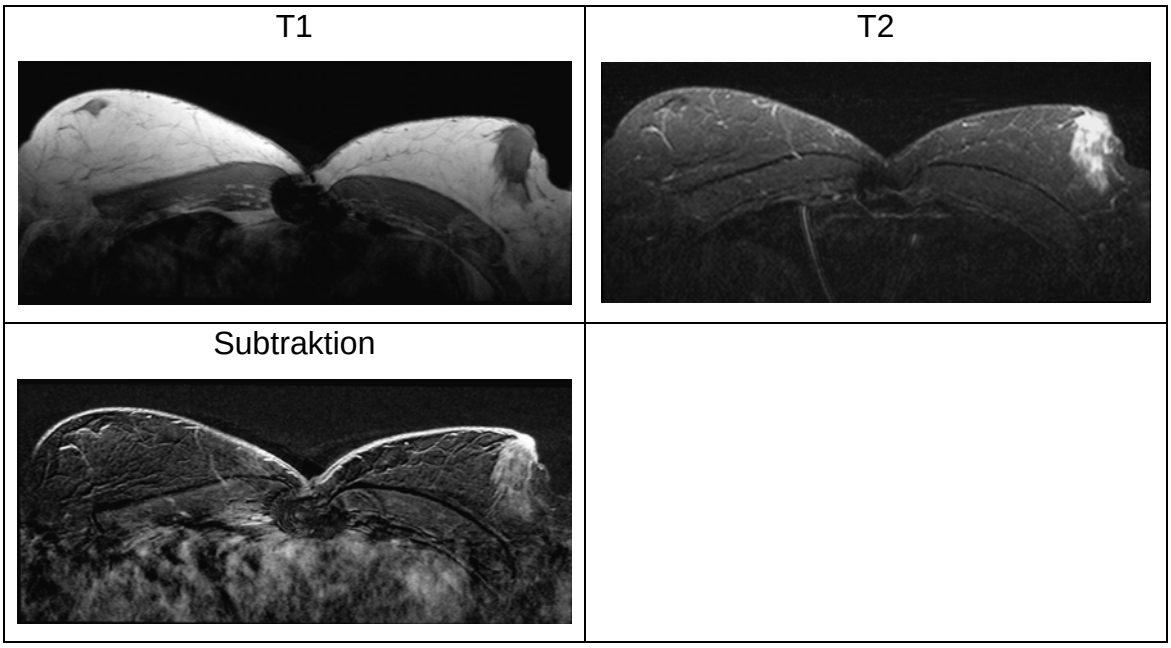

Bild 4: Duktale Hyperplasie mit „non-mass“- Befund links (regionale Aufteilung heterogene Anreicherung), hyperintenser T2-Befund

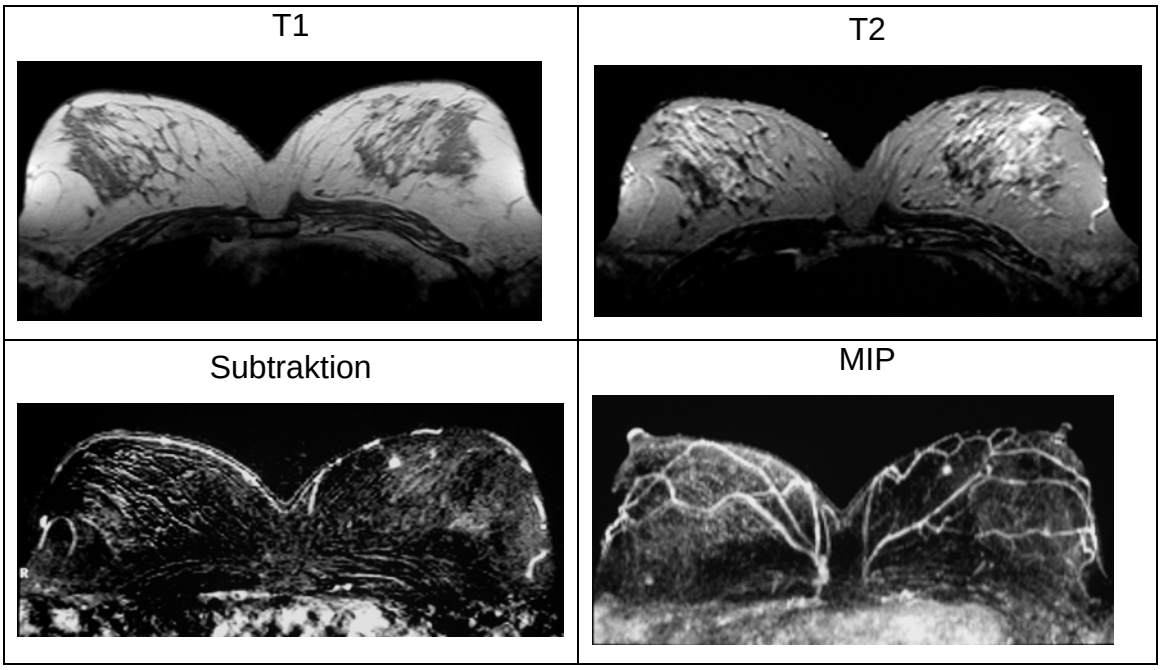

Bild 5: Duktale Hyperplasie mit „mass“- Befund links (runde Form, glatte Begrenzung, homogene Anreicherung), intermediärer T2-Befund

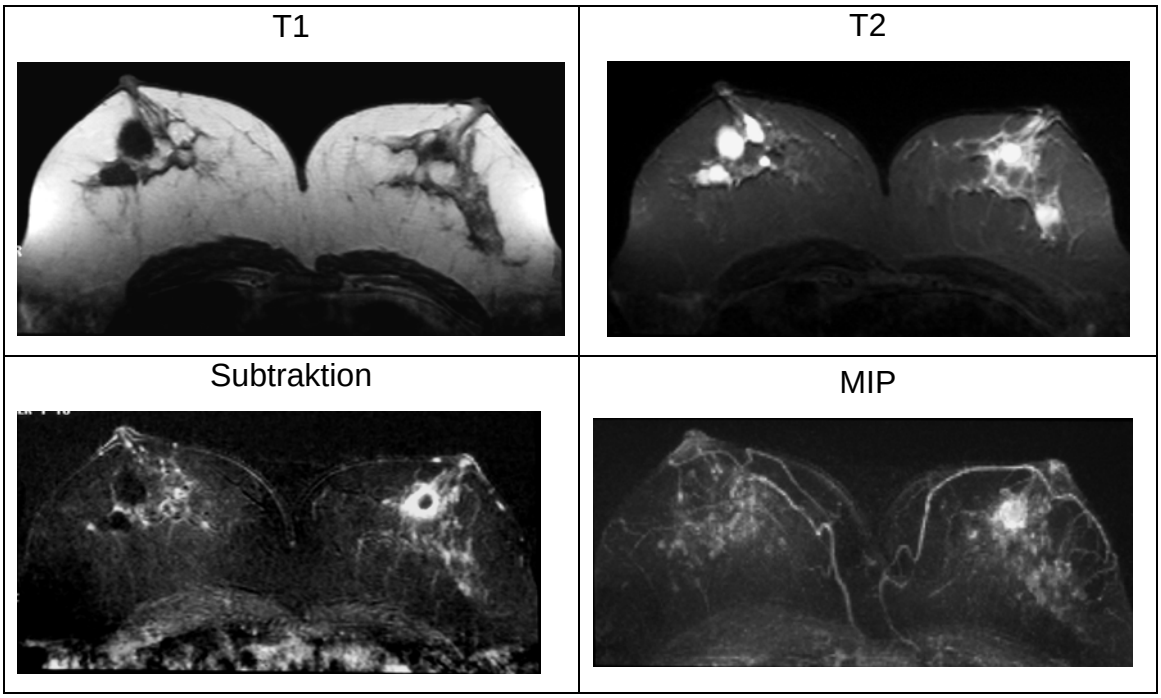

Bild 6: Duktale Hyperplasie mit „mass“- Befund links (runde Form, irreguläre Begrenzung, heterogene Anreicherung), hyperintenser T2-Befund

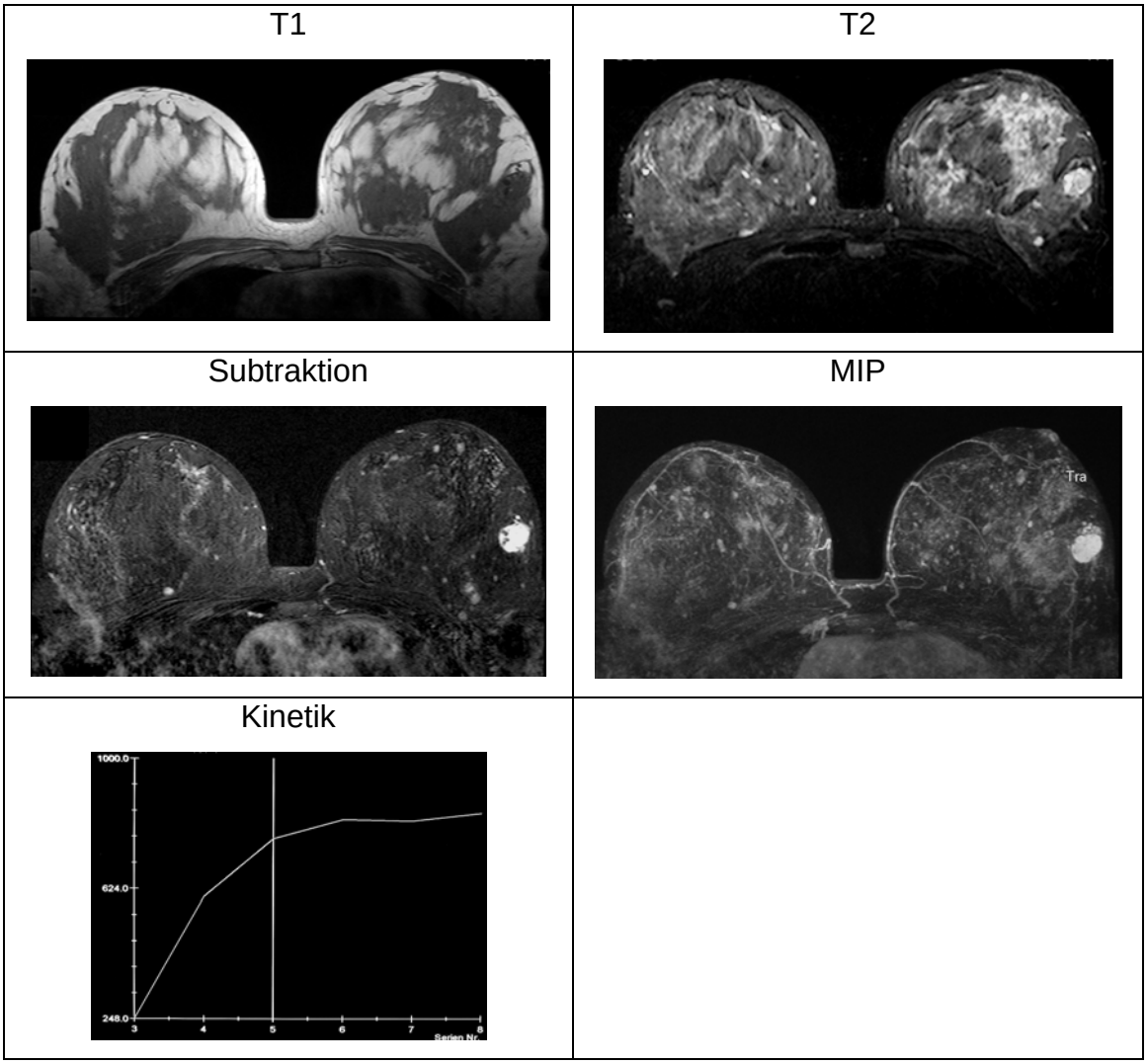

Bild 7: Fibroadenom mit „mass“- Befund links (lobulierte Form, glatte Begrenzung, heterogene Anreicherung), hyperintenser T2-Befund, initial mittlerer Anstieg und postinitiales Plateau

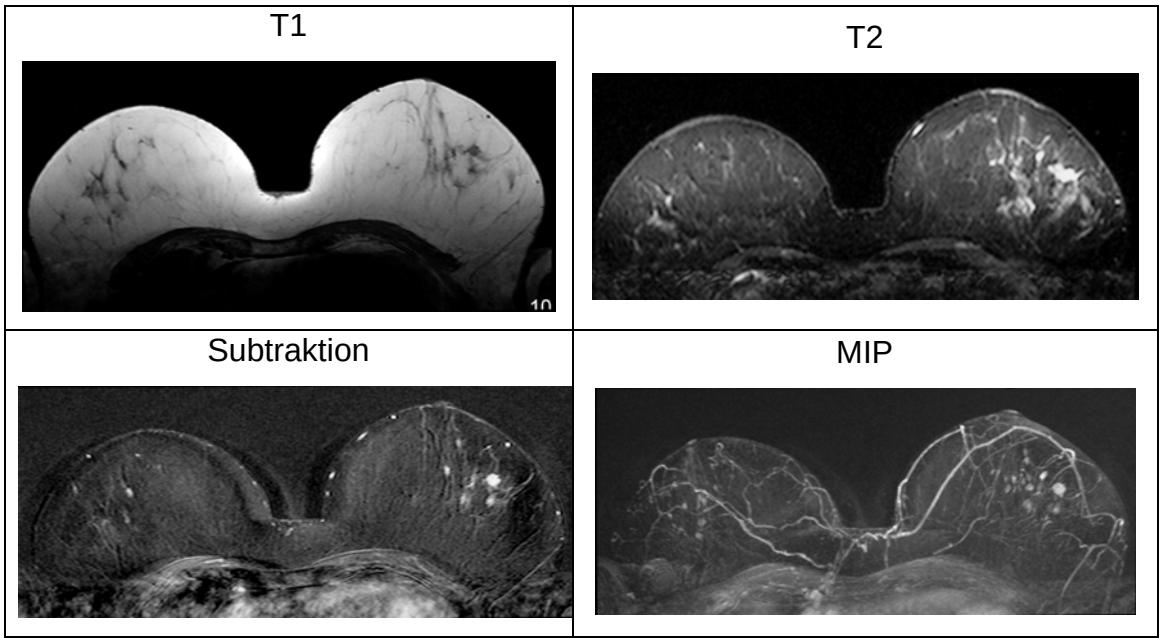

Bild 8: Fibroadenom mit „non-mass“- Befund links (mehrere Regionen, getüpfelte Anreicherung), signalintenser T2-Befund

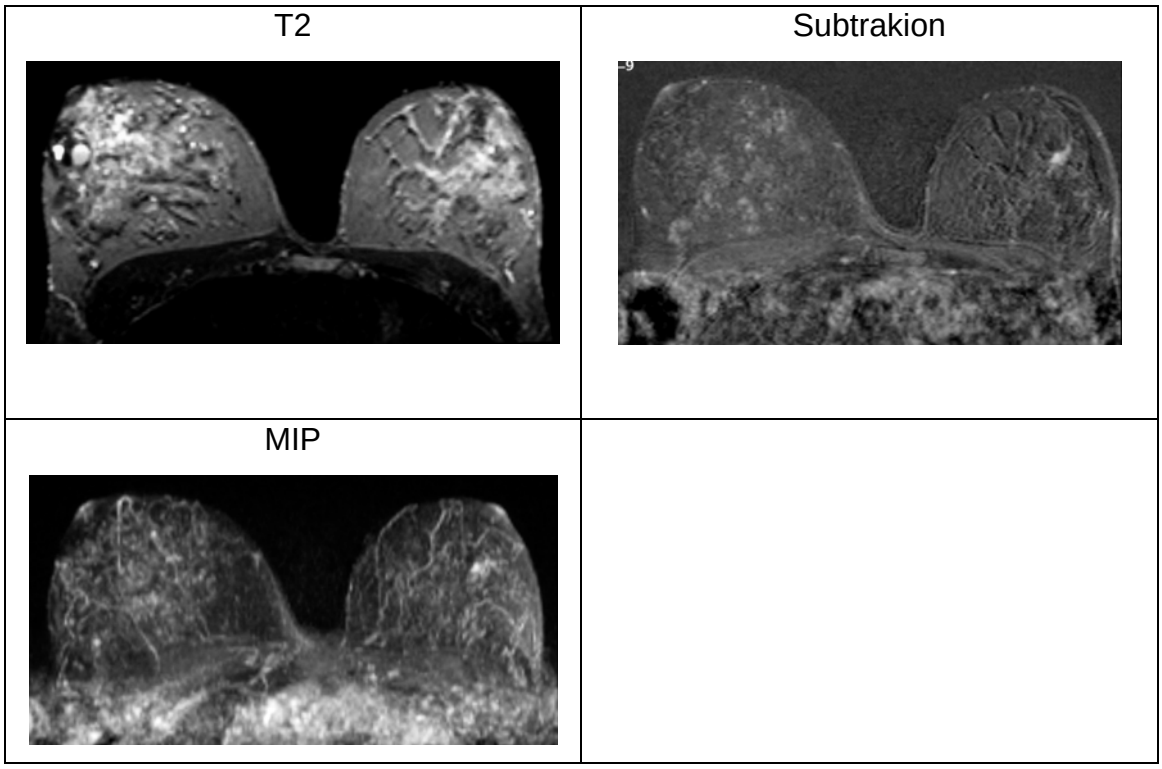

Bild 9: Papillom der linken Brust mit „mass“- Befund (irreguläre Form, irreguläre Begrenzung, heterogene Anreicherung), hyperintenser T2-Befund

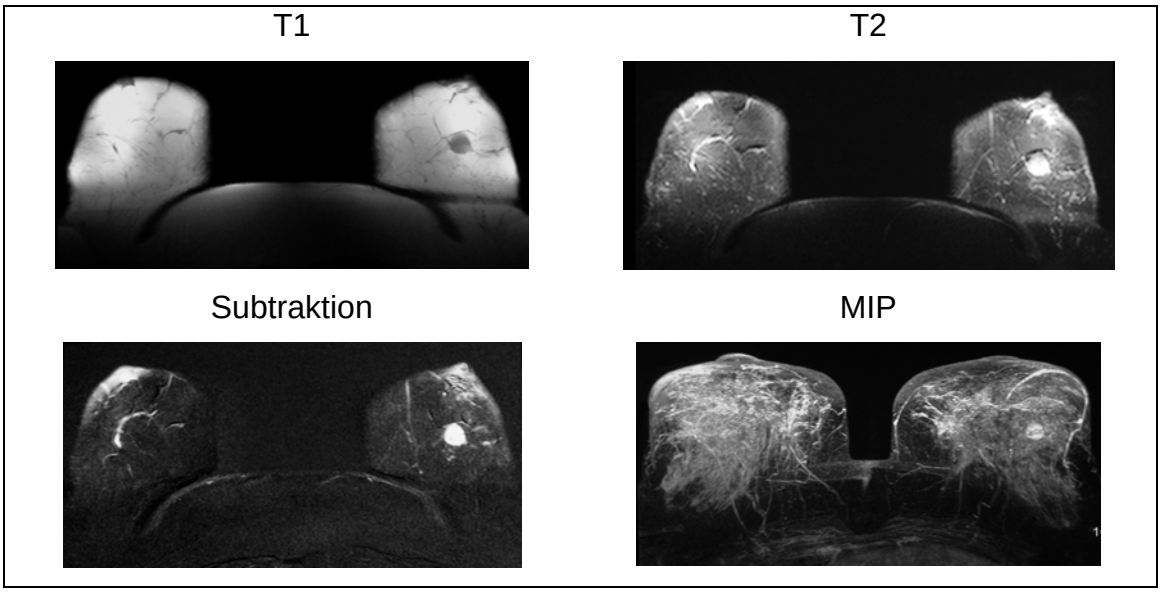

Bild 10: Papillom der linken Brust mit „mass“- Befund (runde Form, glatte Begrenzung, heterogene Anreicherung) und hyperintensem T2-Befund

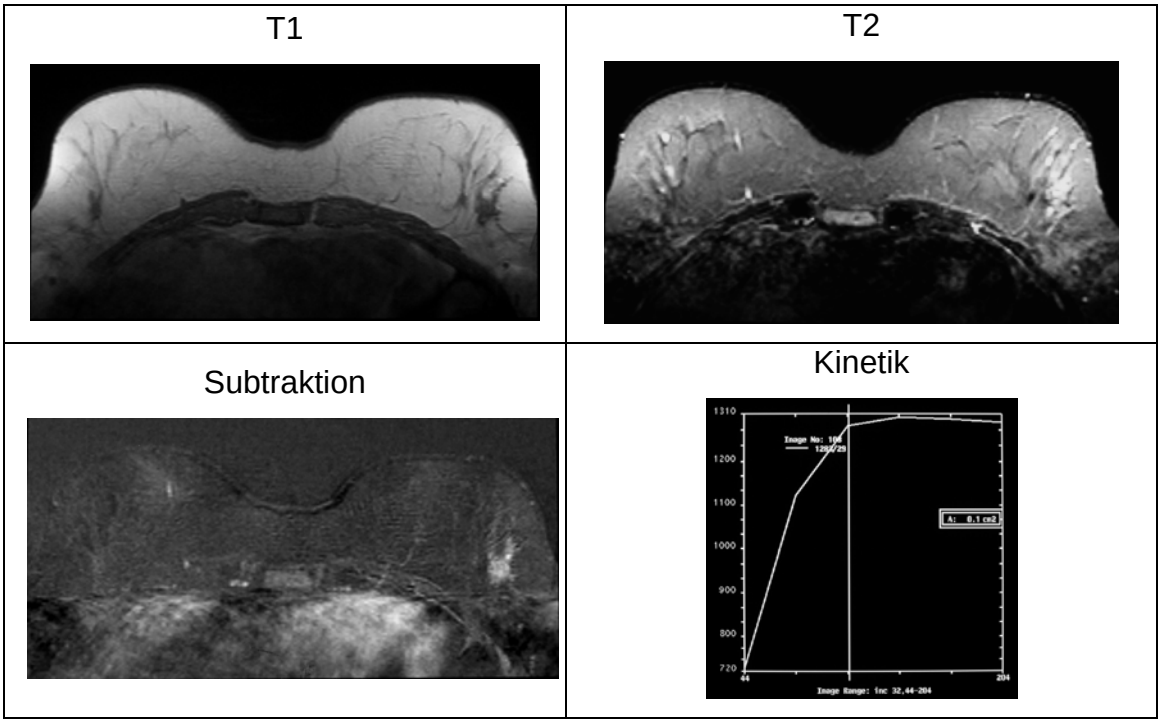

Bild 11: Fibrozystische Mastopathie + Sklerosierende Adenose mit „non-mass“-Befund links (regional, getüpfelte Anreicherung), hyperintenser T2-Befund, initial mittlerer Signalanstieg, postinitiales Plateau

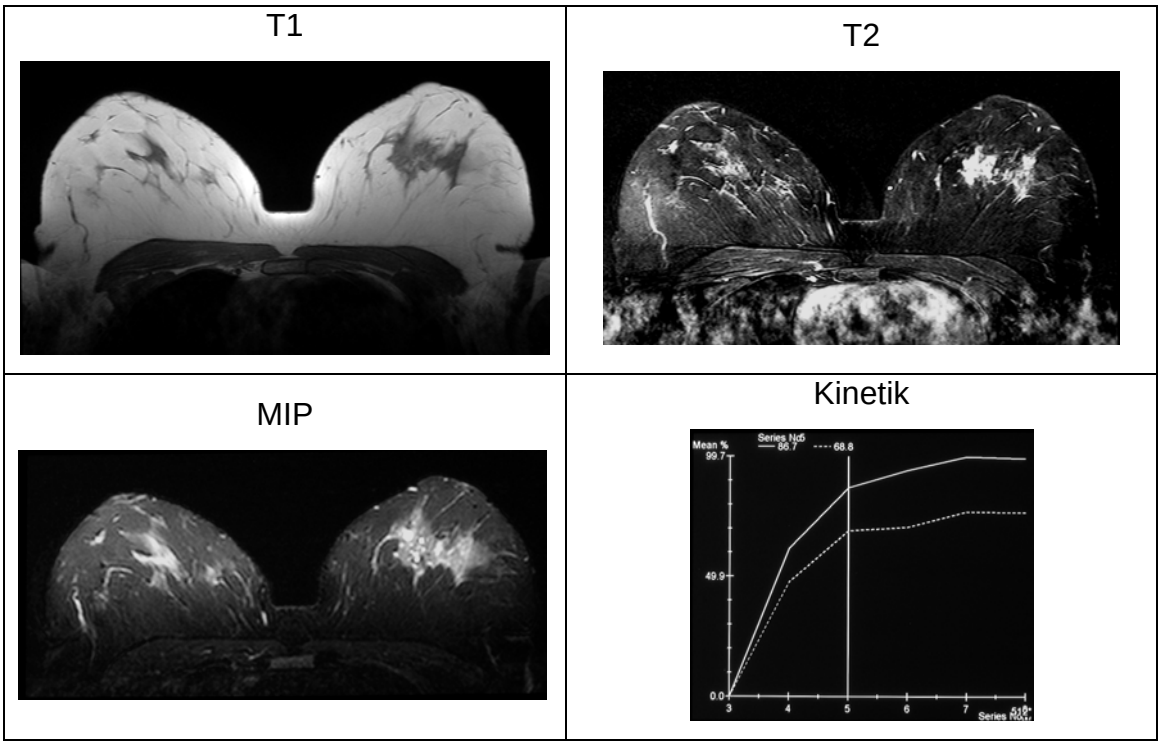

Bild 12: Fibrozystische Mastopathie + Sklerosierende Adenose mit „non-mass“-Befund links (diffuse Aufteilung, heterogene zentrale Anreicherung), hyperintenser T2-Befund, initial mittlerer Signalanstieg, postinitiales Plateau

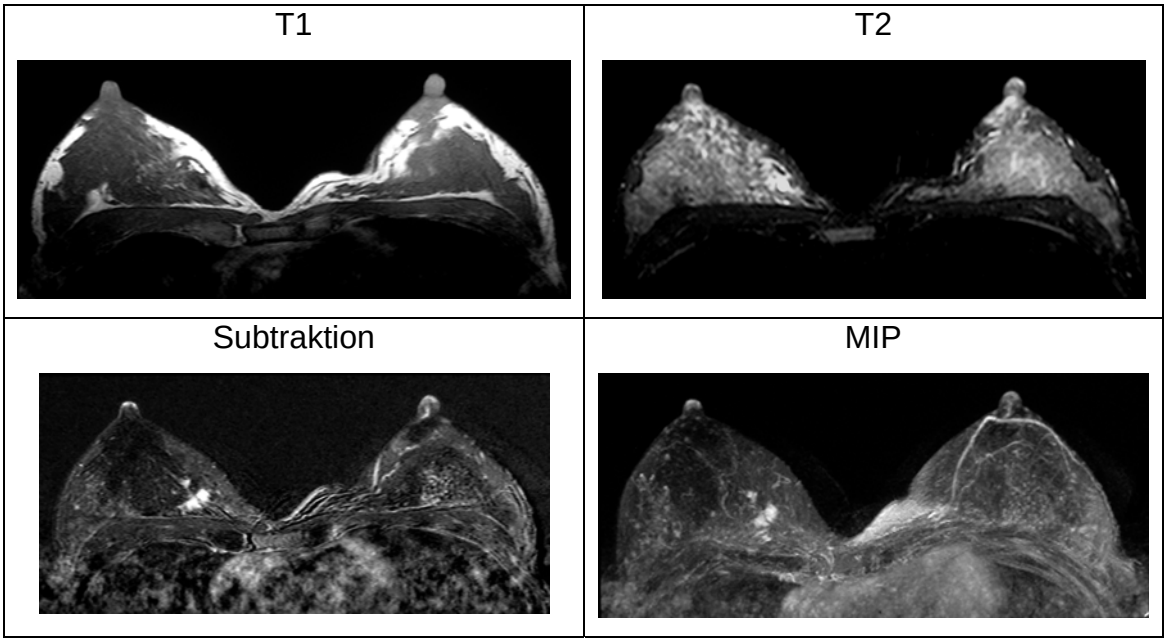

Bild 13: Radiäre Narbe der rechten Brust mit „non-mass“- Befund (regionale Aufteilung, gruppierte Anreicherung) und intermediärer T2-Befund

T1	Subtrakion
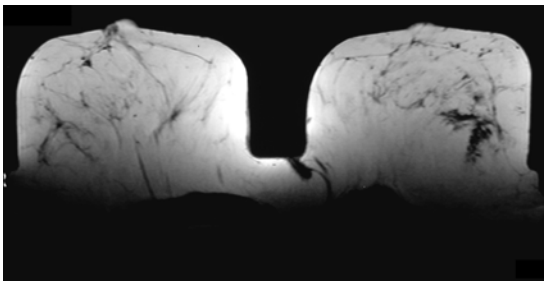	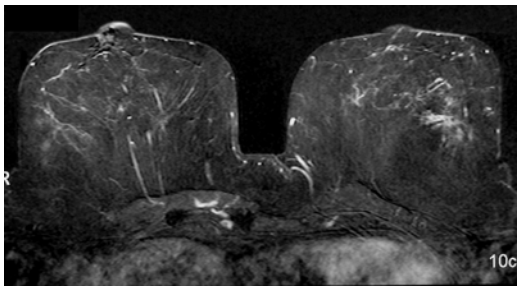

Bild 14: Radiäre Narbe der linken Brust mit „mass“- Befund (irreguläre Form, spikulierte Begrenzung, heterogene Anreicherung)

T1	T2
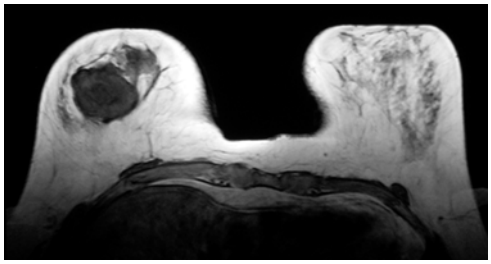	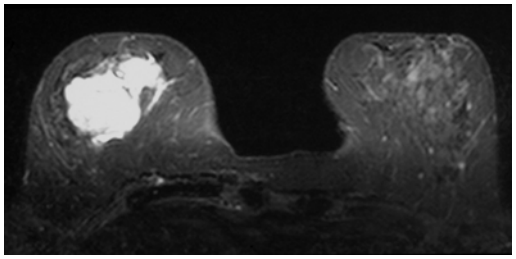
Subtraktion	MIP
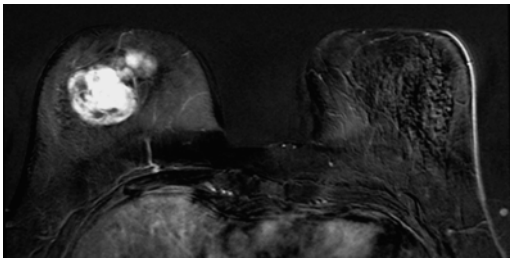	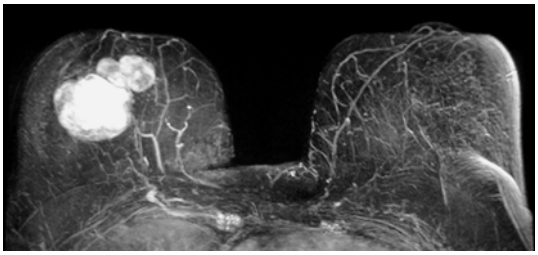
Kinetik	
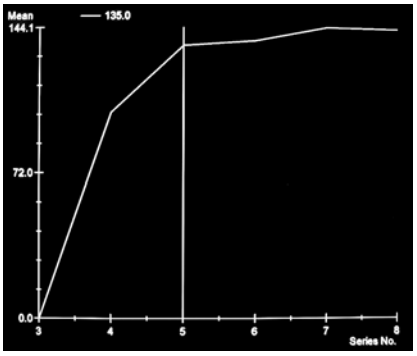	

Bild 15: Phylloidestumor der rechten Brust: „mass“- Befund (lobulierte Form, irreguläre Begrenzung, heterogene Anreicherung), hyperintenser T2-Befund, inital schneller Signalanstieg, postinitiales Plateau

T1	T2
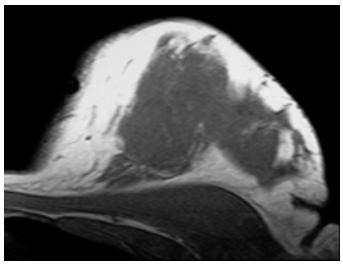	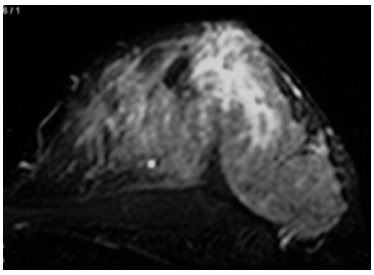
Subtraktion	
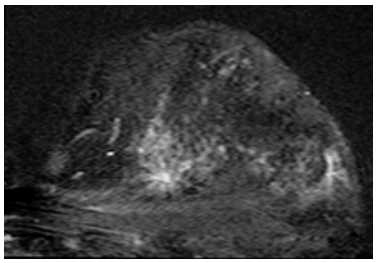	

Bild 16: Adenose mit „non-mass“- Befund links (regionale Aufteilung, retikuläre Anreicherung), hyperintenser T2-Befund, initial mittlerer Signalanstieg, postinitiales Plateau

<u>Maligne Tumore:</u>

T2	Subtraktion	Subtraktion	MIP
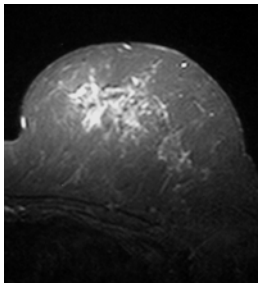	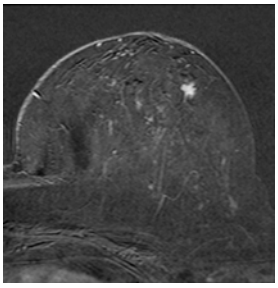	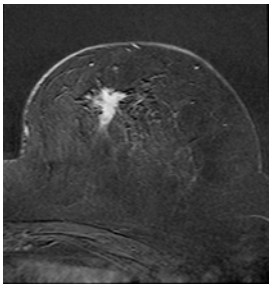	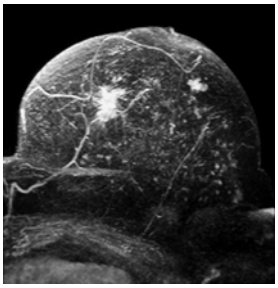

Bild 17: Maligner Tumor mit 2 „mass“- Befunden links (irreguläre Form, spikulierte Begrenzung, Randanreicherung)

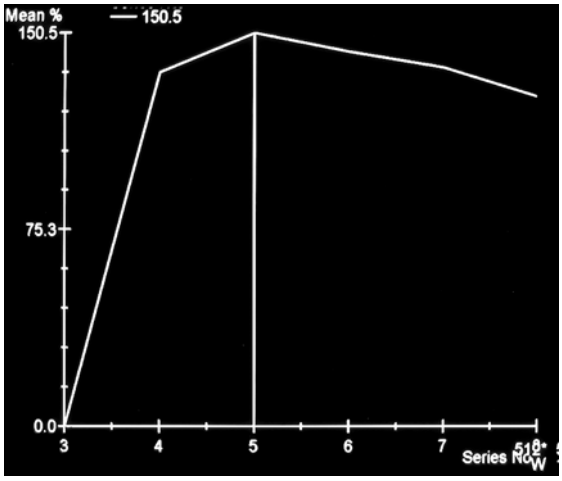

Bild 18: Maligner Tumor mit schnellem Anstieg und postinitialem Plateau in der Kinetik

T1	T2
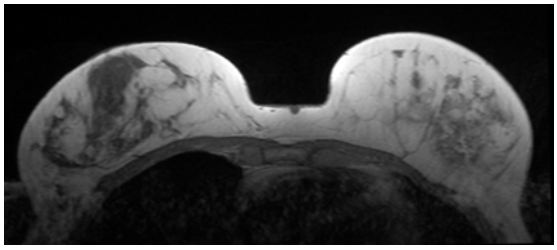	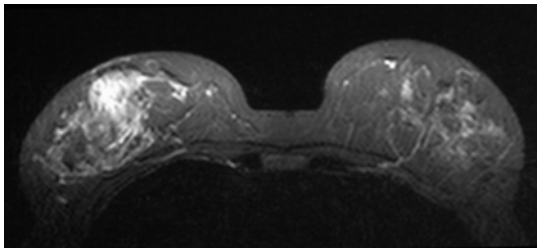
Subtraktion	Kinetik-kurve
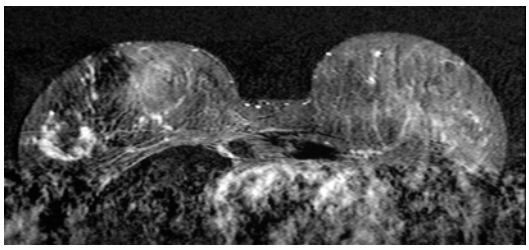	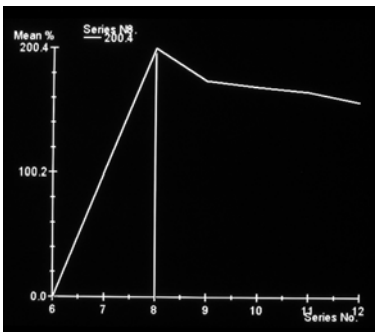

Bild 19: Invasiv-Duktales Karzinom der rechten Brust mit „mass“- Befund (irreguläre Form, irreguläre Begrenzung, Randanreicherung), intermediärer T2-Befund, initial schneller Signalanstieg, postinitial wash-out

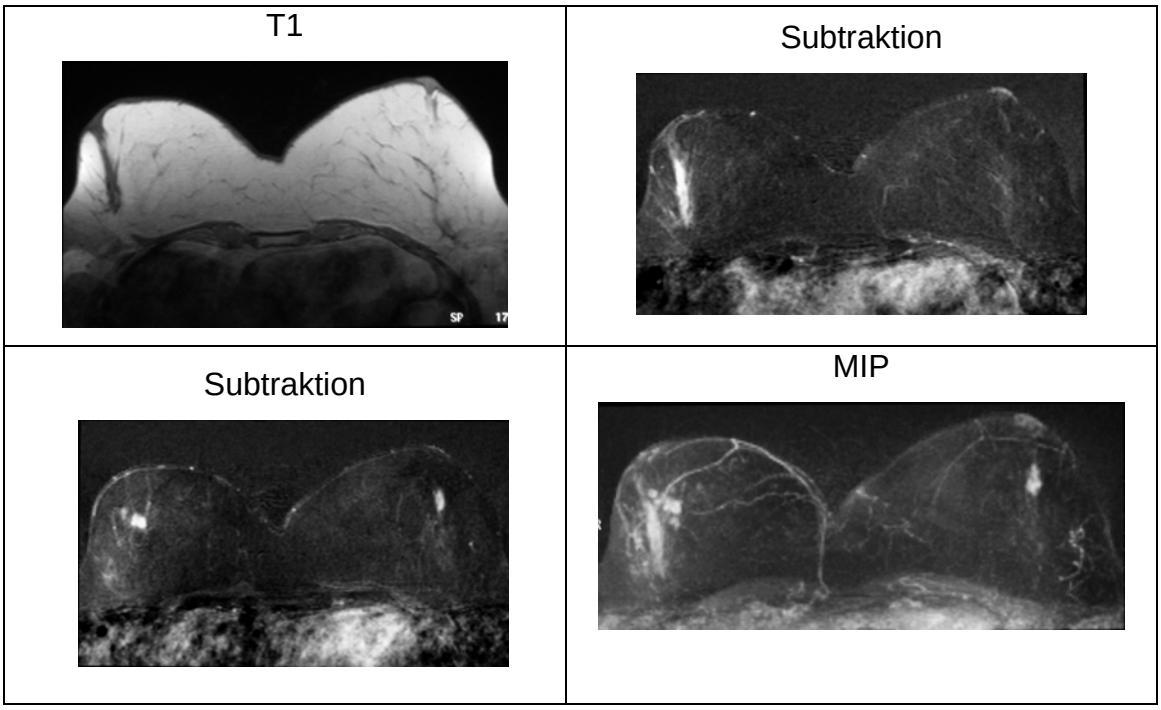

Bild 20: Invasiv-Duktales Karzinom mit „non-mass“- Befund rechts (lineare Aufteilung, heterogene zentrale Anreicherung), intermediärer T2-Befund, initial mittlerer Signalanstieg, postinitiales wash-out

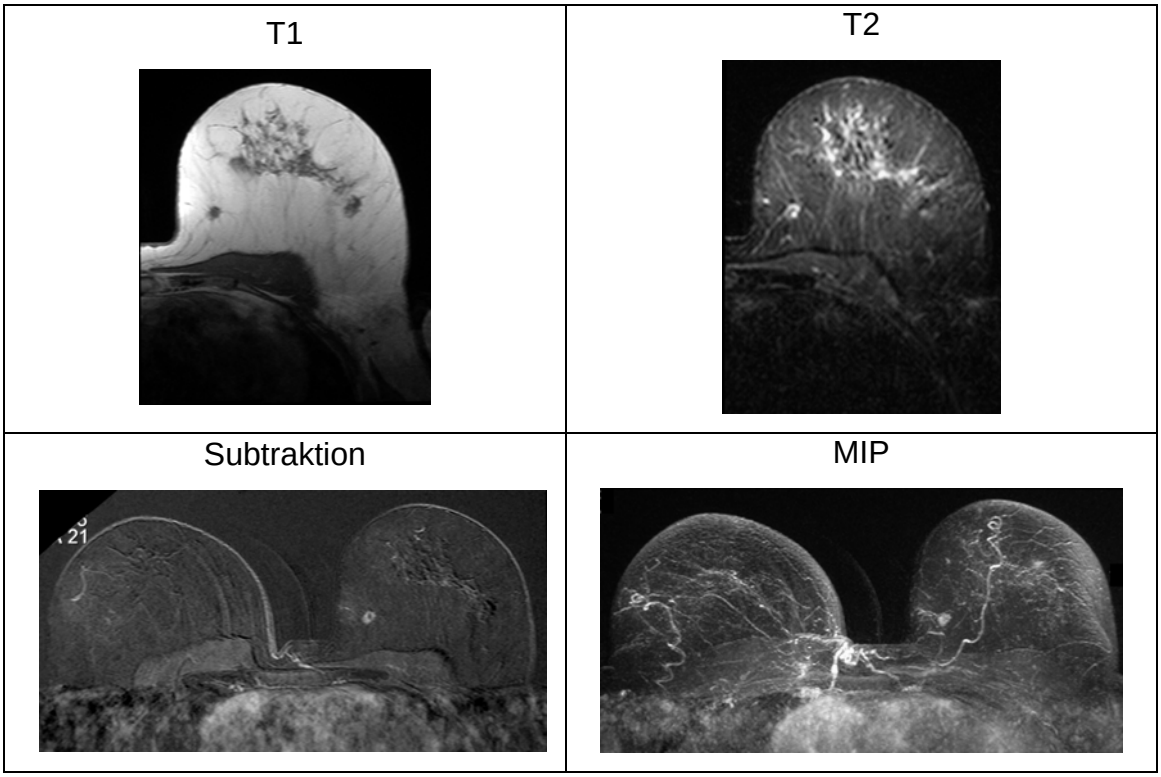

Bild 21: Invasiv-Duktales Karzinom mit „mass“- Befund links (lobulierte Form, spikulierte Begrenzung, Randanreicherung), intermediärer T2-Befund

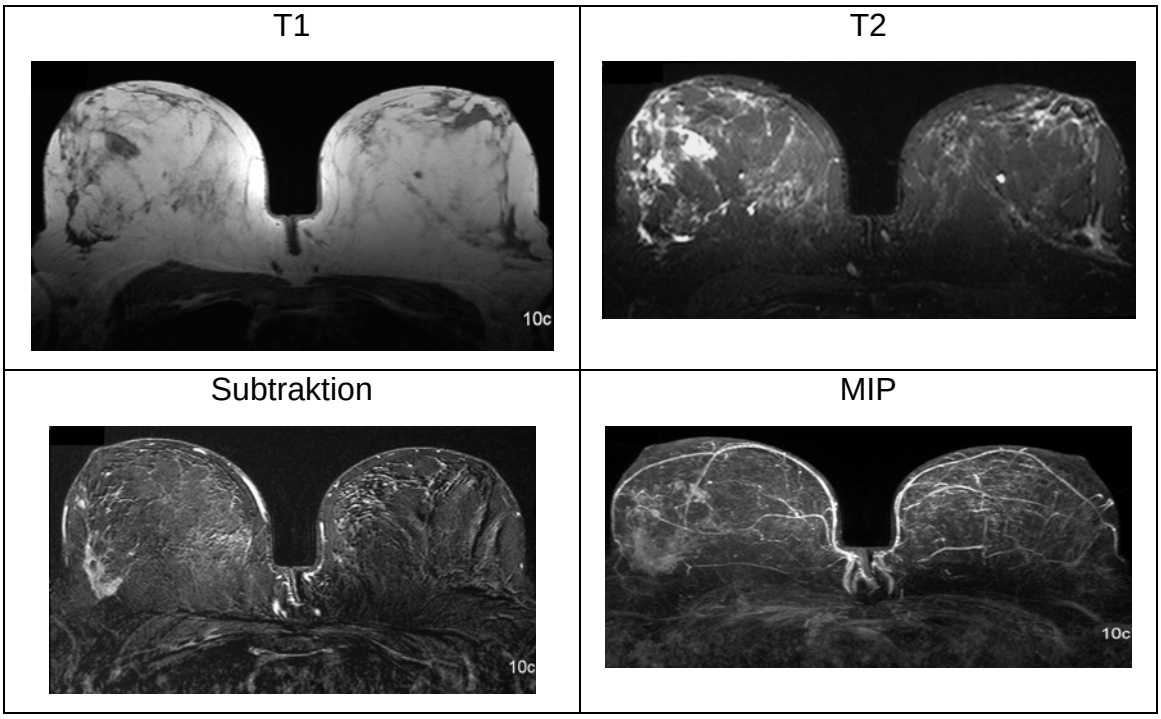

Bild 22: Invasiv-Lobuläres Karzinom der rechten Brust mit „mass“- Befund (irreguläre Form, irreguläre Begrenzung, heterogene Randanreicherung), intermediärer T2-Befund

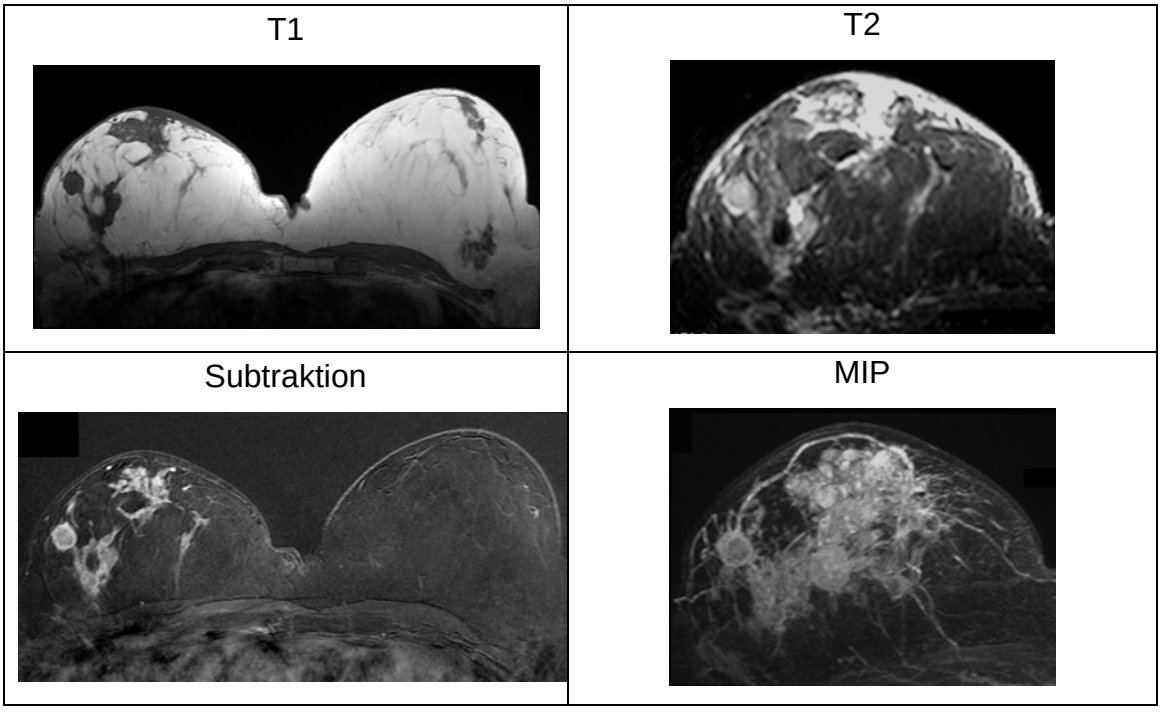

Bild 23: Invasiv-Lobuläres Karzinom mit „non-mass“-Befund rechts (diffuser Aufteilung, heterogene zentrale Anreicherung

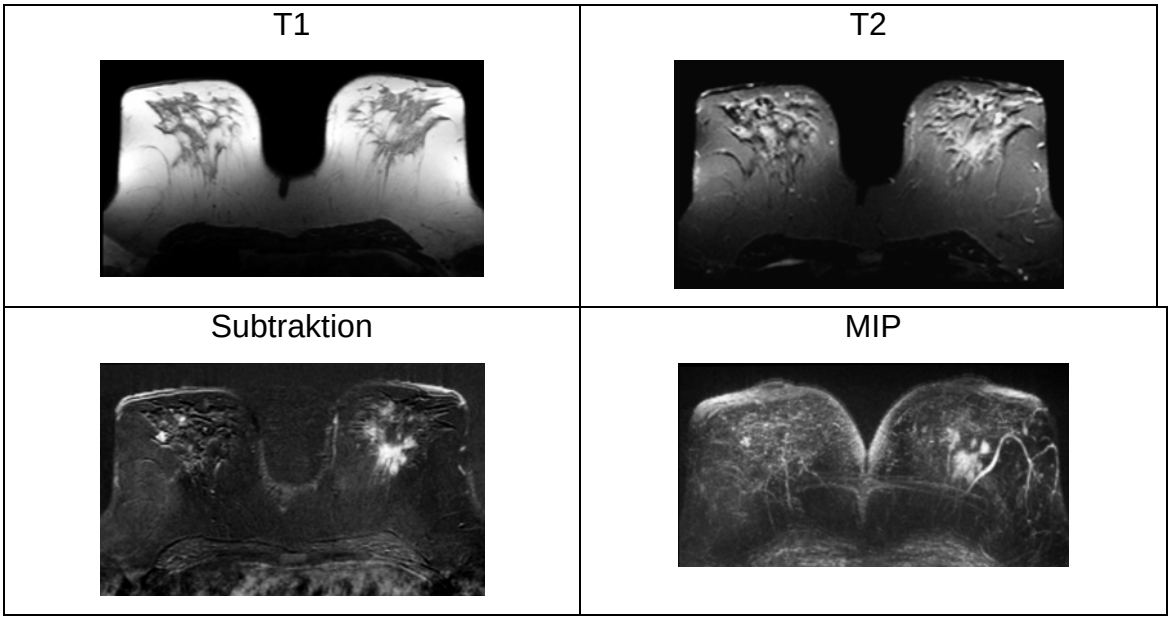

Bild 24: Duktales Carcinoma in Situ der linken Brust, als Mischtumor: „mass“ (irregulär Form, spikulierte Begrenzung, heterogene Anreicherung); „non-mass“ (regionale Aufteilung, heterogene zentrale Anreicherung), intermediärer T2-Befund

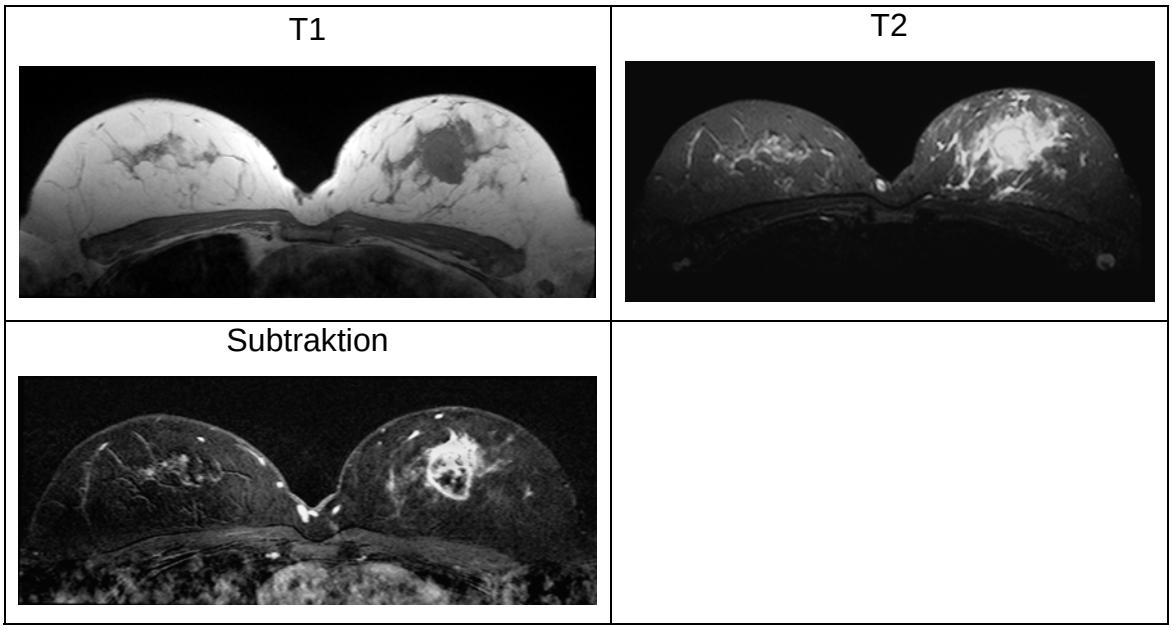

Bild 25: Duktales Carcinoma in Situ mit „mass“- Befund links (irreguläre Form, irreguläre Begrenzung, Randanreicherung), hyperintenser T2-Befund

T1	T2	Subtraktion
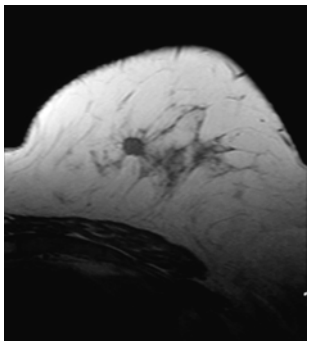	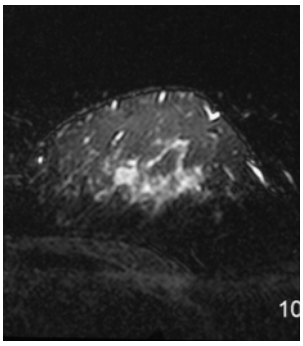	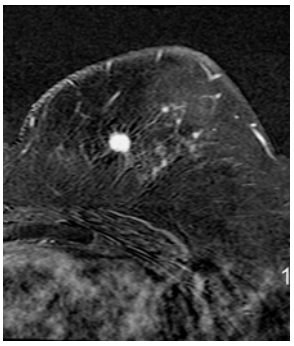

Bild 26: Tubuläres Karzinom mit „mass“- Befund links (runde Form, irregulär Begrenzung, Randanreicherung), intermediärer T2-Befund

T1	Subtraktion
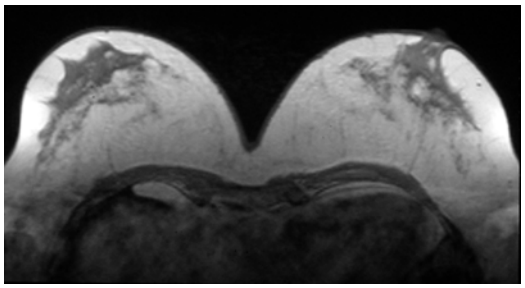	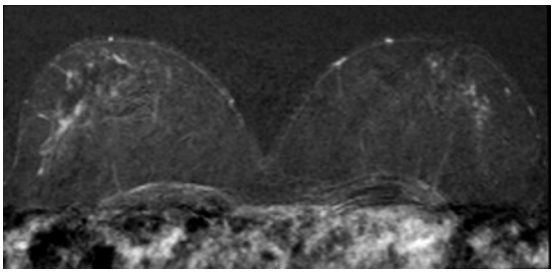
Kinetik	
	

Bild 27: Lobuläres Carcinoma in Situ der rechten Brust mit „non-mass“- Befund (lineare Aufteilung, heterogene zentrale Anreicherung), initial mittlerer Signalanstieg, postinitiales Plateau

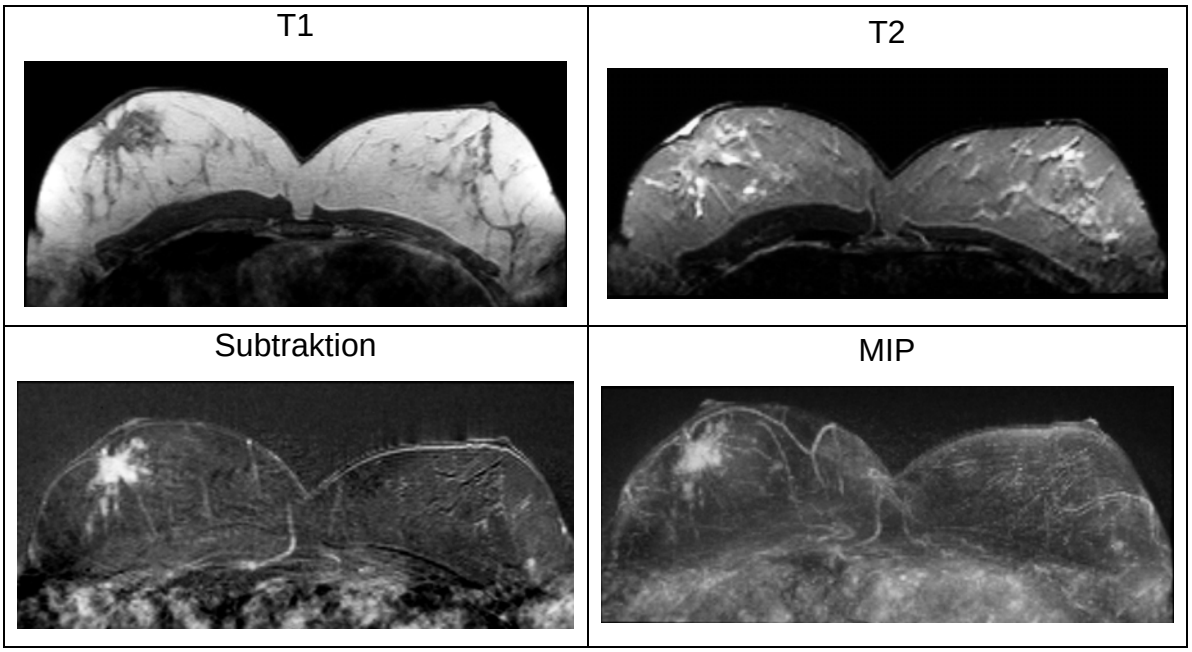

Bild 28: Lobuläres Carcinoma in Situ mit „mass“- Befund (irreguläre Form, spikulierte Begrenzung, Randanreicherung), intermediärer T2-Befund

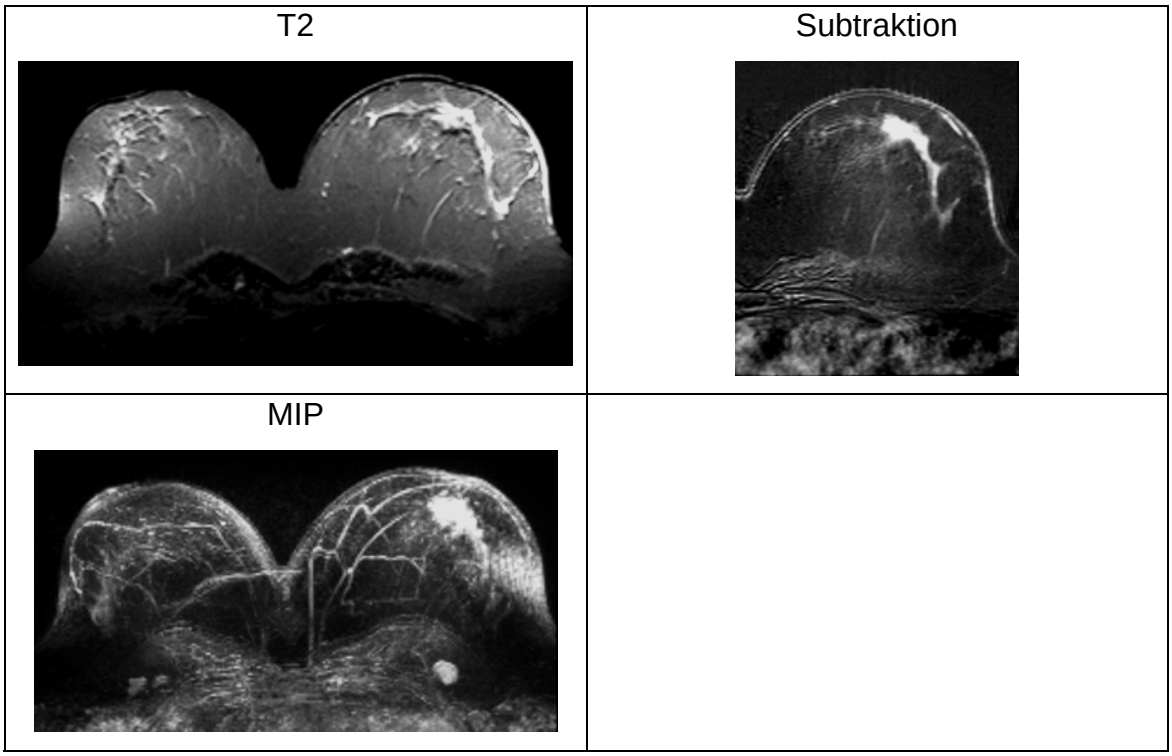

Bild 29: Invasiv-Duktales Karzinom + „Extended Intaductal Carcinom“ der linken Brust als Mischtumor; „mass“ (irreguläre Form, spikulierte Begrenzung, Randanreicherung), „non-mass“ (duktale Aufteilung, heterogene zentrale Anreicherung

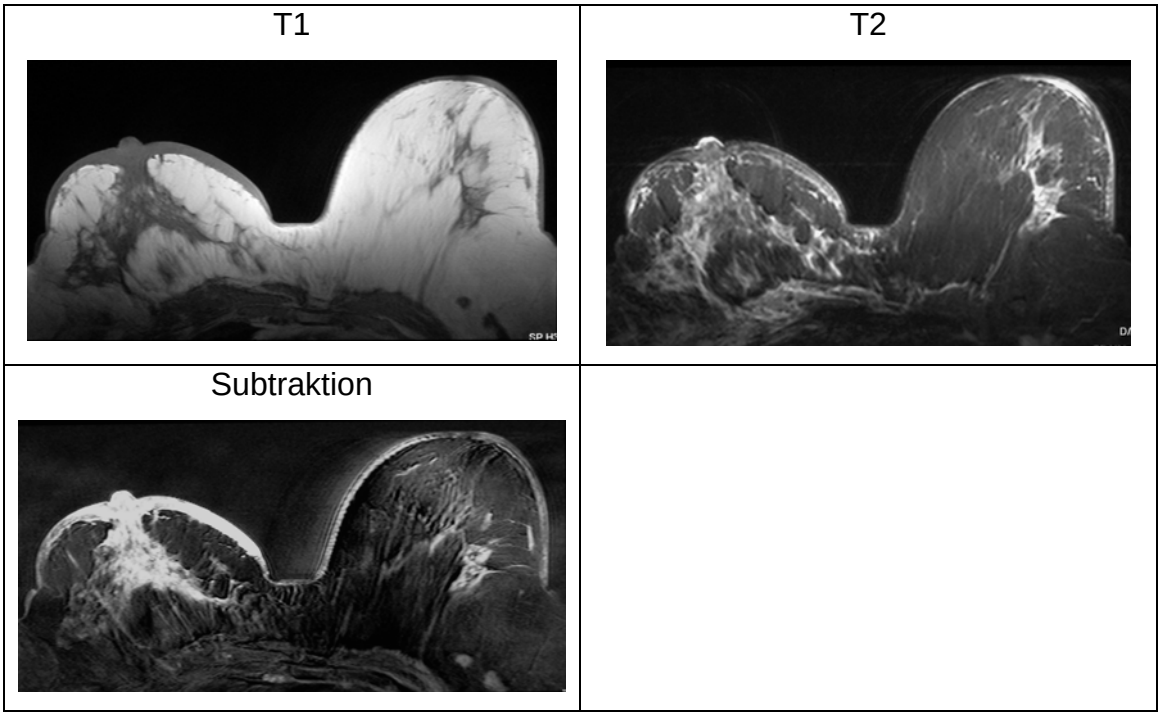

Bild 30: Duktal-Lobulär-Invasives Karzinom mit „non-mass“- Befund rechts (diffuse Aufteilung, heterogene Anreicherung), intermediärer T2-Befund, Nippeleinziehung, Kutisödem

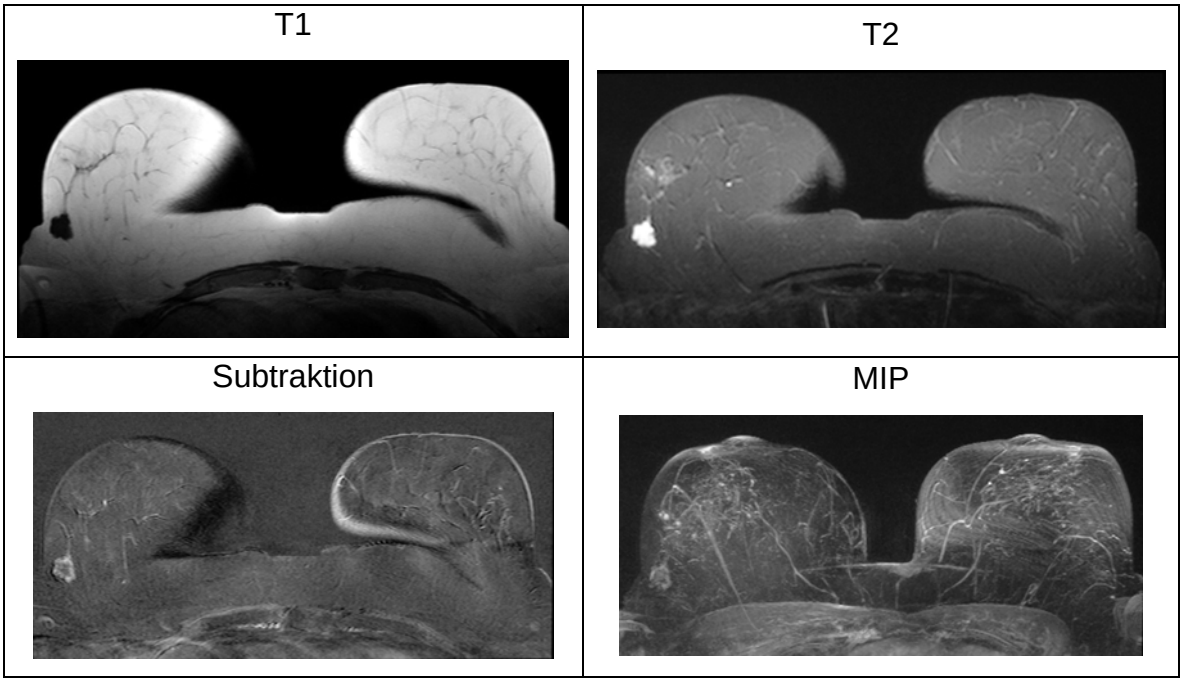

Bild 31: Muzinöses Karzinom mit „mass“- Befund (lobulärere Form, irregulärere Begrenzung, heterogene Anreicherung), intermediärer T2-Befund

Danksagung

An dieser Stelle möchte ich mich bei allen herzlich bedanken, die am Zustandekommen dieser Arbeit beteiligt waren.

Frau PD. Dr. med. S. Obenauer danke ich für die Vergabe des Themas und die konstruktiven Anregungen, die zum zügigen Fertigstellen dieser Arbeit beitrugen.

Vor allem möchte ich mich bei Herrn Prof. Knüsel von der Technischen Universität München, Abteilung für Bundesstatistik bedanken, der mir freundlicherweise bei der statistischen Auswertung meiner Ergebnisses eine große Unterstützung war.

Abschließend möchte ich mich bei meiner Familie und allen Freunden bedanken, die sich diese Arbeit durchgelesen und mich in Phasen der Stagnation zum Weitermachen motiviert haben.

Lebenslauf

Am 25. September 1979 wurde ich in Illertissen geboren. Mein Vater heißt Dr.Klaus Scherrer, ist Facharzt für Orthopädie und ist seit Frühjahr 2008 im Ruhestand. Meine Mutter Inge Scherrer, geb. Plersch, ist Hausfrau (gelernte Fachkundelehrerin). Mein älterer Bruder Andreas (36) ist als Facharzt für Orthopädie in Memmingen tätig. Meine ältere Schwester Kathrin ist studierte Grundschullehrerin in Augsburg.

1986 wurde ich in die Theodor-Heus-Grundschule in Memmingen eingeschult. Darauf besuchte ich das Bernhard-Strigel-Gymnasium in Memmingen und beendete meine schulische Ausbildung im Juli 2000 mit dem Erwerb der Hochschulreife.

Nach Ableistung des Grundwehrdienstes von September 2000 bis Juli 2001 wurde ich von der Bundeswehr zum Sanitätssoldat ausgebildet. Im Oktober 2001 begann ich mit dem Studium der Humanmedizin an der Medizinischen Fakultät der Georg-August-Universität Göttingen. Im Frühjahr 2004 konnte ich nach erfolgreichem Ablegen des Physikums mit dem klinischen Ausbildungsabschnitt beginnen, und studierte bis Frühjahr 2007 an der Georg-August-Universität-Göttingen. Begleitend famulierte ich in den Fachbereichen Orthopädie und Unfallchirurgie. Im Frühjahr 2008 wechselte ich an die Technische Universität in München, um dort meine PJ - Tertiale zu absolvieren. Dort beendete ich erfolgreich mein Medizinstudium und erlangte meine Approbation.
Momentan arbeite ich in der chirurgischen Abteilung im Klinikum-Kempten OA GmbH unter der Leitung von Prof. Dr. med. P. Sterk.

Seit Sommer 2005 arbeite ich an der vorliegenden Dissertation am Zentrum für Diagnostische Radiologie der Georg-August-Universität Göttingen unter der Betreuung von Frau PD Dr. S Obenauer.