Aus der Abteilung Orthopädie
(Prof. Dr. med. W. Schultz)
im Zentrum Chirurgie
der Medizinischen Fakultät der Universität Göttingen

Abschliff von Knochenzement bei aseptischer Lockerung zementierter Femurschäfte (Typ CF-30)

Eine Volumenabschätzung anhand von Reoperationspräparaten

INAUGURAL - DISSERTATION
zur Erlangung des Doktorgrades
der Medizinischen Fakultät
der Georg-August-Universität zu Göttingen

vorgelegt von
Petra Bersebach
aus
Bremen

Göttingen 2010

Dekan:	Prof. Dr. med. C. Frömmel
1. Berichterstatter:	Prof. Dr. med. W. Schultz
2. Berichterstatter/in:	Prof. Dr. rer. nat. Hilgers
3. Berichterstatter/in:	Prof. Dr. med., Dr. med. dent. Schliephake

Tag der mündlichen Prüfung: 12. Oktober 2011

Abschliff von Knochenzement bei aseptischer Lockerung zementierter Femurschäfte (Typ CF-30)

Eine Volumenabschätzung anhand von Reoperationspräparaten

INHALTSVERZEICHNIS

		Seite
1.	**EINLEITUNG**	1
1.1	**Einführung in die Endoprothetik**	1
1.2	**Verankerung von Hüftendoprothesen**	2
1.2.1	**Zementierte Prothesen**	3
1.2.1.1	Knochenzement	3
1.2.1.2	Zementiertechnik	5
1.2.1.3	Haltbarkeit des Zementmantels	5
1.2.1.4	Wechselwirkung zwischen Implantat und Knochen nach der Implantation	6
1.2.2	**Zementfreie Prothesen**	8
1.2.2.1	knöcherne Integration	8
1.2.2.2	Prinzip "press-fit"	9
1.3	**Biomechanik**	9
1.3.1	**Pauwels Hebelmodell**	10
1.3.1.1	Zweibeinstand	10
1.3.1.2	Einbeinstand	11
1.3.2	**Biomechanik des Gehens**	12
1.3.3	**Wolffsches Gesetz**	13
1.3.4	**"Stress shielding"**	14
1.3.5	**Anforderungen an das Material**	15
1.3.6	**Dynamische Komponenten**	15
1.3.6.1	Vorlast	15
1.3.6.2	Relativbewegung und Steifigkeit	16
1.3.6.3	Dislokation und Stabilisierung	17
1.4	**Geschichtlicher Überblick der Alloarthroplastiken**	17
1.4.1	**Kopfprothesen**	18
1.4.2	**Kopf-Schaft-Prothesen**	18
1.4.3	**Totalendoprothesen**	18
1.4.3.1	Typ Metall / Metall	18
1.4.3.2	Typ Metall / Kunststoff	19
1.4.3.3	Typ Keramik / Kunststoff	19
1.4.3.4	Kombinationsmodelle	20
1.5	**Abriebbedingte Osteolysen, aseptische Lockerung**	20

1.6 Problemstellung 23

2. MATERIAL UND METHODEN 24

2.1 Auswahl des Prothesentyps 24

2.2 Patientengruppe 25
2.2.1 Auswahl der Patienten
2.2.2 Erhebung der Patientendaten durch Akteneinsicht 25

2.3 Auswertung der Röntgen-Aufnahmen 26

2.4 Begutachtung und Verarbeitung der Zementköcher 29
2.4.1 Fotodokumentation 29
2.4.2 Skizzenanfertigung 30
2.4.3 Zeichnung der Zementbruchstücke 31
2.4.4 Anfertigung von Schnitten des Zementköchers 31
2.4.5 Fotografieren der Schnitte 33
2.4.6 Volumenermittlung 33
2.4.6.1 Messen der herausgeschliffenen Fläche 33
2.4.6.2 Berechnung des Volumens 34
2.4.6.3 Abschätzung des gesamten Abriebvolumens 35

3. ERGEBNISSE 37

3.1 Patientendaten 37

3.2 Radiologische Befunde 38
3.2.1 Beschaffenheit des Femur 39
3.2.1.1 Form des Femur 39
3.2.1.2 Mineralisation 39
3.2.2 Erste postoperative Aufnahme 39
3.2.2.1 Fissur des Knochens 40
3.2.2.2 Sitz der Prothese 40
3.2.2.3 Schichtdicke des Zementes 40
3.2.2.4 Führungsdraht, Zementstopper, Redon 41
3.2.3 Beurteilung der Kontaktflächen des Zementes 42
3.2.3.1 Spaltbildung Prothese/Zement 42
3.2.3.2 Lysesaum Zement/Knochen 43
3.2.4 Beschaffenheit des Zementes 43
3.2.4.1 Bruch im Zementköcher / Zementzerrüttung 43
3.2.4.2 Luft- / Flüssigkeitseinschluss 45
3.2.5 Einsinken der Prothese/Sockelbildung 45
3.2.6 Längenverhältnisse Zementköcher/Prothesenschaft 46
3.2.7 Osteolysen 47
3.2.8 Periartikuläre Ossifikation 47

3.3 Makroskopische Betrachtung der Zementköcherfragmente 48

3.4 Volumenberechnung 49
3.4.1 Volumen tatsächlich errechnet 49
3.4.2 Volumen hypothetisch 50

4. DISKUSSION 51

4.1 Radiologische Befunde und Makroskopie 51
4.1.1 Form des Femur 52
4.1.2 Mineralisation 52
4.1.3 Fissur des Knochens 53
4.1.4 Sitz der Prothese 53
4.1.5 Schichtdicke des Zementes 54
4.1.6 Inhomogenitäten des Zementmantels 57
4.1.7 Aufhellungssäume 58
4.1.7.1 Spaltbildung Prothese/Zement 59
4.1.7.2 Lysesaum Zement/Knochen 60
4.1.8 Bruch im Zementköcher / Zementzerrüttung 61
4.1.9 Einsinken der Prothese/Sockelbildung 63
4.1.10 Längenverhältnisse Zementköcher/Prothesenschaft 66
4.1.11 Osteolysen 67
4.1.12 Periartikuläre Ossifikation 68

4.2 Aseptische Lockerung 70
4.2.1 Partikelkrankheit ("particle disease") 73
4.2.1.1 Pathophysiologie 75

4.3 Volumenberechnung 75
4.3.1 Fehlerquellen 75
4.3.2 Größe des Volumenverlusts 77
4.3.3 Volumenverlust hypothetisch 78
4.3.4 Weitere Möglichkeiten zur Bestimmung des hypothetischen Volumens 79

4.4 Klinische Relevanz 81

5. ZUSAMMENFASSUNG 82

6. LITERATUR 84

7. ANHANG 93
7.1 Herleitung Volumenformel 93
7.2 Daten Patientenkollektiv 95
7.3 Auswertung der Röntgenbilder 97
7.4 Volumenberechnung 103

1. Einleitung

1.1 Einführung in die Endoprothetik

In Deutschland werden pro Jahr ca. 190000 Hüftgelenksendoprothesen implantiert mit steigender Tendenz. Ursache hierfür ist die steigende Lebenserwartung im Zusammenhang mit dem hohen Anspruch an Lebensqualität durch Mobilität.
Die zunehmende Verbreitung der Hüftendoprothetik sowie die immer länger werdenden Beobachtungszeiträume ermöglichen es, die mittel- und langfristigen Probleme der Endoprothetik zu erforschen und die Prothesen sowie die Implantation weiter zu entwickeln und zu verbessern.
Ein großes Problem in der orthopädischen Chirurgie ist die aseptische Implantatlockerung. Es gibt verschiedene Faktoren, die zu dieser Lockerung führen. Im Vordergrund stehen einerseits grundsätzliche Probleme der Krafteinleitung (Biomechanik) und andererseits implantattechnische Aspekte (Abrieb, Korrosion, Reibung und gegebenenfalls auch Materialbrüche).
Die Prothesenlockerung wird durch den Verlust des mechanischen und biologischen Gleichgewichtes zwischen Prothese und Knochen hervorgerufen (Huiskes 1993). Dieses gilt sowohl für zementfreie wie auch zementierte Prothesen. Mikrobewegungen zwischen Implantat und Knochen durch die unterschiedlichen Elastizitätsmodule sind unvermeidlich.
Man geht heutzutage davon aus, dass der aseptischen Prothesenlockerung eine chronisch inflammatorische Reaktion zugrunde liegt.
Durch Mikrobewegungen kommt es zu Entzündungsreaktionen des umliegenden Gewebes. Des Weiteren entstehen Abriebprodukte der Gelenkanteile unterschiedlicher Qualität und Quantität, die eine Fremdkörperreaktion auslösen. Entscheidend ist hierbei eher die Quantität (Willert et al. 1989).
Wie Willert und Semlitsch (1977) in histopathologischen Untersuchungen gezeigt haben, entsteht überwiegend als biologische Reaktion auf den verwendeten Knochenzement Methylmethacrylat eine bindegewebige Grenzmembran zwischen Zement und Knochen, die zur frühzeitigen Lockerung des Implantats unter Belastung führen kann.
Diskutiert werden dabei neben der toxischen und thermischen Irritation des Gewebes auch dadurch bedingte resorptive Vorgänge am Knochen. Die Knochenresorption durch Osteoklasten wird mittels Mediatorenfreisetzung (z.B. Interleukine und TNF-alpha) ausgelöst. Die Mediatoren werden von Makrophagen freigesetzt, die versuchen, die nicht resorbierbaren Partikel der Implantatwerkstoffe (Kunststoff, Kohlefaserstoff, Keramik und Metalllegierun-

gen sowie Knochenzement) zu verdauen. Jeder dieser Werkstoffe in Form von Partikeln kann den Vorgang der aseptischen Lockerung auslösen, wenn größere Mengen des Abriebs in das umliegende Gewebe gelangen. (Willert et al. 1989).

Übersteigt die Abriebmenge die Speicherkapazität der lokalen Abwehrzellen, ist eine lokale Entzündungsreaktion unvermeidlich, deren Folge eine Osteolyse ist. Lokale Osteolyse führt wiederum durch die reduzierte Stabilität zu Druck- und Spannungsspitzen an der Prothesen-Knochengrenzfläche, was letztendlich in einer beschleunigten Materialermüdung mit mehr Abriebpartikeln und somit in der Auslockerung des Implantats mündet (Träger und Träger 1994).

Seit die ersten Hüftgelenksendoprothesen implantiert wurden, ist man stetig bemüht um die Entwicklung und Verbesserung der Komponenten in der Arthroplastik. Dazu zählen die Form und das Material der Prothese genauso wie die Operationstechnik unter Beachtung der Gewebsschonung und vor allem der Biomechanik.

Die aseptische Lockerung als Spätkomplikation nach Prothesenimplantation nimmt auf Grund der verlängerten Lebenserwartung und des Endoprotheseneinsatzes auch bei jüngeren Patienten stetig zu und rückt daher immer mehr in das Zentrum der Forschung.

Es gab schon zahlreiche Untersuchungen an gelockerten zementierten Hüfgelenksendoprothesen. Zentraler Mittelpunkt dieser Untersuchungen ist meistens die Oberfläche des Knochenzementes, die im direkten Kontakt zum Knochen steht, d.h. die Zement/Knochengrenze. Die Anteile des Knochenzementes, die im direkten Kontakt zum Prothesenschaft stehen, wurden jedoch meistens vernachlässigt.

Unsere Untersuchungen beziehen sich auf den Knochenzement an der Prothesen/Zementgrenze, insbesondere auf das Volumen des von der Prothese abgeschliffenen Zementes.

1.2 Verankerung von Hüftendoprothesen

Für eine gute Funktion des künstlichen Hüftgelenksersatzes ist es erforderlich, dass die Hüftgelenksendoprothese mit dem Femur eine Einheit bildet. Daher ist eine optimale Verankerung der Prothese im proximalen Femur unabdingbar. Dieses kann entweder zementiert oder zementfrei erfolgen.

1.2.1 Zementierte Prothesen

1.2.1.1 Knochenzement

Das Polymethylmethacrylat wurde Anfang der 50er Jahre bereits tierexperimentell als Fixationsmaterial erprobt. Ab 1960 fixierte Charnley seine Prothesen mit diesem Knochenzement.
Seit seiner Einführung ist es zu einer enormen Verbreitung der Hüftendoprothetik gekommen, und der Zement hat sich zur Prothesenfixation seit nunmehr 50 Jahren bewährt mit teilweise sehr guten Langzeitergebnissen (Endmann 2000). In den 80er Jahren waren ca. 55% aller Hüftgelenksendoprothesen zementiert verankert (Burke et al. 1984). Auf Grund der zunehmenden Lebensdauer und des damit verbundenen erhöhten Altersdurchschnitts der Patienten ist davon auszugehen, dass der Anteil der zementierten Hüftgelenksendoprothesen noch gestiegen ist und deutlich über 55% liegt.
Trotz guter Langzeitergebnisse sind wir noch nicht zufrieden, da die mittlere Verweildauer etwa 15-20 Jahre beträgt und die Überlebensrate guter Systeme bei 10 Jahren mit 98 bis 99%, nach 15 Jahren aber nur mit ca. 80 bis 85% angegeben wird.
Der heute gebräuchliche Knochenzement besteht aus zwei Komponenten, einem Pulverpolymer und monomerer Flüssigkeit. Das Pulver mit den 20 µm bis 100 µm großen Polymerisationskugeln wird erst vor der Applikation intraoperativ mit dem Monomer, welches in Form einer klaren Flüssigkeit vorliegt, gemischt.
Zu den meisten Verankerungskonzepten gehört ein geschlossener Zementmantel um das Implantat (Scheerlinck und Casteleyn 2006). Ein weiterer entscheidender Faktor ist die Verzahnung zwischen Zement und Knochen. Die Hauptaufgabe des Zementes ist es, die von der Prothese auf den Knochen und umgekehrt einwirkenden Kräfte zu übertragen. Diese Fähigkeit entscheidet letzten Endes über Langzeitstabilität des Implantates. Je ausgedehnter die Penetration des Zementes in das Knochenlager, desto größer ist die Belastbarkeit des Implantatlagers. Deshalb ist es sinnvoll, durch eine Jet-Lavage die Knochenspäne und das Mark aus den obersten Schichten der Spongiosa auszuwaschen, um ein Eindringen des Zementes in die Tiefe zu ermöglichen.
Daher sind für einen Operationserfolg nicht nur die Basiseigenschaften des Zementes von wichtiger Bedeutung, sondern auch die korrekte Anwendung.
Willert und Buchhorn (1983) haben die Vorteile und Nachteile des Knochenzementes beschrieben. Vorteilhaft sind die Ummantelung der Prothese um Inkongruenzen des Knochens auszugleichen, eine einfache Positionierung und vor allem die sofortige, stabile Verankerung,

die eine schnelle Mobilisierung der Patienten zulässt. Darüber hinaus gestattet der Knochenzement eine Verteilung des Kraftflusses auf eine möglichst große Oberfläche des Knochenlagers (Endmann 2000).

Die Druck- und Scherkräfte, die auf den Knochen einwirken, können um das 30fache vermindert werden (Kienapfel 1994).

„Als nachteilig hat sich die Toxizität des Monomers, die Wärmeentwicklung bei der Polymerisation, die Zementabrasion und Zementdesintegration erwiesen. Die hierbei entstehenden Zementpartikel finden sich sowohl an der Grenze zwischen Knochen und Zement als auch zwischen Zement und Implantat. Sie lösen Fremdkörperreaktionen aus, die Granulome und Osteolysen nach sich ziehen können, wie dies bei Abriebpartikeln des Polyäthylens bekannt ist.“ (Endmann 2000, S.19). Von einigen Autoren wird daher der Begriff „cement disease“ verwendet. Geprägt wurde dieser Begriff vor allem von Jones und Hungerford 1987.

Willert und Semlitsch (1995) stellten in Untersuchungen fest, dass sämtliche Partikel, die durch Verschleiß, Zerrüttung und Abrieb von Endoprothesenwerkstoffen entstehen, als potentielle Auslöser von granulomatösen Fremdkörperreaktionen zu betrachten sind. Daher müsste man demzufolge von „particle disease“ sprechen.

Bei der Polymerisation des Zementes ist entsteht eine starke Wärmentwicklung, die durch hohe Temperaturen noch beschleunigt wird. Diese thermische Wirkung führt zur Schädigung der lastaufnehmenden Knochenstrukturen (Mjöberg 1991). An der Knochen-Zementgrenze von Leichenknochen haben Ohnsorge und Goebel (1969) eine Temperatur von 53°C-80°C gemessen, sowie einen Abfall der Temperatur von 5°C pro mm. Unter Berücksichtigung der normalerweise stattfindenden Blutzirkulation und der Wärmeableitung über die Prothese wird hier nicht mit einer Hitzeschädigung gerechnet. Huggler (1978) hingegen beschreibt eine Nekrosezone des Implantatlagers mit einer Schichtdicke von 0,3 mm - 0,5 mm. Hierbei bleibt jedoch die Frage offen, ob diese die Folge der Wärmeentwicklung oder die der lokalen Gewebstoxizität des Monomers ist (Endmann 2000).

Während der Polymerisation kommt es zum Schwund des Knochenzementes. Durch Kettenbildung lagern sich die vielen Monomermoleküle zu großen Polymermolekülen zusammen. Diese Moleküle lagern sich immer näher aneinander, so dass es zu einem Polymerisationsschwund von 21 Vol% kommt. Durch Reduktion des MMA-Anteils auf ca. 1/3 durch den Einsatz von vorpolymerisiertem Polymerpulver wurde der Verlust auf 6-7 Vol% reduziert. Außerdem wird in vivo ein großer Anteil des Polymerisationsschwundes durch Wassereinlagerung kompensiert (Breusch und Kühn 2003).

1.2.1.2 Zementiertechnik

Bis 1979 waren noch 66,6% aller aseptischen Lockerungen auf eine schlechte Schaftpositionierung und Zementiertechnik zurückzuführen (Pelicci et al. 1979). Der Zement wurde per Hand in einer sterilen Schale gemischt und ohne Applikationshilfe mit den Fingern in das vorbereitete Femur eingebracht. Auf eine vollständige, homogene Ummantelung der Prothesenteile mit dem Zement konnte dadurch nicht entstehen. Die Zementköcher waren unregelmäßig in ihrer Schichtdicke und enthielten häufig Einschlüsse in Form von Luft, Blut oder Spülflüssigkeit. Als Schwachzone ist die Grenzzone zweier manuell eingebrachter Zementportionen zu sehen. Dort wurde oft eine fehlende Zementintegration beobachtet. Schneider R (1982) zeigte, dass der so entstandene Zementdetritus oft lokale Osteolysen verursachte (Endmann 2000).

Die Zementiertechnik konnte hinsichtlich Herstellung (Mischen unter Vakuum), Zusammensetzung (Antibiotikabeimengung, Verminderung des Monomeranteils), Applikation (Druckspülung des Knochenlagers, Einbringung des Zementes mit der Zementspritze unter ständiger Absaugung und Druck, Blocken des aufgefrästen Femurkanals (Verschluss distal der Schaftspitze), Benutzung von Zentrierhilfen) verbessert werden (Endmann 2000). Diese Handhabungsschritte gelten mittlerweile als "*gold standard*" (Breusch et al. 2000).

„Eine Lagekorrektur der Prothesenteile in den späten Phasen der Polymerisation muss penibel verhindert werden, eine Zerstörung des Zementlagers und die primäre Instabilität wären die Folge.“ (Endmann 2000, S. 21).

1.2.1.3 Haltbarkeit des Zementmantels

Für das elastische Verhalten des Knochenzementes ist es wichtig, dass möglichst keine Luft- und Flüssigkeitseinschlüsse vorhanden sind. Diese würden den Zement spröde machen und die mechanische Widerstandsfähigkeit herabsetzen. Die fortwährenden Schwingbewegungen der Verankerungsteile führen bei Schwachstellen der Zementköcher zu Zementfrakturen.

Die Haltbarkeit wird auch von der Vollständigkeit des Zementbettes beeinflusst. Brüche des Zementes werden dort beobachtet, wo der Zementmantel zu dünn oder unvollständig ist (Endmann 2000).

„Positionsänderungen der Endoprothese in späten Phasen der Aushärtung des Zementes, beispielsweise durch Einschlagen der Prothese auf eine inkongruente Resektionsfläche des Schenkelhalses oder frühzeitige Reposition des Kopfes in die Gelenkpfanne können durch

dabei entstehende Kontaktlücken und Hohlräume zwischen Prothese und Zement, die später mit Bindegewebe ausgefüllt werden, die mechanische Stabilität beeinträchtigen.“ (Endmann 2000, S. 21-22).

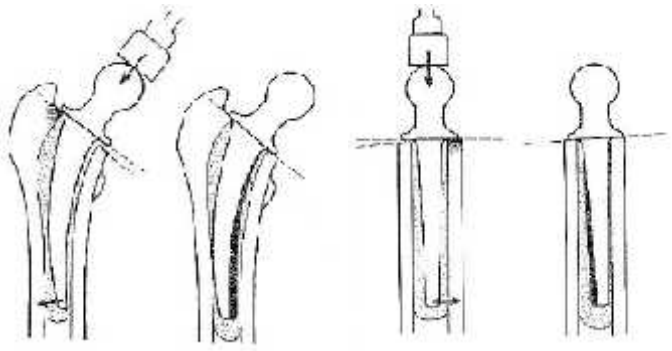

Abb.1: (aus Endmann (2000), S. 22) Das Problem der Kontaktlückenentstehung

1.2.1.4 Wechselwirkung zwischen Implantat und Knochen nach der Implantation

Bei der Implantation einer Hüftgelenksendoprothese ist das stabile Einwachsen der Implantate unabdingbare Voraussetzung für die schmerzlose und volle Funktionsfähigkeit des künstlichen Gelenkes.
Die Verankerung des Knochenzementes ist am besten im spongiösen Knochen der proximalen Femurmetaphyse, da dort das knöcherne Lager die größten Unregelmäßigkeiten aufweist.
Durch das Einbringen des Polymethylmethacrylat wird eine Kette von Umbauvorgängen am Knochen in Gang gesetzt. Durch Gefäßzerstörung kommt es zu Nekrosen mit anschließender Revitalisierung und abschließender Organisation der Nekrosen.
Diese Wechselwirkungen zwischen Implantat und Knochen nach der Implantation der Prothese haben Willert und Puls (1971) in 3 Phasen unterteilt:

1. Initialphase:

Die Initialphase umfasst die Zeit während und unmittelbar nach der Implantation der Prothese. Hierbei entstehen durch die Vorbereitung des Knochens sowie die Sicherstellung der Stabilität durch Maßnahmen wie Zementierung, Schraubenfixation oder Ähnliches Gewebe- und Zellschäden. Es entstehen als direkte Traumafolge Hämatome sowie Nekrosen. Fraglich ist

eine zusätzliche Schädigung durch Polymerisationswärme sowie toxische Bestandteile des Knochenzementes (Monomer, Stabilisator, Startersystem).

2. Reparationsphase:

Sie dauert von 3 Wochen bis ca. 2 Jahre nach Implantation. Der Knochen kann direkt an das Implantat bzw. den Knochenzement heranwachsen bei stabil verankerter Prothese. Einige Prothesenmaterialien können den Knochenanbau stimulieren (Titanlegierungen, Hydroxylapatitbeschichtungen), andere Materialien (Polymethylmethacrylat, Polyethylen) tun dies nicht. Durch die Prothese kommt es zu veränderter Lastübertragung, an die sich der Knochen anpasst. Bei verstärkter Belastung nimmt die Knochenmasse im Bereich der Spongiosa sowie Kortikalis zu.

3. Stabilisationsphase:

Die Einheilung der Prothese ist abgeschlossen. Neuer Knochen kann nur noch in Form von Osteoidlamellen auf vorhandene Trabekel aufgelagert werden. Dort, wo das Implantat den Knochen entlastet, wird Knochen abgebaut. Im proximalen Bereich des Femurs kann so über einen Zeitraum von 12 Jahren bis zu 60% des Knochens abgebaut werden. In Bereichen von Belastungsspitzen kommt es zu einer Zunahme der Knochendicke von bis zu 25% oder zu spindelförmigen Kortikalisverdickungen. Diese Reaktionen entstehen unabhängig davon, ob es zementierte oder zementfreie Implantate sind.

Das neuangesiedelte Knochenmark in den Markräumen wird durch eine Bindegewebsmembran gegen den Zement abgegrenzt.
Der Knochen wird so umstrukturiert, dass es zu einer Glättung der Kontaktfläche zum Zement sowie zur Osteoporose des übrigen Knochens kommt. Durch zu starken Umbau des Knochens kann es zur Implantatlockerung kommen. Fibrinexsudation und Blutungen an der Oberfläche sind Zeichen stärkerer Bewegungen, die durch die Bindegewebsmembran nicht absorbiert werden können und sind als Vorboten einer Lockerung zu deuten.
Die Konturen der Bindegewebsmembran an der Grenze zum Zement sind entweder glatt oder gitterartig. Man findet hier viele Fremdkörperriesenzellen, die mit längerer Verweildauer an Zahl zunehmen.

1.2.2 Zementfreie Prothesen

Die erste Totalprothese wurde 1938 durch Wiles implantiert (Wiles 1958). Weitere direkt verankerte Prothesensysteme wurden von McKee in den 50er Jahren (McKee und Watson 1966) und Ring in den 60er Jahren (Ring 1968) eingeführt (Endmann 2000). Eine Verankerung mit Zement war nicht bekannt. Der Begriff "zementfrei" wurde erst mit die Rückbesinnung auf die direkte Verankerung im Knochen geprägt.
„Durch die Einführung des Knochenzementes 1960 und der damit erreichten sofortigen Primärstabilität der Implantatkomponenten wurde die direkte, zementfreie Fixation für mehrere Jahre vernachlässigt.“ (Endmann 2000, S. 30)
Erst als man sah, dass die Entfernung des Zements bei Revisionseingriffen Komplikationen nach sich ziehen konnte, kam es zu einer Weiterentwicklung des Systems und somit zu einer zementfreien Implantationsmethode für Hüftgelenksendoprothesen.
Moderne zementfreie Endoprothetik bedeutete eine Rückkehr zu den Anfängen des künstlichen Gelenkersatzes unter Anwendung besserer Konstruktionsprinzipien und Werkstoffe.

1.2.2.1 Knöcherne Integration

Die zementlose Prothesenfixation geschieht mit Hilfe der knöchernen Integration der Implantate. Gemeint ist damit das direkte An- oder Einwachsen von Knochengewebe in eine Implantatoberflächenschicht und steht damit der Fixation von Prothesen mit Zement als Alternative gegenüber. Im anglo-amerikanischen Sprachraum werden häufig die Begriffe des „bony ingrowth“, der „Osseointegration“ oder „Osteointegration“ zur Beschreibung dieses Vorgangs verwendet. Huggler veröffentlichte bereits 1978, dass sich jeder gewebeverträgliche Werkstoff zementlos stabil verankern ließe. Die Lockerung einer Prothese sei keine Frage des Materials, sondern der Reaktion des Knochens auf zyklisch beanspruchte Implantate, also des Grenzschichtverhaltens. Laut Draenert und Draenert (1983) wird die Beanspruchung der Grenzflächen bestimmt von den vom Implantat auf den Knochen übertragenen Kräften sowie der Deformierung des Knochens, die Größe der Kraftmomente wiederum durch Hebelarme und Materialeigenschaften, sowie die Oberfläche des Implantates (Endmann 2000).
Um das Knocheneinwachsen zu ermöglichen, müssen verschiedene Voraussetzungen erfüllt sein. Die Oberflächen auf Implantaten sollten porös sein mit ausreichender Biokompatibilität. Es sollte ein direkter spaltloser Grenzflächenkontakt bestehen und Relativbewegungen minimiert werden (Kienapfel 1994). Im Gegensatz dazu ist Schenk der Meinung, dass bei ausrei-

chendem Kraftfluss auch ein Spalt von 0,5 bis 1mm gut überwunden werden kann (Schenk und Willenegger 1977).

1.2.2.2 Prinzip "press-fit"

„Um eine maximale Primärstabilität mit Ausschluss von Grenzflächenbewegungen zu erreichen, versucht man, eine möglichst genaue Passform zwischen Implantat und Implantatlager zu erzielen. Situationen, in denen es darüber hinaus gelingt, eine Vorlast zwischen Knochen und Implantat aufzubauen, werden mit dem Begriff der Presspassung („press-fit“) beschrieben. Dabei hat das Implantat meist ein geringfügig größeres Ausmaß als die zuletzt benutzte Raspel. Aufgrund der elastischen Eigenschaften des Knochengewebes ist damit die Möglichkeit einer hohen Grenzflächenverklemmung verbunden. Die aufgebaute Druckvorspannung an nicht vorher bestimmbaren Oberflächenanteilen sollte so lange aufrecht erhalten werden, bis die Einheilung der Prothese durch knöchernes Einwachsen in die Implantatoberfläche an Stellen der Kraftüberleitung erreicht ist. Eine auf "press-fit" basierte Implantationstechnik erzeugt geringere Mikrobewegungen als eine genau passende Implantationstechnik (Sugiyama et al. 1992).“ (Endmann 2000, S. 31-32).
Der Endoprothesenschaft muss auch Rotationsstabilität gewährleisten. Daher eignet sich ein runder Prothesenquerschnitt nicht. Dieser kann der Anforderung nur ungenügend entsprechen. Rechteckige Prothesenquerschnitte sowie Rillen oder Kanten am Prothesenschaft sichern dagegen verschiedene Prothesen vor Rotationsmomenten, die unter anderem beim Treppensteigen entstehen (Endmann 2000).

1.3 Biomechanik

„Das Hüftgelenk ist eines der größten Gelenke im menschlichen Körper. Als Kugelgelenk weist es einen weiten Aktionsspielraum auf, der für die verschiedenen Bewegungsarten und Körperhaltungen wichtig ist.
Die mechanische Belastung des Hüftgelenkes entsteht durch das Zusammenspiel von Körpermasse und Kräften der gelenkübergreifenden Muskulatur. Die Geometrie der Hüfte nimmt Einfluss auf diese Belastung und die Kräfte, die die Hüftmuskeln zur Erfüllung ihrer Aufgaben aufbringen müssen. Bei Entwicklungsstörungen und insbesondere beim totalen Hüftgelenksersatz kommt es zu Veränderungen der Geometrie und damit zu veränderten Gelenk-

und Muskelbeanspruchungen. Dadurch können Folgeschäden (z.B. Prothesenlockerung, Schmerzen) oder Funktionsinsuffizienz von Muskeln auftreten. Daher ist es für eine optimale Versorgung der Patienten wichtig, die Effekte, die sich aus der Gelenkmodifikation ergeben, einschätzen zu können.“ (Allen 1998, S.24).

Zum besseren Verständnis der Biomechanik des Hüftgelenks ist es wichtig die genaue Bedeutung von Belastung und Beanspruchung zu kennen.

„Belastung ist die Summe aller auf einen Körper oder eine Struktur (z.B. Gelenk) einwirkenden Kräfte. Hierbei handelt es sich allerdings um die vektorielle Summe (Kräfte sind Vektoren).

Unter Beanspruchung wird die Verteilung der Kraft auf die kraftübertragende Fläche verstanden. Dabei kommt es zu mechanischen Spannungen und in Folge dessen zu Deformierungen (Form- und Strukturveränderungen). Ob wir diese erkennen können, hängt von den Materialeigenschaften und der Empfindlichkeit unserer Messgeräte ab. Mechanisch gesehen entspricht die Beanspruchung dem Druck: Kraft/Fläche (N/m²)“ (Hüter-Becker und Dölken 2005, S. 51).

Zu Abnutzung und Verschleiß des Gelenkes kommt es bei Verschiebebewegungen der Gleitpartner. Zu verstärktem Verschleiß kann es kommen bei vergrößerter Kraft, z.B. Erhöhung des Körpergewichts, bei gleich großer Fläche, bei verkleinerter Fläche durch beispielsweise geringere Überdachung des Hüftkopfes und gleich großer Kraft sowie bei erhöhter Kraft und verkleinerter Fläche.

1.3.1 Pauwels Hebelmodell

1.3.1.1 Zweibeinstand

Die eigentliche kraftübertragende Kontaktfläche ist der kraniale Anteil der Fascies lunata.

Nach Bombelli wird diese Tragfläche als „weight bearing surface“ bezeichnet (Bombelli 1993).

Beim Zweibeinstand wirkt allein die Schwerkraft ohne zusätzliche Muskelkomponenten auf die Hüftgelenke. Es finden sich ausschließlich vertikal gerichtete Kräfte, die normalerweise orthograd auf die horizontale Tragfläche auftreffen (Tschauner et al. 1997).

Man nimmt an, dass nur die Masse oberhalb der Hüftgelenke wirksam ist. Ein Bein wiegt ungefähr 1/6 des Körpergewichts. Daraus ergibt sich eine Last von 2/3 des Körpergewichts (Körpergewicht – beide Beine). Man nimmt weiter an, dass keine Muskelkräfte zum Stabili-

sieren benötigt werden. Daraus folgt, dass die Belastung pro Hüftgelenk 1/3 des Körpergewichts ist.

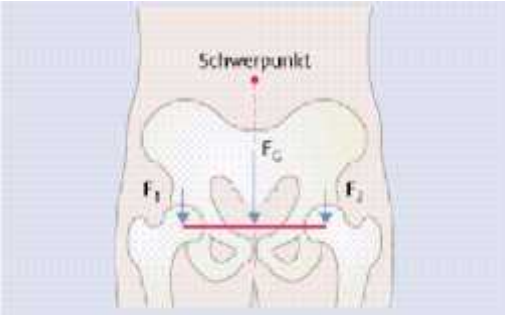

Abb.2:
Zweibeinstand: Das Gewicht oberhalb der Hüftgelenke verteilt sich auf beide Hüftgelenke. (aus Hüter-Becker und Dölken 2005, S. 51)

1.3.1.2 Einbeinstand

Die Last ergibt sich aus

Körpergewicht – Gewicht des Standbeins = 5/6 des Körpergewichts.

In der Praxis geht man von Hebelverhältnissen von 1:1 bis 3:1 (Lastarm : Kraftarm) aus.

Nehmen wir als Beispiel ein Verhältnis von 3:1, ergibt sich daraus folgender Rechenweg:

F1 x a1 = F2 x a2

F1 = Last = 5/6 des Körpergewichts

F2 = Muskelkraft

a1 = Lastarm = 3

a2 = Kraftarm = 1

5/6 d. KG x 3 = Muskelkraft = 15/6 d. KG = 2,5fache des Körpergewichts

Belastung = Gewichtskraft (Last) + Muskelkraft
= 5/6 d. KG + 15/6 d. KG
= 3,3fache des Körpergewichts

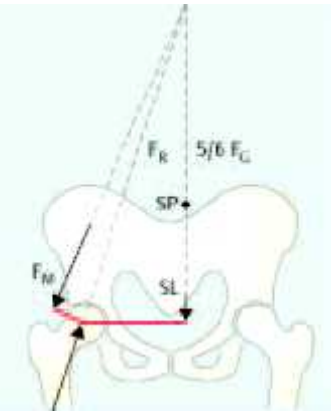

Abb.3

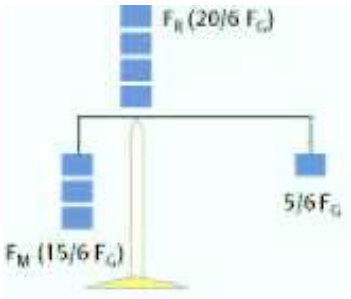

Abb.4

Abb.3 + 4: Einbeinstand: die Belastung des Standbeinhüftgelenks (mod. nach Pauwels). (Hüter-Becker und Dölken 2005, S. 52)

1.3.2 Biomechanik des Gehens

Die Größe der Last wird dadurch beeinflusst, dass es beim Gehen zur Beschleunigung der Körperteilmassen kommt. Die Belastung der Hüfte kann so vom 3fachen (einfaches Gehen) bis 7fachen (schnelles Gehen) des Körpergewichts variieren.

Die erste Belastungsspitze ist beim Aufsetzten der Ferse, wo der Schwung abgebremst wird. Die zweite Belastungsspitze ist beim Abstoßen mit den Zehen, wenn das Bein wieder beschleunigt werden muss. Die geringste Belastung ist in der Schwungphase. Daraus ergibt sich die charakteristische M-förmige Kurve (s. Abb. 5).

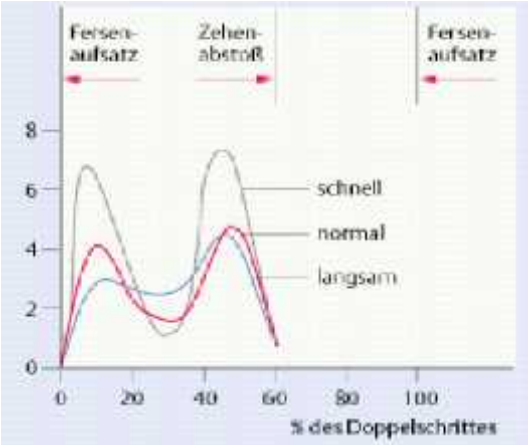

Abb. 5: Einflüsse auf die dynamische Belastung des Hüftgelenks. (Hüter-Becker und Dölken 2005, S. 54)

Bergmann et al. (1993) untersuchten die Hüftkontaktkräfte zweier Patienten während verschiedener Gehgeschwindigkeiten. Die maximalen Kräfte lagen zwischen dem 2,9fachen und

4,7fachen des Körpergewichts. Kräfte vom 8,7fachen des Körpergewichts traten beim Stolpern auf.
Bei Untersuchungen von Bergmann et al. (1989) an Patienten mit Hüftgelenksendoprothesen wurde festgestellt, dass eine vollständige Entlastung des operierten Hüftgelenkes nicht möglich ist. Sie brachten einen Druckmesser in den Prothesenhals ein und erhielten dabei erstaunliche in-vivo-Ergebnisse. Bei krankengymnastisch unterstützten aktiven Bewegungen beträgt hiernach die Belastung des Hüftgelenkes bereits 30% des Körpergewichtes, beim reinen Anspannen der Oberschenkelmuskulatur werden schon Belastungskräfte bis zu 150% des Körpergewichtes erreicht. Beim Anheben der Beine aus der muss mit Kräften zwischen dem 2- bis 3fachen des Körpergewichtes gerechnet werden. Beim Gehen mit Bodenkontakt erfährt die Hüfte eine Belastung von 10-15% des Körpergewichtes, dagegen beim Laufen mit zwei Gehstützen und angewinkeltem Bein, welches nicht aufgesetzt wird, von bis zu 80% Körpergewicht infolge des Muskelzuges. Hingegen bewirkt eine Unterarmgehstütze, welche auf der Gegenseite geführt wird, eine Reduzierung der Gelenkbelastung um etwa ein Viertel (Endmann 2000).

1.3.3 Wolffsches Gesetz

Zwischen Belastung, Beanspruchung und anatomischen Strukturen gibt es einen Zusammenhang (Wolff'sches Gesetz). Diese Feststellung traf Wolff erstmals 1870 (Wolff 1892).
Auf diesen Überlegungen basierend wurde dann Jahre später (1951) durch Pauwels deutlich, welche wichtige Bedeutung die Muskelkräfte für die Belastung und Beanspruchung haben. Anhand der Adduktoren sowie des iliotibialen Bandes zeigte Pauwels, wie die Muskelkräfte und Bänder den durch die Gewichtskraft bewirkten Biegemomenten an der Hüfte entgegenwirken und die Beanspruchung des Femurs beim Gehen reduzieren. Er definierte eine Zug- und Druckseite des Knochens und führte den Begriff der Zuggurtung als Erklärung der Wirkung des iliotibialen Bandes ein (Pauwels 1973). Aus seinen Überlegungen ergaben sich direkte Konsequenzen für die Hüftgelenksendoprothetik.
Die muskuloskelettale Belastung des Oberschenkels ist sehr komplex. Die Last, die auf ein Gelenk wirkt, ist die Summe aller durch Muskeln bewirkten Kräfte und Momente. Die ein Gelenk umgebenden Weichteilstrukturen sind so groß, dass mit der Aktivität unterschiedlicher Muskeln dieselbe Bewegung ausgeführt werden kann. Am Femur mit 6 Freiheitsgraden (Abduktion, Adduktion, Außenrotation, Innenrotation, Extension, Flexion) greifen mehr als 26 Kräfte an.

1.3.4 "Stress shielding"

Wie Wolff bereits Ende des 19. Jahrhunderts gezeigt hat, passt sich die Architektur der Knochensubstanz entsprechend ihrer mechanischen Beanspruchung an. Durch Inaktivität kommt es zu hypotrophen bis atrophen Strukturveränderungen, bei Zunahme/Steigerung der Druck- oder Zugbeanspruchungen hingegen zu hypertrophen Veränderungen der Knochenstruktur.
Dies gilt es insbesondere beim Prothesendesign und der Verankerungstechnik zu bedenken. Durch die Implantation eines Verankerungsschaftes kommt es zu einer veränderten Krafteinleitung am proximalen Femur. „Dementsprechend sind sowohl Spannungsspitzen, die zu Sklerosierungen und trabekulären Abstützungen bei andernorts auftretenden Knochenrarefizierungen und in extremen Fällen zu Nekrosen und Fissuren des Implantatlagers führen können, ebenso zu vermeiden wie Spannungsminderungen unter die physiologische Beanspruchung, die mit atrophischen Effekten des Implantatlagers beantwortet werden könnten.“ (Endmann 2000, S. 15).
Dieses durchaus weit verbreitete Problem in der Hüftendoprothetik wird „stress shielding“ genannt. Es ist ein Effekt eines relativ zum umgebenden Knochen zu steifen Implantates. Das Implantat schützt (shield = Schild) den umgebenden Knochen vor der Beanspruchung (stress = beanspruchende Kraft). Der Knochen erfährt keine Beanspruchung. Durch den Verlust proximaler Knochenmasse wird die Langlebigkeit des Hüftimplantates begrenzt.
Ursache dieses Problems ist die Druckentlastung (Druckabschirmung) des anpassungsfähigen proximalen Knochens durch die Prothese.
Normalerweise wird die Kraft, die auf das Femur wirkt, von ihm allein getragen. Wird jedoch eine Prothese implantiert, verteilt sich die Last auf Knochen und Prothese und es kommt folglich zu einer Entlastung des Knochens. Der Knochen passt sich an diese neue Situation an und es kommt zum Massenverlust von Knochensubstanz. Diese Knochenatrophie gefährdet langfristig die Stabilität (Engh et al. 1987 und Hughes et al. 1995).

Abb. 6: Die physiologische Kraftleitung im gesunden Hüftgelenk und die daraus folgende Knochen-dichteverteilung (Glozbach 2004, S. 16).

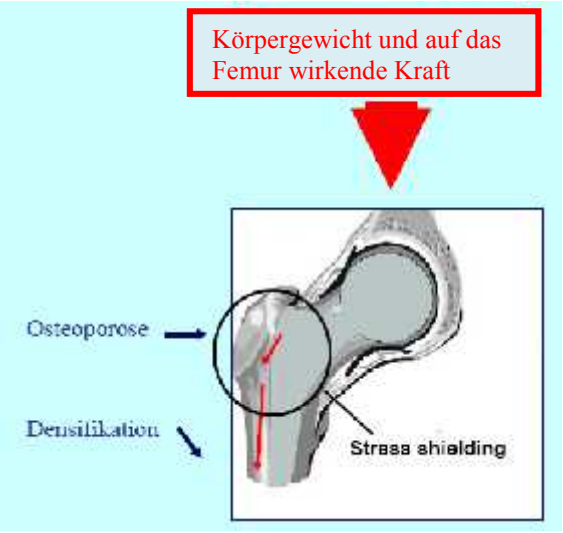

Abb. 7: Die Kraftleitung im endoprothetisch versorgten Hüftgelenk (distal verankert) und die daraus resultierende Knochen-dichteverteilung (Glozbach 2004, S. 16).

1.3.5 Anforderungen an das Material

Für die Langlebigkeit einer Hüftgelenksendoprothese ist es wichtig, dass sich zwischen den Implantatkomponenten und dem umgebenden Knochen ein biologischer und mechanischer Gleichgewichtszustand einstellt.

Geeignet sind Materialien, die körperbeständig und -verträglich sind. Des Weiteren sollten sie verschleißfest sein.

Körperbeständig sind Materialien, deren chemische und physikalische Eigenschaften sich durch den Einfluss des umliegenden Gewebes nicht verändern.

Körperverträglich sind Materialien und deren Abbau- und Korrosionsprodukte, die das Gewebe nicht schädigen (Willert und Buchhorn 1983).

1.3.6 Dynamische Komponenten

1.3.6.1 Vorlast

Erstmals hat Perren Anfang der 80er auf die Wichtigkeit der Vorlast durch Untersuchungen an Osteosyntheseimplantaten hingewiesen (Perren et al. 1983). Die Vorlast besteht aus axia-

lem Druck auf den Knochen durch Belastung und Längszug auf der Platte. Vorgespannte Platten verhindern an langen Röhrenknochen das Öffnen der Kontaktzone zwischen Knochen und Implantat. Hierdurch soll die Resorption des Knochens verhindert werden. Gleiches gilt für die Endoprothetik (Huggler und Schreiber 1978).
Auch zahlreiche histologische Untersuchungen (Harris et al. 1983 und Bauer et al. 1993) an den Kontaktflächen zwischen beschichteten, zementfrei implantierten Pfannen und Knochen haben gezeigt, dass hauptsächlich an Orten der direkten Kraftübertragung ein Knochenanbau erfolgt. Das so genannte Interface an nicht beanspruchten Kontaktstellen sowie Orten zu hoher Relativbewegung oder zu großer Krafteinleitung zeichnet sich durch fibröses Bindegewebe aus (Endmann 2000).
Man benötigt genügende Vorlast, also genügenden Druck, um die Knochenresorption zu verhindern. Dies erreicht man durch die mechanische Verankerung durch Verzahnung des Zementes in der Spongiosa und Anformen an die Kortikalis sowie durch den ständigen Muskelzug mit Minimalbewegungen.
Die Vorspannung des Knochens z.B. durch Einschlagen eines Konus (zementfreie Prothese) bleibt nicht bestehen, weil der Knochenumbau die Spannungssituation kompensiert. Daraus folgt, dass Vorlast nur durch Krafteinwirkung mit der Gelenkfläche als Widerlager aufgebaut werden kann.

1.3.6.2 Relativbewegung und Steifigkeit

Die Relativbewegung ist die reversible Verschiebung eines steiferen Implantates gegenüber dem elastischeren Knochen bei dessen Verformung unter Belastung (Schneider 1982). Dies kann Knochenresorption und Instabilität nach sich ziehen. Je größer die Belastung des Implantates ist, desto größer sind die Relativbewegungen. Relativbewegungen können durch eine erhöhte Steifigkeit der Implantate vermindert werden. Die steifen Implantate jedoch bedingen die sogenannte Stressprotektion (stress-shielding), die zum Knochenabbau führen kann (Endmann 2000).
Kräfte, die vom Knochen auf das Implantat einwirken (z.B. Druckkräfte vermittelt durch den Trochanter major), bewirken umso größere Relativbewegungen, je größer die Differenz der Steifigkeiten ist.
Wenn es große Unterschiede zwischen dem Elastizitätsmodul des Knochens und des Implantates gibt, sind Relativbewegungen zwangsläufig (Sarmiento 1972).

1.3.6.3 Dislokation und Stabilisierung

„Eine instabile Femurprothese kann durch Einsinterung in den Femurschaft wieder einen stabilen Zustand erreichen.“ (Endmann 2000, s. 18). Dies könnte durch einen Prothesenkragen verhindert werden. Es gibt jedoch kleine Kragen, die nur den Zement überdecken. Diese Schäfte sinken bei intaktem Köcher mit dem Zementmantel in den Knochen ein. Bei zerborstenem Köcher können sie das Einsinken der Schäfte nicht aufhalten. Sie sinken im Köcher ab, aber der Zement bleibt ortsständig.
Schäfte mit größeren Kragen, die auch die Resektionsfläche des Knochens als Auflage benutzen, können sich am Calcar femoris aufhängen und drängen mit der Spitze nach lateral. Wie Untersuchungen von Schneider (1982) gezeigt haben, käme es außerdem zu vermehrten Relativbewegungen mit nachfolgenden Osteolysen im Bereich der Schenkelhalsosteotomie.
Wenn sich Schäfte nicht mehr so verklemmen können, dass mechanische Ruhe wiederhergestellt wird, so scheuern sie in einem typischen Taumelzyklus (Gehen, Hinsetzen, alle Bewegungen erzeugen Stauchungen und Rotationskräfte) die Oberflächen ab.
Prothesen mit schlechter Zementummantelung und Knochenverlust können distal gut verankert/verklemmt sein. Diese zerrütten das proximale Implantatbett und schwingen relativ zum Zement und zum Knochen.

1.4. Geschichtlicher Überblick der Alloarthroplastiken

Die Arthroplastik mittels einer Gelenkendoprothese, die entweder eine oder beide Gelenkflächen ersetzt, begann 1890 durch Gluck (Gluck 1890). Er entwickelte eine Kniegelenksendoprothese aus Elfenbein, die mit Zement aus Kolophonium, Bimssteinpuder und Gips verankert wurde. Dieses Verfahren scheiterte frühzeitig durch auftretene Infektionen unter anderem bedingt durch das verwendete Material.
Es folgten andere Materialien und Ideen, die jedoch nicht bestand hatten.
Die erste Hüftgelenksendoprothese im Sinne einer Totalendoprothese wurde 1938 von Wiles in England implantiert (Wiles 1958). Er verwendete rostfreien Stahl. Die Fixation der Pfanne erfolgte durch 2 Schrauben und die des Hüftkopfes durch einen durch den Schenkelhals geführten Schraubenbolzen (Lukowsky 2003).

1.4.1 Kopfprothesen

1922 ersetzte Hey-Groves den Hüftkopf durch ein Elfenbeinimplantat (Hey-Groves 1923). Die Brüder Judet entwickelten 1946 eine Prothese, die aus Polymethylmethacrylat hergestellt war, mit einem Stiel, der in den Schenkelhals, nach Resektion des Hüftkopfes, eingebracht wurde (Blauth und Donner 1979). Diese Methode verbreitete sich über Europa und Nordamerika, da anfangs neben dem einfachen OP-Verfahren auch gute Erfolge zu verzeichnen waren (Endmann 2000)
Trotz Designmodifizierung und Änderung der Materialien bei ungenügender Bruchfestigkeit stellten auch später entwickelte Stiftendoprothesen keine langfristige Lösung dar.

1.4.2 Kopf-Schaft-Prothesen

In den 40er und 50er Jahren folgte die Kopf-Schaft-Prothese. Vorreiter waren Moore und Bohlmann, die 1940 die Implantation einer intramedullären Kopf-Schaft-Metall-Prothese durchführten (Moore und Bohlmann 1943). Später wurden andere Materialien verwendet, die zur Stabilisierung der Prothese einen längeren Schaft benötigten. Ein Nachteil der Kopf-Schaft-Prothesen war die Schädigung des Gelenkknorpels der Pfanne, da diese unberücksichtigt blieb und einer unphysiologischen Belastung ausgesetzt war (Endmann 2000).

1.4.3 Totalendoprothesen

Bei der Totalendoprothesenimplantation werden beide Gelenkflächen (Femurkopf und Azetabulum) vollständig ersetzt.

1.4.3.1 Typ Metall/Metall

Bei den zementfreien Implantationen gehörte McKee 1951 zu den Ersten (McKee und Watson-Farrar 1966). Er implantierte eine aus 2 Metallteilen bestehende Totalendoprothese. Der Schaft bestand aus einer Zugschraube, die durch 3 zusätzliche Schrauben fixiert wurde. Die Pfanne wurde durch ein zentrales Schraubgewinde am Azetabulum fixiert.

In den 80er Jahren wurden Metall-Metall Paarungen reaktiviert. Nachuntersuchungen hatten gezeigt, dass Prothesen, bei denen nur ein geringer Spalt von 0,15 – 0,20mm zwischen Kopf und Pfanne war (technisch: Spiel), so dass Flüssigkeit in den Spalt gelangen konnte, einem geringeren Verschleiß unterlagen (Endmann 2000).

1.4.3.2 Typ Metall/Kunststoff

1960 beschrieb Charnley eine Totalendoprothese, die aus einer Teflonpfanne und einem aus rostfreiem Stahl hergestellten Schaft besteht. Der Kopfdurchmesser wurde von anfangs 41 mm auf 22,2 mm reduziert nachdem gehäuft Lockerungen auftraten. Durch den kleineren Kopf wurde die Reibung reduziert, die Flächenpressung jedoch erhöht. Bei Teflon tritt dadurch eine Dauerverformung im Sinn einer Vertiefung sowie Verbreiterung der Pfanne auf. Ein verstärkter Abrieb und infolge dessen Fremdkörperreaktionen traten auf (Charnley 1960). Die Teflonpfanne wurde dann 1963 durch eine Polyethylenpfanne ersetzt (Endmann 2000).
Bei Metall-Polyethylen-Prothesen muss nach Semlitsch mit einem Verschleiß von 0,1 – 0,3 mm an der Polyethylenpfanne gerechnet werden (Semlitsch und Willert 1995). Daher sind Metall-Polyethylen-Paarungen in den Hintergrund geraten und werden in erster Linie bei Patienten mit hohem Lebensalter verwendet.
Charnley selbst gab einen Abrieb von 0,1 – 0,2 mm an, wobei er im Vergleich zu Semlitsch kleinere Köpfe verwendete (Charnley 1968).

1.4.3.3 Typ Keramik/Kunststoff

Ende der 60er wurde erstmals Keramik in der Endoprothetik eingesetzt (Boutin 1972). Ziel war die zementlose Verankerung sowie eine Ausdehnung der Indikation zum Gelenkersatz bei jüngeren Patienten mit längerer Lebenserwartung. Nicht nur auf Grund der guten Gewebeverträglichkeit und des geringen Abriebs hat Keramik heute einen festen Stellenwert in der prothetischen Versorgung. Der Keramikkopf stellt den besten Gleitpartner zum Polyethylen dar.
Da jedoch auch hierbei Abrieb in Form von Polyethylenpartikeln entsteht, ist man weiter auf der Suche nach abriebfesteren Paarungen. Zunehmend werden daher Keramik-Keramik-Kombinationen angewendet. Empfänger sind in erster Linie jüngere Patienten, bei denen durch das Entstehen von Abriebpartikeln frühzeitig Lockerungen vorkommen können.

Verwendet wird aktuell Aluminiumoxidkeramik. Eine selten auftretende Komplikation ist ein Bruch des Keramik-Inlays.

1.4.3.4 Kombinationsmodelle

Die bekannteste in diese Kategorie fallende Prothese ist die sogenannte Duokopfprothese.
Unter dem Begriff Duokopfprothese versteht man einen Endoprothesenstiel, der zementiert oder zementfrei verankert wird, mit einem aufsteckbaren Kopf, der mit einem Polyäthylen-Gleitlager artikuliert. Das Gleitlager befindet sich in einer Metallschale, die wiederum nicht verankert wird und sich frei gegen das natürliche Azetabulum bewegen kann.
Bewährt hat sich dieses System vor allem bei Schenkelhalsfrakturen älterer Menschen, die geringere Aktivitätsanforderungen an das künstliche Gelenk stellen. Die Forderung einer Ausweitung auf andere Indikationsgebiete stellt sich, bedingt durch die hohe Rate an Protrusionen und Schaftlockerungen, nicht (Maronna 1996).
Ähnlich der Kopf-Schaft-Prothesen kann es hierbei zu einer Schädigung des Gelenkknorpels kommen, was jedoch auf Grund des meist hohen Alters der Patienten vernachlässigt werden kann und keine Kontraindikation darstellt. Bei bereits bestehenden Hüftbeschwerden im Sinne einer Coxarthrose bevor es zu der Schenkelhalsfraktur kam sollte eine Totalendoprothese implantiert werden.

1.5 Abriebbedingte Osteolysen, aseptische Lockerung

Als Osteolysen bezeichnet man zirkuläre, ovaläre oder blasenförmige Aufhellungen des knöchernen Lagers. Sie können einzeln oder multipel sowie nur partiell vorkommen oder eine oder mehrere Gruen-Zonen komplett ausfüllen. Osteolysen finden sich häufig bei festsitzenden Komponenten (Katzer und Löhr 2003).
Die Entstehung von Osteolysen wird von verschiedenen Faktoren beeinflusst. Dazu gehören:

1. Biomechanik
2. Menge und Art des Abriebs (z.B. Polyethylenpartikel, Zement, Metall),
   Zugangsmöglichkeit des Abriebs zum Implantat-Knochen (Zement-Knochen)-Interface, biologische Reaktion auf das Abriebmaterial
3. Biokompatibilität der Implantate, der Abriebprodukte und Empfindlichkeit des Patienten.

Die Reaktion des Gewebes auf die Partikel läuft folgendermaßen ab (Elke 2001):

· Akkumulation von Partikeln in den gelenknahen Geweben (Kapsel, Lymphknoten)

· Makrophageninfiltration und Partikelphagozytose

· Granulombildung, Abtransport

· Freisetzung von Knochenresorption induzierenden Substanzen durch Makrophagen und Fibroblasten

· Osteoklastenaktivierung, Osteoblastendeaktivierung

· Osteolyse.

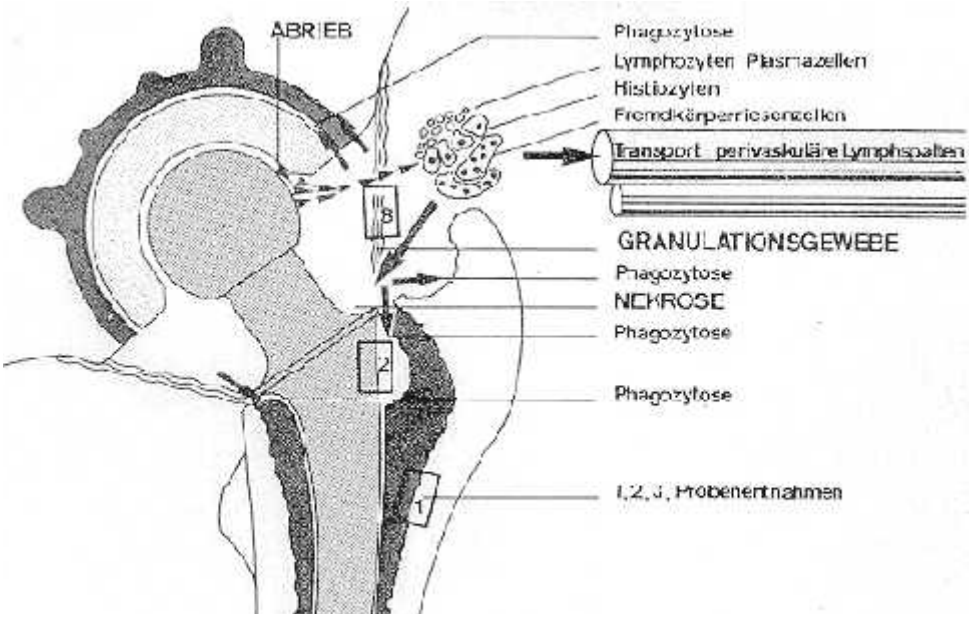

Abb. 8: Gewebereaktion des Wirtes auf Abriebprodukte der Prothese
(aus Huggler und Schneider (1978), S. 133)

„Im Bereich der Pfanne sind Lysezonen < 1 mm häufig und implizieren nicht eine Pfannenlockerung. Lysezonen > 1 mm, die mindestens Zone 1 nach De Lee und Charnley (1976) oder mehr einnehmen, werden demgegenüber als prädiktiv für eine vorzeitige Pfannenlockerung angesehen. Am Schaft ist die Ausbildung einer solchen Zone innerhalb der ersten sechs Monate ohne weitere Progredienz nicht pathologisch und Beschwerden kommen in der Mehrzahl der Fälle nicht vor. Das wichtigste Merkmal ist daher die Größenzunahme.“ (Katzer und Löhr 2003, S. 788). Isolierte Lysen > 2 mm besitzen einen gewissen Vorhersagewert für eine vorzeitige Lockerung vor allem, wenn sie konfluieren (DeLee und Charnley 1976 und Kobayashi et al. 1997).

Das Auftreten von Osteolysen wird von verschiedenen Autoren sowohl als Ursache des Spätversagens einer Pfanne (Tompkins et al. 1997) als auch als Hauptgrund für die Schaftlocke-

rung (Callaghan et al. 2000) eingeschätzt. Callaghan et al. (2000) verzeichneten in ihrer Studie an 330 TEPs mit Zementierungstechnik von Hand eine klare Assoziation von Femurosteolysen und Lockerungen, die durch das Auftreten röntgentransparenter Linien untermauert wurde (De Luca 2004).

Tompkins et al. (1997) ermittelten, dass Patienten mit femoralen Osteolysen eine signifikant höhere Abnutzungsrate des Polyethylen-Inlays zeigten. Daraus folgt, dass eine Reduktion der Abnutzung eine Senkung der Osteolyserate bewirken müsste.

Diese Erkenntnis, als „particle disease“ bezeichnet, führte zu der fieberhaften Suche nach verschleißfesteren Gleitpaarungen und z. B. zur Renaissance der Metall/Metall-Paarung oder der Anwendung des hochvernetzten Polyethylens.

McLaughlin und Lee (2000) ermittelten in ihrer klinischen Studie tatsächlich eine geringere Osteolyserate durch Verwendung von formgepresstem Polyethylen mit niedrigerer Abnutzungsrate. Malchau et al. (2000) zeigten in diesem Zusammenhang, dass eine größere Dicke der Pfanne gekoppelt mit einer dünneren Polyethylenschicht (Pfannen bestehen aus einer Metallschale und einem UHMW-PE-Gleitlagereinsatz) ein größeres Verschleiß- und Osteolyserisiko aufweist.

Tanzer (1998) bewertet den Knochenverlust als Folge einer Lockerung, da die Membran, die die gelockerte Prothese umgibt, Mediatoren produziert, die eine Knochenresorption auslösen (Rubash et al. 1998).

Die Rolle des altersgebundenen Knochenverlustes in der Genese der Lockerung wird in der Literatur gegensinnig dargestellt (Rubash et al. 1998). Einerseits ist davon auszugehen, dass mit zunehmendem Alter die Kortikalis dünner wird und eine Erweiterung des intramedullären Kanals entsteht, was eine Lockerung ermöglicht. Andererseits bedroht der Altersprozess die Stabilität der Prothese nicht und ist nicht als Lockerungsursache etabliert, da neu gebildeter dichter trabekulärer Knochen den Zementmantel umgibt und ein ähnlicher Umbau auch bei unzementierten Schäften stattfindet. Es liegt auf der Hand, dass der Knochen einem Alterungsprozess unterliegt. Inwieweit diese Umbauvorgänge jedoch Konsequenzen in der Prothesenlockerungsgenese zur Folge haben, bleibt unklar. Einerseits können gute Langzeitergebnisse auch bei alten Patienten erzielt werden, andererseits ist es denkbar, dass es mit dem Alter zu einer Schwächung des Knochens und somit auch des Implantatlagers kommt (De Luca 2004).

Durch kontinuierliche körperliche Aktivität kann eine gute Stabilität erreicht werden. Sollte bereits ein Zementbruch und somit Instabilität vorliegen, gilt zu bedenken, dass durch die kontinuierliche körperliche Bewegung eine Lockerung begünstigt werden kann.

1.6 Problemstellung

Da ein Implantatversagen durch Ermüdungsbruch seit Einführung der Dauerfestigkeitsprüfungen nach Norm (ISO 7206) nahezu ausgeschlossen werden kann und der menschliche Knochen aufgrund seiner Regenerationsfähigkeit den Zement bezüglich der Dauerbruchfestigkeit übertrifft, stellt der Zement in dem System Implantat – Zement – Femur die schwächste Komponente dar.

Ein unzureichend ausgebildeter Knochenzementmantel mit dadurch bedingtem ausgeprägtem Abrieb ist eine der Ursachen der aseptischen Lockerung durch Bildung granulomatöser Osteolysen.

In der Literatur wurde schon viel über den Zementabrieb und die damit verbundene Partikel-Krankheit (*cement-disease*) gesprochen. Die meisten Arbeiten beziehen sich jedoch auf den Zementabrieb an der Außenseite des Zementköchers, also der Zementoberfläche, die im direkten Kontakt mit dem Femur steht. Arbeiten, die sich auf die Kontaktfläche zwischen Zementköcher und Prothesenschaft beziehen, sind im Prinzip nicht zu finden.

Es wird immer wieder geschrieben, dass größere Mengen von Zementabrieb ins umliegende Gewebe gelangen. Eine Frage, die sich hier stellt ist, wieviel ist dies genau? Handelt es sich um wenige Kubikmillimeter (50, 100, 200 mm^3)? Oder sind es doch mehrere Kubikmillimeter z.B. bis zu 1000 mm^3 (Würfel mit 1cm Kantenlänge)?

Das Ziel dieser Arbeit ist es, genau dieser Frage nachzugehen und eine Antwort zu finden.

2. Material und Methoden

2.1 Auswahl des Prothesentyps

Da das Ziel der Arbeit ist, eine Aussage, über die Menge des Zementabriebs zu machen, musste eine Prothesenform gewählt werden, deren Gestalt eine einfache Volumenberechnung von Abschnitten des Verankerungsschaftes erlaubte. Unter der Annahme einer linearen Verlagerung des Prothesenschaftes im Zementköcher durch Materialverschleiß lässt sich so anhand der Differenzen von Querschnitten der Zementköcher mit Hilfe einer mathematischen Formel der Volumenverlust berechnen.
Die Auswahl fiel auf die Prothese CF 30. Der Name der Prothese ist entstanden aus den Wörtern „Cement Fixation“ und dem Material aus dem sie hergestellt ist „ PROTASUL® - S 30“ (FeCrNiMnMoNbN). Die Prothese hat einen rechteckigen Querschnitt in der Horizontalen mit abgerundeten Ecken. Die Seitenflächen sind eben und laufen konisch nach distal.
Ein Führungstab, der vor der Zementierung zusammen mit einem Markraumstopper zentral in der mittleren Femurdiaphyse platziert wird, ist eine Hilfe zur möglichst genauen Zentrierung der Schaftspitze.

Abb. 9: CF-30
Ansicht von ventral/dorsal

Abb. 10: CF-30
Ansicht von medial

Abb. 11: CF 30 mit
Führungsstab und
Zementstopper im Knochen

Der Prothesenschaft hat in seiner Hauptachse über die gesamte Länge ein Loch von 3mm Durchmesser, in das der Führungsstab eingeführt wird. Eine weitere Öffnung proximo-lateral ermöglicht das Einführen eines Extraktionsgerätes im Bedarfsfall.
CF 30 ist in den Größen 1, 2, 3, 4, und 5 zu erhalten entsprechend den Längen 13,5cm, 14,1cm, 14,8cm, 15,4cm und 16,1cm.
Durch einen als Steckkonus ausgebildeten Schenkelhals ist der Schaft mit Kugelköpfen unterschiedlicher Halslänge, Durchmesser und Material (Kobalt-Chrom, BIOLOX® (Keramik) oder Tribosul-Köpfen) zu kombinieren und mit Pfannen aus UHMW-Polyethylen (Typ CF-PS, CF-P oder SPC) zu Totalendoprothesen zusammenzustellen (Willert 1994a und 1994b).

2.2 Patientengruppe

2.2.1 Auswahl der Patienten

Im Labor für Biomaterial der Abteilung Orthopädie der Universitätsklinik Göttingen wurden die auf Grund der aseptischen Lockerung entfernten Prothesen aufbewahrt. Es wurden die Prothesen des Typs CF-30 inklusive der Reste des vorhandenen Zementköchers gesammelt und die Patientendaten (Name, Pat.-Nr., Geb.-Datum) registriert.
Die untersuchten CF-30-Prothesen wurden zwischen 1989 und 1998 implantiert und in der Uniklinik Göttingen explantiert. Es handelt sich ausschließlich um aseptisch gelockerte Prothesen.

2.2.2 Erhebung der Patientendaten durch Akteneinsicht

Die Bestellung der Patientenakten und Röntgen-Aufnahmen aus dem hauseigenen Archiv gestaltete sich teilweise schwierig, da einige Akten verliehen waren und Röntgen-Bilder nicht vollständig waren.
Soweit möglich und verfügbar wurden sämtliche Patientenakten eingesehen und ausgewertet im Hinblick auf Diagnose, betroffene Seite, Datum der Implantation und Zeitpunkt der Wechseloperation.
Der Einfachheit halber wird im Folgenden nur der Ausdruck Patient verwendet. Dies lässt keinen Rückschluss auf männliches oder weibliches Geschlecht zu.

Es wurden 35 Patienten ausgewählt, deren Prothese im Universitätsklinikum Göttingen im Zeitraum zwischen 12/1993 und 08/2002 gewechselt wurde.
Bei einer Patientin wurden zwei Prothesen in die Untersuchung mit einbezogen. Es handelte sich einmal um die linke und einmal um die rechte Seite.
Aus den Patientenakten wurden neben dem Geschlecht des Patienten, das Datum der Implantation sowie der Zeitpunkt der Explantation herausgesucht. Daraus ließ sich die Verweildauer der Prothesen errechnen.
Nach Bestimmung des Alters der Patienten zum Zeitpunkt der Implantation konnte das Durchschnittsalter berechnet werden.
Soweit aus den Unterlagen ersichtlich wurde die Indikation zur Hüftprothesenimplantation notiert.
Das Gewicht (in kg) und die Körpergröße (in m) des Patienten bei Aufnahme wurde aus den Patientenakten herausgesucht und mit Hilfe dieser Werte der BMI berechnet. BMI ist der Body mass index, der sich wie folgt berechnet:

BMI (Body mass index) = Körpergewicht (kg) / Quadrat der Körpergröße (m^2)

Trotz gründlicher Aktendurchsicht und wiederholten Versuchen der Vervollständigung konnten nicht bei allen Patienten notwendige Daten erhoben sowie prä- und postoperative Röntgenaufnahmen ausgewertet werden.
Nach Begutachtung der Prothesen und Zementköcher verblieben 22 von den anfangs 35 Patienten, bei denen eine weitere Bearbeitung des Zementköchers und somit die Volumenberechnung des Zementverlustes erfolgen konnte.

2.3 Auswertung der Röntgen-Aufnahmen

Zur Bestimmung des Ausmaßes der radiologischen Lockerung wurden die Röntgenbilder unmittelbar nach Implantation (post-op) sowie kurz vor der Explantation (prä-re-op) vermessen und ausgewertet. Es wurden ausschließlich a.p.-Aufnahmen analysiert, da nur diese vollständig vorlagen. Grundlegend für die radiologische Verlaufsbewertung war der Vergleich zwischen einem unmittelbar postoperativ angefertigten Röntgenbild mit einem bei der Nachuntersuchung erstellten Bild.
Um die gemessenen Werte ggf. später nachvollziehen zu können, wurden die Daten in händische Hochzeichnungen der Röntgen-Bilder eingetragen.

Nach Akteneinsicht und Skizzierung der Röntgenbilder folgte die Vermessung und Interpretation der Röntgenaufnahmen.

Soweit prä- und postoperative Röntgen-Aufnahmen vorhanden waren, wurden alle Röntgen-Bilder hinsichtlich folgender Kriterien untersucht:

Form des Femur	Zementzerrüttung
Mineralisation	Luft-/Flüssigkeitseinschluss
Fissur des Knochens	Einsinken der Prothese
Sitz der Prothese	Länge Zementköcher
Schichtdicke des Zementes	Länge Prothesenschaft
Führungsdraht, Zementstopper, Redon	Länge Zementköcher/Länge Prothesenschaft
Spaltbildung Prothese/Zement	Herdförmige Osteolysen (local osteolysis)
Aufhellungssaum Zement/Knochen	Periartikuläre Ossifikation
Bruch im Zementköcher	Sockelbildung

Tab. 1: Kriterien zur Beurteilung der Röntgenbilder

Zur Vermeidung von Wiederholungen werden kurze methodische Hinweise zu den Kriterien der Röntgenbildauswertung im Kapitel „Ergebnisse“ erwähnt.

Es wurden keine neuen Aufnahmen hergestellt sondern nur die Röntgenbilder nach Implantation der mittlerweile gelockerten und explantierten Hüftgelenksendoprothese sowie vor Explantation dieser ausgewertet. Gemessen wurde ausschließlich an den Original-Röntgen-Aufnahmen, um Übertragungsfehler zu vermeiden.

Den Vergrößerungsfaktor erhielt man durch Messen des Prothesenkopfes, der jeweils 28mm beträgt und anschließendes Umrechnen (Bsp: gemessener Kopf 34mm-> Vergößerungsfaktor 1,2143 bzw. multiplizieren der gemessenen Werte mit 0,8235). In zwei Fällen wurde ein größerer Kopf (32mm) verwendet. Dieses wurde bei Ermittlung des Vergrößerungsfaktors selbstverständlich berücksichtigt.

Problematisch sind beim Vergleich von Röntgenbildern häufig nicht standardisierte Aufnahmen mit fehlender oder verprojizierter zweiter Ebene, verschiedener Rotationsstellung der unteren Extremitäten und Unterschieden in Belichtung und Film-Fokus-Abstand.

Daher muss man bei der Messung der Lageveränderung der Prothese sowie der Aufhellungssäume zwischen Prothese und Zement und Prothese und Knochen bedenken, dass die Rotation des Femurs bei den a.p.-Röntgen-Aufnahmen variieren kann.

Der Schaft wurde in sieben Zonen nach Gruen et al. unterteilt (s. Abb. 12). Die gewählte Zoneneinteilung vereinfacht die Beschreibung der Röntgenbilder.

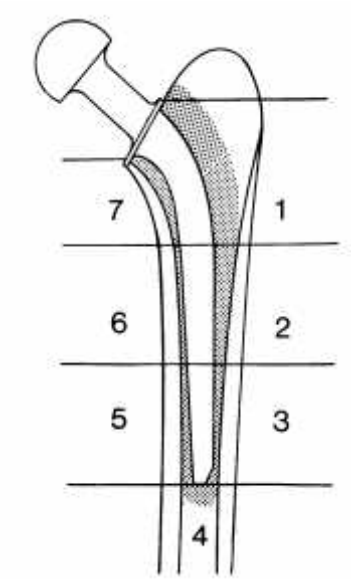

Abb. 12: Einteilung nach Gruen
(aus: Gruen et al. 1979, S.18)

Die Spaltbildung zwischen Prothese und Zement bzw. der Aufhellungssaum zwischen Zement und Knochen wurde gemessen und in 4 Grade aufgeteilt (s. Tab. 2).

Grad I - IV
I: ≤ 1mm
II: 1,1 - 2mm
III: 2,1 - 4mm
IV: >4mm

Tab. 2: Ausmaß Spaltbildung/Aufhellungssaum

Die Einteilung der periartikulären Ossifikation erfolgte nach Brooker (Brooker et al. 1973). Er teilte sie in 4 Klassen ein:

Klasse I: Knocheninsel im Innern des Weichgewebes um das Hüftgelenk herum

Klasse II: Knochenausläufer vom Becken oder proximalen Ende (Trochanter major) des Femurs, mit mindestens 1 cm Platz zwischen den artikulierenden Knochenflächen

Klasse III: Knochenausläufer vom Becken oder proximalen Ende (Trochanter major) des Femurs, die den Raum zwischen den artikulierenden Knochenflächen auf weniger als 1 cm reduzieren

Klasse IV: Sichtbare Knochenankylose des Hüftgelenkes

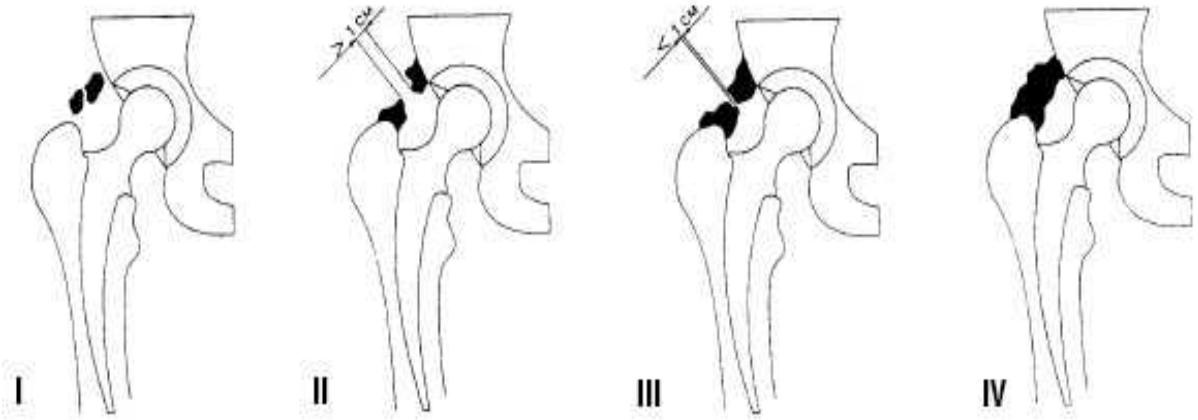

Abb. 13: Klassifikation nach Brooker (aus: Eulert et al. 1997, S. 402)

2.4 Begutachtung und Verarbeitung der Zementköcher

Es wurden 35 Prothesen inklusive des Zementmantels in die Untersuchungen mit einbezogen. Ausgewertet wurden letztendlich 22 Prothesen. Ausschlussursache für die übrigen Prothesen waren 1. zu kleine Zementbruchstücke, 2. keine sichtbaren Scheuerspuren, 3. aufgebohrter und somit zu stark zerstörter Zement.

2.4.1 Fotodokumentation

Mit der Digitalkamera Nikon® Coolpix 995 wurden die Zementköcher beziehungsweise Zementbruchstücke fotografiert. Zunächst wurden die Bruchstücke einzeln und anschließend im Zusammenhang mit dem Prothesenschaft fotografiert zum besseren Verständnis der Lage des jeweiligen Fragmentes.

2.4.2 Skizzenanfertigung

Es wurden Skizzen angefertigt, woraus deutlich wird, an welcher Stelle des Prothesenschaftes die Zementstücke ursprünglich lagen.

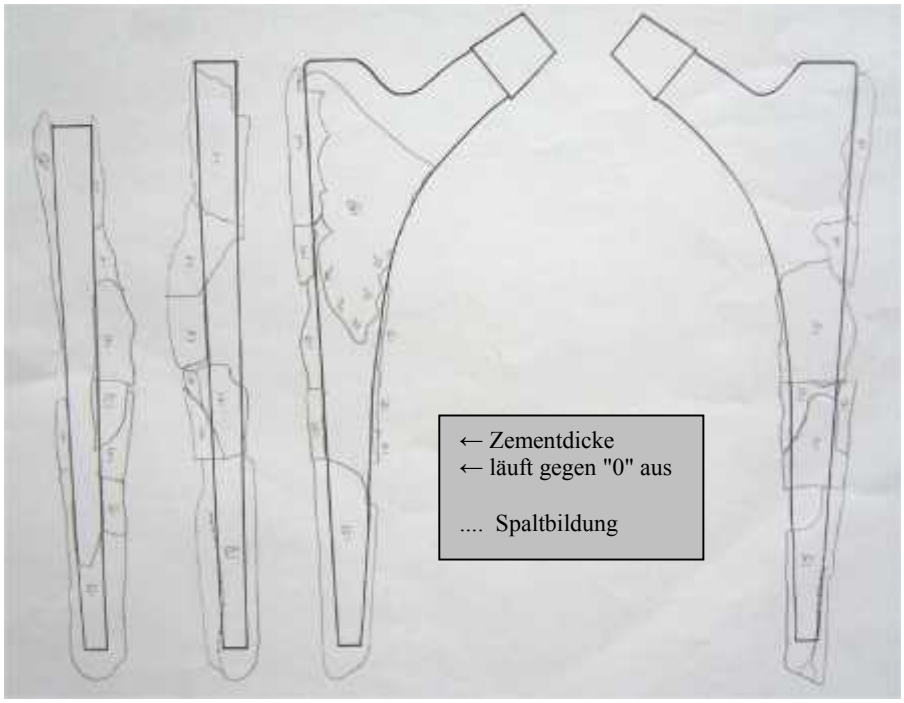

Abb. 14: Lage der Zementbruchstücke

Zunächst wurde mit Hilfe eines PCs ein Umriss des Prothesenschaftes aus 4 Blickwinkeln (ventral, dorsal, medial und lateral) erstellt. In diese Schemazeichnung wurde mit einem Bleistift das jeweilige Zementstück eingezeichnet. Die Bruchstücke wurden nummeriert, damit man das entsprechende Teil aus jedem Blickwinkel sofort erkennen kann (s. Abb. 14).
Es folgten weitere Dokumentationen, wie z.B. "Zementdicke läuft gegen 0 aus", "blankpoliere Stellen", "Zementreste an der Prothese" oder "Prothese sichtbar" (vergl. Tab. 3).

Bezeichnung	**Bedeutung**
Zementdicke läuft gegen "0" aus	zum Rand eines Zementstückes wird die Dicke immer geringer
blankpolierte Stellen	Scheuerspuren an der Zementaußenseite (Knochenkontaktfläche)
Zementreste an der Prothese	Zementköcher an der Stelle fast vollständig weggeschliffen
Prothese sichtbar	Loch in einem Zementstück oder zwischen mehreren Zementstücken

Tab. 3: Erklärungen der Skizzendokumentation

2.4.3 Zeichnung der Zementbruchstücke

Die einzelnen Zementstücke beziehungsweise Reste der jeweiligen Zementköcher wurden auf ein DIN-A4-Blatt aufgezeichnet. Eingezeichnet wurde auch die Lokalisation der Scheuerspuren. Zur Unterscheidung der einzelnen Patienten wurden die Initialen des Patienten inklusive Geburtsdatum und Patientennummer in die obere linke Ecke geschrieben. An das Zementbruchstück wurde die jeweilige Länge des Teiles und der abgeschliffenen Fläche geschrieben.

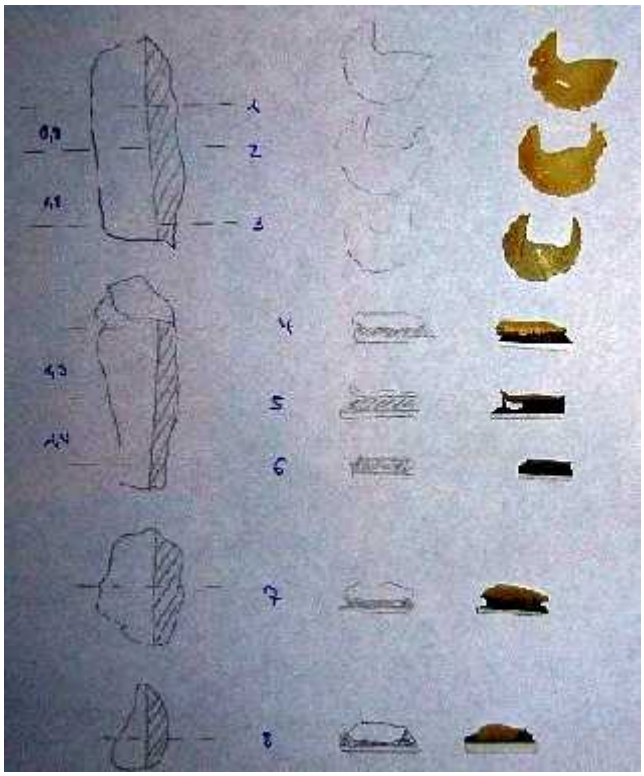

Abb. 15: Skizze Zementbruchstücke und Schnitte

2.4.4 Anfertigung von Schnitten des Zementköchers

Aus den vorhandenen Zementköchern wurden dünne Schnitte angefertigt mit einer Trennschleifmaschine der Firma EXAKT®.

Abb. 16: Schnitt durch Zementköcher (auf schwarzem Hintergrund)

Durch die Trennschleifsysteme von EXAKT® können verschiedene Materialien und Werkstoffkombinationen, unter Beibehaltung der Materialstrukturen bzw. Übergangsbereiche getrennt werden, wie z.B. mineralisierte Knochen, Zähne, Gewebe und Biomaterialien aus Metall und Kunststoff. Durch ein Trennband mit eingebetteten Diamanten können die genannten Werkstoffe ohne die Zerstörung der miteinander kombinierten Materialien im Interface getrennt werden.

Zunächst wurde an den Zementköchern mit einem Bleistift markiert, an welcher Stelle eine Zementscheibe herausgetrennt werden soll. Anschließend wurden die entsprechenden Proben/Zementbruchstücke in die Maschine eingespannt. Eine Linienprojektion eines Laserpointers zeigt die Ausführung der späteren Schnittführung an. Danach kann je nach Bedarf der Schlitten, in den die Probe eingespannt ist, verstellt werden, um die optimale Schnittposition zu erreichen. Unter kontinuierlicher Kühlung mit einem Wasserstrahl erfolgt dann die Durchtrennung. Anschließend wird an einem Einstellrad durch 10 Umdrehungen die Probe um 1mm verschoben, so dass eine Zementscheibe von ca. 0,7mm Dicke entsteht bei einer Trennbanddicke von ca. 0,3mm. Diese wird dann ebenfalls durch o.g. Mechanismus abgetrennt.

Da einige Proben zu klein für die Halterung der Maschine waren oder Defekte im Bereich des Zementköchers vorhanden waren, wurden sie zunächst auf einer Plexiglasscheibe mit schwarzem PMMA - Zement (Technovit, Fa. Kulzer & CoKG) fixiert. Danach konnten sie sicher in die Maschine eingespannt werden (Abb. 15 und 17).

→ Plexiglasscheibe

→ schwarzer Zement

→ Zementköcher mit Lufteinschluss und weiterem Defekt im Schaftbereich

Abb. 17: Schnitt durch Zementköcher mit Fixierung auf Plexiglas (auf schwarzem Hintergrund)

Alle Schnitte wurden zu den bereits vorhandenen Zeichnungen der Zementbruchstücke ergänzt mit Angabe des jeweiligen Abstandes voneinander (s. Abb. 15).

2.4.5 Fotografieren der Schnitte

Nachdem die Schnitte der Zementköcher bzw. -stücke angefertigt wurden, erfolgte das Fotografieren der Schnitte. Um für die spätere Berechnung die exakten Größenverhältnisse ermitteln zu können, wurde mit jedem Schnitt ein Lineal-Ausschnitt fotografiert.
Fotografiert wurde mit der Digitalkamera Nikon Coolpix 995, welche um Verwackelungen zu vermeiden, auf einem Stativ befestigt wurde.

Abb. 18: Schnitt durch Zementköcher mit Linealausschnitt

2.4.6 Volumenermittlung

2.4.6.1 Messen der herausgeschliffenen Fläche

Mit Hilfe des Programmes Qwin (Fa. Leica, Bensheim) wurde die herausgeschliffene Fläche berechnet. Mit Hilfe des Linealausschnittes auf dem Foto des Zementköcher-Schnittes wurde zunächst geeicht. Anschließend wurden die Seitenlängen des herausgeschliffenen Dreieckes gemessen und in eine Tabelle eingetragen. Die erhobenen Messwerte wurden in Tabellen des Computerprogrammes Excel (Version 7.0) der Firma Microsoft verwaltet, ausgewertet und in Formeln eingesetzt, um das Volumen zu berechnen.

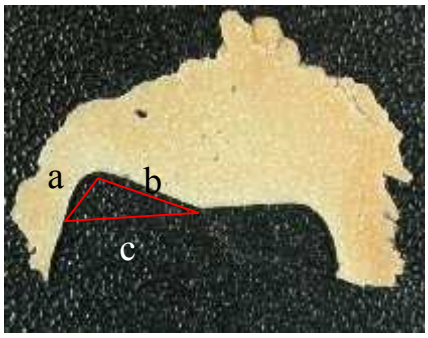

Abb. 19: Dreieck eingezeichnet zur Längenbestimmung der Seiten a, b, c

2.4.6.2 Berechnung des Volumens

Der Querschnitt des Prothesenschaftes ist rechteckig. Bei einer Lockerung des Prothesenschaftes ist dieser im Zementköcher beweglich. Es dreht sich nicht nur um die Längsachse, sondern auch um die Querachse. Dabei wird aus dem Zementköcher ein Volumen herausgeschliffen, das in einer ersten Näherung einer Pyramide mit dreieckiger Grundfläche entspricht. Aus dem Zementköcher wurden dünne Scheiben herausgeschnitten, um die Grundfläche der Pyramide zu messen. Diese muss bekannt sein, um das Volumen zu berechnen. Da nie ein kompletter Zementköcher vorhanden war, sondern nur Bruchstücke, hatte man im Prinzip nie die Pyramidenspitze, so dass letztendlich für die Berechnung des Volumens von einem Pyramidenstumpf mit zwei Grundflächen (z. B. Pyramidenstümpfe bei Patient BenH zwischen den Schnitten 1 bis 6, siehe Tab.4) ausgegangen wurde.
Somit war eine exakte Berechnung des Volumenverlustes nicht möglich. Über den gesamten Volumenverlust kann somit nur durch Überlegungen spekuliert werden.

Für die Berechnung des Pyramidenstumpfes wurde folgende Formel verwendet:

$$V = \frac{1}{3} h * (G1+G2 + \sqrt{G1*G2})$$

$$G1 = \sqrt{s1 * (s1-a1) * (s1-b1) * (s1-c1)}$$

$$G2 = \sqrt{s2 * (s2-a2) * (s2-b2) * (s2-c2)}$$

$$s = \frac{a+b+c}{2}$$

Eine ausführliche Herleitung dieser Formel ist im Anhang einzusehen.

2.4.6.3 Abschätzung des gesamten Abriebvolumens

Die unterschiedlichen Teilvolumina eines Zementköchers wurden ihrer Lage zur Prothese zugeteilt. Dabei wurde die Lokalisation nach ventro-lateral (vereinfacht ventral) und dorso-medial (vereinfacht dorsal) unterschieden (s. Tab. 4).
Wenn wir davon ausgehen, dass auf beiden Seiten des Prothesenschaftes (sowohl ventral als auch dorsal) die gleiche Menge an Knochenzement abgeschliffen wird, kann man eine Annäherung an das gesamte Volumen berechnen, indem man die Teilvolumina einer Seite verdoppelt.
Hierbei wurden jeweils die Teilvolumina einer Seite addiert und die größere Summe verdoppelt (Tab. 4).

Pat.	Schnitt	Teilvolumen (mm³)	Lage	überlap-pend?	Volumen rechne-risch (mm³)	Volumen hypothe-tisch (mm³)
4	1b2	20,8074577	ventral	+		
	2b3	14,1643103				
	3b4	3,02305481			∑= 37,9948228	
	5b6	31,79289	dorsal		31,79289003	
					∑= 69,78771283	75,9896456
16	1b2	200,386615	ventral	+		
	2b3	139,795547			∑= 340,1821618	
	4b5	27,6476781	dorsal			
	5b6	49,1409677				
	6b7	31,0773239				
	7b8	3,57003904			∑= 111,4360087	
					∑= 451,6181706	680,3643237

Tab. 4: Beispiele für die Berechnung des Gesamtvolumens bei sich überlappenden Fragmenten

Wenn die Bruchstücke des Zementköchers nicht überlappend waren oder nur Bruchstücke einer Seite vorlagen, konnte man die addierten Teilvolumina verdoppeln (Tab. 5).
Bruchstücke sind als überlappend anzusehen, wenn sie ursprünglich auf der gleichen Höhe des Prothesenschaftes ventral und dorsal gelegen waren.

Pat.	Schnitt	Teilvolumen (mm³)	Lage	überlap-pend?	Volumen rechne-risch (mm³)	Volumen hypothe-tisch (mm³)
7	1	494,103305	ventral		494,1033052	
					494,1033052	988,2066104
35	1b2	73,4913549	dorsal			
	2b3	105,378956				
	3b4	43,9160622				
	4b5	5,49787873				
	5b6	0,81484491			∑= 229,0990963	
					229,0990963	458,1981926

Tab. 5: Beispiele für die Berechnung des Gesamtvolumens bei sich nicht überlappenden Fragmenten

3. Ergebnisse

3.1 Patientendaten

Aus dem Klientel der Abteilung Orthopädie Universitätsklinikum Göttingen wurden 34 Patienten ausgewählt, denen im Zeitraum von 01/1989 bis 08/1998 eine Hüftgelenksendoprothese des Typs CF-30 implantiert wurde und im Zeitraum zwischen 12/1993 und 08/2002 gewechselt werden musste.

Es wurden ausschließlich aseptisch gelockerte Prothesen in die Untersuchungen mit einbezogen, von denen die Explantatteile, Prothese und Zementköcher, vorlagen.

Die Verweildauer der Prothese nach Implantation lag zwischen 5 Monaten und 11 Jahren und betrug im Mittel 5 Jahre und 1 Monat.

23 Patienten waren weiblichen und 11 männlichen Geschlechts. Das Durchschnittsalter liegt bei 73,34 Jahren. Der jüngste Patient war zum Zeitpunkt der Implantation 57 Jahre alt und der älteste Patient 84 Jahre alt.

19mal war die rechte Seite betroffen und in 16 Fällen die linke Seite.

Die Indikation zur Hüftgelenksendoprothesen-Versorgung war bei 30 Patienten auf Grund einer Coxarthrose gegeben. 2 Patienten bekamen die Prothesen nach einer Schenkelhalsfraktur. Bei weiteren 3 Patienten ist die Ursache unbekannt. Die Grafik (Abb. 20) gibt einen Überblick über die verschiedenen Operationsindikationen bei den 35 implantierten Prothesen.

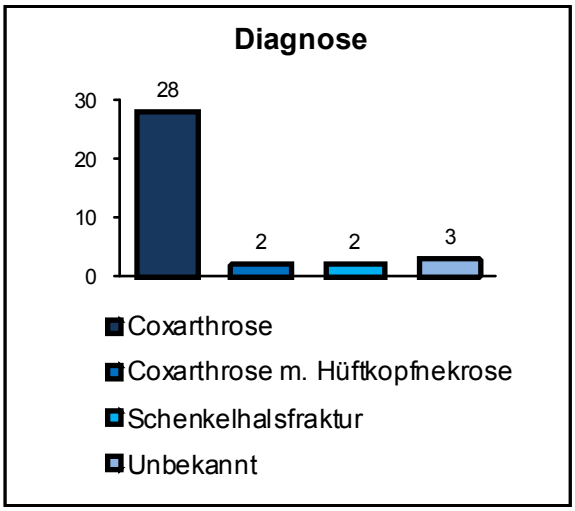

Abb. 20: OP-Indikation

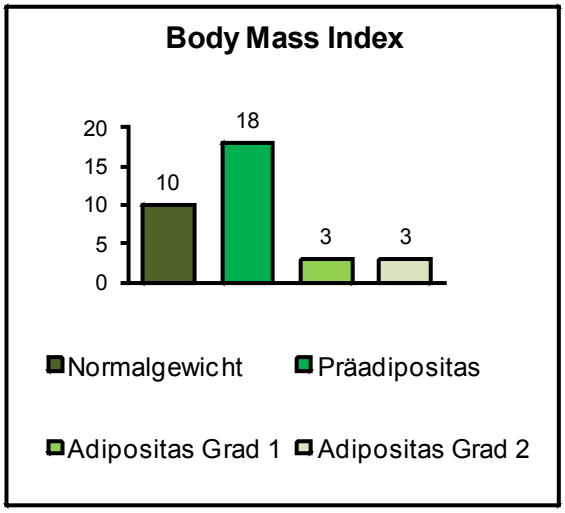

Abb. 21: Body Mass Index

10 Patienten hatten ein normales Körpergewicht (BMI 18,5-24,9), 18 Pat. hatten eine Präadipositas (BMI 25,0–29,9) und jeweils 3 Pat. wiesen eine Adipositas Grad 1 bzw. 2 auf (BMI 20,0-34,9 bzw. 35,0-39,9). Die Aufteilung ist in Abb. 21 grafisch dargestellt und zeigt, dass mehr als die Hälfte der Patienten in die Kategorie Präadipositas einzustufen waren; schwergewichtig war etwa ein Viertel der Patienten.

3.2 Radiologische Befunde

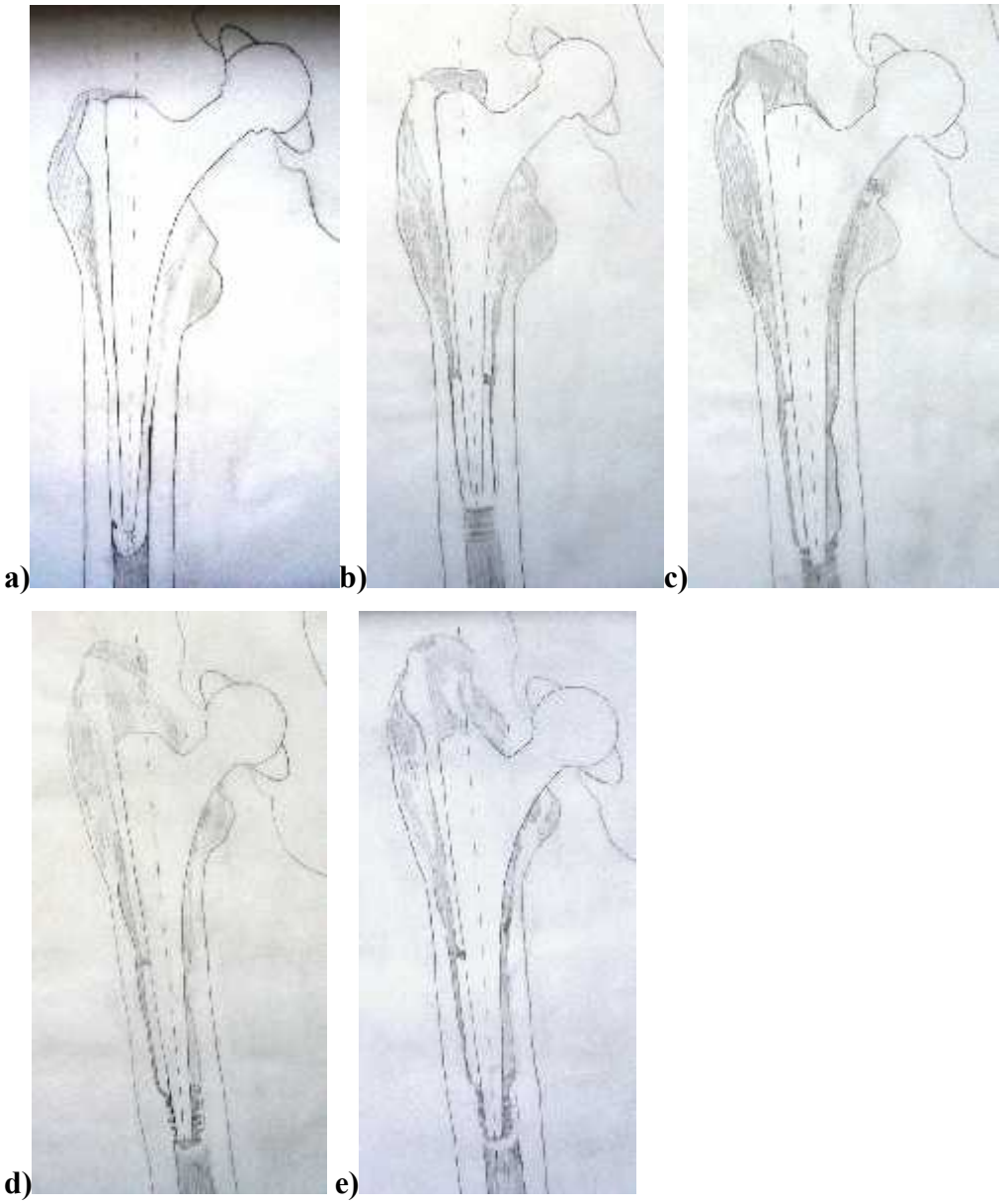

Abb. 22: Röntgenbildserie eines Patienten (a) 03`94, b) 02`97, c) 12`97, d) 05`99, e) 02`00)

In Abb. 22 ist eine Serie von a/p-Röntgenbildern nach dem Hochzeichnen dargestellt. Fragmentierungen des Zementköchers, Lageveränderungen und Osteolysen wurden für die Auswertung besonders markiert.

3.2.1 Beschaffenheit des Femur

3.2.1.1 Form des Femur

Die Form des Femur wurde unterschieden in gerade, normal, kelchartig und abnormal. Bei den 34 Patienten hatte die Mehrheit eine normale Form. Bei 7 Patienten war das Femur auffallend gerade. Lediglich ein Femur war kelchartig. Bei 5 Patienten fehlten Röntgenaufnahmen, so dass die Form des Femur nicht beurteilt werden konnte.

3.2.1.2 Mineralisation

Bei den vorhandenen Röntgen-Bildern zeigte der Knochen in 9 von 30 Fällen eine verminderte Mineralisation als Zeichen für eine Osteoporose. Dabei handelte es sich um weibliche Patienten. Bei den männlichen Patienten waren in den Röntgenbildern keine Anzeichen für das Vorliegen einer Osteoporose zu sehen.

3.2.2 Erste postoperative Aufnahme

Postoperative Röntgenaufnahmen, die kurz nach der Implantation der Hüftgelenksendoprothese gemacht worden, sind bei 6 Patienten nicht vorhanden, so dass lediglich die Bilder von 29 Patienten in die Bewertung mit einfließen.
Postoperative Röntgenaufnahmen, die kurz vor dem Wechsel der gelockerten Prothese gemacht wurden, fehlen bei 3 Patienten. Bei einem Patienten gibt es nur axiale Röntgenbilder.

3.2.2.1 Fissur des Knochens

In keinem der postoperativen Röntgenbilder konnte eine Fissur des Knochens festgestellt werden, die während des Einbringens des Prothesenschaftes bei der Operation entstanden sein kann. In den vorliegenden Operationsberichten war ebenfalls nicht davon berichtet worden.

3.2.2.2 Sitz der Prothese

Das Einbringen der Prothese in den Zementköcher sollte in neutraler bis leicht valgischer Stellung erfolgen. Bei den 29 Patienten sitzt der Prothesenschaft 7mal valgisch, 3mal varisch und 19mal neutral.

3.2.2.3 Schichtdicke des Zementes

Die Schichtdicke des Zementes wurde zwischen Prothesenspitze und Zementstopper gemessen, sowie medial und lateral der Prothesenspitze. Weitere Messpunkte für die Zementdicke waren an der Prothesenschulter (lateral), am Calcar femoris (medial) und in der Schaftmitte der Prothese medial und lateral. Von den gemessenen Zementdicken werden hier die Durchschnittswerte angegeben.
Die Schichtdicke zwischen Prothesenspitze und Zementstopper beträgt 14,9 mm (max: 34 mm und min: 0 mm).
An der Prothesenspitze wurden medial 3 mm (max: 5 mm und min: 0 mm) und lateral 3,6 mm (max: 7 mm und min: 1 mm) gemessen.
An der Prothesenschulter wurden 3,4 mm (max: 10 und min: 0) gemessen. Am Calcar femoris betrug die Schichtdicke 5,3 mm (max: 10 mm und min: 2 mm).
Die Zementdicke in der Mitte der Prothese wurde medial und lateral gemessen und war in etwa gleich mit medial 3,6 mm (max: 8 mm und min: 1 mm) und lateral 3,5 mm (max: 8 mm und min: 1 mm).

3.2.2.4 Führungsdraht, Zementstopper, Redon

Damit der Prothesenschaft möglichst zentriert im Femur sitzt, wird er über einen Führungsstab eingesetzt. Am Ende des Führungsstabes ist der Zementstopper befestigt, der einerseits verhindern soll, dass der Zement zu weit in den Femurschaft gelangt, sowie andererseits eine verbesserte Penetration des Zements in den spongiösen Knochen durch Druckerhöhung bewirken soll.

Parallel zum Führungsstab wird eine Redondrainage in den Schaft eingelassen, über die während der Zementapplikation sich ansammelnde Flüssigkeit aufgenommen und herausgeleitet werden soll.

Wurde der Redon erst nach dem Einbringen der Prothese gezogen, ist ein Hohlraum auf den Röntgenbildern, die postoperativ angefertigt wurden zu sehen, da der Zement sich nicht mehr entsprechend ausgedehnt hat und den so entstandenen Defekt nicht auffüllen konnte.

Im Gegensatz dazu sollte der Führungsdraht bis zur erfolgten Polymerisation belassen werden, um eine gute Zentrierung der Schaftspitze zu gewährleisten

Bei 21 Patienten konnte man den Kanal des Führungsdrahtes auf den postoperativen Röntgenbildern sehen. Lediglich 8 Patienten wiesen keinen sichtbaren Kanal auf.

Restspuren der Redondrainage im Sinne von langgezogenen Lufteinschlüssen waren bei 13 Patienten zu sehen. Bei 16 Patienten waren auf den Röntgenaufnahmen keine Restspuren der Drainage zu sehen.

In der Regel wird es immer in den ersten Lamellenlagen des Zementstoppers eine gewisse Undichtigkeit geben, weil das Lumen, z.B. bei Ovalität, nicht völlig vom Zementstopper abgedichtet wird. Wurde der Zementstopper aber zu klein gewählt oder war der Diaphysenquerschnitt zu unrund, konnte Zement vorbei nach distal dringen. Somit wurde nicht genug Druck bei der Zementierung aufgebaut.

Wurde der Führungsdraht früh entfernt und war der Zement noch flüssig, konnte Zement in den Zementstopper eindringen.

Bei 17 Patienten war der Zementstopper mit Zement durchsetzt, bei 12 Patienten wurde diese Beobachtung nicht gemacht. Trotz früher Entfernung des Drahtes waren die Schäfte gut im Zementköcher zentriert.

3.2.3 Beurteilung der Kontaktflächen des Zementes

Der Zementmantel steht auf der einen Seite im engen Kontakt mit der Prothese, auf der anderen Seite in Verbindung mit dem ihm umgebenen Knochen.
Ein hinweisendes radiologisches Zeichen für die Lockerung einer Hüftgelenksendoprothese ist die Spaltbildung zwischen Prothese und Zement beziehungsweise ein Aufhellungssaum zwischen Zement und Knochen.
Die Lokalisation der Aufhellungssäume wird nach Gruen et al. in 7 Zonen eingeteilt (s. Abb. 12). Das Ausmaß des Lysesaumes beziehungsweise der Spaltbildung wurde gemessen und in jeweils 4 Grade aufgeteilt (s. Tab. 2).

3.2.3.1 Spaltbildung Prothese/Zement

Bei den 31 Prothesen, bei denen entsprechende Röntgenaufnahmen vorlagen, waren Spaltbildungen zwischen der Prothese und dem Zement vor allem in den Zonen 1, 2 und 5-7 zu finden.
Die Größe variierte hier von unter 1 mm (Gruppe I) in 22 Fällen über 1,1 - 2 mm (Gruppe II) in 4 Fällen bis zu 4 mm (Gruppe III) in 2 Fällen. Spaltbildungen über 4 mm waren hier nicht vorhanden.
Die größten Lücken zwischen Prothese und Zement waren vor allem in den Zonen 1 und 7 zu sehen. In den Zonen 2, 3, 5 und 6 betrug die Distanz im Durchschnitt 1 mm bis maximal 2 mm.
Am seltensten kamen Spaltbildungen in der Gruen-Zone 4 und 3 vor. Lediglich ein Patient zeigte eine Lücke zwischen Prothesenspitze und Zement. Dies erklärt sich dadurch, dass die Prothese dem Gesetz der Schwerkraft folgt. Das heißt es kommt zum Einsinken der Prothese nach distal in Folge der Krafteinleitung des Körpergewichts während des Gehens und Stehens und die Prothese "stützt" sich auf dem Zement distal ab.
Bei 3 Patienten war in keiner der 7 Gruen-Zonen eine Spaltbildung zwischen Prothese und Zement zu sehen.
Bei einem Patienten trat ein Prothesenbruch am Übergang vom proximalen zum mittleren Drittel mit Dislokation des proximalen Anteiles auf, so dass die Grenzflächen zwischen Zement und Prothese der Zone 1 und 7 nicht beurteilt werden konnten.

3.2.3.2 Lysesaum Zement/Knochen

Ein Aufhellungssaum zwischen dem Zement und dem Knochen war bei allen der 31 Patienten zu finden. Bevorzugt traten sie in den Zonen 2, 3, 5 und 6 auf, gefolgt von Zone 4. Am seltensten, jedoch auch noch bei 11 der 31 Patienten, war ein Lysesaum in der Zone 7 zu sehen.
5 Patienten wiesen in allen 7 Zonen einen Aufhellungssaum auf. Bei 9 Patienten war in den Zonen 2 - 6 ein Aufhellungssaum.
Die Größe der Lücke zwischen Zement und Knochen betrug in jedem Fall mindestens 1mm, in den meisten Fällen sogar über 2mm.
Die Einteilung erfolgte wieder in o. g. 4 Grade (siehe auch Tab. 7). Grad I kam nicht ein einziges Mal vor. Grad II war 9 Mal vertreten. Fast ebenso oft war Grad IV mit 8 Mal vorhanden. Die meisten Patienten konnten der 3. Gruppe (Grad III) zugeordnet werden. Hier waren es insgesamt 14 Patienten.
Die Aufhellungssäume waren in Zone 6 und 7 bis zu 8 mm breit. Die geringsten Breiten wurden in den Zonen 1 und 2 gemessen.

3.2.4 Beschaffenheit des Zementes

Der Zement dient als Überträger der Kräfte zwischen der Prothese und dem Knochen. Dabei wird er stark beansprucht. Neben Zementabrieb kann es durch einmalige Gewalteinwirkung oder Zerrüttung zu einem Bruch des Zementköchers kommen.
Die Qualität des Zementes wird unter anderem durch seine Zubereitung und Verarbeitung bestimmt. Schwachstellen weist der Zement dort auf, wo es während des Zementiervorganges zu Luft- oder Flüssigkeitseinschlüssen sowie Laminierungen gekommen ist.

3.2.4.1 Bruch im Zementköcher / Zementzerrüttung

Bei 26 Patienten wurde in den Röntgenbildern ein Bruch des Zementköchers gesehen. Teilweise ist der Zementköcher mehrfach gebrochen.
Die Ausrichtung der Brüche war waagerecht oder schräg. Die schrägen Brüche verliefen nach medio-kaudal oder nach latero-kaudal (s. Abb. 23).

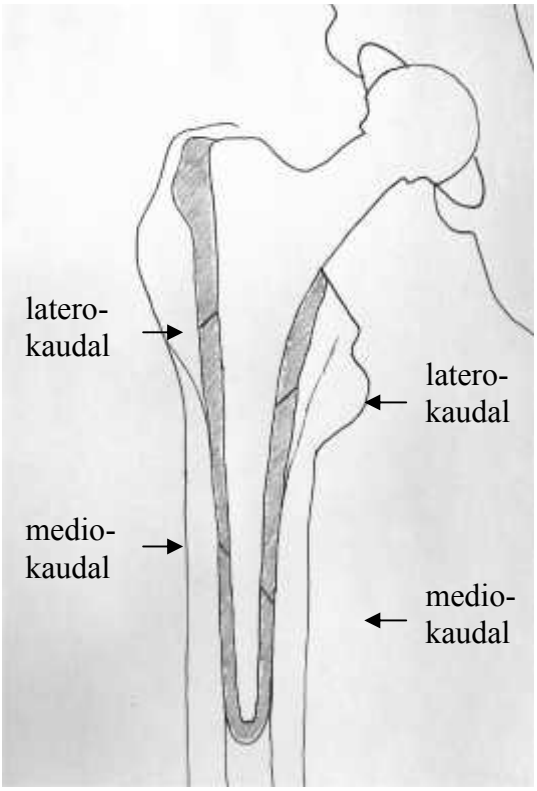

Abb. 23: Verlaufsrichtung der Zementbrüche

Die Lokalisation des Zementbruches wurde mit Hilfe der Gruen - Zonen eingeteilt.
Die Hauptlokalisation der Zementbrüche ist in den Zonen 2, 3, 5 und 6 nach Gruen.
Jeweils 2 Patienten weisen radiologisch einen Zementbruch in Zone 1 und ebenfalls 2 Patienten in Zone 7 auf. Hierbei handelt es sich um verschiedene Patienten. In der jeweiligen zugehörigen "Gegenzone" wurde auf den Röntgenaufnahmen kein Bruch des Zementköchers gefunden.
Als "Gegenzone" wird die gegenüberliegende Zone (Einteilung nach Gruen) bezeichnet. Das wäre bei Zone 1 die Zone 7, bei Zone 2 die Zone 6 und bei Zone 3 die Zone 5.
In den meisten Fällen ist der Bruch des Zementköchers durchgehend zu sehen. In nur wenigen Fällen wird der Bruch des Zementmantels nur in einer Zone gesehen.
Bei 15 Patienten ist ein Zementbruch in den Zonen 2 und 6 oder 3 und 5 zu sehen. Bei 3 Patienten davon ist der Bruch im Bereich des Überganges von Zone 2 zu 3 beziehungsweise 5 zu 6.
In 5 Fällen sind in einem Zementköcher mehrere Brüche zu sehen. 23 der Zementbrüche haben eine waagerechte Ausrichtung. 9 Bruchlinien verlaufen schräg.
Bei 2 Patienten ist es neben dem Bruch des Zementmantels zu einem Bruch des Prothesenschaftes gekommen. Bei einem Patienten ist eine Femurfraktur neben dem Zementbruch vorhanden. Es liegen keine zeitlich dicht aufeinander folgenden Röntgenaufnahmen vor dem

Prothesenbruch vor, aus denen geschlossen werden könnte, ob der Zementbruch zeitlich vor dem Bruch des Prothesenschaftes und der Fraktur des Femur entstanden ist. 5 Patienten weisen keinen Bruch des Zementköchers auf.
Zu einer Zementzerrüttung ist es nur in 2 Fällen gekommen. Einmal in der Zone 4 und ein weiteres Mal in der Zone 7 bei 2 unterschiedlichen Patienten.

3.2.4.2 Luft- / Flüssigkeitseinschluss

Luft- und Flüssigkeitseinschlüsse findet man vor allem in der Zone 4 nach Gruen.
9 Patienten wiesen keinerlei Luft- und Flüssigkeitseinschlüsse auf.
Bei 17 Patienten waren die Einschlüsse, wie oben bereits erwähnt, in Zone 4 zu finden. Hier waren es meistens mehrere Einschlüsse, die bis zu 6mm lang waren. Auf die Länge des Zementköchers wird weiter unten eingegangen.
4 Patienten hatten in der Zone 3, 3 in der Zone 1 und einer in der Zone 2 Einschlüsse.
Bei einem Patienten waren Luft- bzw. Flüssigkeitseinschlüsse in den Zonen 4 bis 7 zu finden. Ein weiterer Patient hatte neben der Zone 4 auch Einschlüsse in der Zone 5, ein anderer zusätzlich in der Zone 6.

3.2.5 Einsinken der Prothese/Sockelbildung

Während der Prothesenlockerung kann es zu einem Einsinken der Prothese kommen. Diese setzt sich an neuer Stelle fest bis es erneut zu einer Lockerung kommt.
Bei 19 Patienten hat es eine Prothesenwanderung nach distal gegeben. Das Ausmaß des Einsinkens geht von wenigen Millimetern bis hin zu mehreren Zentimetern. Bei 6 Patienten ist die Prothese zwischen 2 und 4mm eingesunken. Der Spitzenwert liegt bei 2,7cm, gefolgt von 2,6cm. Insgesamt ist bei 9 Patienten die Prothese um mindestens 10mm eingesunken.

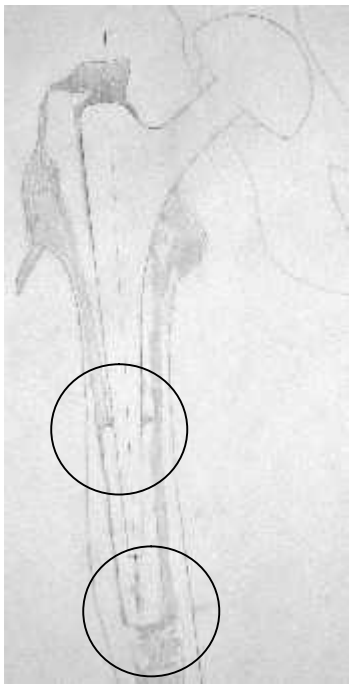

Abb. 24: Röntgenaufnahme kurz vor der Wechsel-OP zeigt einen Bruch im Zementköcher und Sockelbildung.

Ein Sklerosesaum unterschiedlicher Ausprägung im Bereich der distalen Schaftspitze, Sockelbildung, entwickelte sich bei 16 Patienten (s. Abb. 24).

3.2.6 Längenverhältnisse Zementköcher/Prothesenschaft

Nach der OP-Anleitung zum Zeitpunkt der Implantation der Schäfte in dieser Untersuchung sollte der Zementköcher, der die Prothese umgibt, länger sein als der Prothesenschaft selbst. Lateral und medial soll die Prothese mit Zement in Kontakt stehen und auch um die Prothesenspitze herum, also auch unterhalb der Prothese, im Idealfall 10mm, sollte ausreichend Zement vorhanden sein.

Bildet man das Verhältnis der Längen von Zementköcher und Prothesenschaft, sollte der Wert je nach Schaftgröße durchschnittlich 1,07 (max: 1,074 und min: 1,065) sein.

Bei 26 Patienten konnte das Verhältnis berechnet werden. Im Durchschnitt beträgt es 1,1. Bei 9 Patienten ist das Verhältnis der beiden Längen < 1,07. Davon ist das Verhältnis bei 2 Patienten sogar < 1,0 (0,95 bzw. 0,96). Bei 17 der insgesamt 26 Patienten ist das Verhältnis > 1,07. Der Spitzenwert beträgt 1,26.

Bei einer Toleranz der Länge des Zementköchers von + 2mm bzw. – 2mm ergibt sich ein optimales Verhältnis zwischen 1,056 und 1,083. In diesem Bereich liegen lediglich 2 Patienten. Erhöht man die Toleranz auf + 3mm bzw. – 3mm erhöht sich die Anzahl auf 4 Patienten.

3.2.7 Osteolysen

Bei 29 Patienten lagen Röntgenbilder vor, die kurz vor der Explantation der Hüftgelenksendoprothese erstellt wurden.
9 dieser Patienten wiesen keine herdförmigen Osteolysen auf. In 9 Fällen lagen Osteolysen an mehreren Stellen vor. Die Lokalisation der Osteolysen wurde, wie auch die anderen Kriterien zuvor, nach den Gruen-Zonen eingeteilt.
Eine Häufung des Auftretens von Osteolysen ist vor allem in den Zonen 5 und 6 zu bemerken. In den gegenüberliegenden Zonen 2 und 3 sind die Osteolysen im Vergleich dazu deutlich seltener.
In 5 Fällen gehen die Osteolysen über 2, teilweise 3, Zonen hinweg und erreichen so eine Länge von mehreren Zentimetern.

Gruen Zone	Anzahl der Osteolysen
1	0
2	6
3	2
4	5
5	8
6	8
7	6

Tab. 6: Verteilung der Osteolysen

3.2.8 Periartikuläre Ossifikation

Alle Röntgen-Bilder, die unmittelbar vor dem Wechsel der gelockerten Prothese bzw. mehrere Monate nach Implantation gemacht wurden, zeigten mehr oder weniger stark ausgeprägte periartikuläre Verknöcherungen. Von den 31 Patienten, deren Röntgenaufnahmen wir hinsichtlich dieses Merkmals untersucht haben, haben alle diese Verknöcherungen. Die Einteilung erfolgte nach Brooker (Klasse I - IV).
Von den 34 Patienten und 35 Hüftgelenksendoprothesen können 7 in Klasse I, 10 in Klasse II, 8 in Klasse III und 6 in Klasse IV eingeteilt werden. 4 Patienten können auf Grund fehlender postoperativer Röntgen-Bilder nicht in die Klassifikation eingeteilt werden.

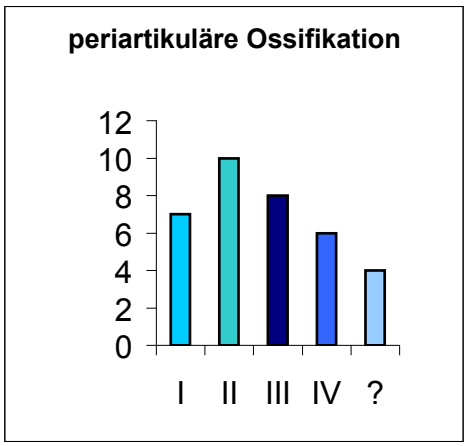

Abb. 25: periartikuläre Ossifikation

3.3 Makroskopische Betrachtung der Zementköcherfragmente

Wie bereits in Abb. 14 zu sehen, lagen nie komplette Zementköcher vor. In den meisten Fällen wurden die Zementbrüche durch die Wechseloperation herbeigeführt. Dies konnte man daran erkennen, dass die Bruchkanten scharf waren. Bei Brüchen, die präoperativ entstanden, waren die Bruchkanten teilweise abgerieben und somit stumpf.

Die Fragmente waren wenige Zentimeter groß. Im Durchschnitt waren die Bruchstücke ungefähr 2 bis 3 cm hoch und 2 cm breit. Die Tiefe betrug je nach Zementdicke wenige Millimeter.

Kleinere Fragmente < 1cm waren bei einer großen Zahl von Zementköchern dabei. Diese kamen intraoperativ zustande bei der Entfernung des Zementköchers, wenn eine gute Verzahnung zwischen Zement und Knochen vorhanden war.

Den Zementbruchstücken war anzusehen, ob der Prothesenschaft im Zementköcher oder der Zementköcher im Femurschaft gelockert war. Natürlich kam es auch vor, dass sowohl die Verbindung zwischen Knochen und Zement sowie zwischen Prothese und Zement nicht mehr fest war.

Bei einer Lockerung des Prothesenschaftes zeigte sich als typische Veränderung ein dreieckiger Einschliff im Innern des Zementbruchstückes (s. Abb. 16). Die Begrenzungslinie war gekennzeichnet durch den Übergang von einer matten (keine Scheuerbewegungen) zu einer polierten (Scheuerbewegungen) Oberfläche.

Bei der Inspektion des Zementköchers beziehungsweise der Bruchstücke von außen fiel eine Glättung der Oberfläche auf, die durch die Reibebewegungen des Zementköchers gegen den Knochen entsteht, als sicheres Zeichen einer Lockerung.

Teilweise waren die Zementköcher ausgedünnt. Durch eine zu dünne Zementschicht, die während der Implantation entstanden ist oder durch nachträgliches „Scheuern“ der Prothese bzw. des Knochens liefen die Bruchstücke teilweise „gegen Null“ aus (s. Abb. 14 und Tab. 3).

3.4 Volumenberechnung

Zur Volumenberechnung wurde von einer Pyramide mit dreieckiger Grundfläche ausgegangen. Bei fehlender Pyramidenspitze erfolgte die Volumenermittlung über die Berechnung des Pyramidenstumpfes.

3.4.1 Volumen tatsächlich errechnet

Von den insgesamt 35 Revisionspräparaten konnte bei 22 Patienten, eine Berechnung des Volumens erfolgen. Die nur auf Messwerten beruhenden Volumina betrugen unabhängig von der jeweiligen Schaftgröße im Mittel 188,34 mm³ (0,85 – 494,10).
Zwischen 0,85 mm³ und 100 mm³ Volumenverlust wurde bei 7 Zementköchern gemessen. Bei 7 Patienten beträgt der errechnete Verlust zwischen 101 mm³ und 200 mm³. Bei weiteren 8 Präparaten liegt der Verlust des Knochenzementes zwischen 201 mm³ und 495 mm³, davon bei 3 Patienten bei über 400 mm³.

Verlust in mm³	*Anzahl*
0,85 - 100	7
101 - 200	7
201 - 495	8

Tab. 7: Verteilung Volumenverlust (errechnet)

3.4.2 Volumen hypothetisch

Nach "Verdopplung" der errechneten Volumina betrug der Volumenverlust im Durchschnitt bei den 22 Patienten 317,81 mm³ (1,72 - 988,21mm³). Wie die Verteilung der ermittelten Werte ist, zeigt die Tabelle 8. Mehr als die Hälfte der Patienten wiesen einen Zementverlust von über 200 mm³ auf. Bei drei Zementköchern liegt das Volumen bei über 700 mm³.

Verlust in mm³	*Anzahl*
1,7 - 100	7
101 - 200	1
201 - 300	6
301 - 500	3
501 - 1000	5

Tab. 8: Verteilung Volumenverlust (hypothetisch)

4. Diskussion

Die vorgestellte Untersuchung hat den Charakter einer stichprobenartigen Beschreibung. Hierfür lassen sich folgende Gründe anführen:

- Der Stichprobenumfang ist gemessen an der Implantationshäufigkeit von Hüftgelenksendoprothesen sehr klein.
- Die Anzahl der untersuchten Revisionsfälle ist gering und verteilt sich auf Prothesenschäfte verschiedener Größen und Patienten unterschiedlicher Grunderkrankung, Knochenbeschaffenheit und Aktivität.
- Die Implantationen wurden von verschiedenen Operateuren mit unterschiedlicher operativer Erfahrung (Erstoperateur, Inaugurator) durchgeführt.
- Die anlässlich der Revision entnommenen Knochenzementproben können hinsichtlich ihrer Größe, Lage und Vollständigkeit nicht als repräsentativ für einen ganzen Zementköcher angesehen werden. Auch wenn eine Berechnung eines Gesamtverschleißes theoretisch möglich wäre, so kann doch mangels genauerer Kenntnis nicht auf die Qualität der Implantatverankerung im Verlauf der Verweildauer geschlossen werden.

Es wurde deshalb bewusst darauf verzichtet, Korrelationen zu errechnen oder Signifikanzbetrachtungen durchzuführen. Nach Kenntnis der Verfasserin wurden ähnliche Untersuchungen bislang nicht vorgestellt, weshalb ein Vergleich mit anderen Schaftgeometrien, anderen Knochenzementfabrikaten u.Ä. nicht möglich ist. Inwieweit experimentelle Ansätze zur Beschreibung des Verschleißvolumens, wie von Bader et al. (2004) vorgestellt, eine genauere Volumenabschätzung ergeben, bleibt weiteren Untersuchungen vorbehalten.

4.1 Radiologische Befunde und Makroskopie

Eine reproduzierbare Abbildungstechnik wird als Voraussetzung für Messungen an Röntgenbildern gefordert (Martini et al. 1997). Fehlerquellen bei der Vermessung von Röntgenbildern sind vielgestaltig. Große Bedeutung haben Fehler beim Lagern (Hellinger 1995 und Lebeck 1998).

Die Messfehlerbreite konventioneller Röntgenbilder beträgt bis zu 5 mm (Malchau et al. 1995).

Berücksichtigt man die wechselnde Qualität der Röntgenaufnahmen durch Adipositas, Fehlhaltungen der Extremität oder technische Beeinträchtigungen bei der Suche nach Rissen und Defekten im Knochenzementköcher, so muss festgestellt werden, dass kleinere Fissuren und Fehlstellen durch Unschärfe und Übereinanderprojektion nicht erkannt werden können (Köster et al. 1999). Die Anfertigung von Röntgenbildern in nur einer Projektionsebene erschwert weiterhin eine umfassende Beurteilung.
Um Messfehler möglichst klein zu halten, muss der Vergrößerungsfaktor bekannt sein. Dieser wurde aus tatsächlichem (bekanntem) Prothesenkopfdurchmesser und im Röntgenbild gemessenen Kopfdurchmesser mittels Dreisatz berechnet.

4.1.1 Form des Femur

Die Form des Femur wurde unterschieden in gerade, normal, kelchartig und abnormal. Zwar kamen Noble et al. in ihren Untersuchungen zu dem Ergebnis, dass besonders kleine und kelchartige Femora hinsichtlich eines gleichförmigen und allseits geschlossenen Zementmantels problematischer sind als die geraden und natürlich gebogenen Formen (Noble et al. 1988), man kann jedoch nicht sagen, dass eine Form besonders günstig und eine andere Form schlecht geeignet ist für die Implantation eines speziellen Prothesenschaftes. Wenn man die verschiedenen Femurformen mit den jeweiligen Standzeiten der Prothese vergleicht, gibt es keine Form, bei der es gehäuft zu frühen Lockerungen gekommen ist genauso wenig, wie zu besonders langen Standzeiten. Im betrachteten Kollektiv fiel kein Femur durch eine die Prothesenimplantation besonders erschwerende Form auf. Grundsätzlich ist aber anzumerken, dass die Geometrie eines Geradschaftes hinsichtlich einer gleichförmigen Schichtdicke des Zementköchers bei starker Antekurvatur des Femur eine Fehlerquelle darstellt (s. u.).

4.1.2 Mineralisation

Bei unseren analysierten Röntgenbildern wiesen weniger als ein Drittel eine verminderte Mineralisation auf. Hierbei handelte es sich in keinem Fall um eine stark ausgeprägte Osteoporose.
Zu bedenken ist, dass diese Bewertung subjektiv vorgenommen wurde. Zu einer fehlerhaften Zuordnung konnte es vor allem bei schlechter Qualität der Röntgenaufnahmen kommen.

Weiterhin muss bedacht werden, dass die notwendige Knochenreduktion von verschiedenen Autoren mit ca. 30% angegeben wird, um radiologisch einen Knochenabbau sehen zu können (Martini et al. 1997; Ardran 1951; Lachmann und Whelan 1936; Reiter et al. 1997).
Die Knochenqualität der untersuchten Patienten hatte keinen Einfluss auf die Abstützung des Zementköchers und trug somit nicht zu der Zerstörung der Zementköcher und der nachfolgenden Lockerung bei.

4.1.3 Fissur des Knochens

Fissuren des Femurschaftes können bei Verwendung überdimensionierter Schaftraspeln, bestehenden Obstruktionen, Anomalien der Geometrie oder zu forciertem Vorgehen vorkommen. Fraglich ist, ob sich dies nachteilig auf die Prothesenimplantation auswirkt. Einerseits kann man sich denken, dass der Knochen dadurch geschwächt wird und es zu einem Bruch oder aber zum mangelhaften Einheilen der Prothese kommen kann. Andererseits ist es auch möglich, dass durch die Fissur der Knochen zur Heilung angeregt wird und somit auch die Prothese besser einheilt.
Festzuhalten gilt, dass das Auftreten femoraler Fissuren eine für unzementierte Implantate typische Komplikation zu sein scheint. Allerdings sollen die postoperativen klinischen Ergebnisse (d´Aubigné-Harris-Score) nicht durch proximale und mittlere Frakturen (96% aller Frakturen) beeinträchtigt worden sein (Mallory et al. 1989).
Im Fall der hier dargestellten Prothesenform CF-30 wurde das Implantatbett ähnlich wie bei einer zementfreien Implantation geraspelt, weshalb Fissuren in keinem Fall ausgeschlossen werden konnten.
Zu bedenken gilt auch, dass bei zementierten Prothesen der Knochenzement in einen größeren Riss eindringen könnte und so die Heilung des Knochens verhindert. Eine derartige Fehlerquelle wurde weder beobachtet noch kam es im beobachteten Kollektiv zu iatrogen verursachten Frakturen.

4.1.4 Sitz der Prothese

Um einen optimalen Sitz der Prothese im Femur zu haben, sollte diese in neutraler bis leicht valgischer Stellung erfolgen. In dieser Position ist der Hebelarm auf den Verankerungsschaft bei gutem off-set als gering zu bezeichnen. In zu varischer Position ist der Schaft und damit

auch der Zement einer höheren Biegebruchbeanspruchung ausgesetzt durch den längeren Hebelarm.
Bei unseren Untersuchungen war der überwiegende Anteil in neutraler Stellung implantiert.
Postoperative Varusfehlstellungen werden von Jerosch et al. (1998) in 20% der Fälle angegeben. Bei unseren Fällen liegen eine Varusfehlstellung bei 10% und eine Valgusstellung bei 24% vor. Hingegen werden in der Literatur Valgusfehlstellungen zwischen 1% und 2% der Fälle (Wixon et al. 1991) beschrieben. Ursächlich hierfür sind vor allem Ungenauigkeiten bei der präoperativen Planung und manuellen Schaftimplantation.
Insgesamt scheint eine ausgeprägte Varusposition des Schaftes sich nachteiliger auszuwirken, als eine vermehrte Valgusposition.
„Aus der Literatur ist bekannt, dass eine varische Schaftposition häufiger zu Schaftschmerzen führt und damit schlechtere klinische Ergebnisse erwarten lässt (Alwan 1999; Menge 1985). Zudem ist die Varusposition als Risikofaktor der frühen aseptischen Lockerung bekannt (Krüger 1990; Maier et al. 1977).
In der Studie von Schneider U et al. 2002 wurde hingegen dokumentiert, dass die Schaftposition keinen Einfluss auf die Standzeit, die Funktion oder das Auftreten periprothetischer Lysesäume hat.“ (Lukowsky 2003, S. 45).

In unserem Kollektiv lässt sich kein Zusammenhang zwischen Schaftposition und Standzeit nachweisen. Ebenso wenig lässt sich ein Rückschluss ziehen auf das Auftreten von Osteolysen in bestimmten Gruen-Zonen bei zu valgisch oder zu varisch implantierter Prothese. Die Größe des Zementabriebs korreliert in unseren Untersuchungen ebenfalls nicht mit der Schaftposition.

4.1.5 Schichtdicke des Zementes

Das Stieldesign (Breusch et al. 1999) und die Stielgröße (Draenert 1988) haben nachhaltigen Einfluss auf die Zementmanteldicke.
Der Prothesentyp CF-30 wurde für einen allseitig geschlossenen Zementköcher ausgelegt.
Es verdichten sich die Anzeichen aus den Erfahrungen von experimentellen und klinisch-radiologischen Studien, dass ein Schichtdicken-Minimum von 2–3 mm nicht unterschritten werden sollte (Ebramzadeh et al. 1994). Der Zement sollte die distale Prothesenspitze um 1 - 2 cm überragen. Durch die Verwendung eines Markraumstoppers, der die Zementverschie-

bung nach distal begrenzt, können hier angesiedelte Lücken im Zementmantel vermieden und ein definierter Köcherabschluss gewährleistet werden.
Anatomisch adaptierte Stieldesigns (doppelte Kurvatur) respektieren die Anatomie des hüftgelenknahen Femurendes besser als Geradschäfte und liefern gleichmäßigere Zementmanteldicken.
„Eine optimale Zementmanteldicke von 3-4 mm gewährleistet minimale Mikrobewegungen, während sowohl eine dickere Ummantelung als auch eine Dicke von weniger als 2 mm zu abnorm hohen Mikrobewegungen führen (Ramaniraka et al 2000; Harris 1996).“ (De Luca 2004, S. 68). Ein inhomogener Zementmantel mit einer Zementmanteldicke < 2 mm, unabhängig von der jeweiligen Gruen-Zone, ist prädiktiv für eine vorzeitige Lockerung zementverankerter Prothesen (Chambers et al. 2001).
Folgt man der Philosophie einer vollständigen Ummantelung (Prinzip „shape closed fixation of a composite beam“ nach Scherlinck und Casteleyn (2006)) ist der Köcher um einen Press-fit-Schaft als fehlerhaft zu bezeichnen; die Zementportionen können sehr geringe, „gegen Null“ auslaufende Schichtdicken aufweisen. Dieses umso mehr je kleiner die Radien der Schaftkrümmungen sind und je dichter diese aufeinander folgen. Großvolumige Stielkomponenten, die nach den „Press-fit-Kriterien“ zementiert werden, ziehen dünne Zementmäntel (Draenert 1988) nach sich. Auch Breusch et al. (1999) beurteilen bei Geradstielen das Risiko solcher kritischen Zementmanteldicken (<2 mm) als erhöht. Bei den Müller Geradschäften (Prinzip „loaded taper“ (Scherlinck und Casteleyn (2006)) wird der Zement nur als Lückenfüller benutzt und seine Portionierung wird nicht als Nachteil angesehen. Dafür ist dieser Schaft aber auch besonders breit in med-lat. Ebene, wodurch es zum Knochenkontakt durch den Metallschaft kommt.
Mjöberg (1997) kam zu dem Ergebnis, dass eine erhöhte Zementdicke (> 3 – 4 mm) und damit verbunden ein erhöhtes Risiko eines Hitzeschadens zu einer häufigeren Lockerung führen kann.

Wenn man diese Erfahrungen mit unseren Ergebnissen vergleicht ist festzuhalten, dass im Durchschnitt die optimale Zementdicke von 3-4 mm vorliegt. Lediglich am Calcar femoris lag die durchschnittliche Zementdicke mit 5,3 mm über der empfohlenen Zementdicke. An der Prothesenspitze lagen die Werte mit 3,0 und 3,6 mm medial beziehungsweise lateral genau im Optimum genauso wie in der Mitte der Prothese mit 3,6 mm medial und 3,5 mm lateral und an der Prothesenschulter (lateral) mit 3,4 mm im Durchschnitt.
Die größten Abweichungen gab es an der Prothesenschulter (max: 10 mm und min: 0 mm) sowie am Calcar femoris (max: 10 mm und min: 2 mm). Von den 26 ausgewerteten Rö-

Bildern lagen jeweils nur 5 Patienten im Optimum von 3 beziehungsweise 4 mm Zementdicke im proximalen Prothesenbereich.

Eine Fehlerquelle für diese Abweichungen im proximalen Prothesenbereich ist der Operateur. Er ist dafür verantwortlich, im proximalen Bereich mit Hilfe des Zentrierstabes (Führungsdraht) eine optimale, zentrierte Position des Prothesenschaftes bis zur Aushärtung des Zements zu halten.

An der Prothesenspitze wiesen immerhin 14 Patienten medial und 15 lateral eine Schichtdicke des Zements von 3 - 4 mm auf. In der Mitte des Prothesenschaftes waren es medial 12 und lateral 11 Patienten.

Geht man von einem Messfehler unsererseits aus und erweitert somit die optimale Schichtdicke des Zements auf 2 - 5 mm, kommen im Bereich der Prothesenspitze medial noch 9 Patienten hinzu und medial 8. Die Patientenzahl mit einer optimalen Schichtdicke würde sich auch in den übrigen Bereichen deutlich erhöhen. Am Calcar femoris um 10 an der Prothesenschulter um 8 und in der Mitte der Prothese medial um 5 und lateral um 9 Patienten.

Stellt man die Standzeiten der Prothesen den jeweiligen Schichtdicken des Zements gegenüber ist keine Gesetzmäßigkeit zu erkennen. Bei zwei Patienten mit ähnlicher Zementierung beträgt bei dem einen die Verweildauer der Prothese 11 Jahre, bei dem anderen nur 5 Monate. Ein weiterer Patient mit nahezu optimaler Zementierung in Hinblick auf die Schichtdicke hat eine Verweildauer um die 5 Jahre. Im Vergleich dazu ein anderer Patient mit Schichtdicken von 6, 7 und 10 mm in 3 gemessenen Bereichen und damit deutlich über der optimalen Dicke kann die gleiche Verweildauer vorweisen. Daraus ist zu schließen, dass weitere Faktoren die Haltbarkeit der Verankerung beeinflussen.

Wie bereits erwähnt ist das Prothesendesign vorgesehen für vollständige Ummantelung mit Zement. Zementdefekte und „Auslaufen gegen Null“ verletzen dieses Prinzip. Letzteres verursacht eine besondere Schwächung, da die Abstützung gegen den Knochen großflächig fehlt und der Zement stärker als beabsichtigt / geeignet Berstkräften ausgesetzt wird. Daraus folgt, dass Fehlstellen eine Rissausbreitung begünstigen sowie Rotationsbewegungen ermöglichen.

Abb. 26: Implantat Patient 3, Makroaufnahme der CF-30 mit aufgelegten Zementfragmenten. Grau gepunktete Linie bezeichnet das Auslaufen der Schichtdicke „gegen Null“. D. h., an den Grenzen dieses Zementanteiles kommt das Metall in Kontakt mit Gewebe.

4.1.6 Inhomogenitäten des Zementmantels

Inhomogenitäten im Zementmantel wie Einschlüsse von Blut, Markraumfett, Spülflüssigkeit und Luft, die durch die Methode des Anrührens, durch das Einführen von Zement und Schaft, das Zurückziehen der Redondrainage oder auch Fehlhaltung der Zentrierhilfen (Führungsdraht) entstehen, führen im Lastfall durch Spannungsspitzen zu einer Schwächung des Zementmantels mit nachfolgenden Ermüdungserscheinungen.
Nach der erfolgten Zementierung soll die Redondrainage entfernt werden, damit durch Ausdehnung des Zements der so entstandene Defekt aufgefüllt werden kann. Geschieht dies nicht rechtzeitig verbleibt ein kleiner Hohlraum, in Form der Drainage, im Zementköcher zurück. Dadurch wird der Zementköcher geschwächt. Folgen können hiervon Zementzerrüttung und Zementbruch und somit eine frühzeitige Prothesenlockerung sein.
Im Gegensatz dazu sollte der Führungsdraht bis zur Aushärtung des Zements verbleiben, damit die zentrierte Position des Schaftes beibehalten werden kann. Sollte der Führungsdraht vor dem vollständigen Erhärten des Zementköchers entfernt werden, besteht nicht nur die Gefahr der nachträglichen Positionsänderung sondern auch der Bildung von Laminierungen und Zementbrüchen. Dabei kann es zu varischen oder valgischen Fehlpositionierungen und Rotationsfehlern kommen und ebenso zu Verlust des Zement-Prothesenkontaktes mit gleichzeitiger Bildung von Hohlräumen zwischen Prothese und Zement. Diese Gefahren bestehen ebenfalls bei der vorzeitigen Reposition des Gelenkes vor der endgültigen Aushärtung des Zements.

Gruen et al. (1979) sowie Streicher und Keller (1990) konnten zeigen, dass Schlieren im Knochenzementmantel, bestehend aus Blut und Spülflüssigkeit, die dem Knochenzement durch den Implantationsvorgang beigemengt werden, die Zementfestigkeit um bis zu 69 % herabgesetzt werden kann (Grupp 2001).
Laut Streicher und Keller (1990) führen Laminierungen und Schichtungen im Knochenzement („blood lamination“) zu einer erheblichen Beeinträchtigung der Knochenzementhaftung zwischen diesen Schichten, so dass an derartigen Fehlstellen aufgrund von Relativbewegungen ein deutlich erhöhter Knochenzementabrieb mit Partikelbildung zu erwarten ist (Grupp 2001).
Zementmanteldefekte werden mit hohem Druck von der Gelenkflüssigkeit umspült, wodurch Osteolysen entstehen. Der Zement wird zudem bei Knochenresorption oder Interposition von Gewebstrümmern ins Interface nicht adäquat vom Knochen unterstützt. Zementmantelbrüche sind letztlich das Resultat (Mjöberg 1997).
Bei unserer Auswertung der postoperativen Röntgenbilder wiesen 8 Patienten keinen sichtbaren Kanal auf. Ein Grund dafür kann sein, dass der Operateur keinen Zentrierstab benutzt hat oder ihn zu früh entfernt hat.
Bei welchen der 8 Patienten kein Zentrierstab benutzt wurde und bei welchen der Zentrierstab zu früh entfernt wurde, lässt sich nicht mehr nachvollziehen.
Bei den 8 Fällen kam es lediglich bei 4 Patienten zu einer Fehlpositionierung des Schaftes. 4 Schäfte wiesen im Röntgenbild eine Neutralstellung auf, 1 Schaft war varisch eingebracht und 3 Schäfte standen in valgischer Position.
Auffällig ist, dass bei 3 Prothesenschäften an der Prothesenschulter die Schichtdicke des Zements gleich 0 mm betrug. Das bedeutet, dass radiologisch lateral kein Zement zu sehen war und der Prothesenschaft vermutlich in direktem Kontakt mit dem Knochen stand. Medial am calcar femoris konnte in diesen 3 Fällen Zement von 4 - 9 mm Schichtdicke gemessen werden (4 mm, 4 mm, 9 mm).

4.1.7 Aufhellungssäume

Aufhellungssäume sind linienförmige Aufhellungen an der Implantat-Knochen-, Implantat-Zement- und Zement-Knochen-Grenze als Ausdruck eines fehlenden oder nur schwach ausgebildeten Grenzflächen-Kontaktes. Eine Saumbildung muss kein Beweis für eine Prothesenlockerung sein, wenn keine Beschwerden bestehen und ist allenfalls kontrollbedürftig. Sowohl bei zementierten als auch bei zementfreien Schaftprothesen, bei letzteren häufig in Ver-

bindung mit einem Sklerosesaum, sind nicht progrediente, inkomplette Lysesäume < 2 mm nicht ungewöhnlich. Als Maß gilt jeweils der breiteste Saum, gleich welcher Lokalisation. Andererseits kann auch bei unauffälligem Röntgenbefund der Lockerungsvorgang des Schaftes in Form von Spalten und Mikrobewegungen bereits begonnen haben. Zirkumferente Aufhellungssäume > 1 mm oder Aufhellungssäume > 2 mm, die mehr als ein Drittel jeder der 7 Gruen-Zonen (Schaft) im anterior-posterioren Röntgen-Bild einnehmen, sind lockerungsverdächtig (Katzer und Löhr 2003).

4.1.7.1 Spaltbildung Prothese/Zement

Spaltbildungen zwischen dem Prothesenschaft und dem Zementköcher lagen bei 28 von insgesamt 31 Patienten vor. Diese Spaltbildung muss nicht zwingend ein Zeichen für klinisches Versagen sein, insbesondere nicht, wenn es sich um inkomplette Spaltbildungen handelt, die in ihrem Ausmaß nicht zunehmen. Allerdings hat in diesen Fällen ein Teil des Zementmantels versagt, oder a priori bestehende Fehlstellen erlaubten eine Aufweitung des Implantatlagers.
In der Literatur (Wirtz und Niethard 1997; Malchau et al. 1996) wird beschrieben, dass bei Lücken zwischen der Prothese und dem Zement, die größer als 2 mm sind, von einer klinisch siginifikanten Lockerung ausgegangen werden kann. Diese Werte sind aber kritisch zu betrachten, da aufgrund der lagerungs- und projektionsbedingten Fehlerquelle mit einer Messfehlerbreite von 5 mm gerechnet werden muss (Malchau et al. 1996).
Bei unseren Untersuchungen der Röntgenbilder war vor allem in den Zonen 1, 2 und 5 - 7 (nach Gruen) eine Spaltbildung erfolgt. In den meisten Fällen betrug die Breite des Spaltes weniger als 1 mm. Diese Prothesenschäfte hatten somit in diesen Bereichen den festen Verbund mit dem Knochen bereits verloren, waren aber im Zementköcher noch nicht eingesunken. Nur an Hand des Vorliegens der Röntgen-Bilder kann nicht von einer Lockerung ausgegangen werden. Entscheidend ist hierbei auch die Klinik, d.h. die Beschwerden des Patienten.
Die Auswertung der Röntgenbilder zeigt, dass auch kleinere Spaltbildungen (< 2 mm) zwischen Prothese und Zement ein Hinweis auf eine Prothesenlockerung sein können.
Die Röntgentechnik ist nicht geeignet, eine Spaltbildung darzustellen, wenn andere ausreichend dicke Zementschichten in der Überlagerungsprojektion diese verschatten. Da die Abschliffe zudem nur einen Teil einer Zementfläche (zumeist eine Hälfte) betreffen, können auch axial angefertigte Röntgenbilder keine schärfere Darstellung erbringen.

4.1.7.2 Lysesaum Zement/Knochen

Im Vergleich zur Spaltbildung zwischen Prothese und Zement war bei allen 31 Patienten ein Aufhellungssaum zwischen Knochen und Zement zu sehen. Bevorzugt waren diese Lysesäume in den Zonen 2, 3, 5 und 6 (nach Gruen) anzufinden. Während bei der Zement-Prothesengrenze Lücken unter anderem in den Zonen 1 und 7 gehäuft vorkamen, waren diese im Gegensatz dazu an der Zement-Knochengrenze in diesen Zonen am seltensten zu sehen.
Die Lysesäume waren teilweise bis zu 8 mm breit. In 8 Fällen betrug die Breite über 4 mm. An der Zement-Knochengrenze zeigten sich im Vergleich zur Spaltbildung zwischen Zement und Prothesenschaft auch häufiger Aufhellungssäume über 2 mm.
Bedingt durch die Rarefizierung der intertrochantären Spongiosa bei älteren Patienten ist es gelegentlich zu Schichtdicken des Zementköches gekommen, die die Ausmaße des geraspelten Implantatbettes um mehrere Millimeter überschreiten.
Vergleicht man die Schichtdicke des Zements mit dem Ausmaß beziehungsweise der Breite des Lysesaumes sind keine Gesetzmäßigkeiten zu erkennen. Eine Vermutung, dass es während der Aushärtung zu einer thermischen Schädigung des Knochens gekommen ist, lässt sich somit zumindest nicht bestätigen.
Werden einerseits die Spaltbildung zwischen Zement und Schaft, andererseits der Verlust von Knochenkontakt (Lockerungssäume) betrachtet, so fällt - auch unter Berücksichtigung der makroskopischen Befunde – auf, dass die Zementschichten proximal eine gute Verzahnung mit der Spongiosa haben, während die CF-30 Schäfte sich lateral vom verbleibenden Zement trennen bzw. diesen medial verdrängen. In den distalen Bereichen entstanden breitere weichgewebliche Säume und Osteolysen, wogegen der Verbund der Schäfte im Zementköcher besser erhalten blieb.
Bei fehlender Verankerung proximal kann sich der Schaft beim Gehen im Zementköcher bewegen. Das typische Bewegungsmuster, wie auch an den explantierten Prothesenschäften und den Zementköchern zu sehen war, ist die Drehung des Schaftes bei gleichzeitiger minimaler Kippung des proximalen Schaftanteiles nach ventral. Auf den Schäften sah man korrespondierend dazu die Scheuerstellen ventro-lateral sowie dorso-kaudal.
Durch die Bewegung des Prothesenschaftes entsteht das typische Abschliffmuster im Inneren der Zementköchers in Form eines Dreiecks.

4.1.8 Bruch im Zementköcher / Zementzerrüttung

Der Knochenzement erleidet unter den physiologischen Bedingungen (Temperatur und Feuchtigkeit) bei Zugbeanspruchung stets einen Sprödbruch (Oest et al. 1975). D.h., dass das Material eine gewisse Beanspruchung aushält und bei geringfügiger Überschreitung spontan bricht. Der Zementköcher bricht also bei Überlast. Der Schwellenwert der Bruchkraft und die Ausdehnung des Bruches werden, bei ansonsten vorliegender Homogenität des Köcherabschnittes, durch die Morphometrie bestimmt. Somit kommt es zu der beobachteten Zerrüttung, bei der keine vollständige sondern eine portionierte Zerstörung eintritt.

Bei den Zementköchern ist nur auf der implantatzugewandten Seite eine gleichförmige, ebene Oberflächenstruktur zu erwarten. Auf der knochenzugewandten Seite hingegen ist nahezu immer eine große Rauhigkeit gegeben, die von den Unregelmäßigkeiten des geraspelten Knochenlagers und den Zwischenräumen der Spongiosa herrühren. Somit unterliegt eine Zementschicht von ca. 2 mm im Mittel großen lokalen Schwankungen, die sich als Berge (größere Zementdicke) und Täler (kleinere Zementdicke) darstellen und sich in unregelmäßiger Gestalt und Ausprägung über die knochenzugewandte Oberfläche verteilen. Den Zonen dünner Wandstärke (z.B: nur 1mm) und den Defekten folgen die Risse bei der Zerrüttung. Brüche könnten auch in Folge des Abschliffs (Entstehen dünner Schichten oder Erweiterung tiefer äußerer Einschnitte von innen zu Löchern) auftreten.

Die sehr kleinen Fragmente, die durch die Zementzerrüttung entstanden, waren in der Materialsammlung der ausgebauten Zementköcher nicht vorhanden.

Besonders im proximo-medialen Bereich kann, nach Betrachtung der Röntgen-Bilder, eine Zerrüttung sowie das Vorkommen besonders dünner Zementschichten nicht ausgeschlossen werden.

Des Weiteren ist vorzustellen, dass auch zerrüttete Areale zwischen Schaft und Knochen abgeschliffen werden. Insbesondere die größeren Partikel aus proximo-medialen Arealen gelangen in den „effektive joint space“ und es entsteht der sogenannte „Dreikörperverschleiß“ (Schmalzried et al. 1992).

„Eine außermittige Prothesenposition im Markraum und die dadurch entstehenden Bereiche mit sehr dünnen Zementschichten (< 1 mm) oder Lücken im Zementköcher mit direktem Implantat-Knochen-Kontakt stellen einige der Hauptgründe für eine frühzeitig einsetzende Zementzerrüttung aufgrund mangelnder Tragfähigkeit des Zementmantels dar. Der Zement wird an solchen Fehlstellen zwischen metallischem Implantat und Knochen ähnlich einem Mahlgut zerrieben.“ (Grupp 2001, S. 3).

Zementfrakturen können insbesondere dort entstehen, wo der Zementmantel zu dünn oder unvollständig ist. Zu diesem Ergebnis kam Jasty 1991 bei einer Autopsiesudie, wo er 16 nach dem Tod explantierte zementierte Prothesen untersuchte. Darüber hinaus sind aber noch mehrere Faktoren an der Zementzerrüttung maßgeblich beteiligt zu sein, die das zentrale Problem der zementierten Verankerung darstellt. Positionsänderungen der Endoprothese in der Aushärtungsphase des Zementes, beispielsweise durch Einschlagen der Prothese auf eine inkongruente Resektionsfläche des Schenkelhalses oder zu frühe Reposition können durch dabei entstehende Kontaktlücken und Hohlräume zwischen Prothese und Zement, die später mit Bindegewebe ausgefüllt werden, die mechanische Stabilität beeinträchtigen (Endmann 2000). Zementmantelbrüche weisen auf eine bereits eingetretene Prothesenlockerung hin (Chambers et al. 2001).

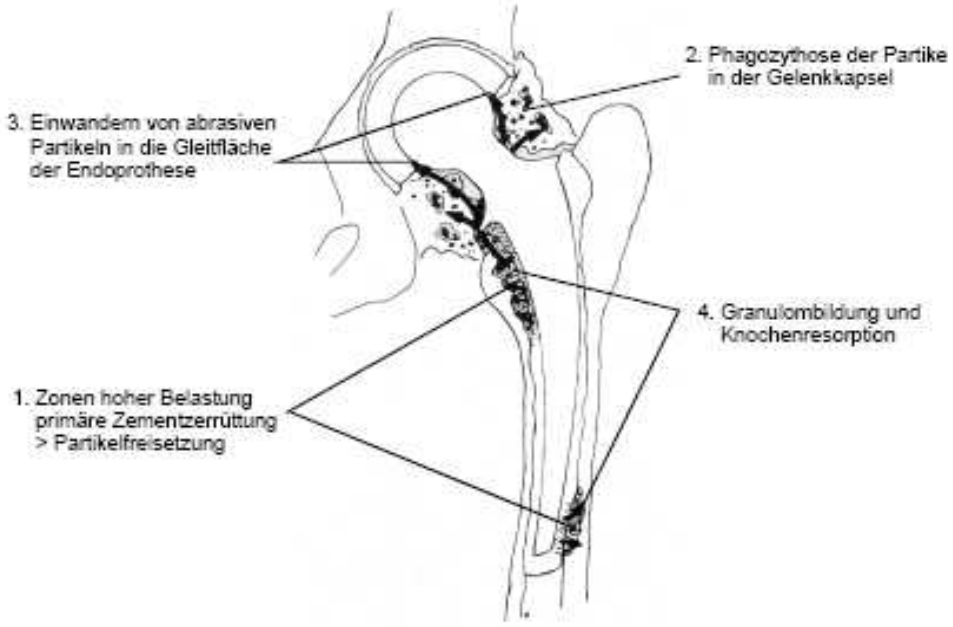

Abb. 27: Mechanismen der aseptischen Lockerung durch primäre Zementzerrüttung. (Willert 1987, S. 328)

Die aus dem Bereich der proximalen Schaftaufnahme im Femur freigesetzten Zementfragmente gelangen in die Gelenkhöhle (Schmalzried et al. 1992) und kommen ebenso wie Abriebpartikel aus mehr distal gelegenen Fehlstellen im Zementköcher direkt mit dem Gewebe der knöchernen Strukturen an der Zementgrenze in Kontakt. Beim Zusammentreffen der Zementpartikel mit den Zellen der Gelenkkapsel oder dem Knochengewebe des Implantatlagers, werden diese zunächst phagozytiert (Aufnahme der Partikel in das Zellinnere von Fresszellen) und gespeichert. Das Gewebe entwickelt eine indifferente Fremdkörperreaktion mit der

Ausbildung von Granulomen, in denen größere Fragmente und Perlkonglomerate von vielkernigen Riesenzellen umgeben oder in diesen eingeschlossen sind (s. Abb. 27).
Die zunehmende Bildung von Granulationsgewebe und dadurch ausgelöste Resorption des spongiösen Knochenlagers schaffen Lücken zwischen dem Zementmantel und dem knöchernem Lager. Die resultierende Schwächung der Zementfixation im Femur kann somit eine Lockerung begünstigen.
Nur wenige Zementverankerungen versagten proximal, um mit einem abgesprengten distalen Zementpfropfen nach distal abzusinken. In zwei Fällen wurde der proximale Köcher in ähnlicher Weise aufgeweitet oder zerstört, der distale Pfropfen blieb aber fest verankert. Dieses kann als Ursache für den erfolgten Schwingungsbruch angesehen werden.
Ob der schräge Verlauf der Brüche (vergl. Abb. 23) mit einem Verkippen des Schaftes nach medial und einem Drehpunkt der Lockerungsbewegung im Überganz von mittleren zum distalen Schaftdrittel zusammen hängt, bedarf einer weiteren, eingehenderen biomechanischen Untersuchung. In diesem Zusammenhang ist es auch wichtig zu klären, welchen Einfluss die Rotationsbewegung des Schaftes (z. B. bei Treppengehen und beim Hinsetzen / Aufstehen) auf den Bruchverlauf nimmt. Die häufig vorgefundenen Fragmente mit verbliebener Umformung einer Schaftkante und die rundlich ausgeschliffenen Kontaktflächen im Zement weisen auf einen starken Einfluss der Rotationskräfte hin.
Keine zusammenfassende Aussage kann hinsichtlich des zeitlichen Auftretens von Bruch, Abschliff und Implantatversagen (z.B. Auftreten von Schmerzen) getroffen werden.

4.1.9 Einsinken der Prothese/Sockelbildung

Bei unseren Untersuchungen ist es bei 19 von 27 Patienten zu einem Einsinken der Prothese gekommen.
Die erste OP-Anleitung des untersuchten Implantates forderte, dass der Zementköcher, der den Schaft umgibt, länger sein sollte, als die Prothese selbst. In einer späteren Serie wurde die Schaftspitze direkt auf den Zementstopper aufgesetzt, um das Einsinken (erneutes Verkeilen des Schaftes) nicht zu behindern.
Man unterscheidet verschiedene Arten der Prothesenwanderung.
Gruen et al. teilten das Versagen der femoralen Komponente einer Totalendoprothese in 4 verschiedene Erscheinungsformen ein.

Mode	Mechanismus	Ursache → Folge	
I a	Pistoning	Einsinken des Schaftes im Zementmantel → Abschliff wahrscheinlich	
I b	(Gruen: Pistoning) Einsinken	Einsinken des Schaftes und des Zementmantels → Abschliff gegen Knochen möglich	
II	Medial stem pivot – centre of rotation middle of stem	Medialwanderung des Schaftes → Abschliff gegen Schaft und Knochen möglich	
III	Calcar pivot – centre of rotation at calcar	Distales Hin- und Herwackeln → Abschliff gegen Knochen oder Schaft möglich	
IV	Bending cantilever fatigue	Proximale Resorption im Schaftbereich → Abschliff proximal wahrscheinlich	

Abb. 28: Erscheinungsformen des Versagens der femoralen Komponente (modifiziert nach Gruen et al. 1979, S. 19)

Die vertikale / axiale Sinterung der Schaftprothese lässt sich am besten an Röntgenbildserien verfolgen.

Als Vergleichsgrößen können u.a. die vertikale Distanz zwischen der Trochanter-major-Spitze und dem Zentrum des Prothesenkopfes oder zwischen dem Unterrand des Kragens und dem Oberrand des Trochanter minor dienen.

Untersuchungen unter anderem von Buchhorn et al. (1979) haben gezeigt, dass eine Prothesenwanderung nicht unbedingt klinische Beschwerden mit sich ziehen muss, selbst wenn radiologisch deutliche Zeichen für eine Lockerung der Prothese zu sehen sind.

Bei der vertikalen Prothesenwanderung muss unterschieden werden zwischen Prothesenschäften, die in ihrem Zementköcher wandern (Mode Gruen Ia) und solchen Schäften, die mit ihrem Zementmantel einsinken (Mode Gruen Ib). Wenn sich eine axial gewanderte Geradschaft-Prothese wieder im Femur festsetzt, ist eine adäquate Kraftübertragung trotz der Wanderung gegeben.

Abb. 29: Ergänzung der Gruen-Tabelle durch den Mode IIb (axial rocking)

Die Lockerung der CF-30-Schäfte zeigt ein anderes Bewegungsmuster. Es kommt zu Drehbewegungen um die Längsachse (s. Abb. 29), wodurch das typische Einschliffmuster entsteht.

Eine Sinterung > 1,5 bis 2,0 mm in den ersten beiden Jahren (Schwellenwert) kann Hinweis sein auf eine vorzeitige Schaftlockerung im weiteren Verlauf. Es ist davon auszugehen, dass eine Lockerung umso eher auftritt und zu Beschwerden führt, je früher die Sinterung einsetzt und je ausgeprägter sie ist. Man kann unterschiedliche Migrationsmuster unterscheiden. Den zementfreien Implantaten wird eine etwas stärkere initiale Sinterung zugestanden als zementierten Prothesen. Nach rascher initialer Sinterung kann es zur sekundären Stabilisierung der Schaftprothese kommen, was deutlich häufiger anzutreffen ist als das anschließende, gleichmäßig schnelle Fortschreiten des Prozesses (steady-state migration) oder eine plötzliche Sinterung nach initialer Stabilität. Die Zunahme der Migrationsgeschwindigkeit ist das sicherste Zeichen einer beginnenden Lockerung (Katzer und Löhr 2003). Es sollten regelmäßige Röntgenkontrollen in 3- bis 6-Monatsintervallen folgen (Schneider U et al. 1997; Maher und Prendergast 2002).

Die subperiostale Knochenneubildung ist unter anderem Folge von Mikrobewegungen durch die unterschiedliche Steifigkeit von Implantat und Knochen oder einer Implantatlockerung.

Neben der unregelmäßigen Kortikaliskontur lässt sich häufig ein intramedullärer Sklerosesaum um die Schaftspitze (Pedestal-Sign oder Sockel- beziehungsweise Konsolenbildung) nachweisen (s. Abb. 24). Bei distal verankerten Prothesen kann auf Grund der hohen mechanischen Beanspruchung des Knochens dieses Sockelzeichen als Normalbefund gewertet werden (Katzer und Löhr 2003).

Ein größerer Abstand zwischen dem Sklerosesaum und der Schaftspitze deutet auf ein Schwingen der Schaftspitze und somit auf eine Lockerung hin (Kobayashi et al. 1997).

Ursachen für das mediale Abkippen der Prothese im Zementköcher sind neben operativ bedingten Defekten im Calcarbereich eine entsprechende Schaftgeometrie mit einer keilförmigen medialen Seite.

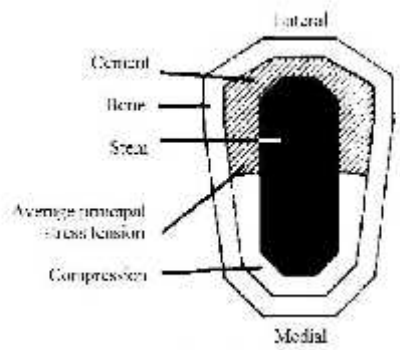

Abb. 30: Querschnitt durch Zementköcher und Prothesenschaft (aus: Crowninshield et al 1980, S. 74)

Diese Querschnittsform (Abb. 30) ist der CF-30 sehr ähnlich. Bei ausschließlich medialer Belastung ist nur die Hälfte des Zementmantelquerschnittes unter Druck, die andere Hälfte wird nicht „mitgenommen“. Die dadurch auf den Zementköcher wirkende Hauptbelastung liegt annähernd an der Grenze zwischen beiden Hälften.

Vergleicht man das Einsinken des Prothesenschaftes mit dem Auftreten von Zementbrüchen, so fällt auf, dass beides unabhängig voneinander auftreten kann. Von den 19 Prothesenschäften, die messbar eingesunken waren, wiesen abgesehen von 2 Ausnahmen alle Zementköcher Brüche auf. Jedoch nicht alle, die einen Bruch des Zementmantels aufwiesen, waren auch eingesunken. Bei weiteren 4 Patienten waren Zementbrüche vorhanden, die keine Prothesenwanderung nach distal zeigten.

Vergleicht man das Einsinken der Prothesenschäfte mit dem Volumenverlust, so ist keine Gesetzmäßigkeit zu erkennen. Ein Prothesenschaft ist ca. 2 cm eingesunken. Der Volumenverlust an Knochenzement beträgt ca. 40 mm³. Einem weiteren Schaft, der ca. 2,5 cm eingesunken ist, steht ein Volumenverlust von über 300 mm³ gegenüber. Bei geringem Einsinken des Prothesenschaftes von weniger als 0,5 cm beträgt der Volumenverlust des Knochenzementes bei den Untersuchungen zwischen 12 mm³ und über 200 mm³, so dass man davon ausgehen kann, dass das Einsinken einer Prothese nicht gleichzeitig bedeutet, dass viel oder wenig Zement abgeschliffen wird.

Diese Feststellung unterstützt die anhand der makroskopischen Befunde (Schliffbilder auf den Prothesenschäften und Flächenteilung „unverletzt / abgeschliffen“ auf den Zementfragmenten) erhobene Vermutung, dass der Abschliff der Zementköcher überwiegend durch Schaftrotation und auch teilweise Schaftkippung entstanden ist. Weiterhin unterstützt diese Feststellung die Arbeitshypothese, dass die Zementdefekte der Form einer Pyramide auf der Basis eines Dreiecks eher entsprechen als einem allseitigen Abschliff, der infolge einer longitudinal ausgerichteten Schwingbewegung entstehen würde. Letzteres erscheint auch deshalb unwahrscheinlich, da die Schaftgeometrie der CF-30 bei einem Versagensmodus Ia „pistoning“ nach Gruen eher zu einem erneuten Verklemmen unter der Belastung als zu einem Hochschwingen bei Entlastung führen dürfte.

4.1.10 Längenverhältnisse Zementköcher/Prothesenschaft

Der Zementköcher, der die Prothese umgibt, soll länger sein als der Prothesenschaft selbst, denn um die Prothesenspitze herum soll ebenfalls ausreichend Zement vorhanden sein.

Bildet man das Längenverhältnis vom Zementköcher zum Prothesenschaft sollte dieses > 1,07 sein.
Im Idealfall überragt der Zementköcher die distale Prothesenspitze um 10mm. Bei einer Toleranz von 3mm nach oben bzw. unten sollte das Verhältnis zwischen der Länge des Zementköchers und des Prothesenschaftes zwischen 1,048 und 1,09 liegen.
Somit hatten bei unseren Untersuchungen nur 4 Patienten eine ausreichende Länge des Zementköchers.
Diese Betrachtung eignet sich zudem, das Einsinken des Schaftes im Zementköcher über die Verweildauer zu beurteilen. Da in dem vorliegenden Untersuchungsmaterial Serien von drei oder mehr Röntgenbildern über einen längeren Verlauf nur selten vorlagen, musste auf eine detailierte Erörterung verzichtet werden.
Die Überlegungen, das Einsinken des Schaftes zuzulassen und die Prothesenspitze bei der Implantation bis auf den höher stehenden Zementstopper aufsetzen zu lassen, kam bei den Implantationen dieses Kollektivs noch nicht zum Tragen.

4.1.11 Osteolysen

Vergleicht man das Ausmaß der herdförmigen Osteolysen mit der Größe des Volumenverlustes so fällt auf, dass bei Patienten, die einen großen Volumenverlust von mehreren 100 mm³ haben ebenfalls größere Osteolysen vorkommen. Bei dem Patienten, der einen gemessenenVolumenverlust von 494,1 mm³ hat, lag eine Osteolyse der Größe 49mm x 4mm vor. Ein weiterer Patient mit 480,8 mm³ Volumenverlust, wies eine Osteolyse von 25mm x 3mm auf. Andere Beispiele sind in Tab. 9 aufgeführt.
Es gab ebenfalls Patienten, die einen Volumenverlust des Knochenzementes hatten zwischen 100mm³ und 200mm³, in deren Röntgen-Aufnahmen jedoch keine herdförmigen Osteolysen zu sehen waren.
Wie bereits erwähnt, können Abriebpartikel zu Osteolysen führen. Gerade in den Fällen, wo es zu einem großen Verlust von Knochenzement gekommen ist, ist davon auszugehen, dass unter anderem dieser Abrieb für die Entstehung der Osteolysen verantwortlich ist.

mm³	Größe Osteolysen (Länge x Breite in mm)
494,1	49 x 4
480,8	25 x 3
451,6	14 x 2; 9 x 4
369,4	38 x 3

Tab. 9: Vergleich Volumenverlust /Osteolysen

4.1.12 Periartikuläre Ossifikation

Eine bekannte Komplikation nach Implantation von Hüftendoprothesen ist die periartikuläre Ossifikation, auch heterotrope oder ektope Ossifikation genannt. Erstbeschreibung nach Implantation von Hüftendoprothesen erfolgte durch McKee und Watson-Farrar 1966.

Dabei handelt es sich um ausdifferenziertes Knochengewebe, das biologisch und biochemisch aktiv ist und außerhalb des Knochens, in der Muskulatur und im Bereich von Sehnengewebe auftritt. Es lässt sich histologisch nicht von orthotopem Knochen unterscheiden.

Der exakte Pathomechanismus ist bislang noch nicht geklärt. Nach Friedenstein und Owen werden folgende zwei Entstehungsmechanismen diskutiert (Eulert et al. 1997; Owen et al. 1980).

Die eine Möglichkeit ist, dass eine intraoperativ verstreute Knochenmarkszelle (DOPC, determined osteogenetic precursor cell) sich zum Osteoblasten differenziert und Knochen bildet (Owen 1985).

Eine weitere Möglichkeit ist, dass eine im Bindegewebe lokalisierte Knochenvorläuferzelle (IOPC, inducible osteogenetic precursor cell) durch Reize in der Umgebung (z. B. Entzündung, Operationstrauma) zur Proliferation und Differenzierung angeregt wird (Friedenstein und Kuralesova 1971).

Eulert et al. (1997) gehen davon aus, dass eine Transformation von Mesenchymzellen zu Osteoblasten die Knochenneubildung hervorruft. Durch ausgedehnte intraoperative Periostablösungen und Gewebstraumatisierungen, sowie durch das gehäufte Auftreten von größeren Hämatomen wird das Entstehen von periartikulären Ossifikationen begünstigt (Arcq 1973).

Unabhängig von der Ätiologie sind die heterotropen Ossifikationen 3 – 6 Wochen nach OP im Röntgenbild sichtbar. Die Ausreifungszeit beträgt in der Regel 3-6 Monate postoperativ, wobei Nachreifungen bis 12 Monate postoperativ möglich sind (Eulert et al. 1997).

Es werden unterschiedliche Klassifikationen verwendet. Die Einteilung nach Brooker et al. (1973) ist eine quantitative Beurteilung der periartikulären Verknöcherung. Hingegen wird bei der Einteilung nach De Lee et al. (1976) auch die Lokalisation berücksichtigt. Eine weitere quantitative Einteilung der Ossifikation wird durch Arcq (1973) vorgenommen.

Zur Prophylaxe heterotroper Ossifikationen sind verschiedene Verfahren bekannt. An erster Stelle steht die postoperative Gabe von nichtsteroidalen Antirheumatika. Eine weitere Möglichkeit ist die prä- oder postoperative Radiatio.

Die Angaben zu Häufigkeit schwanken je nach Literatur zwischen 8% und 90 %. Diese große Schwankung ist auf die Anwendung unterschiedlicher Klassifikationen, auf heterogene, nicht ausreichend selektionierte Patientenkollektive, unterschiedliche Nachuntersuchungsperioden zurückzuführen sowie auf den nicht kontrollierbaren Einsatz prophylaktischer Maßnahmen (NSAR und Radiatio). 10-20% der Fälle mit HO führen zu klinisch relevanten Symptomen. Bei diesen Fällen haben 10% eine Ankylose (Eulert et al. 1997).

Die Ossifikationsrate liegt bei 50-70% ohne Prophylaxe und bei 10-40% mit Prophylaxe.

Wie bereits erwähnt wiesen bei uns alle 31 Patienten, deren Röntgenaufnahmen wir hinsichtlich dieses Merkmals untersucht haben, diese Verknöcherungen auf. Davon wurden 7 in Klasse I, 10 in Klasse II, 8 in Klasse III und 6 in Klasse IV eingeteilt.

Unsere Ergebnisse widersprechen der Studie von Brooker, die er am Johns-Hopkins-Hospital, Baltimore, durchgeführt hat. Von 100 aufeinanderfolgenden Patienten, die eine Hüftgelenkstotalendoprothese bekommen haben, wurden die prä-OP und mindestens 6 Monate post-OP Rö-Bilder auf periartikuläre Verknöcherung untersucht. Er kam zu dem Ergebnis, dass 21 % der Patienten periartikuläre Verknöcherungen aufwiesen.

In der Literatur finden sich unterschiedliche Angaben zur Häufigkeit des Auftretens periartikulärer Ossifikationen. Sie reichen von 17,2 % bei Decking et al. 1999 bis zu 66,2% bei Weissinger und Helmreich 2001. Der erkennbare weite Streubereich der Ergebnisse lässt sich, wie bereits weiter oben erwähnt, durch verschiedene Patientenkollektive, unterschiedliche Nachuntersuchungsperioden und Klassifikationssysteme, unterschiedliche Interpretation der radiologischen Ergebnisse und Unterschiede in den Fallzahlen erklären. Periartikuläre Ossifikationen treten unabhängig vom Prothesendesign auf (Leibfritz und Heisel 2000).

Geht man davon aus, dass der Abschliff des Knochenzementes Ossifikationen auslösen kann, und stellt dem Ausmaß der heterotropen Ossifikation die Größe des abgeschliffenen Volumens gegenüber, so sind ausgeprägte Ossifikationen (Grad IV) mit einem durchschnittlichen Volumenverlust zwischen 100 und 200 mm^3 verbunden. Man kann daher nicht sagen, dass bei großem Volumenverlust eine höhergradige Ossifikation und bei geringem Abschliff gar keine bis geringe periartikuläre Verknöcherung auftritt. Eine Erklärung hierfür könnte die vermin-

derte Beweglichkeit des Hüftgelenkes auf Grund der Ankylose sein. Daher sind hier extreme hohe Volumenverluste nicht zu sehen.

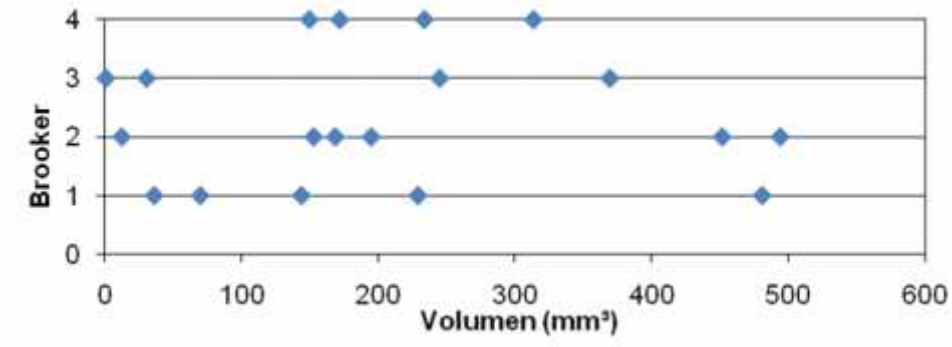

Abb. 31: Ossifikation in Zusammenhang mit dem Volumenverlust

4.2 Aseptische Lockerung

Trotz der Entwicklungsfortschritte hinsichtlich Biomaterial und Tribologie sowie trotz der vielfältigen Erfahrungen aus der hohen Zahl an Prothesenimplantationen pro Jahr ist die aseptische Lockerung weiterhin ein weitverbreitetes Problem in der Endoprothetik.
In der sogenannten Schwedenstudie (Malchau et al. 2000) steht diese an erster Stelle bei der Analyse der Versagensfälle mit über 75%.
Mit zunehmender Standzeit einer Endoprothese lässt sich eine progrediente Lockerungsrate nachweisen. Einhergehend mit der Lockerung ist ein zunehmender Substanzverlust des umgebenden Knochens.
Begünstigend auf eine aseptische Lockerung einer Gelenkendoprothese wirken individuelle Risikofaktoren. Prinzipiell geht man von einem multifaktoriellen Geschehen aus.
Vor allem das Alter des Patienten spielt eine entscheidende Rolle, denn vor allem jüngere Patienten sind vermehrt von einer aseptischen Lockerung betroffen. In der „Schwedenstudie“ werden Revisionshäufigkeiten innerhalb der ersten 10 Jahre bis zu 30% genannt bei Patienten, die zum Operationszeitpunkt jünger als 55 Jahre alt waren. Dies scheint am ehesten mit dem Aktivitätsgrad der jüngeren Patienten zusammenzuhängen.
Mittlerweile gibt es viele verschiedene Werkstoffe, die Bestandteil der Implantate sind. Je nachdem, welche Materialkombination zur Anwendung gelangt, können Probleme wie Ab-

rieb, Korrosion, Reibung und sogar Materialbrüche auftreten. Diese Faktoren können zur aseptischen Implantatlockerung führen.

Die Prothesenlockerung wird durch den Verlust des mechanischen und biologischen Gleichgewichtes zwischen Prothese und Knochen hervorgerufen (Huiskes 1993).

Es kommt zu Mikrobewegungen, die eine Entzündungsreaktion des Gewebes in der unmittelbaren Umgebung des Implantates nach sich ziehen.

Durch die Bildung von Abriebprodukten der Gelenkpartner (Pfanneninlay und Hüftkopf) je nach Gleitpaarung in unterschiedlicher Qualität und Quantität wird eine Fremdkörperreaktion hervorrufen.

Die Angaben in der Literatur bezüglich der Lockerungsraten sind heterogen und nur vereinzelt miteinander vergleichbar. Es kann zwischen kurzfristigen, mittelfristigen (mindestens 5 Jahre postoperativ) und langfristigen Ergebnissen (10-20 postoperative Jahre) unterschieden werden. Es liegen mittlerweile zahlreiche verschiedene nur schwer überschaubare Studienergebnisse bezüglich der Lockerungsrate für zementierte aber auch zementlose Totalprothesen, wie auch für sogenannte Hybridsysteme, vor. Die Zahl der Wechseloperationen liegt heute zwischen 5 und 10% bei nahezu 200.000 primären künstlichen Hüftgelenken, die pro Jahr in Deutschland implantiert werden (Endmann 2000).

Laut Ahnfelt et al. (1990) sind 25% der Revisionen nach totalem Hüftgelenksersatz auf technische Fehler bei der Erstimplantation zurückzuführen. 1997 kamen Herberts und Malchau zur gleichen Meinung, dass die Qualität der chirurgischen Technik bei der Implantation der wichtigste Faktor ist, um einer aseptischen Lockerung entgegenzuwirken.

Laut Pacheco et al (1988) gelten eine Valgusstellung des Prothesenschaftes, eine Fraktur der Spitze des Zementmantels in der Markhöhle und eine Demarkierung zwischen Zement und dem distalen Schaftanteil als radiologische Frühindikatoren bei zementierten Schäften (Endmann 2000).

Schon 1977 haben Willert und Semlitsch auf die Reaktionen der Gelenkkapsel auf Polyethylen-Abriebpartikel hingewiesen. Die beschriebenen Reaktionen der neu gebildeten Kapsel und später des Interfacebereiches zwischen Prothese und Prothesenlager auf Polyethylenabrieb werden vermittelt von Zytokinen. Es folgen Entzündungsprozesse, die Granulome und schließlich periartikuläre Osteolysen nach sich ziehen können. Dies wurde später u.a. durch Untersuchungen von Howie (1990) und anderen bestätigt (Endmann 2000).

Im Bereich der zementierten Schaftkomponenten liegen heute mehrere Untersuchungen mit verwertbaren Langzeitergebnissen vor.

„Sullivan et al. untersuchten 1994 eine Patientengruppe im Mittel 18 Jahre postoperativ, deren Durchschnittsalter zum Zeitpunkt der Operation 42 Jahre betrug und fanden eine Revisionsra-

te der femoralen Komponente aufgrund aseptischer Lockerung von 2,2%.“ (Endmann 2000, S. 79).

Schulte et al. 1993 untersuchten eine ältere Patientengruppe mit einem Durchschnittsalter von 65 Jahren und einer minimalen Beobachtungszeit von 17 Jahren (Ø 18 Jahre) in 7% der Fälle. Sie fanden Revisionen wegen aseptischer Lockerung der Schäfte bei 84 nachuntersuchten zementierten Charnley-Primärprothesen. Eine deutlich jüngere Patientengruppe (unter 40-jährige) untersuchten Joshi et al. 1993. Die Überlebenswahrscheinlichkeit der zementierten femoralen Komponente betrug nach 20 Jahren von 86%. Hierbei wurde die Revision als Endpunkt der aseptischen Lockerung angesehen.

„Dowd et al. (1998) untersuchten 154 Hybrid-TEPs mit PMMA-beschichtetem Schaft und Zementierungstechnik der 3. Generation. 21 Schäfte wurden nach durchschnittlich 3,9 Jahren wegen Lockerung revidiert und 2 weitere als radiologisch gelockert befundet (15 %). In 33 % der Lockerungen verzeichneten sie einen Bruch des Zementmantels und in 45 % eine späte Entdeckung einer Ablösung der Zementsäule von der Prothese.

Auch aus biomechanischer Sicht betrachten Nägerl et al. (1996) Frakturen im Zementköcher als Lockerungsursache, wobei es zu bedenken gibt, dass diese ab und zu auch bei nicht gelockerten Endoprothesen auftreten.

Harris (1996) führte eine Mittellangzeitstudie von durchschnittlich 6,6 Jahren an 65 Hybrid-TEPs mit Zementierungstechnik der 3. Generation durch, wobei kein Schaft und keine Pfanne wegen Lockerung revidiert werden mussten.

In der gleichen Arbeit werden von Harris (1996) Gründe und Mechanismen der Instabilität diskutiert: Die Instabilität des Schaftes beginnt an der Schaftspitze oder ganz proximal. Dabei kommt es kurzfristig zu einer „mechanischen“ Lockerung durch porösen Zement und einen dünnen Zementmantel und langfristig zu einer Ablösung von Schaft und Zementmantel, wobei das Zement-Knochen-Interface Jahrzehnte intakt bleibt und nicht als die Schwachstelle bezeichnet werden kann. Diese Meinung vertreten auch Nägerl et al. (1996), die durch ein Präzisionsmessverfahren simultan die räumliche Bewegung der Prothese und die Verbiegung des Schaftes registrierten. Sie stellten segmentale Lockerungen hauptsächlich zwischen Prothese und Zement fest. Stabile Prothesen wiesen eine segmental verteilte, dünne Bindegewebsschicht und einen zu 10-20 % direkten Knochen-Zement-Kontakt auf. Andererseits ist die Überlegenheit polierter Schäfte eventuell durch eine geringere Haftung und somit reduzierte Scherkraftbelastung im Übergang von Knochen zu Zement bedingt.

Abnorm hohe Scher- und Druckbeanspruchungen des Zements und exzessive relative Mikrobewegungen führen außerdem zu Defekten des Zement-Schaft- oder Zement-Knochen-

Interface und schließlich zur Ablösung des Schaft-Zement-Interface mit Lockerung und Osteolysen (Ramaniraka et al. 2000).“ (De Luca 2004, S.59-60).

Huiskes et al. (1989) betrachten hingegen die Verbindung zwischen Zement und Knochen als Schwachpunkt. Ihrer Meinung nach sollte der Knochen gestärkt und Belastungsspitzen vermieden werden, um einer Lockerung entgegen zu wirken.

Auch durch die Bildung einer Bindegewebsmembran zwischen Knochen und Zement kann eine Lockerung begünstigt werden (Willert und Puls 1971). Je größer die Schicht wird, je ausgeprägter ist das Auflösen der Verbindung zwischen Knochen und Zement. Die Geschwindigkeit dieses Vorgangs kann variieren. Die Zunahme der bindegewebigen Schicht tritt in der Regel bei gelockerten Endoprothesen auf. Von nicht gelockerten Endoprothesen wird berichtet, dass am Knochen-Zement-Übergang nur geringfügig bindegewebige Veränderungen stattgefunden haben, die als physiologisch zu werten sind.

Ähnlich lange Beobachtungszeiträume liegen bisher für kein zementfreies Prothesensystem vor, da die Entwicklung zementfreier Hüftprothesen erst Mitte der 80er Jahre erneut belebt wurde. Zur zunehmenden zementfreien Verankerung von Hüftprothesen kam es unter anderem durch die schlechten mittelfristigen Resultate der zementierten Prothesenverankerung. Außerdem mussten für jüngere Patienten, die in diesen Studien nachuntersucht wurden, Alternativen zur Zementverankerung gefunden werden. Bei Revisionsoperationen konnten erhebliche Probleme bei der Entfernung des Zementmantels entstehen. Nicht selten waren intraoperative Frakturen die Folge. Ein weiterer Grund der zunehmenden zementfreien Verankerung ist die höhere Lebenserwartung (Endmann 2000).

4.2.1 Partikelkrankheit ("particle disease")

Nach der Implantation entstehen durch Mikrobewegungen (Scher- und Abriebkräfte) Abriebpartikel. Diese Abriebpartikel sind je nach verwendetem Implantat Polyethylen-, Zement-, Titan- oder Knochenpartikel. „Mehr als 10 Mrd. Partikel wurden pro Gramm in dem der Prothese umgebenden Gewebe gefunden (Margevicius et al. 1994). Clarke et al. und Lewis et al. schätzten die Anzahl jährlich gebildeter Partikel im Bereich von Milliarden. Vornehmlich entstehen bei diesem Prozess zu einem hohen Prozentanteil Polyethylenpartikel gefolgt von PMMA Knochenzement-Partikeln, Titanpartikeln und Knochenabriebpartikeln (Jacobs et al. 2001).“ (Wedemeyer 2005, S. 9)

Die Bildung von Zement- und Abriebpartikel lässt sich nicht vermeiden. Sie gelangen in die freie Gelenkhöhle und über Phagozytose in die umgebene Gelenkkapsel. Der Körper reagiert

mit einer Fremdkörperreaktion. Die Stärke dieser Reaktion ist abhängig von der Menge. Solange wenig Abrieb verarbeitet werden muss, kann dieses System kompensiert werden. Tritt aber die Dekompensation ein, d.h. die Partikel können z.B. nicht über das Lymphgefäßsystem abtransportiert werden, bilden sich ausgedehnte Granulome. Die Sklerose nimmt stark zu und greift auf die nach der Implantation entstandene dünne Bindegewebsmembran zwischen Prothese und dem angrenzenden Knochenlager über. Diese Membran reagiert ebenfalls auf die Abriebpartikel, was über resorptive Vorgänge zum Schwinden des Knochenlagers führt (Willert 1987).

Als vorherrschender Grund für die aseptische Prothesenlockerung wird immer wieder der Polyethylenabrieb benannt. Untersuchungen, die sich ausschließlich auf den Zementabrieb beziehen, findet man in der Literatur nicht.

Zum Konzept der sogenannten "Zementkrankheit“ führte die Entdeckung von Zementpartikeln in osteolytischen Arealen (Rubash et al. 1998).

Dass die Abriebpartikel ursächlich für die aseptische Lockerung sind, ist weitläufig verbreitet und überwiegt.

Dem gegenüber steht jedoch die Auffassung, dass Partikel in der Genese der Lockerung keinen nennenswerten Stellenwert haben.

Aspenberg und van der Vis (1998) erklären, dass Partikel erst nach Migration der Prothese entstehen. In ihrer Studie zeigten die Gruppe der stabilen und instabilen Prothesen keinen Unterschied im Bezug auf das Auftreten von Partikeln. Außerdem induzierten Partikel im Rattenexperiment keine Osteolysen. Ebenso argumentieren Callaghan et al. (2000), die nach 25 Jahren keine Verbindung zwischen der Abnutzung der Pfanne und dem Auftreten von Schaftlockerungen bzw. von Femurosteolysen feststellten (De Luca 2004).

Die Instabilität ist nicht als Reaktion auf Abnutzungspartikel, sondern als Ursache extremer Abnutzung zu sehen. Dieser Gedanke beruht auf der Vorstellung, dass Partikel durch Zementbrüche in die Gelenkhöhle gelangen und instabile Prothesen Gelenkflüssigkeit und Abnutzungspartikel beim Bewegen immer wieder durch das Interface leiten. Um zu vermeiden, dass Gelenkflüssigkeit, die Abriebpartikel enthält, in das Interface zwischen Knochen und Zement gelangt, schlagen Journeaux et al. (2000) die Erhaltung des Femurhalses bei der Osteotomie vor (De Luca 2004).

4.2.1.1 Pathophysiologie

„Die Abriebpartikel initiieren eine inflammatorische Reaktion, bei der kleine Partikel (<10 µm) von Makrophagen phagozytiert werden, und es hierdurch zu der Ausschüttung von inflammatorischen Zytokinen, z.B. Tumor Nekrose Factor-α (TNF - α), Interleukin 1 (IL-1) und Interleukin 6 (IL-6) kommt (Schwarz et al. 2000). Man geht davon aus, dass diese Zytokine über die Stimulation von Osteoklasten Osteolysen verursachen, die dann die Lockerung der Implantate nach sich ziehen (Plenk 1998). Von vielen Autoren wird daher der Osteoklast als essentiell für die Knochenresorption angesehen (Mundy 1993, Teitelbaum et al. 1995, Amling et al. 2000). In der Literatur gibt es aber auch Arbeiten, in denen berichtet wird, dass aktivierte Makrophagen direkt, d.h. ohne Stimulation von Osteoklasten, Knochengewebe lysieren können (Sabokbar et al. 1997).
Osteoklasten sind mehrkernige Zellen hämatopoetischen Ursprungs. Sie gehören zu der Familie der Monozyten / Makrophagen (Teitelbaum et al. 1995). Der Osteoklast ist in der Lage große Mengen proteolytischer Enzyme zu synthetisieren, die Hydroxylapatit Kristalle aus der Knochenmatrix lösen und Kollagenfasern abbauen. Ihre Rekrutierung wird durch verschiedene, von Makrophagen produzierte, proinflammatorische Enzyme beeinflusst: TNF – α, Interleukine (u.a. IL-1 und IL-6), GM-CSF (Granulozyten-Makrophagen-koloniestimulierender Faktor) und Prostaglandine der E Serie (Mundy 1993).“ (Wedemeyer 2005, S.11-12).

4.3 Volumenberechnung

4.3.1 Fehlerquellen

Bei der Berechnung des Volumens wurde von einem Defekt ausgegangen, der der Form eines Dreiecks entspricht. Der Prothesenschaft hat jedoch abgerundete Kanten. Daher ist zu bedenken, dass beim Messen der Seitenlängen des eingezeichneten Dreiecks, dessen Ecken in die Mitte der abgerundeten Ecken des Defektes gesetzt wurden, falsch zu kleine Werte gemessen wurden (s. Abb. 32). Infolge davon wurden naürlich auch eine zu kleine Grundfläche und ein zu kleines Volumen berechnet.

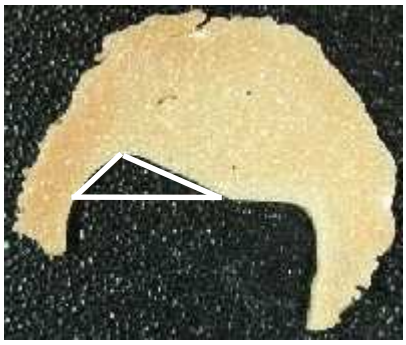

Abb. 32: Einzeichnung der Grundfläche (Dreieck)

Ein weiteres Problem bei den Untersuchungen war die Tatsache, dass nahezu alle Zementköcher nicht vollständig waren, beziehungsweise genau innerhalb einer Scheuerfläche gebrochen waren.
Ein ähnliches Problem ergab sich, wenn an einem Zementköcher bei geringer Zementdicke so viel abgeschliffen wurde, dass der Zementköcher an dieser Stelle "weggeschliffen" wurde. In beiden genannten Fällen ergaben sich wiederum beim Messen falsch zu kleine Werte (s. Abb. 33).



Abb. 33: inkompletter Zementköcherschnitt (Dem Bild überlagert wurde eine Defektgrundfläche mit unbekannter Ausdehnung)

Diese Fehler, die beim Messen der Seitenlängen des Dreiecks und somit bei der Errechnung der Grundfläche und des Volumenverlustes entstehen, können zu einer wesentlichen Abweichung der Ergebnisse führen (s. Tab.10).

	Seitenlängen 1. Schnitt (mm)				*Grund-fläche* ***G1*** *(mm²)*	***Seitenlängen 2. Schnitt (mm)***				*Grund-fläche* ***G2*** *(mm²)*	*Ab-stand* ***h*** *zw. Schnitten*	*Teilvolumen* ***Vx*** *(mm³)*
Patient Schnitte	*a1*	*b1*	*c1*	*s1*		*a2*	*b2*	*c2*	*s2*			
4 1b2	5,36	4,48	**1,6**	5,72	3,2435	4,94	4,29	**1,38**	5,305	2,7774	14	42,1040391
4 1b2	5,36	4,48	**1,6**	5,72	3,2435	4,94	4,29	0,88	5,055	1,3626	14	31,3055491
4 1b2	5,36	4,48	1,1	5,47	1,6134	4,94	4,29	0,88	5,055	1,3626	14	20,8074577
4 1b2	5,36	4,48	**2,1**	5,97	4,5825	4,94	4,29	**1,88**	5,555	3,9852	14	59,9253554
4 1b2	5,36	4,48	**2,1**	5,97	4,5825	4,94	4,29	0,88	5,055	1,3626	14	39,4048631
4 1b2	5,36	4,48	1,1	5,47	1,6134	4,94	4,29	0,88	5,055	1,3626	14	20,8074577

Tab. 10: Volumenänderung in Abhängigkeit von der Änderung einer Seitenlänge (c) in einem bzw. zwei Schnitten um 0,5 bzw. 1 mm.

Eine weitere Fehlerquelle kann die Anfertigung des Schnittes sein. Wenn der Schnitt nicht exakt 90° zur Längsachse erfolgte, wurden falsch zu große Seitenlängen des Dreiecks gemessen. Dadurch ergab sich eine zu große Grundfläche und somit ein zu großes Volumen.
Auch hierbei könnten wenige Milimeter eine entscheidende Änderung des Volumens bewirken.

4.3.2 Größe des Volumenverlusts

In der Literatur findet man keine vergleichbare oder ähnliche Arbeit, die sich mit dem Volumenverlust des Zementes befasst. Daher sind Vergleiche unserer Ergebnisse mit anderen nicht möglich.
Durch unser Verfahren der Volumenberechnung ist es uns auf Grund der fehlenden Vollständigkeit der Präparate nicht gelungen exakte Werte zu liefern. Es gab keine explantierte Prothese, deren Zementköcher komplett vorlag.
Über den gesamten Volumenverlust des Zementes kann letztendlich nur spekuliert werden, beziehungsweise können nur annähernde Werte bestimmt werden durch Überlegungen und weitere Rechnungen.

4.3.3 Volumenverlust hypothetisch

In der Annahme, dass durch die Drehbewegung des Prothesenschaftes im Zementköcher aus zwei bis vier Seiten Zement herausgeschliffen wird, kann man das Ausmaß des Gesamtverlustes an Knochenzement erahnen.
Dieser Gedanke war Anlass für die Überlegungen zur Berechnung des gesamten Volumenverlustes.
Durch die erfolgte Dokumentation konnte jeder Schnitt durch den Zementköcher exakt seiner Lage zugeordnet werden. Somit war bekannt, ob es sich um ein Teil der ventralen oder dorsalen Seite handelte. Durch Verdopplung der Volumina einer Seite, ergab sich eine Annäherung an den gesamten Volumenverlust.



Abb. 34: ursprüngliche Lage des Prothesenschaftes im Zementköcher (weiß) und nach Lockerung (gestreift)

Geht man von einem Drehpunkt aus, der annähernd in der Mitte des Prothesenschaftes liegt, so ist das Volumen, das auf der ventralen und dorsalen Seite der Prothese herausgeschliffen wird, nahezu gleich (s. Abb. 34).
Nimmt man das Volumen, das durch die ventrale oder dorsale Seite des Schaftes herausgeschliffen wird, und verdoppelt dieses, so bekommt man einen Näherungswert für das Gesamtvolumen.
Zu bedenken gilt, dass dieses Vorgehen zu fehlerhaften Werten führen kann.
Der Prothesenschaft dreht sich während des Lockerungsvorganges nicht zwangsweise um seine Längsachse. Er führt auch Kippbewegungen nach ventral und dorsal oder medial und lateral aus. Es kann sein, dass er sich in eine Richtung stärker bewegt als in die Gegenrichtung. Wenn wir also einfach die Ergebnisse des Zementabriebs einer Seite verdoppeln, kann man hierbei falsch zu große, aber auch falsch zu kleine Werte bekommen.

4.3.4 Weitere Möglichkeiten zur Bestimmung des hypothetischen Volumens

Neben der "Verdopplung" der errechneten Werte sind alternative Vorgehensweisen zu überlegen, um einen annähernden Wert für den gesamten Volumenverlust zu bekommen.
Eine weitere Möglichkeit berücksichtigt den Gedanken, dass 1/4 einer rechtwinkligen Pyramide herausgeschliffen wird.
Für diese Betrachtung brauchen wir folgende Werte:

- die Gesamtstrecken Kx mit konstanter Zunahme der Querschnitte (konische Aufweitung der gegenüberliegenden Flächen) je Schaftgröße X,
- die Position der Schliffe bezogen auf die Schaftachse.

Für die beiden Seitenflächen des Defektes (1/4 Pyramide), die in den Zement eingeschliffen wurden, wird je ein rechtwinkliges Dreieck konstruiert. Der rechte Winkel wird gebildet aus der Gesamtstrecke K und der jeweils maximalen theoretischen Seitenlänge (A, B). Auf einer Strecke mit der Höhe Kx werden Teilhöhen angetragen („Teilhöhen“ entsprechen den jeweiligen Messwerten der Seitenflächen (a, b)).

Abschnitt auf K	Längen der Seite A	Längen der Seite B	Defektvolumen (mm³)
0	0	0	
10	0,5	0,1	
15	0,6	0,3	
30	1,1	0,7	
40	1,5	1	
65	2	1,2	
75	2,52	1,5375	54,464414

Tab. 11: Bsp. der Bestimmung des Defektvolumens mit Hilfe der med. Kantenlänge und max. Seitenlänge

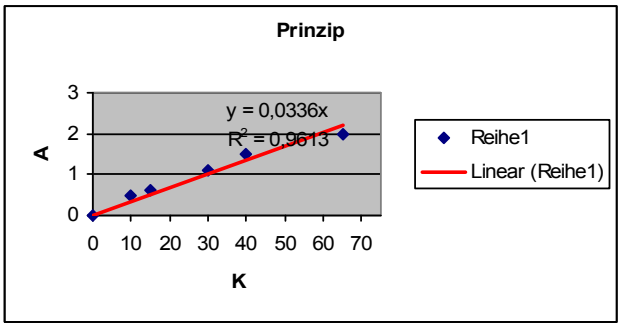

Abb. 35: Bsp. Regressionsgerade Seite A

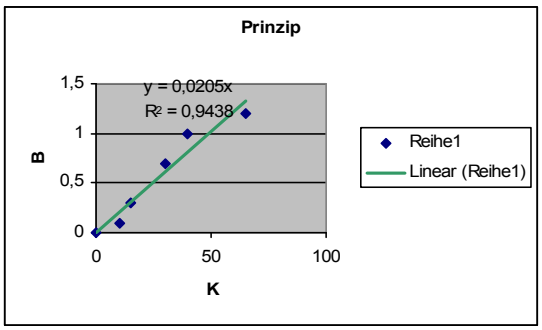

Abb. 36: Bsp. Regressionsgerade Seite B

Schaftgröße	Gerader Anteil der medialen Kante K (mm)	Gerader Anteil der lateralen Kante K (mm)
1	75	135
2	80	141
3	85	148
4	90	154

Tab. 12: Zuordnung Schaftgröße zur medialen und lateralen Kantenlänge

Dann lässt man durch Excel eine Regressionsgerade berechnen (s. Abb. 35 und 36) und kann die maximalen theoretischen Seitenlängen (A, B) erhalten. Somit kann eine ¼-Pyramide mit einem rechtwinkligen Dreieck als Grundfläche und einer rechtwinklig im rechten Winkel der Grundfläche stehenden Höhe (K) als Abschliffkörper konstruiert werden. Die Berechnung des Rauminhaltes ergibt sich mit Vh = ¼ x 1/3 x Grundfläche x Höhe.

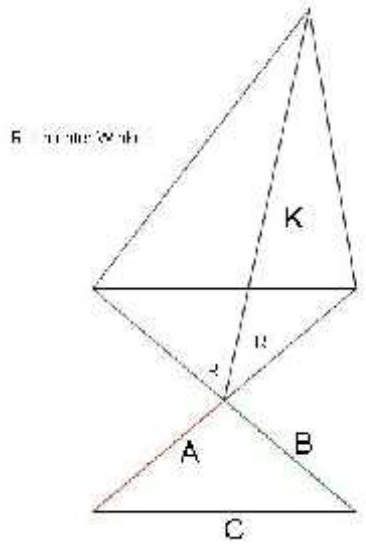

Volumen einer geraden Pyramide V = 1/3 x Grundfläche x Höhe.

Grundfläche der Pyramide: $C^2 = A^2 + B^2$ (Satz des Pythagoras).

Höhe = K (gerade med. Kante des CF-30 Schaftes).

A und B sind die maximalen Längen auf den Seitenflächen im Zement.

Das hypothetische Volumen des Abschliffs ist 1/4 des Pyramidenvolumens.

Abb. 37: ein Viertel einer geraden Pyramide auf einer rechteckigen Grundfläche; die Spitze des Pyramidenviertels entspricht dem distalen Beginn des ausgeschliffenen Volumens

Genauso vorgehen würde man mit den Zementdefekten, die in Kontakt mit dem lateralen Prothesenschaft stehen. Lateral ist die Länge des geraden Anteiles gleich der Prothesenschaftlänge (s. Tab. 12).

Bei unseren Implantaten und Zementköchern war der Zementverlust teilweise so ausgeprägt, dass eine genaue Höhenzuordnung des Bruchstückes und somit der Höhe des Schnittes nicht mehr möglich war. Aus diesem Grund konnte eine Volumenbestimmung auf diese Art nicht durchgeführt werden.

4.4 Klinische Relevanz

Die Verfahren der Implantatverankerung mit oder ohne Knochenzement sind seit Jahren etabliert. In der gegenwärtigen Diskussion über die aseptische Lockerung ist die Problematik des Versagens der Zementverankertung gegenüber der Diskussion über die geeignete Gleitlagerpaarung deutlich in den Hintergrund getreten. Dieses spiegelt sich eindeutig in der abnehmenden Anzahl einschlägiger Veröffentlichungen nieder. Wie in dieser Arbeit gezeigt, kommt der „*particle disease*“ durch den Abschliff der Knochenzementköcher aber eine größere Bedeutung zu.

Die Menge kleinster Abriebteile im endoprothetischen Gelenk während der regulären Artikulation wird durch Zementabschliff nach Verlust einer stabilen Zementverankerung deutlich erhöht. Patienten mit Implantatlockerung ohne beziehungsweise mit erträglichen Schmerzen und Funktionseinbußen erzeugen bei jedem Schritt Abriebpartikel. Ein Patient mit einer Hüftgelenksendoprothese macht durchschnittlich 0,9 - 1,5 Millionen Schritte pro Jahr und Bein. Je größer das Zement-Volumen ist, das abgerieben wird, umso mehr Partikel entstehen, die eine Fremdkörperreaktion nach sich ziehen und somit Knochensubstanz abbauen.

Je mehr Knochensubstanz abgebaut wird, desto schlechter ist die Ausgangssituation bei einer Wechseloperation. Es kann auch ohne Beschwerden des Patienten bereits zu einem nennenswerten Abbau an Knochensubstanz gekommen sein, wenn die Prothese gelockert ist. Es sind nur kleine Zementpartikel, die abgerieben werden, jedoch geschieht dieses bei jedem Schritt, so dass eine bedenklich große Menge Abrieb entsteht.

Um den fortschreitenden Knochenabbau zu stoppen und eine bessere Ausgangsposition für den Prothesenwechsel zu haben, sollte frühzeitig über einen Prothesenwechsel nachgedacht werden, auch bei relativer Beschwerdearmut des Patienten. Dieses ist nur zu erreichen, wenn sich die Patienten bewusst bleiben, dass eine Gelenkendoprothese nur einen zeitlich limitierten Ersatz darstellt und der implantattragende Knochen regelmäßiger Kontrolle bedarf. Eine Veröffentlichung der hier vorgestellten Untersuchung ist in Vorbereitung. Sie soll auch dazu beitragen, die Häufigkeit von Nachuntersuchungen zur Kontrolle von Funktion und Qualität der Implantatverankerung wieder zu steigern. Diese Kontrollen sind volkswirtschaftlich ebenso bedeutend wie die routinemäßig empfohlenen Maßnahmen zur Zahnerhaltung. Nachuntersuchungen der Gelenkendoprothesen sollten im Abstand von zwei Jahren durchgeführt werden und bei Verdacht auf Lockerung kurzfristiger erfolgen.

5. Zusammenfassung

Ein weit verbreitetes Problem in der Endoprothetik ist die aseptische Lockerung, die neben anderen Ursachen auch durch Ermüdung der Knochenzementköcher in Folge von Knochenresorption verursacht wird.

Durch Relativbewegungen werden Partikel der Oberfläche freigesetzt, die Fremdkörperreaktionen auslösen (*cement-disease*). Messungen zur Bestimmung des in vivo freigesetzten Abriebvolumens der Zementköcher wurden bislang nicht durchgeführt.

In der vorliegenden Arbeit wird ein Lösungsansatz beschrieben, wie man diese Menge annähernd berechnen kann.

Es wurden zunächst diejenigen Patienten erfasst, bei denen im Zeitraum von 1993 bis 2002 auf Grund einer aseptischen Prothesenlockerung der Hüftgelenksendoprothese des Typs CF-30 eine TEP-Wechseloperation durchgeführt wurde.

Von den anfänglich 34 Patienten verblieben nach Durchsicht der Röntgen-Bilder, Patientenakten und Zementköcher 22 Patienten, bei denen eine weitere Bearbeitung des Zementköchers und somit die Volumenberechnung des Zementverlustes erfolgen konnte.

Das mittlere Patientenalter der 34 Patienten betrug im Durchschnitt 73,3 (57 bis 84) Jahre.

Die Verweildauer der Prothese nach Implantation lag zwischen 5 Monaten und 11 Jahren und betrug im Mittel 5 Jahre und 1 Monat.

Bevor die Berechnung des Volumenverlustes vorgenommen wurde, kam es zur Erfassung weiterer Daten der Patienten. Körpergröße, Gewicht und Diagnose wurden durch Aktendurchsicht ermittelt. Datum der Implantation und des Prothesenwechsels wurden dokumentiert und somit die Lagedauer des Implantates bestimmt.

Des Weiteren wurden die Röntgenbilder analysiert. Verwendet wurden, falls diese vorhanden waren, Aufnahmen nach der Primärimplantation der Hüftgelenksprothese und Aufnahmen, die unmittelbar vor der Wechseloperation erstellt wurden. Dokumentiert wurde, ob der Schaft varisch, valgisch oder neutral eingebracht wurde. Neben der Schichtdicke des Zementköchers sowie den Aufhellungssäumen um den Zementköcher wurden Osteolysen und Brüche im Zementköcher dokumentiert und vermessen. Das Einsinken der Prothese wurde vermerkt sowie der Grad der periartikulären Verknöcherung.

Der Prothesentyp CF-30 wurde auf Grund seiner geometrischen Form ausgewählt. Der distale Schaft weist einen rechtwinkligen Querschnitt auf.

Aus den vorhandenen Zementbruchstücken wurden rechtwinklig zur Symmetrieachse Segmente von ca. 0,2 mm Stärke geschnitten. Auf Grund des rechteckigen Querschnitts des Prothesenschaftes glich der herausgeschliffene Defekt der Grundfläche eines Dreiecks.

Unter der Annahme linearer Körperkanten konnte aus zwei Dreiecksflächen und dem bekannten Abstand zwischen ihnen mit Hilfe einer Pyramidenstumpfformel ein Volumen berechnet werden, das eine Verschleißmenge beschreibt.

Nach Berechnung der Einzelvolumina wurden diese zu einem Gesamtvolumen eines jeden Präparates addiert. Diese Ergebnisse waren jedoch in keinem Fall identisch mit dem tatsächlichen Volumenverlust. Diese Werte waren stets zu klein, da keine kompletten Zementköcher vorlagen. Die Volumina betrugen im Mittel 188,34 mm³ (0,86 - 494,10).

Eine Annäherung des gesamten Abriebvolumens konnte durch Verdopplung der errechneten Werte erfolgen, unter der Annahme, dass der Verlust einer Seite (z. B. ventral) denselben Verlust auf der Gegenseite (z. B. dorsal) bedeutete, wenn der Schaft sich um seine Längsachse dreht. Bei der Berechnung der Werte musste beachtet werden, dass nur die Volumina einer Seite addiert und anschließend verdoppelt werden, um nicht falsch zu hohe Werte zu erlangen. Hierbei ergab sich ein mittleres Volumen von 317,81 mm³ (1,72 - 988,21).

Viele Patienten mit einer gelockerten Hüftgelenksprothese gehen erst zum Arzt, wenn sie starke Schmerzen haben. Bestimmte Anzeichen im Röntgenbild weisen auf eine Lockerung der Hüftgelenksendoprothesen hin. Trotz dieser radiologischen Hinweise werden Wechseloperationen erst durchgeführt, wenn der Patient zusätzlich Beschwerden hat.

Wir haben durch unsere Untersuchungen gezeigt, dass unter Umständen sehr große Mengen von Knochenzement abgerieben werden während des Lockerungsvorganges. Dies führt zwangsläufig zu einer Schädigung des Knochens und damit zu einer schlechteren Ausgangsposition für die Revisionsoperation. Die Standzeit einer Hüftgelenkstotalendoprothese hängt im Wesentlichen von der Knochenlagerqualität zum Revisionszeitpunkt ab (Elke 2001; Cameron 2001; Siebold et al. 2001). Daher ist es durchaus sinnvoll eine Revisionsoperation bereits durchzuführen, auch wenn der Patient noch weitestgehend beschwerdefrei ist, denn die Erhaltung einer tragfähigen Knochenstruktur ist maßgeblich für die Standzeit.

Aus diesem Grund forderten Gill et al. bereits 1998 einen frühen Zeitpunkt für die Wechseloperation.

Regelmäßige Kontrollen in Abständen von zwei Jahren erscheinen angebracht, um rechtzeitig, vor dem Eintreten großer Knochenverluste, die Notwendigkeit zum Endoprothesenwechsel diagnostizieren zu können.

6. Literatur

Ahnfelt L, Herberts P, Malchau H, Stomberg C, Anderson GBJ (1990): Prognosis of total hip replacement. A Swedish multicenter study of 4.664 revisions. Acta Orthop Scand 61(Suppl.23): 1-26

Allen B: Kräfte am Hüftgelenk – Computeranalyse zum Einfluss der Pfannenposition. Med. Diss. Marburg 1998

Alwan A: Frühergebnisse nach computerunterstütztem Robotereinsatz in der zementfreien Hüftgelenkstotalendoprothetik. Med. Diss. Gießen 1999

Amling M, Neff L, Priemel M, Schilling AF, Rueger JM, Baron R (2000): Progressive increase in bone mass and development of odontomas in aging osteopetrotic c-src-deficient mice. Bone 27 (5): 603-610.

Arcq M (1973): Die paraartikulären Ossifikationen – eine Komplikation der Totalendoprothese des Hüftgelenkes. Arch Orthop Unfallchir 77: 10-31

Ardran GM (1951): Bone destruction not demonstrable by radiography. Br J Radiol 24: 107-109

Aspenberg P, van der Vis H (1998): Migration, particles and fluid pressure: A discussion of causes of prosthetic loosening. Clin Orthop 352: 75-80

Bader R, Steinhauser E, Holzwarth U, Schmitt M, Mittelmeier W (2004): A novel test method for evaluation of the abrasive wear behaviour of total hip stems at the interface between implant surface and bone cement. Proc Inst Mech Eng H 218(4): 223-230

Bauer TW, Stulberg BN, Ming J, Geesink RGT (1993): Uncemented acetabular components. J Arthroplasty 8: 167-177 / No.2

Bergmann G, Rohlmann A, Graichen F (1989): In-vivo-Messung der Hüftgelenksbelastung 1.Teil: Krankengymnastik. Z Orthop 127: 672

Bergmann G, Graichen F, Rohlmann A (1993): Hip joint loading during walking and running, measured in two patients. J Biomech 26: 969 - 90

Blauth W, Donner K (1979): Zur Geschichte der Arthroplastik. Z Orthop 117: 997-1006

Bombelli, R: Structure and function in normal and abnormal hips. How to rescue mechanically jeopardized hips. Springer Verlag, Berlin, Heidelberg, New York 1993, 1-55

Boutin P (1972): Arthroplastic totale de la hanche par prothese en alumine frittee. Etude experimentale et premieres applications cliniques. Rev Chir Orthop 58: 229

Breusch SJ, Kühn KD (2003): Knochenzemente auf Basis von Polymethylmethacrylat. Orthopäde 32: 41-50

Breusch SJ, Ewerbeck V, Lukoschek M (1999): Einflußfaktoren auf die Langlebigkeit des zementierten Hüftendoprothesenstieles. Aktuelle Traumatol 29: 1–11

Breusch SJ, Lukoschek M, Schneider U, Ewerbeck V (2000): „State of the art“ der zementierten Hüftendoprothetik. Dtsch Arztebl 97: A 2030-2033 [Heft 30]

Brooker AE, Bowerman JW, Robinson RA, Riley LH (1973): Ectopic ossification following total hip replacement. Incidence and a method of classification. J Bone Joint Surg Am 55A: 1629-1632

Buchhorn U, Griss P, Niederer P, Willert HG (1979): Klinische Relevanz von Lockerungszeichen bei Hüftendoprothesen. Z Orthop 117: 685-690

Burke DW, Gates EJ, Harris WH (1984): Centrifugation as a Method of Improving Tensile and Fatigue. Properties of Acrylic Bone Cement. J Bone Joint Surg Am 66: 1265-1273

Callaghan JJ, Albright JC, Goetz DD, Olejniczak JP, Johnston RC (2000): Charnley Total Hip Arthroplasty with Cement. Minimum twenty-five-year follow-up. J Bone Joint Surg Am 82: 487-497

Cameron HU (2001): Modulare Schäfte in der Hüftprothesenrevisionschirurgie. Orthopäde 30: 287-293

Chambers IR, Fender D, McCaskie AW, Reeves BC, Gregg PJ (2001): Radiological features predictive of aseptic loosening in cemented Charnley femoral stems. J Bone Joint Surg Br 83: 838–842

Charnley J (1960): Surgery of the hip-joint. Br Med J 1960, I: 821

Charnley J (1968): Ersatz des Hüftgelenkes durch Totalendoprothese. Triangel (De.) 8: 211

Crowninshield RD, Brand RA, Johnston RC, Milroy JC (1980): The Effect of Femoral Stem Cross-Sectional Geometry on Cement Stresses in Total Hip Reconstruction. Clin Orthop Relat Res 146: 71-77

Decking J, Rosendahl T, Decking D (1999): Proximal fixation of hip endoprostheses with porous surface: results of 6 years. Z Orthop 137: 108-113

De Lee JG, Charnley J (1976): Radiological demarcation of cemented sockets in total hip replacement. Clin Orthop 121: 20–32.

De Lee JG, Ferrari A, Charnley J (1976): Ectopic bone formation following low friction arthroplasty of the hip. Clin Orthop 121: 53-59

De Luca N: Die Hüftprothesenlockerung: Metaanalyse der Literatur und in vitro-Simulation einer Lockerungsdiagnostik mit Beschleunigungssensoren. Med. Diss. Bochum 2004

Dowd JE, Cha CW, Trakru S, Kim S, Yang I, Rubash H (1998): Failure of Total Hip Arthroplasty With a Precoated Prosthesis. 4- to 11-Year Results. Clin Orthop 355: 123-136

Draenert K: Zur Praxis der Zementverankerung. In: Forschung und Fortbildung in der Chirurgie des Bewegungsapparates 2. Art & Science, München 1988, 22-24

Draenert K, Draenert Y: Möglichkeiten und Grenzen einer zementfreien Verankerung von Endoprothesen. In: Morscher E: Die zementlose Fixation von Hüftendoprothesen. Springer-Verlag Berlin, Heidelberg, New York, Tokyo 1983, 116-121

Ebramzadeh E, Sarmiento A,McKellop HA, Llinas A, Gogan W (1994): The cement mantle in total hip arthroplasty. Analysis of long-term radiographic results. J Bone Joint Surg Am 76: 77–87

Elke R (2001): Partikelkrankheit. Orthopäde 30: 258-265

Endmann M: Hüftendoprothetik im jungen Lebensalter - mittelfristige klinische und radiologische Ergebnisse nach Totalprothesenimplantation bei einem Kollektiv unter 50-jähriger Patienten. Med. Diss. Bochum 2000

Engh CA, Bobyn JD, Glassman AH (1987): Porous-coated hip replacement. The factors governing bone ingrowth, stress shielding, and clinical results. J Bone Joint Surg Br 69: 45-55

Eulert J, Knelles D, Barthel Th (1997): Heterotrope Ossifikation. Orthopäde 26: 399-406

Friedenstein AJ, Kuralesova AI (1971): Osteogenic precursor sells of bone marrow in radiation chimeras. Transplantation 12: 99-108

Gill TJ, Sledge JB, Müller ME (1998): The Burch-Schneider anti-protrusio cage in revision total hip arthroplasty. J Bone Joint Surg Br 80: 946-953

Glozbach DEF: Standzeitverkürzende Patientencharakteristika und Protheseneigenschaften von aseptisch gelockerten Hüftendoprothesen. Med. Diss. Saarbrücken 2004

Gluck T (1890): Die Invaginationsmethode der Alloarthroplastik. Berl Klin Wochenschr 19: 732

Gruen TA, McNeice GM, Amstutz HC (1979): „Modes of Failure“ of cemented stem-type femoral components: A radiographic analysis of loosening. Clin Orthop 141: 17-27

Grupp TM: Entwicklung eines neuartigen Verfahrens zur sekundären Fixierung eines Hüftendoprothesenschaftes. Ing. Diss. Stuttgart 2001

Harris WH (1996): Hybrid Total Hip Replacement. Rationale and intermediate clinical results. Clin Orthop 333: 155-164

Harris WH, White RE, McCarthy JC et al (1983): Bony ingrowth fixation of the acetabular component in canine hip joint arthroplasty. Clin Orthop 176: 7

Hellinger J: Meßmethoden in der Skelettradiologie. Georg Thieme Verlag, Stuttgart 1995, S. 3-5

Herberts P, Malchau H (1997): How outcome studies have changed total hip arthroplasty practice in Sweden. Clin Orthop 344: 44-60

Hey-Groves EW (1923): Arthroplasty. Br J Surg II:234

Howie DW (1990): Tissue response in relation to type of wear particles around failed hip arthroplasties. J Arthroplasty 5: 337-348

Hüter-Becker A, Dölken M: Biomechanik, Bewegungslehre, Leistungsphysiologie und Trainingslehre. Georg Thieme Verlag, Stuttgart 2005, S. 51-54

Huggler AH, Schreiber A: Alloarthroplastik des Hüftgelenkes, 2.Aufl. Georg Thieme Verlag, Stuttgart 1978

Hughes SS, Furia JP, Smith P, Pellegrini VD Jr (1995): Atrophy of the proximal part of the femur after total hip arthroplasty without cement. A quantitative comparison of cobalt-chromium and titanium femoral stems with use of dual x-ray absorptiometry. J Bone Joint Surg Am 77: 231-9

Huiskes R (1993): Failed innovation in total hip replacement. Diagnosis and proposal for cure. Acta Orthop Scand 64: 699-716

Huiskes R, Weinans H, Dalstra M (1989): Adaptive bone remodelling and biomechanical design considerations for noncemented total hip arthroplasty. Orthopedics 12: 1255–1267

Jacobs JJ, Roebuck KA, Archibeck M (2001): Osteolysis: Basic science. Clin Orthop 393: 71–77

Jasty M, Maloney WJ, Bragdon CR, O´Connor DO, Haire TC, Harris WH (1991): The initiation of failure in cemented femoral components of hip arthroplasties. J Bone Joint Surg Br 73: 551-558

Jerosch J, v Hasselbach Ch, Filler T, Peuker E, Rahgozar M, Lahmer A (1998): Qualitätssicherung in der präoperativen Planung und intraoperative Umsetzung durch die Verwendung von computerassistierten Systemen und Operationsrobotern − eine experimentelle Untersuchung. Chirurg 69: 973-976

Jones LC, Hungerford DS (1987): Cement disease. Clin Orthop 225: 192-206

Joshi AB, Porter ML, Trail IA (1993): Long-term results of Charnley low friction arthroplasty in young patients. J Bone Joint Surg Br 75: 616-623

Journeaux SF, Morgan DAF, Donnelly WJ (2000): The medium-term results of a cemented Freeman femoral neck-retaining prosthesis. J Bone Joint Surg Br 82: 188-191

Katzer A, Löhr JF (2003): Frühlockerung von Hüftgelenkendoprothesen. Dtsch Arztebl 100: A 784-790 [Heft 12]

Kienapfel H: Grundlagen der zementfreien Endoprothetik. Demeter Verlag Gräfelfing 1994

Kobayashi A, Donnelly WJ, Scott G, Freeman MA (1997): Early radiological observations may predict the long-term survival of femoral hip prostheses. J Bone Joint Surg Br 79: 583–589

Köster G, Willert HG, Buchhorn GH (1999): Endoscopy of the femoral canal in revision arthroplasty of the hip. A new method to improve the operative technique and the analysis of implant failure. Arch Orthop Trauma Surg 119: 245-252

Krüger T: Röntgenologische und klinische Risikofaktoren nach Implantation der Totalendoprothese der Hüfte − Entwicklung einer Überwachungsstrategie anhand des Patientengutes der Klinik für Orthopädie der Martin-Luther- Universität Halle-Wittenberg. Med. Diss. Halle-Wittenberg 1990

Lachmann E, Whelan M (1936): Roentgen diagnosis of osteoporosis and its limitations. Radiology 26: 165-168

Lebeck S: Knochendichtemessung mittels Zwei-Energie-Röntgenabsorptiometrie nach Implantation zementfreier Hüfttotalendoprothesen. Med. Diss. Halle-Wittenberg 1998

Leibfritz H, Heisel J (2000):Häufigkeit und Ursache postoperativer periartikulärer Ossifikationen nach primärem Hüftgelenkersatz. Orthop Praxis 36: 708-713

Lukowsky A: Die Bedeutung von Schaftdesign und Prothesenposition für den periprothetischen Knochenumbau − eine radiologische und densitometrische Studie. Med. Diss. Halle-Wittenberg 2003

Maher SA, Prendergast PJ (2002): Discriminating the loosening behaviour of cemented hip prostheses using measurements of migration and inducible displacement. J Biomech 35: 257–265

Maier S, Griss P, Rahmfeld T, Dinkelacker T (1977): Nachuntersuchungsergebnisse der totalen Alloarthroplastik der Hüfte unter besonderer Berücksichtigung der Spätkomplikationen 4 bis 7 Jahre post operationem. Z Orthop 115: 274-283

Malchau H, Kärrholm J, Wang YX, Herberts P (1995): Accuracy of migration analysis in hip arthroplasty: digitized and conventional radiography, compared to radiostereometry in 51 patients . Acta Orthop Scand 66: 418-424

Malchau H, Herberts P, Wang XY, Kärrholm J, Romanus B (1996): Long term clinical and radiological results of the lord total hip prothesis. A prospective study. J Bone Joint Surg Br 78: 884-891

Malchau H, Herberts P, Södermann P, Oden A: Prognosis of Total Hip Replacement. Handout at the 67th Annual Meeting of the AAOS, Orlando 2000, 15-19

Mallory TH, Kraus TJ, Vaughn BK (1989): Intraoperative femoral fractures associated with cementless total hip replacement. Orthopedics 12: 231-9

Margevicius KJ, Bauer TW, McMahon JT, Brown SA, Merritt K (1994): Isolation and characterization of debris in membranes around total joint prostheses. J Bone Joint Surg Am 76: 1664 – 1675

Maronna U: Aktuelle Indikationsstellung zur Teil-/Duokopfprothese. In: Jerosch J, Effenberger H, Fuchs S (Hrsg.): Hüftendoprothetik, Georg Thieme Verlag, Stuttgart 1996, 79-82

Martini F, Schmidt B, Sell S (1997): Wertigkeit und Reproduzierbarkeit osteodensitometrischer DEXA-Messungen nach Hüftendoprothesenoperation. Z Orthop 135: 35-39

McKee GY, Watson-Farrar J (1966): Replacement of arthritic hips by the McKee-Farrar prosthesis. J Bone Joint Surg Br 42: 245-259

McLaughlin JR, Lee KR (2000): Total Hip Arthroplasty in Young Patients. 8- to 13-Year Results Using an Uncemented Stem. Clin Orthop 373: 153-163

Menge M: Klinische Erfahrungen mit dem System Zweymüller-Endler: Analyse der Folgebeschwerden. In: Maaz B, Menge M (Hrsg): Aktueller Stand der zementfreien Hüftprothetik. Georg Thieme Verlag, Stuttgart, New York 1985, 44-50

Mjöberg B (1991): Fixation and loosening of hip prostheses: a review. Acta Orthop Scand 62: 500-508

Mjöberg B (1997): The Theory of Early Loosening of Hip Prostheses. Orthopedics 20: 1169-1173

Moore AT, Bohlmann HR (1943): Metal hip joint-A case report. J Bone Joint Surg Am 25: 688

Mundy GR (1993): Role of cytokines in bone resorption. J Cell Biochem 53 (4): 296-300.

Nägerl H, Kubein-Meesenburg D, Schäfer W, Cotta H, Thomsen M, v. Strachwitz B, Fanghänel H (1996): Messung der räumlichen Mikrobewegung des Femurschaftes von Endoprothesen in Abhängigkeit des räumlichen Kraftsystems. Z Orthop 134: 99-110

Noble PC, Alexander JW, Lindahl LJ, Yew DT, Granberry WM, Tullos HS (1988): The anatomic basis of femoral component design. Clin Orthop Relat Res 235: 148-65

Oest O, Müller K, Nöh E (1975): Anchoring problems of knee-joint arthroplasty. Z Orthop Ihre Grenzgeb 113(4): 539-42

Ohnsorge J, Goebel G (1969): Oberflächentemperatur des abhärtenden Knochenzementes beim Verankern von Metallendoprothesen. Arch Orthop Unfallchir 67: 69-100

Owen M (1985): Lineage of osteogenic cells and their relationship to the stromal System. Bone Minor Res 3: 1

Owen M, Ashton BA, Allen TD, Howlett CR, Eaglesom CC, Hattori A (1980): Formation of bone and cartilage by marrow stromal cells in diffusion chambers in vivo. Clin Orthop 151: 294-307

Pacheco V, Shelley P, Wroblewski BM (1988): Mechanical loosening of the stem in Charnley arthroplasties. Identification of the "at risk" factors. J Bone Joint Surg Br 61: 498-500

Pauwels F (1951): Über die Bedeutung der Bauprinzipien des Stütz- und Bewegungsapparates für die Beanspruchung des Röhrenknochens. Acta Anat (Basel) 12: 207-227

Pauwels F: Atlas zur Biomechanik der gesunden und kranken Hüfte. Springer Verlag, Berlin 1973

Pelicci PM, Salvati EA, Robinson EJ (1979): Mechanical failure of total hip replacement requiring reoperation. J Bone Joint Surg Am 61: 28-36

Perren SM: Induktion der Knochenresorption bei der Prothesenlockerung. In: Morscher E: Die zementlose Fixation von Hüftendoprothesen. Springer-Verlag Berlin 1983, 38-40

Plenk, H (1998): Prosthesis-bone interface. J Biomed Mater Res 43 (4): 350-355.

Ramaniraka NA, Rakotomanana LR, Leyvraz PF (2000): The fixation of the cemented femoral component. Effects of stem stiffness, cement thickness and roughness of the cement-bone surface. J Bone Joint Surg Br 82: 297-303

Reiter A, Sabo D, Simank HG, Büchner T, Seidel M, Lukoschek M (1997): Periprothetische Mineralisationsdichte zementfreier Hüftendoprothetik. Z Orthop 135: 499-504

Ring PA (1968): Complete replacement arthroplasty of the hip by the Ring prosthesis. J Bone Joint Surg Br 50: 720-731

Rubash HE, Sinha RK, Shanbhag AS, Kim SY (1998): Pathogenesis Of Bone Loss After Total Hip Arthroplasty. Orthop Clin North Am 29: 173-186

Sabokbar A, Fujikawa Y, Murray DW, Athanaou NA (1997): Bisphosphonates in bone cement inhibit PMMA particle induced bone resorption. Ann Rheum Dis 57: 614-618

Sarmiento A (1972): Austin Moore prosthesis in the arthritic hip. Clin Orthop 82: 14-23

Scheerlinck T, Casteleyn PP (2006): The design features of cemented femoral hip implants. J Bone Joint Surg Br 88: 1409-1418

Schenk RK, Willenegger H (1977): Zur Histologie der primären Knochenheilung. Modifikationen und Grenzen der Spaltheilung in Abhängigkeit der Defektgröße. Unfallheilkd 80: 155-160

Schmalzried TP, Jasty M, Harris WH (1992): Periprosthetic bone loss in total hip arthroplasty. Polyethylene wear debris and the concept of the effective joint space. J Bone Joint Surg Am 74: 849-63

Schneider R: Die Totalprothese der Hüfte. Ein biomechanisches Konzept und seine Konsequenzen. Hans Huber Verlag, Bern 1982

Schneider U, Termath S, Thomsen M, Brocai DRC, Niethard FU (1997): Der Einsatz neuer biochemischer Marker in der Diagnostik aseptischer Hüftendoprothesenlockerungen. Z Orthop 135: 297–300

Schneider U, Breusch SJ, Thomsen M, Wirtz DC, Lukoschek M (2002): Einfluss der Implantatposition einer Hüftendoprothese auf die Standzeit am Beispiel des CLS-Schaftes. Unfallchirurg 105: 31-35

Schulte KR, Callaghan JJ, Kelley SS, Johnston RC (1993): The outcome of Charnley total hip arthroplasty with cement after a minimum twenty-year follow-up. J Bone Joint Surg Am 75: 961-975

Schwarz EM, Benz EB, Lu AP, Goater JJ, Mollano AV, Rosier RN, Puzas JE, O`Keefe RJ (2000): Quantitative small animal surrogate to evaluate drug efficacy in preventing wear-debris –induced osteolysis. J Orthop Res 18: 849-855.

Semlitsch M, Willert HG: Erfahrungen mit Implantatwerkstoffen für Hüftendoprothesen. In: Morscher,E. (Hrsg.) Endoprothetik, Springer, Berlin 1995, 21-37

Siebold R, Scheller G, Schreiner U, Jani L (2001): Langzeitergebnisse mit dem zementfreien CLS-Schaft von Spotorno. Orthopäde 30: 317-322

Streicher RM, Keller R (1990): Aufbau und Verarbeitung von Knochenzement. OP-Journal 6: 25-28

Sugiyama H, Whiteside LA, Engh CA (1992): Torsional fixation of the femoral component in total hip arthroplasty. The effect of surgical press-fit technique. Clin Orthop 249: 187-193

Sullivan PM, Mackenzie JR, Callaghan JJ, Johnston RC (1994): Total hip arthroplasty with cement in patients who are less than fifty years old. J Bone Joint Surg Am 76: 863-869

Tanzer M (1998): Role And Results Of The High Hip Center. Orthop Clin North Am 29: 241-247

Teitelbaum SL, Abu-Amer Y, Ross FP (1995): Molecular mechanism of bone resorption. J Cell Biochem 59: 1-10

Tompkins GS, Jacobs JJ, Kull LR, Rosenberg AG, Galante JO (1997): Primary Total Hip Arthroplasty with a Porous-Coated Acetabular Component. Seven-to-Ten-Year Results. J Bone Joint Surg Am 79: 169-176

Träger G, Träger KH (1994): Der Knochendefekt als Komplikation nach Totalendoprothesenimplantation der Hüfte. Orthopäde 23: 421-429

Tschauner C, Hofmann S, Czerny C (1997): Hüftdysplasie. Orthopäde 26: 89-108

Wedemeyer C: Prävention und Behandlung partikelbedingter Osteolysen durch Zoledronat Zometa®. Med. Diss. Duisburg-Essen 2005

Weissinger M, Helmreich C (2001): Langfristige Resultate mit dem zementfreien Alloclassic-Schaft nach Zweymüller. Z Orthop 139: 200-205

Wiles P (1958): The surgery of the osteo-arthritic hip. Br J Surg 45: 488-497

Willert, HG (1987): Die Zerrüttung des Zementköchers. In: Willert HG: Knochenzement – Aktuelle Probleme in Chirurgie und Orthopädie. Bd. 31. Bern, Stuttgart, Toronto: Huber 1987, 326-333

Willert, HG (1994a): The CF Cemented Total Hip System With Centering Guide. Product Information ALLO PRO AG

Willert, HG (1994b): The CF Cemented Total Hip System With Centering Guide. Surgical Technique ALLO PRO AG

Willert HG, Puls P (1971): Die Reaktion des Knochens auf Knochenzement bei der Allo-Arthroplastik der Hüfte. Arch Orthop Unfallchir 72: 33-71

Willert HG, Semlitsch M (1977): Reactions of the articular capsule to wear products of artificial joint prostheses. J Biomed Mat Res 11:157

Willert HG, Buchhorn GH: Biokompatibilität und Endoprothesenwerkstoffe. In: Morscher E: Die zementlose Fixation von Hüftendoprothesen. Springer-Verlag, Berlin 1983, 211-215

Willert HG, Buchhorn GH, Hess T (1989) : Die Bedeutung von Abrieb und Materialermüdung bei der Prothesenlockerung der Hüfte. Orthopäde 18: 350-369

Willert HG, Semlitsch M: Was lehren uns 30 Jahre Erfahrungen mit dem künstlichen Gelenkersatz? In Morscher E (Hrsg.): Endoprothetik, Springer Verlag, Berlin 1995, 3-20

Willert HG, Göbel D, Buchhorn GH: Die Verankerung der Endoprothese: Knochenzement ja oder nein? In: Jerosch J, Effenberger H, Fuchs S (Hrsg.): Hüftendoprothetik. Georg Thieme Verlag, Stuttgart, New York 1996, 28-29

Wirtz DC, Niethard FU (1997): Ursachen, Diagnostik und Therapie der aseptischen Hüftendoprothesenlockerung – eine Standortbestimmung. Z Orthop 135: 270-280

Wixon RL, Stuhlberg SD, Mehlhoff M (1991): Total hip replacement with cemented, uncemented and hybrid prostheses. J Bone Joint Surg Am 73: 257-270

Wolff, J: Das Gesetz der Transformation der Knochen. A. Hirschwald, Berlin 1892

7. Anhang

7.1 Herleitung Volumenformel

Es sei G_2 die größere und G_1 die kleinere Grundfläche. Die Schichtdicke nennen wir h. Wir gehen davon aus, dass sich die Querschnittsfläche innerhalb des Körpers quadratisch entwickelt. Es bezeichne x den Abstand der Fläche A_1 von der fiktiven Spitze des Körpers. Dann ergibt sich mit einer zu bestimmenden Konstante k:

$G1=k*x^2$
$G2=k*(x+h)^2$

daraus folgt:

$$\frac{x^2}{G1}=\frac{1}{k}=\frac{(x+h)^2}{G2}$$

$$\frac{x^2}{G1}=\frac{x^2}{G2}+\frac{h^2}{G2}+\frac{2xh}{G2} \quad \text{I } *G1 \quad \text{I } *G2$$

$$x^2G2 = x^2G1 + h^2G1 + 2xhG1$$

$$x^2G2 - x^2G1 - h^2G1 - 2xhG1 = 0$$

$$x^2(G2-G1) - h^2G1 - 2xhG1 = 0 \quad \text{I } /(G2-G1)$$

$$x^2 - \frac{2hG1}{G2-G1}x - \frac{h^2G1}{G2-G1} = 0$$

mit Hilfe der pq-Formel:

$$x=\frac{hG1}{G2-G1}+\sqrt{\frac{h^2G1^2}{(G2-G1)^2}+\frac{h^2G1}{G2-G1}}$$

$$x=\frac{hG1}{G2-G1}+\sqrt{\frac{h^2G1^2}{(G2-G1)^2}+\frac{h^2G1(G2-G1)}{(G2-G1)^2}}$$

$$x=\frac{hG1}{G2-G1}+\sqrt{\frac{h^2G1^2+h^2G1(G2-G1)}{(G2-G1)^2}}$$

$$x=\frac{hG1}{G2-G1}+\sqrt{\frac{h^2G1^2+h^2G1G2-h^2G1^2}{(G2-G1)^2}}$$

$$x = \frac{hG1}{G2-G1} + \sqrt{\frac{h^2G1G2}{(G2-G1)^2}}$$

$$x = h\,\frac{G1 + \sqrt{G1G2}}{G2-G1}$$

daraus folgt für die Konstante k:

$$k = \frac{G1}{x^2} = \frac{G1}{h^2} * \frac{(G2-G1)^2}{(G1+\sqrt{G1G2})^2}$$

Da der Flächeninhalt der Querschnittsfläche im Abstand y von der fiktiven Spitze des Körpers $G(y) = k*y^2$ ist, erhalten wir das Volumen des Körpers, indem wir von der Entfernung x bis zur Entfernung x+h von der fiktiven Spitze des Körpers über den Flächeninhalt G(y) integrieren.

Es ergibt sich so:

$$V = \int_x^{x+h} ky^2dy = [\,\frac{k}{3}\,y^3]_x^{x+h} = \frac{k}{3}\,(x+h)^3 - \frac{k}{3}\,x^3 = k\,(x^2h + xh^2 + \frac{1}{3}\,h^3)$$

Setzt man nun die bereits bestimmten Werte für k und x ein, so erhält man:

$$V = \frac{G1}{h^2} * \frac{(G2-G1)^2}{(G1+\sqrt{G1*G2})^2} * (\,h^3 * \frac{(G1+\sqrt{G1*G2})^2}{(G2-G1)^2} + h^3 * \frac{G1+\sqrt{G1*G2}}{G2-G1} + \frac{1}{3}\,h^3)$$

Nach einigen Umformungen ergibt sich dann:

$$V = G1 * h + (\,\frac{3*(G1+\sqrt{G1*G2})^2 + 3*(G1+\sqrt{G1*G2}) * (G2-G1) + (G2-G1)^2}{3*(G1+\sqrt{G1*G2})^2}$$

$$= \frac{h}{3} * (\,\frac{3*G1^2+6*G1*\sqrt{G1*G2}+3*G1*G2+3*G1*G2-3*G1^2}{(\sqrt{G1}+\sqrt{G2})^2} +$$
$$\frac{3*G2*\sqrt{G1*G2}-3*G1*\sqrt{G1*G2}+G1^2-2*G1*G2+G2^2}{(\sqrt{G1}+\sqrt{G2})^2}\,)$$

$$= \frac{h}{3} * (\frac{G1^2+G2^2+3*G1*\sqrt{G1*G2}+3*G2*\sqrt{G1*G2}+4*G1*G2}{(\sqrt{G1}+\sqrt{G2})^2}$$

$$V = \frac{1}{3}h * (\,G1 + G2 + \sqrt{G1*G2}\,)$$

7.2 Daten Patientenkollektiv

Pat.	Diagnose	Seite	Verweildauer der Prothese	Schaftgröße
1	Hüftkopfnekrose	re	1 J.	2
2	Coxarthrose	re	2 J. 10 Mon.	1
3	Coxarthrose	re	5 J.	3
4	Coxarthrose	li	8 J. 4 Mon.	1
5	Coxarthrose	re	8 J. 5 Mon.	2
6	Coxarthrose	li	10 J.	1
7	Coxarthrose	re	3 J. 6 Mon.	3
8	unbekannt	li	6 J.	3
9	unbekannt	re	6 J.	3
10	Coxarthrose	re	6 J. 3 Mon.	3
11	Coxarthrose	li	3 J. 3 Mon.	2
12	Coxarthrose	li	7 J. 11 Mon.	2
13	Coxarthrose	re	3 J. 5 Mon.	1
14	Coxarthrose	li	7 J. 7 Mon.	2
15	Coxarthrose	re	1 J. 7 Mon.	1
16	Coxarthrose	re	6 J.	1
17	Coxarthrose	re	6 J. 7 Mon.	1
18	Coxarthrose	re	4 J. 2 Mon.	3
19	unbekannt	re	4 J. 10 Mon.	4
20	Hüftkopfnekrose	li	4 J. 6 Mon.	1
21	Coxarthrose	re	5 J. 9 Mon.	4
22	Coxarthrose	li	5 J.	3
23	Coxarthrose	li	5 J. 9 Mon.	3
24	Coxarthrose	re	5 J. 5 Mon.	3
25	Coxarthrose	re	6 J. 9. Mon.	2
26	Coxarthrose	li	4 J. 5 Mon.	1
27	Hüftkopfnekrose	re	3 J. 8 Mon.	3
28	Coxarthrose	li	3 J.	1
29	Coxarthrose	re	3 J. 2 Mon.	1
30	Coxarthrose	li	5 Mon.	2
31	Coxarthrose	re	11 J.	1
32	Coxarthrose	li	4 J. 6 Mon.	3
33	Coxarthrose	li	5 J. 9 Mon.	2
34	Coxarthrose	li	3 J. 1 Mon.	4
35	Schenkelhalsfraktur	li	2 J. 8 Mon.	2

Pat.	Patientenalter bei Implantation	Geschlecht	Körpergewicht (kg)	Körpergröße (cm)	BMI
1	73	M	88	172	29,75
2	76	W	52	160	20,31
3	73	W	93	163	35
4	77	M	79	163	29,73
5	73	W	68	163	25,59
6	69	W	67	159	26,5
7	70	W	92	157	37,32
8	76	W	49	150	21,77
9	77	W	49	150	21,77
10	68	M	84	165	30,85
11	74	W	82	159	32,43
12	74	W	65	169	22,75
13	72	W	66	157	26,78
14	78	W	51	164	18,96
15	65	W	60	158	24,03
16	71	W	57	160	22,27
17	76	W	80	165	29,38
18	84	M	80	180	24,69
19	75	M	85	173	28,4
20	70	W	60	154	25,29
21	70	M	80	170	27,68
22	81	M	83	172	28,06
23	57	W	51	170	17,65
24	70	W	65	160	25,39
25	75	W	70	165	25,71
26	81	W	54	162	20,58
27	70	W	80	156	32,87
28	78	W	78	166	28,31
29	72	M	80	166	29,03
30	69	M	80	173	26,73
31	68	W	58	151	25,44
32	71	W	70	160	27,34
33	80	M	73	170	25,26
34	80	M	117	180	36,11
35	74	W	63	164	23,42

7.3 Auswertung der Röntgenbilder

	Form des Femur im ap-Rö-Bild				Form des Femur im axialen Rö-Bild				Mineralisation	
Pat.	gerade	normal	kelchartig	abnormal	geringe Kurvatur	normale Kurvatur	starke Kurvatur	abnormal	normal	osteo-porotisch
1	?	?	?	?	?	?	?	?	?	?
2	?	?	?	?	?	?	?	?	?	?
3		X				X				X
4		X			X				X	
5		X				X			X	
6		X			X					X
7		X				X			X	
8	?	?	?	?	?	?	?	?	?	?
9	?	?	?	?	?	?	?	?	?	?
10		X				X			X	
11		X			X				X	
12	X				?	?	?	?		X
13	X				?	?	?	?		X
14	X						X			X
15		X				X			X	
16		X				X			X	
17		X				X			X	
18			X			X			X	
19		X				X			X	
20	X					X			X	
21		X				X			X	
22		X				X			X	
23	?	?	?	?	?	?	?	?	?	?
24		X				X			X	
25	X						X			X
26		X				X				X
27		X				X				X
28		X				X			X	
29		X					X		X	
30		X					X		X	
31		X				X			X	
32	X					X			X	
33		X					X		X	
34	X						X		X	
35		X				X				X

	Sitz der Prothese	**Schichtdicke des Zements [mm]**						
		zwischen Prothesenspitze und Zementstopper	an der Prothesenspitze		an der Prothesen-schulter	am Calcar femoris	in der Mitte der Prothese	
Pat.			medial	lateral	(lateral)	(medial)	medial	lateral
1	?	?	?	?	?	?	?	?
2	?	?	?	?	?	?	?	?
3	valgisch	29	1	4	2	2	1	2
4	neutral	16	2	4	3	7	4	4
5	valgisch	22	0	5	2	8	4	2
6	varisch	24	5	5	3	3	3	8
7	neutral	17	4	4	6	10	4	4
8	?	?	?	?	?	?	?	?
9	?	?	?	?	?	?	?	?
10	varisch	16	3	4	2	5	2	4
11	neutral	1	0	1	10	2	3	4
12	valgisch	?	?	?	?	?	?	?
13	neutral	13	4	5	5,5	9	4	4
14	neutral	?	?	?	?	?	?	?
15	neutral	0	2	2	7	2	1	2
16	neutral	8	4	3	5	6	3	4
17	neutral	11	5	5	4	8	8	2
18	neutral	18	3	4	6	3	3	7
19	valgisch	0	3	3	3	9	5	1
20	neutral	15	3	2	0	5	5	2
21	neutral	4	3	4	5	9	4	4
22	?	?	?	?	?	?	?	?
23	?	?	?	?	?	?	?	?
24	neutral	23	5	4	7	2	3	2
25	neutral	8	3	4	6	2	1	6
26	valgisch	11	4	3	2	4	7	1
27	valgisch	18	3	?	0	4	1	?
28	neutral	34	3	3	2	2	1	2
29	valgisch	9	2	4	0	5	5	3
30	neutral	22	3	3	0	8	3	4
31	varisch	13	5	2	0	9	4	4
32	neutral	19	3	3	5	2	3	4
33	neutral	20	2	7	3	10	6	5
34	neutral	16	2	2	0	4	5	2
35	neutral	?	?	?	?	?	?	?

	Führungsdraht / Zementstopper / Redon			**Spaltbildung zwischen Prothese u. Zement**								**Aufhellungssaum zwischen Zement u. Knochen**							
	Kanal des Führungsdrahtes sichtbar	mit Zement durchsetzt	Restspuren von Redon	Lokalisation (nach Gruen)							Größe Grad I - IV	Lokalisation (nach Gruen)							Größe Grad I - IV
Nr.				1	2	3	4	5	6	7		1	2	3	4	5	6	7	
1	?	?	?	?	?	?	?	?	?	?	?	?	?	?	?	?	?	?	?
2	?	?	?	?	?	?	?	?	?	?	?	?	?	?	?	?	?	?	?
3	+	-	-	X	X	-	-	X	-	-	II	X	X	X	X	-	-	-	III
4	+	+	-	X	X	-	-	-	-	-	I	-	X	X	X	X	X	-	IV
5	-	+	+	X	X	-	-	-	-	-	I	-	X	-	X	-	X	X	II
6	+	-	+	-	-	-	-	-	-	-	-	-	X	X	X	X	-	-	III
7	+	+	-	X	-	-	-	X	X	X	I	-	X	X	X	X	X	-	III
8	?	?	?	-	-	-	-	X	X	-	I	X	X	X	-	X	X	X	IV
9	?	?	?	X	X	X	X	X	X	X	I	X	X	X	-	X	X	X	IV
10	+	-	-	X	X	-	-	-	X	X	I	-	X	X	X	X	X	-	IV
11	-	-	-	X	-	-	-	-	-	-	I	X	X	X	-	X	X	-	II
12	?	?	?	-	-	-	-	X	X	X	III	X	X	X	-	X	X	-	III
13	+	-	-	X	X	-	-	-	-	X	I	X	X	X	X	X	X	X	II
14	+	+	+	X	X	-	-	-	X	X	II	X	X	X	X	X	X	X	III
15	-	+	-	X	X	-	-	-	X	X	I	X	X	X	-	X	X	-	III
16	+	-	-	X	X	-	-	-	-	-	I	X	X	X	-	X	X	-	III
17	+	+	+	?	X	X	-	X	X	?	I	?	X	X	X	X	X	?	III
18	+	-	+	X	-	-	-	X	-	-	I	-	X	X	X	X	X	-	III
19	-	+	-	X	-	-	-	-	-	-	I	X	X	X	X	X	X	X	III
20	+	+	+	-	-	-	-	X	-	-	I	X	X	X	X	X	X	X	III
21	-	-	-	X	X	-	-	X	X	X	I	X	X	X	-	X	X	X	IV
22	+	+	+	X	X	-	-	-	X	X	I	-	X	X	X	X	X	-	IV
23	?	?	?	?	?	?	?	?	?	?	?	?	?	?	?	?	?	?	?
24	+	-	-	X	X	-	-	-	X	X	II	X	X	X	X	X	X	X	III
25	+	-	-	X	-	-	-	X	-	-	I	-	X	X	X	X	X	-	II
26	+	+	+	X	-	-	-	-	X	-	III	-	X	X	X	X	X	-	IV
27	-	+	-	?	?	?	?	?	?	?	?	?	?	?	?	?	?	?	?
28	+	+	-	X	X	X	-	X	-	-	II	X	X	X	X	X	-	-	II
29	+	-	+	X	X	X	-	-	X	X	I	X	X	X	-	X	X	-	II
30	+	+	+	X	X	X	-	X	X	-	I	-	X	X	X	X	X	-	IV
31	-	+	-	-	-	-	-	-	-	-	-	X	X	X	-	X	X	X	II
32	+	+	+	-	-	-	-	-	-	-	-	-	X	X	X	X	X	-	III
33	+	+	+	X	X	-	-	X	X	X	I	X	X	X	-	X	X	-	III
34	-	-	-	-	X	X	-	X	X	X	I	-	X	X	-	X	X	-	II
35	+	+	+	X	X	X	-	X	X	X	I	-	X	X	X	X	X	X	II

	Bruch im Zementköcher									**Zement-zerrüttung**
	Lokalisation (nach Gruen)							Ausrichtung (waagerecht, schräg nach medio-kaudal / latero-kaudal)	Dehiszens Grad I-III	**(in kleinere Fragmente)** Lokalisation (nach Gruen)
Nr.	1	2	3	4	5	6	7			
1	?	?	?	?	?	?	?	?	?	?
2	?	?	?	?	?	?	?	?	?	?
3	-	X	X	-	X	-	-	2: lat.-kaud.; 3, 5: waage.	II, II, I	-
4	-	-	-	-	-	-	-	-	-	-
5	-	X	-	-	-	X	-	waagerecht	I, I	-
6	-	-	-	-	-	-	-	-	-	-
7	-	-	X	-	X	-	-	waagerecht	II, II	-
8	-	-	X	-	X	-	-	waagerecht (Femurfraktur)	nicht messbar	-
9	-	X	X	-	X	X	-	waagerecht	II, II	-
10	-	-	X	-	X	-	-	waagerecht	II, II	-
11	-	-	-	-	-	-	-	-	-	-
12	-	X	-	-	-	X	-	waagerecht	nicht messbar	-
13	-	-	-	-	-	-	X	medio-kaudal	III	-
14	-	X	-	-	-	X	XX	2, 6: waagerecht; 7: med-/lat-kaudal	II, II, III, III	4
15	-	X	-	-	-	X	-	waagerecht	III, III	-
16	-	X	-	-	-	-	-	waagerecht	II	7
17	-	X	-	-	-	-	-	waagerecht (Prothesenbruch)	nicht messbar	-
18	-	-	-	-	-	-	-	-	-	-
19	-	-	-	-	-	-	-	-	-	-
20	-	-	X	X	-	-	-	latero-kaudal	I	-
21	-	-	-	-	-	X	-	waagerecht	III	-
22	-	X	X	-	XX	X	-	2/3: waage; 5: med.-kaudal; 5/6: waage	II, III, III	-
23	?	?	?	?	?	?	?	?	?	?
24	-	X	-	-	-	X	-	waagerecht	II, II	-
25	X	-	-	-	-	-	-	medio-kaudal	III	-
26	-	-	X	-	-	-	-	waagerecht	I	-
27	-	X	X	-	X	X	-	waagerecht	I	-
28	-	X	X	-	-	-	-	waagerecht	II	-
29	-	X	X	-	X	X	-	waagerecht	II, II	-
30	X	-	X	X	-	-	-	waagerecht	II, II	-
31	-	-	-	-	-	-	-	-	-	-
32	-	X	-	-	-	X	-	2: med.-kaud.; 6: waage.	III, III	-
33	-	-	X	-	X	-	-	waagerecht	I	-
34	-	X	X	-	XX	X	-	3, 5: lat.-kd.; 5: waage; 2, 6 med.-kd.	I, I, I, ?, II	3
35	-	-	X	-	X	-	-	waagerecht	II, I	-

	Luft-/Flüssigkeitseinschluss								**Einsinken der Prothese**	**Länge Zement-köcher**	**Länge Prothesen-schaft**	**Verhältnis**
	Lokalisation (nach Gruen)							Größe [mm] (Länge / Breite)	[mm]	[mm]	[mm]	**Länge Zement-köcher/ Länge Prothe-senschaft**
Nr.	1	2	3	4	5	6	7					
1	?	?	?	?	?	?	?	?	?	?	141	?
2	?	?	?	?	?	?	?	?	?	?	135	?
3	-	-	-	-	-	-	-	-	11	173	148	1,1689
4	-	-	-	-	-	-	-	-	-	141	135	1,0444
5	-	-	-	X	-	-	-	3/3	-	168	141	1,1914
6	-	-	-	X	-	-	-	7/3 + 3/2	-	160	135	1,1852
7	-	-	-	-	-	-	-	-	-	164	148	1,1081
8	?	?	?	?	?	?	?	?	?	?	148	?
9	?	?	?	?	?	?	?	?	?	?	?	?
10	-	-	-	-	-	-	-	-	-	164	148	1,1081
11	-	-	-	-	-	-	-	-	6	145	141	1,0284
12	-	-	X	-	-	-	-	2/1	24	?	141	?
13	-	-	-	X	-	-	-	2/1	-	150	135	1,1111
14	-	-	-	X	-	-	-	2/1	?	?	141	?
15	X	-	-	-	-	-	-	3/1	3	129	135	0,9555
16	-	-	X	-	-	-	-	2/1	27	145	135	1,0741
17	-	-	X	X	-	-	-	3/3, 2/1	2	151	135	1,1185
18	-	-	-	X	-	-	-	2/2	-	166	148	1,1216
19	-	-	-	X	-	-	-	2/1	4	188	154	1,2208
20	-	-	-	X	-	X	-	2/1 + 3/2, 2/1	11	147	135	1,0888
21	X	-	-	-	-	-	-	2/1 + 6/2	14	147	154	0,9545
22	-	-	-	X	X	-	-	3/2	?	?	?	?
23	?	?	?	?	?	?	?	?	?	?	?	?
24	-	-	-	X	-	-	-	2/2	4	170	148	1,1486
25	-	-	-	-	-	-	-	-	8	148	141	1,0496
26	-	-	-	X	-	-	-	2/1 + 3/1 + 4/1	19	141	135	1,0444
27	-	-	-	-	-	-	-	-	?	153	148	1,0338
28	-	-	-	-	-	-	-	-	2	170	135	1,2593
29	-	-	-	X	-	-	-	3/1	5	137	135	1,0148
30	-	-	-	X	-	-	-	4/3	14	146	135	1,0814
31	-	-	-	X	X	X	X	2/1, 7/1, 2/1	-	163	141	1,156
32	X	-	-	X	-	-	-	6/2, 1/1 + 1/1	7	170	148	1,1486
33	-	-	X	X	-	-	-	6/2, 3/2+5/3+3/1	26	162	141	1,1489
34	-	-	-	-	-	-	-	-	10	160	154	1,0389
35	-	X	-	X	-	-	-	4/1, 3/1	3	?	141	?

Nr.	Herdförmige Osteolysen (local osteolysis)		periartikuläre Verknöcherung	Sockelbildung
	Lokalisation (nach Gruen)	Größe [mm] (Länge x Breite)	nach Brooker	
1	?	?	?	?
2	?	?	?	?
3	7	4 x 4	I	+
4	5/6	41 x 5	I	+
5	-	-	II	+
6	-	-	II	-
7	5/6/7	49 x 4	II	-
8	?	?	II	+
9	2	35 x 4	III	+
10	2; 3; 5/6	27x6 ; 17x4 ; 40x3	IV	-
11	-	-	IV	+
12	-	-	II	+
13	4 ; 6/7	10 x 2 ; 15 x 4	III	+
14	6	25 x 3	I	+
15	-	-	III	+
16	2 ; 7	14 x 2 ; 9 x 4	II	-
17	-	-	II	-
18	4 lat. ; 5	8 x 2 ; 10 x 2	III	-
19	5	16 x 4	III	-
20	-	-	I	+
21	5	20 x 3	IV	+
22	6	36 x 4	III	+
23	?	?	?	?
24	4	7 x 2	II (Troch. maj.)	-
25	3	4 x 2	III	-
26	2	38 x 3	III	+
27	?	?	?	?
28	7	8 x 6 ; 5 x 4 ; 6 x 2	I	-
29	-	-	II (Troch. maj.)	-
30	4/5/6	85 x 6	IV	-
31	7	5 x 5	I	-
32	2 ; 4 lat. ; 6	16 x 2 ; 8 x 2 ; 21 x 3	II	+
33	2 ; 5	Beide: 12 x 2	IV	-
34	-	-	IV	-
35	?	?	I	+

7.4 Volumenbrechnung

		Seitenlängen 1. Schnitt (mm)				Grund-fläche **G1** (mm²)	Seitenlängen 2. Schnitt (mm)				Grund-fläche **G2** (mm²)	Ab-stand **h** zw. Schnit-ten	Teilvo-lumen **Vx** (mm³)	Volu-men **Vp** (mm³)
Pat.	Schnitt	a1	b1	c1	s1		a2	b2	c2	s2				
2	1b2				0	0,0000				0	0,0000		0	
	2b3				0	0,0000				0	0,0000		0	
	3b4				0	0,0000				0	0,0000		0	
	∑ V												0	0
3	1b2	6,1	6	0,96	6,53	2,8791	3,45	3,4	0,4	3,625	0,6785	18	29,731	
	2b3	3,45	3,4	0,4	3,625	0,6785	1,48	1,47	0,2	1,575	0,1470	17	6,466	
	4b5				0	0,0000				0	0,0000	21	0	
	∑ V												0	36,197
4	1b2	5,36	4,48	1,1	5,47	1,6134	4,94	4,29	0,88	5,055	1,3626	14	20,807	
	2b3	4,94	4,29	0,88	5,055	1,3626	5,43	4,69	0,79	5,455	0,6976	14	14,164	
	3b4	5,43	4,69	0,79	5,455	0,6976				0	0,0000	13	3,023	
	5b6	6,92	6,87	0,64	7,215	2,1973	7,89	7,05	1,11	8,025	2,7026	13	31,792	
	∑ V												0	69,786
7	1	10,54	10,36	2,12	11,51	10,980	10,54	10,36	2,12	11,51	10,980	45	494,103	
	∑ V												0	494,103
10	1b2	4,2	4,06	1,08	4,67	2,1924	2,92	2,7	0,77	3,195	1,0270	8	12,586	
	2b3	2,92	2,7	0,77	3,195	1,0270	1,86	1,66	0,5	2,01	0,3992	18	12,398	
	4b5	4,86	4,65	1,35	5,43	3,1384	4,43	4,25	0,79	4,735	1,6623	19	44,870	
	5b6	4,43	4,25	0,79	4,735	1,6623	3,2	3,17	0,33	3,35	0,5226	14	14,546	
	7	6,69	6,5	1,48	7,335	4,8094	6,69	6,5	1,48	7,335	4,8094	23	110,615	
	8	3,96	3,78	1,08	4,41	2,0404	3,96	3,78	1,08	4,41	2,0404	19	38,767	
	∑ V												0	233,782
11	1b2	7,34	7,32	0,33	7,495	1,2069	12,06	12,04	0,41	12,25	2,4670	11	19,797	
	2b3	12,06	12,04	0,41	12,25	2,4670	6,11	6,05	0,29	6,225	0,8623	13	20,746	
	3b4	6,11	6,05	0,29	6,225	0,8623				0	0,0000	16	4,598	
	4b5				0	0,0000				0	0,0000	17	0	
	5b6				0	0,0000				0	0,0000	18	0	
	7b8	5,7	4,88	0,93	5,755	1,1560	7,67	6,79	0,98	7,72	1,5555	16	21,612	
	7'b8'	6,13	5,97	1,71	6,905	5,0984	6,45	5,94	2,09	7,24	6,1881	16	90,151	
	8b9	7,67	6,79	0,98	7,72	1,5555	1,93	1,45	0,93	2,155	0,6471	14	14,960	
	∑ V												0	171,864
12	1b2	4,78	4,73	0,5	5,005	1,1812	6,92	6,88	0,95	7,375	3,2668	13	27,786	
	2b3	6,92	6,88	0,95	7,375	3,2668	2,57	2,55	0,16	2,64	0,2031	14	19,994	
	4b5				0	0,0000				0	0,0000	14	0	
	5b6				0	0,0000				0	0,0000	17	0	
	7b8	8,12	7,92	1,91	8,975	7,5628	5,5	4,9	2,48	6,44	6,0760	13	88,475	
	9b10	3,4	2,33	1,22	3,475	0,8203	2,65	1,95	0,85	2,725	0,5450	13	8,813	
	9'b10'	2,58	1,86	0,91	2,675	0,6046	2,51	1,72	0,97	2,6	0,5794	13	7,695	
	∑ V												0	152,763

		Seitenlängen 1. Schnitt (mm)				Grund-fläche **G1** (mm²)	Seitenlängen 2. Schnitt (mm)				Grund-fläche **G2** (mm²)	Ab-stand **h** zw. Schnitten	Teilvo-lumen **Vx** (mm³)	Volumen **Vp** (mm³)
Pat.	Schnitt	a1	b1	c1	s1		a2	b2	c2	s2				
13	1b2	12,34	12,22	1,79	13,17	10,9367	10,95	10,81	1,44	11,6	7,7794	18	167,640	
	3b4	4,95	4,9	0,47	5,16	1,1495	2,95	2,87	0,32	3,07	0,4501	19	14,686	
	4b5	2,95	2,87	0,32	3,07	0,4501	2,39	2,31	0,13	2,415	0,1204	20	5,354	
	5b6	2,39	2,31	0,13	2,415	0,1204				0	0,0000	19	0,762	
	7b8	3,11	1,97	1,15	3,115	0,1872	2,14	1,68	0,57	2,195	0,3179	11	2,746	
	8b9	2,14	1,68	0,57	2,195	0,3179	2,41	1,64	0,84	2,445	0,3325	16	5,202	
	10b11	5,23	5,05	1,01	5,645	2,5418	4,94	3,94	1,17	5,025	1,3366	18	34,329	
	11b12	4,94	3,94	1,17	5,025	1,3366	3,11	2,33	0,8	3,12	0,2391	20	14,273	
	∑ V												0	244,992
14	1	6,09	5,21	3,13	7,215	8,1536	6,09	5,21	3,13	7,215	8,1536	20	163,071	
	2b3	4,03	2,94	1,9	4,435	2,6091	2,68	1,82	1,22	2,86	0,9370	9	15,329	
	3b4	2,68	1,82	1,22	2,86	0,9370	3,35	2,48	0,99	3,41	0,6786	18	14,478	
	2'b3'	5,69	4,65	3,24	6,79	7,5327	6,17	5,21	3,22	7,3	8,3869	9	71,604	
	3'b4'	6,17	5,21	3,22	7,3	8,3869	5,42	4,96	2,11	6,245	5,2322	18	121,460	
	5b6	8,25	7,91	2,12	9,14	8,3809	5,15	0,89	5,06	5,55	2,2515	19	94,849	
	∑ V												0	480,791
16	1b2	8,16	4,62	4,4	8,59	7,8385	10,31	6,53	5,29	11,06	14,7916	18	200,386	
	2b3	10,31	6,53	5,29	11,06	14,7916	4,83	2,73	2,36	4,96	1,9335	19	139,795	
	4b5	2,16	1,86	0,73	2,375	0,6577	4,24	3,76	1,8	4,9	3,3807	15	27,647	
	5b6	4,24	3,76	1,8	4,9	3,3807	4,99	4,7	1,55	5,62	3,6411	14	49,140	
	6b7	4,99	4,7	1,55	5,62	3,6411	2,49	1,55	0,98	2,51	0,2715	19	31,077	
	7b8	2,49	1,55	0,98	2,51	0,2715	1,53	0,89	0,67	1,545	0,1152	19	3,570	
	∑ V												0	451,615
21	1b2	5,03	3,83	1,25	5,055	0,7675	7,15	5,8	1,57	7,26	2,5757	9	14,247	
	2b3	7,15	5,8	1,57	7,26	2,5757	6,93	5,73	1,33	6,995	1,8051	19	41,401	
	3b4	6,93	5,73	1,33	6,995	1,8051	5,91	4,76	1,32	5,995	1,7153	17	29,919	
	4b5	5,91	4,76	1,32	5,995	1,7153	5,35	4,39	1,12	5,43	1,3954	16	24,841	
	5b6	5,35	4,39	1,16	5,45	1,5743				0	0,0000	22	11,544	
	6b7				0	0,0000				0	0,0000	18	0	
	8b9	9,34	9,32	0,48	9,57	2,2365	5,65	5,6	0,53	5,89	1,4823	15	27,698	
	∑ V												0	149,650
22	1b2	5,66	4,43	1,35	5,72	1,3909	5,21	3,96	1,32	5,245	0,9622	13	15,210	
	2b3	5,21	3,96	1,32	5,245	0,9622	4,55	3,6	1,02	4,585	0,7507	18	15,376	
	∑V												0	30,586

		Seitenlängen 1. Schnitt (mm)				Grund-fläche **G1** (mm²)	Seitenlängen 2. Schnitt (mm)				Grund-fläche **G2** (mm²)	Ab-stand **h** zw. Schnit ten	Teilvo-lumen **Vx** (mm³)	Volu-men **Vp** (mm³)
Pat.	Schnitt	a1	b1	c1	s1		a2	b2	c2	s2				
23	1b2	14,76	14,69	0,71	15,08	5,2004	7,4	7,39	0,51	7,65	1,8842	19	64,694	
	3b4	4,45	4,41	0,47	4,665	1,0358	4,45	3,22	1,24	4,455	0,2974	8	5,035	
	5	3,45	2,52	1,03	3,5	0,6508	3,45	2,52	1,03	3,5	0,6508	11	7,159	
	6	5,63	5,44	1,24	6,155	3,3698	5,63	5,44	1,24	6,155	3,3698	10	33,698	
	7b8	4,5	3,91	0,61	4,51	0,3249				0	0,0000	19	2,057	
	∑ V												0	112,643
24	1b2	8,16	6,8	3,19	9,075	10,5438	8,71	6,45	3,69	9,425	10,7227	8	85,065	
	2b3	8,71	6,45	3,69	9,425	10,7227	3,37	1,69	1,85	3,455	0,9121	16	78,731	
	3b4	3,37	1,69	1,85	3,455	0,9121	2,2	1,4	0,84	2,22	0,2241	9	4,765	
	∑ V												0	168,561
25	1b2	2,87	1,84	1,05	2,88	0,2341				0	0,0000	11	0,858	
	∑V												0	0,858
26	1b2	9,01	8,89	1,94	9,92	8,6138	11,96	11,55	2,91	13,21	16,8027	9	112,341	
	2b3	11,96	11,55	2,91	13,21	16,8027	9,58	9,21	2,52	10,65	11,6036	8	112,985	
	3b4	9,58	9,21	2,52	10,65	11,6036	4,55	3,47	1,5	4,76	2,0503	18	111,189	
	4b5	4,55	3,47	1,5	4,76	2,0503	3,3	2,31	1,11	3,36	0,6901	18	23,579	
	5b6	3,3	2,31	1,11	3,36	0,6901	2,47	1,75	0,78	2,5	0,3110	19	9,275	
	∑ V												0	369,369
27	1b2	5,53	4,65	0,92	5,55	0,6801	5,08	5,06	0,34	5,24	0,8599	13	9,987	
	2b3	5,08	5,06	0,34	5,24	0,8599	4,04	4,02	0,34	4,2	0,6833	29	22,327	
	4b5	5,17	4,36	0,84	5,185	0,5280	3,05	2,45	0,64	3,07	0,3041	18	7,397	
	∑ V												0	39,711
28	1b2	5,36	5,39	0,29	5,52	0,7749	11,27	11,21	1,16	11,82	6,5018	13	41,259	
	3b4	8,86	8,76	1,24	9,43	5,4309	5,17	5,05	0,97	5,595	2,4482	18	69,152	
	5	3,7	3,61	0,82	4,065	1,4801	3,7	3,61	0,82	4,065	1,4801	15	22,201	
	6	2,49	1,97	0,71	2,585	0,5321	2,49	1,97	0,71	2,585	0,5321	21	11,175	
	∑ V												0	143,787
29	1b2				0	0,0000				0	0,0000	17	0	
	2b3				0	0,0000				0	0,0000	16	0	
	4b5				0	0,0000	5,46	4,71	0,79	5,48	0,6291	14	2,935	
	5b6	5,46	4,71	0,79	5,48	0,6291	2,73	2,63	0,25	2,805	0,3067	18	8,250	
	6b7	2,73	2,63	0,25	2,805	0,3067				0	0,0000	12	1,226	
	∑ V												0	12,411

		Seitenlängen 1. Schnitt (mm)				Grund-fläche **G1** (mm²)	**Seitenlängen 2. Schnitt (mm)**				Grund-fläche **G2** (mm²)	Ab-stand **h** zw. Schnit-ten	Teilvo-lumen **Vx** (mm³)	Volumen **Vp** (mm³)
Pat.	Schnitt	a1	b1	c1	s1		a2	b2	c2	s2				
32	1b2	12,92	12,89	1,28	13,54	8,2468	8,26	8,18	0,96	8,7	3,9252	9	53,584	
	2b3	8,26	8,18	0,96	8,7	3,9252	4,15	3,42	0,79	4,18	0,5684	17	33,927	
	3b4	4,15	3,42	0,79	4,18	0,5684				0	0,0000	19	3,599	
	4b5				0	0,0000				0	0,0000	10	0	
	5b6				0	0,0000				0	0,0000	20	0	
	7b8	8,26	6,96	1,95	8,585	5,4848	8,15	6,89	1,96	8,5	5,5969	9	49,866	
	8b9	8,15	6,89	1,96	8,5	5,5969	7,92	6,83	2,06	8,405	6,3826	9	53,868	
	∑ V												0	194,844
33	1b2	7,82	7,66	1,2	8,34	4,5887	9,88	9,53	2,42	10,91	11,5289	19	148,143	
	2b3	9,88	9,53	2,42	10,91	11,5289	4,46	4,3	1,21	4,985	2,6015	19	124,176	
	3b4	4,46	4,3	1,21	4,985	2,6015	3,01	2,92	0,57	3,25	0,8306	19	31,045	
	4b5	3,01	2,92	0,57	3,25	0,8306	2,39	1,74	0,76	2,445	0,3997	17	10,236	
	∑ V												0	313,600
34	1b2				0	0,0000	7,52	7,04	1,23	7,895	4,1075	9	12,322	
	2b3	7,52	7,04	1,23	7,895	4,1075	5,21	5,06	0,6	5,435	1,4890	9	24,208	
	3b4	5,21	5,06	0,6	5,435	1,4890	2,74	1,95	0,81	2,75	0,2066	8	6,000	
	5b6				0	0,0000				0	0,0000	14	0	
	∑ V												0	42,530
35	1b2	5,5	5,41	0,81	5,86	2,1895	13,87	13,61	2,4	14,94	16,3283	9	73,491	
	2b3	13,87	13,61	2,4	14,94	16,3283	9,83	9,77	1,16	10,38	5,6664	10	105,378	
	3b4	9,83	9,77	1,16	10,38	5,6664	2,9	2,1	0,84	2,92	0,3156	18	43,916	
	4b5	2,9	2,1	0,84	2,92	0,3156	1,63	1,11	0,54	1,64	0,0978	28	5,497	
	5b6	1,63	1,11	0,54	1,64	0,0978				0	0,0000	25	0,814	
	∑ V												0	229,096

Danksagung

An dieser Stelle sei all Jenen gedankt, die durch Ihre Unterstützung zum Gelingen der Arbeit beigetragen haben.

Herrn Professor Dr. med. W. Schultz möchte ich für die freundliche Überlassung des Themas danken.

Mein besonderer Dank gilt meinem Betreuer, Herrn Dipl. Ing. G.H. Buchhorn, für die zahlreichen Anregungen bei der Bewältigung der Aufgabenstellung, seine Unterstützung, seine Hilfsbereitschaft und seine Geduld bei der Anfertigung dieser Arbeit.

Nils Hebbinghaus danke ich für die Herleitung und Erstellung der Volumenformel, die zentraler Bestandteil der Dissertation ist.