Aus der Abteilung Thorax-, Herz- und Gefäßchirurgie
(Prof. Dr. med. Dipl.-Physiker F.A. Schöndube)
im Zentrum Chirurgie
der Medizinischen Fakultät der Universität Göttingen

Externe Stabilisierung von Venenbypässen durch Fibrinkleber führt zur Intimahyperplasie und aneurysmatischen Venengraftdegeneration

INAUGURAL - DISSERTATION
zur Erlangung des Doktorgrades

der Medizinischen Fakultät
der Georg-August-Universität zu Göttingen

vorgelegt von

Ali El-Sayed Ahmad
aus
Beirut

Göttingen 2012

Dekan: Prof. Dr. med. C. Frömmel
I. Berichterstatter: PD. Dr. med. T. Stojanovic
II. Berichterstatterin: PD. Dr. med. C. Dellas

Tag der mündlichen Prüfung: 03.07.2012

Inhaltsverzeichnis

1. Einleitung **6**

2. Histologie der Gefäße **8**

3. Bypassformen **9**

4. Offenheitsrate des Grafts **10**
4.1. Autologe vs. alloplastische Bypässe **10**
4.2. Offenheitsrate beim autologen Venenbypass **11**

5. Bypass Graft Disease **12**
5.1. Definition **12**
5.2. Thrombose (Frühes Graftversagen) **12**
5.3. Intimahyperplasie (Mittleres Graftversagen) **13**
5.3.1. Definition 13
5.3.2. Intimahyperplasie und Gefäßstenose 14
5.3.3. Vaskuläre glatte Muskelzellen und extrazelluläre Matrix bei Intimahyperplasie 14
5.3.4. Zeitlicher Ablauf und Pathophysiologie der Intimahyperplasie 16
5.3.5. Pathophysiologische Mechanismen der Intimahyperplasie im Venengraft 17
5.3.6. Manifestation der Intimahyperplasie 18
5.4. Atherosklerose (Spätes Graftversagen) **19**
5.4.1. Allgemein 19
5.4.2. Definition 19
5.4.3. Atherosklerose im Rahmen des „Graft Disease“ 19
5.4.4. Faktoren der Atherosklerose 20
5.4.5. Pathophysiologie der Atherosklerose, “response-to-injury“-Theorie 20
5.4.6. Unterschied zwischen Atherom im Venengraft und im nativen Gefäß 22
5.4.7. Rolle der perivaskulären Fibroblasten 23
5.4.8. Unterschied zwischen arterieller und venöser Atherosklerose 23

6. Fibrin und Fibrinkleber **24**
6.1. Fibrin **24**
6.1.1. Physiologische Bildung des Fibrins 24
6.1.2. Primäre Hämostase 24
6.1.3. Sekundäre Hämostase 24
6.2. Fibrinkleber **25**
6.2.1. Allgemein 25
6.2.2. Wirkung 26
6.2.3. Fibrinkleber in der Chirurgie 26
6.2.4. Fibrinkleber in der Gefäßchirurgie 26
6.2.5. Vorteile und Nachteile von Fibrinkleber 28

7. Problem- und Fragestellung **29**

8. Material und Methoden **30**
8.1. Experimentelles Design **30**
8.1.1. Die Tiere 31
8.1.2. Operative Verfahren 31
8.2. Histologie und Morphometrie **33**
8.2.1. Histologische Aufarbeitung 34
8.2.2. Morphometrie 34
8.2.3. Statistik 35

9. Ergebnisse **36**
9.1. Gruppenvergleich **36**
9.1.1. Morphometrie 36
9.2. Tabellarische Zusammenfassung der Ergebnisse **50**
10. Diskussion **51**
11. Zusammenfassung **58**
12. Literatur **60**
13. Danksagung ..... Fehler! Textmarke nicht definiert.**1**
14. Lebenslauf ..... Fehler! Textmarke nicht definiert.**2**

Abkürzungsverzeichnis

Basic Fibroblast Growth Factor	bFGF
Epidermal Growth Factor	EGF
Vaskuläres Zelladhäsionsmolekül-1	VCAM-1
Insulin-like Growth Factor-1	IGF-1
Interferon-γ	IFN-γ
Interleukin-1	IL-1
Interzelluläres Adhäsionsmolekül-1	ICAM-1
Monozyten-chemotaktisches Protein-1	MCP-1
Periphere arterielle Verschlusskrankheit	pAVK
Perkutane transluminale koronare Angioplastie	PTCA
Phospholipid	PL
Platelet-derived Growth Factor	PDGF
Polytetrafluorethylen	PTFE
Polyethylenterephthalat	PET
Prostaglandin E	PGE
Standard Error of the Mean	SEM
Smooth Muscle Cells	SMC
Stickstoffmonoxid	NO
Tissue Plasminogen Activator	tPA
Transforming Growth Factor α	TGFα
Transforming Growth Factor β	TGFβ
Tumornekrosefaktor α	TNFα
Vena-Saphena-Graft	VSG
Wasserstoffperoxid	H_2O_2

1. Einleitung

Herz-Kreislauf-Erkrankungen zählen neben malignen Tumoren, Leber- und Lungenerkrankungen sowie Infektionskrankheiten weltweit zu den häufigsten Todesursachen. In den Industrieländern stehen Herz-Kreislauf-Erkrankungen an erster Stelle der natürlichen Todesursachen *(Lawn 1992, Sans et al. 1997).*

Die Atherosklerose spielt eine zentrale Rolle bei der Entstehung von kardiovaskulären Erkrankungen. Tritt im Rahmen einer atherosklerotischen Veränderung der Gefäßwand eine Einengung oder ein Verschluss von Blutgefäßen auf, wird die Durchblutung der Organe zum Teil erheblich eingeschränkt. Im Falle von Koronararterien kommt es zum Herzinfarkt, bei der Karotisstenose zum Schlaganfall oder in der Peripherie zur peripheren arteriellen Verschlusskrankheit. Wird die Einengung oder der Verschluss nicht rechtzeitig behoben, erfolgt ein irreversibler Schaden, der manchmal zum Verlust des Organs bzw. zum Tod führen kann.

Zur Behandlung dieser Komplikationen stehen verschiedene Möglichkeiten zur Verfügung. Dazu gehören konservative medikamentöse Verfahren *(Gershlick 2002, Oliveira et al. 2010, Duprez 2007)* und interventionelle Maßnahmen wie die perkutane transluminale koronare Angioplastie (PTCA), die Ballondilatation mit oder ohne Stentimplantation sowie chirurgische Interventionen, z.B. Bypass-Operationen *(Gardner und Afaq 2008, Ito 2011, King et al. 2010, Morrison 2006, Eagle et al. 2004, Smith et al. 2006).*

Bei einer atherosklerotischen Verschlusserkrankung, die nicht mehr medikamentös oder durch andere invasive Therapiemethoden wie Angioplastie behandelt werden kann, ist die Bypass-Operation das therapeutische Mittel der Wahl.

Die typischen Indikationen für eine Bypass-Operation sind daher:

- Hochgradige Stenosen
- Gefäßverschlüsse

- Traumatische oder iatrogene Gefäßverletzungen *(Franz et al. 2011)*

In Deutschland müssen jedes Jahr etwa 370 000 Menschen aufgrund einer Verengung der Herzkranzgefäße behandelt werden. Rund 20 Prozent davon erhalten eine Bypass-Operation *(DGTHG 2009).*

Eine andere häufige Ausprägung der Atherosklerose ist die periphere arterielle Verschlusskrankheit (pAVK), welche bei ca. 3% der Bevölkerung diagnostiziert werden kann und in 95% der Fälle die unteren Extremitäten betrifft *(Janssen 2009)*.
Die Gefäβrekonstruktion mit Bypässen ist eine der Standardtherapien im späten Stadium, besonders im Bereich der unteren Extremitäten *(Dormandy und Rutherford 2000).*
Als Bypass-Material zum Ersatz von körpereigenen Gefäßen gelangen autologe körpereigene Gefäße wie die Vena saphena magna oder die Arteria radialis, alloplastische Kunststoffprothesen wie zum Beispiel Dacron- oder PTFE (Polytetrafluorethylen)-Prothesen oder seltener allogene Bioprothesen wie Leichenvenen und Leichenarterien (Homografts) zum Einsatz.
Ein erhebliches klinisches Problem nach einer Bypass-Operation ist der Wiederverschluss oder die Einengung des Gefäßbypasses, Komplikationen, die sich manchmal unmittelbar oder einige Zeit nach der Operation einstellen *(Tsui und Dashwood 2002, Bourassa et al. 1982, Rosenfeldt et al. 1999, Van der Meer et al. 1993, Bassiri et al. 2010).*
Nach Bypass-Operation kommt es aufgrund mehrerer Faktoren, z.B. Scherkräfte *(Morinaga et al. 1985, Zwolak et al. 1987, Davies et al. 1997, Dobrin et al. 1989)*, Blutflussänderung *(Rittgers et al. 1978)*, erhöhter Druckgradient des arteriellen Kreislaufsystems im Vergleich zum Druckgradienten des venösen Kreislaufsystems *(Davies 1997, Porter et al. 1998, Lauth et al. 2001)* oder Verletzung der Gefäße, zu einer Reihe von Mechanismen *(Verrier und Boyle 1996, Dilley et al. 1992)* in den implantierten Gefäßabschnitten, die zur Verdickung der Gefäßwand bis zur arteriosklerotischen Wandveränderung und damit zur Entstehung von

Graftversagen führen können *(Verma et al. 2003, Dilley et al. 1992, Cox et al. 1991).*
Es gibt mehrere Theorien für die Entstehung der Gefäßwandverdickung (Neointima), bei denen das Endothel eine zentrale Rolle spielt *(Motwani und Topol 1998, Waller und Roberts 1985, Barboriak et al. 1978, Roubos et al. 1995, Verrier und Boyle 1996, Dilley et al. 1992, Clowes und Reidy 1991, Gershlick 2002, Gomes et al. 2001, Larena-Avellaneda und Franke 2004)*. Zahlreiche therapeutische Strategien, sowohl medikamentöse *(Larena-Avellaneda und Franke 2004, Motwani und Topol 1998, Roubos et al. 1995, Rosenfeldt et al. 1999, Clowes und Reidy 1991, Gershlick 2002, Bauter et al. 1996, Schachner 2006, Schachner et al. 2006)* als auch gefäßunterstützende Materialien wie perivaskuläre Stents *(Desai et al. 2010, Mehta et al. 1998, Angelini et al. 2002, Stooker et al. 2001, Jeremy et al. 2004)* und Fibrinkleber *(Stooker et al. 2002)* zur Vorbeugung dieser Komplikation wurden dabei angewendet.
Leider zeichnet sich bisher trotz ausführlicher Kenntnisse über die Pathophysiologie des „Graft Disease“ nach Bypass-Operation *(Ao et al. 2000, Larena-Avellaneda und Franke 2004, Mason et al. 1987, Sottiurai et al. 1983, Bauter et al. 1996, Clowes und Reidy 1991, Chen C et al. 1997, Cholakis und Sefton 1989, Clowes und Kohler 2001, Zacharias et al. 1987, Bauter et al. 1996, Newby und Zaltsman 2000)* keine überzeugende Lösung ab.

2. Histologie der Gefäße

Mit Ausnahme einiger Segmente der Endstrombahn setzen sich die Wände der meisten Blutgefäße aus drei Schichten zusammen:

Die Tunica intima besteht aus dem Endothel, der Basalmembran, einer subendothelialen Schicht von Bindegewebszellen und häufig aus einer Membrana elastica interna, die die Intima von der Media trennt.
Beim Endothel handelt es sich um einschichtiges Plattenepithel, das die Gefäße innen auskleidet und den Intra- vom Extravasalraum abgrenzt.

Die Tunica media besteht aus glatten Muskelzellen und Extrazellulärmatrix (elastische und kollagene Fasern) sowie Proteoglykanen, die von den glatten Muskelzellen sezerniert werden.
Je nach Gefäßtyp besteht die Media aus einer mehr oder weniger stark ausgeprägten Schicht glatter Muskelzellen (v.a. in kleinen Arterien) und/oder elastischen Fasern (v.a. in großen Arterien).
Über der Tunica media liegt die Membrana elastica externa, die sie von der Adventitia trennt *(Lüllmann-Rauch 2006).*
Die Tunica adventitia, bestehend aus einer lockeren Bindegewebsschicht und das Gefäß von außen umhüllend, verankert das Blutgefäß in seiner Umgebung. Bei größeren Blutgefäßen finden sich in ihr die Vasa vasorum, die die Gefäßwand versorgen *(Lüllmann-Rauch 2006).*

Abhängig von der Art des Gefäßes sind die drei Schichten innerhalb der Gefäßwände verschieden stark ausgebildet.
Je höher der mittlere Druck in einem Gefäß, desto dicker und muskelreicher ist auch die Tunica media. Venenwände weisen somit eine wesentlich dünnere Media auf als Arterien *(Lüllmann-Rauch 2006).*

3. Bypassformen

Die Anlage eines Bypasses erfordert die Verwendung eines körpereigenen oder synthetischen Gefäßtransplantates, das als Umgehungsgefäß operativ in den Körper eingebracht werden kann.

Man unterscheidet drei Formen von Transplantaten:

Autologe Transplantate sind eigene Venen (typischerweise die Vena saphena magna) oder Arterien (vor allem die Arteria thoracica interna und die Arteria radialis).

Alloplastische Transplantate sind aus Kunststoffen synthetisierte Gefäßprothesen und Patches (z.B. Polytetrafluoroethylen-Bypässe – PTFE-Bypässe –, wie z.B. Goretex® oder Polyethylenterephthalat PET, wie z.B. Dacron®).

Allogene Transplantate sind Gefäßtransplantate, die in selteneren Fällen nach Formalindenaturierung ebenfalls als Bypass-Material in Erwägung gezogen werden können (z.B. Leichenvenen und Leichenarterien, bovine Prothesen).

4. Offenheitsrate des Grafts

4.1. Autologe vs. alloplastische Bypässe

Bypass-Operationen mittels autologer Venengrafts in der Herz-Gefäß-Chirurgie und in der peripheren Gefäßchirugie zeigen eine gute und langfristige Durchgängigkeit und sind besser als synthetische (alloplastische) Bypässe *(Veith et al. 1986, Twine und McLain 2010).*
Vergleicht man autologe Venenbypässe mit alloplastischen Kunststoffbypässen in der peripheren Gefäßchirurgie, so liegt die primäre Offenheitsrate nach fünf Jahren für Venenbypässe bei 73%, bei alloplastischen Bypässen bei 49% *(Hunink et al. 1994).*
Die Vorteile eines Venenbypasses ergeben sich aus der verminderten Thrombogenität gegenüber künstlichen Bypässen sowie dem selteneren Auftreten von Intimahyperplasien im Bereich der Anastomose *(Larena-Avellaneda und Franke 2004).*
Heutzutage ist der Venenbypass die am häufigsten durchgeführte rekonstruktive Gefäßoperation in der peripheren und zentralen Gefäßchirurgie *(Yuan und Jing 2011, Fichelle et al. 2010).*

4.2. Offenheitsrate beim autologen Venenbypass

Obwohl autologes Material in Bezug auf die Offenheitsrate eine wesentlich bessere Prognose vorzuweisen hat als alloplastisches, kommt es in der Koronarchirurgie und in der peripheren Gefäßchirurgie auch bei einem autologen Venengraft innerhalb des ersten Jahres nach der Operation in 15% bis 30% der Fälle zu einem Verschluss des venösen Grafts *(Motwani und Topol 1998, Tsui und Dashwood 2002).* In der Koronarchirurgie beträgt die Verschlussrate des Grafts zwischen dem 1. und dem 6. Jahr nach dem Eingriff zwischen 1% und 2% pro Jahr, zwischen dem 6. und dem 10. Jahr sogar 4% pro Jahr *(Motwani und Topol 1998).*

10 Jahre nach der Operation sind lediglich 60% der Venengrafts durchgängig und nur 50% der offenen Venengrafts mehr oder weniger stenosenfrei *(Motwani und Topol 1998).*

Bereits nach fünf Jahren muss sich jeder 4. Patient einem neuerlichen operativen oder minimal-invasiven Eingriff unterziehen. Zehn Jahre nach der ersten Operation liegt diese Rate bei 19%, ab dem 12. Jahr bei ca. 31% *(Weintraub et al. 1994).*

In der koronaren Bypasschirurgie ist nach 10 Jahren mit einem Verschluss von 40% der Venenbypässe zu rechnen *(Motwani und Topol 1998, Wan S et al. 2006)*, bei 50% der peripheren venösen Grafts wird ein Graftversagen diagnostiziert (Bypass Graft Disease). In erster Linie ist dafür die Ausbildung einer neointimalen Hyperplasie verantwortlich, die vor allem im Bereich der Anastomosen auftritt (*Schwartz et al. 1995).*

5. Bypass Graft Disease

5.1. Definition

„Bypass Graft Disease“ ist eine schnelle degenerative Veränderung des Venengrafts, die zur Entstehung einer Graftatherosklerose und anschließend zum Bypass-Verschluss führt *(Motwani und Topol 1998).*
Die schnelle Degeneration des Grafts *(Motwani und Topol 1998)* findet im Vergleich zu primären atherosklerotischen Läsionen der Gefäße *(Ratliff und Myles 1989, Ross 1993)* nach arterieller Bypass-Operation mit einem autologen venösen oder arteriellen Graft im Rahmen eines Anpassungsphänomens des Grafts an die arterielle Strombahn statt *(Cox et al. 1991, Porter et al. 1998, Lauth et al. 2001, Nguyen et al. 1994, Zou et al. 1998).*
Die Mechanismen der Entstehung des Graftversagens ähneln denen der Entstehung der primären Atherosklerose *(Verma et al. 2003).*
Die Pathogenese der „Bypass Graft Disease“ besteht aus mehreren Stadien des Gefäßwandremodeling, wobei verschiedene Faktoren zur Entstehung beitragen *(Motwani und Topol 1998, Kalan und Roberts 1990, Yuan und Jing 2011, Twine und McLain 2010, Fichelle et al. 2010).*
Zu den Hauptfaktoren zählen Thrombose, Intimahyperplasie und Atherosklerose *(Motwani und Topol 1998)*.

5.2. Thrombose (Frühes Graftversagen)

Das frühe Graftversagen als Folge einer Thrombose tritt in der Koronarchirurgie bei 15%-18% der Venengrafts (Vena-Saphena-Graft) im Verlauf des 1. Monats ein *(Tsui und Dashwood 2002, Bourassa et al. 1982, Rosenfeldt et al. 1999).*
Die thrombotischen Komplikationen, die ein frühes Graftversagen provozieren, sind auf technische Fehler bei der Entnahme und der Anastomose des Grafts zurückzuführen *(Motwani und Topol 1998, Waller und Roberts 1985, Barboriak et al. 1978, Vlodaver und Edwards 1971).*

Hierbei kommt es zu einer Endothelläsion mit Verlust von Endothelzellen und Schädigung der Media. Dies führt zur Aktivierung der extrinsischen Gerinnungskaskade und Bildung eines Wandthrombus durch Akkumulation von Fibrin, Neutrophilen und von aktivierten Thrombozyten, die auch eine Reihe von koagulatorischen Substanzen wie Platelet-derived Growth Factor (PDGF), Thrombin, Thromboxan A_2, Serotonin und von-Willebrand-Faktor auf der luminalen Oberfläche der Gefäßwand sezernieren *(Verrier und Boyle 1996).*

Gleichzeitig reduziert sich die Freisetzung antikoagulatorischer Substanzen wie des Gewebe-Plasminogen-Aktivators tPA (Tissue Plasminogen Activator), Thrombomodulin, Heparansulfat, NO und Prostacylin *(Verrier und Boyle 1996).*

Darüber hinaus führt auch eine intraoperative Erhöhung des Plasma-Fibrinogens während der Bypass-Operationen zu einer zusätzlichen thrombotischen Wirkung *(Moor et al. 1994, Mannucci et al. 1995).*

Im Vergleich zum Arteriengraft sind die thrombotischen Komplikationen beim Venengraft durch das geringere Vorkommen von antikoagulanten Komponenten wie Heparansulfat, NO, Prostacyclin deutlich ausgeprägter *(Peykar et al. 2004, Cox et al. 1991, Angelini et al. 1989).*

5.3. Intimahyperplasie (Mittleres Graftversagen)

5.3.1. Definition

Die Intimahyperplasie ist eine Gewebereaktion des Grafts im Sinne eines intrinsischen Anpassungsphänomens, das nach Verletzung des Gefäßendothels bei gefäßchirurgischen Eingriffen, interventionellen Gefäßverfahren, traumatischen und ischämischen Ereignissen auftritt und sich als Gefäßwandverdickung äußert. Sie ist zwischen dem 1. Monat und dem 1. Jahr nach der Implantation der wichtigste pathologische Befund und die häufigste Komplikation der okklusiven Stenose im Venengraft und wird

als Akkumulation von glatten Muskelzellen und extrazellulärer Matrix im Kompartiment der Intima definiert *(Motwani und Topol 1998, Clowes und Reidy 1991, Gelabert et al. 1994, Gershlick 2002, Gomes et al. 2001, Larena-Avellaneda und Franke 2004).*

5.3.2. Intimahyperplasie und Gefäßstenose

Die Intimahyperplasie spielt eine wichtige Rolle bei der Restenosierung des Grafts nach einer Bypass-Operation *(Ao et al. 2000, Mason et al. 1987, Sottiurai et al. 1983).*
Viele Venen entwickeln vor der Implantation eine milde intimale oder mediale Fibrose *(Thiene et al. 1980)*, fast alle implantierten Venen weisen 4 bis 6 Wochen postoperativ eine intimale Verdickung auf, was das Lumen um bis zu 25% reduziert *(Chesebro und Fuster 1986)*. Der Prozess an sich verursacht selten signifikante Stenosen, bildet aber das Fundament für die spätere Entwicklung eines Graftatheroms *(Lie et al. 1977, Kalan und Roberts 1990).*
Mehrere Studien konnten zeigen, dass die Intimahyperplasie für die Okklusion von 15% bis 30% der Vena-Saphena-Grafts verantwortlich ist *(Chesebro und Fuster 1986, Mehta et al. 1997).*

5.3.3. Vaskuläre glatte Muskelzellen und extrazelluläre Matrix bei Intimahyperplasie

Die endothelialen Zellen spielen neben ihrer Funktion als Diffusionsbarriere eine wichtige Rolle bei der Regulierung der vaskulären Zellstruktur und des Zellwachstums sowie bei der Gefäßwandreparatur *(Busse et al. 1993, Griendling und Alexander 1996, Schiffrin 1994).*
Eine Reihe von endothelialen Faktoren und ihre tonischen wachstumsinhibitorischen Mechanismen wie die Inhibition der Proliferation und Migration von glatten Muskelzellen *(Garg und Hassid 1989, Vanhoutte und Scott-Burden 1994)* und die Hemmung der

Thrombozytenadhäsion und -aggregation durch Freisetzung von NO und Prostacyclin oder Förderung des Wachstums glatter Gefäßmuskelzellen durch Freisetzung von Endothelin-1 *(Busse et al. 1993, Lüscher et al. 1989, Lüscher 1989, Lüscher et al. 1992a, Lüscher et al. 1992b)* beeinflussen das Wachstum der Intima.
Die Schädigung des Endothels führt zur einer komplexen Kaskade in der Gefäßwand mit Beteiligung der Endothelzellen, der Thrombozyten, T-Lymphozyten, glatten Muskelzellen, Monozyten und Makrophagen *(Ross 1993).*
In der Gefäßwand kommt es zu einer deutlichen Verringerung wachstumsmodulierender Effekte infolge einer Hemmung der endothelialen Proliferation durch die transformierenden Wachstumsfaktoren TGF-α (Transforming Growth Factor-α: TGF-α) und zur Freisetzung von proliferativen Wachstumsfaktoren wie Platelet-derived Growth Factor (PDGF), epidermalem Wachstumsfaktor (EGF: Epidermal Growth Factor), insulinähnlichen Wachstumsfaktoren (Insulin-like Growth Factors-1: IGF-1) und Zytokinen wie Interleukin-1 (IL1), Tumornekrosefaktor-α (TNF-α), Interferon-γ (IFN-γ) aus Thrombozyten, aktivierten Endothelzellen und Monozyten (Makrophagen) sowie zur Freisetzung von mitogenen Substanzen wie insulinähnlichen Wachstumsfaktoren (Insulin-like Growth Factors-1: IGF-1), basischen Fibroblastenwachstumsfaktoren (Basic Fibroblast Growth Factors: bFGF) und Prostaglandin E (PGE), die die ruhenden glatten Muskelzellen aktivieren und zur Proliferation stimulieren *(Ross 1993).*

Die aktivierten glatten Muskelzellen migrieren durch die Lücken der Lamina elastica interna in die Gefäßintima, wo sie proliferieren und extrazelluläre Matrix synthetisieren, was zu einem späteren Zeitpunkt zur schrittweisen Zunahme der Fibrose und zur Reduktion der Zellularität in der Intima führt *(Cox et al. 1991, Dilley et al. 1992, Allaire und Clowes 1997).*
Durch die Migration und Proliferation von glatten Muskelzellen erfolgt eine Transformation vom normalen kontraktilen Phänotyp zu einem mehr proliferativen und sekretorisch aktiven Phänotyp *(Bauter et al. 1996, Ross 1993, Gershlick 2002).*

Eine vermehrte Produktion mitogener Substanzen und eine verminderte Freisetzung endothelialer inhibitorischer Faktoren führt zu einer unkontrollierten intimalen Hyperplasie *(Weidinger et al. 1991).* Einige Arbeiten konnten zeigen, dass die Migration und Proliferation von vaskulären glatten Muskelzellen infolge einer endogenen Freisetzung von Wachstumsfaktoren eine wichtige Ursache für die Entstehung der Graftwandverdickung darstellt *(Golden et al. 1990, Golden et al. 1991, Francis et al. 1994).*

5.3.4. Zeitlicher Ablauf und Pathophysiologie der Intimahyperplasie

Die Pathophysiologie der Intimahyperplasie und deren zeitlicher Ablauf ist in mehreren Studien untersucht worden *(Larena-Avellaneda und Franke 2004, Allaire und Clowes 1997, Zou et al. 1998).*
Pathophysiologisch beginnt die Intimahyperplasie 30 Minuten nach der Endothelverletzung durch Induktion von mehreren Onkogenen wie c-fos, c-ju und c-myc *(Bauter et al. 1996).* Zwischen 24-48 Stunden nach der Verletzung kommt es zur Proliferation glatter Muskulatur (20-30%) in der Media *(Clowes und Reidy 1991, Mason et al. 1987)*. Nach vier Tagen beginnt die Migration von glatten Muskelzellen in die Intima und erreicht nach einer Woche die maximale Proliferationsrate *(Chen C et al. 1997).*
Nach drei Monaten stellt sich ein Gleichgewicht zwischen Proliferation und Migration ein; zu diesem Zeitpunkt besteht das Intima-Kompartiment aus 47-80% extrazellulärer Matrix und glatten Muskelzellen *(Cholakis und Sefton1989, Clowes und Kohler 2001, Zacharias et al. 1987).* Danach kehren die glatten Muskelzellen zum kontraktilen Ausgangszustand zurück *(Bauter et al. 1996).*
Parallel dazu kommt es zu einer sekundären Infiltration der Gefäßwand mit T-Lymphozyten, Monozyten und Leukozyten aus dem Plasma *(Newby und Zaltsman 2000).*

Ein weiterer Mechanismus der Intimahyperplasie ist auf die vorübergehende, zwangsläufig entstehende Ischämie des Venengrafts bei der Explantation mit Reperfusion nach Transposition zurückzuführen.
Dieser Ischämie-Reperfusionsschaden reduziert nicht nur die Produktion von antiproliferativen Mediatoren der Endothelzellen wie Prostacyclin, Prostaglandin-I2, NO und Adenosine *(Holt et al. 1993),* sondern initiiert auch die Bildung von aktiven Sauerstoffspezies wie H_2O_2 insbesondere nach arteriellen Verletzungen, Ischämie und Thrombose *(Rao und Berk 1992)*, die direkt die Proliferation der glatten Muskelzellen fördern.
Der Verlust der Vasa vasorum, der Venen wesentlich stärker trifft als Arterien, löst weitere Ischämie-Prozesse und Fibrose aus *(Barker et al. 1993)*.

5.3.5. Pathophysiologische Mechanismen der Intimahyperplasie im Venengraft

Die arterialisierten Venengrafts sind nach dem Anschluss an das arterielle System einem fast 10-fach höheren mechanischen Druck im Vergleich zur Vortransplantation ausgesetzt, und zwar infolge der durch den arteriellen Druck akut ansteigenden Wandspannung im Venengraft. Dies dient ebenfalls als ein potenter Proliferationsstimulator der glatten Gefäßmuskulatur *(Zou et al. 1998, Cox et al. 1991).* Durch die auf die Gefäßwand einwirkenden Fluss- und Druckverhältnisse kommt es u.a. zu einer Ausschüttung von Endothelin, das neben seiner Funktion als starker Vasokonstriktor auch die Proliferation von glatten Gefäßmuskelzellen bewirkt und ihre Invasion in die Intima unterstützt *(Porter et al. 1998, Lauth et al. 2001).* Im Hunde-Modell führt die erhöhte Wandspannung zu einer deutlichen Vermehrung der Rezeptoren für den Basic Fibroblast Growth Factor (bFGF), einem potenten Mitogen von vaskulären glatten Muskelzellen, das aus beschädigten Endothelzellen und glatten Muskelzellen in der Intima des Venengrafts freigesetzt wird *(Nguyen et al. 1994).*

Die Ausdehnung der Venen unter dem arteriellen Druck verursacht eine Erhöhung des Venendurchmessers und reduziert die Blutfließgeschwindigkeit. Beides führt zur Senkung der Schubspannung *(Allaire und Clowes 1997).* Die Reduktion der Schubspannung erhöht die Produktion einer Reihe von potenten Mitogenen, einschließlich des Platelet-derived Growth Factors (PDGF), des Basic Fibroblast Growth Factors (bFGF) und Endothelin-1 und vermindert die Produktion von Wachstumshemmern wie Transforming Growth Factor-β (TGF-β) und NO und verlagert so das Gleichgewicht in Richtung der Zellproliferation von glatter Gefäßmuskulatur und Intimahyperplasie *(Cox et al. 1991, Allaire und Clowes 1997),* welches ebenfalls einen Einfluss auf die Entwicklung der Intimahyperplasie hat.
Des Weiteren verursacht der arterielle Fluss im Venensegment eine Erhöhung von interzellulärem Adhäsionsmolekül-1 (intercellular adhesion molecule-1 – ICAM-1), vaskulärem Zelladhäsionsmolekül-1 (vascular cell adhesion molecule-1 – VCAM-1) und Monozyten-chemotaktischem Protein-1 (monocyte chemotactic protein-1 – MCP-1). Dies erleichtert die Leukozyten-Endothelzell-Interaktionen und führt zu einer Leukozyteninfiltration in die Gefäßwand *(Zou et al. 1998).*

5.3.6. Manifestation der Intimahyperplasie

Die distale Seite der Anastomose ist einer der häufigsten Orte des späten Graftversagens, ein Effekt, der teilweise im Zusammenhang mit adaptiven Reaktionen auf hämodynamische Faktoren, nämlich der Wandschubspannung, steht *(Leask et al. 2005, Butany et al. 1998).*

5.4. Atherosklerose (Spätes Graftversagen)

5.4.1. Allgemein

Die Entwicklung der Atherosklerose ist die wichtigste Komplikation innerhalb des 1. Jahres nach der Implantation des Venengrafts, die zu einer Stenose und damit zu ischämischen Symptomen führen kann.

5.4.2. Definition

Die Pathogenese der Atherosklerose kann in eine degenerative, entzündliche, mechanische und funktionelle Genese unterteilt werden .
Die Atherosklerose ist eine Ablagerung fibrö-fettiger Läsionen (Atherome) im Intima-Kompartiment des Venengrafts, die eine Gefäßverengung und eine Verminderung des Blutflusses im betroffenen Stromgebiet hervorruft.
Eine Ruptur des Atheroms stellt eine Verletzung dar, die über die nachfolgende Thrombozytenaggregation den akuten Verschluss eines Gefäßes bewirken kann *(Hach-Wunderle 2000).*

5.4.3. Atherosklerose im Rahmen des „Graft Disease"

Im Verlauf des Umbaus (Remodeling) der Gefäßwand nach einer Venenimplantation nimmt die intimale Fibrose bei gleichzeitiger Reduktion der Gefäßzellenstrukturen zu und führt letztendlich zu einer Atherosklerose *(Cox et al. 1991, Dilley et al. 1992, Allaire und Clowes 1997).* Einige Arbeiten führen diesen Prozess auf die Wirkung von inflammatorischen Zytokinen zurück *(Zhang et al. 2004).* Der Tumornekrosefaktor (TNF) bewirkt über seinen p55-TNF-Rezeptor-1 eine Proliferation der glatten Muskelzellen (Smooth muscle cells, SMC-Profileration) sowie eine Apoptose der Endothelzellen und somit Intimahyperplasie und im Endeffekt Atherosklerose *(Zhang et al. 2004, Selzman et al. 1999, Sato et al. 1986).*

Bisher konnte kein Zusammenhang zwischen den Zellstrukturen und dem Zeitpunkt der neointimalen Läsionen sowie der Atherosklerose gefunden werden *(Hilker et al. 2002).*
Einige Studien konnten zeigen, dass die Durchgängigkeitsrate des Venengrafts nach 10 Jahren nicht mehr als 50%-60% beträgt *(Cox et al. 1991, Peykar et al. 2004, Lie et al. 1977, Atkinson et al. 1985)*. Angiografische Untersuchungen nach Auftreten von Symptomen ein Jahr nach aortokoronarer Venen-Bypass-Operation zeigten in 70% bis 85% der Fälle eine atherosklerotische Stenose des Venentransplantates, die oft mit überlagertem Thrombus kombiniert war *(Chen L et al. 1996, Douglas 1994).*
Diese Thromben können im vorgeschädigten Gefäß meist nicht aufgelöst werden, so dass es zu einer bindegewebigen Organisation kommt.

5.4.4. Faktoren der Atherosklerose

An der Atherogenese sind mehrere Systeme beteiligt, z.B. Endothelzellen, glatte Muskelzellen, Monozyten, Makrophagen, Thrombozyten, Lipoproteine, Wachstumsfaktoren, Cholesterin, Fette, Kollagen und chemotaktische Faktoren (sogenannte Zytokine), die am Ende zur chronischen Degeneration des Gefäßes mit progressiven Veränderungen an der Gefäßwand führen *(Motwani und Topol 1998, Ross 1986, Ross und Glomset 1976, Mörl et al. 1998, Zhang et al. 2004).*

5.4.5. Pathophysiologie der Atherosklerose, "response-to-injury"-Theorie

Die wichtigsten Ereignisse bei der Entwicklung von atherosklerotischen Läsionen nach der sogenannten "response-to-injury"-Theorie (*Ross 1986, Ross und Glomset 1976*) sind:

- Fatty streak (Streifenartige Fetteinlagerung)
  - Vaskuläre Verletzungen und Schädigung der Endothelzellen
  - Freilegen subendothelialer Strukturen

- Einlagerung cholesterinhaltiger Lipoproteine in die Gefäßwand
- Aggregation von Monozyten und Thrombozyten
- Umwandlung der Monozyten zu Makrophagen
- Bildung von Schaumzellen durch Aufnehmen von Lipiden

- Intermediate lesion (Leukozytenadhäsion)

- Adhäsion von Leukozyten (v.a. Monozyten und T-Zellen) an die geschädigten Endothelzellen und in den subendothelialen Cholesterinablagerungen
- Wanderung und Infiltration der angelagerten Leukozyten in den subendothelialen Raum

- Fibröse Plaque – Atheromatöse Plaque (Muskelzellproliferation)

- Chronische Entzündungsreaktion
- Migration und Proliferation der glatten Muskulatur aus der Media in die Intima
- Entstehung der fibrösen Plaque aus einer bindegewebigen Kapsel mit einem Kern aus Lipiden und nekrotisiertem Material, die durch weitere Einlagerung von Cholesterin, aus Monozyten hervorgegangenen Makrophagen, proliferierenden glatten Muskelzellen und aktivierten T-Lymphozyten wachsen.

- Umwandlung der glatten Muskelzelle aus ihrem kontraktilen in einen produktiven Status
- Verstärkte Bildung von Bindegewebsmatrix, Kollagenfibrillen und Proteoglykanen
- Ausweitung des Gefäßes in Richtung Adventitia
- Vorschieben der atherosklerotischen Plaque in das Lumen
- Einengung des Gefäßes.

Die Folgen dieser Veränderungen sind Atherombildung, Elastizitätsverlust und letzten Endes eine Lumeneinengung der Gefäße.

Symptomatisch fällt die Durchblutungsinsuffizienz häufig erst auf, wenn es zu einer erheblichen Lumeneinengung durch eine arterielle/venöse Thrombose kommt *(Mörl et al. 1998).*

5.4.6. Unterschied zwischen Atherom im Venengraft und im nativen Gefäß

Obwohl die fundamentalen Prozesse und die begünstigenden Faktoren der Atherom-Entwicklung ähnlich gelagert sind, wurde ein histologischer und morphologischer Unterschied in der Entstehung des Atheroms im Venengraft und im nativen Gefäß festgestellt.

Histologisch weist das Venengraft-Atherom mehr Schaumzellen und Entzündungszellen auf, einschließlich vielkerniger Riesenzellen, als das native Koronararterien-Atherom *(Ratliff und Myles 1989).*

Morphologisch ist die Venengraft-Atherosklerose diffus, konzentrisch und brüchig mit wenig differenzierter oder sogar fehlender fibröser Kappe und kaum vorhandener Verkalkung. Im Gegensatz dazu ist das native Atherom exzentrisch, fokal, bröcklig und durch eine gut differenzierte fibröse Kappe und häufige Verkalkung charakterisiert *(Lie et al. 1977, Kalan und Roberts 1990, Neitzel et al. 1986, Ratliff und Myles 1989).*

Immunhistochemisch ähneln die Venengraft-Atherome den experimentellen Modellen der immunvermittelten Atherosklerose, was vermuten lässt, dass das Immunsystem in nicht unwesentlichem Ausmaß an der Entstehung dieser Läsion beteiligt ist *(Ratliff und Myles 1989).*
Die Rolle von Immunzellen bei der Neointima- und Atherombildung wurde in einigen Studien untersucht *(Ratliff und Myles 1989, van der Wal et al. 1992).*
So konnte gezeigt werden, dass Makrophagen sich in der Intima und T-Lymphozyten sich in der Adventitia der neointimalen Läsionen sammeln,

mit deutlicher Dominanz von $CD4^+$-Zellen *(Kockx et al. 1994, Dietrich et al. 2000, Amano et al. 1991).* Diese Beobachtung hat dazu geführt, dass einige Gruppen die immunologische Grundlage als Ansatzpunkt für die Therapie des Venengraft-Atheroms gewählt haben. Die passive Immunisierung durch Injektion von Anti-Phosphorylcholine-Antikörpern konnte eine Reduktion der Atherosklerose des Venengrafts im Tiermodell bewirken *(Faria-Neto et al. 2006).* Ferner konnte die Behandlung mit Antikörpern gegen CD40-Liganden die Entstehung der Atherosklerose im Tiermodell hemmen *(Mach et al. 1998).*

5.4.7. Rolle der perivaskulären Fibroblasten

Die perivaskulären Fibroblasten sind auch an der Bildung von neointimalen Ablagerungen der extrazellulären Matrix im Zuge der Atherombildung beteiligt. Diese Zellen können sich während der Migration von der Adventitia in die Media zu Myofibroblasten differenzieren, und zwar durch den Erwerb von α-Aktin, einem kontraktilen Element der glatten Muskulatur *(Shi et al. 1996, Shi et al. 1997).*

5.4.8. Unterschied zwischen arterieller und venöser Atherosklerose

Zwar wird gesagt, dass sich eine Atherosklerose im Venengraft schneller ausbildet als in den arteriellen Grafts, aber es ist unwahrscheinlich, dass sich eine komplette Gefäßplaque vor dem 3. bis 5. Jahr nach Implantation entwickelt *(Barboriak et al. 1978, Domanski et al. 2000, Ratliff und Myles 1989).*
Klinisch ist das Venengraft-Atherom nach 5 bis 7 Jahren deutlich erkennbar *(Schwartz et al. 1995, Lie et al. 1977, Kalan und Roberts 1990, Neitzel et al. 1986, Ratliff und Myles 1989).* Die fortgeschrittene atherosklerotische Plaque-Bildung ist zusammen mit der späteren Graft-Thrombose die häufigste klinische Erscheinung des alten degenerierten Venengrafts *(Walts et al. 1987).*

6. Fibrin und Fibrinkleber

6.1. Fibrin

6.1.1. Physiologische Bildung des Fibrins

Eine Endothelläsion infolge eines chirurgischen Eingriffs, eines Traumas oder einer Erkrankung löst durch das freiliegende subendotheliale Bindegewebe den Gerinnungsprozess aus. Dieser setzt sich aus einer primären und einer sekundären Hämostase zusammen.

6.1.2. Primäre Hämostase

Reflektorisch kommt es nach Gefäßwandverletzung zur Kontraktion der glatten Muskulatur und dadurch zur Vasokonstriktion. Innerhalb von Sekunden formieren sich Thrombozyten am Ort der Verletzung und dichten diese ab. Dieser Mechanismus ist von größter Bedeutung bei Verletzungen von Kapillaren und kleinen Gefäßen und zudem reversibel *(Braun et al. 2006).*

6.1.3. Sekundäre Hämostase

In der zweiten Phase, welche mehrere Minuten dauert, laufen die Reaktionen des plasmatischen Gerinnungssystems ab, welche in der Produktion von Fibrin enden. Diese Fibrinstränge vernetzen den primär entstandenen Thrombozyten-Thrombus und verstärken diesen. Diese Reaktion ist vor allem in größeren Gefäßen von Bedeutung *(Braun et al. 2006).*

Obwohl die primäre und sekundäre Hämostase als separate Prozesse dargestellt werden, sind sie sehr eng miteinander verzahnt. Der letzte Abschnitt ist in beiden Fällen gleich: beide Wege kommen bei Faktor X zusammen und in Anwesenheit von Faktor V, Calcium und Phospholipid

(PL) wird Prothrombin zu Thrombin aktiviert, welches zuletzt Fibrinogen in Fibrin überführt *(Braun et al. 2006).*

Das neu gebildete Fibrin wandelt sich durch Abspaltung von Fibrinopeptiden in sogenannte Fibrinmonomere um, welche zu einem unlöslichen Gel polymerisieren. Zuletzt findet unter dem Einfluss von Faktor XIII die Quervernetzung zwischen den Fibrinmonomeren statt, womit sich der Pfropf stabilisiert, welcher die Gefäßläsion abdichtet *(Braun et al. 2006).*

6.2. Fibrinkleber

6.2.1. Allgemein

Der Fibrinkleber ist ein häufig angewendetes Produkt in der heutigen Medizin.
In der Chirurgie findet Fibrinkleber vielfältig Verwendung. Dabei wird die direkte blutstillende Wirkung des Klebers ausgenutzt. 1972 wurde erstmals Fibrinklebung durchgeführt *(Schwilden und Van Dongen 2003).*
Das Ausgangsmaterial für Fibrinkleber stammt aus gepooltem humanem Plasma. Die Herstellung erfolgt nach dem Verfahren von Cohn/Oncley.
Fibrinkleber bestehen aus zwei Komponenten:
- Komponente I: Plasmaproteine mit Fibrinogen, Faktor XIII, Fibronektin, Plasminogen und Aprotinin; Begleitstoffe sind Heparin und Triton.
- Komponente II: Humanes Thrombin und Calciumchlorid; Begleitstoffe sind Albumin, evtl. Glycin.

Die wirksamen Bestandteile des Fibrinklebers sind Humanfibrinogen, humanes Thrombin, humaner Faktor XIII, Rinderaprotinin und Calciumchlorid.

Die gebrauchsfertige Lösung sollte sofort verbraucht werden. Fibrinkleber sind lyophilisiert und tiefgefroren erhältlich *(Querschnittsleitlinien zur Therapie mit Blutkomponenten und Plasmaderivaten 2008, Kutz und Wolff 2007).*

6.2.2. Wirkung

Das Wirkprinzip besteht darin, dass Fibrinogen auf der Gewebeoberfläche mit Thrombin zur Gerinnung gebracht wird. Dieser Gerinnungsvorgang wird durch $CaCl_2$ beschleunigt. Der hohe Faktor-XIII-Gehalt bewirkt eine optimale Vernetzung und Stabilität des gebildeten Fibrins und garantiert eine entsprechende mechanische Belastbarkeit und Haftfestigkeit des Fibrinnetzes. Fibrinolytische Prozesse werden durch Zusatz des Inhibitors Aprotinin abgeblockt *(Schwilden und Van Dongen 2003).* Das bei der Klebung entstehende Fibringerüst wird spätestens nach 30 Tagen vom Körper vollständig abgebaut *(Dunn und Goa 1999).*

6.2.3. Fibrinkleber in der Chirurgie

Fibrinkleber werden bei Operationen zur lokalen Blutstillung von großen blutenden Parenchymflächen und durch Unterspritzen zur Stillung von blutenden gastrointestinalen Ulzera, zur Fixierung von Transplantaten und Implantaten (z.B. Herniennetzen), zur Abdichtung von Gefäßprothesen verwendet *(Querschnittsleitlinien zur Therapie mit Blutkomponenten und Plasmaderivaten 2008).*

6.2.4. Fibrinkleber in der Gefäßchirurgie

In der Chirurgie nimmt die Anwendung von Fibrinkleber in der letzten Zeit zu *(Spotnitz 2010, Lee und Jones 2005).* Sie ist vor allem in der Gefäßchirurgie von klinischer Bedeutung *(Shireman und Greisler 1998).*

Die Indikationsbereiche zur Anwendung von Fibrinkleber in der Gefäßchirurgie sind:

1. Abdichtung von Prothesen: Diese Abdichtung kann notfallmäßig erfolgen, wenn primär ausreichend vorgeronnene Prothesen nach Freigabe des Blutstromes infolge eines sogenannten „Defibrinierungssyndroms“, einer lokalen Fibrinolyse oder bei Fabrikationsfehlern wieder bluten.
Zur primären prophylaktischen Abdichtung nicht-vorgeronnener Prothesen kann der Fibrinkleber Verwendung finden bei extrakorporaler Zirkulation und bei Gerinnungsstörungen durch Blutverluste, zum Beispiel beim perforierten Aortenaneurysma oder bei anderer Ätiologie.

2. Lokale Blutstillung: Die lokale Blutstillung mit Fibrinkleber kommt bei Stichkanal- oder Anastomosenblutungen zur Anwendung, insbesondere wenn die Blutungsquelle für eine chirurgische Naht schlecht zugänglich oder infolge brüchiger Gefäßwand nicht geeignet ist. Hierbei wird der Kleber nicht direkt auf die Blutungsquelle appliziert, sondern unter Verwendung von Trägermaterial in Form von Kollagenvlies oder -faszie auf die Blutungsquelle gedrückt. Die Abdichtung ist umso effektiver, je trockener die Applikationsstelle ist. Ein Kontakt der Gefäßintima ist wegen lokaler thromboembolischer Komplikationen absolut zu vermeiden.

3. Mikrogefäßanastomosen: Hier kann Fibrinkleber entweder als Adjuvans zur Nahttechnik in Form einer kombinierten Nahtklebetechnik Verwendung finden oder als kompletter Nahtersatz bei der nahtlosen Mikrogefäßvereinigung.

4. Transplantatfixation: Diese Indikation kommt zum Tragen, wenn Venen-Transplantate infolge veränderter Organposition bei der Implantation längenmäßig falsch bemessen wurden und in der definitiven Lage zu Abknickungen führen. Eine Fixierung an entsprechender Stelle kann so zum Beispiel bei einem aortokoronaren Bypass eine Abknickung beseitigen *(Schwilden und Van Dongen 2003).*

6.2.5. Vorteile und Nachteile von Fibrinkleber

Die Vorteile des Fibrinklebers sind:

- Geringer Blutverlust
- Reduziertes Nachblutungsrisiko
- Verkürzte Operationszeit vor allem bei Risikopatienten; Verkürzung der arteriellen Abklemmzeiten
- Verbesserung der Anastomose durch Reduktion des implantierten Nahtmaterials und Vermeidung narbiger Stenosen.

Die Nachteile sind:

- Das Risiko einer Hepatitis-Übertragung kann heute trotz hoher Sicherheit der derzeit erhältlichen Präparate durch Spenderauswahl und Überwachung nicht mit letzter Sicherheit ausgeschlossen werden.
- Das versehentliche intravasale Eindringen des Klebstoffes ins Gefäßlumen führt zu Endothelläsion und lokalen thromboembolischen Komplikationen *(Schwilden und Van Dongen 2003).*

7. Problem- und Fragestellung

Strategien zur externen Stabilisierung der Venenwand zielen auf die Reduktion der Scherkräfte auf die Venenwand ab und damit auf die Verhinderung der frühzeitigen negativen Auswirkungen einer Dehnung der Venengraftwand durch den ausgeübten arteriellen Druck und reduzieren damit möglicherweise das Risiko der Entstehung von Graftversagen.
Zu diesen Strategien gehören die Platzierung eines porösen, nicht-restriktiven Polyester-Stents *(Mehta et al. 1998, Angelini et al. 2002, Stooker et al. 2001)* oder eines bioresorbierbaren Mantels *(Jeremy et al. 2004)* bzw. die Verwendung von perivenösem Fibrinkleber *(Stooker et al. 2002).*
Perivenöser Fibrinkleber wurde in einigen experimentellen Modellen und über verschiedene Zeiträume verwendet *(Wan L et al. 2006a, Stooker et al. 2003, Wan S et al. 2006).*
Die Ergebnisse dieser Studien sind im Hinblick auf die Bildung und Entwicklung der Intimahyperplasie zu unterschiedlichen Zeitpunkten widersprüchlich:
Wan S et al. haben gezeigt, dass die perivenöse Anwendung von Fibrinkleber auf das Interponat zur Verdickung des Venengrafts führt und nicht als Strategie zur Verhinderung eines Venengraftversagens nach aortokoronarer Bypassoperation angewendet werden kann *(Wan S et al. 2006).*
Wan L et al. konnten beweisen, dass die Anwendung von Fibrinkleber einen positiven Effekt auf das Venengraft hat und klinisch verwendet werden kann, um ein Venengraftversagen zu verhindern und damit die mittel- und langfristige Offenheitsrate des Venengrafts nach aortokoronarer Bypassoperation zu verbessern *(Wan L et al. 2006b).*
Diese Hypothesen sind in experimentellen Modellen im Kurzzeitversuch überprüft worden und haben ebenfalls widersprüchliche Ergebnisse erbracht *(Wan L et al. 2006a, Stooker et al. 2003, Wan S et al. 2006, Wan L et al. 2006b).*

Wir untersuchen in unseren eigenen Experimenten den Einfluss einer externen Fibrinkleberstabilisierung auf die Neointimabildung des

Venengrafts im Langzeitversuch nach Interponieren eines arterialisierten Segmentes der Vena jugularis interna auf die infrarenale Aorta im Rattenmodell.

8. Material und Methoden

8.1. Experimentelles Design

Insgesamt wurden 18 Ratten der Rasse „Wistar“ operiert.
Hiervon überlebten 18 Tiere bis zur Explantation und fanden in der Auswertung Berücksichtigung.
Die Explantation wurde nach 16 Wochen durchgeführt.

Die Tiere wurden in 3 Gruppen n=6 eingeteilt:

Kontrollgruppe: n=6
Die Operation wurde ohne Anwendung von Fibrinkleber durchgeführt.

Fibringruppe: n=6
Nach Beendigung der Interposition und vor Öffnung der Klemme zur Wiederherstellung des Blutflusses wurden 0,5 ml Fibrinkleber (TISSUCOL Duo S 0,5 ml Immuno, Baxter Deutschland GmbH, Edisonstraße 4, D-85716 Unterschleißheim) auf das Veneninterponat appliziert.

Fibrin-Kontrollgruppe: n=6
Die Vena jugularis wurde freipräpariert, aber nicht entnommen und mit 0,5 ml Fibrinkleber (TISSUCOL Duo S 0,5 ml Immuno) bedeckt.

8.1.1. Die Tiere

Die Versuche wurden an männlichen Wistar-Ratten (Charles River Laboratories GmbH, Sulzfeld, Deutschland) vorgenommen.

Die Gesamtanzahl der Tiere betrug n=18 und war auf drei Gruppen mit je 6 Tieren (n=6) aufgeteilt. Alle Tiere waren auswertbar. Das Gewicht der Wistar-Ratten lag zwischen 250 g und 350 g.

Die Haltung der Tiere erfolgte in den zentralen tierexperimentellen Einrichtungen der Universitätsmedizin Göttingen.
Die Ratten wurden mit Standard-Laborfutter gefüttert und nach den deutschen Rechtsvorschriften des Tierschutzes in einem 12-Stunden-Tag- und Nachtrhythmus gehalten.
Die Ratten wurden über einen gewissen Zeitraum (in der Regel eine Woche) vor dem operativen Eingriff eingestallt, damit sie stressfrei in die Versuche gehen konnten.
Das Tierversuchsvorhaben wurde durch das Niedersächsische Landesamt für Verbraucherschutz und Lebensmittelsicherheit / Tierschutz, AZ:33.42502-046/06, 29.06.06, genehmigt.
Die Dauer zwischen Implantation und Explantation des Venengrafts betrug 16 Wochen. Mit der Explantation wurden die Tiere durch Trennung der Aorta ad exitum gebracht.

8.1.2. Operative Verfahren

Dieses Modell wurde zuvor bei Mäusen, aber noch nicht bei Ratten beschrieben und bietet ein komplett arterialisiertes Venengraft mit arteriellem Blutdruck *(Salzberg et al. 2006).*
Die Narkose erfolgte über das Inhalationsanästhesiemittel Sevofluran. Insgesamt betrug die Dauer der Narkose zwischen 2 und 2,5 Stunden.
Nach Eintreten des Toleranzstadiums wurde das Operationsfeld am Bauch und Hals rasiert. Anschließend wurde die Ratte auf eine Wärmematte, die

vorher mit einem sterilen Tuch abgedeckt worden war, auf den Rücken gelegt und im Nacken unterstützt. Die Desinfektion des Operationsgebiets wurde mit einem Antiseptikum durchgeführt (Cutasept F®, BODE Chemie GmbH, Melanchthonstraße 27, 22525 Hamburg).
Unter dem Mikroskop (16-fache Vergrößerung) erfolgte die Hautinzision in der lateralen Halsregion rechts entlang des M. sternocleidomastoideus. Das weitere Vorgehen sah folgendermaßen aus: Spalten des subkutanen Fettgewebes, stumpfes Auseinanderdrängen der Muskelschichten, vorsichtige Darstellung der Vena jugularis, Ligieren der Seitenäste und Entnehmen eines 1,0 bis 1,5 cm langen Segmentes möglichst seitenästefrei. Markieren der kranialen Seite mit einem Faden. Das Venensegment wurde mit einer Spritze und 4° C kalter Ringer-Lösung sanft von Blut freigespült und anschließend im Kühlschrank in kalter Ringer-Lösung bis zur Implantation aufbewahrt.

In der Fibrin-Kontrollgruppe wurde die Vena jugularis interna in situ mit 0,5 ml Fibrinkleber (TISSUCOL Duo S 0,5 ml Immuno) bedeckt. Danach erfolgte die Kontrolle auf Bluttrockenheit und das Schließen der Haut mittels Einzelknopfnähten (Prolene 3,0, Johnson & Johnson Medical GmbH, Robert-Koch-Straße 1, 22851 Norderstedt) am Hals.

Nach erneuter Desinfektion des Bauches erfolgte der Hautschnitt im mittleren Bauchbereich, Durchtrennung der Muskeln entlang der Linea alba, Eröffnen des Peritoneums, sorgfältige Umlagerung des Darms zur linken Seite; der Darm wurde zur Erhaltung der Wärme mit einer Folie umhüllt. Danach erfolgte teils scharf, teils stumpf die Präparation der Aorta abdominalis. Diese wurde vorsichtig von der infrarenalen Vena cava getrennt und anschließend mobilisiert. Es wurde ein ca. 1,5 bis 2 cm langes Aortensegment abgeklemmt und reseziert. Das Venengraft wurde nach der Anpassung der Kaliber an die Aorta in Einzelknopftechnik mit Prolene-Fäden 8,0 End-zu-End in Blutflussrichtung auf die Aorta abdominalis interponiert. Anschließend Kontrolle auf Bluttrockenheit und Öffnen der Klemmen. Der Fluss konnte visuell und palpatorisch durch Pulsationen des Venensegments kontrolliert werden. Eventuelle Sickerblutungen aus dem

Anastomosenbereich wurden durch leichten Druck mittels Kompresse zum Stillstand gebracht. Auf das Graft der Fibrinkleber-Gruppe wurde vor Öffnen der Klemmen 0,5 ml Fibrinkleber (TISSUCOL Duo S 0,5 ml Immuno, Baxter Deutschland GmbH, Edisonstraße 4, D-85716 Unterschleißheim) appliziert.
Um eine Thrombose zu verhindern, wurden 200 IE Heparin subkutan appliziert.
Gleichzeitig wurden 2 ml körperwarme Ringer-Lösung subkutan injiziert, um den eingetretenen Blutverlust auszugleichen.
Abschließend wurde der Darm rückverlagert und der Bauchraum und die Haut mittels fortlaufender Naht (3,0 Prolene) verschlossen.
Danach langsames Reduzieren des Sevofluran; während dieser Zeit einmalige subkutane Gabe von Buprenorphin (Temgesic® 0,1 mg/kg KG), um eine angemessene postoperative Analgesie zu erreichen.

Die Tiere verblieben anschließend für weitere 24 Stunden auf einer Wärmeplatte (37° C) im Käfig.

8.2. Histologie und Morphometrie

Nach 16 Wochen erfolgte bei allen Ratten die Explantation des interponierten Venensegments.
Die Narkose wurde erneut über Inhalationsanästhesie mittels Sevofluran vorgenommen. Nach Eintreten des Toleranzstadiums wurde das Operationsfeld am Bauch rasiert.
Die Ratte wurde auf eine Wärmematte, die vorher mit einem sterilen Tuch abgedeckt worden war, auf den Rücken gelegt und im Nacken unterstützt.
Nach Desinfektion des Bauches erfolgten der Hautschnitt im mittleren Bauchbereich, die Durchtrennung der Muskeln entlang der Linea alba, die Eröffnung des Peritoneums und eine sorgfältige Umlagerung des Darms zur linken Seite.
Danach wurde das Venengraft mit der Aorta mobilisiert und mittels eines Schlitzes an der dorsalen Seite der Aorta in das distale Ende der

Anastomose eine Sonde eingeführt, die an eine mit Formalin ausgefüllte Infusion bei einem hydrostatischen Druck von 100 mm Hg angeschlossen war.
Nach Eröffnung der Aorta an der proximalen Seite der Anastomose wurde das Venensegment mit Formalin perfusionsfixiert.
Danach wurde die Aorta am proximalen Ende der Anastomose ligiert und das Venensegment für 15 Minuten mit 4% Phosphat-gepuffertem Formalin mit einem Druck von 100 mm Hg fixiert.
Anschließend wurde das Venengraft en bloc mit der angrenzenden Aorta entnommen.
Die Präparate wurden für 36 Stunden mit Formalin konserviert.

8.2.1. Histologische Aufarbeitung

Die histologischen Bearbeitungen und Untersuchungen erfolgten an der histologischen Abteilung der Herz-Thorax-Gefäß-Chirurgie des Universitätsklinikums Göttingen, Leiterin Frau Waldmann-Beushausen.
Zur histologischen Untersuchung wurden aus jedem Venengraft drei Segmente entnommen. Zur Wachs-Einbettung wurden drei Segmente von jedem perfusionsfixierten und aufgespannten Venengraft entfernt, dehydriert und in Paraffin eingebettet, so dass ihre Achse senkrecht zur Schnittebene stand. Zur histologischen Untersuchung unter Lichtmikroskopie wurden die Schnitte nach Standardverfahren mit Hämatoxylin und Eosin und Elastica-van-Gieson gefärbt.

8.2.2. Morphometrie

Die Auswertung der Segmente erfolgte jeweils verblindet.
Die Gefäßwand-Abmessungen, Intima- und luminalen Flächen wurden mit einer computergeschützten Planimetrie gemessen, und zwar durch Anwendung einer Olympus® BH-2 Video-Mikroskop-Kamera, eines Kopfes (JVC TK-870E), eines Computers (Victor V386A, Victor Technologies) und

eines SoftaOlympus DP-Soft 3,1® Software-und Image-Analyse-Systems (Olympus Europa Holding GmbH, Hamburg, Deutschland).

Das Lumen wurde als die Fläche, die das Endothel umschließt, definiert.
Die Intima wurde als die Fläche zwischen der Lamina elastica interna und dem Lumen definiert.
Die Media war aufgrund der massiven Zerstörung der Gefäßwandstruktur nicht messbar, deshalb wurde die Media als der Rest der Gefäßwand mit Ausnahme der Intima berechnet.

Der Umfang des Lumens, die Intima- und die Wanddicke wurden insgesamt gezielt gemessen.

Die Mittelwerte der luminalen und intimalen Umfänge, Intima- sowie Gesamtwanddicke wurden für alle Teile aus dem gleichen Graft berechnet.

8.2.3. Statistik

Die Erfassung der Messdaten erfolgte über das Microsoft-Programm Excel®. Mit diesem wurden auch die Grafiken erstellt.

Alle Werte sind als Mittelwert ± Standardabweichung des Mittelwertes (SEM) definiert. Die Daten wurden für die statistische Differenz mithilfe der Computer-Software Graphpad INSTAT®, Version 3,05 analysiert.

Der nicht-parametrische Statistik-Test Mann-Whitney wurde verwendet, um statistische Unterschiede zu erkennen.
Ein zweiseitiger p-Wert $< 0,05$ wurde als statistisch signifikant akzeptiert.

9. Ergebnisse

9.1. Gruppenvergleich

Zum Vergleich wurden drei Gruppen gebildet: die Kontroll-Gruppe, die Fibrinkleber-Gruppe und Fibrin-Kontrollgruppe.
Die Anzahl der in die Auswertung einfließenden Tiere betrug n=6 pro Gruppe.
Die drei Gruppen wurden histologisch, morphometrisch sowie immunhistochemisch verglichen.

Morphometrisch wurden Lumen-Fläche, Intima-Fläche, totale Wanddicke und Intimadicke verglichen.
Histologisch wurden die Gefäße im Hinblick auf Integrität der Gefäßwand, Intimahyperplasie und Gefäßschaden verglichen.
Immunhistochemisch wurden die Schaumzellen und die mononukleären Zellen untersucht und verglichen.

9.1.1. Morphometrie

<u>Luminale Fläche:</u>

Die Analyse der gesamten luminalen Fläche mithilfe der Computer-Planimetrie zeigte bei den Tieren, die mit Fibrinkleber behandelt worden waren, eine signifikante Erhöhung der Fläche und eine aneurysmatischen Degeneration der Venengrafts.
Dieser Befund wurde in vier von sechs Tieren gefunden.
(2,184.75±347 mm^2 vs. 7,231.85±1782 mm^2, Kontrollgruppe vs. Fibringruppe; Mittelwert ± SEM, $p < 0,05$) (Grafik 1, 1. Spalte und Tabelle 1).

Intimale Fläche:

Neben der Zunahme der luminalen Fläche nahm auch die intimale Fläche bei den Tieren, die mit Fibrinkleber behandelt worden waren, im Vergleich zur Kontrollgruppe signifikant zu.
(2,517.16±356 mm^2 vs. 18,424±4,927 mm^2, Kontrollgruppe vs. Fibringruppe; Mittelwert ± SEM, $p < 0,05$) (Grafik 1, 2. Spalte und Tabelle 1).

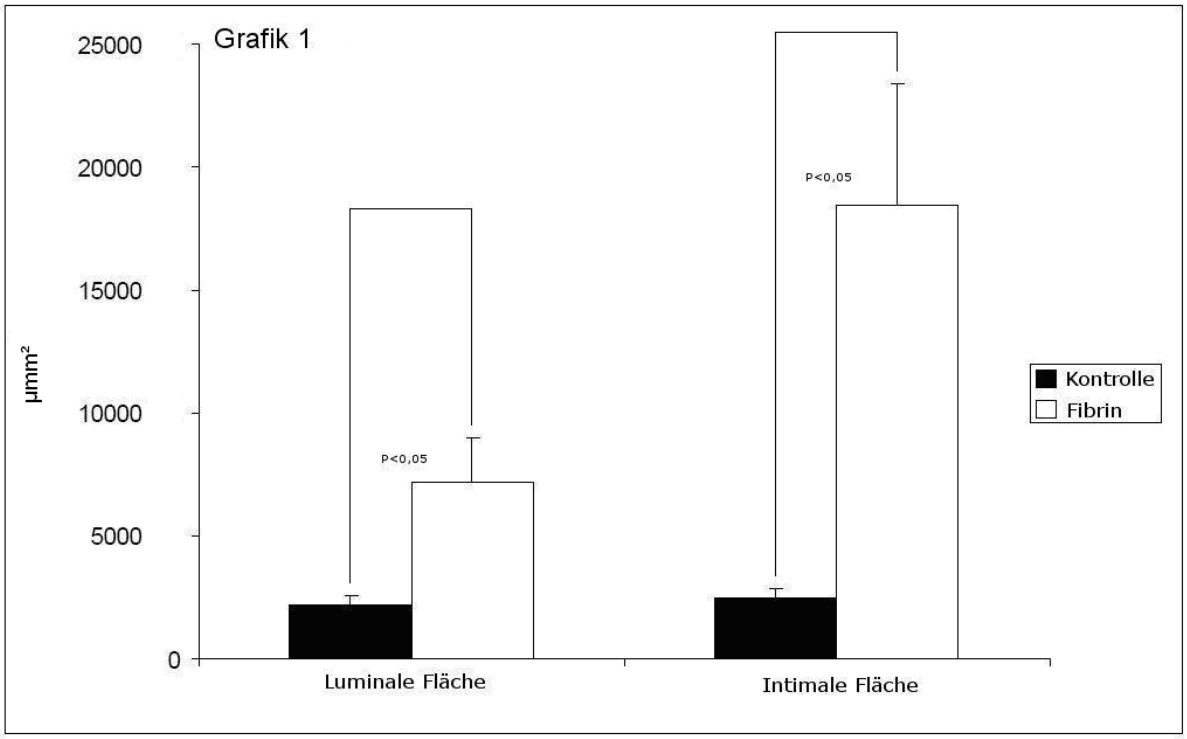

Grafik 1: (Stojanovic et al. 2009)
Kontrollgruppe: Venentransposition ohne Anwendung von Fibrinkleber (schwarze Säulen) vs. Fibrinkleber-Gruppe: Venentransposition mit Anwendung von Fibrinkleber (weiße Säulen).

Lumenfläche (μm^2): ist die Fläche, die das Endothel umschließt.
Intimafläche (μm^2): ist die Fläche zwischen der Lamina elastica interna und dem Lumen.
$p < 0,05$ signifikanter Unterschied zwischen den jeweiligen Gruppen.

Ergebnisse der Messungen:

Mittelwert ± SEM	Kontrollgruppe		Fibrinkleber-Gruppe	
Intimadicke (µm)	74.04±6.7	$p < 0,001$	1245±187	$p < 0,001$
Totale Wanddicke (µm)	273±24	$p < 0,001$	1708±211	$p < 0,001$
Lumenfläche (µm²)	2184755±347	$p < 0,05$	7231846±178	$p < 0,05$
Intimafläche (µm²)	2517166±356	$p < 0,05$	18424000±493	$p < 0,05$

Tabelle 1: *Ergebnisse der Messungen*

Totale Wanddicke:

Parallel zur Zunahme der luminalen Fläche nahm die gesamte Gefäßwand in der Fibrinkleber-Gruppe im Vergleich zur Kontrollgruppe deutlich zu. 273±24 µm vs. 1,708±211 µm (Mittelwert ± SEM, Kontrollgruppe vs. Fibringruppe; $p < 0,001$) (Grafik 2 und Tabelle 1).

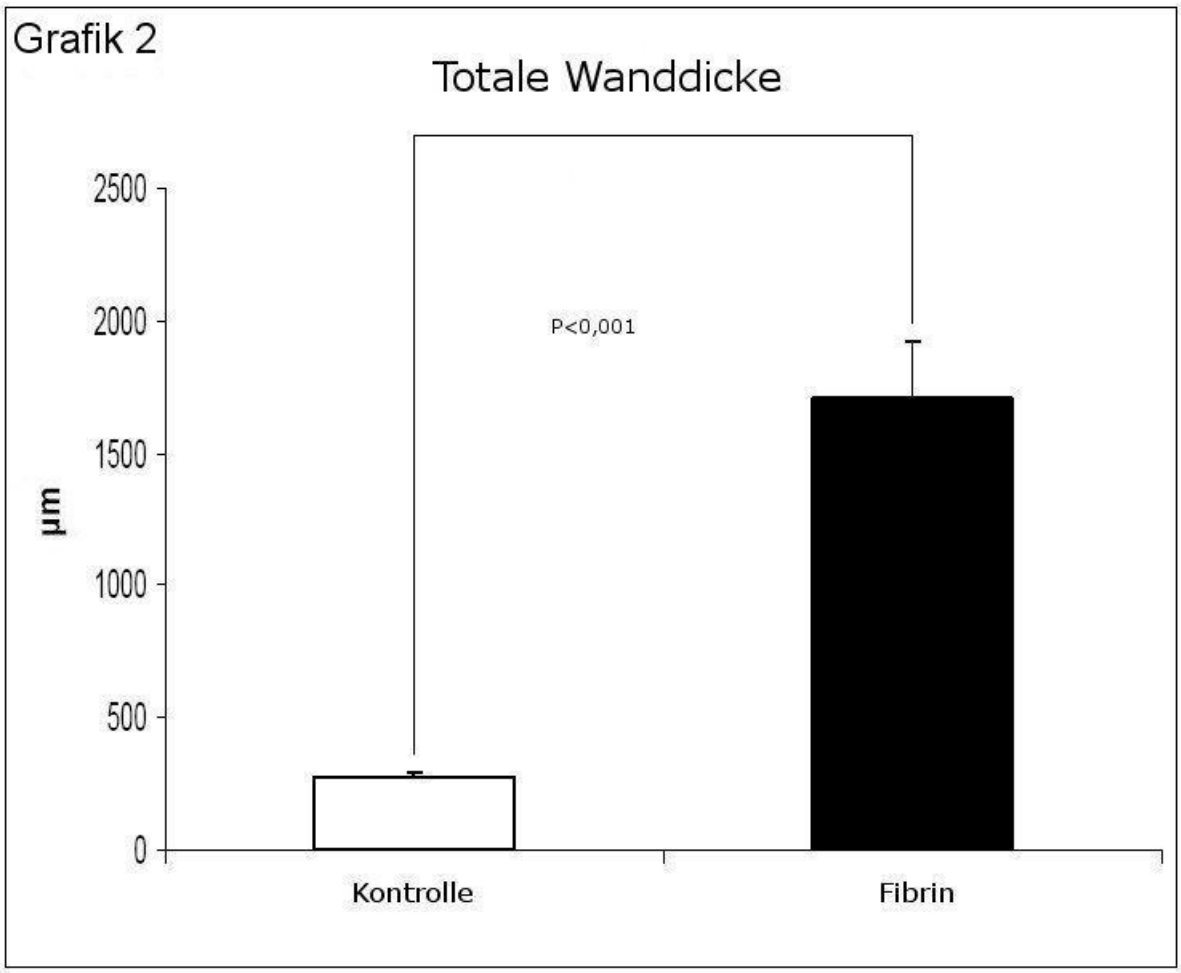

Grafik 2: *(Stojanovic et al. 2009)*

Totale Wanddicke (µm) gemessen in der Kontrollgruppe (weiße Säulen) und in der Fibrinkleber-Gruppe (schwarze Säulen).

Kontrollgruppe: Venentransposition ohne Anwendung von Fibrinkleber (weiße Säulen)

Fibrinkleber-Gruppe: Venentransposition mit Anwendung von Fibrinkleber (schwarze Säulen).

$p < 0,001$ signifikanter Unterschied zwischen den jeweiligen Gruppen.

Intima-Dicke:

Entsprechend der Zunahme der gesamten Gefäßwanddicke und der Erhöhung der intimalen Fläche verdickte sich die Intima im Venengraft mit Fibrinkleber im Vergleich zur Kontrollgruppe.
74,04±6,7 µm vs. 1245±187 µm (Mittelwert ± SEM, Kontrollgruppe vs. Fibringruppe; $p < 0{,}001$) (Grafik 3 und Tabelle 1).

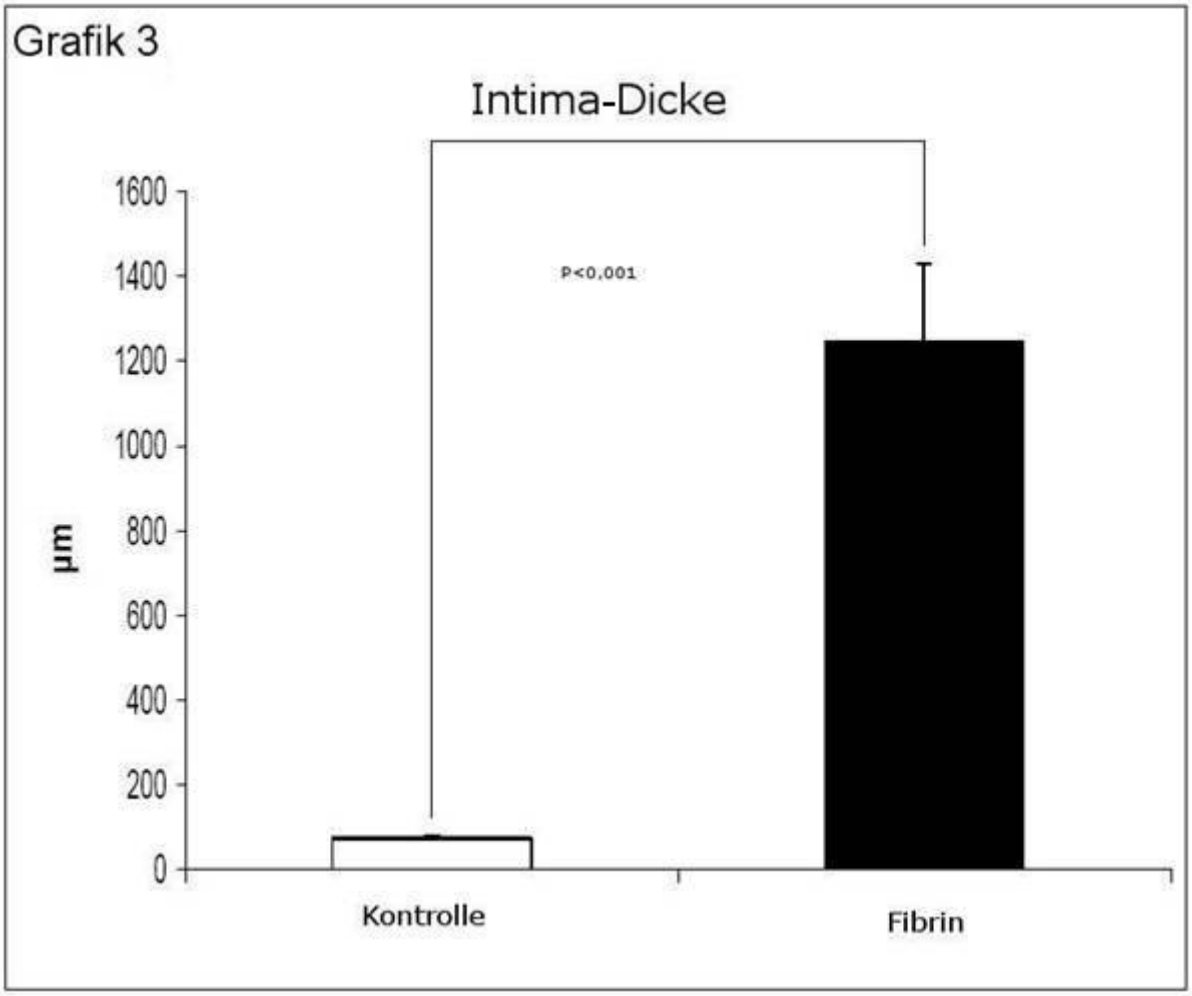

Grafik 3: *(Stojanovic et al. 2009)*

Intima-Dicke (µm) gemessen in der Kontrollgruppe (weiße Säulen) und Fibrinkleber-Gruppe (schwarze Säulen).
Kontrollgruppe: Venentransposition ohne Anwendung von Fibrinkleber (weiße Säulen)
Fibrinkleber-Gruppe: Venentransposition mit Anwendung von Fibrinkleber (schwarze Säulen).

$p < 0{,}001$ signifikanter Unterschied zwischen den jeweiligen Gruppen.

Histochemische Unterschiede und Unterschiede in der Wandarchitektur zwischen Kontroll- und Fibringruppe

Die mit Fibrinkleber stabilisierten Venengrafts zeigten im Vergleich zur Kontrollgruppe eine dichte Infiltration von mononukleären Zellen und Schaumzellen sowie eine deutliche Zerstörung der Venenwandarchitektur. Neointimale Bildung war in beiden Gruppen auszumachen, die Venen mit Fibrinkleber wiesen allerdings eine übermäßige Bildung von Neointima und eine aneurysmatische Degeneration bei vier von sechs Tieren auf (Bild 1, Bild2, Bild 3).

Die Analyse der Fibrin-Kontrollgruppe ohne Transposition zeigte einen vereinzelten Schaden in der Gefäßwandarchitektur mit einem geringen Entzündungsgrad (Bild 4). Die Venengrafts der Kontrollgruppe zeigten im Vergleich zu den fibrinstabilisierten Gruppen eine gut erhaltene Venenwandarchitektur mit keiner oder einer geringen Infiltration von mononukleären Zellen sowie eine deutlich geringere Neointima-Bildung (Bild 5a und 5b, Bild 6a und 6b).

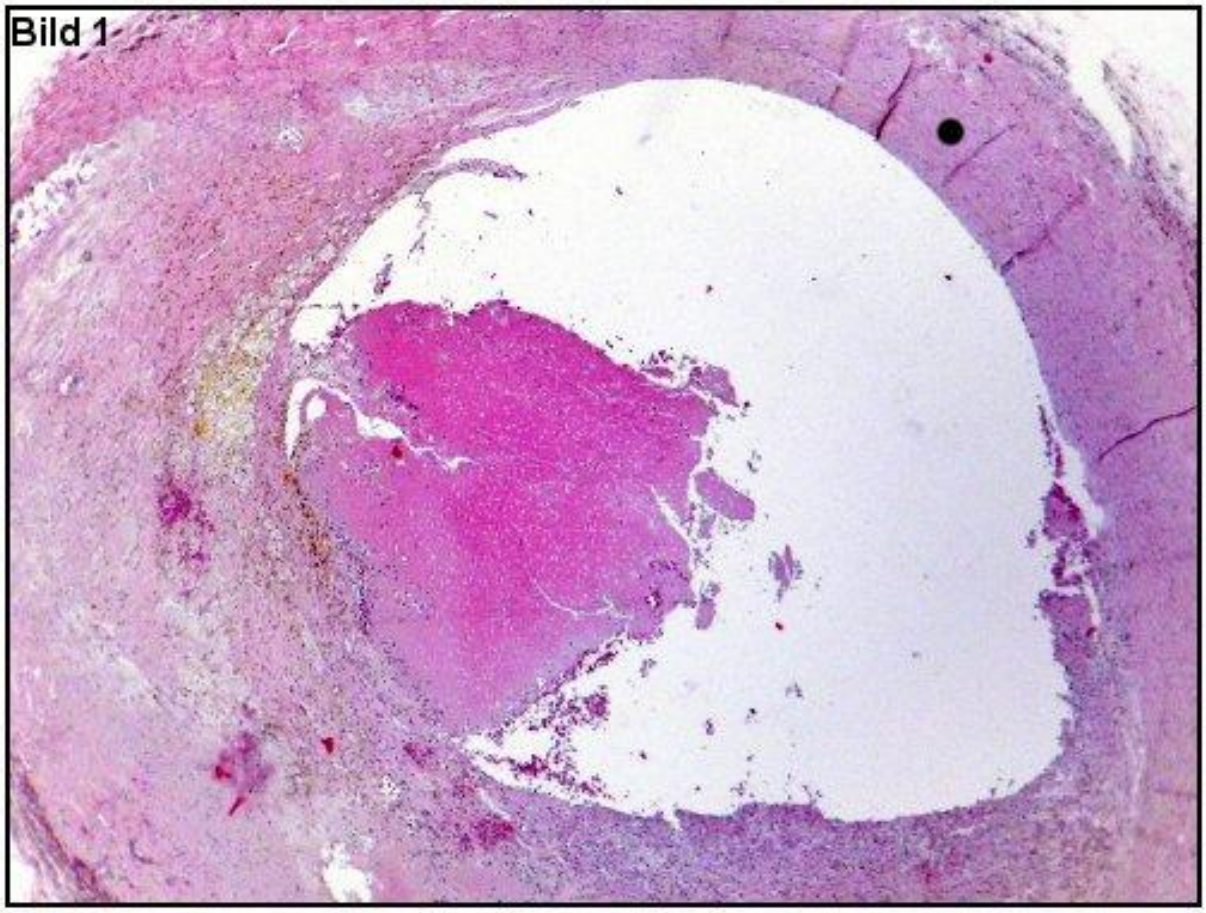

Bild 1: *(Stojanovic et al. 2009)*

Der histologische Schnitt eines Venengrafts mit externer Stabilisierung mittels Fibrinkleber nach Hämatoxylin- und Eosin-Färbung zeigt eine intensive neointimale Bildung (25-fache Vergrößerung).

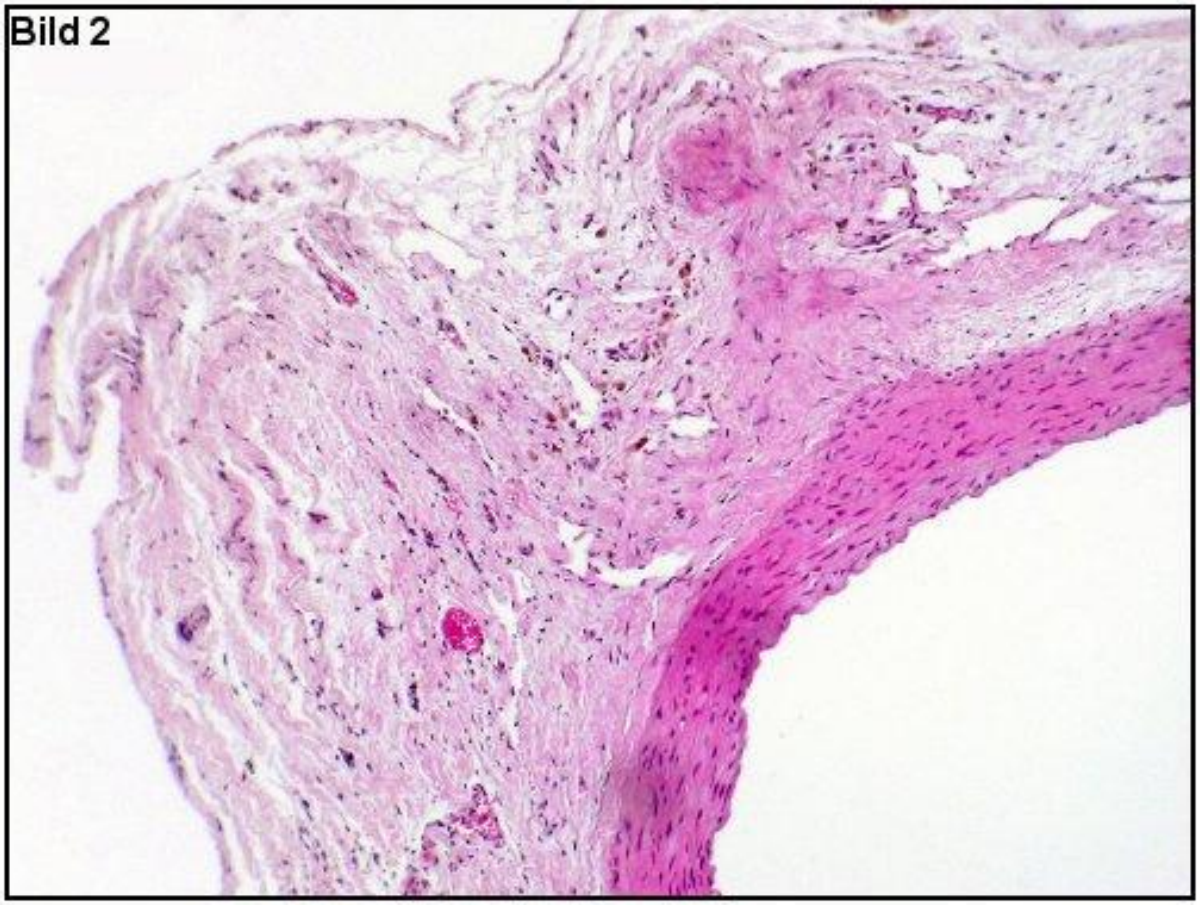

Bild 2: *(Stojanovic et al. 2009)*

Der histologische Schnitt eines Venengrafts mit externer Stabilisierung mittels Fibrinkleber nach Hämatoxylin- und Eosin-Färbung zeigt die Zerstörung der Adventitia einer aneurysmatischen degenerierten Wand des Venengrafts (25-fache Vergrößerung).

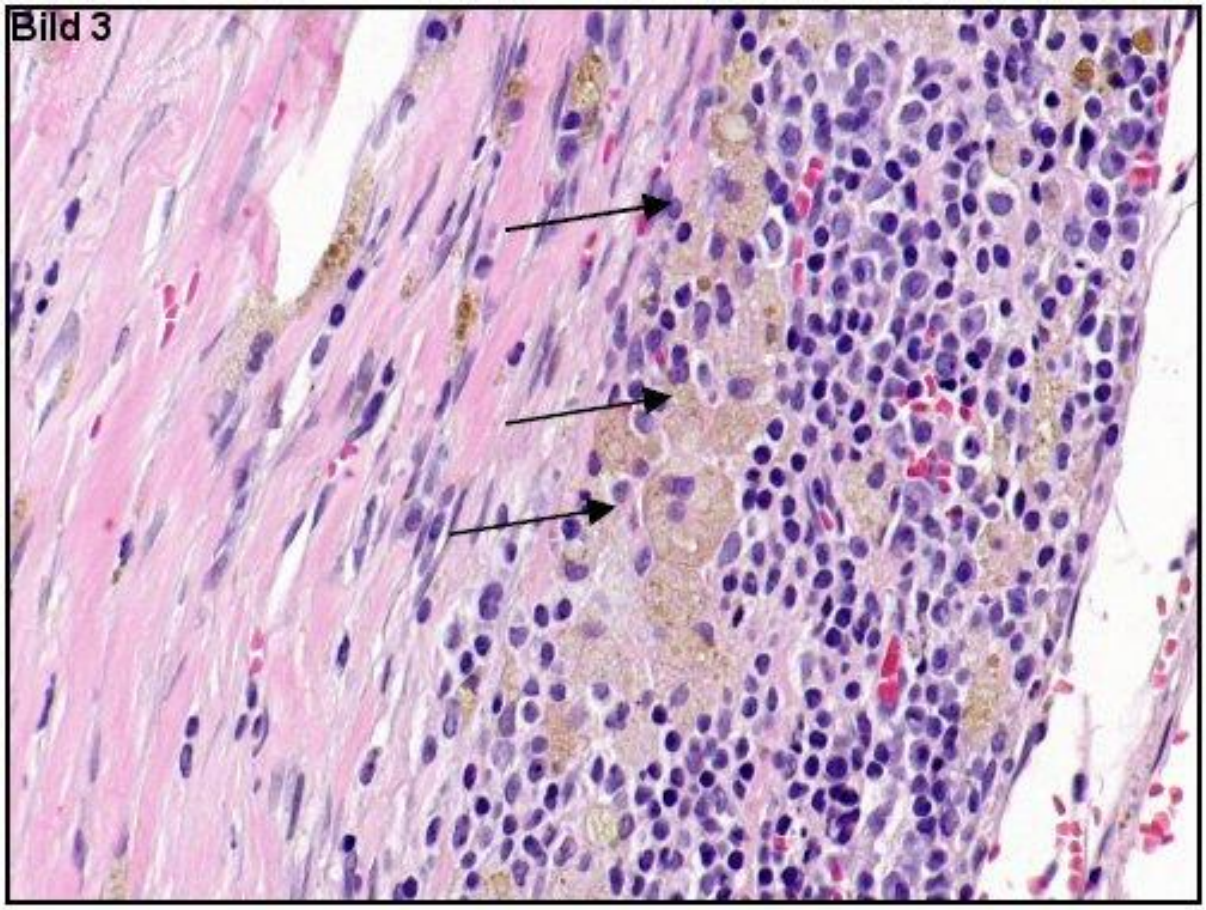

Bild 3: *(Stojanovic et al. 2009)*

Der detaillierte histologische Schnitt eines Venengrafts mit externer Stabilisierung mittels Fibrinkleber nach Hämatoxylin- und Eosin-Färbung zeigt eine starke Infiltration von mononukleären Zellen und Schaumzellen (Pfeile) (100-fache Vergrößerung).

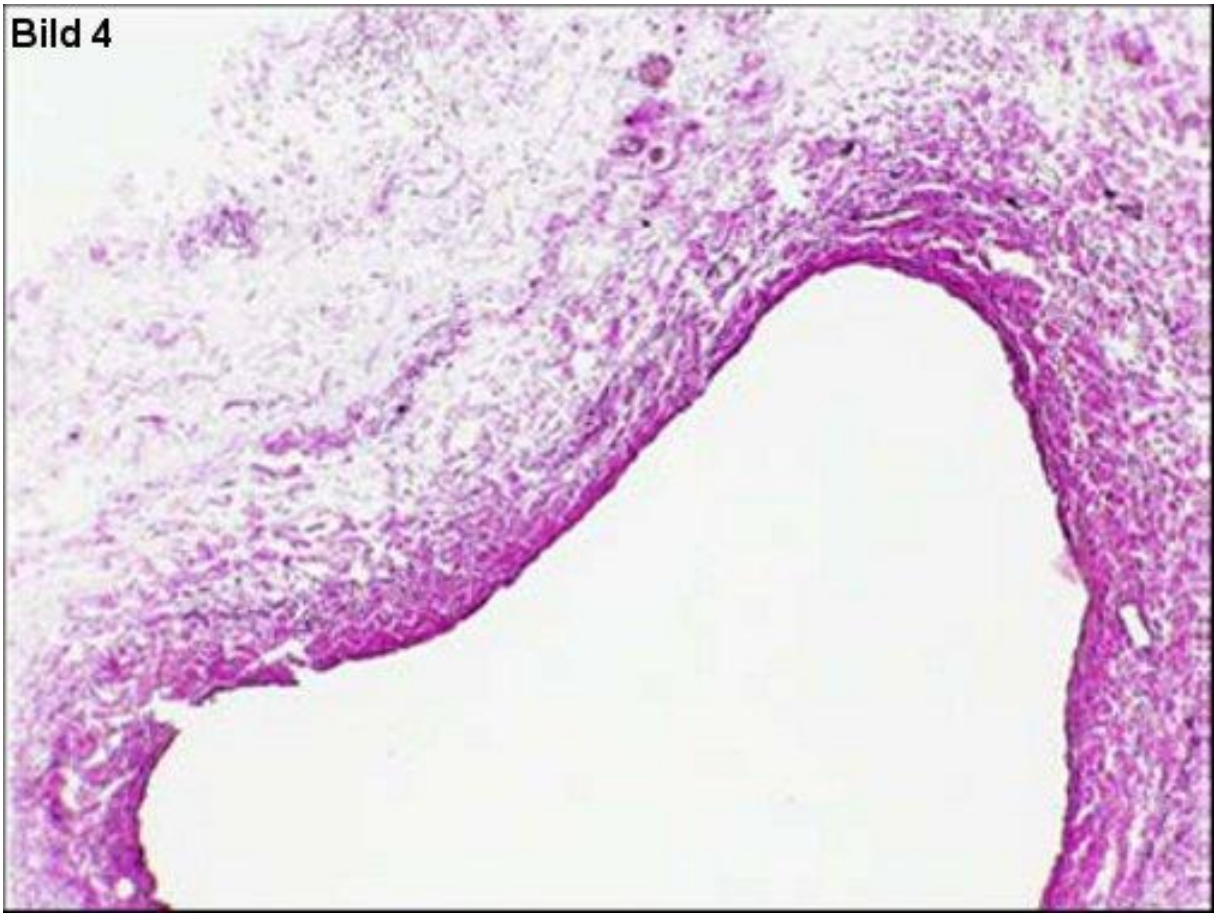

Bild4: *(Stojanovic et al. 2009)*

Der histologische Schnitt eines Venengrafts aus der nicht-interponierten Fibrin-Kontrollgruppe nach Hämatoxylin- und Eosin-Färbung zeigt eine gestörte Gefäßwandarchitektur (25-fache Vergrößerung).

Bild 5a und Bild 5b: *(Stojanovic et al. 2009)*

Der histologische Schnitt zweier verschiedener Venengrafts aus der Kontrollgruppe (ohne externe Stabilisierung mittels Fibrinkleber) nach Hämatoxylin- und Eosin-Färbung zeigt eine normale Gefäßwandstruktur ohne Zerstörung der Adventitia und ohne aneurysmatische Degeneration, jedoch mit geringer Intimahyperplasie (6,5-fache Vergrößerung).

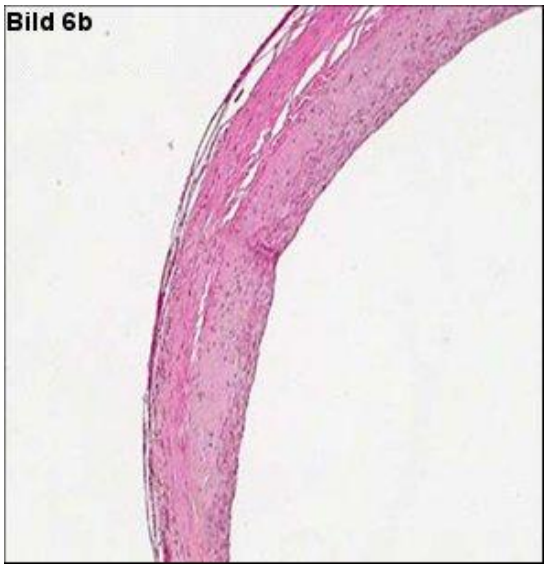

Bild 6a und Bild 6b: *(Stojanovic et al. 2009)*

Der histologische Schnitt zweier verschiedener Venengrafts aus der Kontrollgruppe (ohne externe Stabilisierung mittels Fibrinkleber) nach Hämatoxylin- und Eosin-Färbung zeigt deutlich die geringe Intimahyperplasie ohne Zerstörung der Gefäßwandarchitektur (100-fache Vergrößerung).

Elastinfasern:

Makroskopisch waren die Elastinfasern in der Fibrinkleber-Gruppe deutlich geringer ausgebildet als in der Kontrollgruppe, Schaumzellen fanden sich nur in der Fibrinkleber-Gruppe (Bild 3, Bild 7, Bild 8).
In der Fibrin-Kontrollgruppe ohne Interposition waren die elastischen Fasern beeinträchtigt und wiesen einen Kontinuitätsverlust entlang der Venenwand auf (Bild 9).

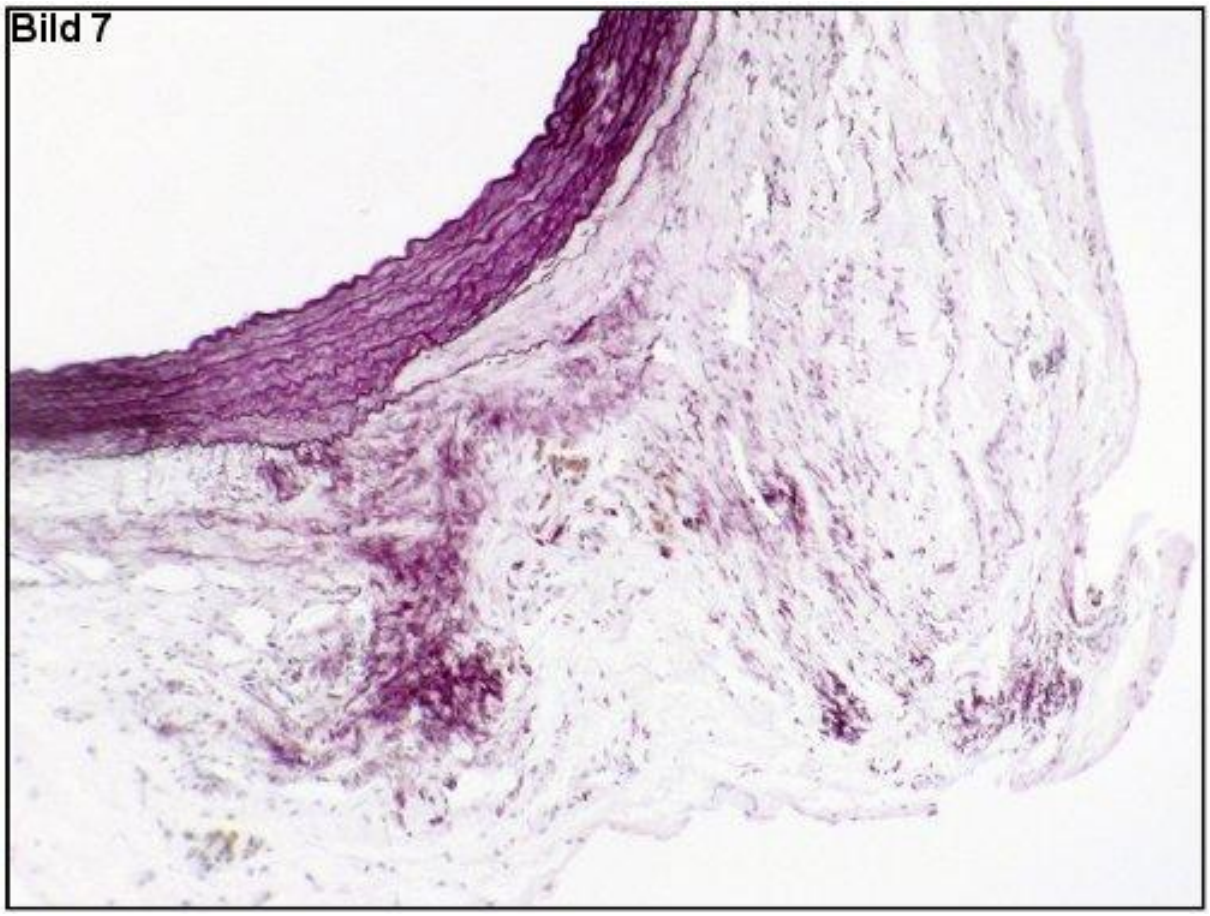

Bild 7: *(Stojanovic et al. 2009)*

Der histologische Schnitt eines Venengrafts aus der Fibrinkleber-Gruppe (mit externer Stabilisierung mittels Fibrinkleber) nach Elastica-van-Gieson-Färbung zeigt einen deutlichen Verlust der elastischen Fasern in der Gefäßwand (100-fache Vergrößerung).

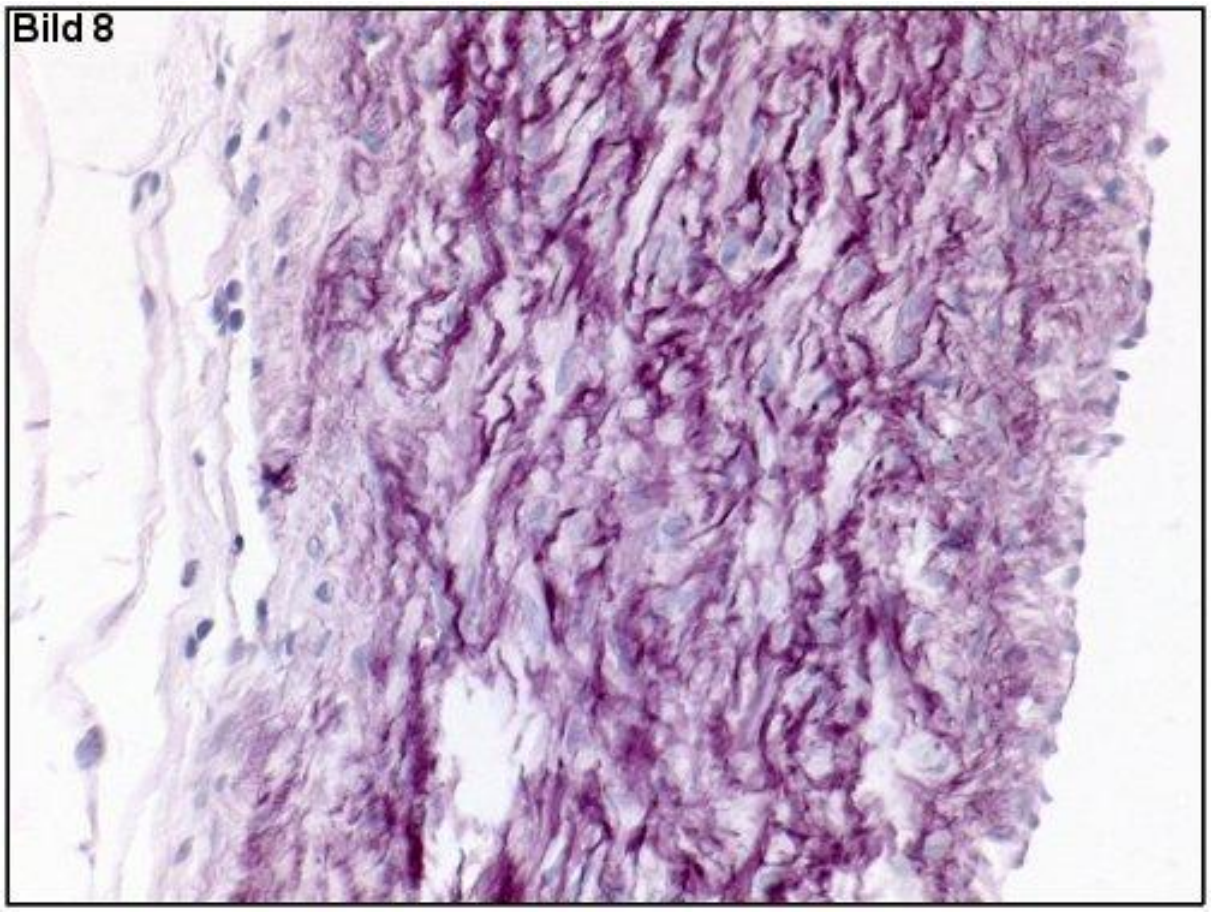

Bild 8: *(Stojanovic et al. 2009)*

Der histologische Schnitt eines Venengrafts aus der Kontrollgruppe (ohne externe Stabilisierung mittels Fibrinkleber) nach Elastica-van-Gieson-Färbung zeigt eine Erhaltung der elastischen Fasern in der Gefäßwand (100-fache Vergrößerung).

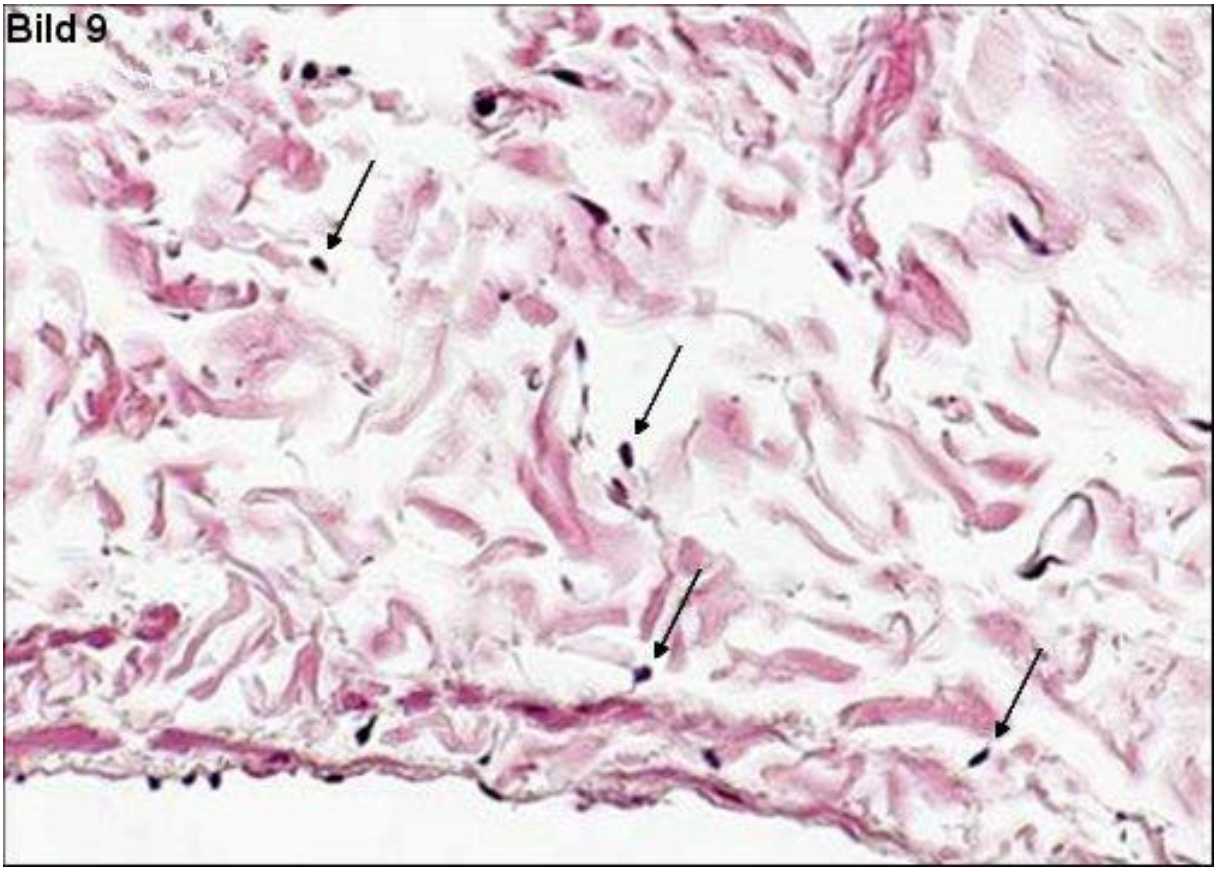

Bild 9: *(Stojanovic et al. 2009)*

Der histologische Schnitt eines Venengrafts aus der Fibrin-Kontrollgruppe nach Elastica-van-Gieson-Färbung zeigt gestörte elastische Fasern in der Gefäßwand mit leichter Entzündung (100-fache Vergrößerung).

9.2. Tabellarische Zusammenfassung der Ergebnisse

Gruppe / Kriterien	Kontrolle	Fibrin	Fibrin-Kontrollgruppe
Morphologie	-Erhaltene Wandarchitektur -Geringe Mononuklearzellen - Geringe Bildung von Intimahyperplasie	- Infiltration von Mononuklearzellen -Nachweis von Schaumzellen -Zerstörung der Wandarchitektur - Exzessive Bildung von Intimahyperplasie -Deutliche aneurysmatische Wanddegeneration	- Vereinzelter Schaden in der Gefäßwandarchitektur mit einem gewissen Entzündungsgrad
Lumina-Fläche	2,184.75±347 mm^2 *p < 0,05*	7,231.85±1782 mm^2 *p < 0,05* - Signifikante Erhöhung der aneurysmatischen Degeneration	
Intima-Fläche	2,517.16±356 mm^2 *p < 0,05*	18,424±4,927 mm^2 *p < 0,05* - Signifikante Zunahme und Bildung von Neointima	
Totale Wanddicke	273±24 µm *p < 0,001*	1708±211 µm *p < 0,001* - Signifikante Zunahme der gesamten Wanddicke	
Intima-Dicke	74.04±6.7 µm *p < 0,001*	1245±187 µm *p < 0,001* - Deutliche Zunahme der intimalen Wanddicke -Neointimale Proliferation	
Elastinfasern		-Deutlich weniger Elastinfasern -Nachweis von Schaumzellen	-Beeinträchtigte elastische Fasern mit Kontinuitätsverlust entlang der Venenwand

10. Diskussion

Die Intimahyperplasie gilt als Hauptursache für das Versagen eines im Zuge der Herz- und Gefäßchirurgie angelegten Venengrafts. Sie wird als intrinsisches Anpassungsphänomen des Venengrafts nach Implantation angesehen und äußert sich als Gefäßwandverdickung *(Morinaga et al. 1985, Boerboom et al. 1990, Motwani und Topol 1998, Clowes und Reidy 1991, Gelabert et al. 1994, Gershlick 2002, Gomes et al. 2001, Larena-Avellaneda und Franke 2004).* Man geht davon aus, dass frühere Schäden am Venengraft, z.B. durch ein chirurgisches Trauma und/oder erhöhte Wandspannung infolge der erhöhten intraluminalen Druckbelastung, blutflussbedingter Scherkräfte und pulsatilen Blutflusses, Mechanismen induzieren, die letztendlich zu einer Intimahyperplasie an diesem Graft führen *(Stooker et al. 2003, Wan S et al. 2006, Verrier und Boyle 1996, Dilley et al. 1992, Verma et al. 2003, Cox et al. 1991).* Bereits vor der Implantation kommt es bei der Entnahme des Venengrafts zur Verletzung der Venen, Schädigung des Endothels und Verlängerung der Ischämiezeit *(Sakaguchi et al. 2005, Thiene et al. 1980).* Nach der Implantation wird die interponierte Vene direkt dem arteriellen Fluss, den Scherkräften, zirkumferentiellen Kräften, radialer Verformung und pulsatilem Druck ausgesetzt *(Morinaga et al. 1985, Zwolak et al. 1987, Davies 1997, Davies et al. 1997, Dobrin et al. 1989, Rittgers et al. 1978, Porter et al. 1998, Lauth et al. 2001)*.
Eine Reihe von Reaktionen findet als Anpassungsphänomen der Vene des venösen Niederdrucksystems an den arteriellen Kreislauf statt:
Zum einen führt die Erhöhung des Blutdrucks im Venengraft zur Veränderung der Gefäßwandstärke, um die zirkumferentielle Wandspannung zu normalisieren, zum anderen kommt es bei einer Veränderung der Blutflussrate und der Scherspannung in der Vene zu einer Änderung des Gefäßdurchmessers *(Zwolak et al. 1987, Dobrin et al. 1989).*

Die Folge ist ein progressives Remodeling im Sinne einer Verdickung des Venengrafts und vor allem die Bildung einer Neointima in der inneren

Schicht des Gefäßes als Antwort auf die neuen hämodynamischen Einflüsse *(Morinaga et al. 1985, Zwolak et al. 1987, Dobrin et al. 1989).*
Im Venengraft kommt es zu einer dehnungsmodulierten Proliferation der glatten Muskelzellen der Tunica media und zu deren Einwanderung in die Intima *(Garg und Hassid 1989, Vanhoutte und Scott-Burden 1994, Ross 1999, Ross 1993).* Dort erfolgt unter Stimulation von PDGF ("Platelet-derived Growth Factor") aus den an die Verletzung angelagerten Thrombozyten eine massive Produktion von extrazellulärer Matrix (Kollagen I/III, Elastin) *(Gentile et al. 1999, Westerband et al. 1997)*. Beide sind der Schlüssel in der Pathogenese der Neointimabildung im Venentransplantat, die schließlich zu einer Einengung (Stenose) des Blutgefäßlumens bis hin zum kompletten Gefäßverschluss (Okklusion) führen kann *(Davies 1997).*
Mehrere morphologische und klinische Studien an Bypässen konnten die Phasen in der Reaktion der Vene auf eine arterielle Implantation zeigen *(Motwani und Topol 1998, Schwartz et al. 1995, Cox et al. 1991, Waller und Roberts 1985, Barboriak et al. 1978, Vlodaver und Edwards 1971, Dilley et al. 1992, Fuster et al. 1992).* In den ersten Stunden bis Tagen kommt es zur okklusiven Thrombose infolge einer endothelialen Verletzung sowie zu rheologischen Störungen *(Tsui und Dashwood 2002, Bourassa et al. 1982, Rosenfeldt et al. 1999).* In den nächsten Monaten schließt sich eine progressive Media- und Neointimaverdickung als Folge der Migration und Proliferation von glatten Muskelzellen an *(Motwani und Topol 1998, Clowes und Reidy 1991, Gelabert et al. 1994, Gershlick 2002, Gomes et al. 2001, Larena-Avellaneda und Franke 2004).* In den folgenden Jahren steigt die Tendenz zur Atherombildung auf dem Boden der verdickten Intima. Dies führt zur einer steigenden Rate von Graft-Okklusionen zwischen dem 5. und 10. Jahr nach der Implantation *(Cox et al. 1991, Dilley et al. 1992, Allaire und Clowes 1997, Ross 1986, Ross und Glomset 1976, Lytle et al. 1985).*

Trotz genauer Erkenntnisse über die Pathophysiologie der Intimahyperplasie gibt es bisher keine Methode, diesem Problem vorzubeugen oder es zu verhindern.
Einige therapeutische Strategien zur Verhinderung der Intimahyperplasie und somit von „Graft Disease“ sind Verbesserungen der chirurgischen

Techniken und damit einhergehend die Verminderung von Endothelverletzungen *(Angelini et al. 1989, Tsui und Dashwood 2002)*, Gentherapie *(Mannion et al. 1998, Kibbe et al. 2001),* Pharmakotherapie *(Larena-Avellaneda und Franke 2004, Motwani und Topol 1998, Roubos et al. 1995, Rosenfeldt et al. 1999, Clowes und Reidy 1991, Gershlick 2002, Bauter et al. 1996, Schachner 2006, Schachner et al. 2006)*, externe Stabilisierung mittels Stents *(Desai et al. 2010, Mehta et al. 1998, Angelini et al. 2002, Stooker et al. 2001, Jeremy et al. 2004)* oder Fibrin *(Stooker et al. 2002).*

Als mögliche medikamentöse Prophylaxe wurden mehrere Substanzen untersucht *(Clowes und Reidy 1991, Wallitt et al. 2007).* So hatte die lokale Applikation von Aspirin *(Torsney et al. 2004, McCann et al. 1980)* oder die postoperative Gabe von Lipidsenkern *(Knatterud et al. 2000, Goldman et al. 2004)* einen positiven klinischen Effekt in der Prävention und verringerte die Entstehung der Intimahyperplasie nach Bypassoperation.

In klinischen und experimentellen Studien ließen sich frühe thrombotische Verschlüsse durch die Gabe von Thrombozytenaggregationshemmern reduzieren *(Yli-Mäyry et al. 1992, Schussheim und Fuster 1998, Stein et al. 2004, Pfisterer et al. 1990).* Auch sorgfältiges Vorgehen bei der Vorbereitung und der Implantation, durch das unbeabsichtigte Verletzungen der Gefäßwand vermieden wurden, erzielte ähnliche Effekte *(Angelini et al. 1990, LoGerfo et al. 1983, Angelini et al. 1989, Tsui und Dashwood 2002).*

Sowohl Thrombozytenaktivierung als auch Gewebeschädigung sind als auslösende Faktoren für eine neointimale Verdickung anzusehen *(Fuster et al. 1992, Lindner et al. 1991, Soyombo et al. 1993, Soyombo et al. 1995).*

In einem Schweine-Modell konnte die entstandene Neointimahyperplasie nach Endothelverletzung durch Ballon-Angioplastie und die lokale Anwendung von Losartan, einem Hemmstoff des Renin-Angiotensin-Systems, reduziert werden *(Moon et al. 2004).*

Allerdings konnte weder eine gerinnungshemmende Therapie noch die Vermeidung von chirurgischen präparativen Verletzungen in experimentellen Modellen oder in menschlichen Bypässen die mediale und neointimale Verdickung vollständig eliminieren *(Soyombo et al. 1995).*

Aus diesem Grund wurden experimentelle Studien zur Untersuchung der externen Stabilisierung der Venengrafts in Bezug auf die Unterdrückung

des „Graft Disease“ durchgeführt. Insbesondere wurde die externe Stabilisierung durch nicht-poröse Stents, restriktive Stents und die Applikation von Fibrinkleber analysiert *(Desai et al. 2010, Mehta et al. 1998, Angelini et al. 2002, Stooker et al. 2001, Jeremy et al. 2004, Stooker et al. 2002, Wan L et al. 2006a, Stooker et al. 2003, Wan S et al. 2006, Wan L et al. 2006b).*

Die Unterstützung des Grafts mit einem externen Stent verfolgt das theoretische Ziel, die Bildung einer Neointimahyperplasie durch Reduktion der arteriellen Pulsation und des auf die Venenwand wirkenden Blutdruckes zu verhindern, um so die Wandspannung auf das Venengraft zu reduzieren *(Mehta et al. 1998, Angelini et al. 2002, Stooker et al. 2001, Jeremy et al. 2004).*

Allerdings hatte die Platzierung von nicht-porösen oder restriktiven Stents um die venösen Bypässe auch gegenteilige Effekte und führte sogar zur Förderung der neointimalen Bildung und zur Verkleinerung des endgültigen Gefäßlumens *(Kohler et al. 1989, Martin et al. 1991, Barker et al. 1993).*

Auch die Verwendung einer nicht-porösen Manschette unterbricht den Blutfluss der Vasa vasorum und kann eine Intimaverdickung durch hypoxieinduzierte verstärkte Sekretion von Wachstumsfaktoren provozieren *(Martin et al. 1991, Barker et al. 1993, Dilley et al. 1988).*

Auch die externe Stabilisierung und Unterstützung des Venengrafts durch Fibrinkleber ist in mehreren Arbeiten untersucht worden *(Wan L et al. 2006a, Stooker et al. 2003, Wan S et al. 2006, Wan L et al. 2006b, Stooker et al. 2002).*

Fibrinkleber gewinnt in der modernen Medizin und vor allem in der Chirurgie zunehmend an Bedeutung. Das ist in erster Linie auf seine schnelle und unkomplizierte Verwendung und Wirkung sowie auf seine gute Verträglichkeit zurückzuführen.

Fibrinkleber wird zur Hämostase von stark blutenden Wunden bei Operationen an parenchymatösen inneren Organen, bei Hauttransplantationen, in der endoskopischen Chirurgie zur Blutstillung

von Magengeschwüren, in der Notfallchirurgie bei inneren und äußeren Verletzungen verwendet *(Lee und Jones 2005).*
Ein wichtiges Einsatzgebiet von Fibrinkleber ist die Gefäßchirurgie, wo er zur Abdichtung von Nähten zur Vermeidung postoperativer Blutungen eingesetzt wird *(Lee und Jones 2005, Kjaergard und Fairbrother 1996).*

In der Theorie liegt der Vorteil der externen Applikation von Fibrinkleber auf das Venengraft einerseits in der Unterstützung des Grafts bei der Bewältigung des intravenösen arteriellen Drucks, andererseits in der Reduktion der Wandspannung, um die frühe Überdehnung des Grafts durch den arteriellen Druck zu vermeiden. Ferner kann er als Trägersubstanz für therapeutische Wirkstoffe zur Verhinderung der Intimahyperplasie eingesetzt werden *(Moon et al. 2004).*

In *in vitro*-Experimenten konnte eine frühe Dehnung des Venengrafts durch externe Stabilisierung mit Fibrinkleber vermindert werden *(Stooker et al. 2001, Stooker et al. 2002, Stooker et al. 2003).* Darüber hinaus konnten *in vivo*-Experimente zeigen, dass zu frühen Zeitpunkten nach Transposition bei einem mit Fibrinkleber perivenös unterstützten Venengraft schwere Verletzungen des Grafts vermindert werden konnten *(Wan L et al. 2006a)*.
Andere Untersuchungen kamen hingegen zu der Erkenntnis, dass eine externe Stabilisierung des Venengrafts mit Fibrinkleber negative Auswirkungen nach sich ziehen kann, z.B. Zunahme der Wanddicke und Inflammation des Venengrafts *(Wan S et al. 2006).*
Die Ergebnisse dieser Studien haben trotz Ähnlichkeit im experimentellen Design zu verschiedenen Zeitverläufen widersprüchliche Daten aufgezeigt *(Wan L et al. 2006a, Wan S et al. 2006).*
Um die Effekte der externen Stabilisierung mit Fibrinkleber im Langzeitverlauf zu analysieren und zu verdeutlichen, haben wir Experimente an Ratten vorgenommen. Die Resultate führten uns die negativen Auswirkungen der externen Unterstützung mit Fibrinkleber nach Transposition einer Vene in arterieller Position (arterialisiertes Venengraft) an Ratten vor Augen.

Die externe Stabilisierung von arterialisierten Venengrafts mit Fibrinkleber bewirkte in unserem neuen Modell – Vena jugularis-Transposition auf Aorta abdominalis – bei Ratten nach 16 Wochen eine Zunahme der Intimahyperplasie, eine aneurysmatische Degeneration des Venengrafts, Entzündungsreaktionen sowie den Nachweis von Schaumzellen und den Verlust von elastischen Fasern in der Venenwand.
Die Kontrollgruppe ohne Stabilisierung mit Fibrinkleber zeigte im Vergleich dazu eine geringe Intimahyperplasie ohne Zerstörung der Wandarchitektur und ohne aneurysmatische Degenerationen in der Gefäßwand.
In der Fibrin-Kontrollgruppe ohne Transposition ist eine vergleichbare Zerstörung der elastischen Fasern wie im Venengraft festgestellt worden, und zwar mit ähnlich schädigenden Effekten auf die Gefäßwandarchitektur.
Dies ist in Verbindung mit früheren Erkenntnissen aus dem Schweine-Modell *(Wan S et al. 2006)* eine interspezies-reproduzierbare Wirkung.
Weiterhin konnte gezeigt werden, dass die Entzündung und Infiltration von Makrophagen im vaskulären Gewebe einen direkten Zusammenhang mit Fibrin aufweist *(Robbie und Libby 2001).*

Somit ist eine wahrscheinliche Schlussfolgerung aus unseren Experimenten, dass das Auftreten von Schaumzellen in mit Fibrinkleber stabilisierten Venengrafts als eine Folge des Abbauprozesses des Fibrins gedeutet werden kann.
Im Rahmen des Fibrinabbaus kommt es zur entzündlichen Reaktion mit Akkumulation von Makrophagen und Freisetzung von verschiedenen Zytokinen und Elastasen, die eine Lyse der Elastinfasern des Grafts nach sich ziehen können.
Damit ließe sich auch die aneurysmatische Degeneration und die intensive Ausprägung der Intimahyperplasie erklären, welche durch die Zerstörung der elastischen Fasern sowie die entzündliche Reaktion mit Bildung von Schaumzellen im Venengraft und die Zerstörung der Gefäßwandarchitektur hervorgerufen werden.

Als wahrscheinlicher Pathomechanismus käme es in einem dermaßen geschädigten Venengraft mit reduzierter Widerstandskraft der Venenwand

zu einem Verlust der laminaren Blutströmung und zur Entwicklung einer turbulenten Strömung, welche wiederum zu einer Erhöhung der Schubspannung in der Gefäßwand führt. Dies löst eine höhere adaptive Reaktion des Grafts, eine intensive neointimale Bildung und – bedingt durch die reduzierte Widerstandskraft – eine aneurysmatische Degeneration der Venenwand aus.

Unsere langfristigen Experimente legen den Schluss nahe, dass die externe Stabilisierung des Venengrafts mittels Fibrinkleber die Entstehung einer neointimalen Hyperplasie nicht verhindert, sondern im Gegenteil zur intensiven Bildung von Intimahyperplasie in der Gefäßwand führt, möglicherweise infolge einer Entzündungsreaktion, die zu zellulärer Proliferation (glatte Muskelzellen (SMC), Myofibroblasten), Zellmigration (SMC aus der Media, Myofibroblasten aus der Periadventitia, Makrophagen von der luminalen und der adventitiellen Seite, Thrombozyten von der luminalen Seite), extrazellulärer Matrixablagerung und entzündlichen Prozessen (Leukozyten, Thrombozyten, Wachstumsfaktoren, Zytokine) führt und damit am ehesten die negativen Auswirkungen auf die langfristige Durchlässigkeit des Venengrafts erklärt.
Gestörte Elastinfasern in der Gefäßwand der Venen in der Fibrin-Kontrollgruppe deuten auf einen möglichen schädlichen Effekt von Fibrin hin.
Dies könnte eventuell ein Faktor sein, der langfristig ein Venengraftversagen verursacht.
Durch unsere Ergebnisse stellte sich die Frage, ob die möglichen negativen Auswirkungen der lokalen Fibrinapplikation auf das Venengraft den theoretischen Vorteilen der Medikamentengabe durch lokale Fibrinanwendung widersprechen.

Möglicherweise unterstützend zeigen klinische Beobachtungen ein ungünstiges Nutzen-Risiko-Verhältnis für die intraoperative Anwendung von Fibrinkleber *(Goerler et al. 2007, Lamm et al. 2007).*

11. Zusammenfassung

Einleitung: Die externe Stabilisierung von Venengrafts soll die Scherkräfte auf die Venenwand vermindern und dadurch die Ausbildung einer Neointimaproliferation reduzieren. In experimentellen Modellen wurde diese Hypothese im Kurzzeitversuch überprüft. Es fanden sich in diesem Zeitraum widersprüchliche Ergebnisse. Ziel unserer Untersuchung war es, in einem neuen Modell der arterialisierten segmentalen Vena-jugularis-Transposition auf die infrarenale Aorta den Einfluss einer externen Fibrinkleberstabilisierung auf die Neointimabildung des Venengrafts im Langzeitversuch darzustellen.

Material und Methoden: Männlichen Wistar-Ratten wurden Segmente der Vena jugularis entnommen und in Flussrichtung, nach Entfernen eines Aortensegmentes, in die infrarenale Aorta eingebracht. Somit entspricht dieses einem Venenbypassmodell mit komplett arterialisiertem Venengraft. Vor Öffnen der Gefäßklemmen wurden in der Fibrin-Gruppe (n=6) 0,5 ml Fibrinkleber auf das Venengraft aufgebracht. Die Gruppe der Kontrolltiere (n=6) erhielt kein Fibrin. In der Fibrin-Kontrollgruppe (n=6) wurde die Vena jugularis freipräpariert und in situ mit 0,5 ml Fibrinkleber bedeckt.
Die Tiere wurden nach 16 Wochen getötet, die Venensegmente druckfixiert und histologisch und morphometrisch untersucht.

Ergebnisse: Nach 16 Wochen fand sich eine signifikante Zunahme der Intimadicke, der Gefäßdicke und der Gefäßfläche in den fibrinbehandelten Tieren (Intimadicke: 74,04 ± 6,71 vs. 1244,75 ± 186,57 µm ± SEM, $p < 0{,}001$, Gefäßdicke: 272,8 ± 24,27 vs. 1707,75 ± 210,84 µm ± SEM, $p < 0{,}001$, Gefäßfläche: 2124 ± 240 vs. 5911 ± 1135 μm^2 ± SEM $p < 0{,}05$).
Es fand sich bei den mit Fibrin behandelten Venengrafts ein deutlicher Verlust der elastischen Fasern in der Venenwand und eine Schädigung der Gefäßwandarchitektur sowie die Ausbildung einer Intimahyperplasie und eine aneurysmatische Wanddegeneration im Vergleich zu den Kontrollgruppen. In der Fibrin-Kontrollgruppe ohne Transposition waren die Wandveränderungen weniger stark ausgeprägt als in der Fibringruppe.

Schlussfolgerung: Die externe Stabilisierung von Venengrafts führte in unserem Modell der Vena-jugularis-Transposition bei Ratten zu einer vermehrten Intimahyperplasie und zu einer aneurysmatischen Degeneration des Venengrafts, mutmaßlich durch Zerstörung der elastischen Fasern der Venenwand. Wir folgern daraus, dass eine Fibrinapplikation im Rahmen von Venenbypässen negative Effekte auf den Venenbypass und die Bypassfunktion haben könnte.

12. Literatur

Allaire E, Clowes AW (1997): Endothelial cell injury in cardiovascular surgery: the intimal hyperplastic response. Ann Thorac Surg 63, 582–591.

Amano J, Suzuki A, Sunamori M, Tsukada T, Numano F (1991): Cytokinetic study of aortocoronary bypass vein grafts in place for less than six months. Am J Cardiol 67, 1234–6.

Angelini GD, Christie MI, Bryan AJ, Lewis MJ (1989): Surgical preparation impairs release of endothelium-derived relaxing factor from human saphenous vein. Ann Thorac Surg 48, 417– 420.

Angelini GD, Bryan AJ, Williams HMJ, Morgan R, Newby AC (1990): Distention promotes platelet and leukocyte adhesion and reduces short-term patency in pig arteriovenous bypass grafts. J Thorac Cardiovasc Surg 99, 433-9.

Angelini GD, Lloyd C, Bush R, Johnson J, Newby AC (2002): An external, oversized, porous polyester stent reduces vein graft neointima formation, cholesterol concentration, and vascular cell adhesion molecule 1 expression in cholesterol-fed pigs. J Thorac Cardiovasc Surg 124(5), 950-6.

Ao PY, Hawthorne WJ, Vicaretti M, Fletcher JP (2000): Development of intimal hyperplasia in six different vascular prostheses. Eur J Vasc Endovasc Surg 20, 241-249.

Atkinson JB, Forman MB, Vaughn WK, Robinowitz M, McAllister HA, Virmani R (1985): Morphologic changes in long-term saphenous vein bypass grafts. Chest 88, 341.

Barboriak JJ, Pintar K, Van Horn DL, Batayias GE, Korns ME (1978): Pathologic fi ndings in the aortocoronary vein grafts. A scanning electron microscope study. Atherosclerosis 29, 69–80.

Barker SG, Talbert A, Cottam S, Baskerville PA, Martin JF (1993): Arterial intimal hyperplasia after occlusion of the adventitial vasa vasorum in the pig. Arterioscler Thromb 13, 70-77.

Bassiri HA, Salari F, Noohi F, Motevali M, Abdi S, Givtaj N, Raissi K, Haghjoo M (2010): Predictors of early graft patency following coronary artery bypass surgery. Cardiol J 17(4), 344-8.

Bauter C, Meurice T, Hamon M, McFadden E, Lablanche JM, Bertrand ME (1996): Mechanism and prevention of restenosis from experimental models to clinical practise. Cardiovasc Res 41, 835-94.

Boerboom LE, Olinger GN, Lui T-Z, Rodriquez E, Ferrans V, Kissebah AH (1990): Histologic, morphometric and biochemical evaluation of vein bypass grafts in a non-human primate model, I: sequential changes within the first three months. J Thorac Cardiovasc Surg 99, 97-106.

Bourassa MG, Campeau L, Lespérance J, Grondin CM (1982): Changes in grafts and coronary arteries after saphenous vein aortocoronarybypass surgery: results at repeat angiography. Circulation 65, 90–7.

Braun T, Röhler gen. Riemer A, Weber F: Kurzlehrbuch Physiologie. 1. Auflage. Elsevier, Urban & Fischer, München 2006, 19-23.

Busse R, Fleming I, Hecker M (1993): Signal transduction in endothelium-dependent vasodilatation. Eur Heart J 14 Suppl I, 2-9.

Butany JW, David TE, Ojha M (1998): Histological and morphometric analyses of early and late aortocoronary vein grafts and distal anastomoses. Can J Cardiol 14, 671–7.

Chen C, Hughes JD, Mattar SG, Ku DN, Lumsden AB (1997): Timecourse study of intimal hyperplasia in the endarteriectomized canine artery. J Surg Res 67, 106-112.

Chen L, Theroux P, Lesperance J, Shabani F, Thibault B, DeGuise P (1996): Angiographic features of vein grafts versus ungrafted coronary arteries in patients with unstable angina and previous bypass surgery. J Am Coll Cardiol 28, 1493–1499.

Chesebro JM, Fuster V (1986): Platelet-inhibitor drugs before and after coronary artery bypass surgery and coronary angioplasty: the basis of their use, data from animal studies, clinical trial data, and current recommendations. Cardiology 73, 292–305.

Cholakis CH, Sefton MV (1989): In vitro platelet interactions with a heparin-polyvinyl alcohol hydrogel. J Biomed Mater Res 23(4), 399-415.

Clowes AW, Kohler TR: Anatomy, Physiology, and Pharmacology of the Vascular Wall; in: WS Moore (Hrsg) Vascular Surgery. A Comprehensive Review. 4. Auflage, W.B. Saunders Verlag, Philadelphia 2001, 35-38.

Clowes AW, Reidy MA (1991): Prevention of stenosis after vascular reconstruction: pharmacologic control of intimal hyperplasia – a review. JVasc Surg 13, 885-891.

Cox JL, Chiasson DA, Gotlieb AI (1991): Stranger in a strange land: the pathogenesis of saphenous vein graft stenosis with emphasis on structural and functional differences between veins and arteries. Prog Cardiovasc Dis 34, 45–68.

Davies PF (1997): Mechanisms involved in endothelial responses to hemodynamic forces. Atherosclerosis 131, 15-7.

Davies PF, Barbee KA, Volin MV, Robotewskyj A, Chen J, Joseph L, Griem ML, Wernick MN, Jacobs E, Polacek DC, dePaola N, Barakat AI (1997): Spatial relationships in early signaling events of flow-mediated endothelial mechanotransduction. Annu Rev Physiol 59, 527-49.

Desai M, Mirzay-Razzaz J, von Delft D, Sarkar S, Hamilton G, Seifalian AM (2010): Inhibition of neointimal formation and hyperplasia in vein grafts by external stent/sheath. Vasc Med 15(4), 287-97.

DGTHG - Deutschen Gesellschaft für Thorax-, Herz- und Gefäßchirurgie, Pressemitteilung vom 23. September 2009.

Dietrich H, Hu Y, Zou Y, Huemer U, Metzler B, Li C, Mayr M, Xu Q (2000): Rapid development of vein graft atheroma in ApoE-defi cient mice. Am J Pathol 157, 659–69.

Dilley RJ, McGeachie JD, Prendergast FJ (1988): A review of the histological changes in vein to artery grafts, with particular reference to intimal hyperplasia. Arch Surg 123, 691-696.

Dilley RJ, McGeachie JK, Tennant M (1992): Vein to artery grafts: a morphological and histochemical study of the histogenesis of intimal hyperplasia. Aust N Z J Surg 62, 297–303.

Dobrin PB, Littooy FN, Endean ED (1989): Mechanical factors predisposing to intimal hyperplasia and medial thickening in autogenous vein grafts. Surgery 105, 393-400.

Domanski MJ, Borkowf CB, Campeau L, Knatterud GL, White C, Hoogwerf B, Rosenberg Y, Geller NL (2000): Prognostic factors for atherosclerosis progression in saphenous vein grafts: the postcoronary artery bypass graft

(Post-CABG) trial. Post-CABG Trial Investigators. J Am Coll Cardiol 36, 1877–83.

Dormandy JA, Rutherford RB (2000): Management of peripheral arterial disease (PAD). TASC Working Group. TransAtlantic Inter-Society Concensus (TASC). J Vasc Surg 31(1 Pt 2), 1-296.

Douglas JS Jr (1994): Percutaneous approaches to recurrent myocardial ischemia in patients with prior surgical revascularization. Semin Thorac Cardiovasc Surg 6, 98 –108.

Dunn CJ, Goa KL (1999): Fibrin Sealant A Review of its Use in Surgery and Endoscopy. Drugs 58 (5), 863-886.

Duprez DA (2007): Pharmacological interventions for peripheral artery disease. Expert Opin Pharmacother 8(10), 1465-77.

Eagle KA, Guyton RA, Davidoff R, Edwards FH, Ewy GA, Gardner TJ, Hart JC, Herrmann HC, Hillis LD, Hutter AM Jr, Lytle BW, Marlow RA, Nugent WC, Orszulak TA (2004): ACC/AHA 2004 guideline update for coronary artery bypass graft surgery: a report of the American College of Cardiology/American Heart Association Task Force on Practice Guidelines (Committee to Update the 1999 Guidelines for Coronary Artery Bypass Graft Surgery). Circulation 110, e340–e437.

Fahlke Ch, Linke W, Raßler B, Wiesner R: Taschenatlas Physiologie. 1. Auflage. Elvesier, Urban & Fischer, München 2008, 214.

Faria-Neto JR, Chyu KY, Li X, Dimayuga PC, Ferreira C, Yano J, Cercek B, Shah PK (2006): Passive immunization with monoclonal IgM antibodies against phosphorylcholine reduces accelerated vein graft atherosclerosis in apolipoprotein E-null mice. Atherosclerosis 189, 83–90.

Fichelle JM, Cormier F, Franco G, Luizy F (2010): What are the guidelines for using a venous segment for an arterial bypass? General review. J Mal Vasc 35(3), 155-61.

Francis SE, Hunter S, Holt CM, Gadsdon PA, Rogers S, Duff GW, Newby AC, Angelini GD (1994): Release of platelet-derived growth factor activity from pig venous arterial grafts. J Thorac Cardiovasc Surg 108, 540-8.

Franz RW, Shah KJ, Halaharvi D, Franz ET, Hartman JF, Wright ML (2011): A 5-year review of management of lower extremity arterial injuries at an urban level I trauma center. J Vasc Surg 53(6), 1604-10.

Fuster V, Badimon L, Badimon JJ, Chesebro JH (1992): Mechanisms of disease: the pathogenesis of coronary artery disease and the acute coronary syndromes (second of two parts). N Engl J Med 326, 310-8.

Gardner AW, Afaq A (2008): Management of lower extremity peripheral arterial disease. J Cardiopulm Rehabil Prev 28(6), 349-57.

Garg UC, Hassid A (1989): Nitric oxide-generating vasodilators and 8-bromo-cyclic guanosine monophosphate inhibit mitogenesis and proliferation of cultured rat vascular smooth muscle cells. J Clin Invest 83(5), 1774-7.

Gelabert HA, el-Massry S, Moore WS (1994): Carotid endarterectomy with primary closure does not adversely affect the rate of recurrent stenosis. Arch Surg 129, 648-654

Gentile AT, Mills JL, Westerband A, Gooden MA, Berman SS, Boswell CA, Williams SK (1999): Characterization of cellular density and determination of neointimal extracellular matrix constituents in human lower extremity vein graft stenoses. Cardiovasc Surg 7, 464–469.

Gershlick AH (2002): Treating arterosclerosis: local drug delivery from laboratory studies to clinical trials. Atherosclerosis 160, 259-271

Goerler H, Oppelt P, Abel U, Haverich A (2007): Safety of the use of Tissucol((R)) Duo S in cardiovascular surgery: retrospective analysis of 2149 patients after coronary artery bypass grafting. Eur J Cardiothorac Surg 32(4), 560-6.

Golden MA, Au YPT, Kenagy RD, Clowes AW (1990): Growth factor gene expression by intimal cells in healing polytetrafluoroethylene grafts. J Vasc Surg 11, 580-5.

Golden MA, Au YP, Kirkman TR, Wilcox JN, Raines EW, Ross R, Clowes AW (1991): Platelet-derived growth factor activity and mRNA expression in healing vascular grafts in baboons. Association in vivo of platelet-derived growth factor mRNA and protein with cellular proliferation. J Clin Invest 87, 406-14.

Goldman S, Zadina K, Moritz T, Ovitt T, Sethi G, Copeland JG, Thottapurathu L, Krasnicka B, Ellis N, Anderson RJ, Henderson W (2004): Long-term patency of saphenous vein and left internal mammary artery grafts after coronary artery bypass surgery: results from a Department of Veterans Affairs Cooperative Study. J Am Coll Cardiol 44(11), 2149-56.

Gomes D, Louedec L, Plissonnier D, Dauge MC, Henin D, Osborne-Pellegrin M, Michel JB (2001): Endoluminal smooth muscle cell seeding limits intimal hyperplasia. J Vasc Surg 34(4), 707-15.

Griendling KK, Alexander RW (1996): Endothelial control of the cardiovascular system: recent advances. FASEB J 10(2), 283-92.

Hach-Wunderle V: Gefäße; in: Renz-Polster H, Braun J (Hrsg.):Basislehrbuch Innere Medizin. 2. Auflage, Urban & Fischer Verlag, München 2000, 176-241.

Hilker M, Tellmann G, Buerke M, Gloger K, Moersig W, Oelert H, Hake U, Lehr HA (2002): Proliferative activity in stenotic human aortocoronary bypass grafts. Cardiovasc Pathol 11, 284–90.

Holt CM, Francis SE, Newby AC, Rogers S, Gadsdon PA, Taylor T,Angelini GD (1993): Comparison of response to injury in organ culture 0f human saphenous vein and internal mammary artery. Ann Thorac Surg 55, 1522–1528.

Hunink MG, Wong JB, Donaldson MC, Meyerovitz MF, Harrington DP (1994): Patency results of percutaneous and surgical revascularization for femoropopliteal arterial disease. Med Decis Making 14(1), 71-81.

Ito H (2011): Optimal treatment for coronary artery disease in patients with diabetes: percutaneous coronary intervention, coronary artery bypass graft, and medications.Gen Thorac Cardiovasc Surg 59(1), 6-13.

Janssen A: Periphere arterielle Verschlusskrankheiten (PAVK) extremitätenversorgender Arterien; in: Dr. med. Gerd Herold (Hrsg.): Innere Medizin 2009. 14. Auflage, Herold Verlag, Köln 2009, 753.

Jeremy JY, Bulbulia R, Johnson JL, Gadsdon P, Vijayan V, Shukla N, Smith FC, Angelini GD (2004): A bioabsorbable (polyglactin), nonrestrictive, external sheath inhibits porcine saphenous vein graft thickening. J Thorac Cardiovasc Surg 127(6), 1766-72.

Kalan JM, Roberts WC (1990): Morphologic findings in saphenous veins used as coronary arterial bypass conduits for longer than 1 year: necropsy analysis of 53 patients, 123 saphenous veins, and 1865 five-millimeter segments of veins. Am Heart J 119, 1164 –1184.

Kibbe MR, Tzeng E, Gleixner SL, Watkins SC, Kovesdi I, Lizonova A, Makaroun MS, Billiar TR, Rhee RY (2001): Adenovirus-mediated gene transfer of human inducible nitric oxide synthase in porcine vein grafts inhibits intimal hyperplasia. J Vasc Surg 34(1), 156—65.

King SB 3rd, Marshall JJ, Tummala PE (2010): Revascularization for coronary artery disease: stents versus bypass surgery. Annu Rev Med 61, 199-213.

Kirschbaum C: Biopsychologie von A bis Z. Springer Verlag, Heidelberg 2008, 233.

Kjaergard HK, Fairbrother JE (1996): Controlled clinical studies of fibrin sealant in cardiothoracic surgery-a review. Eur J Cardiothorac Surg 10(9), 727-33.

Knatterud GL, Rosenberg Y, Campeau L, Geller NL, Hunninghake DB, Forman SA, Forrester JS, Gobel FL, Herd JA, Hickey A, Hoogwerf BJ, Terrin ML, White C (2000): Long-term effects on clinical outcomes of aggressive lowering of lowdensity lipoprotein cholesterol levels and low-dose anticoagulation in the post coronary artery bypass graft trial. Post CABG Investigators. Circulation 102,157– 65.

Kockx MM, Cambier BA, Bortier HE, De Meyer GR, Declercq SC, van Cauwelaert PA, Bultinck J (1994): Foam cell replication and smooth muscle cell apoptosis in human saphenous vein grafts. Histopathology 25, 365–71.

Kohler T, Kirkman TR, Clowes AW (1989): The effect of rigid external support on vein graft adaptation to the arterial circulation. J Vasc Surg 9, 277-285.

Kutz G, Wolff A: Pharmazeutische Produkte und Verfahren. Wiley-VCH Verlag, Weinheim 2007, 378.

Lamm P, Adelhard K, Juchem G, Weitkunat R, Milz S, Kilger E, Götz A, Reichart B (2007): Fibrin glue in coronary artery bypass grafting operations: casting out the Devil with Beelzebub? Eur J Cardiothorac Surg 32(4), 567-72.

Larena-Avellaneda A, Franke S (2004): Die Intimahyperplasie – Bedeutung für den Gefäßchirurgen und therapeutische Möglichkeiten. Gefäßchirurgie 9, 89-95.

Lauth M, Cattaruzza M, Hecker M (2001): ACE inhibitor and AT1 antagonist blockade of deformation-induced gene expression in the rabbit jugular vein through B2 receptor activation. Arterioscler Thromb Vasc Biol 21(1), 61-6.

Lawn RM (1992): Lipoprotein(a) in heart disease. Sci Am 266(6), 54-60.

Leask RL, Butany J, Johnston KW, Ethier CR, Ojha M (2005): Human saphenous vein coronary artery bypass graft morphology, geometry and hemodynamics. Ann Biomed Eng 33, 301–9.

Lee MG, Jones D (2005): Applications of fibrin sealant in surgery. Surg Innov 12(3), 203-213.

Lie JT, Lawrie GM, Morris GC (1977): Aortocoronary bypass saphenous vein graft atherosclerosis: anatomic study of 99 vein grafts from normal and hyperlipoproteinemic patients up to 75 months postoperatively. Am J Cardiol 40, 906 –914.

Lindner V, Lappi DA, Baird A, Majack RA, Reidy MA (1991): Role of basic fibroblast growth factor in vascular lesion formation. Circ Res 68, 106-13.

LoGerfo FW, Quist WC, Cantelmo NL, Haudenschild CC (1983): Integrity of vein grafts as a function of initial intimal and medial preservation. Circulation 68(Suppl):II1, 17-24.

Lüllmann-Rauch R: Taschenlehrbuch Histologie. 2.Auflage, Thieme Velrag, Stuttgart 2006, 238-245.

Lüscher TF (1989): Endothelium-derived relaxing and contracting factors: potential role in coronary artery disease. Eur Heart J 10(9), 847-57.

Lüscher TF, Yang ZH, Diederich D, Bühler FR (1989): Endothelium-derived vasoactive substances: potential role in hypertension, atherosclerosis, and vascular occlusion. J Cardiovasc Pharmacol 14 Suppl 6, 63-9.

Lüscher TF, Tanner FC, Dohi Y (1992a): Age, hypertension and hypercholesterolaemia alter endothelium-dependent vascular regulation. Pharmacol Toxicol 70(6 Pt 2), 32-9.

Lüscher TF, Boulanger CM, Dohi Y, Yang ZH (1992b): Endothelium-derived contracting factors. Hypertension 19(2), 117-30.

Lytle BW, Loop FD, Cosgrove DM, Ratliff NB, Easly K, Taylor PC (1985): Long term (5 to 12 years) serial studies of internal mammary artery and saphenous vein coronary bypass grafts. J Thorac Cardiovasc Surg 89(2), 248-58.

Mach F, Schonbeck U, Sukhova GK, Atkinson E, Libby P (1998): Reduction of atherosclerosis in mice by inhibition of CD40 signaling. Nature 394, 200 – 203.

Mannion JD, Ormont ML, Magno MG, O'Brien JE, Shi Y, Zalewski A (1998): Sustained reduction of neointima with c-myc antisense oligonucleotides in saphenous vein grafts. Ann Thorac Surg 66, 1948—52.

Mannucci L, Gerometta PS, Mussoni L, Antona C, Parolari A, Salvi L, Biglioli P, Tremoli E (1995): One month follow-up of haemostatic variables inpatients undergoing aortocoronary bypass surgery: effect of aprotinin. Thromb Haemost 73, 356 –361.

Martin JF, Booth RFG, Moncada S (1991): Arterial wall hypoxia following thrombosis of the vasa vasorum is an initial lesion in atherosclerosis. Eur J Clin Invest 21, 355-359.

Mason RA, Hui JC, Campell R, Giron F (1987): The effect of endothelial injury on smooth muscle cell proloferation. J Vasc Surg 5, 389-392.

McCann RL, Hagen PO, Fuchs JC (1980): Aspirin and dipyridamole decrease intimal hyperplasia in experimental vein grafts. Ann Surg 191(2), 238—43.

Mehta D, Izzat MB, Bryan AJ, Angelini GD (1997): Towards the prevention of vein graft failure-Review. Int J Cardiol 62(Suppl 1), 55–63.

Mehta D, George SJ, Jeremy JY, Izzat MB, Southgate KM, Bryan AJ, Newby AC, Angelini GD (1998): External stenting reduces long-term medial and neointimal thickening and platelet derived growth factor expression in a pig model of arteriovenous bypass grafting. Nat Med 4(2), 235-9.

Moon MC, Molnar K, Yau L, Zahradka (2004): Perivascular delivery of losartan with surgical fibrin glue prevents neointimal hyperplasia after arterial injury. J Vasc Surg 40(1), 130.

Moor E, Hamsten A, Blomback M, Herzfeld I, Wiman B, Ryden L (1994): Haemostatic factors and inhibitors and coronary artery bypass grafting:preoperative alterations and relations to graft occlusion. Thromb Haemost 72, 335–342.

Morinaga K, Okadome K, Kuroki M, Muto Y, Inokuchi K (1985): Effect of wall shear stress on intimal thickening of arterially transplanted autogenous veins in dogs. J Vasc Surg 2, 430-433.

Mörl H, Haders P, Von Fallois J: Koronare Herzkrankheit: Diagnostik und Therapie in der Praxis. Walter De Gruyter Verlag, Berlin New-York 1998, 4-7.

Morrison D (2006): PCI versus CABG versus medical therapy in 2006. Minerva Cardioangiol 54(5), 643-72.

Motwani JG, Topol EJ (1998): Aortocoronary saphenous vein graft disease:pathogenesis, predisposition, and prevention. Circulation 97, 916–931.

Neitzel GF, Barboriak JJ, Pintar K, Qureshi I (1986): Atherosclerosis in aortocoronary bypass grafts: morphologic study and risk factor analysis 6 to 12 years after surgery. Arteriosclerosis 6, 594–600.

Newby AC, Zaltsman AB (2000): Molecular mechanisms in intimal Hyperplasia. J Pathol 190, 300-309.

Nguyen HC, Grossi EA, LeBoutillier M III, Steinberg BM, Rifkin DB, Baumann FG, Colvin SB, Galloway AC (1994): Mammary artery versus saphenous vein grafts: assessment of basic fibroblast growth factor receptors. Ann Thorac Surg 58, 308 –311.

Oliveira FL, Patin RV, Escrivão MA (2010): Atherosclerosis prevention and treatment in children and adolescents. Expert Rev Cardiovasc Ther 8(4), 513-28.

Peykar S, Angiolillo DJ, Bass TA, Costa MA (2004): Saphenous vein graft disease. Minerva Cardioangiol 52, 379–90.

Pfisterer M, Burkart F, Jockers G, Meyer B, Regenass S, Burckhardt D, Schmitt HE, Müller-Brand J, Skarvan K, Stulz P, Hasse J, Grädel E (1990): Prevention of aortocoronary vein bypass graft occlusion: which antithrombotic treatment and for how long? Thromb Res Suppl 12, 11-21.

Porter KE, Olojugba DH, Masood I, Pemberton M, Bell PR, London NJ (1998): Endothelin-B receptors mediate intimal hyperplasia in an organ culture of human saphenous vein. J Vasc Surg 28(4), 695-701.

Querschnittsleitlinien zur Therapie mit Blutkomponenten und Plasmaderivaten. 4 überarbeitete Auflage. Deutscher Ärzte-Verlag, Köln 2008, 159-161.

Rao GN, Berk BC (1992): Active oxygen species stimulate vascular smooth muscle cell growth and proto-oncogene expression. Circ Res 70, 593–599.

Ratliff NB, Myles JL (1989): Rapidly progressive atherosclerosis in aortocoronary saphenous vein grafts: possible immune-mediated disease. Arch Pathol Lab Med 113, 772–776.

Rittgers SE, Karayannacos PE, Guy JF, Nerem RM, Shaw GM, Hostetler JR, Vasko JS (1978): Velocity distribution and intimal proliferation in autologous vein grafts in dogs. Circ Res 42, 792-801.

Robbie L, Libby P (2001): Inflammation and atherothrombosis. Ann N Y Acad Sci 947, 167-79; discussion 179-80.

Rosenfeldt FL, He GW, Buxton BF, Angus JA (1999): Pharmacology of coronary artery bypass grafts. Ann Thorac Surg 67, 878–88.

Ross R (1986): The pathogenesis of atherosclerosis: an update. N Engl J Med 314, 488–500.

Ross R (1993): The pathogenesis of atherosclerosis: a perspective for the 1990s. Nature 362(6423), 801-9.

Ross R (1999): Atherosclerosis-An inflammatory disease. N Engl J Med 340, 115–126.

Ross R, Glomset JA (1976): The pathogenesis of atherosclerosis. N Engl J Med 295, 420–425.

Roubos N, Rosenfeldt FL, Richards SM, Conyers RAJ, Davis BB (1995): Improved preservation of saphenous vein grafts by the use of glyceryl trinitrate - verapamil solution during harvesting. Circulation 92(suppl II), 31-36.

Sakaguchi T, Asai T, Belov D, Okada M, Pinsky DJ, Schmidt AM, Naka Y (2005): Influence of ischemic injury on vein graft remodeling: role of cyclic adenosine monophosphate second messenger pathway in enhanced vein graft preservation. J Thorac Cardiovasc Surg 129, 129-37.

Salzberg SP, Filsoufi F, Anyanwu A, von Harbou K, Karlof E, Carpentier A, Dansky HM, Adams DH (2006): Increased neointimal formation after surgical vein grafting in a murine model of type 2 diabetes. Circulation 114(1 Suppl), I302-7.

Sans S, Kesteloot H, Kromhout D (1997): The burden of cardiovascular diseases mortality in Europe. Task Force of the European Society of Cardiology on Cardiovascular Mortality and Morbidity Statistics in Europe. Eur Heart J 18(12), 1231-48.

Sato N, Goto T, Haranaka K, Satomi N, Nariuchi H, Mano-Hirano Y, Sawasaki Y (1986): Actions of tumor necrosis factor on cultured vascular endothelial cells: morphologic modulation, growth inhibition, and cytotoxicity. J Natl Cancer Inst 76, 1113–1121.

Schachner T (2006): Pharmacologic inhibition of vein graft neointimal Hyperplasia. J Thorac Cardiovasc Surg 131, 1065-72

Schachner T, Laufer G and Bonatti J (2006): In vivo (animal) models of vein graft disease. Eur J Cardiothorac Surg 30, 451-463.

Schiffrin EL (1994): The endothelium and control of blood vessel function in health and disease. Clin Invest Med 17(6), 602-20.

Schussheim AE, Fuster V (1998): Antithrombotic therapy and venous graft disease. Curr Opin Cardiol 13(6), 459-64.

Schwartz SM, deBlois D, O'Brien ER (1995): The intima. Soil for atherosclerosis and restenosis. Circ Res 77(3), 445-65.

Schwilden ED, Van Dongen RJAM: Allgemeiner Teil, 4.Technik der Gefäßchirurgie; in: Georg Heberer, Rudolf (Arzt) Zenker (Hrsg.): Gefäßchirurgie. Klassiker Der Medizin. Band 11: von Kirschnersche allgemeine und spezielle Operationslehre. Springerverlag, Berlin Heidelberg 2003, 47-73.

Selzman CH, Shames BD, Reznikov LL, Miller SA, Meng X, Barton HA, Werman A, Harken AH, Dinarello CA, Banerjee A (1999): Liposomal delivery purified inhibitory-κBα inhibits tumor necrosis factor-α–induced human vascular smooth muscle proliferation. Circ Res 84, 867–875.

Shi Y, O'Brien JE, Fard A, Mannion JD, Wang D, Zalewski A (1996): Adventitial myofi broblasts contribute to neointimal formation in injured porcine coronary arteries. Circulation 94, 1655–64.

Shi Y, O'Brien JE Jr, Mannion JD, Morrison RC, Chung W, Fard A, Zalewski A (1997): Remodeling of autologous saphenous vein grafts. The role of perivascular myofibroblasts. Circulation 95(12), 2684-93.

Shireman PK, Greisler HP (1998): Fibrin sealant in vascular surgery: a review. J Long Term Eff Med Implants 8(2), 117-32.

Smith SC Jr, Feldman TE, Hirshfeld JW Jr, Jacobs AK, Kern MJ, King SB III, Morrison DA, O'Neil WW, Schaff HV, Whitlow PL, Williams DO, Antman EM,

Adams CD, Anderson JL, Faxon DP, Fuster V, Halperin JL, Hiratzka LF, Hunt SA, Nishimura R, Ornato JP, Page RL, Riegel B (2006): ACC/AHA/SCAI 2005 guideline update for percutaneous coronary intervention: a report of the American College of Cardiology/American Heart Association Task Force on Practice Guidelines (ACC/AHA/SCAI Writing Committee to Update 2001 Guidelines for Percutaneous Coronary Intervention). Circulation 113, e166–e286.

Sottiurai VS, Yao JS, Flinn WR, Batson RC (1983): Intimal hyperplasia and neointima: An ultrastructural analysis of thrombosed grafts in humans. Surgery 93, 809-817.

Soyombo AA, Angelini GD, Bryan AJ, Newby AC (1993): Surgical preparation induces injury and promotes smooth muscle cell proliferation in a culture of human saphenous vein. Cardiovasc Res 27, 1961-7.

Soyombo AA, Angelini GD, Newby AC (1995): Intima formation is promoted by surgical preparation and inhibited by cyclic nucleotides in human saphenous vein organ cultures. J Thorac Cardiovasc Surg 109, 2-12.

Spotnitz WD (2010): Fibrin sealant: past, present, and future: a brief review.World J Surg 34(4), 632-4.

Stein PD, Schünemann HJ, Dalen JE, Gutterman D (2004): Antithrombotic therapy in patients with saphenous vein and internal mammary artery bypass grafts: the Seventh ACCP Conference on Antithrombotic and Thrombolytic Therapy. Chest 126(3 Suppl), 600-608.

Stojanovic T, El-Sayed Ahmad A, Didilis V, Ali O, Popov AF, Danner BC, Seipelt R, Dörge H, Schöndube FA (2009): Extravascular perivenous fibrin support leads to aneurysmal degeneration and intimal hyperplasia in arterialized vein grafts in the rat. Langenbecks Arch Surg 394(2), 357-62.

Stooker W, Niessen HW, Baidoshvili A, Wildevuur WR, Van Hinsbergh VW, Fritz J, Wildevuur CR, Eijsman L (2001): Perivenous support reduces early changes in human vein grafts: studies in whole blood perfused human vein segments. J Thorac Cardiovasc Surg 121(2), 290-7.

Stooker W, Niessen HW, Wildevuur WR, van Hinsbergh VW, Fritz J, Jansen EK, Wildevuur ChR, Eijsman L (2002): Perivenous application of fibrin glue reduces early injury to the human saphenous vein graft wall in an ex vivo model. Eur J Cardiothorac Surg 21(2), 212-7.

Stooker W, Gök M, Sipkema P, Niessen HW, Baidoshvili A, Westerhof N, Jansen EK, Wildevuur CR, Eijsman L (2003): Pressure-diameter relationship in the human greater saphenous vein. Ann Thorac Surg 76(5), 1533-8.

Thiene G, Miazzi P, Valsecchi M, Valente M, Bortolotti U, Casarotto D, Gallucci V (1980): Histological survey of the saphenous vein before its use as autologous aortocoronary bypass graft. Thorax 35, 519 –522.

Torsney E, Mayr U, Zou Y, Thompson WD, Hu Y, Xu Q (2004): Thrombosis and neointima formation in vein grafts are inhibited by locally applied aspirin through endothelial protection. Circ Res 94, 1466-73.

Tsui JC, Dashwood MR (2002): Recent strategies to reduce vein graft occlusion: a need to limit the effect of vascular damage. Eur J Vasc Endovasc Surg 23, 202–8.

Twine CP, McLain AD (2010): Graft type for femoro-popliteal bypass surgery. Cochrane Database Syst Rev 12(5), CD001487.

Van der Meer J, Hillege HL, Kootstra GJ, Ascoop CA, Mulder BJ, Pfisterer M, van Gilst WH, Lie KI (1993): Prevention of one-year vein-graft occlusion after aortocoronary-bypass surgery: a comparison of low-dose aspirin, low-dose aspirin plus dipyridamole, and oral anticoagulants. Lancet 342, 257–64.

Van der Wal AC, Becker AE, Elbers JR, Das PK (1992): An immunocytochemical analysis of rapidly progressive atherosclerosis in human vein grafts. Eur J Cardiothorac Surg 6, 469–73.

Vanhoutte PM, Scott-Burden T (1994): The endothelium in health and disease. Tex Heart Inst J 21(1), 62-7.

Veith FJ, Gupta SK, Ascer E, White-Flores S, Samson RH, Scher LA, Towne JB, Bernhard VM, Bonier P, Flinn WR (1986): Six-year prospective multicenter randomized comparison of autologous saphenous vein and expanded polytetrafluoroethylene grafts in infrainguinal arterial reconstructions. J Vasc Surg 3(1), 104-14.

Verma S, Buchanan MR, Anderson TJ (2003): Endothelial function testing as a biomarker of vascular disease. Circulation 108(17), 2054-9.

Verrier ED, Boyle EM Jr (1996): Endothelial cell injury in cardiovascular surgery. Ann Thorac Surg 62, 915–922.

Vlodaver Z, Edwards JE (1971): Pathologic changes in aortic-coronary arterial saphenous vein grafts. Circulation 44, 719–28.

Waller BF, Roberts WC (1985): Remnant saphenous veins after aortocoronary bypass grafting: analysis of 3,394 centimeters ofunused vein from 402 patients. Am J Cardiol 55, 65–71.

Wallitt EJ, Jevon M, Hornick PI (2007): Therapeutics of vein graft intimal hyperplasia: 100 years on. Ann Thorac Surg 84(1), 317-23.

Walts AE, Fishbein MC, Matloff JM (1987): Thrombosed, ruptured atheromatous plaques in saphenous vein coronary artery bypass grafts: ten years' experience. Am Heart J 114, 718 –723.

Wan L, Li D, Wu Q (2006 a): Perivenous application of fibrin glue as external support enhanced adventitial adenovirus transfection in rabbit model. J Surg Res 135(2), 312-6.

Wan L, Li D, Yang B, Wu Q (2006 b): Perivenous application of fibrin glue prevents the early injury of jugular vein graft to arterial circulation in rabbits. Chin Med J 119(4), 300-304.

Wan S, Arifi AA, Chan MC, Yip JH, Ng CS, Chow LT, Yim AP, Jeremy JY (2006): Differential, time-dependent effects of perivenous application of fibrin glue on medial thickening in porcine saphenous vein grafts. Eur J Cardiothorac Surg 29(5), 742-6.

Weidinger FF, McLenachan JM, Cybulsky MI, Fallon JT, Hollenberg NK, Cooke JP, Ganz P (1991): Hypercholesterolemia enhances macrophage recruitment and dysfunction of regenerated endothelium after balloon injury of the rabbit iliac artery. Circulation 84(2), 755-67.

Weintraub WS, Jones EL, Craver JM, Guyton RA (1994): Frequency of repeat coronary bypass or coronary angioplasty after coronary artery bypass surgery using saphenous venous grafts. Am J Cardiol 73(2), 103-12.

Westerband A, Mills JL, Marek JM, Heimark RL, Hunter GC, Williams SK (1997): Immunocytochemical determination of cell type and proliferation rate in human vein graft stenoses. J Vasc Surg 25, 64–73.

Yli-Mäyry S, Huikuri HV, Korhonen UR, Airaksinen KE, Ikäheimo MJ, Linnaluoto MK, Takkunen JT (1992): Efficacy and safety of anticoagulant therapy started pre-operatively in preventing coronary vein graft occlusion. Eur Heart J 13(9), 1259-64.

Yuan SM, Jing H (2011): A reappraisal of saphenous vein grafting. Ann Saudi Med 31(1), 62-71.

Zacharias RK, Kirkman TR, Clowes AW (1987): Mechanism of healing in sysnthetic grafts. J Vasc Surg 6, 429-436.

Zhang L, Peppel K, Brian L, Chien L, Freedman NJ (2004): Vein graft neointimal hyperplasia is exacerbated by tumor necrosis factor receptor-1 signaling in graft-intrinsic cells. Arterioscler Thromb Vasc Biol 24, 2277–83.

Zou Y, Dietrich H, Hu Y, Metzler B, Wick G, Xu Q (1998): Mouse model of venous bypass graft arteriosclerosis. Am J Pathol 153, 1301–10.

Zwolak RM, Adams MC, Clowes AW (1987): Kinetics of vein graft hyperplasia: association with tangential stress. J Vasc Surg 5, 126-136.

Danksagung

Ich danke Herrn Prof. Dr. med. Dipl.-Physiker F.A. Schöndube für die freundliche Überlassung des Themas der Dissertation.

Mein ganz besonderer Dank gilt PD Dr. med. Tomislav Stojanovic für die ausgezeichnete Betreuung und die vielen wichtigen Anregungen sowie die stete Hilfe in kritischen Situationen beim Erstellen dieser Arbeit.

Des Weiteren geht mein Dank an meine Mit-Doktoranden O. Ali und K. Hadi für die freundliche und kollegiale Hilfe besonders bei der Einführung in die Laborarbeit und bei der Unterstützung im Laboralltag.

Frau Regina Waldmann-Beushausen danke ich für die Anfertigung der immunhistochemischen Gewebeschnitte.

Meiner Familie, besonders meinen Eltern, meinen Brüdern (Mohamad, Abbass und Hussein), meinen Schwestern (Hala, Fatima und Kawthar), die mich im Verlauf meines Studiums und dieser Arbeit sowohl moralisch als auch finanziell gestärkt haben, danke ich ganz herzlich.
Besonderer Dank geht an meinen Bruder Mohamad, der meine gesamte akademische Laufbahn mit großem Interesse verfolgt hat und meiner Frustration immer wieder Motivation entgegenzusetzen wusste.

Mein Dank gilt ferner allen, die in irgendeiner Form zu dieser Arbeit beigetragen haben und bisher noch nicht erwähnt wurden.

Lebenslauf

Ich wurde am 30.11.1977 in Beirut / Libanon als jüngstes Kind von Khadija und Ibrahim EL-Sayed Ahmad geboren.
Meine Schulbildung begann 1982 im „College Notre Dames des Soeurs Antonines“ in Nabatieh. 1995 wechselte ich auf die „Hassan Kamel Assabah School“ in Nabatieh, wo ich 1996 mein Abitur ablegte.
1996 begann ich am Goethe Institut in Beirut Deutsch zu lernen.
Mein erster Kontakt mit der Welt der Medizin fand im Zeitraum von 1995 bis 1997 statt, als ich als freiwilliger Rettungsassistent beim libanesischen Roten Kreuz tätig war.
Im Oktober 1997 kam ich nach Deutschland, wo ich an der Hartnackschule in Berlin meine Deutschkenntnisse vertiefte.
1998 absolvierte ich in zwei Semestern das Studienkolleg für Medizin an der Ernst-Moritz-Arndt-Universität in Greifswald.
1999 begann ich mein Medizin-Studium an der Georg-August-Universität in Göttingen. Die Ärztliche Vorprüfung absolvierte ich 2001, den ersten und zweiten Abschnitt der Ärztlichen Prüfung 2002 bzw. 2005. Während des Praktischen Jahres 2006 arbeitete ich an der chirurgischen und anästhesiologischen Abteilung des Evangelischen Krankenhauses in Göttingen-Weende, die Ausbildung in Innerer Medizin erfolgte im Klinikum der Universität Göttingen. Den dritten Abschnitt der Ärztlichen Prüfung legte ich im November 2006 ab.
In der Zeit von Februar 2007 bis Oktober 2007 arbeitete ich als Assistenzarzt an der chirurgischen Abteilung des Eichsfeld Klinikums in Heilbad-Heiligenstadt, anschließend wechselte ich auf die chirurgische Abteilung des St. Petri Hospitals in Warburg, wo ich bis September 2009 verblieb. Im Jahr 2009 war ich Notarzt im Kreis Höxter. Seit September 2009 bin ich an der Abteilung für Herz-, Thorax- und thorakale Gefäßchirurgie der Johann-Wolfgang-Goethe-Universität in Frankfurt am Main tätig.