Aus der Abteilung Hals-Nasen-Ohrenheilkunde
(Prof. Dr. med. Ch. Matthias)
im Zentrum für Augenheilkunde und Hals-Nasen-Ohrenheilkunde
der Medizinischen Fakultät der Universität Göttingen

Untersuchungen zur Virusgenese von Speicheldrüsenerkrankungen

INAUGURAL-DISSERTATION

zur Erlangung des Doktorgrades
der Medizinischen Falkultät
der Georg-August-Universität zu Göttingen

vorgelegt von
Greta S. Schröder
aus Göttingen

Göttingen 2012

Dekan: Prof. Dr. med. M. P. Schön

I. Berichterstatter: Prof. Dr. med. R. Laskawi

II. Berichterstatter/in:

III. Berichterstatter/in:

Tag der mündlichen Prüfung:

Inhaltsverzeichnis

Seite

1 Einleitung 1

1.1 Allgemeines 1
1.2 Anatomie der Glandulae parotis und submandibularis 1
1.3 Tumoren der Glandulae parotis und submandibularis 4
1.4 Entzündliche Speicheldrüsenerkrankungen 10
1.5 Für die Ätiologie von Speicheldrüsenerkrankungen relevante Erreger 15
1.6 Zielsetzung und Fragestellung 19

2 Material und Methodik 21

2.1 Patienten- und Materialgewinnung 21
2.2 Diagnostik 22

3 Ergebnisse 33

3.1 Alters- und Geschlechterverteilung 33
3.2 Pathologische Entitäten 34
3.3 Ergebnisse der virologischen Untersuchung bei verschiedenen Pathologien der großen Kopfspeicheldrüsen 38

4 Diskussion der Ergebnisse 47

4.1 Patienten- und Altersverteilung 47
4.2 Epstein-Barr-Virus 48
4.3 Humane Papillomaviren 55

5 Zusammenfassung 60

6 Literaturverzeichnis 62

7 Anhang 73

7.1 Einverständniserklärung 73
7.2 Abbildungsverzeichnis 74
7.3 Tabellenverzeichnis 75
7.4 Abkürzungsverzeichnis 76

1. Einleitung

1.1 Allgemeines

Erkrankungen der Speicheldrüsen treten verhältnismäßig selten auf und weisen eine hohe Variabilität in ihrem klinischen Verhalten und ihren histologischen Bildern auf. Dennoch geraten die Tumoren der großen Kopfspeicheldrüsen durch ihr vielfältiges Erscheinen und ihre hohe Komplexität in den Fokus der Wissenschaft, obwohl sie lediglich drei Prozent der Tumoren im Kopf-Hals-Bereich ausmachen. Entzündliche und nicht neoplastische Pathologien finden sich wesentlich häufiger als maligne Neoplasien. Nur ein Sechstel der in der Glandula parotis und ein Drittel der in der Glandula submandibularis auftretenden Neoplasien sind maligne [PEEL und SEETHALA 2007]. Die Ursachen für die Entstehung der verschiedenen Entitäten, besonders der zahlreich vertretenen benignen Neoplasien, sind bisher größtenteils ungeklärt. Aufgrund der Assoziation verschiedener Tumoren im Kopf-Hals-Bereich mit dem Epstein-Barr-Virus (im Folgenden mit EBV abgekürzt), besonders im asiatischen und arktischen Raum [KUO und HSUEH 1997, HERBST und NIEDOBITEK 2006], sollte der Zusammenhang einer EBV-Infektion mit der Entstehung verschiedener Pathologien der großen Kopfspeicheldrüsen in dieser Arbeit näher untersucht werden. In den letzten Jahren sind auch gehäuft Oropharynxkarzinome, die in Asszioation mit einer Infektion mit humanen Papillomaviren zu stehen scheinen, aufgetreten [KLUSSMANN et al. 2009]. Dies lässt einen Zusammenhang dieser viralen Infektion mit der Entstehung von Tumoren der großen Kopfspeicheldrüsen vermuten, dem in dieser Untersuchung nachgegangen werden soll. Dabei wird das Hauptaugenmerk auf die benignen Neoplasien gelegt.

1.2 Anatomie der Glandulae parotis und submandibularis

Die großen Kopfspeicheldrüsen Glandula parotis und Glandula submandibularis weisen einige anatomische Besonderheiten auf, die für die Krankheitsentstehung an diesen Drüsen eine große Rolle spielen. Somit sind genauere Kenntnisse der mikroskopischen

und makroskopischen Anatomie der großen Kopfspeicheldrüsen hilfreich, um die Entstehung und den Verlauf von Pathologien besser nachvollziehen zu können.

1.2.1 Glandula parotis

Die paarig angelegte Glandula parotis ist die größte der Kopfspeicheldrüsen und liegt am posterioren Rand der Mandibula in der präaurikulären Region. Kranial wird sie durch den Arcus zygomaticus begrenzt und reicht nach kaudal bis an den anteromedialen Teil des Musculus (im Folgenden mit M. abgekürzt) sternocleidomastoideus heran. Nach posterior kann die Drüse bis zum Mastoid ausgedehnt sein.

Die Glandula parotis wird vom Nervus (im Folgenden mit N. abgekürzt) facialis durchzogen und von ihm in einen oberflächlichen und einen tiefen Lappen unterteilt. Der oberflächliche Lappen, auch als lateraler Anteil der Drüse bezeichnet, liegt lateral dem M. masseter auf. Der tiefe, auch als medialer Anteil der Drüse bezeichnete Lappen, liegt medial des N. facialis zwischen Processus mastoideus und Ramus mandibulae. Die meisten gutartigen Tumoren sind im lateralen, oberflächlichen Anteil der Glandula parotis lokalisiert und können durch eine laterale Parotidektomie operativ entfernt werden. Tumoren des medialen Anteils der Drüse wachsen oft nach lateral und verdrängen den lateralen Anteil der Drüse, teilweise auch ohne diesen zu infiltrieren. Hier wird eine totale Parotidektomie unter Erhalt des N. facialis empfohlen, bei Karzinomen auch eine radikale Parotidektomie mit Resektion des N. facialis. Anschließend ist eine Facialisrekonstruktion möglich.

Die Glandula parotis ist von einer Faszie umhüllt, die aus der tiefen Halsfaszie hervorgeht. Sie unterteilt sich in ein tieferes dünneres und ein oberflächliches dickeres Blatt. Während das oberflächliche Blatt sich vom M. sternocleidomastoideus über den M. masseter bis zum Arcus zygomaticus erstreckt, verläuft das tiefere Blatt zum Ligamentum stylomandibulare, das den oberflächlichen und den tiefen Anteil der Glandula parotis voneinander trennt.

Die Fascia parotidea, die die Drüse umgibt, bildet eine unelastische Kapsel. Bei Schwellung der Drüse, zum Beispiel durch eine Entzündung, ist die Ausdehnung begrenzt. Häufig geht eine Schwellung einher mit Schmerzen und einer verminderten Speichelsekretion. Über den Stenon-Gang, der parallel zum Arcus zygomaticus auf dem M. masse-

ter verläuft, dann aber abknickt, um durch den M. buccinator zu stoßen und um oberhalb des zweiten Molaren in die Mundhöhle zu münden, wird ein seröser Speichel abgegeben. Histologisch ist die Drüse aus Läppchen aufgebaut, die durch bindegewebige Septen unterteilt sind, in denen Nerven, Ausführungsgänge, Blut- und Lymphgefäße verlaufen. Das Ausführungsgangsystem wird aus Drüsenendstücken, Schalt- und Streifenstücken gebildet, in denen das überwiegend seröse Sekret bis zum Ductus parotideus gelangt.

Der N. facialis verläuft durch die Glandula parotis und verzweigt sich in dieser, was oft bei Operationen zu Irritationen und Verletzungen des Nerven führen kann. Die Blutversorgung erfolgt über die aus der Arteria (im Folgenden als A. abgekürzt) carotis externa stammenden A. temporalis superficialis, A. maxillaris und A. facialis transversa. Die venöse Drainage erfolgt über die Vena (im Folgenden als V. abgekürzt) maxillaris und V. temporalis superficialis. Die Lymphdrainage erfolgt in die oberflächlichen und tiefen Halslymphknoten [HOLSINGER und BUI 2007].

1.2.2 Glandula submandibularis

Die Glandula submandibularis ist die zweitgrößte Speicheldrüse des Menschen und befindet sich im Trigonum submandibulare, welches kraniolateral von der Innenkante der Mandibula und kaudal vom vorderen und hinteren Bauch des M. digastricus begrenzt wird. Ebenfalls im Trigonum submandibulare befinden sich die A. facialis, V. facialis, submandibuläre Lymphknoten, der M. mylohyoideus und die Nervi lingualis, hypoglossus und mylohyoideus. Der größte Teil der Drüse liegt posterolateral des M. mylohyoideus. Die Glandula submandibularis wird vom mittleren Blatt der tiefen Halsfaszie umhüllt, was von klinischer Relevanz ist, da kranial der Faszie der Ramus marginalis des N. facialis verläuft und dieser bei Operationen geschont werden sollte.

Die Drüse besitzt neben hauptsächlich mukösen auch seröse Anteile, die ihr Sekret in kleine Ausführungsgänge abgeben, welche in den Ductus submandibularis bzw. den Warthon-Gang münden. Dieser verlässt die Drüse im vorderen Anteil und verläuft über 4-5 cm zwischen den Nervi hypoglossus und genioglossus nach ventral, bis er beidseits lateral des Frenulum linguale im Mundboden mündet [HOLSINGER und BUI 2007].

1.3 Tumoren der Glandula parotis und Glandula submandibularis

Die Tumoren der großen Kopfspeicheldrüsen zeigen eine außerordentliche morphologische Vielfalt, die in folgende Tumorarten differenziert werden kann:

- benigne epitheliale Tumoren (Adenome)
- maligne epitheliale Tumoren (Karzinome)
- nicht epitheliale (mesenchymale) Tumoren
- sekundäre Tumoren (primär periglanduläre Tumoren oder Metastasen)
- maligne Lymphome
- tumorähnliche Neubildungen (z. B. Küttner-Tumor).

Das pleomorphe Adenom und der Warthin-Tumor gehören zu den benignen epithelialen Tumoren und werden in dieser Analyse vorzugsweise untersucht. Ebenso werden einige Karzinome der Glandula parotis und Glandula submandibularis untersucht, die zur Gruppe der malignen epithelialen Tumoren gehören.

1.3.1 Benigne Tumoren der Glandula parotis und Glandula submandibularis

Das pleomorphe Adenom

Das pleomorphe Adenom der großen Kopfspeicheldrüsen stellt mit Abstand die häufigste gutartige neoplastische Erkrankung der großen Kopfspeicheldrüsen dar [SEIFERT et al. 1996]. Fast 80 % dieser benignen Tumoren sind in der Glandula parotis lokalisiert [PEEL und SEETHALA 2007] und haben ihre höchste Inzidenz von bis zu 2/100.000 im 5. und 6. Lebensjahrzehnt [POMMERENKE 1988]. Das weibliche Geschlecht ist etwas häufiger betroffen als das männliche [KICI und PEYTRAL 2001, RÖMER et al. 2008]. Außerdem wurde eine erhöhte Inzidenz von Tumoren der Glandula parotis bei in Ballungsgebieten lebenden Menschen festgestellt. Jedoch konnte kein signifikanter Zusammenhang zwischen Tumorentstehung und Nikotin- und/ oder Alkoholkonsum gefunden werden [RÖMER et al. 2008]. Es wurden häufig zytogenetische Alterationen gefunden, die in der Tumorgenese mitzuwirken scheinen. Hierbei sind am häufigsten Mutationen auf Chromosom 8 im Bereich q12, auf Chromosom 3 im Bereich p21 sowie

auf Chromosom 12 auf dem Arm q13 – 15 aufgefallen [VOZ et al. 1998 und KAS et al. 1997]. Der erwähnte, auf Chromosom 12 lokalisierte Bereich, enthält das HMGA2-Gen, das für einen Transkriptionsfaktor kodiert, der bei der Modulation der strukturellen Zusammensetzung der DNA mitwirkt [PEEL und SEETHALA 2007].

Das pleomorphe Adenom ist vorwiegend im kaudalen Anteil des oberflächlichen Lappens der Glandula parotis lokalisiert und kommt fast nie bilateral vor. Typischerweise tritt diese benigne Neoplasie in Form eines derben, schmerzlosen Tumors auf, der erst verhältnismäßig spät eine klinische Symptomatik aufweist. Da das pleomorphe Adenom nur sehr selten eine Parese des N. facialis hervorruft, muss bei Auftreten dieser eine maligne Entartung der Neoplasie in Betracht gezogen werden. Obwohl es sich beim pleomorphen Adenom um einen benignen Tumor handelt, ist eine relativ hohe Rezidivrate von 0,8 - 6 % zu verzeichnen, die häufig auf eine inkomplette Resektion des Tumors zurückzuführen ist. Falls ein Rezidiv auftritt, besteht die Gefahr, dass weitere unkontrollierbare Rezidive auftreten, was in 6 - 15 % der Fälle vorkommt [PEEL und SEETHALA 2007].

In den großen Kopfspeicheldrüsen auftretende pleomorphe Adenome sind in der Regel von einer Pseudokapsel umgeben, die es bei einer Operation nicht zu verletzen gilt. In den meisten Fällen haben die Tumoren eine Größe von 2-5 cm, es wurde aber auch von bis zu mehreren Kilogramm schweren pleomorphen Adenomen berichtet. Bei großen Tumoren besteht die Gefahr der Knochenarosion und des Remodelings im Zentrum des Tumors [PEEL und SEETHALA 2007].

Die Bezeichnung „pleomorphes“ Adenom wird durch sein histologisches Facettenreichtum begründet. Der Tumor besteht aus Gang- und Myoepithelien, wobei die myoepithelialen Zellen meist überwiegen [NISHIMURA et al. 1991]. Ebenso treten charakteristischerweise chondromyxoide und chondroide Strukturen auf. Bei großen Tumoren kann in manchen Fällen sogar eine teilweise Ossifikation des Tumors verzeichnet werden [PEEL und SEETHALA 2007]. Da häufig plattenepitheliale, muzinöse Metaplasien bei pleomorphen Adenomen auftreten, können sie histologisch mit einem Plattenepithelkarzinom oder einem Mukoepidermoidkarzinom verwechselt werden. Allerdings müsste hierzu von der allgemeinen Architektur des Tumors, besonders seiner Pseudokapsel, abgesehen werden [NISHIMURA et al. 1991].

Mögliche Risikofaktoren für die Entstehung eines pleomorphen Adenoms konnten bisher noch nicht sicher belegt werden. In verschiedenen Analysen wurde der Zusammenhang mit einer EBV-Infektion untersucht, wobei einige EBV-positive Tumoren entdeckt worden waren [TAIRA et al. 1992 und ATULA et al. 1998]. Teilweise wird bereits eine Assoziation als erwiesen dargestellt [MALINVAUD et al. 2006].

Bezüglich der Assoziation einer HPV-Infektion und des pleomorphen Adenoms sind bisher nur wenige Untersuchungen bekannt. VAGELI et al. konnten 2007 die Besiedlung eines pleomorphen Adenoms mit HPV „high-risk"-Typen 16 und 18 nachweisen. Ebenso wurden in zwei pleomorphen Adenomen in einer Untersuchung von HAFED et al. 2012 die „high-risk"-HPV-Typen 16 und 18 nachgewiesen. Diese Ergebnisse verleiten zu der Annahme einer Assoziation der HPV-Infektion mit der Entstehung dieser benignen Neoplasie.

Das pleomorphe Adenom ist charakteristischerweise durch eine Pseudokapsel umgeben, deren Pseudopodien in das umliegende Speicheldrüsengewebe einwachsen. Daher ist therapeutisch je nach Ausdehnung des Tumors eine laterale bzw. totale Parotidektomie unter Erhaltung des N. facialis anzustreben. Die Exstirpation des Tumors sollte somit weit im Gesunden erfolgen. Insbesondere eine Verletzung der Kapsel des Tumors sollte vermieden werden, da sonst eine hohe Rezidivgefahr zu befürchten ist. Die Operationstechnik spielt hier im Hinblick auf die Entstehung von Rezidiven eine entscheidende Rolle [VON GLASS et al. 1989, TAKAHASHI et al. 1991, GEHRKING et al. 2007 und SCHROEDER et al. 1994]. Es konnte bei der Enukleation oder kapselnahen Exstirpation des pleomorphen Adenoms eine Rezidivquote von über 10 %, bei lateraler Parotidektomie von weniger als 5 % und bei totaler Parotidektomie von nur 0 - 3 % verzeichnet werden.

Warthin-Tumor

Das Zystadenolymphom, auch „Warthin-Tumor" genannt, tritt fast ausschließlich in der Glandula parotis auf und ist nach dem pleomorphen Adenom der zweithäufigste Tumor der großen Kopfspeicheldrüsen. In seltenen Fällen können Warthin-Tumoren auch in Halslymphknoten vorkommen. In Einzelfällen sind sie auch in anderen Speicheldrüsen beschrieben worden [PEEL und SEETHALA 2007]. Außerdem sind Warthin-Tumoren die einzigen Speicheldrüsentumoren, bei denen bilaterales bzw. multifokales Wachstum

beschrieben ist [VAN DER WAL et al. 1993]. Die Daten des Speicheldrüsenregisters Hamburg zeigen hinsichtlich der Epidemiologie dieser Neoplasie ein überwiegendes Vorkommen von 73,2 % beim männlichen Geschlecht und einen Altersgipfel im 6. und 7. Lebensjahrzehnt [SEIFERT et al. 1996]. Auffallend ist, dass in den letzten Jahren die Zahl der weiblichen am Warthin-Tumor erkrankten Patienten deutlich zugenommen hat. Dies wird auf die steigende Population weiblicher Raucher zurückgeführt. Anders als beim pleomorphen Adenom ist bezüglich der Warthin-Tumoren bereits ein deutlich erhöhtes Erkrankungsrisiko bei Nikotinabusus nachgewiesen worden [SADETZKI et al. 2008]. SYNDERMANN et al. konnten 1986 eine achtfach erhöhte Inzidenz von Warthin-Tumoren bei Rauchern dokumentieren.

Der Warthin-Tumor wird wie das pleomorphe Adenom den benignen epithelialen Speicheldrüsentumoren zugeordnet. Er kann in allen Bereichen der Parotis lokalisiert sein, tritt jedoch bevorzugt am kaudalen Parotispol auf. Histologisch zeigen sich zystische und solide Areale, die in ein lymphoides Stroma mit typischer Architektur, die teilweise der eines Lymphknotens sehr ähnelt, eingebettet sind. In den Halslymphknoten auftretende Warthin-Tumoren werden durch die histologische Struktur bedingt manchmal fälschlicherweise als metastasiertes Karzinom interpretiert [PEEL und SEETHALA 2007].

Die Warthin-Tumoren lassen sich in Abhängigkeit vom Verhältnis der epithelialen und stromalen Komponente in vier Subtypen unterteilen, die jedoch keine klinische Bedeutung haben. Hierbei ist der 1. Subtyp, in dem Stroma und Epithel in etwa gleichgroßen Anteilen vorkommen, mit 77 % der am häufigsten auftretende Subtyp. Typ 2 beschreibt die stromaarmen Tumoren, während die als Typ 3 bezeichnete Gruppe die stromareichen Tumoren enthält. Der 4. Subtyp zeigt plattenepitheliale Metaplasien, Nekrosen und Fibrosen. Er wird als infarzierter oder infizierter Warthin-Tumor bezeichnet und stellt 7,5 % aller Warthin-Tumoren dar [SEIFERT et al. 1980]. Vermutlich ist dies teilweise auf eine zuvor erfolgte Feinnadelaspiration zurückzuführen [PEEL und SEETHALA 2007]. JUNG und HAO untersuchten 2006 den Zusammenhang zwischen Feinnadelpunktionsbiopsien und granulomatösen Entzündungen bei Warthin-Tumoren. Es konnte allerdings in ihrer Untersuchung kein Zusammenhang festgestellt werden.

Während Rauchen bereits als gesicherter Risikofaktor gilt, werden sowohl EBV-Infektionen als auch autoimmunologische Krankheitsgeschehen als ätiologische Faktoren diskutiert [PEEL und SEETHALA 2007]. TAIRA et al. konnten 1992 in allen in

ihrer Untersuchung eingeschlossenen Warthin-Tumoren EBV nachweisen. Eine Assoziation des bilateralen Auftretens von Warthin-Tumoren mit einer EBV-Infektion wird ebenfalls diskutiert [WANG et al. 1999]. Hinzu wurde bei einem Warthin-Tumor bereits eine gleichzeitige Infektion mit HPV nachgewiesen [VAGELI et al. 2007]. Eine Infektion mit den „high-risk"-Typen HPV 16 und 18 konnte von HAFED et al. 2012 in vier Warthin-Tumoren nachgewiesen werden. Dies lässt eine Vermutung auf eine Assoziation einer HPV-Infektion mit der Genese dieser Neoplasie anstellen.

Die Therapie besteht in jedem Fall in einer vollständigen Entfernung des Tumors. Da die lokale Rezidivrate sehr gering ist (<1 %), wird teilweise lediglich eine Enukleation des Tumors empfohlen. Andere Autoren hingegen befürworten eine radikalere Therapie und empfehlen aufgrund des häufigen multifokalen Auftretens eine laterale bzw. subtotale Parotidektomie. Da nicht selten ein bilaterales Wachstum vorliegt, wird teilweise auch eine beidseitige laterale Parotidektomie bevorzugt [GEHRKING et al. 2007].

1.3.2 Karzinome der Glandula parotis und Glandula submandibularis

Bei den malignen Speicheldrüsentumoren besteht mehr noch als bei den benignen eine große histologische Vielfalt. Selbst innerhalb einer Tumorentität weisen hochdifferenzierte Varianten ein anderes biologisches Verhalten auf als weniger differenzierte. Grob orientierend kann man den Differenzierungsgrad in Beziehung zu den verschiedenen Prognosen setzen. Die hoch differenzierten haben eine bessere Prognose als die niedrig differenzierten Karzinome.

Der häufigste maligne Tumor der großen Kopfspeicheldrüsen ist das Mukoepidermoidkarzinom [FOOTE und FRAZELLE 1953]. Es stellt 30 % aller Karzinome der großen Kopfspeicheldrüsen dar. Klinisch präsentiert sich das meist gut differenzierte Karzinom mit einer langsam wachsenden Schwellung, die an ein pleomorphes Adenom oder andere gutartige Neoplasien erinnert. Per Definition bestehen Mukoepidermoidkarzinome aus mukösen Drüsen-, Epidermoid- und Zwischenzellen. Einige Varianten sind sklerosierend. Die Therapie besteht in der vollständigen Resektion mit zusätzlicher Neck-Dissection. Die Prognose ist abhängig vom Differenzierungsgrad. 5-Jahres-Überlebensraten reichen von 0 - 43 % bei gering differenzierten, bis zu 92 - 100 % bei gut differenzierten Mukoepidermoidkarzinomen [PEEL und SEETHALA 2007].

Das Plattenepithelkarzinom der Ohrspeicheldrüsen stellt einen aggressiven Tumor dar, der häufig erst im fortgeschrittenen Stadium klinisch evident wird. Bei ca. 50 % ist bei Erstvorstellung eine zunächst schmerzlose Raumforderung zu beobachten [BATSAKIS 1983]. In den übrigen Fällen sind schmerzhafte Schwellungen und Fazialisparesen häufig. Die Therapie besteht in einer radikalen Resektion des Tumors, verbunden mit einer Neck-Dissection mit nachfolgender Strahlentherapie. Die 5-Jahres Überlebensrate beträgt im Mittel 25 %.

Das Karzinom im pleomorphen Adenom stellt 5 - 15 % aller malignen Speicheldrüsentumoren dar [GNEPP 1993]. 80 % dieser Tumoren haben ihren Ursprung in den großen Kopfspeicheldrüsen, 20 % in den kleinen Speicheldrüsen. Frauen sind häufiger betroffen als Männer [ENEROTH et al. 1968]. Die Behandlung besteht in erster Linie in einem radikal chirurgischen Vorgehen mit Neck-Dissection. Die Metastasierungsrate ist verhältnismäßig hoch. Mit 30 - 70 % entstehen vorwiegend Fernmetastasen in Lunge und Knochen [MOBERGER und ENEROTH 1968].

Das adenoidzystische Karzinom stellt einen bösartigen Tumor der Kopfspeicheldrüsen dar, welcher sich durch ein langsames Wachstum entlang der Gefäße und Nerven auszeichnet. Die lokale Rezidivrate ist hoch. Auch findet man in 20 - 60 % Fernmetastasen in Lunge, Leber, Knochen und Hirn [BRADLEY 2004].

Die Idee einer für die Karzinomentstehung ursächlichen EBV-Infektion konnte nach mehreren Untersuchungen weitgehend verlassen werden. Eine Ausnahme bieten die lymphoepithelialen Tumoren, bei denen weiterhin ein Zusammenhang erforscht wird. Bei anderen malignen Tumorentitäten konnte bisher keine Assoziation einer EBV-Infektion mit der Karzinomentstehung der Speicheldrüsen festgestellt werden [TSAI et al. 1996].

Bei Karzinomen des Oropharynx scheint bereits eine Assoziation mit einer HPV-Infektion als erwiesen [KLUSSMANN et al. 2009]. Hingegen ist bezüglich der malignen Speicheldrüsentumoren bisher wenig Literatur zu finden. BRUNNER et al. konnten 2011 in 71 % der 38 untersuchten malignen Neoplasien der kleinen Kopfspeicheldrüsen eine erhöhte Expression von p16 nachweisen, die auf eine Infektion mit HPV deutet. Bei zwei Mukoepidermoidkarzinomen konnte „high-risk“-HPV 16 gefunden werden, was die Vermutung einer eventuellen kausalen Verknüpfung aufkommen lässt.

1.4 Entzündliche Speicheldrüsenerkrankungen

1.4.1 Akute und chronisch rezidivierende Sialadenitis

Entzündliche Erkrankungen der großen Kopfspeicheldrüsen können sowohl akut als auch chronisch verlaufen. Während akute Sialadenitiden meist viralen oder bakteriellen Ursprungs sind, ist bei den chronisch rezidivierenden Entzündungen die Ursache der Erkrankung weitgehend ungeklärt.

Akute Sialadenitiden können in allen Speicheldrüsen vorkommen, finden sich aber am häufigsten in der Glandula parotis. Es tritt typischerweise eine Schwellung mit Schmerzen und Erythem im Bereich der Drüse auf. Während bei einer bakteriellen Ursache häufig eitriges Sekret aus den Speicheldrüsengängen gepresst werden kann, treten bei viraler Ursache der Entzündung häufig Fieber sowie Kopf- und Gliederschmerzen auf [McQUONE 1999]. Die bakterielle akute Sialadenitis entsteht häufig durch Stase des Speichelflusses und anschließende retrograde Besiedlung der Drüse mit Bakterien der Mundflora. Eine Stase kann nach einer Operation im Bereich der betroffenen Drüse, sowie bei älteren Patienten in schlechtem Allgemeinzustand, medikamentös bedingt, bei Dehydratation, verschiedenen angeborenen Fehlbildungen oder Sialolithiasis vorkommen. In den meisten Fällen liegt eine Besiedlung mit vielen verschiedenen Keimen vor. Der am häufigsten vorkommende Keim ist Staphylococcus aureus [PEEL und SEETHALA 2007]. Die von viralen Erregern hervorgerufene am zahlreichsten auftretende Sialadenitis wird durch das Mumps-Paramoxyvirus verursacht und tritt normalerweise im Kindesalter auf [HOF und DÖRRIES 2005]. Es wurden allerdings auch akute Sialadenitiden durch Infektionen mit Influenzaviren, EBV, Coxsackie A und B sowie Echovirus beschrieben [McQUONE 1999].

Bei einem Teil der Patienten kann die akute Sialadenitis in die chronische Form übergehen, welche durch eine Mannigfaltigkeit an Symptomen von lang anhaltender Schwellung bis Xerostomie gekennzeichnet ist. Als Ursache ist hier meist eine Sialolithiasis zu finden, die am häufigsten in der Glandula submandibularis auftritt [McQUONE 1999]. Die chronisch rezidivierende Sialadenitis tritt uni- und bilateral am häufigsten bei Kindern und jungen Erwachsenen auf und ist gekennzeichnet durch rezidivierende schmerzhafte Schwellung der Drüse mit aus dem Ausführungsgang der Drüse exprimierbarem weißlichen Sekret [PEEL 2001].

Der Anteil der in unsere Untersuchung einbezogenen chronischen Sialadenitiden ist verhältnismäßig groß und ihre Ätiologie und Pathogenese weitgehend ungeklärt. Die chronische Parotitis des Erwachsenenalters ist etwa zehnmal häufiger als die des Kindesalters und besitzt eine hohe Rezidivrate [CHILLA 1981]. Im Geschlechtsverhältnis zeigen sich bei der chronisch rezidivierenden Parotitis des Kindesalters mehr erkrankte Jungen als Mädchen [WILSON et al. 1980]. Hingegen besteht im Erwachsenenalter ein umgekehrtes Geschlechtsverhältnis mit einem Altersgipfel im 4. und 5. Lebensjahrzehnt [BAURMASH 2004]. Während die juvenile Form in der Regel in der Pubertät spontan ausheilt, findet man bei der adulten Form intermittierende Entzündungsschübe, die zu einer Atrophie des Drüsenparenchyms und eventuell anschließendem Versiegen der Speichelproduktion führen können. Klinisch treten wie oben erwähnt verschiedene Symptome wie beispielsweise eine lang anhaltende Schwellung der Speicheldrüse bis hin zur Xerostomie auf. Ebenso besteht die Möglichkeit einer Superinfektion [PEEL und SEETHALA 2007]. Bei längerer Dauer der Erkrankung kann es zu immunologischen Reaktionen wie der Entwicklung sekundärer Lymphfollikel und der vermehrten Expression von MHC (Major Histocompatibility Complex)-Rezeptoren kommen [SEIFERT et al. 1996].

Bezüglich der chronisch rezidivierenden Parotitis wird bisher eine multifaktorielle Genese vermutet. Da bisher kein sicherer Nachweis von Erregern erbracht werden konnte, wird von einigen Autoren eine bakterielle Genese als unwahrscheinlich angesehen [SEIFERT et al. 1996]. Hingegen wurde von ANTONIADES et al. 2004 nach Penicillin- bzw. Salin-Instillation eine Symptomfreiheit der Patienten über mehrere Jahre erzielt, was wiederum eine bakterielle Genese nahelegt. Ebenso prädisponierend für eine chronische Sialadenitis sind schlechte Mundhygiene, Karies, Infektionen und chronisch rezidivierende Tonsillitiden [HAUBRICH 1981]. Eine virale Genese ist bei der akuten Form der Sialadenitis bereits bekannt. Hingegen finden sich bezüglich der chronischen Form in der Literatur nur wenige Beiträge. KIM et al. [1999] konnten in einigen unspezifischen chronischen Sialadenitiden EBV nachweisen, was auf eine virale Komponente der Genese hinweisen könnte. Bezüglich HPV und der chronischen Sialadenitis waren in der Literatur keine Hinweise auf Untersuchungen zu finden.

Eine chronische Sialadenitis entsteht außerdem häufig bei rezidivierenden Obstruktionen der Speicheldrüsengänge, bei Bestrahlung oder granulomatöser Entzündung. Beim Sjögren-Syndrom und bei Wegener-Granulomatose liegt in vielen Fällen ebenfalls eine

Sialadenitis vor. Histologisch ist das entzündete Speicheldrüsengewebe durch Expansion oder Atrophie der lobulären Strukturen sowie periduktale Fibrose gekennzeichnet [PEEL und SEETHALA 2007].

Da die genaue Ursache der chronischen Sialadenitis noch nicht geklärt ist, konnte bisher keine kausale Therapie entwickelt werden. Daher wird in der Akutphase meist symptomatisch mit Antiphlogistika und Antibiotika behandelt. Bei längerem Krankheitsverlauf kann die operative Entfernung der betroffenen Speicheldrüse erforderlich werden. Alternativ zur Operation ist bereits eine Okklusionstherapie des Stenon-Ganges versucht worden. Diese erfolgte zunächst tierexperimentell mit einem Fibrinkleber-Gentamicin-Gemisch, was jedoch zu keiner anhaltenden Besserung führte [SCHRÖDER et al. 1984]. Dies wurde von LASKAWI et al. 1988 bestätigt. Zu ähnlichen Resultaten führte die Ausschaltung der Glandula parotis mit Prolamin, wobei die anschließende histologische Untersuchung des Gewebes bei vielen Patienten Abszedierungen aufwies [SCHRÖDER Mi 1984].

Sollte in dieser Untersuchung wie bei KIM et al. 1999 eine eventuelle virale Genese der chronischen Sialadenitis bestätigt werden, könnte man neue Konzepte zur kausalen Therapie der chronischen Sialadenitis entwickeln.

1.4.2 Obstruktive Sialadenitis

Laut Speicheldrüsenregister Hamburg stellt die obstruktive Sialadenitis mit 33,5 % die häufigste Form der chronischen Entzündung der Speicheldrüsen dar. Sie tritt meistens in der Glandula parotis auf, erlangt jedoch ihre stärkste Ausprägung in der Glandula submandibularis [SEIFERT et al. 1996].

Ursächlich für die Entzündung sind meist mechanische Gangobstruktionen sowie Veränderungen der Speichelzusammensetzung. Es kann durch verschiedene Erkrankungen der Speicheldrüsen zur Verlegung der Ausführungsgänge kommen. Hier sind insbesondere Adenome, Sialolithiden und Speicheldrüsenzysten zu erwähnen. Ebenso können raumfordernde Prozesse in der Umgebung der Drüse zur Verlegung der Speicheldrüsengänge führen. Während in der Glandula submandibularis häufig eine Sialolithiasis den Sekretstau verursacht, ist in der Glandula parotis in den meisten Fällen ein pleomorphes Adenom der Auslöser einer Obstruktion. Die dadurch entstehende visköse

Eindickung des Speichels stellt einen weiteren prädisponierenden Faktor für die Entzündung dar. Es gibt keine Hinweise auf eine bakterielle oder virale Genese der obstruktiven Sialadenitis [SEIFERT et al. 1996]. In der Literatur lassen sich ebenfalls keine Untersuchungen finden, die auf eine virale Genese der chronischen Sialadenitis hinweisen könnten.

1.4.3 Sialolithiasis

Die Sialolithiasis gehört zu den häufigsten Erkrankungen der großen Kopfspeicheldrüsen und ist nicht selten die Ursache einer Sialadenitis. Am häufigsten treten Erkrankungen zwischen dem 30. und dem 70. Lebensjahr auf. Eine Geschlechtspräferenz ist hier nicht zu erkennen. Die Glandula submandibularis ist mit 78,9 % wesentlich häufiger betroffen als die Glandula parotis mit 21,1 % [ZENK et al. 1999]. In den meisten Fällen bestehen die Speichelsteine aus Kalziumphosphaten und Lipiden. Bei gustatorisch gereizter Steigerung der Speichelsekretion und bestehender Sialolithiasis kommt es zu schmerzhafter Schwellung der Drüse. Der so entstehende Sekretstau wiederum begünstigt eine Infektion des Drüsengewebes [SEIFERT et al. 1996]. Eine genaue Ursache für die Entstehung von Speichelsteinen ist bisher nicht gefunden worden. Vermutet werden neben anatomischen Anomalien, angeborenen Gangektasien und ausgeheilten Sialadenitiden auch ein abweichender Muzingehalt des Speichels [ZENK et al. 1999]. Es wurde bei Patienten mit Sialolithiasis auch ein erhöhter Kalzium- und Magnesiumgehalt des Speichels festgestellt [GRASES et al. 2003]. Ein Zusammenhang mit Nikotinabusus oder Diuretikaeinnahme konnte nicht gefunden werden [HUOH und EISELE 2011]. Eine bakterielle oder virale Genese der die Entzündung verursachenden Speichelsteine ist nicht bekannt. In der Literatur sind diesbezüglich keine Untersuchungen zu finden.

Die Therapie besteht in der endoskopischen Entfernung der Speichelsteine. Ist dies aufgrund von rezidivierenden Entzündungen oder anderen Gründen nicht möglich, kann die operative Entfernung des Steines notwendig werden.

1.4.4 Chronisch sklerosierende Sialadenitis der Glandula submandibularis (Küttner-Tumor)

Nach der obstruktiven Sialadenitis und der chronischen Parotitis wird der Küttner-Tumor, bei dem es sich um eine chronisch sklerosierende Entzündung der Glandula submandibularis handelt, dem Speicheldrüsenregister Hamburg nach als dritthäufigste chronische Entzündungsform der Kopfspeicheldrüsen angesehen. Er wurde erstmals 1896 von dem Chirurgen Küttner als entzündlicher Tumor erwähnt [SEIFERT et al. 1996]. Der Küttner-Tumor gehört zu den IgG4-assoziierten sklerosierenden Erkrankungen [CARNEIRO et al. 2011]. Klinisch präsentiert er sich als derber druckdolenter Knoten im Bereich der Glandula submandibularis. Bei dieser chronisch sklerosierenden Entzündung kommt es zu einer Destruktion der Azini und zu bindegewebigen Veränderungen, die schließlich zur Zirrhose der Speicheldrüse führen können. Außerdem liegt in etwa 50 % der Fälle eine Sialolithiasis vor. Bei längerem Krankheitsverlauf kommt es zur Parenchymatrophie mit diffuser narbiger Sklerose und Aufhebung der Läppchenstruktur der Speicheldrüse.

Ursächlich für die chronisch sklerosierende Entzündung werden Sekretionsstörungen der Drüse sowie Autoimmunprozesse vermutet [PEEL und SEETHALA 2007]. In der Literatur sind keine Untersuchungen bezüglich einer eventuellen viralen Genese des Küttner-Tumors zu finden.

Die Therapie des Küttner-Tumors besteht einerseits in der operativen Entfernung der Drüse, wobei der Zeitpunkt der Operation je nach Symptomatik der Patienten festgelegt wird. Andererseits kann auch mit Steroiden behandelt werden, was besonders bei Auftreten der Erkrankung im Kindesalter eine Rolle spielt. Durch die Steroidtherapie kann eine Operation vermieden werden und mit zusätzlichen Untersuchungen und Verlaufskontrollen können andere IgG4-assoziierte Erkrankungen und Komplikationen frühzeitig erkannt, therapiert oder vermieden werden [CARNEIRO et al. 2011].

1.4.5 Sialadenose

Die Sialadenose ist eine nicht entzündliche Erkrankung der großen Kopfspeicheldrüsen, die überwiegend in der Glandula parotis vorkommt. Sie ist gekennzeichnet durch eine schmerzlose meist bilaterale Schwellung der Drüse, die oft über Jahre bestehen bleibt

und bei Frauen und Männern gleich häufig auftritt. Histologisch zeigt sich eine Azinushypertrophie und Infiltration von Fettzellen. Ursächlich werden Störungen der Ernährung (z.B. Alkoholabusus), der endokrinen Funktionen oder neurochemische Disbalancen vermutet [PEEL und SEETHALA 2007]. Dennoch ist die Ätiologie nicht vollends geklärt. Diskutiert werden ebenfalls metabolische und sekretorische Fehlfunktionen des Drüsenparenchyms [CHILLA 1981]. Von einer viralen Ursache wurde jedoch bisher nicht berichtet.

1.5 Für die Ätiologie von Speicheldrüsenerkrankungen relevante Erreger

1.5.1 Epstein-Barr-Virus

Das in dieser Analyse untersuchte Epstein-Barr-Virus ist ein behülltes, doppelsträngiges DNA-Virus und gehört zur Gruppe der humanen Herpesviren, Gattung Lymphokryptovirus. Es ist auch als humanes Herpesvirus Typ 4 bekannt, dessen Ausscheidung und Übertragung über den Speichel geschieht. Die Infektion erfolgt im Kindesalter meist inapparent, im jungen Erwachsenenalter hingegen kommt es bei einem Drittel der frisch Infizierten zum Krankheitsbild der infektiösen Mononukleose [REZK und WEISS 2007], die mit einer fiebrigen Angina mit Lymphknotenschwellung und weichem Milztumor einhergeht. Es besteht hier die Gefahr einer Milzruptur und einer Hepatitis mit Ikterus [HOF und DÖRRIES 2005]. Nach Abklingen der Erkrankung persistiert das Virus lebenslang in den von ihm bevorzugt befallenen B-Lymphozyten, die nach Infektion immortalisiert werden. Weltweit besteht eine Durchseuchung der Bevölkerung mit EBV von 95% [GANDHI 2006]. Anders als bei anderen Herpesviridae ist eine Reaktivierung des Epstein-Barr Virus eher selten. Eine Ausnahme bilden immunsupprimierte Patienten nach Organtransplantation, bei denen ein aggressives lymphoproliferatives Krankheitsbild auftreten kann [SULLIVAN und LUZURIAGA 2012].

Die Entwicklung von lymphoproliferativen Erkrankungen wie B- und T-Zell-Lymphomen, Hodgkin-Lymphomen und Karzinomen im Nasenrachenraum ist häufig mit einer EBV-Infektion vergesellschaftet [SULLIVAN und LUZURIAGA 2012].

Bezüglich der Pathogenese des Burkitt-Lymphoms spielt EBV eine große Rolle. 1964 wurde das Epstein-Barr-Virus erstmals von Epstein aus einem Burkitt-Lymphom isoliert [REZK und WEISS 2007]. Die geographische Assoziation des endemisch vorkommenden Burkitt-Lymphoms in Gebieten mit häufig bereits in früher Kindheit erworbenen EBV-Infektionen und hoher Malariadurchseuchung legen einen Zusammenhang hier sehr nahe. Besonders der Infektionszeitpunkt scheint entscheidend. Burkitt-Lymphome traten beispielsweise endemisch in Regionen Kenias auf, in denen schon bei 35,3 % der 6 Monate alten Babys EBV nachgewiesen werden konnte [PIRIOU et al. 2012]. Sowohl die Infektion mit Malaria als auch die mit EBV bewirken eine für das Burkitt-Lymphom essentielle B-Zell-Hyperplasie. Außerdem verursachen sie eine Translokation des MYC-Onkogens, die zur Lymphom-entstehung beiträgt [MAGRATH 2012]. Der Kausalzusammenhang einer EBV-Infektion und der Entstehung eines Burkitt-Lymphoms gilt mittlerweile allgemein als erwiesen. Auch die Malaria mit dem Erreger Plasmodium falciparum wird als ein relevanter Cofaktor diskutiert. Die genaue Rolle der Malaria in der Tumorentstehung konnte bisher jedoch nicht spezifiziert werden. Vermutlich bewirkt sowohl eine akute als auch eine chronische Infektion mit Plasmodium falciparum eine Veränderung der EBV-Persistenz und der EBV-spezifischen Immunität, die die Entstehung eines Burkitt-Lymphoms begünstigt [MOORMANN et al. 2011].

Auch bezüglich verschiedener Speicheldrüsentumoren wird eine eventuelle Assoziation mit EBV vermutet. TAIRA et al. konnten 1992 in 2 von 26 pleomorphen Adenomen und in allen von ihnen untersuchten Warthin-Tumoren EBV nachweisen. Ebenfalls wurde in einem von drei getesteten pleomorphen Adenomen des Nasenseptums EBV gefunden [MALINVAUD et al. 2006]. Dies lässt eine Assoziation vermuten, die bisher nicht durch ausreichende Untersuchungen bestätigt werden konnte. Daher soll diese Arbeit einen weiteren Teil zur Erforschung dieses Zusammenhanges beitragen.

1.5.2 Humanes Papillomavirus

Die humanen Papillomaviren besitzen eine zirkuläre doppelsträngige DNA und gehören zur Gruppe der Papillomaviridae. Sie sind nicht behüllt und werden durch Kontakt mit erregerhaltigem Warzenmaterial, Hautkontakt, im familiären Bereich über viruskontaminierte Gegenstände, in Gemeinschaftsduschbädern oder Sportstätten übertragen

[HOF und DÖRRIES 2005]. Die humanen Papillomaviren werden je nach Kanzerogenität in „low-risk“- und „high-risk“-Typen unterteilt. Die „low-risk“-Typen manifestieren sich in Form von Warzen im Genitalbereich oder je nach Übertragungsweg auch an anderen Körperstellen. Sie sind in der Regel gutartig und bilden sich spontan zurück oder können durch Kryotherapie oder Verätzung, in seltenen Fällen auch chirurgisch, entfernt werden [HOF und DÖRRIES 2005]. In den Fokus der Wissenschaft sind in den letzten Jahren die „high-risk“-Typen der humanen Papillomaviren durch die in diversen Studien bewiesene Assoziation mit Gebärmutterhalskrebs geraten. Es wurde mehrfach bestätigt, dass die Infektion mit einem „high-risk“-Typ des humanen Papillomavirus, am häufigsten Typ 16 und 18, die hauptsächliche Ursache für die Entstehung des Zervixkarzinoms darstellt [MUÑOZ et al. 2003]. Das Papillomavirus gehört zusammen mit dem Epstein-Barr-Virus, Hepatitis-B- und -C-Virus, dem humanen lymphotropen T-Zell-Virus und dem das Karposi-Sarkom verursachenden humanen Herpesvirus 8 zu den kanzerogenen humanen Viren, die weltweit für 10-15 % aller Tumorerkrankungen verantwortlich sind [MARTIN und GUTKIND 2008]. Die humanen Papillomaviren befallen Haut und/ oder Schleimhäute. Die „high-risk“-Typen integrieren ihre DNA in die der Wirtszelle, was zu einer Überexpression der viralen Onkoproteine E6 und E7 führt. Diese Proteine fördern die Immortalisierung und die Transformation der Wirtszelle [PRÉTET et al. 2007]. Das Onkoprotein E7 bindet an das Retinoblastom-Tumorsuppressorgen-Produkt pRB, zu dessen aktiver Form es eine höhere Affinität hat. Hierbei haben E7-Onkoproteine der „low-risk“-Typen eine niedrigere Affinität zu pRB als die der „high-risk“-Typen. Onkoprotein E6 kann an das Tumorsuppressorgen p53 binden, wodurch dieses inaktiviert wird. Durch die funktionelle Inaktivierung dieser beiden Tumorsuppressorgene wird eine Apoptose der Zelle verhindert und somit die Karzinogenese induziert [MÜNGER et al. 1992].

Nicht nur im Genital-, sondern auch im Kopf-Hals-Bereich spielen Papillomaviren eine Rolle bei der Karzinomentstehung. Risikoreiches Sexualverhalten führte erwiesenermaßen zu einer Ausbreitung der HPV-Infektionen in den Oropharynxbereich. Somit konnte in einer Studie von D’SOUZA et al. 2007 der HPV-Typ 16 in 72 % der Oropharynxkarzinome nachgewiesen werden. Ein Synergismus mit den Risikofaktoren Alkoholabusus und Nikotinabusus konnte hier nicht festgestellt werden [D’SOUZA et al. 2007]. HPV-positive Oropharynxkarzinome treten sogar seltener bei Patienten mit moderatem bis starkem Alkohol- und Nikotinkonsum auf. Die HPV-positiven Karzinome des Oropharynx haben langfristig eine bessere Prognose [GILLISON et al. 2000]. Die steigende

Anzahl der Oropharynxkarzinome wird von DAHLSTRAND et al. [2008] auf die vermehrten HPV-Infektionen zurückgeführt. Diese HPV-positiven Tumoren weisen nicht nur eine geringere Rezidivrate auf, sondern es wird auch von einer längeren Überlebenszeit der Betroffenen berichtet. Aufgrund der steigenden durch HPV bedingen Tumorzahl wird eine präventive Impfung für Risikogruppen nahegelegt [DAHLSTRAND et al. 2008].

Bei verschiedenen Pathologien der Glandula parotis konnte bereits eine Infektion mit HPV nachgewiesen werden. In der Untersuchung von VAGELI et al. [2007] wurden insgesamt 9 Tumoren der Parotis untersucht, unter denen zwei pleomorphe Adenome, ein Warthin-Tumor, ein Onkozytom, ein Azinuszellkarzinom, zwei Adenokarzinome, eine lymphoepitheliale Zyste und ein Lipom waren. Es konnten in 7 von 9 Tumoren humane Papillomaviren nachgewiesen werden, wobei in einem pleomorphen Adenom, im Onkozytom und bei dem untersuchten Warthin-Tumor eine hohe Viruslast mit „high-risk“-HPV-Typen festgestellt werden konnte. In einer aktuellen Untersuchung von HAFED et al. [2012] konnte in 8 von 34 untersuchten Neoplasien der Kopfspeicheldrüsen „high-risk“-Typen 16 und 18 der humanen Papillomaviren nachgewiesen werden. Hierbei handelte es sich um vier Warthin-Tumoren, zwei pleomorphe Adenome, ein Myoepitheliom und ein Lymphom.

Dass eine HPV-Infektion die Menge an p16-Protein steigert, ist bereits bekannt. P16 ist ein an der Steuerung des Zellzyklus beteiligtes Protein, das bei erhöhter Menge durch die Beeinflussung der Proteinkinase CDK4 dazu führt, dass die Zelle nicht mehr in der G1-Phase angehalten werden kann und es zu einer unkontrollierten Vermehrung der Zelle kommt [SRIDHAR et al. 2006]. Es wurden von BRUNNER et al. [2011] 38 Präparate maligner Tumoren der kleinen Kopfspeicheldrüsen untersucht. Bei 71% konnte hier eine p16-Expression nachgewiesen werden. Die beiden Präparate mit dem höchsten p16-Anteil wurden als Mukoepidermoidkarzinome identifiziert.

Da es bisher nur wenige Untersuchungen zu diesem Zusammenhang gibt, soll diese Arbeit helfen, auf diesem Gebiet mehr Klarheit zu schaffen.

1.6 Zielsetzung und Fragestellung

Die Frage der Ätiologie der gutartigen und bösartigen Speicheldrüsentumoren sowie der entzündlichen Speicheldrüsenerkrankungen ist bis heute bezüglich einiger Pathologien unbeantwortet. In der Literatur findet man Hinweise auf eine virale Genese der gutartigen Speicheldrüsentumoren, die jedoch kontrovers diskutiert wird [ATULA et al. 1998].

Im Bereich der malignen epithelialen Tumoren sind eine Verbindung des Epstein-Barr-Virus zum undifferenzierten nasopharyngealen Karzinom [HOF und DÖRRIES 2005] und auch des humanen Papillomavirus zu oropharyngealen Karzinomen beschrieben worden [KLUSSMANN et al. 2009].

Im Fokus dieser Untersuchung stehen sowohl benigne als auch maligne Veränderungen der großen Kopfspeicheldrüsen, die aufgrund ihrer klinischen Symptomatik auf eine virale oder zumindest teilweise virale Ätiologie hinweisen. Hierbei zu berücksichtigen sind das multilokuläre Auftreten von Warthin-Tumoren sowie die multiple Aussaat rezidivierender pleomorpher Adenome der Glandula parotis.

Aufgrund der verschiedenen benignen und malignen Erkrankungen im Kopf- Halsbereich, die erwiesen mit einer EBV-Infektion in Zusammenhang stehen, stellte sich auch die Frage einer eventuellen Assoziation bezüglich verschiedener Pathologien an den großen Kopfspeicheldrüsen. In zahlreichen Studien wurde bereits der Zusammenhang zwischen einer EBV-Infektion und verschiedenen Speicheldrüsenerkrankungen und Tumoren untersucht, jedoch mit stark differierenden Ergebnissen. Beispielsweise gehen TAIRA et al. 1992 von einem Zusammenhang zwischen EBV und der Entstehung von Speicheldrüsentumoren aus, da 7 von 7 untersuchten Warthin-Tumoren und 2 von 26 pleomorphen Adenomen positiv auf EBV getestet worden waren. Hingegen konnte in der Untersuchung von KÄRJÄ et al. [1997] in keinem der 219 von ihnen untersuchten Tumoren der Speicheldrüsen EBV-DNA gefunden werden. In vielen Studien, beispielsweise auch von MALINVAUD et al. [2006], in die lediglich drei pleomorphe Adenome eingeschlossen worden waren, wurden relativ kleine Patientengruppen präsentiert. Dies war für uns Anlass, eine größere Anzahl der am häufigsten vorkommenden Tumoren in diese Analyse einzubeziehen in der Aussicht auf ein repräsentativeres Ergebnis.

Bezüglich der Assoziation von Infektionen mit humanen Papillomaviren und der Entstehung von Tumoren an den großen Kopfspeicheldrüsen gibt es nur wenige Analysen, die insgesamt nicht zu einem einheitlichen Ergebnis gekommen sind. Unser Ziel ist es, mit dieser Untersuchung noch mehr Klarheit auf diesem Gebiet zu erlangen, was wir durch eine größere Patientengruppe mit verschiedenen pathologischen Entitäten, die auf HPV untersucht werden, erreichen wollen.

In dieser Arbeit wurden Viren untersucht, die bereits mit der Entstehung von Tumoren anderer Lokalisationen in Verbindung gebracht werden. Falls ein solcher Zusammenhang nachzuweisen ist, bestünde hier die Möglichkeit eines neuen Therapieansatzes.

Somit beinhaltet unsere Fragestellung folgende Aspekte:

- Finden sich überhaupt bzw. gehäuft EBV und HPV in den untersuchten Gewebeproben?
- Gibt es bestimmte pathologische Entitäten, bei denen gehäuft EBV und/ oder HPV auftreten?

2. Material und Methodik

2.1 Patienten- und Materialgewinnung

Die insgesamt 121 Patienten, die an der Analyse teilgenommen haben, wurden an der Abteilung für Hals- Nasen- und Ohrenheilkunde der Universitätsmedizin Göttingen und der Klinik für HNO-Krankheiten des Klinikums Kassel rekrutiert. Voraussetzung für die Teilnahme war eine Indikation zur partiellen, totalen oder subtotalen Parotidektomie oder operativen Entfernung der Glandula submandibularis. Vor der Operation wurden die Patienten mündlich und schriftlich (siehe Einverständniserklärung **Abbildung 16** im Anhang S.73) über Durchführung und Ziele der Analyse aufgeklärt. Ihnen wurde freigestellt, ihre Teilnahme jederzeit zurückzuziehen. Durch die Teilnahme wurde der Operationsumfang nicht verändert.

Die histologische Aufbereitung des bei der Operation entnommenen Gewebes erfolgte in der Pathologie des Klinikums Kassel zur Erstellung der Diagnose. Anschließend wurden die Gewebeproben in isotoner Kochsalzlösung konserviert und am selben Tag in die Abteilung für Virologie der Universitätsmedizin Göttingen transportiert. Dort wurden sie bis zur weiteren Bearbeitung bei -20°C gelagert. Die Untersuchungen wurden sämtlich in diesem Institut unter Anleitung von PD Dr. Köchel durchgeführt.

Nach Isolierung der DNA aus den Gewebeproben wurde zunächst mittels Polymerase-Kettenreaktion (im Folgenden abgekürzt als PCR) auf EBV-DNA untersucht und anschließend mit einem speziellen Streifentest nach vorheriger PCR auf HPV-DNA getestet. Der Ethikantrag Nr. 28/12/06 bezüglich des dargestellten Projektes wurde am 16. Januar 2007 durch die Ethikkommission der Universitätsmedizin Göttingen genehmigt.

Bereits im Klinikum Kassel und der Universitätsmedizin Göttingen wurden die Patienten bzw. Befunde anonymisiert. Zur Kodierung diente das Einsendedatum an das Institut für Mikrobiologie als sechsstellige Ziffer in Kombination mit einer fortlaufenden Nummer. Somit war die Anonymität der Patienten schon beim Eintreffen der Proben beim Institut für Mikrobiologie gesichert. Die Kodiernummern werden unter Verschluss gehalten und sind nur dem Studienleiter zugänglich.

Bei der Erhebung, Archivierung und Bearbeitung der Daten wurde Microsoft Excel 2007 verwendet.

2.2 Diagnostik

Die Indikation zur Operation wurde bei den an dieser Analyse teilnehmenden Patienten aufgrund der klinischen Diagnose gestellt. Routinemäßig wurden die Gewebeproben zur histologischen Abklärung im Institut für Pathologie des Klinikums Kassel untersucht, um die klinische Diagnose zu sichern oder die Dignität eines eventuellen Tumors festzustellen. Zur Auswertung der Ergebnisse wurde nicht die klinische, sondern die histopathologische Diagnose berücksichtigt. Bei den gutartigen Neoplasien wurden zusätzlich alle histologischen Schnitte retrospektiv auf Merkmale einer stattgefundenen Begleitentzündung, wie granulo- beziehungsweise lymphozytäre Infiltrate untersucht. Hier wurde die Infiltration des Gewebes mit Granulozyten als Hinweis auf die Anwesenheit von Bakterien gedeutet und eine lymphozytäre Infiltration als Indiz für ein virales Geschehen interpretiert. Ebenso wurde die Anwesenheit und Lokalisation anderer immunkompetenter Zellen wie z.B. Makrophagen im Speicheldrüsengewebe überprüft.

2.2.1 Virologische Diagnostik

Ziel der virologischen Diagnostik war es, in den Gewebeproben DNA des Epstein-Barr-Virus nachzuweisen und es zusätzlich auf „high-risk“- und „low-risk“-Typen des humanen Papillomavirus zu untersuchen. Hierzu wurde zunächst die DNA aus den Gewebeproben isoliert. Mittels Real-Time-PCR im Light Cycler der Firma Roche (Mannheim) wurden die Proben anschließend auf EBV-DNA überprüft.

Für den Nachweis von HPV-DNA wurde erneut eine PCR zur Vervielfältigung des Erbguts angefertigt und anschließend die Proben mittels eines HPV-typing Streifentests auf HPV-DNA untersucht.

Extraktion und Konzentration der Nukleinsäuren aus den Gewebeproben

Bevor die DNA in der PCR amplifiziert werden kann, muss sie zunächst aus dem Zellverband gelöst und gereinigt werden. In dieser Analyse wurde dazu das QIAamp DNA Mini Kit der Firma QIAGEN (Hilden) verwendet, das eine Protease enthält, die frei von jeglicher DNase- und RNase-Aktivität ist, so dass das eventuell enthaltene virale Genom nicht beschädigt werden kann. Zum Erstellen der endgültigen Probe geschahen folgende Arbeitsschritte nach Routineprotokollen der Abteilung Medizinische Mikrobiologie der Universitätsmedizin Göttingen:

- Jeweils 25 mg Gewebe aus den aufgetauten Operationspräparaten wurde zunächst zerkleinert und in einem 1,5-ml-Eppendorf-Cup mit 20 µl Proteinkinase K und 180 µl Puffer ATL mit einem Vortex Genie 2 gemischt. Über Nacht erfolgte die Inkubation bei 55°C, um sowohl den Gewebeverband zu zersetzen als auch durch die Proteinkinase K sämtliche Proteine der Probe aufzulösen und somit die Nukleinsäuren freizusetzen.
- Nach Zugabe von 200 µl Puffer AL und Vortexen musste die Probenlösung erneut 10 Minuten bei 70°C inkubieren.
- Anschließend wurden 200 µl Ethanol hinzugefügt und erneut mit Hilfe des Vortex gemischt.
- Es wurden des weiteren Eppendorf-Cups mit herausnehmbaren Filter-Tubes vorbereitet, in dessen oberes Reservoir nun die Probenlösung pipettiert wurde. Durch einminütiges Zentrifugieren bei 8000 Umdrehungen/Minute (im Folgenden als U/Min abgekürzt) wurden größere feste von flüssigen Bestandteilen getrennt.
- Nach dem Verwerfen des Durchlaufes wurde nun das Filter-Tube in einen neuen Eppendorf-Cup als Auffanggefäß eingesetzt. Anschließend wurden 500 µl Puffer AW1 in das obere Reservoir hinzugefügt und erneut eine Minute bei 8000 U/Min zentrifugiert.
- Wiederum wurde der Durchlauf verworfen und das Filter-Tube in einen neuen Eppendorf-Cup eingesetzt. Nachdem 500 µl Puffer AW2 in das obere Reservoir hinzupipettiert worden waren, erfolgte drei-minütiges Zentrifugieren bei 14000 U/Min.
- Anschließend wurde das Auffanggefäß verworfen und das Filter-Tube in einen sauberen 1,5-ml-Cup eingesetzt und zur Elution der viralen DNA 200 µl Puffer

AVE in das Filter-Tube hinzugefügt. Es erfolgte die Inkubation über 5 Minuten bei Raumtemperatur mit anschließendem Zentrifugieren über eine Minute bei 8000 U/Min.

Polymerase-Kettenreaktion

Durch Polymerase-Kettenreaktion ist es möglich, einen bestimmten, definierten DNA-Abschnitt in vitro zu vervielfältigen. Sie wird unter Anderem zum Virusnachweis in Zellen eingesetzt wie auch in dieser Analyse [SAIKI et al. 1988]. Für die PCR werden folgende Komponenten benötigt:

- DNA mit dem zu vervielfältigenden Abschnitt.
- Zwei Primer, die an den jeweiligen Enden des zu vervielfältigenden Abschnitts ansetzen, von wo aus dann auf den jeweiligen Einzelsträngen der Startpunkt für die Synthese gesetzt wird. Somit ist der zu vervielfältigende Bereich von beiden Seiten eingegrenzt.
- Thermostabile (taq) Polymerase zur Replikation des vorgesehenen Abschnitts.
- Desoxyribonukleosidtriphosphate, die als Bausteine für die DNA-Polymerase dienen.
- Mg^{2+}-Ionen, die für die Funktion der DNA-Polymerase essentiell sind.
- Pufferlösungen, die ein für die DNA-Polymerase ideales Arbeitsmilieu schaffen.

In der ersten Phase der PCR, der Denaturierung, wird die doppelsträngige DNA zunächst auf 94-96°C erhitzt, um die die Stränge zusammenhaltenden Wasserstoffbrückenbindungen zu brechen, so dass anschließend zwei Einzelstränge vorliegen. Im ersten Zyklus wird diese Temperatur über einen längeren Zeitraum aufrecht erhalten, um sicherzustellen dass sowohl die gesamte DNA als auch die Primer in Einzelsträngen vorliegen. Durch eine rasche Abkühlung auf 65°C wird eine erneute Bildung von Doppelsträngen verhindert. Während der nächsten Phase des Annealings wird die Temperatur auf das Arbeitsoptimum des jeweiligen Primers gesenkt, das je nach Sequenz und Länge des Primers variieren kann. In den meisten Fällen liegt die Temperatur zwischen 55-65°C. Jetzt lagern sich die Primer an die entsprechenden Abschnitte der DNA an. Von hier aus wird nun mit Hilfe der thermostabilen taq-Polymerase aus dem Bakterium *Thermus aquaticus*, das in heißen Quellen lebt, der entsprechende Abschnitt repliziert.

Ihr Arbeitsoptimum erreicht die taq-Polymerase bei 72°C, weshalb die Temperatur in dieser Phase der Elongation je nach Art der Polymerase auf 68-72°C gehalten wird. Die Replikation beginnt am 3'-Ende am Primer und folgt dem DNA-Strang in Richtung 5'-Ende.

Anschließend beginnt ein erneuter Zyklus, in dem die zuvor entstandenen DNA-Abschnitte als Matritzen für eine weitere Replikation dienen. Somit wird eine exponentielle Vervielfältigung des vorgesehenen DNA-Abschnitts erreicht. Nach 30-50 Zyklen erhalten wir das Ausgangsmaterial somit 2^{30}- bzw. 2^{50}-mal. Um die Ergebnisse zu veranschaulichen, kann eine Gelelektrophorese angefertigt werden. Hierzu wird das PCR-Produkt mit einem Elektrophorese-Puffer, der DNA-interkalierendes Agens wie Ethidiumbromid enthält, in ein Agarosegel gegeben. Anschließend wird eine Spannung angeschlossen, so dass die DNA-Fragmente durch das Gel zum Pluspol wandern, da sie durch die enthaltenen Phosphatgruppen negativ geladen sind. Hierbei werden sie der Größe nach aufgeteilt, da die Geschwindigkeit, mit der sich die Fragmente durch das Gel bewegen, von ihrer Masse abhängt. Das Ethidiumbromid lagert sich an die DNA-Doppelstränge an und macht sie nach Bestrahlung mit UV-Licht sichtbar. Durch einen mitgeführten Standard oder auch Marker genannt kann die Größe der Fragmente anschließend abgeschätzt und das Ergebnis beurteilt werden. In **Abbildung 1** ist beispielhaft das Bild einer von uns erstellten Gelelektrophorese dargestellt.

In dieser Studie wurde sowohl zum Nachweis von EBV als auch von HPV eine PCR angefertigt.

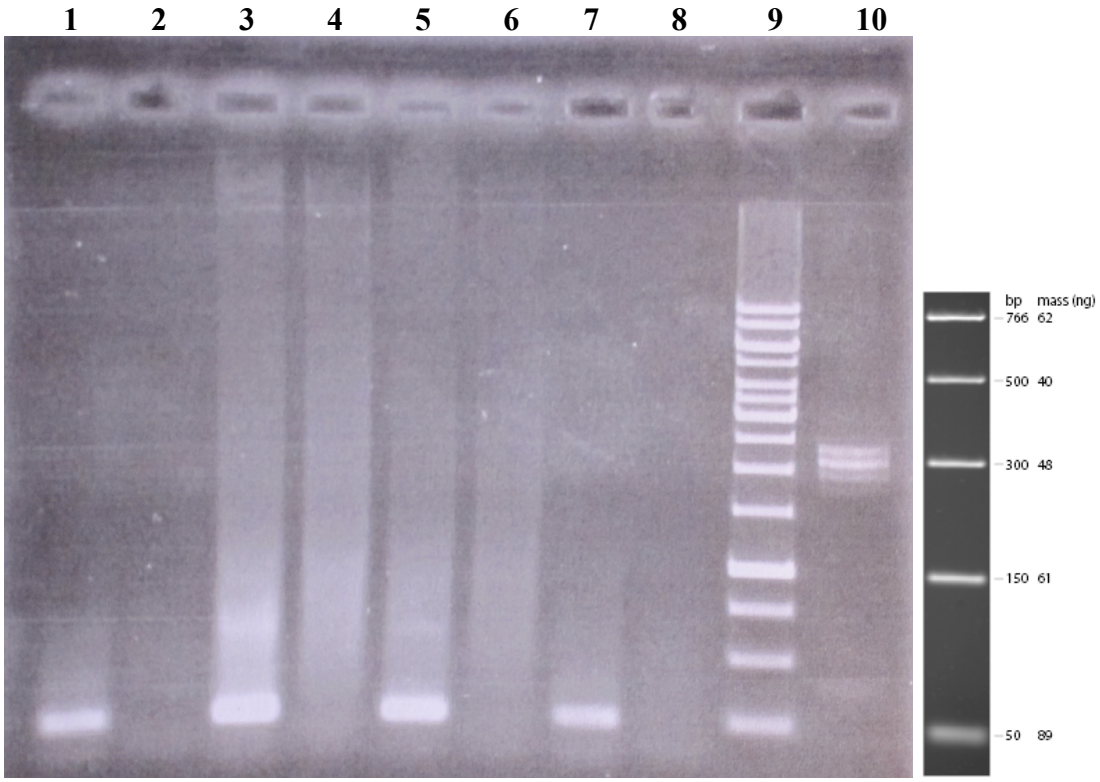

Abbildung 1: Gelelektrophorese. Die DNA-Fragmente sind nach der Elektrophorese der Größe nach in Banden aufgeteilt. In Kammer Nr. 9 wurde ein Marker verwendet, der zur Identifizierung der verschiedenen Banden dient. Je kleiner die Fragmente sind, also je weniger Basenpaare sie haben, desto weitere Strecken wandern sie in der Gelelektrophorese. An der rechten Seite ist ein Vergleichsmarker dargestellt (PCR-Marker der Firma New England Biolabs, USA), bei dem die Anzahl der Basenpaare und die Masse in ng der entsprechenden Banden markiert sind.

Quantitative Real-Time-PCR

Zum Nachweis der EBV-DNA wurde eine quatitative Echtzeit PCR eingesetzt, welche zusätzlich zur Vervielfältigung des Erbgutes zeitgleich eine Quantifizierung der entstandenen Produkte mit Hilfe fluoreszierender Farbstoffe ermöglicht. Die Fluoreszenz wird bei jedem Zyklus gemessen und liefert die besten Ergebnisse in der exponentiellen Phase. Somit ist keine Anfertigung einer Gelelektrophorese nötig, da die Produkte schon während der PCR quantifiziert werden können. Es gibt verschiedene Methoden eine quantitative Real-Time-PCR anzufertigen. In dieser Analyse wurde der „fluorescence resonance energy transfer“ (im folgenden abgekürzt als FRET) unter Verwendung von Light Cycler Sonden ausgenutzt. Hierzu werden zwei spezielle Oligonukleotide, die jeweils mit einem FRET-Donor am 3’-Ende bzw mit einem FRET-Akzeptor am 5’-Ende markiert sind, zugesetzt. Sie binden an die Ziel-Sequenz der zu vervielfältigenden DNA und geben, wenn sich beide in ausreichender Nähe zueinander befinden, bei An-

regung durch eine Lichtquelle eine bestimmte Wellenlänge Licht ab, die am Ende jeder Annealing-Phase gemessen wird. Diese Methode bietet neben der Quantifizierung bereits während der PCR eine hohe Spezifität des Assays.

Nachweis von EBV-DNA mittels Real-Time-PCR im Light Cycler

In jedem PCR-Durchgang wurde eine Positivkontrolle mitgeführt. Es wurden jeweils 5 µl der Probenlösung zusammen mit 15 µl EBV-LC-Mastermix in die Light Cycler Kapillare gegeben. Nun wurden die Kapillaren im LC-Adapter 10 Sekunden bei maximal 3000 U/Min zentrifugiert, um eventuelle Luftbläschen als Störfaktor zu eliminieren. Danach wurden die Kapillaren in das Probenkarussell eingesetzt, der Light Cycler programmiert und somit die PCR gestartet. Anschließend wurden die Ergebnisse am Computer demonstriert und evaluiert. **Abbildung 2** zeigt ein beispielhaftes Ergebnis der Untersuchung, wobei die rote durchgängige Kurve, also Probe Nr. 25 in der Legende, die Positivkontrolle darstellt.

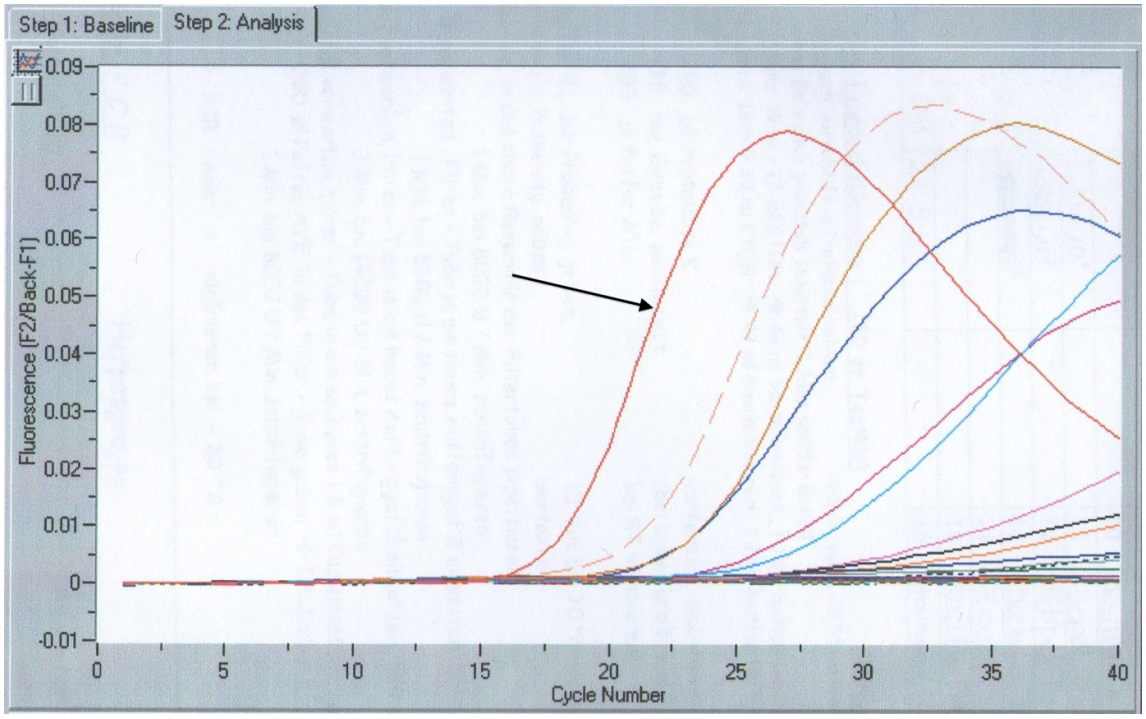

Abbildung 2: Beispielhaftes Ergebnis der Untersuchung auf EBV-DNA mittels PCR im Light Cycler. Auf der Y-Achse ist die Intensität der Fluoreszenz aufgetragen, auf der X-Achse die Anzahl der PCR-Zyklen. Die mit dem Pfeil markierte rote Kurve beschreibt die mitgeführte Positivkontrolle. Zu erkennen ist, dass alle Proben unterhalb des Wertes der Positivkontrolle liegen, also keine der Proben positiv auf EBV getestet ist.

Nachweis von HPV-DNA mittels HPV-typing Kit

Zum Nachweis von HPV musste zunächst ein Fragment des HPV-Genoms von „high-risk“- und „low-risk“-Genotypen mittels PCR amplifiziert werden. Hierzu wurde ein HPV-typing Test der Firma GenID (Autoimmun Diagnostika GmbH, Strassberg) verwendet. Je Probe wurden der Anleitung nach zwei PCR-Ansätze erstellt. Der eine Amplifikationsansatz wurde mit Primer-Nukleotid-Mix I, der andere mit Primer-Nukleotid-Mix II hergestellt. Die jeweiligen Ansätze enthielten:

- 30 µl Primer-Nukleotid-Mix (PN I bzw. PN II)
- 5 µl 10-fach Polymerase-Puffer
- 1,25 µl $MgCl_2$
- 0,2 µl taq-Polymerase der Firma Bioline
- 13,55 µl Probenlösung.

Somit erhielten wir ein Endvolumen von 50 µl für jeden Ansatz. In jedem PCR-Durchlauf wurde eine Positivkontrolle mitgeführt.

Der Thermocycler musste für die PCR nach folgendem Protokoll programmiert werden:

- 1 Zyklus über 5 Minuten bei 95°C zur sicheren Denaturierung der DNA
- 30 Zyklen über
    - 45 Sekunden bei 95°C zur weiteren Denaturiereung der DNA
    - 45 Sekunden bei 40°C: Annealing, Primer lagern sich an die DNA an
    - 30 Sekunden bei 72°C: Elongation
- 1 Zyklus über 8 Minuten bei 72°C zur finalen Elongation der amplifizierten DNA-Sequenzen.

Die Proben konnten nun kurzfristig bei -4°C oder längerfristig bei -20°C aufbewahrt werden.

Zum Nachweis der HPV-DNA wurde nun das HPV-typing Kit der Firma GenID verwendet. Es dient der Differenzierung zwischen „high-risk“- und „low-risk“-Genotypen sowie der Typisierung von HPV 16, 18, 45, 6, 11 und der 30er und 50er Genotypen.

Zunächst mussten die Reagenzien auf Raumtemperatur erwärmt werden. Hybridisierungspuffer und Stringent-Waschlösung wurden im Wasserbad auf 47°C erwärmt. Das Konjugat-Konzentrat musste kurz vor Gebrauch mit Konjugat-Puffer im Verhältnis

1:100 verdünnt und gemischt werden. Die konzentrierte Rinse-Lösung wurde vor Gebrauch mit deionisiertem Wasser im Verhältnis 1:5 verdünnt und anschließend bei Raumtemperatur gelagert. Nun konnten die Inkubationswannen vorbereitet werden.

- In die zuvor markierten Kavitäten wurden jeweils 40 µl Denaturierungsreagenz pipettiert.
- Je 20 µl Amplifikat der beiden PCR-Ansätze wurden hinzugefügt, gemischt und anschließend bei Raumtemperatur 5 Minuten inkubiert.
- In jede Kavität wurde 1 ml vorgewärmter und gemischter Hybridisierungspuffer zugegeben.
- Nun wurden die Teststreifen mit der Pinzette aus den Röhrchen genommen und in die Inkubationswanne gelegt. Hierbei war besonders darauf zu achten, dass die Streifen vollständig von Flüssigkeit bedeckt waren und die aufgedruckte Zahl zu sehen war.
- Es erfolgte die Inkubation über 30 Minuten bei 47°C im Schüttelwasserbad.
- Nach der Inkubation wurde der Hybridisierungspuffer abgegossen und die Streifen zweimal mit vorgewärmter Stringent-Waschlösung bei Raumtemperatur auf dem Horizontalschüttler gewaschen.
- Nun wurde jeweils 1 ml vorgewärmte Stingent-Waschlösung zugegeben und unter Schütteln 15 Minuten bei 47°C im Wasserbad inkubiert.
- Nach dem Abgießen der Lösung wurden die Streifen zweimal mit je 1 ml verdünnter Rinse-Lösung auf dem Horizontalschüttler gewaschen und die Rinse-Lösung anschließend abgegossen.
- Je 1 ml des zuvor verdünnten Konjugats wurde zu jedem Streifen gegeben und 30 Minuten auf dem Horizontalschüttler inkubiert.
- Nach dem Abgießen des Konjugats wurden die Steifen dreimal je eine Minute mit jeweils 1 ml verdünnter Rinse-Lösung auf dem Horizontalschüttler gewaschen.
- Je 1 ml auf Raumtemperatur erwärmtes Substrat wurde in die Kavitäten pipettiert und 10 bis 20 Minuten auf dem Horizontalschüttler inkubiert. Die Inkubationszeit war jeweils davon abhängig, wie schnell die Farbreaktion ablief.
- Sobald eine deutliche Färbung an den Konjugatkontrollen der Streifen zu erkennen war, konnte die Reaktion mit zweimaligem Waschen mit destilliertem Wasser gestoppt werden.

- Jetzt konnten die Streifen mit der Pinzette aus den Kavitäten entfernt und vorsichtig auf Filterpapier getrocknet werden.
- Die Analyse erfolgte nach dem Trocknen der Streifen mit Hilfe eines dem Testkit beiliegenden Evaluierungsbogens.

In **Abbildung 3** ist beispielhaft der im Testkit enthaltene Evaluierungsbogen mit den Teststreifen dargestellt. In der Legende auf der linken Seite ist angezeigt, was die einzelnen Banden auf den Streifen anzeigen. Ist die Konjugatkontrolle positiv, so ist die Reaktion korrekt abgelaufen. Die positive „GAP-DH“ (Glyceraldehydphosphatdehydrogenase) zeigt an, dass in den Proben ausreichend DNA vorhanden war. „HPV poly“ zeigt auf, dass HPV überhaupt vorhanden ist. Wenn „HPV HR“ positiv ist, sind „high-risk“-Typen in der Probe enthalten. Die Banden unterhalb stehen jeweils für die verschiedenen Virustypen.

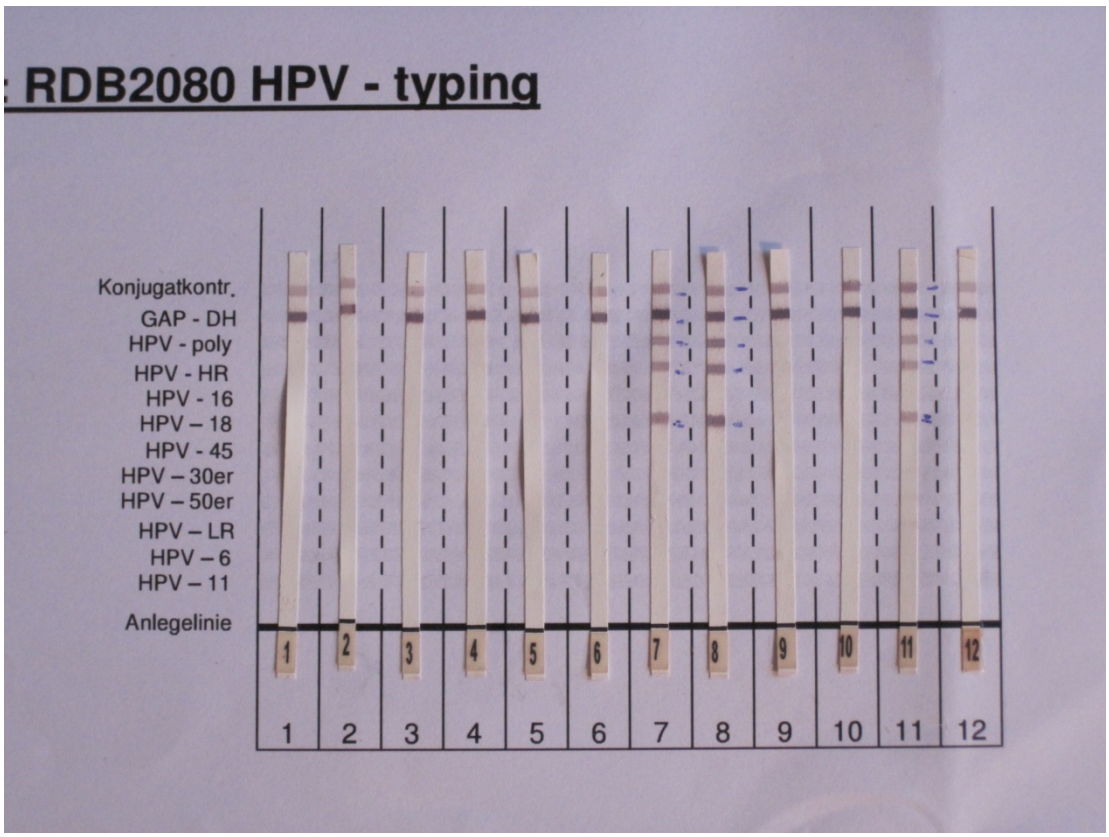

Abbildung 3: HPV-Teststreifen auf Evaluierungsbogen mit HPV-positiven Ergebnissen für HPV 18 bei Nr. 7, 8 und 11, die bei der Untersuchung von Warthin-Tumoren aufgetreten waren. In der Legende auf der linken Seite ist zu erkennen, welche Markierungen für welchen Virustyp stehen. Die positive „GAP-DH“ (Glyceraldehydphosphatdehydrogenase) zeigt an, dass in den Proben ausreichend DNA vorhanden war. „HPV poly“ zeigt auf, dass HPV überhaupt vorhanden ist. Wenn „HPV HR“ positiv ist, sind „high-risk“-Typen in der Probe enthalten. Die Banden unterhalb stehen jeweils für die verschiedenen Virustypen. Bei Probe Nr. 7 und 8 sind positive Ergebnisse für die Testung auf „high-risk“-HPV-Typen, nämlich HPV 18 zu verzeichnen.

Um sicherzustellen, dass ausreichend DNA in den Probenlösungen enthalten war, wurde bei allen Proben die enthaltene DNA-Menge mit Hilfe des Fotometers ermittelt. Hierzu wurden jeweils 7 µl der Probe auf 63 µl TE-Puffer pipettiert und anschließend im Fotometer gemessen. Zur Kontrolle dieser Ergebnisse wurde von 6 zufällig ausgewählten Patienten eine Haemo-PCR angefertigt, mit der das Hämoglobin-Gen in der menschlichen DNA nachgewiesen wurde. Das Hämoglobin-Gen ist in der menschlichen DNA jeweils nur einmal enthalten. Kann es nachgewiesen werden, zeigt dieses Ergebnis auf, dass ausreichend Erbgut in der Probe enthalten ist, um einen anderen Nachweis durchführen zu können.

Der zur Haemo-PCR verwendete Mastermix setzte sich wie folgt zusammen:

- 5 µl 10x Puffer
- 0,5 µl dNTP 25 mM
- 1 µl Haemo s 10 mM
- 1 µl Haemo as 10 mM
- 0,75 µl $MgCl_2$ 100 mM
- 0,2 µl taq-Polymerase.

Die erhaltenen 8,45 µl Mastermix wurden mit 1 µl RNase und 40,55 µl der jeweiligen Patientenprobe vermischt. Danach wurde eine PCR im Thermocycler durchgeführt. Nun wurden die erhaltenen Proben unter Berücksichtigung der im Fotometer gemessenen DNA-Mengen so weit mit destilliertem Wasser verdünnt, dass jeweils 100 ng DNA in der Lösung enthalten waren. Anschließend wurde jede Lösung in die jeweilige Kammer des vorbereiteten Agarosegels pipettiert. **Abbildung 4** zeigt die Gelelektrophorese mit den mit Ethidiumbromid für das Bild sichtbar gemachten Banden.

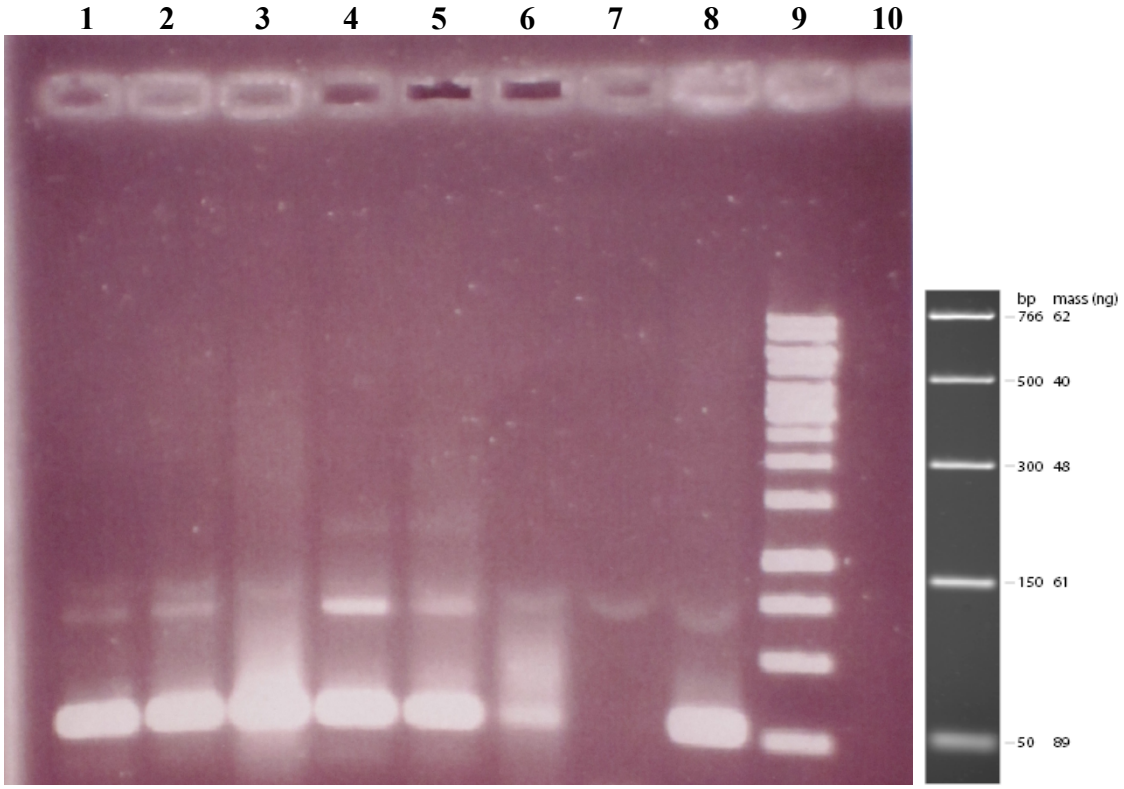

Abbildung 4: Gelelektrophorese; Nr. 1-6 sind zufällig ausgewählte Proben; Nr. 7 Negativkontrolle; Nr. 8 Positivkontrolle; Nr. 9 Marker DNA zur Größenidentifizierung der verschiedenen Banden. Rechts neben dem Foto unserer Gelelektrophorese ein PCR-Marker der Firma New England Biolabs (USA) mit Markierung der Größen der Basenpaare und der Masse für die jeweiligen Banden.

3. Ergebnisse

3.1 Alters- und Geschlechtsverteilung

Unter den insgesamt 116 Patienten, die an der Untersuchung teilnahmen, befanden sich 49 Frauen und 67 Männer. **Abbildung 5** und **Tabelle 1** geben einen Überblick über die Alters- und Geschlechtsverteilung aller Patienten. Bei der Verteilung der Geschlechter fällt ein Übergewicht an männlichen Patienten auf. Eine Ausnahme bildet das pleomorphe Adenom, bei dem eine leicht erhöhte Prävalenz beim weiblichen Geschlecht liegt.

Ebenso fallen Differenzen in der Altersverteilung auf. Während von den weiblichen Patienten 32.65 % jünger als 40 Jahre sind, beträgt der Anteil der männlichen Patienten in dieser Altersgruppe lediglich 13,44 %.

	Frauen		**Männer**		**Gesamt**	
Alter in Lebensdekaden	**n = 49**	**%**	**n = 67**	**%**	**n = 116**	**%**
I	1	2,04	0	0	1	0,86
II	2	4,08	0	0	2	1,72
III	4	8,16	2	2,99	6	5,17
IV	9	18,37	7	10,45	16	13,79
V	6	12,24	12	17,91	18	15,52
VI	9	18,37	14	20,90	23	19,83
VII	8	16,33	12	17,91	20	17,24
VIII	7	14,29	17	25,37	24	20,69
IX	2	4,08	3	4,48	5	4,31
X	1	2,04	0	0	1	0,86
Gesamt	**49**	**42,24**	**67**	**57,76**	**116**	**100**

Tabelle 1: Alters- und Geschlechtsverteilung der untersuchten Patienten

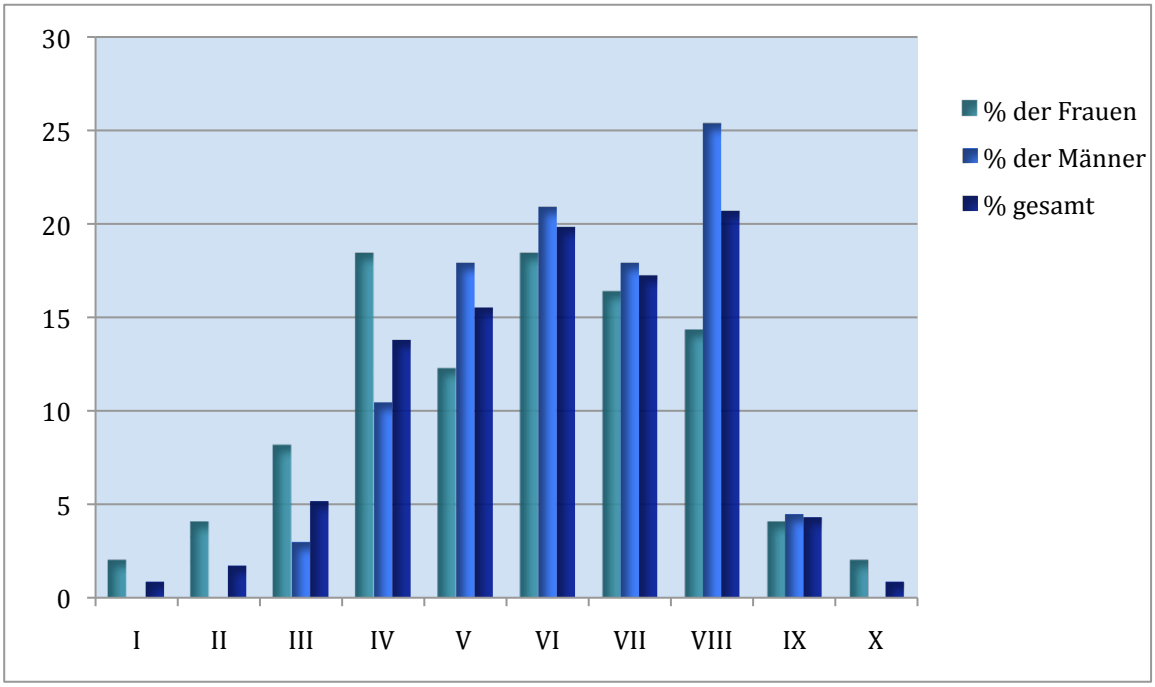

Abbildung 5: Alters- und Geschlechtsverteilung; X-Achse: Lebensdekade; Y-Achse: Anteil des jeweiligen Geschlechts in Prozent

3.2 Pathologische Entitäten

3.2.1 Übersicht der untersuchten pathologischen Entitäten

Die Gruppe der Tumoren stellt, gefolgt von den Sialadenitiden, den Großteil der Pathologien dar. Zusammen machen diese beiden Gruppen 91,38 % der Fälle in der Analyse aus. **Tabelle 2** und **Abbildung 6** zeigen eine Übersicht der Verteilung der Pathologien, welche die typischen Operationsindikationen der Glandula parotis und Glandula submandibularis darstellen. Die Verteilungen beziehen sich jeweils auf die 116 von uns untersuchten Fälle. In der Gruppe „Andere“ sind Sialadenosen, Zysten und gesundes Gewebe zusammengefasst.

n = 116	**Tumore**		**Sialadenitiden**		**Andere**	
	n = 72	**%**	**n = 34**	**%**	**n = 10**	**%**
Frauen	28	24,14	14	12,07	7	6,03
Männer	44	37,93	20	17,24	3	2,59
Gesamt	72	62,07	34	29,31	10	8,62

Tabelle 2: Hauptgruppen untersuchter pathologischer Entitäten

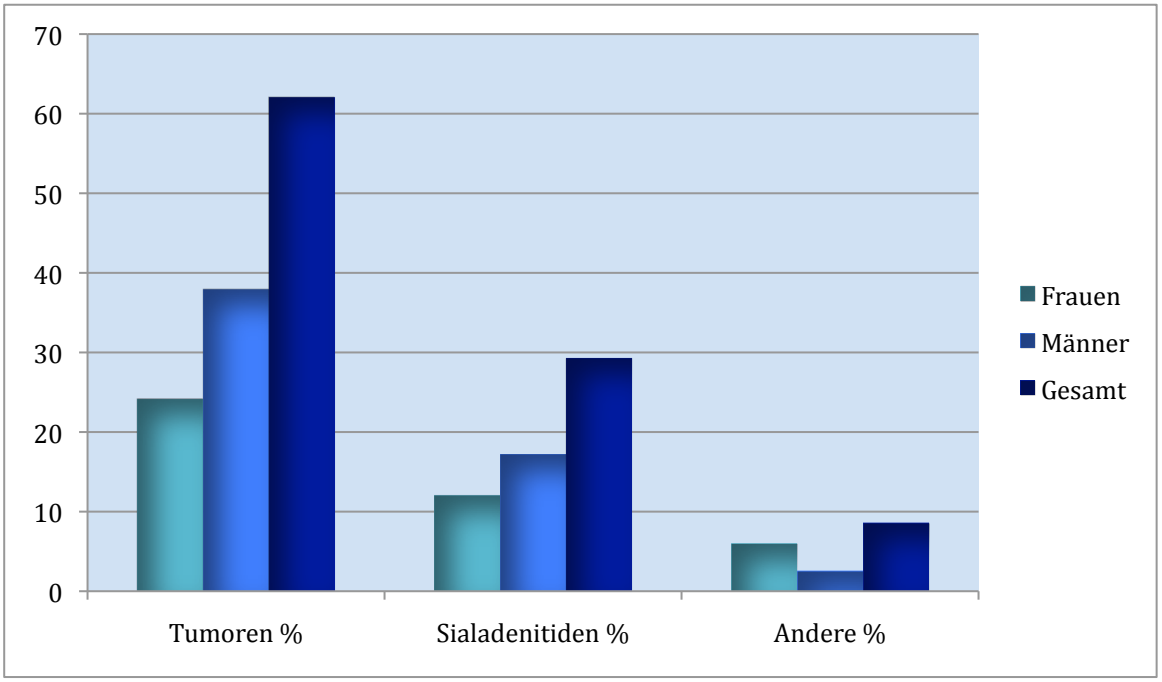

Abbildung 6: Hauptgruppen untersuchter pathologischer Entitäten

3.2.2 Verteilung der Hauptgruppen pathologischer Entitäten auf die verschiedenen Kopfspeicheldrüsen

Die Verteilung der Entitäten auf die großen Kopfspeicheldrüsen Glandula parotis und Glandula submandibularis ist in **Tabelle 3** und **Abbildung 7** dargestellt. Deutlich wird ein sehr ungleiches Verhältnis von 83,62 % (Glandula parotis) zu 16,38 % (Glandula submandibularis). Bei den Tumoren ist die Abweichung bei der Verteilung sehr offensichtlich zu erkennen. Während in der Glandula parotis 95,83 % der Tumoren lokalisiert sind, befinden sich nur 4,17 % in der Glandula submandibularis. Im Gegensatz dazu ist die Verteilung bei den Sialadenitiden von 58,82 % (Glandula parotis) zu 41,18 % (Glandula submandibularis) nahezu ausgeglichen. Bezieht man die Entitäten auf die Gesamtzahl der Patienten, wird die gleichmäßigere Verteilung der Sialadenitiden von 17,24 % (Glandula parotis) zu 12,07 % (Glandula submandibularis) erneut erkennbar. Demgegenüber sieht man bei den Tumoren bezogen auf die 116 Fälle ein deutliches Ungleichgewicht in der Verteilung von nur 2,58 % in der Glandula submandibularis zu 59,48 % in der Glandula parotis.

	Tumoren		Chronische Sialadenitis		Andere		Gesamt	
n = 116	**n = 72**	**%**	**n = 34**	**%**	**n = 10**	**%**	**n = 116**	**%**
Glandula parotis	69	95,83	20	58,82	8	80	97	83,62
Glandula submandibularis	3	4,17	14	41,18	2	20	19	16,38

Tabelle 3: Entitätenverteilung auf die jeweiligen Kopfspeicheldrüsen

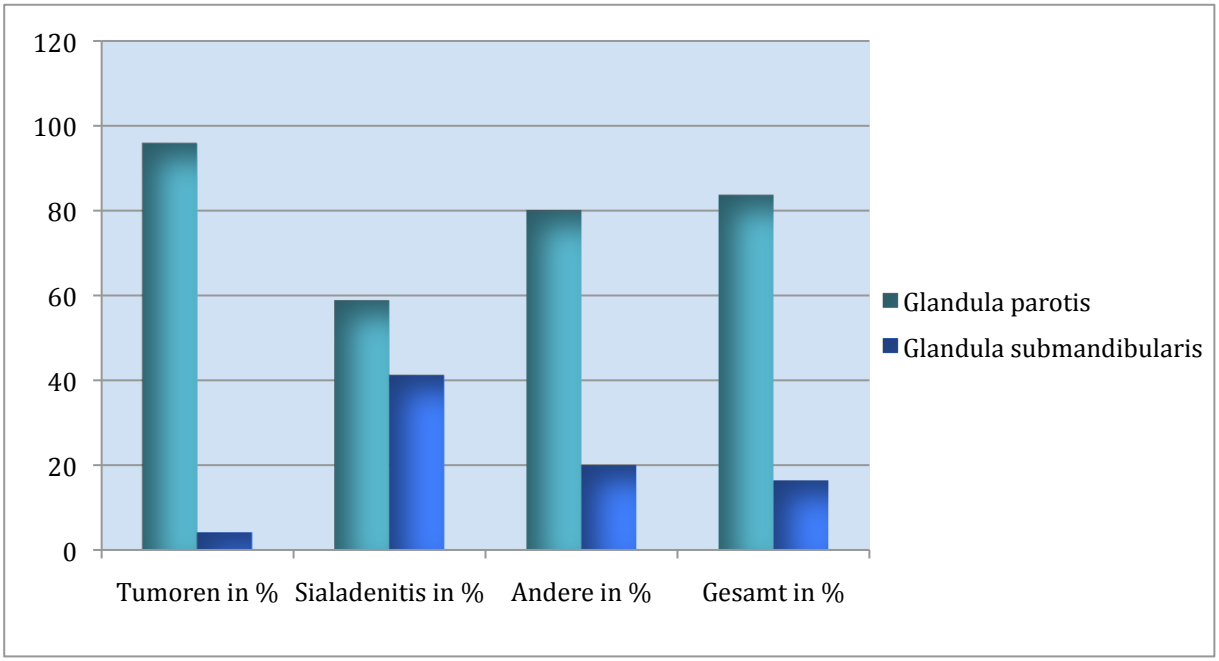

Abbildung 7: Entitätenverteilung auf die jeweiligen Kopfspeicheldrüsen

3.2.3 Geschlechtsverteilung der Diagnosen

Auffällig wird bei der Geschlechtsverteilung der untersuchten Entitäten, die in **Tabelle 4** und **Abbildung 8** dargestellt ist, dass männliche Patienten in nahezu jeder Entität in der Mehrzahl vertreten sind. Eine Ausnahme ist nur bei den pleomorphen Adenomen zu finden, bei welchen die Zahl der weiblichen Patienten leicht überwiegt. Insgesamt sind 57,76 % der Pathologien bei männlichen Patienten aufgetreten. Hingegen sind 42,24 % der untersuchten Präparate bei weiblichen Patienten entnommen worden. Die größten Gruppen unter den einzelnen Entitäten werden von Warthin-Tumoren und chronischen Sialadenititden gebildet. In 35 Fällen wurden histologisch Warthin-Tumoren festgestellt, was bezogen auf die gesamte Patientenzahl 30,17 % ausmacht. In 34 Fällen wur-

den chronische Sialadenitiden diagnostiziert, die mit 29,31 % die zweitgrößte Gruppe in unserer Untersuchung darstellen. In 25 Fällen der von uns untersuchten Präparate handelte es sich um pleomorphe Adenome, die folglich mit 21,54 % vertreten sind. In der Gruppe der Karzinome sind sowohl maligne Tumoren der großen Kopfspeicheldrüsen als auch Plattenepithelkarzinome, Parotiskarzinome und eine Lymphangiosis carcinomatosa der Glandula submandibularis zusammengefasst. Sie machen insgesamt 6,9 % der untersuchten Präparate aus. Die Gruppe der „anderen Tumoren“ mit insgesamt 3,45 % setzt sich zusammen aus zwei Non-Hodgkin-Lymphomen, einem lipomatösen Tumor sowie einem Myoepitheliom. Unter „gesundes Gewebe“ sind die Fälle zusammengefasst, bei denen die Operationsindikation eine unklare Raumforderung gewesen ist, oder eine klinisch unklare Diagnose gestellt wurde, jedoch die histologische Diagnostik keinen pathologischen Befund feststellen konnte. Es wurde also in diesen drei Fällen lediglich gesundes Speicheldrüsengewebe untersucht.

n = 116	Pleomorphes Adenom		Warthin-Tumor		Chr. Sialadenitits		Karzinom		Sialadenosen		Andere Tumoren		Gesundes Gewebe		Zyste		Gesamt	
	n	%	n	%	n	%	n	%	n	%	n	%	n	%	n	%	n	%
w	13	11,20	11	9,48	14	12,07	4	3,45	3	2,59	0	0	2	1,72	2	1,72	49	42,24
m	12	10,34	24	20,69	20	17,24	4	3,45	1	0,86	4	3,45	1	0,86	1	0,86	67	57,76

Tabelle 4: Untersuchte Entitäten und Geschlechtsverteilung

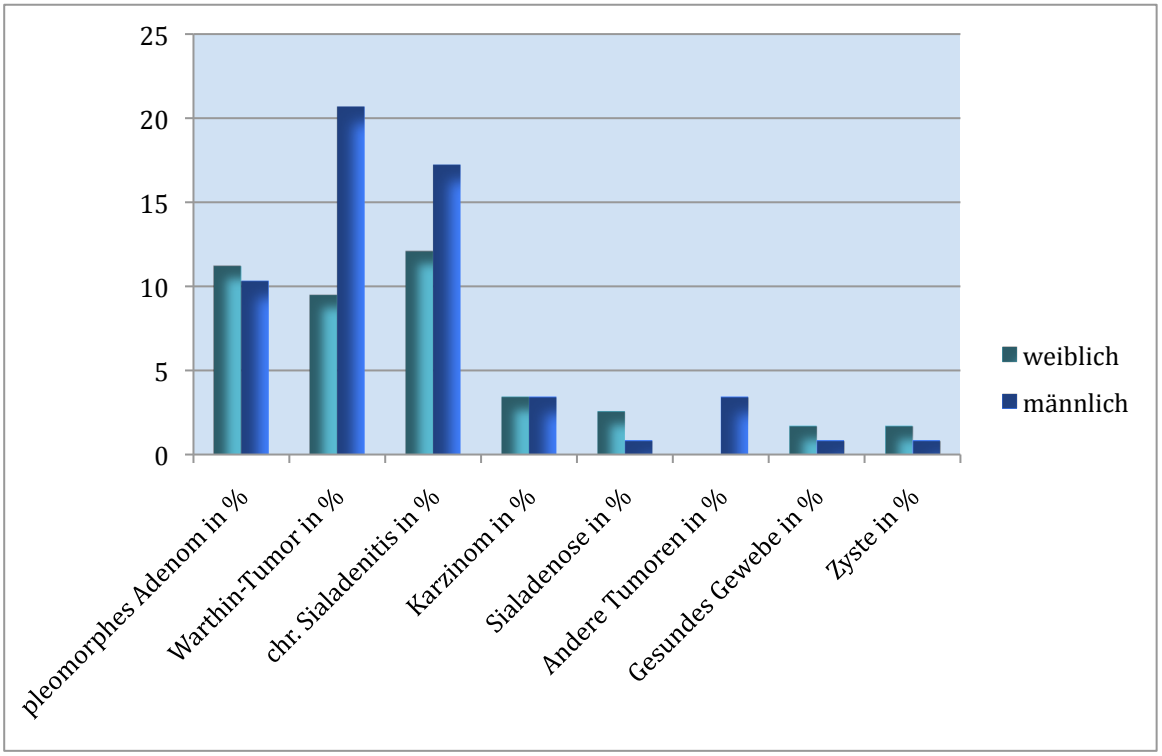

Abbildung 8: Untersuchte pathologische Entitäten und Geschlechtsverteilung

3.3 Ergebnisse der virologischen Untersuchung bei verschiedenen Pathologien der großen Kopfspeicheldrüsen

Es werden folgend die Ergebnisse der virologischen Untersuchungen vorgestellt. Wie bereits im Kapitel „Material und Methodik“ erläutert, ist der EBV-Nachweis durch eine quantitative Real-Time-PCR erfolgt und die Untersuchung der Proben auf HPV geschah mit Hilfe einer PCR und eines HPV-typing Kits.

3.3.1 Nachweis von Epstein-Barr-Virus bei verschiedenen pathologischen Entitäten

Tabelle 5 gibt einen Überblick über den Nachweis von EBV bei den verschiedenen pathologischen Entitäten.

	Pleomorphes Adenom	Warthin -Tumor	Karzinome	Chronische Sialadenitis	Sialadenose	Andere Tumoren, Zysten, gesundes Gewebe
EBV positiv	0	1	0	0	0	0
EBV negativ	25	34	8	34	4	10
gesamt	25	35	8	34	4	10

Tabelle 5: EBV-DNA Nachweis bei verschiedenen pathologischen Entitäten

Pleomorphes Adenom

Es wurden insgesamt in dieser Analyse 25 pleomorphe Adenome untersucht, von denen 13 bei weiblichen und 12 bei männlichen Patienten aufgetreten sind. In den **Abbildungen 9** und **10** sind exemplarisch histologische Schnitte durch pleomorphe Adenome dargestellt.

In keinem der von uns untersuchten Präparate der pleomorphen Adenome reichte die in der quantitativen Real-Time-PCR nachgewiesene Menge von EBV-DNA für die zuverlässige Aussage einer Besiedlung des Tumors mit EBV aus. Es konnte somit in keinem der Tumoren eine sichere Besiedlung mit EBV nachgewiesen werden.

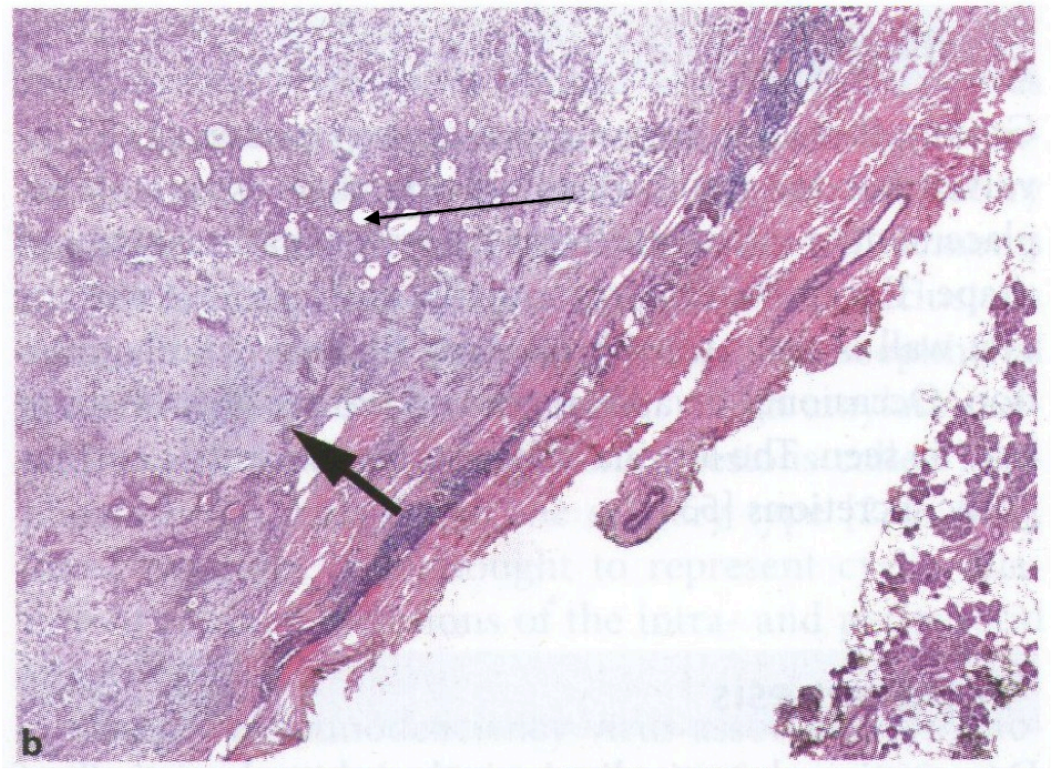

Abbildung 9: Histologischer Schnitt durch ein umkapseltes pleomorphes Adenom (HE-Färbung, 40fache Vergrößerung). In der oberen Bildhälfte sind die mit dem dünnen Pfeil markierten Ausführungsgänge der Drüse zu erkennen. Der kurze, dicke Pfeil markiert chondroide Matrix (aus PEEL und SEETHALA 2007, S.46).

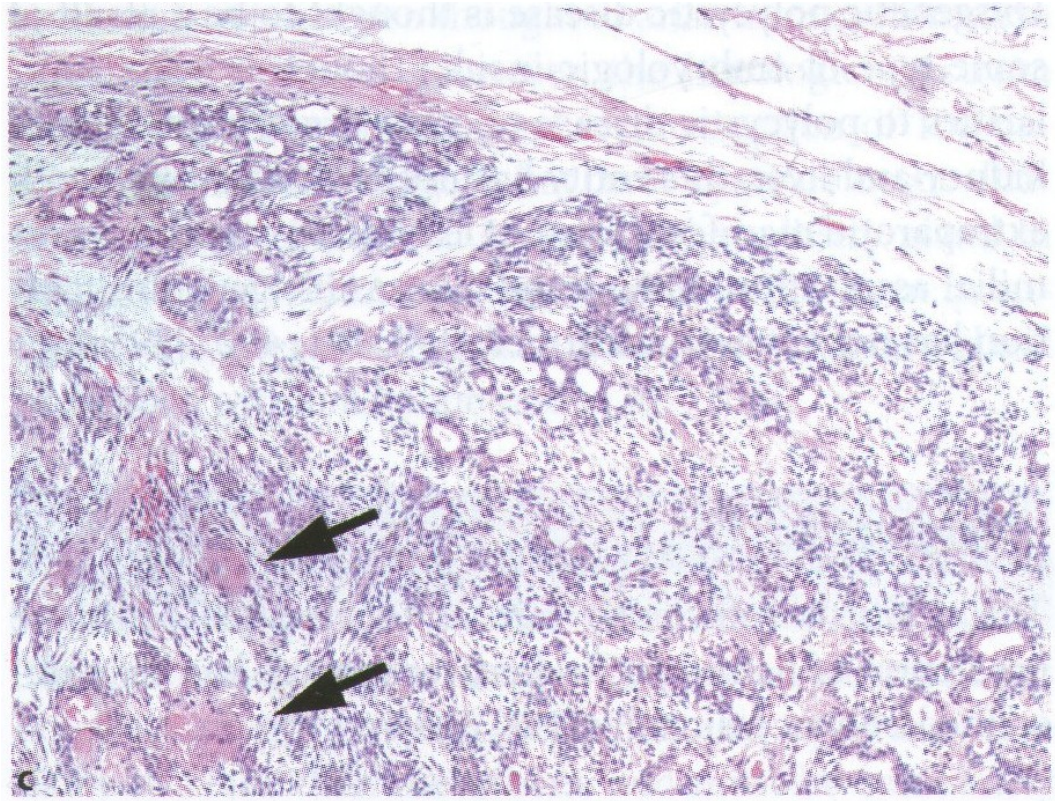

Abbildung 10: Histologischer Schnitt durch ein pleomorphes Adenom mit myoepithelialen Zellen, die einem epithelialen-myoepithelialen Karzinom ähneln (HE-Färbung, 100fache Vergrößerung). Durch die schwarzen Pfeile sind plattenepitheliale Metaplasien gekennzeichnet (aus PEEL und SEETHALA 2007, S.46).

Warthin-Tumor

Bei 35 der untersuchten Präparate handelte es sich um Zystadenolymphome, die auch unter dem Namen „Warthin-Tumoren“ bekannt sind. Von diesen traten 11 bei weiblichen und 24 bei männlichen Patienten auf. **Abbildung 11** zeigt beispielhaft den histologischen Schnitt durch einen Warthin-Tumor. In **Abbildung 12** ist ein histologisches Bild eines sogenannten infarzierten oder infizierten Warthin-Tumors mit den für diesen Subtyp charakteristischen plattenepithelialen Metaplasien dargestellt. Die fibrotischen Areale sind durch die kurzen Pfeile gekennzeichnet.

Bei der angefertigten quantitativen Real-Time-PCR wurde lediglich in einem der Warthin-Tumoren eine Besiedlung mit EBV nachgewiesen jedoch mit sehr geringer Viruslast. Bei zwei weiteren Präparaten konnte EBV-DNA nachgewiesen werden, allerdings reichte die nachgewiesene Menge definitionsgemäß nicht aus, um eine sichere Infektion zu bestätigen. Somit ist in unserer Untersuchung nur ein positiv auf EBV getesteter Warthin-Tumor zu verzeichnen. In **Abbildung 13** ist das Ergebnis der Real-Time-PCR dargestellt. Die rote mit dem dünnen Pfeil markierte Linie zeigt die Mindestmenge an DNA an, die für ein positives Ergebnis für EBV in der Probe enthalten sein muss. Die mit dem dicken Pfeil markierte Linie zeigt die von uns als positiv angesehene Probe mit sehr geringer Viruslast.

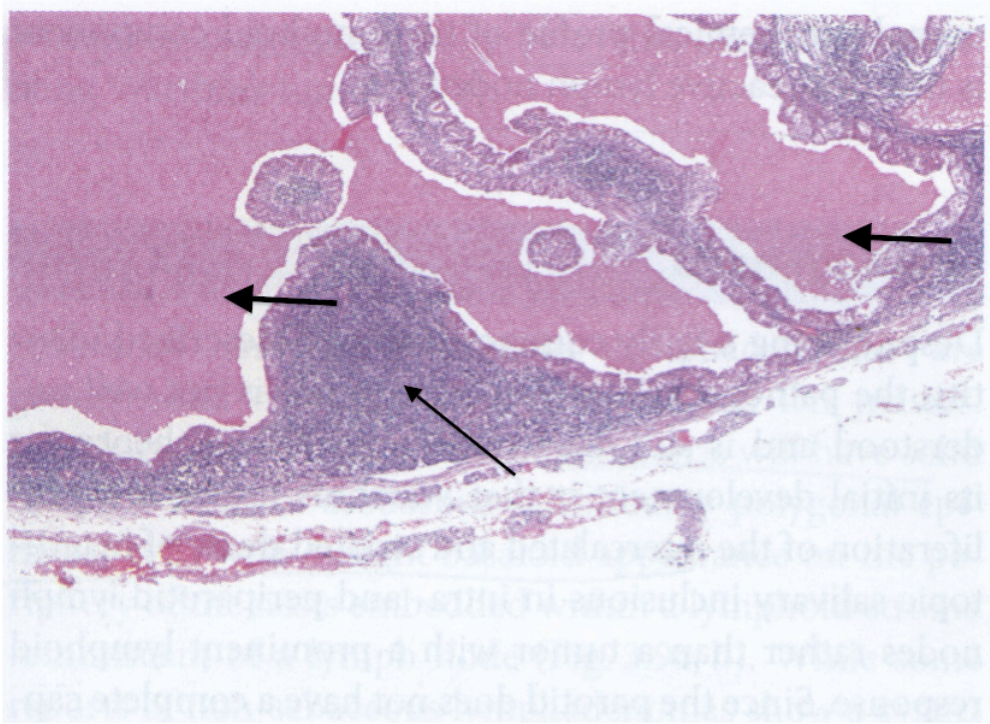

Abbildung 11: Histologischer Schnitt durch einen Warthin-Tumor (HE-Färbung, 40fache Vergrößerung). Die mit den dickeren Pfeilen markierten zystischen Areale sind von onkozytotischen hochzylindrischen Zellen umgeben, die in ein lymphoides Stroma eingebettet sind, das mit dem dünnen Pfeil gekennzeichnet ist (aus PEEL und SEETHALA 2007, S. 53).

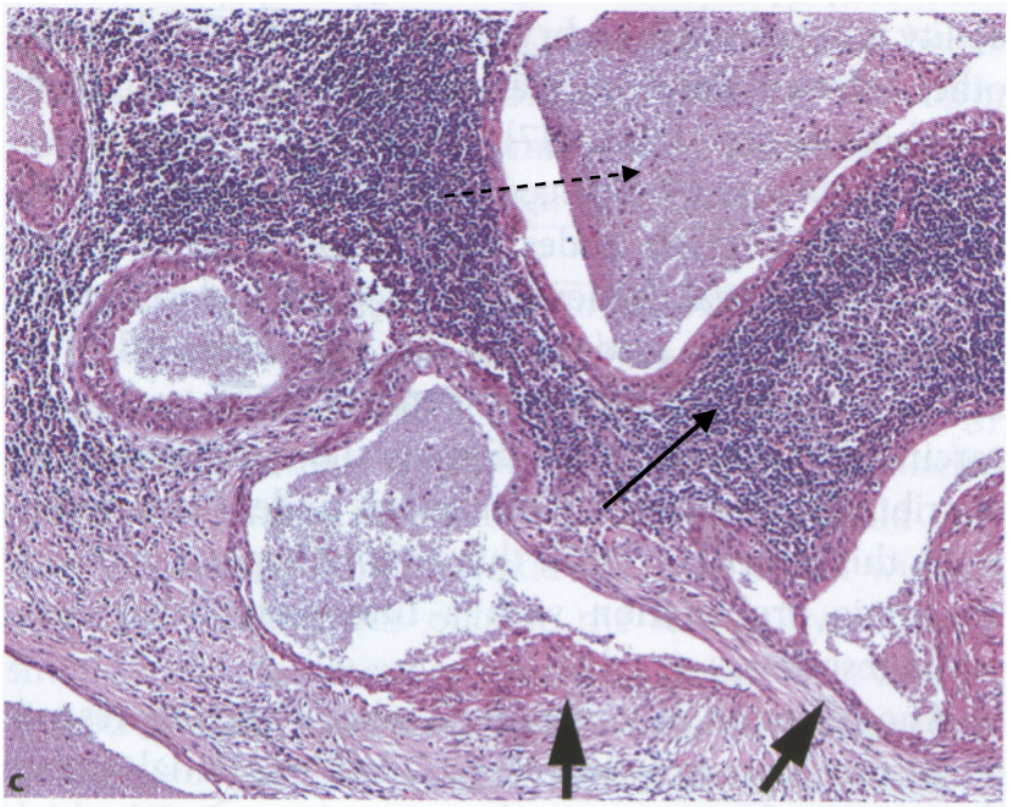

Abbildung 12: Histologischer Schnitt durch einen infarzierten Warthin-Tumor (HE-Färbung, 100fache Vergrößerung). Die kurzen Pfeile kennzeichnen plattenepitheliale Metaplasien, der lange Pfeil weist auf lymphoide Infiltration hin und der gestrichelte Pfeil zeigt auf die für Warthin-Tumoren typischen zystischen Areale (aus PEEL und SEETHALA 2007, S. 53)

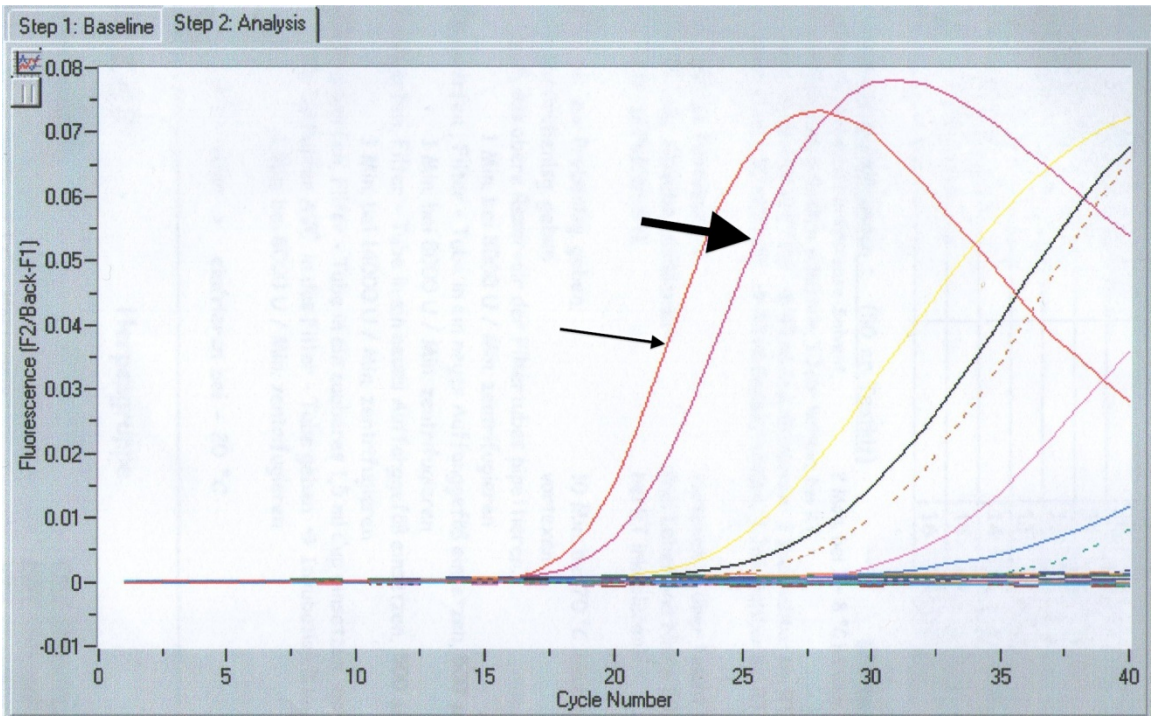

Abbildung 13: Ergebnis der Untersuchung auf EBV mit quantitativer Real-Time-PCR. Die mit dem dünnen Pfeil markierte Kurve ist die Positivkontrolle. Die mit dem dicken Pfeil markierte Kurve stellt das mit sehr geringer Viruslast von uns als positiv interpretierte Ergebnis dar. Die anderen Kurven stellen negativ auf EBV getestete Proben dar. Auf der X-Achse ist die Anzahl der abgelaufenen Zyklen angezeigt, auf der Y-Achse die Intensität der Fluoreszenz.

Karzinome

In der Gruppe der Karzinome sind 6 Plattenepithelkarzinome, eine Lymphangiosis carcinomatosa und ein Adenokarzinom zusammengefasst. Vier der Plattenepithelkarzinome sind bei männlichen Patienten aufgetreten und zwei bei weiblichen. Die Lymphangiosis carcinomatosa sowie das Adenokarzinom wurden bei weiblichen Patientinnen diagnostiziert. Bei der Untersuchung dieser 8 Karzinome konnte ebenfalls keine EBV-DNA nachgewiesen werden, die eine Infektion mit EBV bestätigt hätte.

Chronische Sialadenitis

Von den insgesamt 34 chronischen Sialadenitiden, die in der Analyse untersucht wurden, waren 14 der Erkrankten weiblich und 20 männlich. In keinem der Präparate konnte EBV-DNA nachgewiesen werden. In **Abbildung 14** ist ein histologischer Schnitt durch eine chronische Sialadenitis dargestellt, in der eine Infiltration mit Lymphozyten sowie eine Fibrose zu erkennen ist.

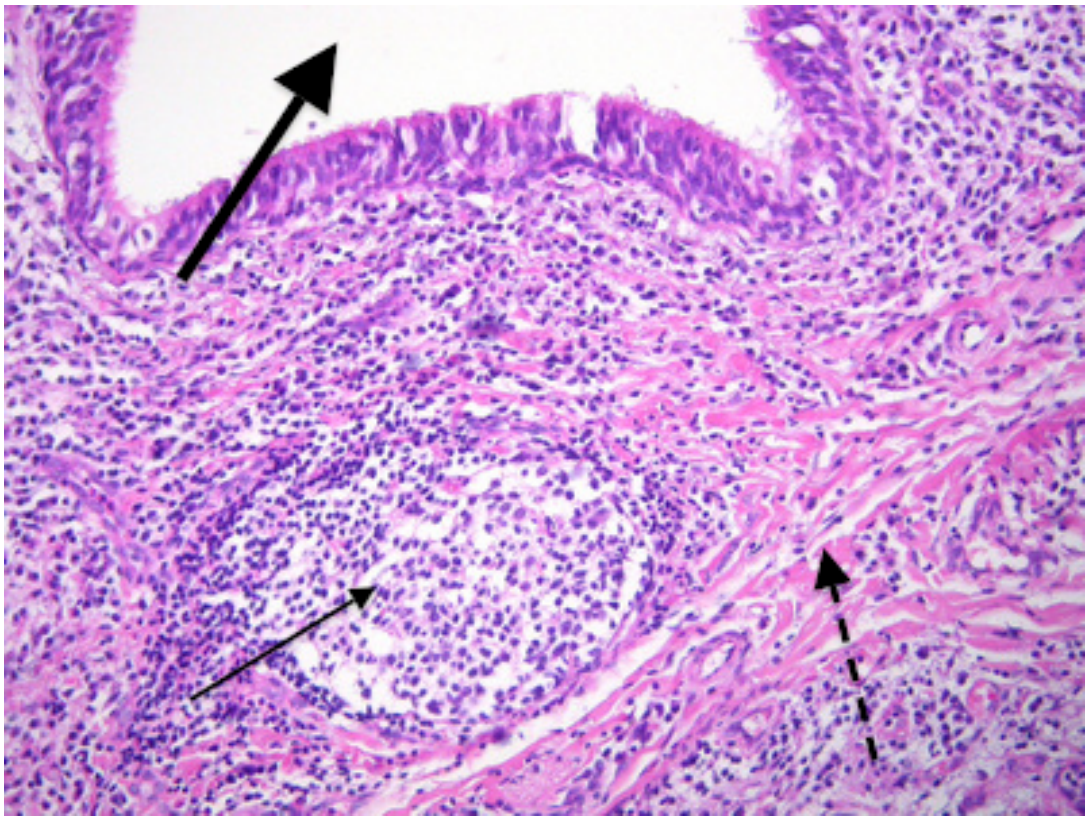

Abbildung 14: Histologischer Schnitt durch eine chronische Sialadenitis (HE-Färbung, 200fache Vergrößerung). Der dicke Pfeil markiert den von zweireihig hochprismatischem Epithel umgebenen Ausführungsgang. Im angrenzenden Parenchym ist keine Drüsenläppchenstruktur mehr zu erkennen sondern eine Vernarbung mit Lymphozyten- und Plasmazellinfiltraiton. Der schmale Pfeil zeigt einen Lymphfollikel und der gestrichelte Pfeil weist auf fibrotische Areale hin (Quelle: http://www.kgu.de/zmorph/histopatho/patho/pub/data/kh/de/013_b.html)

Sialadenose

Von den insgesamt vier Sialadenosen sind drei bei weiblichen und eine bei einem männlichen Patienten aufgetreten. Hier konnte mit Hilfe der Real-Time-PCR keine Infektion mit EBV nachgewiesen werden.

Andere Tumoren, Zysten, gesundes Gewebe

In dieser Gruppe sind unter Tumoren ein Myoepitheliom, ein lipomatöser Tumor, sowie zwei Non-Hodgkin-Lymphome zusammengefasst. Außerdem drei Zysten und drei untersuchte Präparate gesunden Parotisgewebes. Es konnte in keinem der Präparate EBV-DNA nachgewiesen werden, so dass davon ausgegangen werden kann, dass bei keiner der Proben eine Infektion mit EBV vorlag.

3.3.2 Ergebnisse der virologischen Untersuchung auf Humane Papillomaviren

Die Präparate wurden mit Hilfe eines HPV-typing Streifentests auf „high-risk“- und „low-risk“-Typen des humanen Papillomavirus untersucht. **Tabelle 6** gibt einen Überblick über die Ergebnisse des Nachweises auf HPV bei den verschiedenen untersuchten Pathologien.

	Pleomorphes Adenom	Warthin-Tumor	Karzinome	Chronische Sialadenitis	Sialadenose	Andere Tumore, Zysten, gesundes Gewebe
HPV positiv	0	3	0	0	0	0
HPV negativ	25	32	8	34	4	10
gesamt	25	35	8	34	4	10

Tabelle 6: HPV-DNA Nachweis bei verschiedenen pathologischen Entitäten

Pleomorphes Adenom

Bei 25 der insgesamt 116 untersuchten Präparate handelte es sich um pleomorphe Adenome, von denen 13 bei weiblichen und 12 bei männlichen Patienten aufgetreten waren. Es konnte nach erfolgter PCR mit Hilfe des HPV-Streifentests bei keinem der Präparate eine Infektion mit humanen Papillomaviren nachgewiesen werden.

Warthin-Tumor

Von den insgesamt 35 untersuchten Warthin-Tumoren sind 11 bei weiblichen und 24 bei männlichen Patienten aufgetreten. Eine Besiedlung mit dem „high-risk“-Typ 18 des humanen Papillomavirus konnte in drei Fällen nachgewiesen werden. Von diesen drei Patienten waren zwei weiblich und einer männlich. Die übrigen 32 Präparate enthielten keine nachweisbaren Mengen an HPV-DNA. In **Abbildung 15** ist der Evaluationsbogen mit HPV-18-positiven Ergebnissen in Nr. 7,8 und 11 dargestellt.

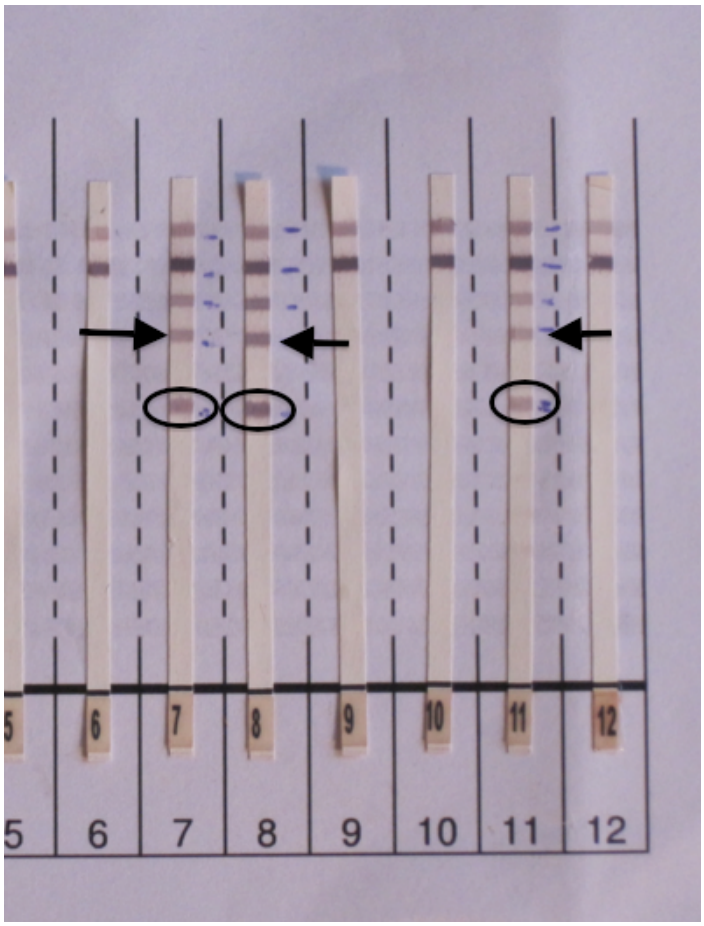

Abbildung 15: HPV-Teststreifen auf Evaluierungsbogen mit bei Warthin-Tumoren aufgetretenen HPV-positiven Ergebnissen für HPV 18 bei Nr. 7, 8 und 11. Die Pfeile weisen auf die Markierungen der Teststreifen hin, die sich bei im Präparat enthaltenen „high-risk“-HPV-Typen einfärben. Die mit Kreisen markierten Färbungen der Teststreifen weisen die Präsenz von HPV 18 nach.

Karzinom

In den 8 Fällen, in denen ein Karzinom diagnostiziert wurde, konnte keine HPV-DNA nachgewiesen werden. Vier Karzinome waren bei weiblichen und vier bei männlichen Patienten aufgetreten.

Chronische Sialadenitis

Bei den insgesamt 34 untersuchten Sialadenitiden, von denen 14 bei weiblichen und 20 bei männlichen Patienten aufgetreten waren, konnte ebenfalls keine HPV-DNA gefunden werden, die den Nachweis einer Infektion erbracht hätte.

Sialadenose

Es wurden in der Analyse vier Sialadenosen untersucht, von denen drei bei weiblichen und eine bei einem männlichen Patienten aufgetreten sind. Der Nachweis einer HPV-Infektion konnte jedoch in keinem der Präparate erbracht werden.

Andere Tumoren, Zysten und gesundes Gewebe

In dieser Gruppe wurden, wie oben bereits erwähnt, drei verschiedene Tumorentitäten, drei Zysten und drei Präparate mit gesundem Parotisgewebe zusammengefasst. Auch hier konnte kein Nachweis einer Besiedlung des Gewebes mit humanen Papillomaviren erbracht werden.

4. Diskussion der Ergebnisse

4.1 Patienten- und Altersverteilung

Um der Frage nachzugehen, ob es sich um ein für die jeweilige pathologische Entität repräsentatives Patientenkollektiv handelt, soll die Alters- und Geschlechtsverteilung der in die Analyse eingeschlossenen Patienten zunächst begutachtet werden.

Betrachtet man die Geschlechtsverteilung der 116 an der Studie teilnehmenden Patienten, ist zu erkennen, dass mit 57,76 % mehr Männer unter den Teilnehmern sind als Frauen, die mit 42,24 % vertreten sind. Dies ist dadurch begründet, dass der Tumoranteil der in dieser Analyse untersuchten Speicheldrüsenproben mit 61,21 % überwiegt und Männer häufiger von Speicheldrüsentumoren betroffen sind als Frauen. Die Altersverteilung der Teilnehmer dieser Untersuchung zeigt bei den Frauen zwei Gipfel, einen bei 50-70 Jahren und einen bei 20-40 Jahren. Die meisten Männer sind zur Zeit der Datenerfassung 60-80 Jahre alt. Dies spiegelt weitgehend die für die untersuchten Erkrankungen typische Epidemiologie aus dem Speicheldrüsenregister Hamburg wieder [SEIFERT et al. 1996].

Bezüglich der pleomorphen Adenome ergibt sich eine repräsentative Alters- und Geschlechtsverteilung mit einem leichten Überschuss weiblicher Patienten von 52 % gegenüber 48 % und einem Altersgipfel im fünften Lebensjahrzehnt bei den männlichen und im vierten Lebensjahrzehnt bei den weiblichen Patienten. Beim pleomorphen Adenom ist das durchschnittliche Erkrankungsalter der weiblichen Patienten geringer als das der männlichen. Betrachtet man beide Geschlechter hinsichtlich des durchschnittlichen Erkrankungsalters, liegt dieses beim pleomorphen Adenom bei 46 Jahren mit einem leichten Überwiegen weiblicher Patienten [PEEL und SEETHALA 2007].

Wie dem Speicheldrüsenregister Hamburg nach zu erwarten war, liegt bei der Geschlechtsverteilung beim Warthin-Tumor ein deutliches Übergewicht männlicher Patienten mit 68,57% gegenüber 31,43 % weiblicher Patienten vor. Auch bei der Auswertung der Altersverteilung zeigen sich für das Speicheldrüsenregister Hamburg repräsen-

tative Werte mit einem Gipfel im sechsten Lebensjahrzehnt bei den männlichen und im siebten Lebensjahrzehnt bei den weiblichen Patienten.

Bei lediglich 6,9 % der Fälle handelte es sich um Karzinome der Glandula parotis und Glandula submandibularis. Vier dieser Karzinome traten bei Frauen und vier bei Männern auf. Für maligne Tumoren wäre ein leichtes Überwiegen männlicher Patienten zu erwarten. Aufgrund der geringen Anzahl an Karzinomen ist diese Abweichung jedoch zu vernachlässigen.

Die untersuchten Fälle chronischer Sialadenitiden stimmen bezüglich ihrer Altersverteilung mit einem Gipfel im vierten bis fünften Lebensjahrzehnt mit der in der Literatur beschriebenen weitgehend überein [BAURMASH 2004, SEIFERT 1997]. In der Geschlechtsverteilung findet sich jedoch entgegen der Literatur ein Überwiegen männlicher Patienten von 20 Fällen, also 58,82 % gegenüber 14 Fällen bei weiblichen Patienten aufgetretenen Sialadenitiden, die 41,18 % entsprechen. Davon befanden sich dem Speicheldrüsenregister Hamburg widersprechend 20 Sialadenitiden in der Glandula parotis und 14 in der Glandula submandibularis. In der Ätiologie des Speicheldrüsenregisters sind zwei Drittel der Sialadenitiden in der Glandula submandibularis und nur ein Drittel in der Glandula parotis lokalisiert.

Die Verteilung der Entitäten auf die verschiedenen Speicheldrüsen spiegelt grob die des Speicheldrüsenregisters Hamburg wieder, in dem 90 % der Entitäten in der Glandula parotis lokalisiert sind [SEIFERT et al. 1996]. In dieser Untersuchung sind 83,62 % der Pathologien in der Glandula parotis und 16,38 % in der Glandula submandibularis aufgetreten.

4.2 Epstein-Barr-Virus

In dieser Untersuchung wurden die Präparate mit Real-Time-PCR auf Epstein-Barr-Virus untersucht. Diese Methode wird standardmäßig im Rountinelabor zur Verifizierung einer aktiven EBV-Infektion verwendet. Da wir angenommen haben, dass bei durch eine EBV-Infektion entstandenen Tumoren eine aktive Infektion vorliegen muss, haben wir uns für diese Methode entschieden.

4.2.1 Ergebnisse der Untersuchung auf Epstein-Barr-Virus bei pleomorphem Adenom

Die Ursache für die Entstehung des pleomorphen Adenoms ist immer noch unbekannt. Bei der Inzidenz ist ein leichtes Überwiegen des weiblichen Geschlechts zu verzeichnen mit einem mittleren Erkrankungsalter von 52 Jahren und einem gehäuften Auftreten in Ballungszentren [RÖMER et al. 2008]. Risikofaktoren für die Entstehung eines pleomorphen Adenoms sind bisher nicht bekannt. Obwohl Nikotinabusus in der Genese vieler benigner und maligner Tumoren eine Rolle spielt, konnte dieser Zusammenhang für das pleomorphe Adenom nicht bestätigt werden [SADETZKI et al. 2008]. Ein Zusammenhang zwischen einer Infektion mit Epstein-Barr-Virus wurde vermutet und somit bereits mehrfach untersucht. In der Literatur waren nur vereinzelt Untersuchungen auffindbar, in denen EBV-DNA in pleomorphen Adenomen nachgewiesen werden konnte. Eines von drei im Nasenseptum aufgetretenen pleomorphen Adenomen konnte positiv auf EBV getestet werden, was laut der Autoren für eine Beeinflussung der Entstehung eines pleomorphen Adenoms durch eine Infektion mit EBV spricht [MALINVAUD et al. 2006].

In einer Studie von ATULA et al. konnte 1998 bei lediglich einem von 19 pleomorphen Adenomen EBV-DNA nachgewiesen werden. Ebenso verhält es sich bei einer Untersuchung von TAIRA et al. [1992], in der bei nur 2 von 26 pleomorphen Adenomen EBV-DNA gefunden werden konnte. In einer aktuelleren Arbeit wird ein Zusammenhang von EBV mit der Entwicklung eines pleomorphen Adenoms verneint. Bei keinem der 24 untersuchten Präparate konnte eine Infektion mit EBV festgestellt werden [LAANE et al. 2002]. Somit wurde kein Zusammenhang vermutet, jedoch fordern die Autoren zur Bestätigung ihres Ergebnisses weitere Untersuchungen mit größeren Patientengruppen.

Unsere Analyse, in der 25 pleomorphe Adenome auf EBV-DNA untersucht wurden, kann diese Aussage bestätigen. In keinem der in unserer Untersuchung eingeschlossenen Präparate konnte eine Infektion mit EBV nachgewiesen werden. Daher kann nach der vorliegenden Literatur davon ausgegangen werden, dass bezüglich der Entstehung dieses benignen Tumors EBV keine gravierende Rolle spielt. Die vereinzelt positiv auf EBV getesteten pleomorphen Adenome sind jedoch nicht zu ignorieren. Daher ist es sicherlich relevant, weitere Untersuchungen zu diesem Zusammenhang anzustellen, um die Sachlage vollends zu klären.

4.2.2 Ergebnisse der Untersuchung auf Epstein-Barr-Virus bei Warthin-Tumor

Der Zusammenhang einer Infektion mit Epstein-Barr Virus mit der Entstehung des Warthin-Tumors wird in der Literatur kontrovers diskutiert. Im asiatischen Raum sind EBV-assoziierte Tumoren weitaus häufiger als z.B. bei der kaukasischen Bevölkerung. In einer aus Tokyo stammenden Untersuchung wurde in allen sieben getesteten Warthin-Tumoren EBV-DNA nachgewiesen [TAIRA et al. 1992]. Ebenfalls im asiatischen Raum wurde die enge Beziehung einer bilateralen oder multiplen Ausbildung von Warthin-Tumoren mit einer EBV-Infektion festgestellt. Es wurden 75 Proben von Warthin-Tumoren untersucht, wobei 62 einfache und 13 bilaterale bzw. multiple Tumoren getestet wurden. Vergleichend überprüfte die Arbeitsgruppe 20 Präparate gesunden Parotisgewebes, in denen in 3 Fällen EBV-DNA nachgewiesen werden konnte. In 13 der 62 Präparate der unilateralen und 9 der 13 Proben der bilateralen Tumoren konnte eine Infektion mit EBV gesichert werden. Somit schien es sehr naheliegend, dass eine EBV-Infektion die Entstehung multipler Warthin-Tumoren fördert [WANG et al. 1999]. In einer ähnlichen, nicht aus dem asiatischen Raum stammenden Studie konnte diese Theorie ebenfalls untermauert werden. Die multiplen oder bilateral aufgetretenen Tumoren waren in 86,7 % EBV-positiv, wohingegen von den einseitig aufgetretenen Tumoren nur in 16,7 % der Fälle eine Infektion mit EBV nachgewiesen werden konnte [SANTUCCI et al. 1993].

Andererseits wurde auch in vielen Untersuchungen keine Assoziation der Entstehung von Warthin-Tumoren mit EBV-Infektionen festgestellt. Obwohl in einer Analyse mittels PCR EBV-DNA in 61,9 % der Warthin-Tumoren nachgewiesen wurde und 19,0 % der neoplastischen Zellkerne EBV-DNA enthielten, wurde die Schlussfolgerung gestellt, dass die EBV-Infektion der Patienten nicht mit der Tumorgenese in Verbindung steht, da keine monoklonale Expansion der mit EBV infizierten neoplastischen Zellen festzustellen war [OGATA et al. 1997]. Während in dieser Studie noch drei multiple Warthin-Tumoren enthalten waren, wurden in den nachfolgend präsentierten Analysen lediglich singuläre Tumoren untersucht.

Sowohl in den neoplastischen Zellen als auch in dem den Tumor umgebenden Gewebe konnte in der Untersuchung von VAN HEERDEN et al. [1999] bei 20 Warthin-Tumoren keine EBV-DNA nachgewiesen werden. Ebenso vermuten KÄRJÄ et al. [1997] eine andersartige Tumorgenese als eine EBV-Infektion, da sie in 219 Speicheldrüsentumoren, von denen 106 maligne und 113 benigne waren, keine EBV-DNA

nachweisen konnten. Auch die 17 in der Studie enthaltenen Warthin-Tumoren, die zunächst bei der in situ Hybridisierung ein schwaches Signal abgaben, wurden mittels PCR negativ auf EBV getestet. Andere ätiologische Faktoren werden auch von LAANE et al. [2002] vermutet, die in keinem der zehn in die Studie einbezogenen Warthin-Tumoren eine Infektion mit EBV nachweisen konnten.

Die Ergebnisse der vorliegenden Analyse unterstützen ebenfalls eher die Vermutung einer EBV-unabhängigen Tumorgenese, obwohl bei einem der 35 von uns untersuchten Warthin-Tumoren EBV nachgewiesen werden konnte. Allerdings zeigte die quantitative Real-Time-PCR nur eine sehr geringe Viruslast, so dass die Infektion höchstwahrscheinlich nicht ursächlich für die Tumorentstehung gewesen ist und es sich eventuell lediglich um einen Zufallsbefund handelt.

4.2.3 Ergebnisse der Untersuchung auf Epstein-Barr-Virus bei Karzinomen der großen Kopfspeicheldrüsen

Da die Infektion mit Epstein-Barr-Virus nachweislich die Entstehung von Tumoren im Oropharynx hervorruft, wurde bereits in diversen Studien der Zusammenhang zwischen EBV und der Entwicklung von Speicheldrüsentumoren untersucht. Durch die enge topographische Beziehung der Speicheldrüsen zum Oropharynx ist eine Ausweitung einer bestehenden Infektion auf die Drüsen durchaus nachvollziehbar [KIM et al. 1999]. Bei einer angenommenen Kanzerogenität des Epstein-Barr-Virus könnte somit auch eine Tumorentstehung in der Speicheldrüse begünstigt werden.

Bisher konnte bei lymphoepithelialen Speicheldrüsentumoren, undifferenzierten Karzinomen der Speicheldrüsen und Lymphomen eine eventuelle Assoziation mit EBV nicht festgestellt werden. Weder bei verschiedenen Tumorentitäten bei Kindern, noch bei der Untersuchung verschiedener maligner Pathologien bei Erwachsenen konnte eine ursächliche EBV-Infektion dokumentiert werden [VENKATESWARAN et al. 2000]. In der Gruppe der verschiedenen Tumorentitäten einer Untersuchung befanden sich Azinuszellkarzinome, Lymphome, Plattenepithelkarzinome, Adenokarzinome, Mukoepidermoidkarzinome und ein epithelial-myoepitheliales Karzinom. Von diesen konnte keines positiv auf EBV getestet werden [ATULA et al.1998]. In einer weiteren Analyse konnte lediglich bei den in der Untersuchung eingeschlossenen lymphoepitheliom-artigen Karzinomen Epstein-Barr-Virus nachgewiesen werden. Bei allen anderen Tumorentitäten,

unter denen sich unter anderem auch undifferenzierte Karzinome und Plattenepithelkarzinome befanden, konnte keine EBV-DNA gefunden werden. Daraufhin wurde die Schlussfolgerung gestellt, dass außer bei lymphoepithelialen Tumoren keine Assoziation einer EBV-Infektion mit der Karzinomentstehung der Speicheldrüsen besteht [TSAI et al. 1996].

Diese Auffassung wird durch unsere Untersuchungsergebnisse unterstützt, da in dieser Analyse bei keinem der acht von uns untersuchten Karzinome EBV-DNA nachgewiesen werden konnte. Somit ist davon auszugehen, dass eine EBV-Infektion vermutlich auf die Genese maligner Tumoren der großen Kopfspeicheldrüsen keinen Einfluss hat. Hierbei müssen allerdings die kleinen Fallzahlen berücksichtigt werden. Um eine Klärung des Sachverhaltes zu erlangen, müssten größere Patientengruppen untersucht werden.

4.2.4 Ergebnisse der Untersuchung auf Epstein-Barr-Virus bei chronischer Sialadenitis

Die Sialadenitiden werden in akute und chronische Entzündungen aufgeteilt. Bei den in unserer Untersuchung eingeschlossenen Präparaten handelt es sich um chronische Sialadenitiden, deren Ursache immer noch nicht wissenschaftlich geklärt ist. Während einige Arbeiten für eine bakterielle Genese sprechen [LASKAWI et al. 1988, ANTONIADES et al. 2004], halten andere Autoren dies für unwahrscheinlich [SEIFERT et al. 1996, SCHRÖDER Mo 2009]. Verminderter Speichelfluss durch Sialolithiasis oder verminderte Flüssigkeitszufuhr wird als eine der Hauptursachen für die Entstehung einer chronischen Sialadenitis angesehen, hat aber mit der Zusammensetzung des Speichels keinen Zusammenhang [SEIFERT et al. 1996]. Ebenso wird in manchen Fällen von einer multifaktoriellen Genese ausgegangen, eine virale Ursache wird jedoch bezüglich der chronischen Form der Sialadenitis selten diskutiert.

In einer Arbeit aus dem asiatischen Raum, in dem wie bereits erwähnt EBV-assoziierte Tumoren wesentlich häufiger auftreten als bei der kaukasischen Bevölkerung, wurden unter Anderem sieben chronische Sialadenitiden in die Untersuchung eingeschlossen. In 21,2 % der Fälle konnte eine EBV-Infektion nachgewiesen werden [KIM et al. 1999].

MAITLAND et al. [1995] stellten fest, dass eine EBV-Infektion bei Patienten mit Sjögren-Syndrom ebenso häufig auftritt wie bei Patienten mit chronischer Sialadenitis. Hier wurde in knapp der Hälfte der Fälle EBV oder Cytomegalievirus nachgewiesen.

Bei Kindern und Jugendlichen konnte kein Zusammenhang zwischen einer rezidivierenden Parotitis und der Infektion mit EBV festgestellt werden [VINAGRE et al. 2003].

Bei den 34 von uns untersuchten Sialadenitiden konnte in keinem Präparat EBV-DNA nachgewiesen werden. Somit ist deshalb anzunehmen, dass ein virales Geschehen nicht in Zusammenhang mit der Entstehung einer chronischen Sialadenitis zu stehen scheint. Die Theorie der multifaktoriellen Genese eventuell in Zusammenhang mit einer bakteriellen Infektion scheint diesbezüglich somit am ehesten wahrscheinlich.

4.2.5 Ergebnisse der Untersuchung auf Epstein-Barr-Virus bei Sialadenose

Bei der Sialadenose handelt es sich um eine nicht entzündliche, schmerzlose, meist bilaterale Schwellung der großen Kopfspeicheldrüsen, die größtenteils in der Glandula parotis lokalisiert ist. Die Ätiologie ist noch nicht vollends geklärt. Es wird eine metabolische und sekretorische Fehlfunktion des Drüsenparenchyms vermutet [CHILLA 1981]. Eine virale Genese dieser Pathologie ist nicht bekannt.

Es konnte in dieser Analyse keine EBV-DNA in den vier Präparaten der Sialadenosen nachgewiesen werden, was unter Berücksichtigung der mutmaßlichen Ätiologie der Erkrankung zu erwarten war. Somit konnten wir nur bestätigen, dass die Entstehung einer Sialadenose wahrscheinlich nicht ursächlich mit einer EBV-Infektion zusammenhängt. Allerdings bleibt zu berücksichtigen, dass die Fallzahlen dieser Untersuchung zu klein sind, um eine definitive Aussage zu erhalten.

4.2.6 Ergebnisse der Untersuchung auf Epstein-Barr-Virus bei anderen Tumoren, Zysten und gesundem Gewebe

Ebenso wie im asiatischen Raum ist bei den Inuit die Anzahl der EBV-assoziierten Naso- und Oropharynxtumoren verglichen mit der kaukasischen Bevölkerung relativ hoch. Wie beim Nasopharynxkazinom wurde auch bei undifferenzierten Karzinomen ein ursächlicher Zusammenhang mit einer EBV-Infektion vermutet, der sich sowohl bei der

Untersuchung von in Amerika lebenden Inuit [RAAB-TRAUB et al. 1991], wie auch aus Grönland stammenden Patienten bestätigte [SAEMUNDSEN et al. 1982]. Ebenso wie bei den undifferenzierten Speicheldrüsenkarzinomen konnte bei den lymphoepithelialen Karzinomen eine Assoziation mit EBV festgestellt werden. Bei beiden Tumorarten scheint diese Assoziation stark an ethnische Abstammung der Patienten und geographische Faktoren gebunden [KUO und HSUEH 1997]. Während in Südostasien und in arktischen Regionen lymphoepitheliale Karzinome der Kopfspeicheldrüsen als endemische Tumoren auftreten, sind sie bei der kaukasischen Bevölkerung äußerst selten. In Regionen mit hoher Inzidenz sind sie in den meisten Fällen mit einer EBV-Infektion assoziiert, wohingegen bei sporadisch aufgetretenen lymphoepithelialen Karzinomen in der kaukasischen Bevölkerung diese Assoziation äußerst variabel auftritt [HERBST und NIEDOBITEK 2006].

Dass eine EBV-Infektion an der Entstehung von Burkitt Lymphomen und Lymphomen bei immunsupprimierten Patienten beteiligt ist, wurde schon in mehreren Analysen aufgezeigt. Ebenso scheint es sich bei Hodgkin- und Non-Hodgkin Lymphomen zu verhalten. Es konnte bei Hodgkin Lymphomen in 62,5 % und bei Non-Hodgkin Lymphomen in 57,1 % EBV-DNA nachgewiesen werden, was eine eventuelle Assoziation nahelegt [ZEYTINOGLU et al. 2005].

Allerdings gibt es auch Untersuchungen, in denen kein Zusammenhang der Lymphomentstehung bei immunkompetenten Patienten und einer EBV-Infektion festgestellt werden konnte [WOLVIUS et al. 1997].

Die in unserer Untersuchung erhaltenen Ergebnisse können diese Auffassung nur unterstützen. In den zwei von uns untersuchten Non-Hodgkin-Lymphomen konnte keine EBV-DNA gefunden werden. Angesichts der kleinen Menge untersuchter Non-Hogdkin-Lymphome könnte es sich allerdings auch um Zufallsbefunde handeln. Daher müsste der Zusammenhang in weiteren Studien mit größeren Patientenkohorten untersucht werden, um eine repräsentativere Aussage erhalten zu können.

In der Gruppe der in der vorliegenden Analyse untersuchten Tumoren war kein lymphoepitheliales Karzinom enthalten. Das in die Analyse einbezogene Myoepitheliom wurde negativ auf EBV getestet.

In den drei von uns untersuchten Zysten, bei denen es sich definitionsgemäß um einen flüssigkeitsgefüllten, mit Epithel ausgekleideten Hohlraum handelt, konnte ebenfalls

keine EBV-DNA nachgewiesen werden. Dieses Ergebnis war zu erwarten, da eine Vielzahl von Ursachen für die Entstehung einer Zyste verantwortlich sein kann, eine virale Genese gehört jedoch nicht dazu. In den meisten Fällen ist ein Sekretstau im Speicheldrüsengang für die Entstehung einer Zyste der Kopfspeicheldrüsen verantwortlich [PEEL und SEETHALA 2007].

In den Proben gesunden Parotisgewebes konnte ebenfalls keine Infektion mit EBV festgestellt werden, was hier die histologisch gestellte Diagnose des „gesunden“ Gewebes untermauert.

4.3 Humane Papillomaviren

4.3.1 Ergebnisse der Untersuchung auf humane Papillomaviren beim pleomorphen Adenom

Der Literatur nach zu urteilen ist der Zusammenhang einer HPV-Infektion mit der Entstehung eines pleomorphen Adenoms bisher verhältnismäßig wenig erforscht.

In einer Untersuchung, in der 34 verschiedene Neoplasien der Kopfspeicheldrüsen mittels in-situ-Hybridisierung analysiert wurden, konnten 8 Präparate positiv auf „high-risk“-HPV-Typen 16 und 18 getestet werden. Zwei dieser HPV-infizierten Proben waren pleomorphe Adenome, was eine Assoziation vermuten lässt [HAFED et al. 2012].

Von VAGELI et al. konnte 2007 in einer Studie die Besiedlung eines pleomorphen Adenoms mit den „high-risk“-Typen 16 und 18 nachgewiesen werden. Allerdings wurden nur neun Präparate untersucht, von denen es sich bei zwei um pleomorphe Adenome handelte, wovon nur eines HPV-DNA enthielt. Die Ergebnisse der Arbeitsgruppe suggerierten die mögliche Beteiligung von humanen Papillomaviren an der Entstehung dieser Entitäten, was bezüglich des pleomorphen Adenoms bei der Anzahl der untersuchten Präparate eine gewagte Aussage ist, da es sich auch um einen Zufallsbefund handeln kann. Dem Ergebnis dieser Untersuchung ist auch eine zahlenmäßig repräsentativere Studie von ROMMEL et al. [1991] entgegenzusetzen, die 18 pleomorphe Adenome auf humane Papillomaviren untersuchten. Es konnten in keinem der Präparate

weder DNA-Sequenzen von HPV noch nahe verwandte DNA-Sequenzen gefunden werden.

Diese Aussage unterstützt das Ergebnis unserer Untersuchung, in der ebenfalls eine repräsentative Anzahl von 25 pleomorphen Adenomen untersucht wurde. Die Präparate wurden mit Hilfe einer PCR und des HPV-Streifentests sowohl auf „high-risk“- als auch auf „low-risk“-Typen der humanen Papillomaviren untersucht. Es konnte allerdings keine Besiedlung der Tumoren mit HPV festgestellt werden. Daher ist insgesamt davon auszugehen, dass die Entstehung von pleomorphen Adenomen eher nicht in Zusammenhang mit einer HPV-Infektion steht.

4.3.2 Ergebnisse der Untersuchung auf humane Papillomaviren beim Warthin-Tumor

Bezüglich der Korrelation zwischen Warthin-Tumoren und HPV-Infektion ist die bereits genannte Studie von VAGELI et al. [2007] zu erwähnen, in der allerdings nur ein Warthin-Tumor untersucht wurde, der jedoch positiv auf „high-risk“-Typen 16 und 18 der humanen Papillomaviren getestet wurde. Hingegen konnten von HAFED at al. [2012] vier Warthin-Tumoren positiv auf HPV-„high-risk“-Typen 16 und 18 gestestet werden. In die Untersuchung waren 34 Neoplasien der Kopfspeicheldrüsen eingeschlossen, von denen 8 positiv auf HPV getestet wurden.

In unserer Untersuchung konnte bei drei der 35 untersuchten Warthin-Tumoren, also in 8,57 % der Fälle, eine Besiedlung mit „high-risk“-HPV-Typ 18 nachgewiesen werden. In zwei Fällen war die Infektion bei weiblichen Patienten nachgewiesen worden, in einem Fall bei einem männlichen Patienten. Diese Verteilung bezüglich des Geschlechts ist bei Berücksichtigung des Übertragungsweges in den Oropharynx durch risikoreiches Sexualverhalten und die Heterosexualität des größten Teils der Bevölkerung nachzuvollziehen. Die Besiedlung der Speicheldrüsen erfolgt vermutlich durch Ausbreitung der Infektion aus dem Oropharynx. Um diesen Übertragungsweg zu bestätigen, müsste allerdings eine Infektion des Oropharynx bei diesen Patienten nachgewiesen werden, was in dieser Analyse nicht erfolgt ist, so dass eine Besiedlung der Kopfspeicheldrüsen auf diesem Wege nur zu vermuten bleibt. Da dieser Übertragungsweg nicht wissenschaftlich erwiesen ist, bleibt auch die Interpretation der Geschlechtsverteilung der positiv auf HPV getesteten Warthin-Tumoren eine Hypothese.

Unter Berücksichtigung des Ergebnisses der Untersuchung von VAGELI et al. [2007], HAFED et al. [2012] und unserer Untersuchung ist zu erwägen, dass es einen möglichen Zusammenhang zwischen einer Infektion mit „high-risk“-Typen der humanen Papillomaviren und der Entstehung des Warthin-Tumors gibt.

4.3.3 Ergebnisse der Untersuchung auf humane Papillomaviren bei Karzinomen der großen Kopfspeicheldrüsen

Tumoren des Kopf-Hals-Bereiches sind bisher verhältnismäßig gut auf das Vorliegen von HPV-Infektionen untersucht. Allerdings handelt es sich hierbei meist um Oropharynx-karzinome. Hier scheint der Zusammenhang zwischen Karzinomentstehung und HPV-Infektion bereits als erwiesen [KLUSSMANN et al. 2009]. Ist ein Tumor mit HPV assoziiert, steigt verglichen mit den nicht HPV-assoziierten Tumoren nachweislich die Überlebensrate. Die geringere Mortalität dieser Patienten ist begründet durch ein besseres Ansprechen sowohl auf Chemotherapie als auch auf Radiochemotherapie, was das Überleben verlängert [FAKHRY et al. 2008].

Karzinome der großen Kopfspeicheldrüsen wurden anders als die Oropharynxkarzinome bisher kaum auf HPV untersucht. Es bleibt zu vermuten, dass die Theorie von KIM et al. [1999] bezüglich EBV-Infektionen, die aufgrund der engen topographischen Beziehung vom Oropharynx auf die Speicheldrüsen übergreifen, auch auf Papillomaviren zu übertragen ist.

In der bereits erwähnten Studie von HAFED et al. [2012] konnten außer vier Warthin-Tumoren und zwei pleomorphen Adenomen auch ein Myoepitheliom und ein Lymphom positiv auf HPV-„high-risk“-Typen 16 und 18 gestestet werden. Von positiv getesteten Karzinomen war hier jedoch nicht die Rede.

Dass eine HPV-Infektion eine Hochregulierung des p16-Proteins bewirkt, ist bereits bekannt. Dieses beeinflusst den Zellzyklus derart, dass bei Hochregulierung über verschiedene Wege eine unkontrollierte Vermehrung der Zelle stattfindet. In einer Untersuchung von BRUNNER et al. [2011] konnten von 38 untersuchten malignen Neoplasien der kleinen Kopfspeicheldrüsen bei 71 % vermehrtes p16 nachgewiesen werden. Bei den beiden Neoplasien mit den höchsten Werten handelte es sich um Mukoepidermoidkarzinome.

Obwohl es sich bei sechs der acht in dieser Analyse untersuchten Karzinome um Plattenepithelkarzinome handelte, die wie erwähnt im Oropharynx gehäuft mit HPV assoziiert sind, konnte in dieser Untersuchung bei keinem der acht getesteten Karzinome eine Infektion mit HPV nachgewiesen werden. Somit kann geschlossen werden, dass die Übersiedelung von Papillomaviren aus dem Oropharynx zwar möglich ist, aber dennoch die Entstehung von Karzinomen der großen Kopfspeicheldrüsen eher nicht in Zusammenhang mit einer HPV-Infektion steht. Hier sind jedoch wieder die kleinen Fallzahlen der von uns untersuchten Karzinome zu berücksichtigen, so dass eine Analyse einer größeren Patientengruppe erforderlich wäre, um aussagekräftigere Ergebnisse zu erhalten.

4.3.4 Ergebnisse der Untersuchung auf humane Papillomaviren bei chronischer Sialadenitis

Wie bereits erwähnt herrschen sehr unterschiedliche Meinungen über die Entstehung der chronischen Sialadenitis. Meist wird von einer multifaktoriellen Genese ausgegangen. Eine virale Genese scheint auch unter Berücksichtigung unserer Untersuchungsergebnisse eher unwahrscheinlich.

In dieser Untersuchung war bei keinem der 34 Präparate, bei denen es sich um eine chronische Sialadenitis handelte, DNA der humanen Papillomaviren gefunden worden. Somit ist davon auszugehen, dass die Infektion mit HPV nicht in Zusammenhang mit der Entstehung einer chronischen Sialadenitis steht.

4.3.5 Ergebnisse der Untersuchung auf humane Papillomaviren bei Sialadenose

Die Ursache der Entstehung einer Sialadenose ist wie oben beschrieben bisher unklar. Eine metabolische und sekretorische Fehlfunktion des Drüsengewebes wird vermutet [CHILLA 1981].

Wie aufgrund dieser eventuellen Ätiologie zu erwarten, konnte in den vier von uns untersuchten Sialadenosen keine DNA der humanen Papillomaviren nachgewiesen werden. Es kann also angenommen werden, dass die Infektion mit humanen Papillomaviren keinen Einfluss auf die Entstehung einer Sialadenose hat.

4.3.6 Ergebnisse der Untersuchung auf humane Papillomaviren bei anderen Tumoren, Zysten und gesundem Gewebe

Es wurden in dieser Studie ebenfalls ein Myoepitheliom, ein lipomatöser Tumor sowie zwei Non-Hodgkin-Lymphome untersucht. Außerdem waren drei Zysten und drei untersuchte Präparate gesunden Parotisgewebes in die Analyse eingeschlossen.

In der bereits erwähnten Studie von HAFED et al. [2012] wurde unter anderem auch ein Myoepitheliom positiv auf HPV getestet.

In unserer Untersuchung konnte jedoch bei keinem der Tumore HPV-DNA nachgewiesen werden. Bezüglich des Myoepithelioms gilt zu berücksichtigen, dass in unsere Analyse nur ein Tumor dieser Gruppe eingeschlossen war und somit keine fundierte Aussage getroffen werden kann. Von den drei untersuchten Zysten konnte auch bei keinem Präparat HPV nachgewiesen werden. Neben Abflussbehinderungen, Parasiten, Medikamentenschäden und diversen anderen Ursachen können sie auch angeboren auftreten. Von einer Ursache durch humane Papillomaviren ist jedoch nicht berichtet, was unsere Untersuchung nur bestätigen kann. Dieser Befund unterstützt die Ansicht, dass die Entstehung einer Zyste wohl nicht mit einer HPV-Infektion zusammenhängt.

Wie zu erwarten war, wurden in den drei Präparaten gesunden Parotisgewebes ebenfalls keine humanen Papillomaviren nachgewiesen, was hier die histologische Diagnose unterstützt, dass keine Pathologien vorliegen.

5. Zusammenfassung

In dieser Untersuchung sollte ermittelt werden, ob die Genese verschiedener pathologischer Entitäten der großen Kopfspeicheldrüsen, besonders von malignen und benignen Tumoren, viral bedingt ist. Hierzu wurden alle Präparate auf zwei Virusspezies untersucht, die bereits an anderen Lokalisationen mit einer Tumorentstehung in Verbindung gebracht werden.

Die Präparate für diese prospektiv angelegte Analyse stammen von aus Parotidektomien und Submandibulektomien anfallenden Speicheldrüsenexzidaten aus der Klinik für Hals-Nasen-Ohrenheilkunde der Universitätsmedizin Göttingen sowie aus dem Klinikum Kassel. Die Proben wurden in der Abteilung für Virologie der Universitätsmedizin Göttingen auf Epstein-Barr-Virus und humane Papillomaviren untersucht. Voraussetzung für die Teilnahme an der Untersuchung war die Indikation zur partiellen oder totalen Entfernung einer Speicheldrüse wegen der entsprechenden Pathologie. Neben der histologischen Verifizierung der jeweiligen Diagnose wurden die Präparate ebenfalls histologisch auf eventuelle Entzündungszeichen untersucht.

Die größte Gruppe stellten in dieser Untersuchung die Warthin-Tumoren dar, die eine Anzahl von 35 Fällen der 116 von uns untersuchten Präparate ausmachten. Die Sialadenitiden bildeten mit 34 Fällen eine nahezu gleichgroße Gruppe und die pleomorphen Adenome waren mit 25 Fällen etwas seltener in dieser Analyse vertreten. In diesen großen Gruppen der am häufigsten vorkommenden Entitäten zeigte sich eine repräsentative Alters- und Geschlechtsverteilung. Mit ausreichend großen Patientenkohorten in den am häufigsten vorkommenden Pathologien konnten in dieser Untersuchung repräsentative Ergebnisse erzielt werden.

Bei der Untersuchung auf *Epstein-Barr-Virus* konnte in einem Präparat eines Warthin-Tumors eine Infektion nachgewiesen werden, allerdings mit sehr geringer Viruslast. Dies entspricht den Ergebnissen von repräsentativ angelegten Studien mit großen Patientengruppen, die ebenfalls keinen Zusammenhang einer EBV-Infektion mit der Genese von Tumoren der großen Kopfspeicheldrüsen feststellen konnten.

Bezüglich der Assoziation einer Infektion mit *humanen Papillomaviren* und der eventuellen Tumorentstehung an den großen Kopfspeicheldrüsen sind bisher nur wenige Untersuchungen angestellt worden. Es konnte in dieser Untersuchung bei drei Warthin-Tumoren „high-risk“-HPV-Typ 18 festgestellt werden, was einen eventuellen Zusammenhang der Tumorgenese mit einer HPV-Infektion interessant erscheinen lässt. Diese Aussage gilt es jedoch durch weitere Untersuchungen zu bestätigen oder zu widerlegen, da die Anzahl der positiv getesteten Tumoren mit knapp 9 % verhältnismäßig gering ist und dieses Gebiet wie bereits erwähnt bisher noch nicht hinreichend untersucht ist.

Abschließend ist zu erwähnen, dass mit dieser Untersuchung und unter Berücksichtigung der gesichteten Literatur eine mögliche Assoziation einer EBV-Infektion mit der malignen und benignen Tumorgenese an den großen Kopfspeicheldrüsen eher zu verneinen ist. Hingegen erscheint ein Zusammenhang bezüglich einer HPV-Infektion und der Entstehung von Warthin-Tumoren durchaus als weiter untersuchenswert. Andere Tumoren und Pathologien der großen Kopfspeicheldrüsen scheinen nicht kausal mit einer HPV-Infektion in Verbindung zu stehen. Hierbei ist jedoch zu berücksichtigen, dass unsere Fallzahlen verhältnismäßig klein waren. Daher wäre es zu empfehlen, weitere Untersuchungen mit größeren Fallzahlen zu erstellen.

6. Literaturverzeichnis

Antoniades D, Harrison JD, Epivatianos A, Papanayotou P (2004): Treatment of chronic sialadenitis by intraductal penicillin or saline. J Oral Maxillofac Surg 62(4): 431 – 434

Atula T, Grénman R, Klemi P, Syrjänen S (1998): Human papillomavirus, Epstein-Barr virus, human herpesvirus 8 and human cytomegalovirus involvement in salivary gland tumors. Oral Oncol 34: 391 – 395

Batsakis JG (1983): Primary squamous cell carcinomas of major salivary glands. Ann Otol Rhinol Laryngol 92: 97 – 98

Baurmash HD (2004): Chronic recurrent parotitis: a closer look at its origin, diagnosis, and management. J Oral Maxillofac Surg 62(8): 1010 – 1018

Bradley P J (2004): Adenoidcystic carcinoma of the head und neck: a review. Otolaryngol Head Neck Surg 12: 127-132

Brunner M, Koperek O, Wrba F, Erovic BM, Heiduschka G, Schopper C, Thurnher D (2011): HPV infection and p16 expression in carcinomas of the minor salivary glands. Eur Arch Otorhinolaryngol; 2011 Dec 30 [Epub ahead of print]

Carneiro Melo J, Kitsko D, Reyes-Mugica M (2011): Pediatric chronic sclerosing sialadenitis (Küttner Tumor). Pediatr. Dev. Pathol; 2011 Oct. [Epub ahead of print]

Chilla R (1981): Sialadenosis of the salivary glands of the head. Studies on the physiology and pathophysiology of parotid secretion. Adv Otorhinolaryngol 26: 1-38

Dahlstrand H, Nasman A, Romanitan M, Lindquist D, Ramqvist T, Dalianis T (2008): Human papillomavirus accounts both for increased and better prognosis in tonsillar cancer. Anticancer Res 28(2B):1133-8

D'Souza G, Kreimer AR, Viscidi R, Pawlita M, Fakhry C, Koch WM, Westra WH, Gillison ML (2007): Case–control study of human papillomavirus and oropharyngeal cancer. N Engl J Med 356: 1944 - 1956

Eneroth CM, Blanck C, Jakobsson (1968): Carcinoma in the pleomorphic adenoma of the parotid gland. Acta Otolaryngol 66: 477 – 492.

Fakhry C, Westra WH, Li S, Cmelak A, Ridge JA, Pinto H, Forastiere A, Gillison ML (2008): Improved survival of patients with human papillomavirus-positive head and neck squamous cell cancer in a prospective clinical trial. Natl Cancer Inst 100(4):261-9

Foote FW, Frazelle EL (1953): Tumors of the major salivary glands. Cancer 6: 1065 - 1133

Gandhi MK (2006): Epstein-Barr virus-associated lymphomas. Expert Rev Infect Ther 4(1): 77-89

Gehrking E, Gehrking I, Moubayed P (2007): Gutartige Tumoren der Glandula parotidea. HNO 55: 195-201

Gillison ML, Koch WM, Capone RB, Spafford M, Westra WH, Wu L, Zahurak ML, Daniel RW, Viglione M, Symer DE, Shah KV, Sidransky D (2000): Evidence for a causal association between human papillomavirus and a subset of head and neck cancers. J Natl Cancer Inst 92 (9): 709 – 20

Gnepp DR (1993): Malignant mixed tumors of the salivary glands: a review. Pathol Annu 28, PT 1: 279 – 328

Grases F, Santiago C, Simonet BM, Costa-Bauza A: Sialolithiasis (2003): mechanism of calculi formation and etiologic factors. Clin Chim Acta 334: 131-136

Hafed L, Farag H, Shaker O, El-Rouby D (2012): Is human papilloma virus associated with salivary gland neoplasms? An in situ-hybridization study. Arch Oral Biol. 2012 Apr 25 [Epub ahead of print]

Haubrich J (1981): Etiology and pathogenesis of the inflammatory diseases of the cephalic salivary glands. Adv Otorhinolaryngol 26: 39 – 48

Herbst H, Niedobitek G (2006): Sporadic EBV-associated lymphoepithelial salivary gland carcinoma with EBV-positive low-grade myoepithelial component. Virchows Arch 448: 648-654

Hof H, Dörries R: Medizinische Mikrobiologie, 3. Auflage. hrsg. v. A. Bob, K.Bob, Thieme, Stuttgart 2005; 27 – 39, 240-1, 244-6

Holsinger FC, Bui DT: Anatomy, Function, and Evaluation of the Salivary Glands; In: Salivary Gland Disorders; hrsg.v. Myers E, Ferris R, Springer, New York 2007; 2 – 10

Huoh KC, Eisele DW (2011): Etiologic factors in sialolithiasis. Otolaryngol Head Neck Surg 145(6): 935-9

Jung SM, Hao SP (2006): Warthin's tumor with multiple granulomas: a clinicopathologic study of six cases. Diagn Cytopathol 34(8): 564 – 567

Kas K, Voz ML, Roijer E (1997): Promotor swapping between the genes for a novel zinc finger protein and betacatenin in pleomorphic adenomas with t(3;8)(p21;q12) translocations. Nat Genet 15: 170 – 174

Kärjä V, Syrjänen K, Syrjänen S (1997): No Epstein-Barr and cytomegalovirus DNA found in salivary gland tumors. ORL J Otorhinolaryngol Relat Spec 59(2):97-9

Kici S, Peytral C (2001): Giant pleomorphic adenoma of the parotid gland: a case report and review of the literature. Ann Otolaryngol Chir Cerviofac 118: 330 – 332

Kim KI, Kim YS, Kim HK, Chae YS, Yoem BW, Kim I (1999): The detection of Epstein-Barr virus in the lesions of salivary glands. Pathol Res Pract 195(6):407-12

Klussmann JP, Preuss SF, Speel EJ (2009): Humane Papillomviren und Oropharynx-karzinome, Molekulare Interaktion und klinische Auswirkung. HNO 57:113-122

Kuo T, Hsueh C (1997): Lymphoepithelioma-like salivary gland carcinoma in Taiwan: a clinicopathological study of nine cases demonstrating a string association with Epstein-Barr virus. Histopathology 31(1): 75-82

Laane CJ, Murr AH, Mhatre AN, Jones KD, Lalwani AK (2002): Role of Epstein-Barr virus (EBV) and cytomegalovirus (CM) in the etiology of benign parotid tumors. Head Neck 24: 443-450.

Laskawi R, Schröder Mi, Brauneis J (1988): Occlusionstherapie bei chronisch – rezidivierender Parotitis. Ein klinischer Erfahrungsbericht über die Anwendung eines Fibrinkleber – Gentamycin – Gemisches. Laryngol Rhinol Otol 67: 367 – 368

Magrath I (2012): Epidemiology: clues to the pathogenesis of Burkitt lymphoma. Br J Haematol 156(6):744-56

Maitland N, Flint S, Scully C, Crean SJ (1995): Detection of cytomegalovirus and Epstein-Barr virus in labial salivary glands in Sjögren's syndrome and non-specific sialadenitis. J Oral Pathol Med 24(7):293-8

Malinvaud D, Couloigner V, Badoual C, Halimi P, Bonfils P (2006): Pleomorphic adenoma of the nasal septum and its relationship with Epstein-Barr virus. Auris Nasus Larynx 33(4):417-421

Martin D, Gutkind JS (2008): Human tumor-associated viruses and new insights into the molecular mechanisms of cancer. Oncogene 27 Suppl 2:31-42

McQuone SJ (1999): Acute viral and bacterial infections of the salivary glands. Otolaryngol Clin North Am 32:793 – 811

Moberger JG, Eneroth CM (1968): Malignant mixed tumors of the major salivary glands. Special reference to the histologic structure in metastases. Cancer 21:1198-1211.

Moormann AM, Snider CJ, Chelimo K (2011): The company malaria keeps: how co-infection with Epstein-Barr virus leads to endemic Burkitt lymphoma. Curr Opin Infec Dis 24(5):435-41.

Münger K, Scheffner M, Huibregtse JM, Howley PM (1992): Interactions of HPV E6 and E7 oncoproteins with tumor suppressor gene products. Cancer Surv 12: 197-217

Muñoz N, Bosch X, de Sanjosé S, Herrero R, Castellsagué X, Shah KV, Snijders PJF, Meijer CJLM (2003): Epidemiologic classification of human papillomavirus types associated with cervical cancer. N Engl J Med 348: 518-527

Nishimura T, Furukawa M, Kawahara E (1991): Differential diagnosis of pleomorphic adenoma by immunhistochemical means. J Laryngol Otol 105: 1057 – 1060

Ogata T, Hongfang Y, Kayano T, Hirai K (1997): No significant role of Epstein-Barr virus in the tumorigenesis of Warthin tumor. J Med Dent Sci 44(2): 45 – 52

Peel R: Diseases of the salivary gland. In: Surgical pathology of the head and neck. Barnes L; Marcel-Dekker, New York, 2001; 634 - 690

Peel RL, Seethala RR: Pathology of Salivary Gland; In: Salivary Gland Disorders; hrsg.v. Myers E, Ferris R, Springer, New York 2007; 36 - 66

Piriou E, Asito AS, Sumba PO, Fiore N, Middeldorp JM, Moormann AM, Ploutz-Snyder R, Rochford R (2012): Early age at time of primary Epstein-Barr virus infection results in poorly controlled viral infection on infants from western Kenya: clues to the etiology of endemic burkitt lymphoma. J Infect Dis 205(6): 906 - 913

Pommerenke S: Die Ergebnisse der operativen Therapie des pleomorphen Adenoms der Glandula parotis. Med. Diss. Tübingen 1988; 1 – 3

Prétet JL, Charlot JF, Mougin C (2007): Virologic and carcinogenic aspects of HPV. Bull Acad Natl Med 191(3): 611 - 23

Raab-Traub N, Rajadurai P, Flynn K, Lanier AP (1991): Epstein-Barr virus infection in carcinoma of the salivary gland. J Virol 65 (12): 7032 - 36

Rezk SA, Weiss LM (2007): Epstein-Barr virus-associated lymphoproliferative disorders. Hum Pathol 38(9):1293-304

Römer D, Mühlheimer G, Borowitz R, Maier H: Risikofaktoren für die Entstehung von Parotistumoren. Kopf- und Hals-Chirurgie, 79. Jahresversammlung der Deutschen Gesellschaft für HNO-Heilkunde, Kopf- und Hals-Chirurgie, Bonn (2008); hrsg. v. Deutsche Gesellschaft für HNO-Heilkunde, Kopf- und Halschirurgie e.V.

Rommel B, de Villiers EM, Dürst M, Barnitzke S, Bullerdiek J (1991): Failure to detect human papillomavirus sequences at the 3p21 rearrangement site in pleomorphic adenomas. Cancer Genet Cytogenet 52(2): 187-91

Sadetzki S, Oberman B, Mandelzweig L, Chetrit A, Ben-Tal T, Jarus-Hakak A, Duvdevani S, Cardis E, Wolf M (2008): Smoking and risk of parotid gland tumors: a nationwide case-control study. Cancer 112(9):1974-82

Saemundsen AK, Albeck H, Hansen JP, Nielsen NH, Anvret M, Henle W, Henle G, Thomsen KA, Kristensen HK, Klein G (1982): Epstein-Barr virus in nasopharyngeal and salivary gland carcinomas of Greenland Eskimoes. Br J Cancer 46(5):721-8

Saiki RK, Gelfand DH, Stoffel S, Scharf SJ, Higuchi R, Horn GT, Mullis KB, Erlich HA (1988): Primer-directed enzymatic amplification of DNA with a thermostable DNA polymerase. Science 239: 487-91

Santucci M, Gallo O, Calzolari A, Bondi R (1993): Detection of Epstein-Barr viral genome in Warthin's tumor of the parotid gland. Am J Clin Pathol 100(6):662-5

Schroeder HG, Kleinsasser O, Rehberg E (1994): Gutartige Parotistumoren: Standardisierte Radikalchirurgie oder individualisierte befundberzogene Chirurgie. Eur Arch Otorhinolaryngol [SupplII] 130: 154 – 157

Schröder Mi: Lokale Ausschaltung der Ohrspeicheldrüse mit Prolamin – eine tierexperimentelle Studie zur Therapie der chronisch – rezidivierenden Parotitis. Med. Habilitationsschrift, Göttingen 1984

Schröder Mi, Motta GJ, de Paula Lima F, Arglebe C, Droese M(1984): Occlusion of parotid salvary ducts with human fibrin glue. Estratto da Otorinolaryngologia, 34: 1 – 5

Schröder Mo: Infektiologische Untersuchung an Kopfspeicheldrüsen bei verschiedenen pathologischen Entitäten. Med. Diss. 2009: 63-64

Seifert G (1997): Aetiological and histological classification of sialadenitis. Pathologica 89:7-17

Seifert G, Bull HG, Donath K (1980): Histologic subclassification of the cystadenolymphoma of the parotid gland. Analysis of 275 cases. Virchows Arch A Pathol Anat Histol 388(1): 13-38

Seifert G, Doerr W, Uehlinger E: Oralpathologie I: Pathologie der Speicheldrüsen. Hrsg. v. W. Doerr, G. Seifert, Springer-Verlag, Berlin 1996; 156 – 166;171 – 214; 357 – 375

Sridhar J, Akula N, Pattabiraman N (2006): Selectivity and potency of cyclin-dependent kinase inhibitors. AAPS J 8(1):204-21

Sullivan JL, Luzuriaga K: Virology of Epstein-Barr virus. In: UpToDate, McGovern, B.H. (Ed), UpToDate, Waltham, MA 2012

Synderman C, Johnson JT, Barnes EL (1986): Extraparotid Warthin's tumor. Otolaryngol Head Neck Surg 94: 169 – 175

Taira S, Okuda M, Osato T, Mizuno F (1992): Detection of Epstein-Barr virus DNA in salivary gland tumors. Nippon Jibiinkoka Gakkai Kaiho 95(6):860 – 868

Takahashi M, Kumai M, Kamito T, Uehara M, Unno T (1991): Clinico – pathologic findings of recurrent pleomorphic adenoma of the parotis gland. Nippon Jibiinkoka Gakkai 94: 489 – 494

Tsai CC, Chen CL, Hsu HC (1996): Expression of Epstein-Barr virus in carcinomas of major salivary glands: a strong association with lymphoepithelioma-like carcinoma. Hum Pathol 27(3): 258 - 62

Vageli D, Sourvinos G, Ioannou M, Koukoulis GK, Spandidos DA (2007): High-risk human papillomavirus (HPV) in parotid lesions. Int J Biol Markers 22: 239 - 244

Van der Wal JE, Davids JJ, Van der Waal I (1993): Extraparotid Warthin's Tumors – report of 10 cases. Br J Oral Maxillofac Surg 31; 43 - 44

Van Heerden WF, Kraft K, Hemmer J, Swart TJ, van Heerden MB, van Rensburg EJ (1999): Warthin's tumour is not an Epstein-Barr virus related disease. Anticancer Res 19(4B): 2881 – 2883

Venkateswaran L, Gan YJ, Sixbey JW, Santana VM (2000): Epstein-Barr virus infection in salivary gland tumors in children and young adults. Cancer 89(2): 463 - 6

Vinagre C, Martínez MJ, Avendaño LF, Landaeta M, Pinto ME (2003): Virology of infantile chronic recurrent parotitis in Santiago de Chile. J Med Virol 70(3): 459 – 462

von Glass W, Pesch HJ, Braun R, Krause J (1989): Zur Chirurgie des pleomorphen Adenoms der Ohrspeicheldrüse. HNO 37: 426 – 431

Voz ML, Astrom AK, Kas K (1998): The recurrent translocation t(5;8)(p13;q12) in pleomorphic adenomas results in upregulation of PLAG1 gene expression under control of the LIFR promotor. Oncogene 16: 1409 – 1416

Wang D, Deng C, Tan X, Wang Y (1999): Detection of Epstein-Barr viral genome in tumor cells of Warthin's tumor of parotid gland. Hua Xi Kou Qiang Yi Xue Za Zhi 17(2):131-2

Wilson WR, Eavey RD, Lang DW (1980): Recurrent parotitis during childhood. Clin Pediatr 19: 235 – 236

Wolvius EB, Jiwa NM, van der Valk P, Horstman A, van der Waal I (1997): Adenolymphoma and non-Hodgkin's lymphoma of the salivary glands and oral cavity in immunocompetent patients are not associated with latent Epstein-Barr virus. Oral Oncol 33(2):119-23

Zenk J, Constantinidis J, Kydles S, Hornung J, Iro H (1999): Klinische und diagnostische Befunde bei Sialolithiasis. HNO 47: 963-969

Zeytinoglu A, Hekimgil M, Erensoy S, Aydemir S, Berber S, Cagirgan S, Soydan S, Bilgic A (2005): Investigation of Epstein-Barr virus DNA and RNA in tissues of patients with lymphoma. Mikrobiyol Bul 39(4):473-81

7 Anhang

7.1 Einverständniserklärung

Georg-August-Universität Göttingen
Hals-Nasen-Ohren-Klinik
(Direktor: Prof. Dr. W. Steiner)

Robert-Koch-Str. 40, 37075 Göttingen
Tel.: 0551-392802

Infektiologische Untersuchungen an den großen Kopfspeicheldrüsen bei verschiedenen pathologischen Entitäten

Einverständniserklärung

Ich, _____(Name)_____ ,
bin heute darüber aufgeklärt worden, dass bei der Entfernung meiner Unterkiefer-/Ohrspeicheldrüse ein Teil des Gewebes zu wissenschaftlichen Untersuchungszwecken in das Hygiene-Institut der Universität Göttingen eingesandt wird.

Die Art der Operation und das Ausmaß der Operation werden dadurch nicht verändert.

Ich erkläre mich mit diesem Vorgehen einverstanden.

Ich erkläre mich ebenso damit einverstanden, daß meine Daten im Rahmen der vorliegenden Untersuchung in verschlüsselter Form auf Papier und elektronisch gespeichert werden.

_____
Ort, Datum **Unterschrift**

_____
Unterschrift aufklärender Arzt

Abbildung 16 : Einverständniserklärung

7.2 Abbildungsverzeichnis

Seite

Abbildung 1: 26
Abbildung 2: 27
Abbildung 3: 30
Abbildung 4: 32
Abbildung 5: 34
Abbildung 6: 35
Abbildung 7: 36
Abbildung 8: 37
Abbildung 9: 40
Abbildung 10: 40
Abbildung 11: 42
Abbildung 12: 42
Abbildung 13: 43
Abbildung 14: 44
Abbildung 15: 46
Abbildung 16: 73

7.3 Tabellenverzeichnis

Seite

Tabelle 1: 33

Tabelle 2: 34

Tabelle 3: 36

Tabelle 4: 37

Tabelle 5: 39

Tabelle 6: 45

7.4 Abkürzungsverzeichnis

A. _____ Arteria

C _____ Celsius

DNA_____ Desoxyribonukleinsäure

dNTP_____ Desoxyribonukleosidtriphosphat

EBV_____ Epstein-Barr-Virus

FRET_____ Fluorescence resonance energy transfer

GAP-DH_____ Glyceraldehydphosphatdehydrogenase

HE_____ Hämatoxylin-Eosin

HNO_____ Hals-Nasen-Ohrenheilkunde

HPV_____ humanes Papillomavirus

HR _____ high risk

LC _____ light cycler

M._____ Musculus

Mg _____ Magnesium

ml _____ Milliliter

mM_____ Millimol

µl _____ Mikroliter

ng _____ Nanogramm

PCR_____ Polymerase-Kettenreaktion

PN _____ Primer-Nukleotid

RNA_____ Ribonukleinsäure

TE _____ Tris EDTA (Ethylendiamintetraessigsäure)

U/Min._____ Umdrehungen pro Minute

UV_____ ultraviolett

V. _____Vena

Danksagung

Danken möchte ich an dieser Stelle Herrn Prof. Dr. R. Laskawi und Herrn Dr. H. Koechel für die Überlassung des Themas, die Anleitung und Anregungen bei der Durchführung dieser Arbeit.

Danken möchte ich auch den Mitarbeiterinnen und Mitarbeitern der Abteilung Medizinische Mikrobiologie der Universität Göttingen, insbesondere Frau S. Kieke für die hilfreiche Unterstützung bei der virologischen Diagnostik, sowie den Mitarbeiterinnen und Mitarbeitern der HNO-Abteilung des Klinikums Kassel für ihre Hilfe bei der Asservierung der Speicheldrüsenproben.

Lebenslauf

Ich wurde am 17.02.1985 in Göttingen als Tochter von Dr. Gabriele – Marion Schröder und Dr. Michael Gerhard Schröder geboren.

Von August 1991 bis Juni 1995 besuchte ich die Janusz–Korczak–Schule Göttingen, von August 1995 bis Juni 1997 die OS–Lutherschule Göttingen und von August 1997 bis Juni 2004 das Max-Planck-Gymnasium in Göttingen. Von September 2001 bis Juni 2002 absolvierte ich die elfte Klasse an der Kent School, Kent, Connecticut, USA. Im Juni 2004 legte ich am Max-Planck-Gymnasium Göttingen das Abitur ab.

Im April 2005 nahm ich mein Medizinstudium an der Georg–August–Universität Göttingen auf und absolvierte im März 2007 den ersten Abschnitt der ärztlichen Prüfung. Anschließend setzte ich im April 2007 mein Studium an der Christian-Albrechts-Universität zu Kiel fort. Von Februar bis Juni 2010 absolvierte ich einen Teil des praktischen Jahres am Hawke's Bay Hospital Soldier's Memorial, Hastings, Neuseeland. Den zweiten Abschnitt der Ärztlichen Prüfung legte ich im April / Juni 2011 ab.

Seit Januar 2012 bin ich in der Augenklinik der Universitätsmedizin Göttingen als Assistenzärztin tätig.