Aus der Arbeitsgruppe Endokrinologie
(Prof. Dr. med. W. Wuttke)
der Medizinischen Fakultät der Universität Göttingen

Die Wirkung von *Tinospora cordifolia*, 20-Hydroxyecdyson und STX im Vergleich zu 17β-Östradiol in der Tibia ovarektomierter Sprague-Dawley-Ratten als mögliche Therapie der postmenopausalen Osteoporose der Frau

INAUGURAL-DISSERTATION
zur Erlangung des Doktorgrades
für Zahnheilkunde
der Medizinischen Fakultät der
Georg-August-Universität zu Göttingen

vorgelegt von
Maria Steinmark
aus
Omsk (Russland)

Göttingen 2012

Dekan: Prof. Dr. rer. nat. H. K. Kroemer

I.	**Berichterstatterin:**	**PD Dr. med. D. Seidlová-Wuttke**
II.	**Berichterstatter:**	**PD Dr. med. M. Tezval**

Tag der mündlichen Prüfung: 22.05.2013

Inhaltsverzeichnis

Inhaltsverzeichnis 3

Abkürzungsverzeichnis 6

1. Einleitung 7-23

1.1 Knochen 7

1.1.1 Aufbau des langen Röhrenknochens 7

1.1.2 Physiologie des Röhrenknochens 8

1.1.3 Rotes und gelbes Knochenmark 9

1.1.4 Die Wirkung der Geschlechtshormone auf den Knochen 10

1.2 Osteoporose 11

1.2.1 Pathophysiologie der primären Osteoporose 13

1.2.2 Prophylaxe und Therapie der Osteoporose 14

1.3 Die ovarektomierte Ratte als Modell 15

1.4 Die histomorphometrische Analyse 16

1.5 Die Testsubstanzen 17

1.5.1 *Tinospora cordifolia* 17

1.5.2 Ecdysteroide 18

1.5.3 STX 21

1.5.4 17β-Östradiol 22

1.6 Studienziele 22

2. Material und Methoden 24-33

2.1 Tierversuch 24

2.1.1 Versuchstiere und Haltungsbedingungen 24

2.1.2 Versuchsablauf 24

2.1.3 Ovarektomie.....25

2.1.4 Testsubstanzen.....25

2.2 Herstellung der mikroskopischen Hartschnittpräparate 26

2.2.1 Einbetten, Schneiden und Aufziehen auf die Objektträger.....26

2.2.2 Färbung der Hartschnittpräparate 27

2.3 Histologische Auswertung 28

2.3.1 Mikroskop und Software.....28

2.3.2 Messung der Kortikalisdicke im Bereich der Metaphyse der Tibia 28

2.3.3 Messung der Epiphysenfugendicke der Tibia 29

2.3.4 Messung der Gelenkknorpeldicke der Tibia.....30

2.3.5 Bestimmung der Anteile von Fett, Trabekeln und hämatopoetischem, lymphatischem Gewebe 30

2.3.6 Trabekelstrukturanalyse.....31

2.4 Statistische Auswertung 32

3. Ergebnisse 34-51

3.1 Der Futterverbrauch 34

3.2 Die Körpergewichtsentwicklung.....35

3.3 Die Histologische Auswertung der Kortikalisdicke.....38

3.4 Die Histologische Auswertung der Epiphysenfugendicke.....39

3.5 Die Histologische Auswertung der Gelenkknorpeldicke 41

3.6 Die Flächenanteile von Fettgewebe, Trabekeln und hämatopoetischem, lymphatischem Gewebe in der Metaphyse der Tibia.....42

3.6.1 Fettanteil in der Metaphyse der Tibia.....42

3.6.2 Trabekelanteil in der Metaphyse der Tibia 44

3.6.3 Anteil an hämatopoetischem, lymphatischem Gewebe in der Metaphyse der Tibia 45

3.7 Die Trabekelstrukturanalyse 47

3.7.1 Anzahl an Knoten in den Trabekeln der Metaphyse 47

3.7.2 Anzahl an freien Enden in den Trabekeln der Metaphyse 49

3.7.3 Verhältnis Knoten zu freien Enden in den Trabekeln der Metaphyse 50

4. Diskussion 52-65

4.1 Studienziele 52

4.2 Die verwendeten Methoden 53

4.3 Der Futterverbrauch 54

4.4 Das Körpergewicht 54

4.5 Histologische Auswertungen 56

4.5.1 Die Kortikalisdicke 56

4.5.2 Die Epiphysenfugendicke 57

4.5.3 Die Gelenkknorpeldicke 58

4.5.4 Die Flächenanteile von Fettgewebe, Trabekeln und hämatopoetischem, lymphatischem Gewebe 59

4.5.5 Die Trabekelstrukturanalyse 61

4.6 Bezüge der Osteoporose zur Zahnmedizin 62

5. Zusammenfassung 66-67

6. Methodischer Anhang 68

7. Literaturverzeichnis 69-80

8. Abbildungsverzeichnis 81-83

9. Tabellenverzeichnis 84

Abkürzungsverzeichnis

BMU	Bone Multicellular Unit
CCD-Kamera	Charge coupled Device Kamera
DVO	Dachverband Osteologie
DXA	Dual X-ray-Absorptiometrie
E2	17β-Östradiol
Ecd	Ecdyson
ERα	Östrogenrezeptor α
ERβ	Östrogenrezeptor β
GH	growth hormone (Wachstumshormon)
IE	Internationale Einheit
i.v.	intravenös
KG	Körpergewicht
ko	Kontrollgruppe
mER	membranständiger Östrogenrezeptor
ovx	ovarektomiert
Ovx	Ovarektomie
p.o.	per os
QCT	Quantitative Computertomografie
RANKL	Rezeptor activator of nuclear factor NFκB Ligand
RXR	Retinoid-X-Rezeptor
s.c.	subkutan
SD	Sprague-Dawley
SEM	standard error of the mean (mittlere Standardabweichung)
SERM	selektive Östrogen-Rezeptor-Modulatoren
sf	sojafrei
STX	Testsubstanz STX
TC1	*Tinospora cordifolia* (Konzentration1: 10 mg/kg KG)
TC2	*Tinospora cordifolia* (Konzentration2: 1 mg/kg KG)
UsP	Ultraspiracle-Protein
vs	versus (im Vergleich zu)
WHI	Women´s Health Initiative (Frauengesundheit-Initiative)
WHO	World Health Organization (Weltgesundheitsorganisation)

1. Einleitung

Die systemische Skeletterkrankung Osteoporose hat in den letzten Jahren an Bedeutung zugenommen und wird von der WHO mittlerweile zu den zehn wichtigsten Krankheiten weltweit gezählt. Die Gründe dafür liegen in der demographischen Entwicklung: Immer mehr Menschen erreichen ein Lebensalter, in dem eine Osteoporose entstehen kann.

In Deutschland ist jede dritte Frau von Osteoporose und ihren Folgen betroffen *(BONE-EVA Studie 2006)*. Vor allem Frauen, die sich in der Postmenopause befinden, sind häufig unter den Patienten. Meist vergehen Jahre, bevor die Erkrankung Beschwerden verursacht und behandelt wird. Eine von den Krankenkassen bezahlte Vorsorge gibt es zurzeit noch nicht und die Therapie wird erst, wenn eine Fraktur aufgetreten ist, finanziert. Deshalb ist man auf der Suche nach geeigneten Prophylaxemaßnahmen und Therapieformen.

1.1 Knochen

Der Knochen hat zahlreiche und vielfältige Funktionen im menschlichen Körper. Neben der Stütz- und Schutzfunktion ist der Knochen mit dem in ihm enthaltenen roten Knochenmark für die Blutbildung und, mit einem Anteil von 99% des im Körper vorkommenden Kalziums, für die Kalziumspeicherung verantwortlich.

1.1.1 Aufbau des langen Röhrenknochens

Zu der Gruppe der langen Röhrenknochen gehören die Knochen der oberen und unteren Extremitäten, wie Humerus, Radius, Ulna, Femur, Tibia und Fibula.

Mikroskopisch besteht der Röhrenknochen, wie jeder andere Knochen, aus einer Knochengrundsubstanz mit anorganischen und organischen Anteilen, aus verschiedenen Zellen und Wasser. Die anorganische Matrix macht etwa 65% der gesamten Knochengrundsubstanz aus und besteht hauptsächlich aus Hydroxylapatit, während die organische Matrix etwa 25% ausmacht und sich aus geformten Komponenten wie Fasern des Kollagentyps I und ungeformten Komponenten, wie Proteoglykanen und Glykoproteinen, zusammensetzt. Die restlichen prozentualen Anteile macht das Wasser aus. Typische Knochenzellen sind Osteoblasten, Osteozyten, Osteoklasten und Osteoprogenitorzellen. Außerdem ist jeder Knochen

durch folgende Strukturen bedeckt: Außen durch das gefäß- und nervenreiche Periost (mit Ausnahme der Gelenkflächen), innen durch das Endost und zwischen den festen Knochensubstanzen in den Markräumen liegt das Knochenmark *(Schmidt 2007)*.

Beim makroskopischen Aufbau unterscheidet man drei verschiedene Abschnitte. Die beiden proximalen und distalen Enden des Knochens bezeichnet man als Epiphysen. Die Epiphyse wird im Bereich der gelenkigen Verbindung von Gelenkknorpel bedeckt. Zwischen den Epiphysen liegt die Diaphyse, in deren Bereich sich die Kortikalis zur so genannten Kompakta verdickt. Die Verbindung zwischen der Epiphyse und der Diaphyse stellt auf beiden Seiten die Metaphyse her.

Innerhalb des Kochens lassen sich zwei Bauformen voneinander abgrenzen: Spongiosa und Kompakta. Die Spongiosa ist ein Netz aus dünnen Platten und Bälkchen (Trabekel) im Inneren des Knochens. Dabei sind die Trabekel nur auf Druck oder Zug belastbar und haben eine trajektorielle Ausrichtung *(Lüllmann-Rauch 2006a)*. Zwischen den Trabekeln befindet sich das Knochenmark. Die Kompakta, auch Kortikalis, ist die homogen erscheinende Rindenschicht.

Die Zusammensetzung aus Spongiosa, Kompakta und Knochenmark ist im langen Röhrenknochen unterschiedlich. Während die Kompakta in der Diaphyse sehr dick wird, finden sich hier nur wenige Trabekel und stattdessen mehr Knochenmark. Ein stark ausgeprägtes Trabekelsystem kommt vor allem in der Epiphyse vor.

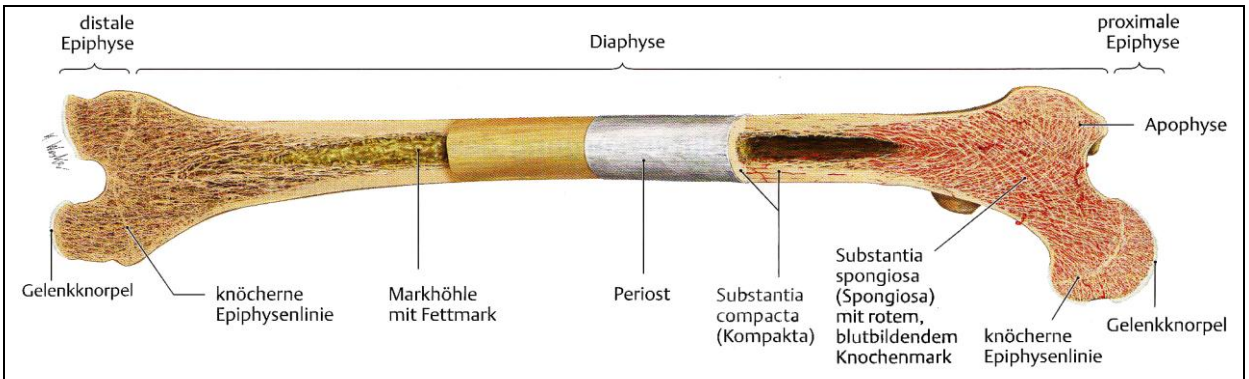

Abb. 1: Bau eines typischen Röhrenknochens am Beispiel des Femurs (aus Schmidt 2007, Seite 199)

1.1.2 Physiologie des Röhrenknochens

Das Längenwachstum des Röhrenknochens entsteht in der Wachstumsfuge, auch Epiphysenfuge, zwischen Epiphyse und Metaphyse gelegen, durch Proliferation von

Chondrozyten. Dabei dehnt sich die Wachstumsfuge mit derselben Geschwindigkeit in Richtung Epiphyse aus, mit der sie von der Markhöhle her abgebaut und durch Knochengewebe ersetzt wird *(Lüllmann-Rauch 2006a)*. So verlängert sich der Knochen und die Wachstumsfuge wandert vom Zentrum weg. Das Längenwachstum ist beendet, wenn die Chondrozyten nicht weiter proliferieren und die Ossifikation solange weiter geht, bis die knorpelige Wachstumsfuge durch Knochen ersetzt wird. Anders als das Längenwachstum erfolgt das Dickenwachstum des Knochens appositionell. Zudem ist zu bedenken, dass es Unterschiede zwischen Mensch und Ratte, die das Versuchsobjekt darstellt, gibt. Dass die Wachstumsfuge verknöchert und der Knochen in seinem Wachstum persistiert, gilt für den Menschen und nicht für die Ratte. Hier ist die Wachstumsfuge nie geschlossen und ein lebenslanges Wachstum ist möglich.

Auch im reifen Skelett, nach abgeschlossenem Wachstum, bleibt der Knochen weiterhin ein stoffwechselaktives Organ mit ständigem, dynamischem Wandel. Es findet ein kontinuierlicher Umbau, auch Remodelling genannt, statt. In der Spongiosa werden jährlich 28% und in der Kompakta 4% umgebaut; betrachtet auf das gesamte Skelett werden in einem Jahr 10% des gesamten Knochens umgebaut *(Lüllmann-Rauch 2006a)*. Der Umbau ist die Antwort auf veränderte funktionelle Belastungen oder die Folge einer Frakturheilung *(Compston 2001)*. Andere Gründe sind prophylaktische Materialerneuerung, fortwährende Strukturanpassung und Bereithaltung von rasch verfügbarem Kalzium. Dabei stehen Knochenneubildung und -resorption im Gleichgewicht und sind an den gleichen Orten vorzufinden. Die Osteoklasten und -blasten sind nach Art eines „Bautrupps“ organisiert (bone multicellular unit, BMU). Die Osteoklasten bauen extrazelluläre Matrix ab und resorbieren bestehenden Knochen, während gleichzeitig die Osteoblasten neue Kochengrundsubstanz bilden. Während dieses Vorganges dauert der Knochenaufbau durch die Osteoblasten und die anschließende Mineralisation wesentlich länger als der Abbau durch die Osteoklasten *(Pietschmann et al. 2009)*.

1.1.3 Rotes und gelbes Knochenmark

Das Knochenmark befindet sich in den inneren Hohlräumen aller Knochen und füllt die Räume zwischen den Knochenbälkchen der Spongiosa und die röhrenförmigen Räume der Diaphyse großer Röhrenknochen aus. Es handelt sich um die nicht

knöcherne Komponente des Knochens bestehend aus hämatopoetischem, lymphatischem Gewebe und Fettzellen. Sein Grundgerüst ist aus retikulärem Bindegewebe und weiten Lücken, in denen sich unterschiedliche Blutzellen differenzieren können. Dabei macht das Knochenmark etwa 5% des gesamten Körpergewichts aus *(Welsch 2006)*.

Man unterscheidet, je nach der Farbe, rotes und gelbes Knochenmark. Das gelbe Knochenmark enthält vorwiegend eine große Zahl an Fettzellen, während das rote Knochenmark hämatopoetisch aktiv ist und eine hohe Anzahl an unreifen und reifen Stadien verschiedener Blutzellreihen und Zellen der Immunabwehr aufweist *(Lüllmann-Rauch 2006b)*. Hier findet die Erythro-, Thrombo- und Granulopoese statt.

Beide Knochenmarkformen können je nach Bedarf ineinander übergehen. So findet man beim Neugeborenen das rote Knochenmark in allen Knochen. Beim gesunden Erwachsenen ist es jedoch beschränkt auf das Sternum, die Wirbelkörper, die Rippen, den Beckenkamm, die Schädelknochen und die Epi- und Metaphyse langer Röhrenknochen. Die übrigen Knochen enthalten überwiegend nicht hämatopoetisch aktives Knochenmark. Zusätzlich kommt es mit zunehmendem Lebensalter zu einer Vergrößerung des gelben Knochenmarks und einer verringerten Knochenneubildung. In diesem Zusammenhang konnte gezeigt werden, dass ein hohes Lebensalter und vor allem ein erhöhter Fettanteil eine Zunahme der Adipogenese im Knochenmark bewirken und dass es eine direkte Korrelation mit dem verringerten trabekulärem Knochenvolumen gibt *(Justesen et al. 2001)*. Nach Untersuchungen von Beckenkammbiopsien im Alter zwischen 20 und 90 Jahren wurde deutlich, dass das Trabekelvolumen um 40% abnimmt, aber das Fettgewebe im Knochenmark um 300% zunimmt *(Syed et al. 2008)*. Für die Trabekelabnahme scheinen die Zytokine und Fettsäuren der Adipozyten verantwortlich zu sein, weil sie eine lipotoxische Wirkung ausüben *(Duque 2008)*.

Während es bei unbehandelten postmenopausalen Frauen mit Osteoporose zu einer Änderung des Verhältnisses von Adipozyten zu Gewebe kommt, kann eine Östrogentherapie diese Veränderung verhindern oder umkehren *(Syed et al. 2008)*.

1.1.4 Die Wirkung der Geschlechtshormone auf den Knochen

Durch zahlreiche verschiedene Hormone wird der Knochenstoffwechsel beeinflusst und gelenkt. Den Hauptteil der hormonellen Regulation übernehmen die

Geschlechtshormone. So geht man von einer komplexen Wechselwirkung der Geschlechtshormone innerhalb des Knochenstoffwechsels bei beiden Geschlechtern aus *(Venken et al. 2008)*. Östrogene spielen mit dem Beginn der Pubertät sowohl während der Knochenentwicklung in der Wachstumsphase als auch in der Aufrechterhaltung der Knochenmasse im erwachsenen Skelett eine wichtige Rolle. Sie nehmen direkt Wirkung auf die Knorpelzellen der Wachstumsfuge und beeinflussen das Längenwachstum und die Zunahme der Gesamtknochenmasse. Sie sind auch für den Schluss der Epiphysenfuge zum Ende der Wachstumsphase beim Menschen verantwortlich *(Juul 2001)*, bei der Ratte kommt es zu einer Verkleinerung der Wachsumsfuge. Außerdem bewirken sie die Kalziumablagerung im Knochen und sind für eine ausgeglichene Kalziumbilanz zuständig *(Leidenberger 1998).*

Dabei wirken Östrogene über die Bindung an zwei verschiedenen Östrogenrezeptoren auf den Knochen: ERα und ERβ, wobei eine verschiedene Bindungsaffinität für Östrogene besteht. Die Wirkung auf das Knochenwachstum wird hauptsächlich über ERα und weniger über ERβ vermittelt. ERβ wurde im Knochen nachgewiesen, seine Rolle ist aber unklar. Teilweise wird über eine antagonistische Wirkung zu ERα berichtet *(Riggs et al. 2002)*. Auch die Verteilung der beiden Rezeptoren ist verschieden *(Bord et al. 2001)*.

Andere wichtige Hormone, die in den Knochenstoffwechsel eingreifen, sind GH, welches die Proliferation von Chondrozyten und Osteoblastenvorläufern induziert, Kalzitriol, Schilddrüsenhormone und Nebennierenrindenhormone.

1.2 Osteoporose

Die Osteoporose ist eine systemische Skeletterkrankung mit einer niedrigen Knochenmasse, einer mikroarchitektonischen Verschlechterung des Knochengewebes und einem draus resultierenden erhöhten Frakturrisiko *(Consensus Development Conference 1991)*. Die Weltgesundheitsorganisation (WHO) definiert Osteoporose durch eine Knochendichte von unter 2,5 Standardabweichungen (auch T-Score) unterhalb des Mittelwerts des jungen gesunden Erwachsenen *(WHO Study Group 1994)*.

Die Osteoporose ist die häufigste metabolische Knochenerkrankung. Insgesamt sind in Deutschland mehr als 7,8 Millionen Menschen im Alter von 50 Jahren und älter an

Osteoporose erkrankt *(BONE-EVA Studie 2006)*. Die Erkrankung tritt häufiger bei Frauen (5,4 Millionen) als bei Männern (1,3 Millionen) auf. So ist nach dem Klimakterium jede dritte Frau von Osteoporose und ihren Folgen betroffen.
Jährlich verursacht diese Erkrankung in Deutschland Kosten von 5,4 Milliarden Euro. Damit gehört die Osteoporose zu den teuren Volkskrankheiten wie Diabetes mellitus und ischämischen Herzkrankheiten *(BONE-EVA Studie 2006)*.

Abb. 2
Wirbelkörper im Quer- und Frontalschnitt
Links: bei Skelettgesunden Rechts: bei Osteoporosepatienten
(aus Schlote und Riede 1999/2001, Seite 1120)

Gleichzeitig ist die Osteoporose eine zunächst unbemerkt verlaufende Erkrankung. Ihre spätere Klinik ist durch Frakturen und deren Folgen gezeichnet. So wurden im Jahr 2003 in Deutschland 333.322 Frakturen im Zusammenhang mit Osteoporose registriert *(BONE-EVA Studie 2006)*. Die mit Osteoporose assoziierten Frakturen haben für das tägliche Leben Konsequenzen: Einschränkung der Lebensqualität, akute und chronische Schmerzen, funktionelle Einschränkungen bis hin zu einer erhöhten Mortalität *(DVO-Leitlinie 2009)*.
Man kann die Osteoporose nach mehreren gebräuchlichen Einteilungen in verschiedene Formen gruppieren. So gibt es Einteilungsmöglichkeiten nach der Lokalisation im Skelett, nach drohenden und schon eingetretenen Frakturen oder nach der Ätiologie. Hierbei wird die primäre Form von der sekundären Form unterschieden. Die primäre Form lässt sich weiter aufteilen in eine postmenopausale (Typ I), eine senile (Typ II) und eine juvenile Osteoporose. Die für die sekundäre Form verantwortlichen Ursachen sind sehr vielfältig. Häufig führen ein erhöhter

Glucocorticoidspiegel im Blut (durch eine Corticoid-Therapie oder Cushing-Syndrom), Hyperparathyreodismus, Hyperthyreose, Sexualhormonmangel, komplexe Osteopathien, neoplastische Erkrankungen (multiples Myelom) oder hereditäre Erkrankungen zu einer sekundären Osteoporose *(Ziegler 2001)*.

1.2.1 Pathophysiologie der primären Osteoporose

Da der Knochen ein lebendiges Organ ist, passt er sich den sich ständig ändernden Anforderungen durch Remodelling an. Dabei überwiegt bis zum 30. Lebensjahr der Knochenaufbau den Knochenabbau und das menschliche Skelett hat im Alter zwischen 20 und 30 Jahren seine größte Knochenmasse *(Heaney et al. 2000)*. Allerdings ist dies individuell sehr variabel, da genetische Faktoren, Umwelteinflüsse und körperliche Aktivität zu berücksichtigen sind. Danach stehen Knochenneubildung und -resorption im Gleichgewicht. Aber schon einige Jahre später kommt es zu einem Übergewicht der Knochenresorption und zu einer negativen Bilanz. Es folgt der altersbedingte Knochenabbau, der etwa 1% pro Jahr bei beiden Geschlechtern ausmacht.

Zusätzlich zu diesem altersbedingten Knochenabbau beschleunigt die Osteoporose den Abbauprozess. Die Hauptursache ist der zunehmende Östrogenmangel durch die Abnahme der Ovarfunktion. Zunächst kommt es zu einem beschleunigten Knochenstoffwechsel, der überwiegend im trabekulären Knochen zu einem Knochenverlust führt. Auf diese Phase folgt ein langsamerer und kontinuierlicher Knochenabbau, der im trabekulären und kortikalen Knochen zu finden ist *(Riggs et al. 1998)*. Mit dem Wegfallen der Östrogene, die die Osteoblasten stimulieren und damit knochenprotektiv wirken, kommt es aus Fettzellen zu einer Zunahme osteolytisch wirkender Zytokine wie Interleukin-1 und Interleukin-6 und damit zu einer verstärkten Aktivierung der Knochenresorption. Die Zyklen der Umbauvorgänge werden kürzer, was zur Folge hat, dass die Restitution der Lakunen nicht vollständig erfolgt und immer mehr Knochenmasse verloren geht *(Ziegler 2001)*.

Bei der postmenopausalen Osteoporose (Typ I) ist vor allem der trabekuläre Knochen betroffen und es kommt hauptsächlich zu Wirbelfrakturen. Bei der späteren senilen Osteoporose (Typ II) kommt es zunehmend zu einem Verlust des kompakten Knochens und Frakturen der Röhrenknochen treten hinzu. Hierbei ist der Oberschenkelhalsbruch typisch. Es handelt sich um eine systemische

Skeletterkrankung, die auch *low-turn-over*-Osteoporose des alternden Menschen genannt wird, wobei zunehmend auch das männliche Geschlecht betroffen ist. Die Patienten sind häufig über 60 Jahre alt. Dabei sind Kombinationen der postmenopausalen und senilen Osteoporose möglich und nicht ungewöhnlich.
Deshalb ist es in einer immer älter werdenden Gesellschaft wichtig, vor dem Auftreten von Frakturen eine Osteoporose frühzeitig zu diagnostizieren und aktiv gegen einen Abbau von Knochenmasse vorzugehen.

1.2.2 Prophylaxe und Therapie der Osteoporose

Die Prophylaxe der Osteoporose fasst alle Maßnahmen zusammen, die den raschen Abbau von Knochenmasse und die Entstehung einer Osteoporose vermeiden können. Ab dem 50. Lebensjahr empfehlen Hausärzte, Gynäkologen und Urologen drei Mal die Woche Bewegung über 30 Minuten und täglich nahrungsergänzend Kalzium und Vitamin D zu sich zu nehmen. Allerdings wird zurzeit in Deutschland kaum eine einheitliche Prophylaxe durchgeführt.
In der Osteoporosetherapie gibt es viele verschiedene Wirkstoffe mit unterschiedlichen Ansatzpunkten. So werden Bisphosphonate wie z.B. Alendronate eingesetzt. Andere Substanzen, die den Knochenabbau bremsen, sind Kalzitonin, Raloxifen, Strontiumranelat und Parathormon. Da die Osteoporose häufig auf einem Östrogenmangel beruht, lag die Hormonersatztherapie mit Östrogenen nahe und war früher das Mittel der Wahl. Die Osteoporoseprophylaxe und Linderung der klimakterischen Beschwerden durch die Hormonersatztherapie gilt als bewiesen *(Henry et al. 1998, Bjarnason et al. 1998)*. Allerdings sind auch die zahlreichen, zum Teil erheblichen, Nebenwirkungen bekannt. So musste die Studie der Women`s Health Initiative (WHI) abgebrochen werden, da ein gehäuftes Auftreten von Mammakarzinomen und kardiovaskulären Problemen beobachtet wurde. Außerdem sind auch andere unerwünschte Nebenwirkungen, wie thromboembolische Ereignisse, Blutgerinnungsstörungen und Endometriumkarzinome *(Liehr 2001, Southcott 2001, Rossouw et al. 2002)*, bekannt.
Aus diesem Grund wird vermehrt nach Alternativen zur Hormonersatztherapie mit geringen Nebenwirkungen und ähnlichen osteoprotektiven Effekten gesucht. Solche Substanzen werden auch selektive Östrogen-Rezeptor-Modulatoren (SERM) genannt. Das bedeutet im Gegensatz zu Östrogenen, die an ihre Rezeptoren als

Agonisten binden, und im Gegensatz zu Antiöstrogenen, die an diesen Rezeptoren als Antagonisten wirken, können SERMs, je nach Organ oder Gewebe, an den Östrogenrezeptoren als Agonisten oder als Antagonisten wirken *(Riggs et Hartmann 2003)*. Im Menschen sollte ein idealer SERM östrogenähnliche Wirkung auf das Gehirn haben, um neurovegetative Beschwerden wie Hitzewallungen, psychische Probleme und die Entwicklung von Morbus Alzheimer zu unterbinden. Außerdem sollte es auf das kardiovaskuläre System wirken, um Arteriosklerose zu verhindern, im Urogenitaltrakt sollte es Inkontinenz vorbeugen, das vaginale Milieu stabilisieren und im Knochen osteoprotektiv wirken *(Seidlová-Wuttke et al. 2003, Wuttke et al. 2003b)*. Daneben darf aber ein SERM keine unerwünschten östrogenähnlichen Wirkungen auf die Brustdrüse, den Uterus und die Blutgerinnung haben *(Seidlová-Wuttke et al. 2003)*.

Folglich sind pflanzliche Wirkstoffe mit hormonähnlichen Eigenschaften zunehmend in das Interesse der Wissenschaft und der Patienten getreten. Es wurde festgestellt, dass einige Phytohormone klimakterische Beschwerden lindern können und auch möglicherweise antiosteoporotische Effekte aufweisen, mit positiver Wirkung auf den Knochenstoffwechsel. Dabei haben sie keine unerwünschten Wirkungen auf die Endometriumdicke *(Wuttke et al. 2003a)* oder die Brustdrüse *(Kapur et al. 2008)*.

1.3 Die ovarektomierte Ratte als Modell

Die ovarektomierte (ovx) Ratte ist als Modell zur Erforschung der postmenopausalen Osteoporose der Frau anerkannt und wird zahlreich verwendet *(Turner et al. 2001, Høegh-Andersen et al. 2004, Kharode et al. 2008)*. Dabei sind grundsätzliche Vorteile die relativ günstigen Erwerbs- und Haltungskosten, eine absehbare Entwicklungs- und Lebensdauer, gute Kontrolle und die Möglichkeit einer invasiven Vorgehensweise *(Turner et al. 2001)*. Durch die Ovarektomie und den damit induzierten Östrogenmangel kann man den postmenopausalen Knochenabbau imitieren.

Der Knochenabbau nach Ovarektomie der Ratte ähnelt dem der postmenopausalen Frau. Ein Beispiel ist, dass während der gesteigerten Knochenumbaurate bei beiden die Knochenresorption gegenüber der Knochenneubildung überwiegt. So konnte gezeigt werden, dass die Serumparameter für Knochenresorption und Knochenbildung nach der Ovarektomie ansteigen. Es kommt aber unabhängig von

der erhöhten Knochenbildung zu einer Abnahme der trabekulären Konnektivität und zu Porositäten *(Abe et al 1999)*. Dabei ist der Knochenverlust bei Mensch und Ratte in dem trabekulären Knochen größer als in der Kompakta *(Kalu 1991)*. Mit zunehmendem Lebensalter kommt es in geringerem Umfang auch in der Kompakta zu Knochenverlusten. Beiden gemeinsam sind auch die Tatsachen, dass Adipositas vom weiblichen Fettverteilungstyp einen gewissen Schutz vor Osteoporose bietet und dass bei beiden das Skelettsystem ähnlich auf Osteoporosetherapeutika, wie Östrogene, Bisphosphonate oder Bewegung reagiert *(Kalu 1991)*. Nach der Menopause nimmt der Knochen einer Frau jedes Jahr um ca. 1-2 % an Knochendichte ab. Aus vorherigen Versuchen weiß man, dass es in der Metaphyse der Tibia der Ratte nach einem Monat zu einem Spongiosadichteverlust um 25-30% kommt *(Seidlová-Wuttke et al. 2003)*. Im Rattenleben entspricht ein Monat ungefähr 3,5 Jahren. Aus diesen Gründen ist die Ratte sehr gut geeignet, um an der Dynamik der Osteoporoseentwicklung zu forschen.

Ein Unterschied zwischen Ratte und Mensch ist, dass die Wachstumsfuge der Ratte nicht verknöchert, wie es bei dem Menschen der Fall ist. Aber die Wachstumsfuge der Ratte wird mit dem Alter reduziert.

Bei der Untersuchung des Knochens wird die proximale Tibia häufig verwendet, weil hier nach Ovarektomie ein schneller und beachtlicher Knochenverlust vorzufinden ist *(Martin et al. 2003, Seidlová-Wuttke et al. 2003, Seidlová-Wuttke et al. 2008)*. Folglich ist die Tibia der Ratte ein geeignetes Studienobjekt für die Erforschung der postmenopausalen Osteoporose der Frau.

1.4 Die histomorphometrische Analyse

Um die Knochenstruktur zu untersuchen, gibt es zahlreiche Möglichkeiten. Klinisch hat sich die Knochendichtemessung als diagnostische Methode der Wahl durchgesetzt. Als einfaches und nicht invasives Verfahren ist die Dual X-ray-Absorptiometrie (DXA), basierend auf Röntgenstrahlung, zu nennen. Eine unterschiedliche Dichte der Materialien erzeugt ein unterschiedliches Schwächungsprofil der energiereichen Röntgenstrahlung. Somit lassen sich Gewebe wie Knochen-, Muskel- und Fettgewebe gut darstellen. Allerdings kann man weder die Dichte noch eine weitere Differenzierung in kortikale und trabekuläre Strukturen des Knochens bestimmen. Im Gegensatz dazu sind mit Hilfe der Quantitativen

Computertomographie (QCT) die Bestimmung der Knochendichte (kg/m³) und eine weitere Differenzierung des Knochens möglich. In einigen vorherigen Versuchen wurde die Tibia der Ratte unter Zuhilfenahme dieser Methode untersucht. In der vorliegenden Arbeit wird der Knochen mit Hilfe der Histomorphometrie, die sich mit der Vermessung von Strukturen in einem histologischen Präparat befasst, ausgewertet. Entscheidender Vorteil der Knochenhistomorphometrie ist die Untersuchung der strukturellen trabekulären Integrität des Knochens, während eine Strukturanalyse der Infrastruktur des Knochens mit Hilfe der QCT nicht möglich ist. Eine histologische Analyse der zweidimensionalen trabekulären Mikroarchitektur ist nach den Methoden von *Dalle Carbonare et al. (2005)* und *Garrahan et al. (1986)* möglich und liefert Aussagen über die räumliche Organisation und Qualität der Trabekel. Die Knochenhistomorphometrie ist eine verbreitete Methode in der experimentellen Forschung und ist unter anderem auch zur Erforschung der Osteoporose *(Kimmel et al 1990)* geeignet. Aus diesen Gründen wurde in der vorliegenden Studie zur Untersuchung der Wirkung der Testsubstanzen auf die Metaphyse der Tibia die histomorphometrische Analyse verwendet.

1.5 Die Testsubstanzen

1.5.1 *Tinospora cordifolia*

Tinospora cordifolia (TC) ist eine Kletterpflanze aus der Familie der *Menispermaceae* (Mondsamengewächse) und wächst hauptsächlich in den tropischen Klimazonen Indiens. Sie wird seit Jahrhunderten in der traditionellen indischen Heilkunst Ayurveda verwendet. Es gibt viele verschiedene Bezeichnungen für die Pflanze, aber sie ist vor allem unter dem Namen Guduchi weit bekannt.

In der Ayurveda wird diese Pflanze gegen sehr vielseitige Beschwerden verwendet. Aus diesem Grund findet sie nicht nur prophylaktisch, sondern auch bei Infektionen, Diabetes mellitus, neurologischen Erkrankungen, Rheuma, Hautveränderungen, Lebererkrankungen und vielen anderen körperlichen und seelischen Beschwerden Anwendung.

In der Literatur gibt es zahlreiche Belege für die positive Wirkung von TC auf den Organismus. Es gibt Hinweise, dass sie antiallergische *(Nayampalli et al. 1986)*, antioxidative *(Mathew et Kuttan 1997)*, entzündungshemmende *(Pendse et al. 1977)* und immunmodulatorische Wirkungen *(Kapil et Sharma 1997)* besitzt.

Auch auf den Knochenstoffwechsel hat diese Pflanze einen positiven Effekt. Es konnte gezeigt werden, dass sie eine osteoprotektive Wirkung bei ovx Ratten hat und gleichzeitig keinen Einfluss auf die Proliferation der Brustdrüse und des Uterus, wie es bei Östrogenen der Fall ist, nimmt *(Kapur et al. 2008)*. Daher haben Bestandteile dieser Pflanze wahrscheinlich antiosteoporotische Eigenschaften.

Auf Grund der vielen positiven Fähigkeiten ist man auf der Suche nach den Bestandteilen, die für die Wirkung im Organismus verantwortlich sind. Bei der Auftrennung der Pflanze in ihre Bestandteile kann man Substanzen verschiedener Klassen finden, wie Alkaloide, Glycoside, Phenole, Lactone, Polysaccharide, Steroide und andere. Unter den Steroiden kann 20-Hydroxyecdyson nachgewiesen werden *(Singh et al. 2003)*. Somit zählt *Tinospora cordifolia* zu den Pflanzen, die Ecdysteroide enthalten.

1.5.2 Ecdysteroide

Ecdysteroide sind strukturverwandte Substanzen, die im Tierreich eine hormonähnliche Wirkung haben und in Pflanzen als sekundäre Inhaltstoffe vorkommen können. Erstmals konnten Ecdysteroide von Butenandt und Karlson im Jahr 1954 aus der Seidenspinnerpuppe isoliert werden *(Butenandt et Karlson 1954)*. Dabei wurden sie zunächst als Hormone für den Ablauf der Metamorphose und Häutung wahrgenommen. Ihre Struktur ist seit 1965 bekannt *(Huber et Hoppe 1965)*.

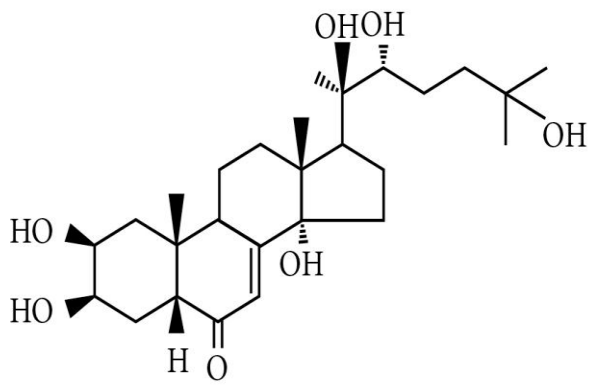

Abb. 3
Strukturformel von 20-Hydroxyecdyson
(aus Bathori und Pongráz 2005, Seite 155)

Bei dem chemischen Aufbau findet man ein polyhydroxiliertes Steranringsystem, bestehend aus 27 bis 29 Kohlenstoffatomen mit einer Alkylseitenkette an C-17 und einer konjugierten Doppelbindung im Ring B. Außerdem ist an der 14α-Position und an der 3β-Position jeweils eine Hydroxygruppe und zusätzlich am Ring B eine 7-en-6-one Chromophor-Gruppe *(Báthori et Pongrácz 2005)*.

Ecdysteroide konnten in Arthropoden, Invertebraten, Pilzen und Pflanzen nachgewiesen werden. Ihre Wirkung erfolgt über einen Ecdysteroidrezeptor, der ein Mitglied der nuklearen Rezeptor-Superfamilie ist *(Laudet 1997)*. Durch die Bindung an diesen Rezeptor wird Einfluss auf die Genexpression genommen. Die Regulation der Genexpression erfolgt über Dimere, entweder als Homodimer- oder als Heterodimerkomplex mit einem anderen Mitglied der nuklearen Rezeptor-Superfamilie. So interagiert der Ecdysteroidrezeptor mit Ultraspiracle-Protein (UsP) als Heterodimerkomplex in Insekten, während in Wirbeltieren, durch seine strukturelle Ähnlichkeit zu UsP, der Retinoid-X-Rezeptor (RXR) diese Rolle zugesprochen bekommt *(Lafont et Dinan 2003)*.

Dabei hat der Ecdysteroidrezeptor große Ähnlichkeit mit den Steroidrezeptoren des Menschen, dem Schilddrüsenhormon-Rezeptor, dem Vitamin-D-Rezeptor und anderen *(Penzlin 2005)*. Es konnte aber weder ein Ecdysteroidrezeptor in Vertebraten (einschließlich des Menschen) nachgewiesen werden *(Palli et al. 2005)*, noch binden Ecdysteroide an die humanen Steroidrezeptoren *(Bátholi et al. 2008)*. Es ist Vertebraten auch nicht möglich, Ecdysteroide endogen zu bilden. Aber Ecdysteroide sind bei vielen Tieren ein normaler Bestandteil der Nahrung.

Dies liegt daran, dass Ecdysteroide auch in 5-6% aller Pflanzen aufzufinden sind *(Dinan 1995)*. Dabei ist die Konzentration wesentlich höher als die durchschnittliche Konzentration in Arthropoden, zu denen Insekten gehören. Ihre Aufgabe besteht hier in der Abwehr von Fressfeinden *(Dinan 2001)*. In Europa ist ein bekannter Vertreter der ecdysteroidhaltigen Pflanzen der Spinat. Auch in *Tinospora cordifolia* ist Ecdyson zu finden *(Singh et al. 2003)*. Pflanzen stellen heutzutage die Hauptisolationsquelle dar. Dadurch können größere Mengen Ecdysteroide isoliert und für Forschungszwecke genutzt werden.

In den meisten Invertebraten ist das biologisch aktivste Ecdysteroid das 20-Hydroxyecdyson *(Dinan 2001, Lafont et Dinan 2003)*. Da unterschiedliche Wissenschaftler zur gleichen Zeit an Ecdysteroiden forschten, entstanden für den gleichen Stoff unterschiedliche Nomenklaturen wie β-Ecdyson, 20-Hydroxyecdyson, Ecdysteron, Crustecdyson und andere *(Báthori et al. 2000)*. In der vorliegenden Arbeit wird β-Ecdyson (Ecd) synonym für die vorangegangenen Begriffe verwendet.

Nach der Entdeckung der Ecdysteroide wurde eine Reihe von Untersuchungen durchgeführt, die eine mögliche Wirkung auf den Säugetierorganismus nachweisen sollten. Diese Studien zeigten Effekte auf die unterschiedlichsten Organsysteme.

Über die noch nicht bekannten nuklearen Rezeptoren stimulieren Ecdysteroide indirekt die Proteinsynthese innerhalb eines Gewebes oder Organs *(Syrov 2000)*.
So fördern Ecdysteroide das Wachstum, zum Beispiel das Muskelwachstum und den Muskelaufbau bei Säugetieren *(Dinan et Lafont 2006, Gorelick-Feldman et al. 2008)*. Während der Applikation von Ecd bei Mäusen kommt es nicht nur zu einer größeren Muskelmasse, sondern auch zu einer Abnahme des Körperfettanteils *(Kizelsztein et al. 2009)*. Dieses Ergebnis konnte auch an ovx Ratten bestätigt werden; unter Ecd haben die Tiere weniger Fett und mehr Muskelmasse im Vergleich zu den Kontrolltieren erzielt *(Seidlová-Wuttke et al. 2010a)*. Aufgrund des anabolen Effekts stoßen Ecdysteroide im Kraft- und Leistungssport auf zunehmendes Interesse - vielleicht auch, weil Ecd nicht als Dopingmittel in den Richtlinien des Internationalen olympischen Komitees zu finden ist. Zusätzlich haben Ecdysteroide einen positiven Einfluss auf das Immunsystem *(Chiang et al. 1992)*, einen blutzuckersenkenden *(Chen et al. 2006)* und einen antiarrhythmischen (*Kurmukov et Ermishina 1991)*, sowie einen hepato- und nephroprotektiven Effekt *(Syrov et Khushbaktova 2001)*.
Neben dem vielfältigen Wirkungsspektrum fehlen Ecdysteroiden androgene Nebenwirkungen, wie sie z.B. anabole, androgene Steroide haben. So haben Ecdysteroide in Tierversuchen keine Auswirkung auf das Gewicht von Prostata und Samenblase, die beide androgensensible Organe sind *(Báthori et al. 2008)*. Weil Ecdysteroide nicht an die Östrogen-, Glukokortikoid- und Androgenrezeptoren der Wirbeltiere binden, haben sie damit nicht die gleichen Nebeneffekte wie Östrogene, Glukokortikoide und Androgene. Außerdem haben Ecdysteroide eine geringe Toxizität bei Säugetieren. In den siebziger Jahren fand man heraus, dass die letale Dosis von Ecd bei Nagern 6,4 g pro Kilogramm Körpergewicht bei intraperitonealer Injektion und 9 g pro Kilogramm Körpergewicht bei oraler Applikation beträgt *(Lafont et Dinan 2003)*.
Auch auf den Knochenstoffwechsel haben Ecdysteroide einen positiven Einfluss. So konnte gezeigt werden, dass Ecd einen knochenprotektiven Effekt bei ovx Ratten hat: Es wurden ovx Ratten über drei Monate mit verschiedenen Konzentrationen an Ecd gefüttert und ihre Knochenmineraldichte wurde mittels quantitativer Computertomographie erfasst und mit den Werten der Kontrolltiere verglichen *(Seidlová-Wuttke et al. 2010b)*. Außerdem fand man in demselben Versuch heraus, dass Ecd keine östrogenähnliche Wirkung aufweist. Nach neuesten Erkenntnissen

hat Ecd auch protektive Wirkungen auf den Gelenkknorpel der Epiphyse, die Epiphysenfuge und den trabekulären Knochen in ovx Ratten *(Kapur et al. 2010)*.

1.5.3 STX

Die Idee, die Wirkung von STX am Knochen zu untersuchen, kam durch die Zusammenarbeit mit der Abteilung für Physiologie in Portland. Hier lagen vielversprechende Ergebnisse über die Wirkung von STX über membranständige Östrogenrezeptoren vor.

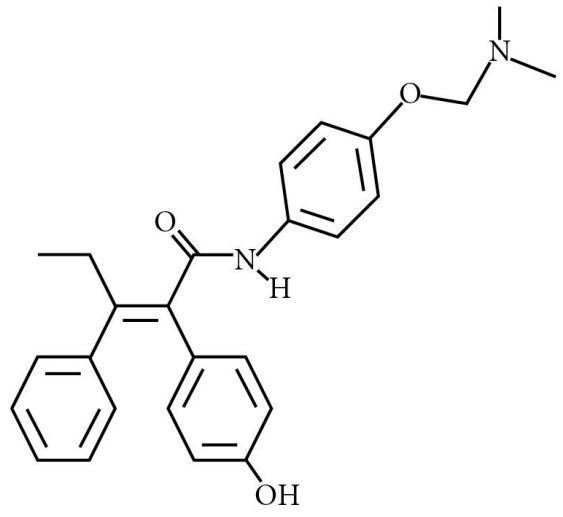

Abb. 4
Strukturformel von STX
(aus Lebesgue et al. 2010, Seite 2)

Im Gegensatz zu den anderen Testsubstanzen ist STX erst seit einigen Jahren bekannt. STX ist eine synthetisch hergestellte, nicht steroidale, diphenylacrylamide Verbindung mit Eigenschaften der selektiven Östrogen-Rezeptor-Modulatoren (SERM).

Dabei kann STX nicht an intrazellulären ERα und ERβ binden, sondern entfaltet seine Wirkung über die Aktivierung eines G-Protein-gekoppelten membranständigen Östrogenrezeptors (mER) *(Lebesgue et al. 2010)*. Dieser Östrogenrezeptor befindet sich überall im menschlichen Körper und ist an ein G-Protein, welches die Phospholipase C aktiviert, gekoppelt *(Qiu et al. 2003)*.

Weil STX auch auf den mER im Hypothalamus wirkt, wurden folgende Effekte nachgewiesen: Es konnte gezeigt werden, dass dieser Rezeptor an der Kontrolle von Futteraufnahme, Körpergewicht und Fettanteil beteiligt ist. In einem Versuch an ovx, weiblichen Meerschweinchen mit STX- und E2- Substitution wurde deutlich, dass bei beiden der Temperaturanstieg im Zuge der Ovarektomie, die Futteraufnahme und das Fettdepot im Vergleich zu den Kontrolltieren geringer ausfiel *(Roepke et al. 2010)*. Auch andere Autoren kommen zu dem Ergebnis, dass der Signalweg, den STX

beeinflussen kann, eine wichtige Rolle bei der Kontrolle des Energiehaushalts und bei der Entstehung postmenopausaler Beschwerden spielt *(Qiu et al. 2006)*.
Neben den unterschiedlichen positiven Effekten ist es wahrscheinlich, dass unerwünschte Nebenwirkungen, wie sie bei der Hormonersatztherapie mit Östrogenen vorzufinden sind, nicht auftreten. So steigt unter STX-Substitution nicht das Risiko für Thrombose, Schlaganfälle, Brustkrebs und andere *(Lebesgue et al. 2010)*. Auch auf den Uterus hat STX keine Wirkung *(Qiu et al. 2006)*.
Es gibt Belege, dass STX eine positive Wirkung auf die tibiale Knochendichte hat. Dies wurde in einem Versuch über 7-8 Wochen an ovx Meerschweinchen deutlich *(Roepke et al. 2010)*.

1.5.4 17β-Östradiol

Bei 17β-Östradiol (E2) handelt es sich um das am stärksten wirksame natürliche Östrogen der Frau, das im Körper aus dem Ausgangsstoff Cholesterin gebildet wird. Alle Hormone, die sich vom Cholesterin ableiten, werden als Steroidhormone bezeichnet. Steroidhormone können nicht gespeichert werden, sind lipophil und werden an Plasmaproteine gebunden transportiert.

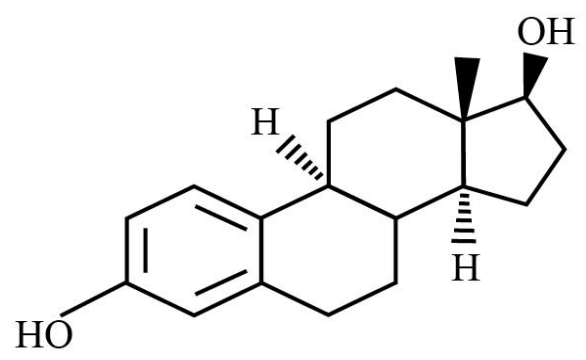

Abb. 5
Strukturformel von 17β-Östradiol
(aus Lebesgue et al. 2010, Seite 2)

Am Knochen agiert 17β-Östradiol über ERα und ERβ und es gilt als bewiesen, dass 17β-Östradiol beim Menschen und im Tierversuch postmenopausal osteoprotektiv wirkt. Weil Östrogene im Zuge der Hormonersatztherapie zum Teil gravierende Nebenwirkungen haben, wird deren therapeutischer Gebrauch vermieden.

1.6 Studienziele

Das Ziel der vorliegenden Studie ist es, den Effekt von *Tinospora cordifolia*, Ecdyson und STX auf die Knochenstruktur der Tibia in einer postmenopausalen Ratte zu untersuchen.

Dabei stellen sich die Fragen, ob die Testsubstanzen ähnlich wie Östrogene einen osteoprotektiven Effekt auf die ovarektomierten (ovx) Ratten haben und ob die Testsubstanzen zur Prophylaxe oder Therapie der postmenopausalen Osteoporose der Frau geeignet sein könnten.

Auf Grund der geringen Stoffmenge und der fehlenden Erfahrung mit per os (p.o.) - Gabe der beiden seltenen Testsubstanzen TC und STX werden diese beiden subkutan (s.c.) appliziert, während die andere Testsubstanz Ecd in dem vierwöchigem Versuch p.o. über das Futter verabreicht wird. Deshalb werden die Ergebnisse getrennt mit der jeweiligen Kontrollgruppe verglichen. Es erfolgt die Trennung in s.c. und p.o. Applikation in den Testgruppen und aber auch in den Kontrollgruppen. Damit eine bessere Vergleichbarkeit der Substanzen, die s.c. injiziert werden, gegeben ist, wird der jeweiligen zu vergleichenden Kontrollgruppe zusätzlich s.c. eine physiologische Substanz injiziert. Diese Trennung wird vollzogen, weil die tägliche s.c. Injektion die Tiere aus ihrer gewohnten Umgebung nimmt und zusätzlich Stress hervorruft, welches zu einer Veränderung der Ergebnisse führen kann.

Um die osteoprotektive Wirkungsweise der Testsubstanzen zu beweisen, steht die Histologie der Tibia der ovx Ratten im Vordergrund. Es ist zu prüfen, welche Auswirkungen die einzelnen Substanzen auf die Knochenstruktur, die Kortikalisdicke, die Wachstumsfuge, den Gelenkknorpel und die endostalen Anteile haben.

2. Material und Methoden

2.1 Tierversuch

Der hier beschriebene Tierversuch, dessen Durchführung unter der Aufsicht von Frau PD Dr. Dana Seidlová-Wuttke stand, wurde vor Versuchsbeginn von der Bezirksregierung Braunschweig genehmigt (Aktenzeichen G 82.06). Ich selber habe nicht an dem Tierversuch teilgenommen, mir wurden die Tibiae und Daten über Körpergewicht und Futterverbrauch zur Verfügung gestellt.

2.1.1 Versuchstiere und Haltungsbedingungen

Für den Versuch wurden 60 weibliche Sprague-Dawley-Ratten (SD-Ratten) gekauft (Firma Winkelmann, Borchen). Es wurden allen Ratten 12 mm große Transponder (UNO MICRO-ID, Roeevastaal, Zevenaar, Niederlande) subkutan in den Nacken eingesetzt. Dadurch konnten mit Hilfe des Transponder-Lesegerätes (Gesreader II Ge S008: ISO kompatibler Taschenleser) die einzelnen Tiere identifiziert werden.

Die Tiere wurden in einem fensterlosen und vollklimatisierten Stall des Universitätsklinikums Göttingen in Gruppen zu jeweils 5 Tieren pro Käfig (Makrolon®-KäfigTyp IV der Firma Tecniplast Deutschland GmbH, Hohenpreißenberg) gehalten. Die Raumtemperatur lag bei 23°C, die Raumfeuchtigkeit bei 50-60% und die Belichtung erfolgte täglich von 6.00 bis 18.00 Uhr. Die gesamte Zeit stand den Ratten Wasser und sojafreies (sf), phytoöstrogenarmes Pellet-Futter (VV 1355-0000, R-Z, Maus-Ratte, ssniff® Spezialdiäten GmbH, Soest) zur freien Verfügung.

2.1.2 Versuchsablauf

Dem Eintreffen der Tiere am 24.09.08 schloss sich eine mehrwöchige Eingewöhnungsphase, in der alle Tiere unabhängig von ihrer späteren Futtergruppe sf Futter erhielten, an. Nach dieser Zeitspanne wurden vom 28.10.08 bis 30.10.08 die Ovarektomien (Ovx) mit Einteilung der Tiere in die Versuchsgruppen vorgenommen und anschließend erfolgte die Applikation der Testsubstanzen. Nach vier Wochen vom 01.12.08 bis 03.12.08 ist die Tötung der Tiere durchgeführt worden. Anschließend wurden die zu untersuchenden Organe (für die vorliegende Studie die Tibiae) entfernt und den jeweiligen Doktoranden zur weiteren Untersuchung zur

Verfügung gestellt. Das Körpergewicht der jeweiligen Tiere und der Futterverbrauch während des Versuchs wurden während des Versuches gemessen und in Form von Excel Tabellen bereitgestellt.

2.1.3 Ovarektomie

Die Ovarektomie wurde unter kurzzeitiger Vollnarkose durch das Inhalationsanästhetikum Isofluran (Forene®, Abbott GmbH, Chicago) vorgenommen. Nach oberflächlicher Rasur und Desinfektion am lateralen Abdomen wurde die Haut inzidiert und die Muskulatur und das Peritoneum schichtweise bis zur Eröffnung der Bauchhöhle abgetragen. Im weiteren Verlauf konnten beide Ovarien dargestellt und nach Unterbindung entfernt werden. Die Muskulatur und das Peritoneum wurden mit einer resorbierbaren Naht (3-0 Vicryl®, Firma Ethicon, Norderstedt) verschlossen, während die Haut mit Michel-Klammern (KLS Martin Group, Tuttlingen) versorgt wurde.

2.1.4 Testsubstanzen

Die Tiere, die alle ovarektomiert (ovx) wurden, waren in 6 Gruppen mit jeweils 10 Tieren eingeteilt. Die erste Gruppe, die Kontrollgruppe, wurde wiederum in zwei Teilgruppen à 5 Tiere geteilt. Beide Teilgruppen erhielten dasselbe sf Futter; der Unterschied bestand darin, dass der zweiten Teilgruppe jeden Tag eine physiologische Substanz Cremophor® s.c. injiziert wurde, um einen besseren Vergleich zu den anderen Gruppen mit Substanzen, die ebenfalls s.c. injiziert wurden, zu haben. So handelt es sich bei den Analysen, bei denen es um eine getrennte Betrachtung der s.c. oder p.o. applizierten Substanzen geht, jeweils um die dazugehörende Teilgruppe der Kontrollgruppe.

Bei den Tieren, denen die Versuchssubstanzen s.c. appliziert wurden, handelt es sich um die dazugehörende Kontrollgruppe (ko,sf) und folgende Versuchsgruppen: Zum einen die STX-Gruppe, der jeden zweiten Tag 0,50 mg STX s.c. injiziert wurde, und die zwei Versuchsgruppen, denen *Tinospora cordifolia*-Extrakt s.c. in verschiedener Dosierung injiziert wurden. Die eine Gruppe erhielt täglich 10 mg Extrakt pro kg Körpergewicht (TC1) und die andere 1 mg Extrakt pro kg Körpergewicht (TC2).

Die Tiere, die ihre Testsubstanzen p.o. aufnahmen, sind die jeweilige Kontrollgruppe (ko,sf), außerdem die Ecd-Gruppe, die 3 g Ecdyson pro kg Futter aufnahm, und die E2-Gruppe, die 10 mg Östradiol pro kg Futter erhielt.
Aus der Tibia jeden Tieres wurden zwei histologische Präparate hergestellt, sodass eine Testgruppe aus 20 Präparaten und die beiden Kontrollgruppen aus jeweils 10 Präparaten bestanden.
Die Herkunft der einzelnen Testsubstanzen ist im Anhang auf Seite 68 zu finden (Tab. 3).

Tabelle 1: Gruppeneinteilung nach subkutan verabreichten Substanzen. Aus dem Gewicht der Tiere konnte man die durchschnittliche Dosis der Testsubstanzen pro Tag und Tier errechnen (TC1 und TC2).

Gruppe	**Applikation**	**Dosierung**	**Dosis (mg/Tag Tier)**
ko,sf	s.c.	Cremophor	keine
TC1	s.c.	10 mg/kg KG	2,6
TC2	s.c.	1 mg/kg KG	0,26
STX	s.c.	0,5 mg (jeden zweiten Tag)	0,25

Tabelle 2: Gruppeneinteilung nach per Futter verabreichten Substanzen. Aus dem Futterverbrauch der Tiere ließ sich die Dosis der Testsubstanzen pro Tag und Tier berechnen.

Gruppe	**Applikation**	**Dosierung**	**Dosis (mg/Tag Tier)**
ko,sf	p.o.	VV 1355 ssniff Basis	keine
Ecd	p.o.	3000 mg/kg Futter	59,16
E2	p.o.	10 mg/kg Futter	0,13

2.2 Herstellung der mikroskopischen Hartschnittpräparate

2.2.1 Einbetten, Schneiden und Aufziehen auf die Objektträger

Vor dem Einbetten wurde der Knochen aus der Tiefkühltruhe entnommen, nach 20-minütiger Wartezeit gekürzt, und anschließend fixiert. Die Fixierung bestand für 36 Stunden in 4%iger neutraler, gepufferter Formalinlösung (0,1 M Phosphat- bzw. 0,02

M Phosphatpuffer) und der anschließenden Dehydrierung mit aufsteigender Alkoholreihe: Für jeweils 24 Stunden in 70%igem und 80%igem Ethanol, zwei Mal je 24 Stunden in 96%igem Ethanol und drei Mal für jeweils 24 Stunden in 100%igem Ethanol. Danach wurden die fixierten Knochen für jeweils 24 Stunden in zwei Intermedien aus Xylol gelagert.

Als nächstes fand die Einbettung, die sich aus den Teilschritten der Präinflitration und der Infiltration zusammensetzt, statt. Die Präinfiltration diente der Vorbereitung des Knochens; die Infiltration erfolgte mit Technovit 9100 NEU® (Heraeus Kulzer, Wehrheim) mit einer Basis, einem Härter und dem Polymethacrylat-Pulver. Dabei wurde das Polymerisationsgemisch in die Einbettform mit dem darin enthaltenen Knochen gegossen. Um Lufteinschlüsse zu reduzieren, war eine Evakuation im Exsikkator für etwa 10 Minuten nötig. Damit der Acrylatblock vor dem Schneiden die richtige Härte hatte, wurde er für 2 bis 3 Tage im Kühlschrank, bei etwa minus 8°C, aufbewahrt. Zur Anfertigung von 3 µm dicken Schnitten in Knochenlängsachse wurde ein Rotations-Tischmicrotom (Jung Polycut S, Leica, Solms) mit 16 cm-Hartmetallmessern mit D-Schliff verwendet. Zum Schneiden der polymerisierten Blöcke benötigte man 30%iges Ethanol als Schneideflüssigkeit. Die Schnitte wurden auf die Objektträger (SuperFrost ultra plus, Firma Menzel, Braunschweig) aufgezogen, dabei mit 50%igem Ethanol gestreckt, mit einer Kunststofffolie (Kisolfolie, Firma Kettenbach) abgedeckt und in einer Schnittpresse über Nacht bei 50°C getrocknet. Diese techniksensiblen Schritte wurden unter technischer Assistenz von Frau Brüggemann-Meyer, der medizinisch-technischen Assistentin der Arbeitsgruppe, durchgeführt.

Vor dem Färben der Hartschnittpräparate musste das Einbettmaterial, das Acrylat, entfernt werden. Dazu wurden die Präparate zunächst drei Mal je 20 Minuten in Xylol, anschließend einmalig für 20 Minuten in 2-Methoxyethylacetat, danach zwei Mal für je 5 Minuten in Aceton und abschließend zwei Mal für zwei Minuten in destilliertes Wasser gelegt.

2.2.2 Färbung der Hartschnittpräparate

Nach der Entplastung konnten die Schnitte mit einer Trichromfärbung nach Goldner angefärbt werden. Dazu wurden die Objektträger in die mit der jeweiligen Chemikalie gefüllten Gefäße in folgender Reihenfolge für eine bestimmte Zeit eingetaucht.

1. Weigert's Hämatoxylin (10 Minuten)
2. Bläuen in Leitungswasser (10 Minuten)
3. 2 g Ponceau de Xylidine + 1 g Säurefuchsin + 0,4 ml 1%ige Essigsäure + 200 ml destilliertes Wasser (45 Minuten)
4. Spülen in 1%iger Essigsäure (1 Minute)
5. Kurzes Abspülen mit destilliertem Wasser
6. 2 g Wolframatophosphorsäure + 1 g Orange G + 200 ml destilliertes Wasser (7 Minuten)
7. Spülen in 1%iger Essigsäure (1 Minute)
8. 0,4 g Lichtgrün + 0,4 ml Essigsäure + 200 ml destilliertes Wasser (15 Minuten)
9. Auswaschen mit 1%iger Essigsäure
10. Entwässern in 96%igem und 100%igem Ethanol (jeweils 10 Minuten)
11. Entwässern in Xylol (10 Minuten)

Zum Abschluss wurde ein Deckglas unter Zuhilfenahme eines Tropfens Eukitt über das Präparat und den Objektträger geklebt.

2.3 Histologische Auswertung

2.3.1 Mikroskop und Software

Die lichtmikroskopische Auswertung der Knochenpräparate erfolgte mit einem Zeiss Axiophot Mikroskop® (Zeiss, Jena). Über eine integrierte CCD-Kamera war es möglich, die Bilder aufzunehmen und an einem angeschlossenen Computer mit Hilfe der Software analySIS® 3,0 (Soft Imaging System GmbH, Olympus, Münster) auszuwerten.

2.3.2 Messung der Kortikalisdicke im Bereich der Metaphyse der Tibia

Diese Messung wurde unter 3,125-facher (1,25 x 2,5) Vergrößerung vorgenommen. Zunächst wurden von jedem Präparat von zwei sich gegenüberliegenden und intakten Kortikalisabschnitten im Bereich der Metaphyse Bilder angefertigt. Danach wurden in jedem Bild manuell zehn Messbalken zwischen äußerer und innerer Kortikalisseite, möglichst parallel und im 90°-Winkel zum Kortikalisverlauf, eingezeichnet (Abb. 7). Nach dem Einzeichnen konnten mit Hilfe der

Abstandsmessfunktion des Computerprogramms die zehn Messwerte ermittelt werden.

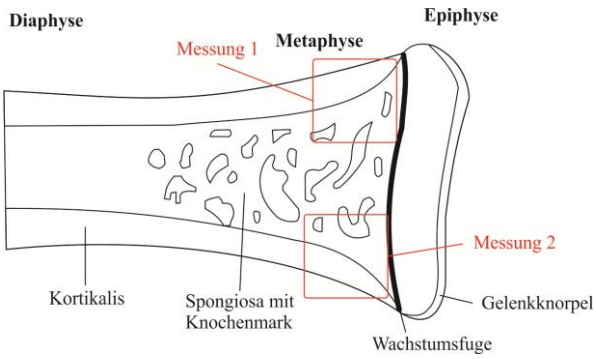

Abb. 6: Schemazeichnung der Tibia mit Messung der Kortikalisdicke

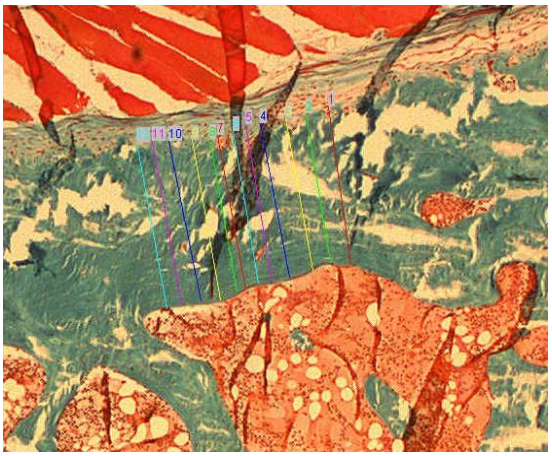

Abb. 7: Originalbild mit Messung der Dicke der Kortikalis.
Vergrößerung: 3,125. Präparat: 55-6

2.3.3 Messung der Epiphysenfugendicke der Tibia

Diese Messung erfolgte ebenfalls unter 3,125-facher (1,25 x 2,5) Vergrößerung. Auch hier wurden von jedem Präparat an zwei Stellen die intakten Epiphysenfugen fotografiert. Anschließend wurden in jedem Bild zehn Messbalken, möglichst parallel und im 90°-Winkel zum Epiphysenfugenverlauf, eingezeichnet und die Messwerte ermittelt (Abb. 9).

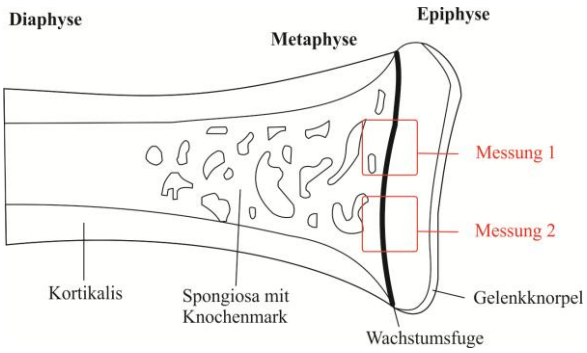

Abb. 8: Schemazeichnung der Tibia mit Messung der Epiphysenfugendicke

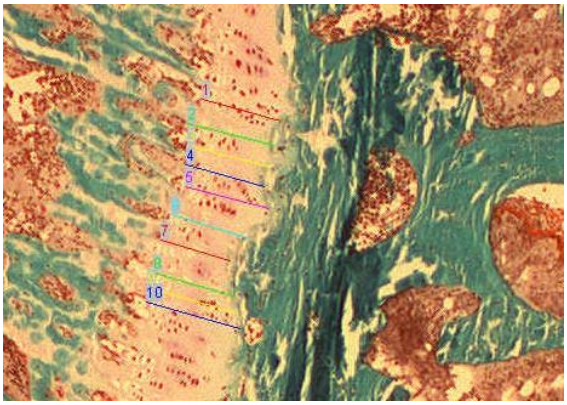

Abb. 9: Originalbild mit Messung der Dicke der Epiphysenfuge.
Vergrößerung: 3,125. Präparat: 35-6

2.3.4 Messung der Gelenkknorpeldicke der Tibia

Für diese Messung wurde auch eine Vergrößerung von 3,125 (1,25 x 2,5) gewählt. Hier wurde der Knorpel des jeweiligen Präparates je zweimal in der Mitte fotografiert. Als nächstes wurden pro Bild etwa 15 Messbalken, möglichst parallel und im 90°-Winkel zum Knorpelverlauf, eingezeichnet und die Messwerte ermittelt (Abb. 11).

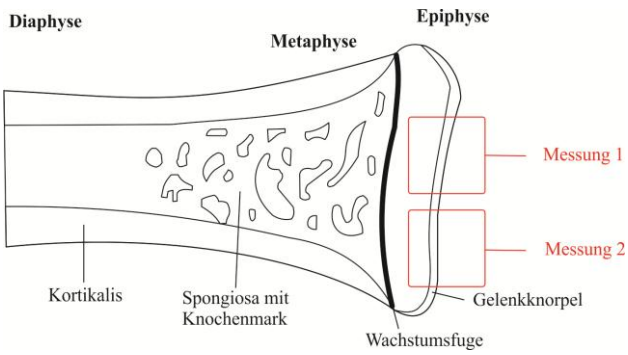

Abb. 10: Schemazeichnung der Tibia mit Messung der Gelenkknorpeldicke

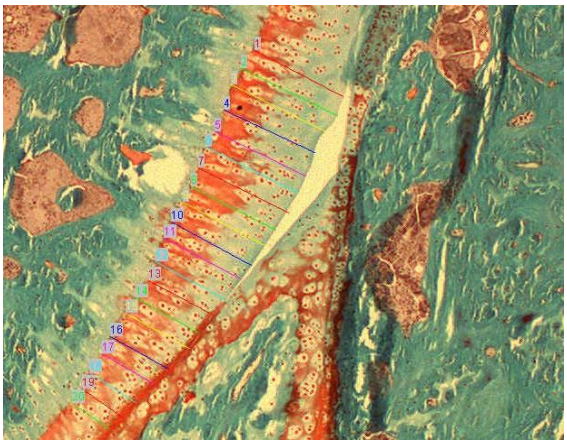

Abb. 11: Originalbild mit Messung der Dicke des Gelenkknorpels.
Vergrößerung: 3,125. Präparat: 35-6

2.3.5 Bestimmung der Anteile von Fett, Trabekeln und hämatopoetischem, lymphatischem Gewebe

Zur Bestimmung der Flächenanteile von Fett, Trabekeln und hämatopoetischem, lymphatischem Gewebe in der Tibia wurde eine Messmethode des analySIS-Programms gewählt. Die Messung erfolgte unter 12,5-facher (1,25 x 10) Vergrößerung. Es wurden zwei zentrale Tibiaregionen, die sich knapp hinter der Epiphysenfuge befanden, ausgewählt und fotografiert (Abb. 12). Darauf schlossen sich folgende Arbeitsschritte wie die Inversion des Bildes in ein Negativbild (Abb. 13), anschließende Wahl des roten Farbauszugs (Abb. 14) und danach die Definition der Schwellenwerte (Abb. 15) für die drei zu messenden Gewebe (Fett, Trabekel, hämatopoetisches, lymphatisches Gewebe) an. In diesem Zusammenhang ist der Schwellenwert ein Wert, der als Grenzwert für die Verarbeitung des Signals genutzt wurde. Wurde der eingestellte Schwellenwert unterschritten, so konnte kein Gewebe zugeordnet werden. Dabei schlug das Programm Schwellenwerte vor, die, unter ständiger Kontrolle des Echtfarbbildes, manuell angepasst werden konnten. Am

Ende entstand, auf der Basis der zugewiesenen Schwellenwerte, eine Phasenanalyse, die die absoluten und relativen Anteile der drei Gewebe lieferte.

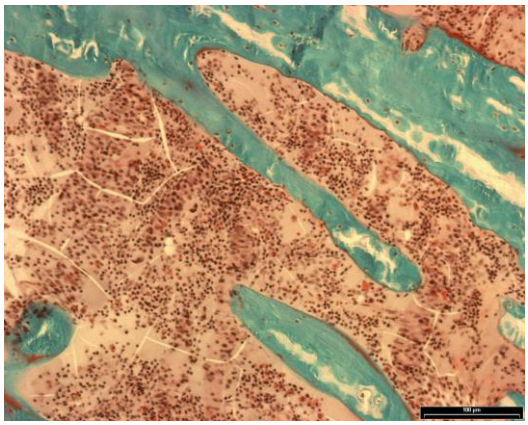

Abb. 12: Echtfarbbild.
Vergrößerung: 12,5. Präparat: 35-6

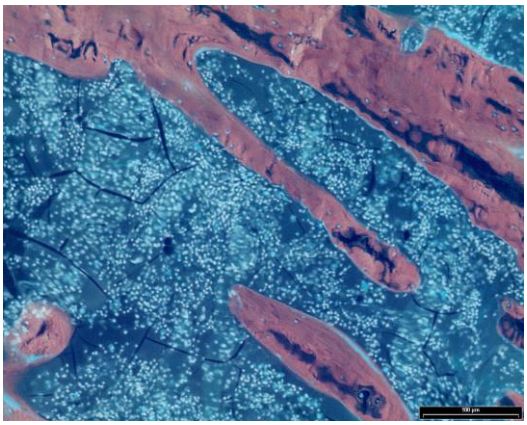

Abb. 13: Nach der Inversion.
Vergrößerung: 12,5. Präparat: 35-6

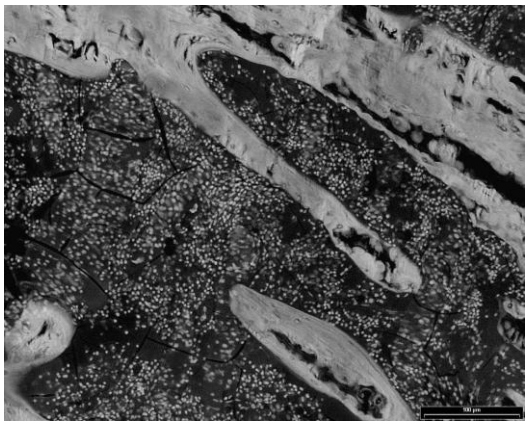

Abb. 14: Nach Einstellung des roten Farbauszugs.
Vergrößerung: 12,5. Präparat: 35-6

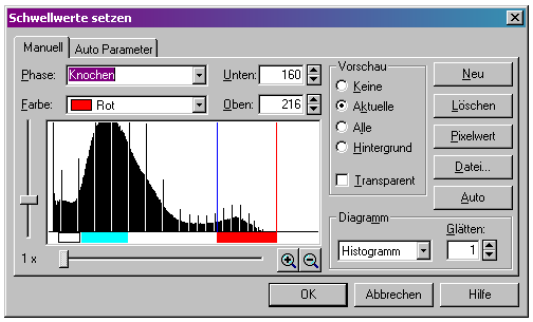

Abb. 15: Balken zum Einstellen der Schwellenwerte im Bild. Auf Basis der zugewiesenen Schwellenwerte entstand die Phasenanalyse mit den absoluten und relativen Anteilen der drei Gewebe

2.3.6 Trabekelstrukturanalyse

Zur Beschreibung des trabekulären Vernetzungsgrades wurde die Trabekelstrukturanalyse nach der Methode von *Dalle Carbonare et al. (2005)* und *Garrahan et al. (1986)* vorgenommen. Dazu wurden Bilder mittig und direkt hinter der Wachstumsfuge in 3,125-facher (1,25 x 2,5) Vergrößerung angefertigt. Darin wurden Knoten, freie Enden und Verbindungspunkte markiert und gezählt. Freie Enden sind Unterbrechungen im trabekulären Netzwerk und in der Abbildung 16 als grüner Punkt

dargestellt. Verbindungspunkte sind Verbindungen zwischen zwei Trabekeln und in der Abbildung 16 als schwarzer Punkt sichtbar. Knoten sind Verbindungen zwischen drei oder mehreren Trabekeln und sind in der Abbildung 16 als roter Punkt markiert. Die Anzahl und das Verhältnis der Punkte zueinander wurden in Excel-Tabellen gespeichert.

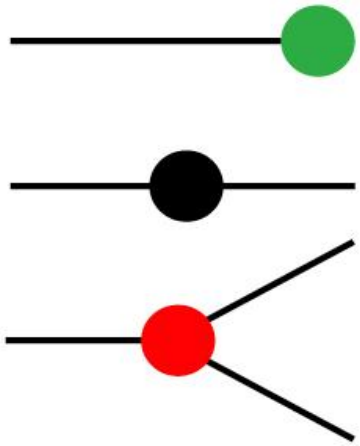

Abb. 16: Schema
(von oben nach unten)
Freie Enden (grüner Punkt), Verbindungspunkte (schwarzer Punkt), Knoten (roter Punkt)

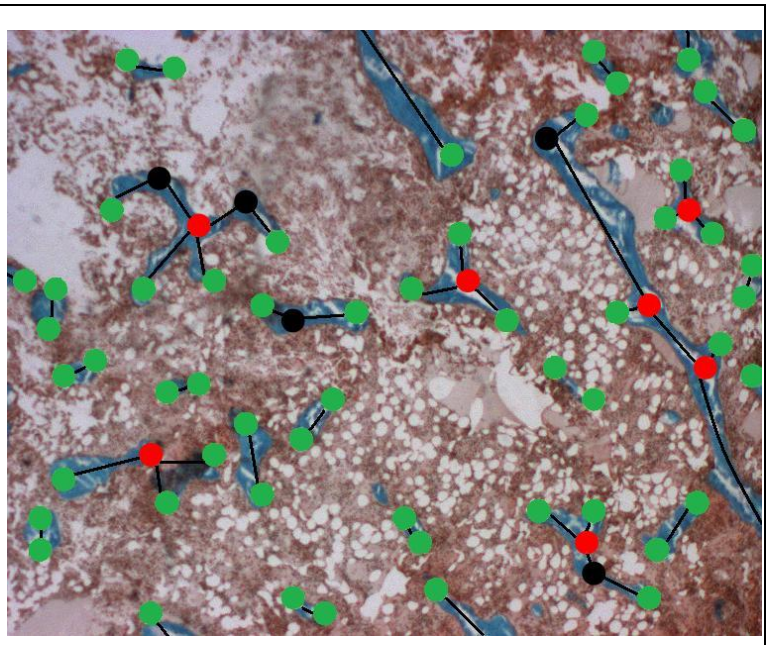

Abb. 17: Trabekelstrukturanalyse eines Präparates aus der Kontrollgruppe.
Vergrößerung: 3,125. Präparat: 4-8
Grün: Unterbrechungen im Netzwerk
Schwarz: Verbindungen zwischen 2 Trabekeln
Rot: Verbindungen zwischen 3 und mehr Trabekeln

2.4 Statistische Auswertung

Alle Messergebnisse wurden zunächst in Excel (Microsoft Corporation, Redmond) gesammelt und gespeichert. Die graphische Darstellung und Analyse wurde mit der Software PRISM 5® (GraphPad, San Diego) vorgenommen. Es wurden mit Hilfe des arithmetischen Mittels (SEM) Mittelwerte und Standardfehler der einzelnen Gruppen bestimmt. Die graphische Abbildung erfolgte in Form von Säulendiagrammen. Die Signifikanz wurde mit der Varianzanalyse für wiederholte Messungen eines Faktors (ANOVA) und dem darauf folgendem multiplen t-Test nach Dunnett ermittelt. Dabei lag die Signifikanzgrenze bei $p<0,05$ und wurde bei signifikanten Ergebnissen in der

Graphik durch ein Symbol (*) markiert. Hierbei wurden die einzelnen Gruppen jeweils mit der Kontrollgruppe verglichen.

3. Ergebnisse

3.1 Der Futterverbrauch

Die Messungen zum Futterverbrauch wurden in Form von Excel Tabellen bereitgestellt. In den Abbildungen 18 und 19 ist der tägliche Futterverbrauch pro Tier in Gramm dargestellt. Auf der Abszisse finden sich die Versuchsgruppen und zusätzlich die Gruppe der durchschnittlichen Futteraufnahme vor Ovarektomie (vor Ovx). Auf der Ordinate kann man die Futteraufnahme pro Tag und Tier in Gramm (g) ablesen.

Vor der Ovx verbrauchten die Ratten täglich durchschnittlich 16,35 g Futter pro Tier.

Die Gruppen, die ihre Versuchssubstanzen s.c. appliziert bekamen, zeigten folgende Ergebnisse (Abb. 18): Ein einzelnes Kontrolltier nahm täglich 17,86, ein Tier der STX-Gruppe 18,38, ein Tier der TC1-Gruppe 17,64 und ein Tier der TC2-Gruppe 17,88 g Futter auf. Der tägliche Futterverbrauch der STX-Gruppe war signifikant höher im Vergleich zu dem Futterverbrauch der Tiere vor der Ovx.

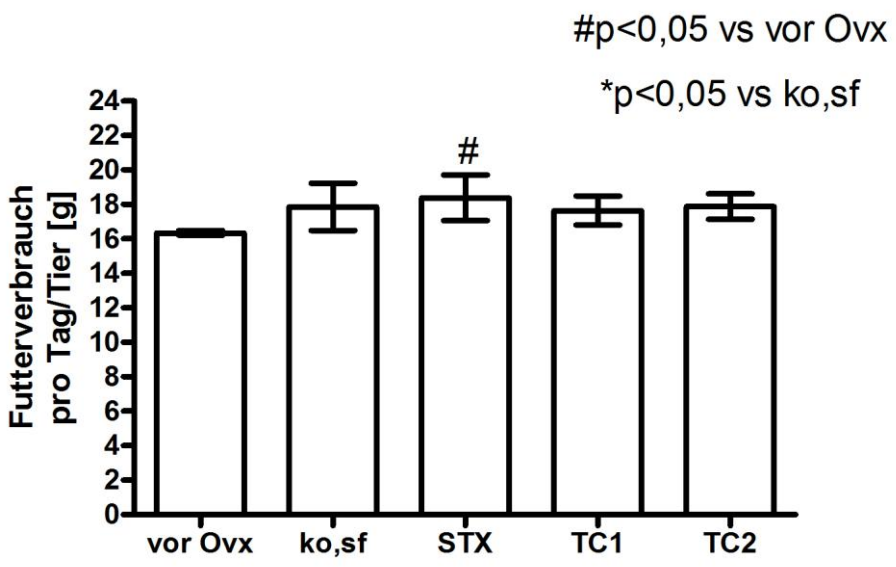

Abb. 18: Der Effekt von STX und TC (s.c., 4 Wochen bei ovx Ratte) auf den Futterverbrauch pro Tag und Tier in Gramm im Vergleich zur Kontrollgruppe und der Tiere vor der Ovx

Die Ergebnisse der Tiere, die ihre Versuchssubstanzen p.o. aufnahmen, sind in der Abbildung 19 dargestellt. Dabei verbrauchte ein einzelnes Kontrolltier täglich 18,91, ein Tier der Ecd-Gruppe 19,72 und ein Tier der E2-Gruppe 13,13 g Futter. Der tägliche Futterverbrauch der Ecd-Gruppe war signifikant höher im Vergleich zu dem

Futterverbrauch der Tiere vor der Ovx. Der Futterverbrauch der E2-Tiere war signifikant geringer als der Futterverbrauch der Kontrolltiere und der der Tiere vor Ovx. Aus dem Futterverbrauch der Tiere lässt sich die aufgenommene Menge der Testsubstanzen und Dosis pro Tag und Tier errechnen.

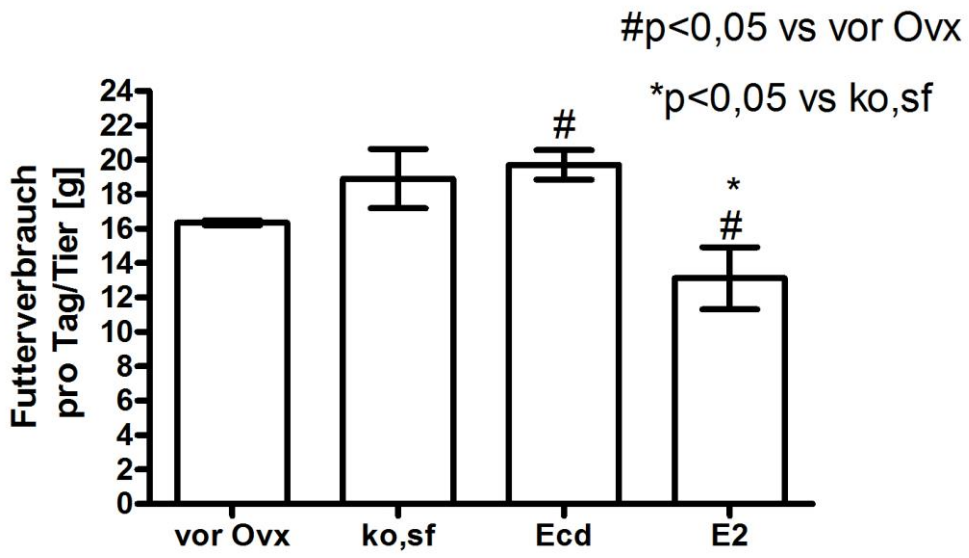

Abb. 19: Der Effekt von Ecd und E2 (p.o., 4 Wochen bei ovx Ratte) auf den Futterverbrauch pro Tag und Tier in Gramm im Vergleich zur Kontrollgruppe und der Tiere vor der Ovx

3.2 Die Körpergewichtsentwicklung

Die Daten zum Körpergewicht der jeweiligen Tiere wurden in Form von Excel Tabellen bereitgestellt. Die Abbildungen 20 und 22 stellen die Entwicklung des Körpergewichts der einzelnen Versuchsgruppen dar. Auf der Abszisse ist der zeitliche Verlauf in Wochen vor und nach der Ovarektomie (Ovx) aufgetragen. Das Körpergewicht der SD-Ratten ist in Gramm (g) auf der Ordinate gezeigt.

In den Abbildungen 21 und 23 sind die Änderungen des Körpergewichts zwischen dem Zeitpunkt der ersten Körpergewichtsbestimmung, eine Woche vor der Ovx, und der letzten Versuchswoche pro Tier dargestellt. Auf der Abszisse sind die Versuchsgruppen und auf der Ordinate die Körpergewichtszunahme in Gramm (g) dargestellt.

Das Ausgangsgewicht aller Ratten betrug im Durchschnitt eine Woche vor der Ovx 263,55 g. Das Gewicht wurde wöchentlich bis zum Ende der 4ten Versuchswoche bestimmt. Im Laufe des Versuchs nahmen alle Tiere an Gewicht zu.

Die Tiere, die ihre Versuchssubstanzen s.c. appliziert bekamen, lieferten folgende Ergebnisse (Abb. 20 und 21): Nach vier Wochen wogen die Tiere der Kontrollgruppe 320,82 (+56,9), der STX-Gruppe 327,22 (+63,97), der TC1-Gruppe 323,40 (+59,65) und der TC2-Gruppe 326,05 (+62,17) g.

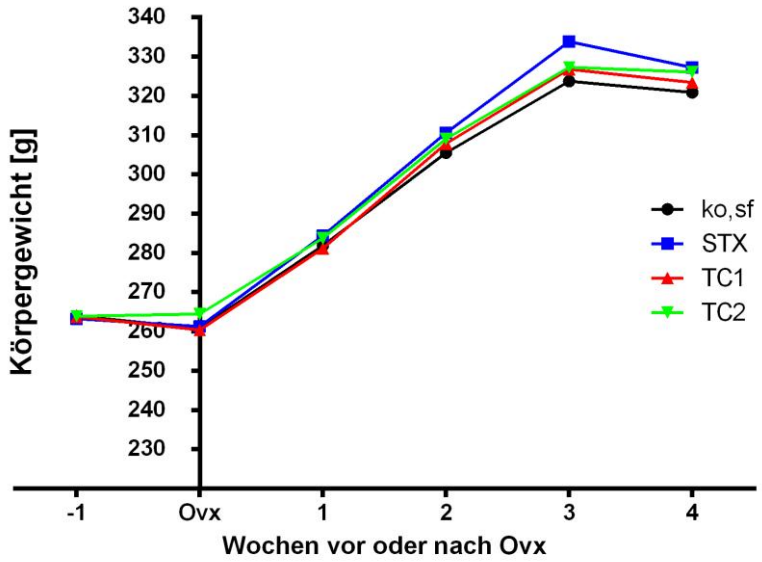

Abb. 20: Der Effekt von STX und TC (s.c., 4 Wochen bei ovx Ratte) auf die Entwicklung des Körpergewichts

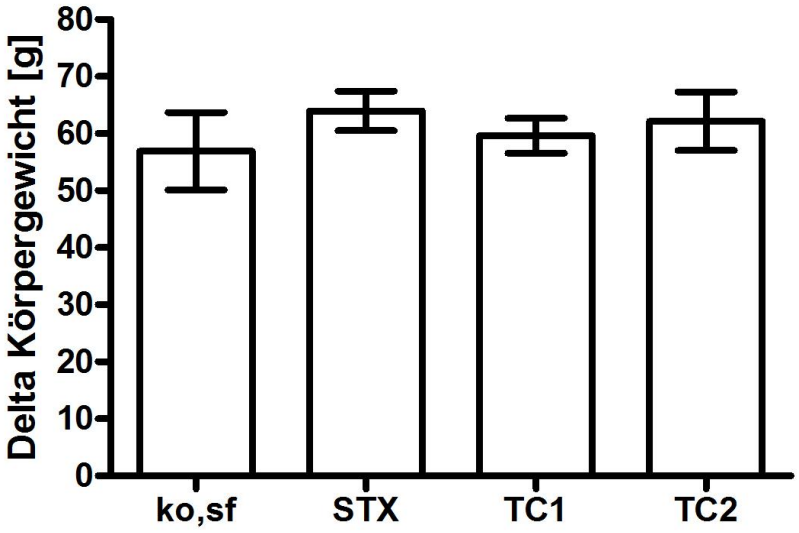

Abb. 21: Der Effekt von STX und TC (s.c., 4 Wochen bei ovx Ratte) auf die Differenz des Körpergewichts zwischen dem Zeitpunkt der ersten Messung eine Woche vor der Ovx und der letzten Messung vier Wochen nach Versuchsbeginn

Die Ergebnisse der Tiere, die ihre Versuchssubstanzen p.o. zu sich nahmen, sind in der Abbildung 22 und 23 dargestellt. Nach vier Wochen betrug das Gewicht der Tiere der Kontrollgruppe 321,22 (+58,04), der Ecd-Gruppe 324,0 (+63,79) und der E2-Gruppe 268,47 (+7,11) g. Dabei war die Gewichtszunahme der E2-Gruppe signifikant geringer zu der Gewichtszunahme der Kontrollgruppe.

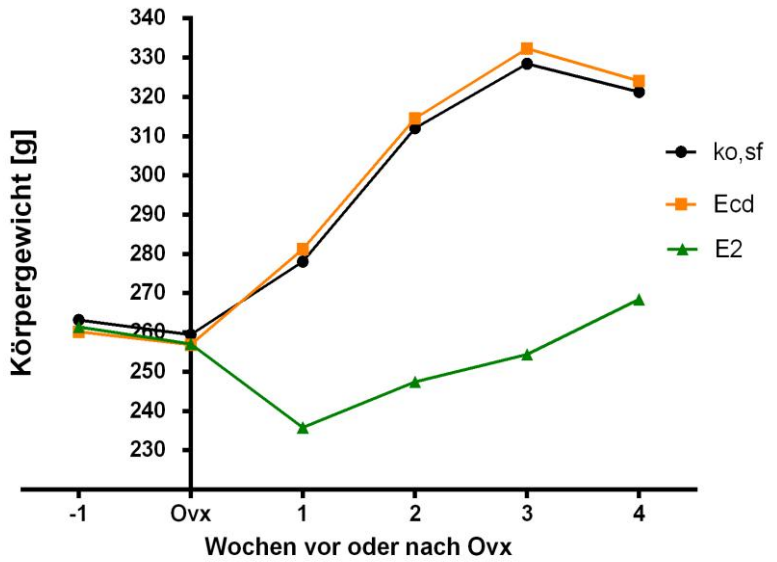

Abb. 22: Der Effekt von Ecd und E2 (p.o., 4 Wochen bei ovx Ratte) auf die Entwicklung des Köpergewichts

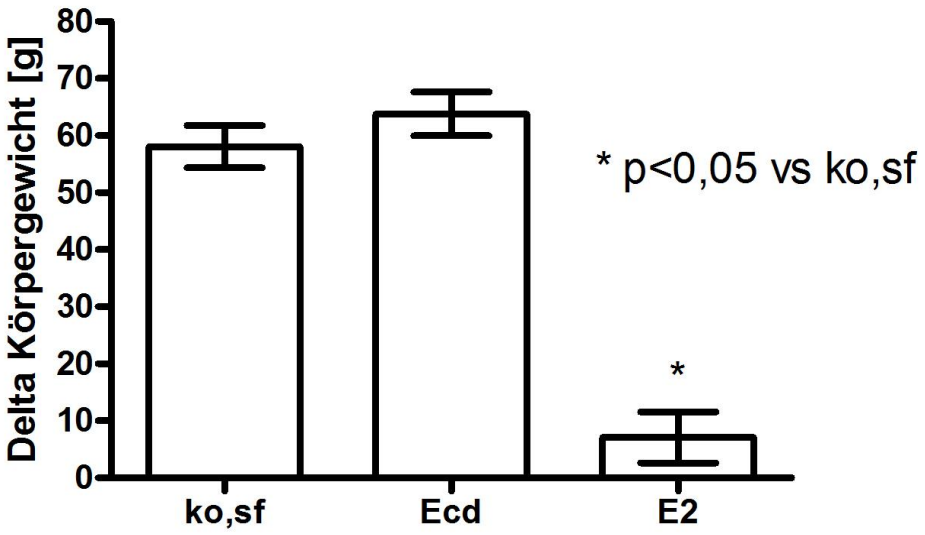

Abb. 23: Der Effekt von Ecd und E2 (p.o., 4 Wochen bei ovx Ratte) auf die Differenz des Körpergewichts zwischen dem Zeitpunkt der ersten Messung eine Woche vor der Ovx und der letzten Messung vier Wochen nach Versuchsbeginn

3.3 Die Histologische Auswertung der Kortikalisdicke

Die Kortikalisdicke wurde an der Metaphyse der Tibia gemessen. Die Ergebnisse sind in den Abbildungen 24 und 25 als Säulendiagramme präsentiert. Auf der Abszisse sind die einzelnen Versuchsgruppen und auf der Ordinate die Kortikalisdicke in µm aufgetragen.

Die Tiere, die ihre Versuchssubstanzen s.c. appliziert bekamen, zeigten folgende Ergebnisse (Abb. 24): Die Ratten der Kontrollgruppe erreichten eine mittlere Kortikalisdicke von 417,70 µm. Ähnlich war auch die mittlere Kortikalisdicke der STX-Gruppe mit 405,20 (−12,50) und der TC1-Gruppe mit 410,31 (−7,39) µm. Bei der TC2-Gruppe wurde eine Dicke von 356,87(−60,83) µm ohne Signifikanz festgestellt.

Die Ergebnisse der Tiere, die ihre Versuchssubstanzen p.o. zu sich nahmen, sind in der Abbildung 25 dargestellt. So hatten die Ratten der Kontrollgruppe eine mittlere Kortikalisdicke von 380,0 µm. Die Tiere der Ecd-Gruppe zeigten einen Wert von 403,37 (+23,37) µm. Mit einem Wert von 323,01 hatte die E2-Gruppe im Vergleich einen Unterschied um −56,99 µm.

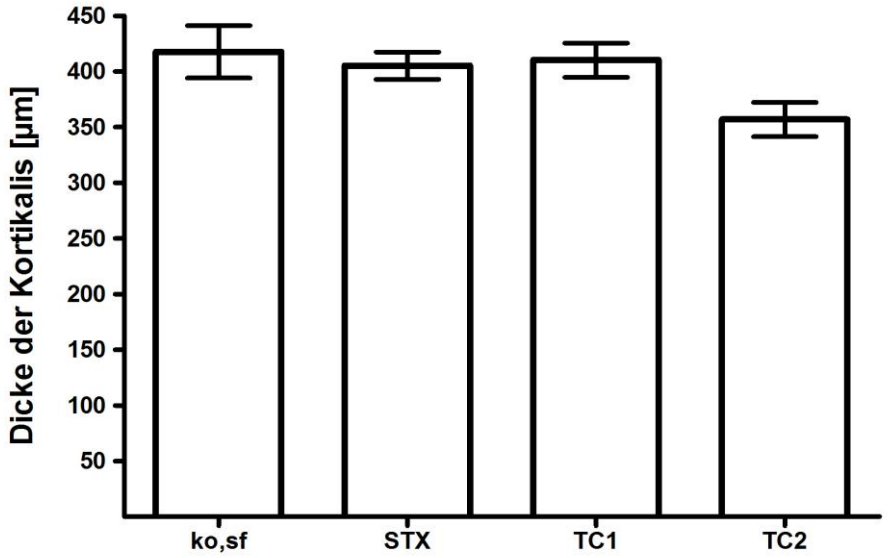

Abb. 24: Der Effekt von STX und TC (s.c., 4 Wochen bei ovx Ratte) auf die Dicke der Kortikalis der Metaphyse der Tibia

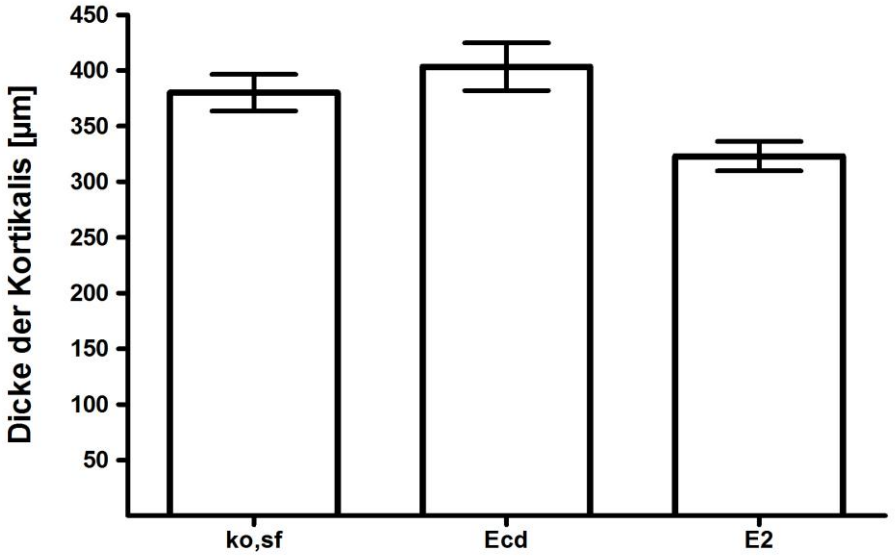

Abb. 25: Der Effekt von Ecd und E2 (p.o., 4 Wochen bei ovx Ratte) auf die Dicke der Kortikalis der Metaphyse der Tibia

3.4 Die Histologische Auswertung der Epiphysenfugendicke

Die Ergebnisse der Messung der Epiphysenfugendicke sind in den Abbildungen 26 und 27 als Säulendiagramme dargestellt. Auf der Abszisse sind die Versuchsgruppen und auf der Ordinate die Epiphysenfugendicke in µm zu sehen.

Die Tiere, die ihre Testsubstanzen s.c. aufnahmen, hatten folgende Ergebnisse (Abb. 26): Die Tiere der Kontrollgruppe erreichten eine mittlere Epiphysenfugendicke von 108,25, während die Tiere der Gruppen STX eine Dicke von 158,17 (+49,92), TC1 eine Dicke von 148,71 (+40,46) und TC2 eine Dicke von 154,90 (+46,65) µm aufwiesen und damit alle einen signifikanten Unterschied im Vergleich zur Kontrollgruppe zeigten.

Die Ergebnisse der Tiere, die ihre Versuchssubstanzen p.o. aufnahmen, sind in der Abbildung 27 graphisch dargestellt. Die Kontrollgruppe hatte eine mittlere Epiphysenfugendicke von 124,17µm. Die Ecd-Gruppe hatte eine Dicke von 146,83 und eine signifikante Veränderung um +22,66 µm. Keinen signifikanten Unterschied ließ die E2-Gruppe mit 115,14 und mit einer Differenz von −9,03 µm feststellen.

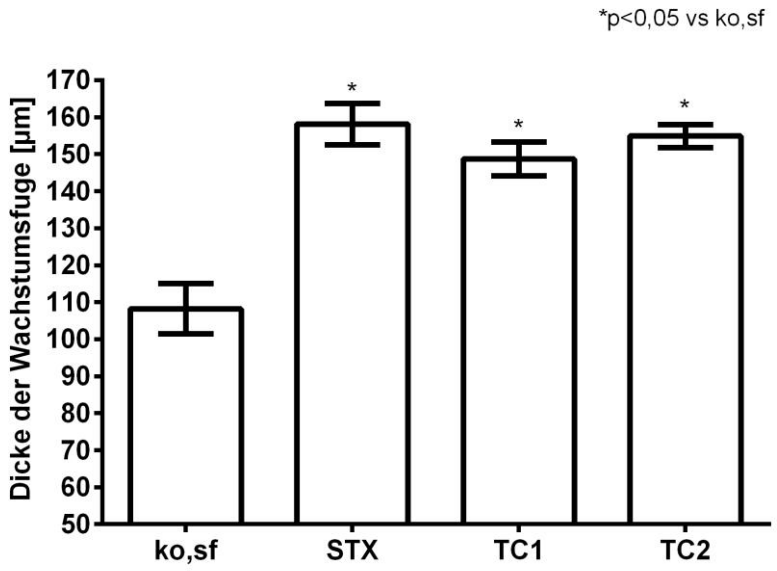

Abb. 26: Der Effekt von STX und TC (s.c., 4 Wochen bei ovx Ratte) auf die Dicke der Wachstumsfuge der Metaphyse der Tibia

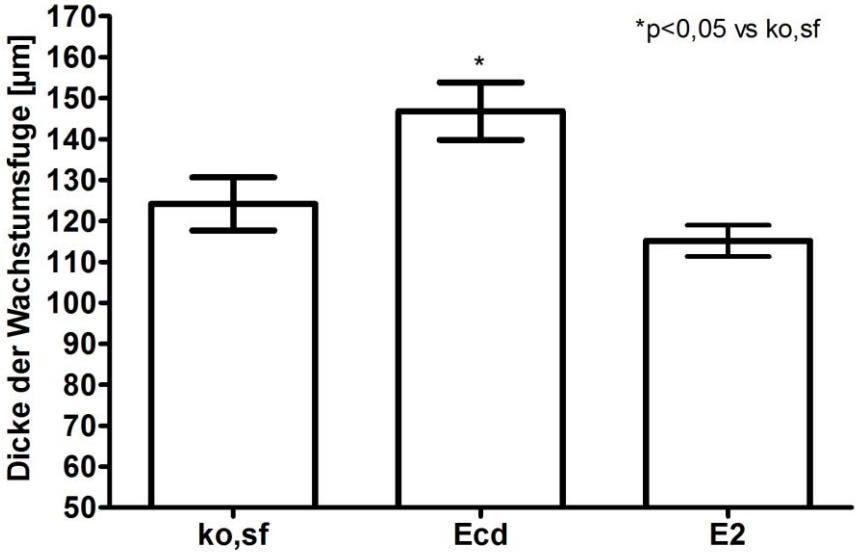

Abb. 27: Der Effekt von Ecd und E2 (p.o., 4 Wochen bei ovx Ratte) auf die Dicke der Wachstumsfuge der Metaphyse der Tibia

3.5 Die Histologische Auswertung der Gelenkknorpeldicke

Die Dicken des Gelenkknorpels der Tibia sind in den Abbildungen 28 und 29 als Säulendiagramme sichtbar. Auf der Abszisse sind die jeweiligen Versuchsgruppen und auf der Ordinate die Knorpeldicke in µm aufgezeigt.

Die Tiere mit s.c. Substanzapplikation lieferten folgende Ergebnisse (Abb. 28): Die Kontrolltiere hatten eine mittlere Knorpeldicke von 71,91 µm. Einen höheren, aber nicht signifikant anderen, Wert erreichten die Ratten der STX-Gruppe mit 90,81 (+18,90) µm. Eine signifikant höhere Dicke hatten die Tiere der Gruppen TC1 mit 133,34 (+61,43) und TC2 mit 148,27 (+76,36) µm.

Die Ergebnisse der Tiere, die ihre Versuchssubstanzen p.o. aufnahmen, sind in der Abbildung 29 dargestellt. Die Tiere der Kontrollgruppe hatten eine Dicke von 71,63 µm. Die Ecd-Gruppe erreichte eine Dicke von 127,41 und einen signifikanten Unterschied um +55,78 µm. Auch die E2-Gruppe zeigte einen signifikanten Dickenunterschied von 115,15 und einer Differenz um +43,52 µm.

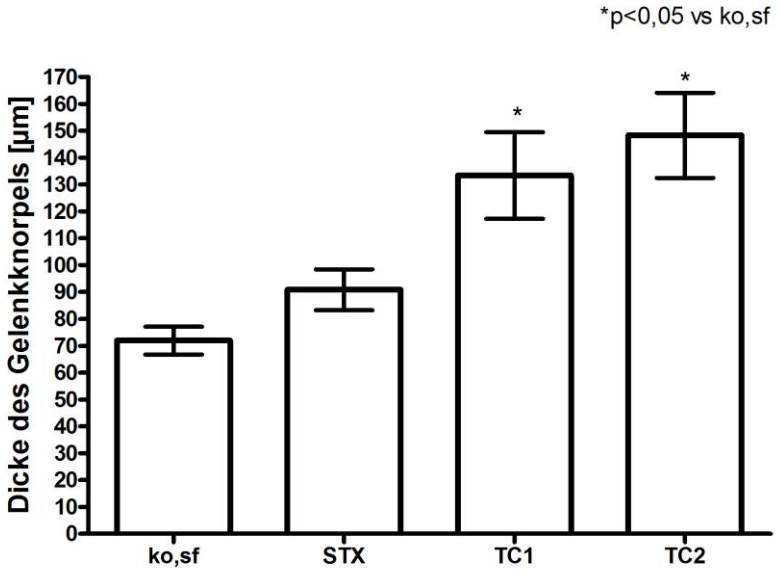

Abb. 28: Der Effekt von STX und TC (s.c., 4 Wochen bei ovx Ratte) auf die Dicke des Gelenkknorpels der Epiphyse der Tibia

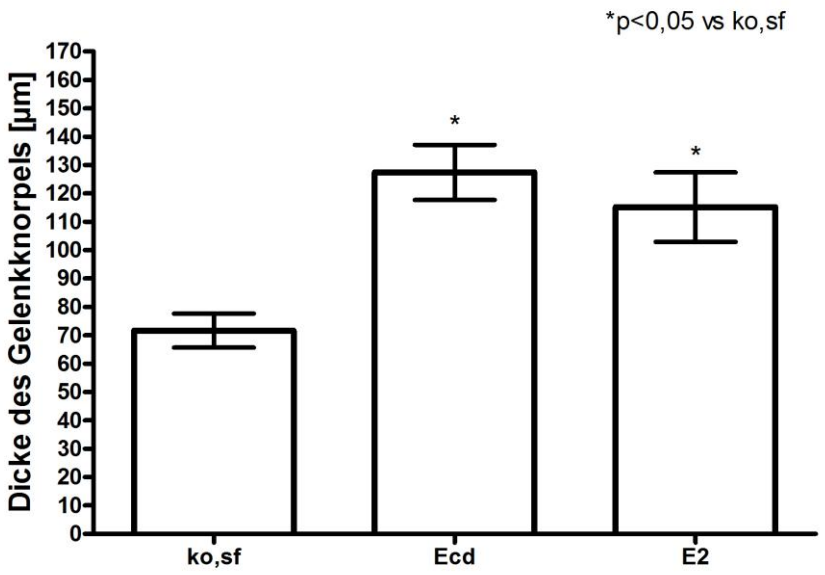

Abb. 29: Der Effekt von Ecd und E2 (p.o., 4 Wochen bei ovx Ratte) auf die Dicke des Gelenkknorpels der Epiphyse der Tibia

3.6 Die Flächenanteile von Fettgewebe, Trabekeln und hämatopoetischem, lymphatischem Gewebe in der Metaphyse der Tibia

Hier werden ebenfalls die Präparate der ovx Kontrollgruppe mit denen der Versuchsgruppen (STX, TC1, TC2 und Ecd, E2) verglichen. Die Ergebnisse sind in Säulendiagrammen dargestellt. Auf der Abszisse finden sich die jeweiligen Versuchsgruppen und auf der Ordinate sind die prozentualen Flächenanteile der zu untersuchenden Gewebe bezogen auf die gesamte endostale Fläche aufgetragen.

3.6.1 Fettanteil in der Metaphyse der Tibia

Der Effekt der verschiedenen Testsubstanzen auf den Fettanteil der gesamten endostalen Fläche der Metaphyse ist in den Abbildungen 30 und 31 graphisch dargestellt.

Die Ratten mit subkutaner Versuchssubstanzapplikation ließen folgende Ergebnisse finden (Abb. 30). Im Vergleich zu der Kontrollgruppe mit einem mittleren Anteil von 11,53% hatten alle anderen Versuchsgruppen signifikant kleinere prozentuale Fettanteile. So zeigten die Gruppen STX mit 1,34 (−10,19), TC1 mit 1,61 (−9,92) und TC2 mit 1,05 (−10,48) % einen deutlichen Unterschied.

Die Tiere mit der p.o. Substanzaufnahme lieferten folgendes Bild (Abb. 31): Die Kontrollgruppe hatte einen mittleren Fettanteil von 14,33%. Die Versuchsgruppen hatten im Vergleich geringere, aber auch signifikante Differenzen. So erreichte die Ecd-Gruppe einen Anteil von 5,34 (−8,99) und die E2-Gruppe einen von 7,70 (−6,63) %.

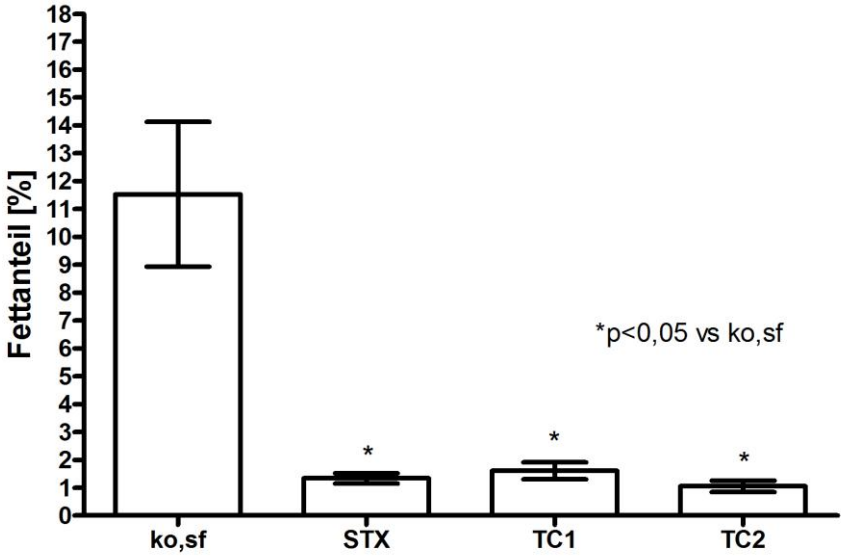

Abb. 30: Der Effekt von STX und TC (s.c., 4 Wochen bei ovx Ratte) auf den Fettanteil der gesamten endostalen Fläche der Metaphyse der Tibia

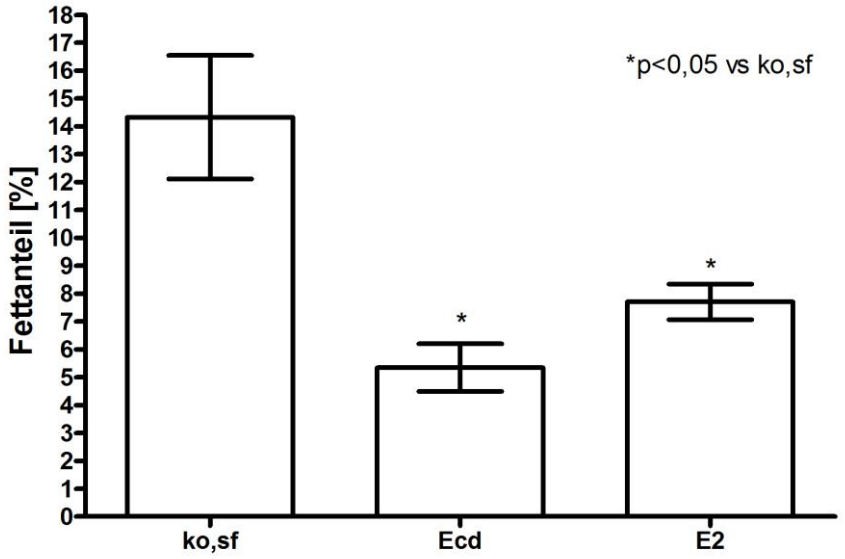

Abb. 31: Der Effekt von Ecd und E2 (p.o., 4 Wochen bei ovx Ratte) auf den Fettanteil der gesamten endostalen Fläche der Metaphyse der Tibia

3.6.2 Trabekelanteil in der Metaphyse der Tibia

Die Abbildungen 32 und 33 machen den Effekt der Testsubstanzen auf den Trabekelanteil der gesamten endostalen Fläche der Metaphyse deutlich.

Die Gruppen, denen die Versuchssubstanzen s.c. appliziert wurden, präsentierten folgende Ergebnisse (Abb. 32): Die Tiere der Kontrollgruppe erreichten einen mittleren Trabekelanteil von 8,64%. Alle anderen Testgruppen wiesen einen signifikant höheren Trabekelanteil auf. Einen hohen prozentualen Anteil erreichten die Ratten der STX-Gruppe mit 23,17 (+14,53), TC1-Gruppe mit 24,54 (+15,9) und TC2-Gruppe mit 24,55 (+15,91) %.

Die Ergebnisse der Tiere, die ihre Versuchssubstanzen p.o. aufnahmen, sind in der Abbildung 33 dargestellt. Die Kontrolltiere hatten einen mittleren Trabekelanteil von 13,74%. Bei den beiden Versuchsgruppen ließen sich signifikant höhere Werte finden. Daher erreichte die Ecd-Gruppe einen Wert von 22,90 (+9,16) und die E2-Gruppe einen Wert von 26,90 (+13,16) %.

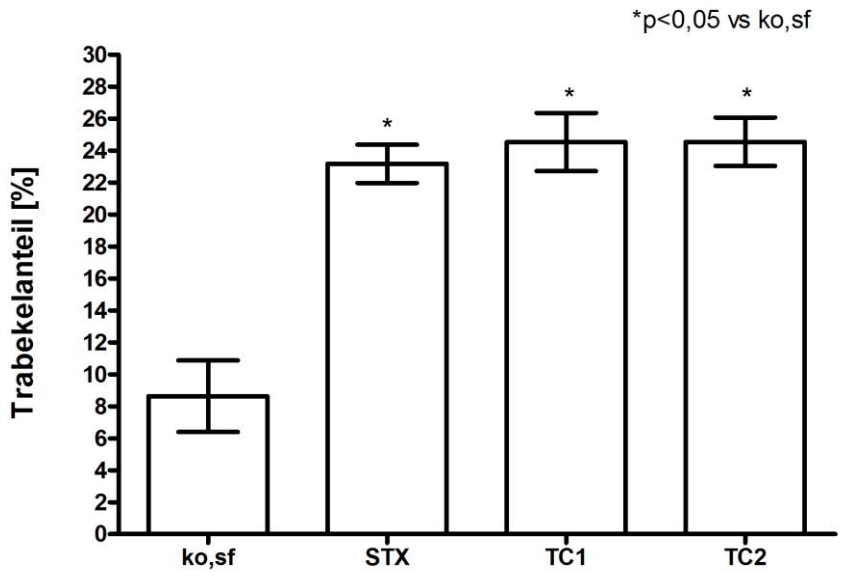

Abb. 32: Der Effekt von STX und TC (s.c., 4 Wochen bei ovx Ratte) auf den Trabekelanteil der gesamten endostalen Fläche der Metaphyse der Tibia

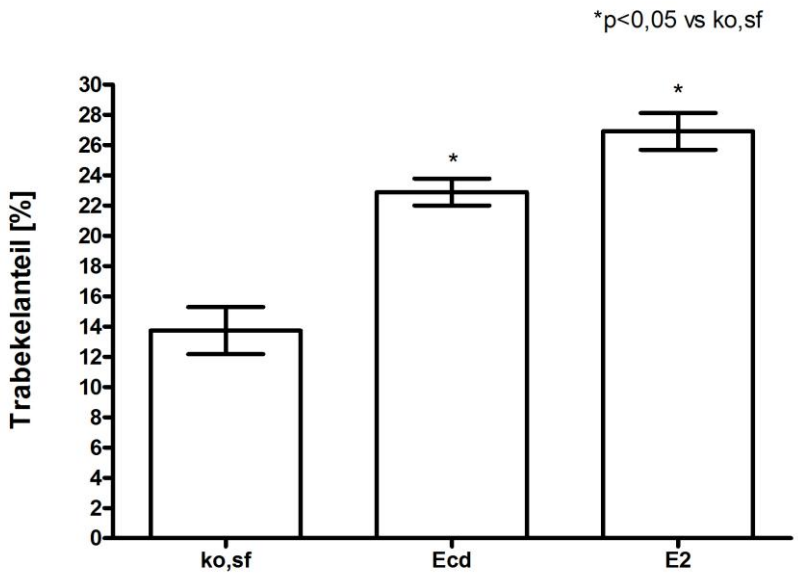

Abb. 33: Der Effekt von Ecd und E2 (p.o., 4 Wochen bei ovx Ratte) auf den Trabekelanteil der gesamten endostalen Fläche der Metaphyse der Tibia

3.6.3 Anteil an hämatopoetischem, lymphatischem Gewebe in der Metaphyse der Tibia

In der Abbildung 34 und 35 ist der Effekt der verschiedenen Testsubstanzen auf den Anteil des hämatopoetischen, lymphatischen Gewebes bezogen auf die gesamte endostale Fläche der Metaphyse im Vergleich zu den Kontrolltieren dargestellt.

Die Tiere, die ihre Versuchssubstanzen s.c. injiziert bekamen, hatten folgende Ergebnisse (Abb. 34): Die Kontrolltiere erzielten einen mittleren Anteil von 79,84%. Einen ähnlichen Wert wiesen die anderen Versuchsgruppen, ohne Signifikanz, auf. So lag der Anteil der STX-Gruppe bei 75,49 (−4,35), der TC1-Gruppe bei 73,86 (−5,98), der TC2-Gruppe bei 74,40 (−5,44) %.

Die Tiere, die ihre Versuchssubstanzen p.o. aufnahmen, hatten folgende Ergebnisse (Abb. 35). Die Kontrolltiere erreichten einen mittleren Anteil von 71,93%. Einen ähnlichen und nicht signifikant anderen Anteil hatten die Ratten der Ecd-Gruppe mit 71,76 (−0,17) und der E2-Gruppe mit 65,40 (−6,53) %.

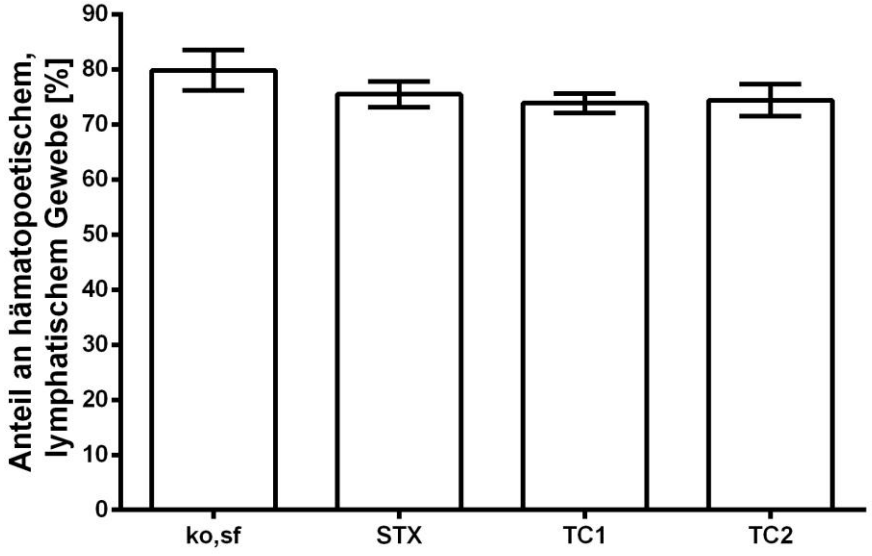

Abb. 34: Der Effekt von STX und TC (s.c., 4 Wochen bei ovx Ratte) auf den Anteil an hämatopoetischem, lymphatischem Gewebe der gesamten endostalen Fläche der Metaphyse der Tibia

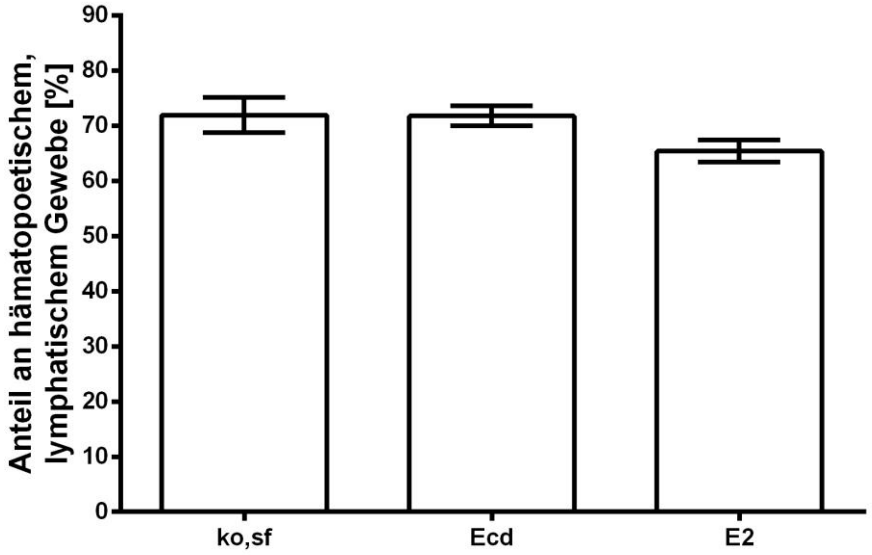

Abb. 35: Der Effekt von Ecd und E2 (p.o., 4 Wochen bei ovx Ratte) auf den Anteil an hämatopoetischem, lymphatischem Gewebe der gesamten endostalen Fläche der Metaphyse der Tibia

3.7 Die Trabekelstrukturanalyse

Auf der Basis der Trabekelstrukturanalyse, wie in Kapitel 2.3.6 im Material- und Methodenteil auf Seite 31-32 beschrieben, werden im Folgenden die Werte der Kontrollgruppe mit den Werten der anderen Versuchsgruppen (STX, TC1, TC2 und Ecd, E2) verglichen. Die Ergebnisse sind in Säulendiagrammen mit den Versuchsgruppen auf der Abszisse und den zu untersuchenden Parametern (Anzahl an Knoten, Anzahl an freien Enden, Verhältnis Knoten zu freien Enden) auf der Ordinate dargestellt.

3.7.1 Anzahl an Knoten in den Trabekeln der Metaphyse

Der Effekt der verschiedenen Stoffe auf die Anzahl an Knoten in den Trabekeln ist in den Abbildungen 36 und 37 graphisch sichtbar.

Die Ergebnisse der Tiere, die ihre Versuchssubstanzen s.c. appliziert bekamen, sind in der Abbildung 36 sichtbar. Die Kontrollgruppe wies eine mittlere Knotenanzahl von 8,25 Stück pro Bild auf. Die anderen Versuchsgruppen hatten alle signifikant höhere Stückzahlen. So fand man in der STX-Gruppe einen Mittelwert von 15,08 (+6,83), die TC1-Gruppe erreichte einen von 16,0 (+7,75) und die TC2-Gruppe einen von 15,92 (+7,67) Knoten.

Die Ergebnisse der anderen Tiere, mit p.o. Substanzaufnahme, sind in der Abbildung 37 graphisch darstellt. Die Kontrolltiere zeigten eine mittlere Anzahl von 8,7 Knoten. Die Ecd-Gruppe erreichte im Durchschnitt 14,08 (+5,38) Knoten und die E2-Gruppe eine Anzahl von 23,64 (+14,94) Knoten. Auch diese beiden Ergebnisse waren signifikant.

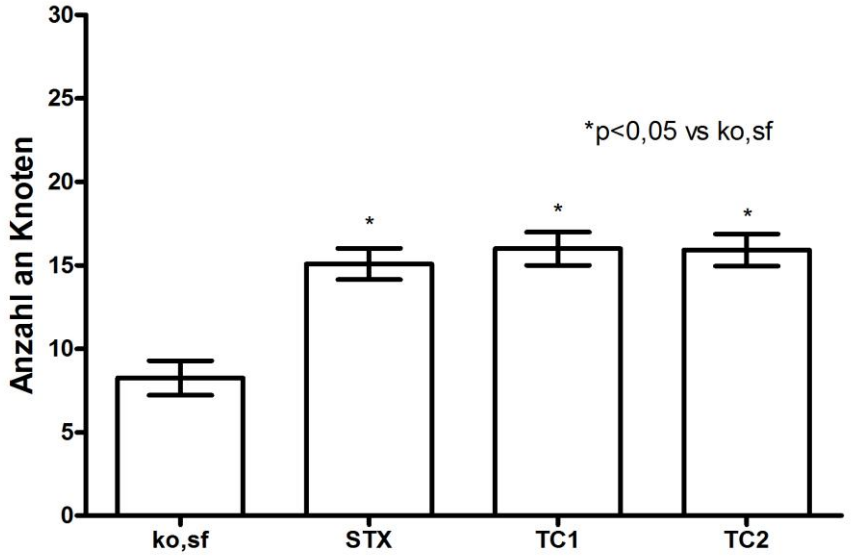

Abb. 36: Der Effekt von STX und TC (s.c., 4 Wochen bei ovx Ratte) auf die Anzahl an Knoten in der Metaphyse der Tibia

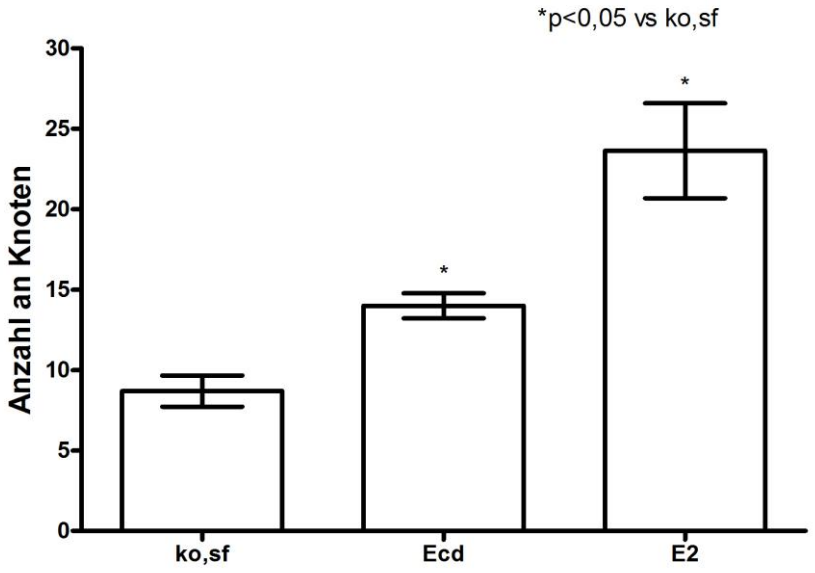

Abb. 37: Der Effekt von Ecd und E2 (p.o., 4 Wochen bei ovx Ratte) auf die Anzahl an Knoten in der Metaphyse der Tibia

3.7.2 Anzahl an freien Enden in den Trabekeln der Metaphyse

Der Effekt der verschiedenen Substanzen (STX, TC1, TC2, Ecd und E2) auf die Anzahl an freien Enden in den Trabekeln ist in den Abbildungen 38 und 39 präsentiert. Bei der genaueren Betrachtung schwanken ausnahmslos alle Versuchsgruppen um einen Wert von 50 freien Enden pro Bild.

Die Ergebnisse der Gruppen mit s.c. Substanzapplikation finden sich in der Abbildung 38. Die mittlere Anzahl der freien Enden der Kontrollgruppe lag bei 53,75. Die Anzahl der freien Enden der STX-Gruppe lag bei 52,0 (−1,75), der TC1-Gruppe bei 51,75 (−2,0) und der TC2-Gruppe bei 55,25 (+1,5) pro Bild.

Die Ergebnisse der Tiere, die ihre Versuchssubstanzen p.o. aufnahmen, sind in der Abbildung 39 sichtbar. Die Kontrollgruppe hatte im Durchschnitt 52,70 freie Enden pro Bild. Die Ecd-Gruppe hatte eine Anzahl von 51,85 (−0,85) und die E2-Gruppe eine Anzahl von 53,79 (+1,09) freien Enden pro Bild.

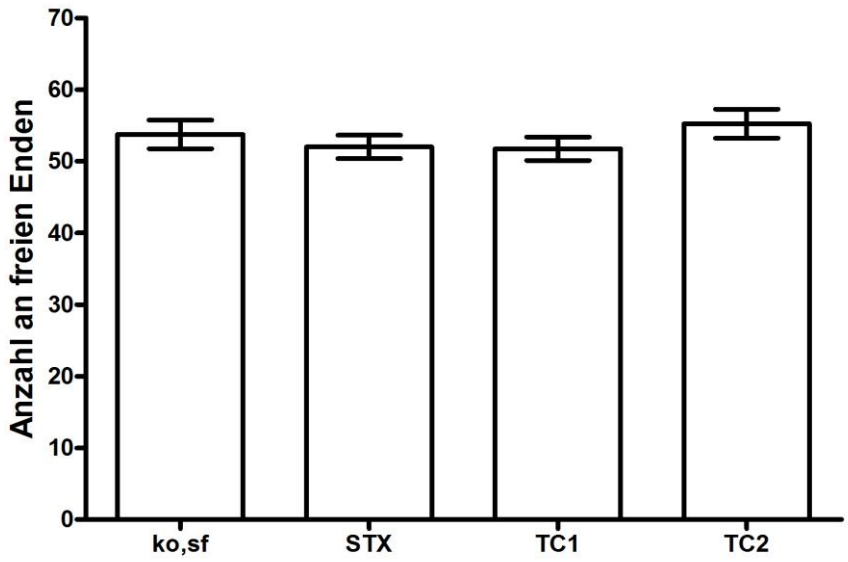

Abb. 38: Der Effekt von STX und TC (s.c., 4 Wochen bei ovx Ratte) auf die Anzahl an freien Enden in der Metaphyse der Tibia



Abb. 39: Der Effekt von Ecd und E2 (p.o., 4 Wochen bei ovx Ratte) auf die Anzahl an freien Enden in der Metaphyse der Tibia

3.7.3 Verhältnis Knoten zu freien Enden in den Trabekeln der Metaphyse

Das Verhältnis von Knoten zu freien Enden in den Trabekeln ist in den Abbildungen 40 und 41 dargestellt.

Die Tiere, die ihre Versuchssubstanzen s.c. injiziert bekamen, hatten folgende Ergebnisse (Abb. 40). Die Kontrolltiere erreichten ein mittleres Verhältnis von 0,15. Alle anderen Gruppen zeigten ein signifikant anderes Verhältnis. So fand man bei den Tieren der STX-Gruppe ein Verhältnis von 0,3 (+0,15), bei der TC1-Gruppe ein Verhältnis von 0,31 (+0,16) und bei der TC2-Gruppe eines von 0,3 (+0,15).

Signifikant waren auch die Ergebnisse der Tiere, die ihre Versuchssubstanzen mit dem Futter appliziert bekamen (Abb. 41). Die Kontrollgruppe hatte ein Verhältnis von 0,16 und die Ecd-Gruppe ein Verhältnis von 0,27 (+0,11). Der größte Unterschied war bei der E2-Gruppe mit einem Wert von 0,42 und einer Differenz von +0,26 nachweisbar.

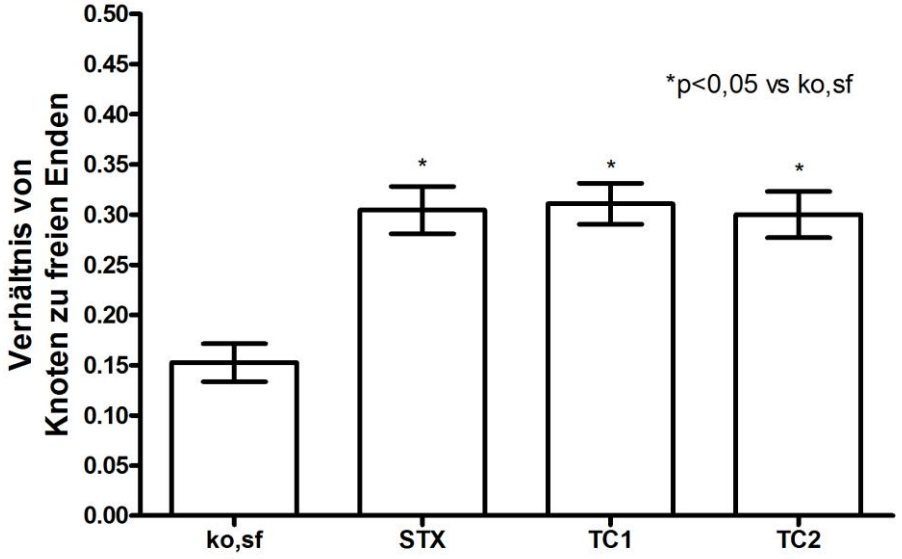

Abb. 40: Der Effekt von STX und TC (s.c., 4 Wochen bei ovx Ratte) auf das Verhältnis von Knoten zu freien Enden in der Metaphyse der Tibia

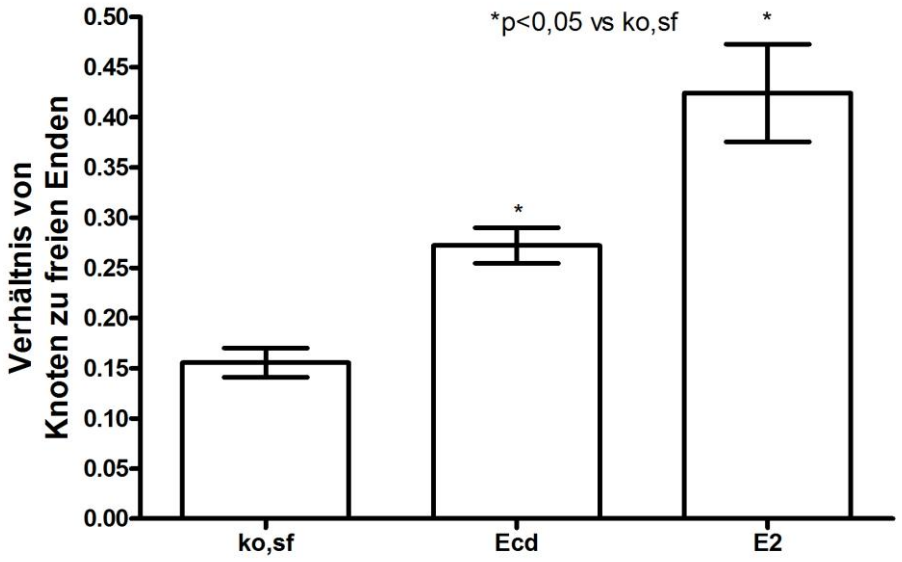

Abb. 41: Der Effekt von Ecd und E2 (p.o., 4 Wochen bei ovx Ratte) auf das Verhältnis von Knoten zu freien Enden in der Metaphyse der Tibia

4. Diskussion

4.1 Studienziele

Die vorliegende Arbeit befasst sich mit der Fragestellung, welchen Effekt *Tinospora cordifolia*, Ecdyson und STX im Vergleich zu E2 auf die Knochenstruktur der Tibia, das Fressverhalten und das Körpergewicht in einer ovx Ratte haben.

Bereits vor Versuchsbeginn wurde in der Arbeitsgruppe Endokrinologie die Beobachtung gemacht, dass die vorliegenden Testsubstanzen *Tinospora cordifolia* (*Kapur et al. 2008*), Ecdyson (*Seidlová-Wuttke et al. 2010b*) und STX (*Roepke et al.* 2010) knochenprotektive Wirkungen besitzen. Ziel der vorliegenden Studie ist es, durch umfassende histologische Untersuchung diese osteoprotekive Wirkung zu bestätigen und neue Erkenntnisse über die Wirkungsweise der Substanzen auf die einzelnen Strukturen des Knochens zu gewinnen. Aus diesem Grund wurde die histomorphometrische Analyse zur Untersuchung der strukturellen trabekulären Integrität des Knochens gewählt. Die Daten über die Infrastruktur der Trabekel konnten vorherige Aufnahmen mit der QCT nicht liefern. Außerdem wurden die Testsubstanzen parallel, mit zwei Applikationswegen, in einem Versuch verabreicht und konnten durch getrennte Kontrollgruppen besser verglichen werden. Die beiden seltenen Testsubstanzen TC und STX wurden subkutan (s.c.) appliziert, während Ecd p.o. verabreicht wurde. Diese Separierung in den Testgruppen fand auch in den Kontrollgruppen statt. Damit eine bessere Vergleichbarkeit der Substanzen, die s.c. injiziert wurden, gegeben ist, wurde der jeweiligen zu vergleichenden Kontrollgruppe zusätzlich s.c. eine physiologische Substanz injiziert.

Untersucht wurde die Metaphyse der Tibia der Ratte histologisch. Vor allem dieser Bereich der Tibia reagiert verstärkt auf endokrine Veränderungen *(Martin et al. 2003, Seidlová-Wuttke et al. 2008).* Die ovarektomierte (ovx) Ratte ist als Modell zur Simulation der weiblichen postmenopausalen Osteoporose anerkannt *(Turner et al. 2001, Høegh-Andersen et al. 2004)* und es gibt viele Gemeinsamkeiten während des Knochenabbaus der ovx Ratte und der postmenopausalen Frau *(Kalu 1991)*.

Deshalb stand die Histologie der Tibia der ovx SD-Ratten im Fokus der Untersuchung. Es wurde die mittlere Kortikalis-, Gelenkknorpel- und Epiphysenfugendicke ermittelt. Außerdem wurde die Knochenstruktur mit Hilfe der Trabekelstrukturanalyse untersucht und die endostalen Anteile erfasst. Zusätzlich wurden das Körpergewicht und Fressverhalten der Tiere kontrolliert.

4.2 Die verwendeten Methoden

Im Rahmen der durchgeführten Studie wurden weibliche ovx SD-Ratten verwendet. Diese sind als Studienmodell zur Erforschung der postmenopausalen Osteoporose anerkannt und etabliert (*Turner et al. 2001, Kharode et al. 2008, Seidlová-Wuttke et al. 2003)*. Der Versuchsaufbau ist konsequent und geeignet, um die Fragestellung zu lösen.

Die Untersuchung des hyalinen Knorpels, der Epiphysenfuge, der Kortikalis und der Mikroarchitektur des Knochens mit Hilfe von histologischen Präparaten ist üblich. Die Knochenhistomorphometrie bietet sich für die Untersuchung der strukturellen trabekulären Integrität des Knochens an. Während eine Strukturanalyse der Infrastruktur des Knochens mit Hilfe der QCT nicht möglich ist. Eine histologische Analyse der zweidimensionalen trabekulären Mikroarchitektur nach der Methode von *Dalle Carbonare et al. (2005)* liefert wichtige Aussagen über die räumliche Organisation, die Qualität der Trabekel und die Knochenfestigkeit. Die QCT erlaubt Aussagen über die Knochenmineraldichte und den Knochenmineralgehalt und liefert darüber Rückschlüsse über die Knochenstabilität. Neben der fehlenden Aussage über die Infrastruktur kann die QCT auch keine weitere Differenzierung eines Gewebes vornehmen, sondern nur seine Dichte wiedergeben. So ist die Unterscheidung in zum Beispiel Fett und hämatopoetisches, lymphatisches Gewebe nur mit Hilfe der Knochenhistomorphometrie möglich.

Aufgrund des Stellenwerts der Kontrollgruppe als wichtigste Versuchsgruppe wurde diese getrennt. Um noch genauere Vergleichsmöglichkeiten und ähnliche Versuchsbedingungen zu erhalten, wurde die Kontrollgruppe, die sf Futter erhielt, in zwei Teilgruppen geteilt. Um einen besseren Vergleich mit den Versuchsgruppen, denen die Testsubstanzen s.c. injiziert wurden, zu haben, hat man auch einer Teilgruppe zusätzlich s.c. täglich die physiologische Substanz Cremophor®, die keine Wirkung auf den Organismus hat, injiziert. Die andere Versuchsgruppe wurde, wie die Tiere, die ihre Versuchssubstanzen p.o. aufnahmen, nur gefüttert. Man hat sich für diese Trennung entschieden, weil das tägliche Injizieren von Substanzen den Tagesablauf der Tiere und dadurch die Ergebnisse verändern kann. Schließlich wurden die Ratten zeitweise aus ihrer gewohnten Umgebung genommen. Dies könnte vermehrt Stress und Stresshormone, veränderte Nahrungsaufnahme, mehr Bewegung durch Unruhe im Käfig, Schmerz nach der Injektion, veränderter Schlaf-

Wachrhythmus bei den Tieren ausgelöst haben. Aber auch gegenteilige Effekte durch die Zuwendung des Menschen vor und nach der Injektion sind denkbar.

4.3 Der Futterverbrauch

Der erhöhte Futterverbrauch der Tiere hat ihre Gewichtszunahme zur Folge. Außer den Tieren, die E2 erhielten, haben alle anderen Tiere nach der Ovx mehr gefressen als vorher. Es ist bekannt, dass E2 die Futteraufnahme über den ERα *(Geary et al. 2001)* und wahrscheinlich über die Aktivierung eines G-Protein-gekoppelten membranständigen Östrogenrezeptors (mER) *(Lebesgue et al. 2010)* kontrolliert. Durch diese Östrogenregulation nehmen die Tiere nicht zu.

Ecd und TC (in beiden Konzentrationen) scheinen keinen hemmenden Einfluss auf das Fressverhalten zu nehmen und haben keinen östrogenähnlichen Effekt. Man kann den erhöhten Futterverbrauch durch den stimulierenden Effekt von Ecd auf das Wachstum und den Muskelaufbau erklären (*Dinan et Lafont 2006, Seidlová-Wuttke et al. 2010a*). Eine gesteigerte Futteraufnahme unter Ecd nach Ovx wurde auch in anderen Studien beobachtet *(Kapur et al. 2010)*.

Auch STX hatte in dem vorliegenden Versuch keinen hemmenden Einfluss auf das Fressverhalten, welches sich in der Entwicklung des Körpergewichts widerspiegelt. Trotzdem gibt es Annahmen, dass STX über den mER, welcher für die Kontrolle des Futterverbrauchs und des Körpergewichts verantwortlich ist, im Hypothalamus wirkt *(Roepke et al. 2010).* So konnte in dem oben genannten Versuch mit einer höheren Dosis gezeigt werden, dass bei weiblichen ovx Meerschweinchen der Futterverbrauch unter STX sinkt *(Roepke et al. 2010)*. Manche Autoren verweisen darauf, dass STX gegenüber E2 noch wirksamer an den Membranrezeptor binden und Neurone aktivieren kann *(Qiu et al. 2006)*.

4.4 Das Körpergewicht

Nach der Ovx nehmen die Ratten normalerweise deutlich an Gewicht zu *(Seidlová-Wuttke et al. 2003)*. So kam es auch in dem vorliegenden Versuch zu einer Gewichtszunahme der ovx Kontrolltiere. Dieses Phänomen wird auch bei Frauen nach dem Klimakterium beobachtet, hierbei kommt es vor allem im intraabdominalen Bereich zu Fettakkumulation *(Brown et Clegg 2010)*.

Unter E2-Substitution kam es zu keiner Gewichtszunahme der ovx Ratten und das Gewicht war signifikant niedriger als das der Kontrolltiere. Dies wurde auch in vielen anderen Studien festgestellt und es ist bekannt, dass Östrogene über den ERα und einen Membranrezeptor im Hypothalamus Einfluss auf den Energiehaushalt nehmen *(Qiu et al. 2003, Geary et al. 2001)*.

Die Substitution von TC in unterschiedlicher Konzentration konnte eine Gewichtszunahme nach Ovx nicht verhindern. In einem ähnlichen Versuch über vier Wochen mit TC lässt sich auch eine deutliche Gewichtszunahme belegen *(Kapur et al. 2008)*. Dieses Ergebnis passt zu dem Ergebnis der Ecd-Gruppe.

Auch die Ecd-Tiere nahmen, ähnlich wie die Kontrolltiere und die TC-Gruppe, an Körpergewicht zu. Dieser Sachverhalt wurde auch in anderen Studien dokumentiert: Weder in Futterstudien mit ähnlicher Dosis über drei Monate *(Seidlová-Wuttke et al. 2010a, Seidlová-Wuttke et al. 2010b)* noch in Futterstudien über einen Monat mit einer Dosis von 52,8 mg pro Tag und Tier *(Kapur et al. 2010)*, konnte Ecd die Gewichtszunahme der ovx Ratten verhindern. Man kann diesen Sachverhalt auf die anabole Wirkung des Stoffes zurückführen. Mit Ecd behandelte Tiere haben einen signifikant höheren Muskel-, bei geringerem Fettanteil, als die Kontrolltiere *(Seidlová-Wuttke et al. 2010a)*. Eine erhöhte Muskelmasse durch Ecd wurde auch von anderen Autoren nachgewiesen *(Dinan et Lafont 2006)*. Somit kommt es unter Ecd zu einer Gewichtserhöhung durch mehr Muskelmasse, während bei den Kontrolltieren mehr Gewicht durch einen höheren Fettanteil zustande kommt *(Seidlová-Wuttke et al. 2010a)*.

Auch die s.c. Injektion von STX konnte die Gewichtszunahme der Ratten nicht unterbinden. In anderen Studien an weiblichen ovx Meerschweinchen konnte STX mit einer höheren Dosis, ähnlich wie E2, eine starke Gewichts- und Fettzunahme, wie die bei den Kontrolltieren, verhindern *(Qiu et al. 2006, Roepke et al. 2010)*. Dies könnte darauf hindeuten, dass eine höhere Dosis (etwa 2 mg pro Tag/Tier) das Fressverhalten und das Körpergewicht verändern kann, während eine geringe Dosis (in dem vorliegenden Versuch 0,5 mg jeden zweiten Tag pro Tier) keinen Effekt zeigt. Ähnliches wurde an weiblichen ovx Meerschweinchen festgestellt: Eine höhere Dosis an STX (6 mg/kg KG) hatte, verglichen mit einer niedrigeren Dosis (2 mg/kg KG), eine geringere Gewichtszunahme zur Folge *(Roepke et al. 2008)*. Außerdem muss man beachten, dass es sich bei den beiden Versuchen um andere Versuchstiere handelte und die Versuchsdauer eine andere war. Man muss also in weiteren

Versuchen prüfen, ob eine höhere Dosis STX eine Gewichtszunahme tatsächlich verhindern kann. Damit kann STX wahrscheinlich eine östrogenähnliche Wirkung in Bezug auf das Körpergewicht besitzen.

4.5 Histologische Auswertungen

Die Tibia der ovx Ratte eignet sich als Studienobjekt der postmenopausalen Osteoporose der Frau, weil sich ein Östrogenmangel bereits innerhalb von Tagen in der Metaphyse der Tibia bemerkbar macht *(Seidlová-Wuttke et al. 2008)* und sich dadurch histologische Knochenstrukturveränderungen gut darstellen lassen.

Die histologische Untersuchung des Knochens ermöglicht, die Struktur, die Mikroarchitektur und die räumliche Organisation des Knochens zu erfassen. Außerdem können Elemente wie das Knochenmark, der Gelenkknorpel oder die Wachstumsfuge beurteilt werden. Damit lassen sich die Knochenbrüchigkeit, das Frakturrisiko und die Belastbarkeit des Knochens einschätzen *(Dalle Carbonare et al. 2005)*.

4.5.1 Die Kortikalisdicke

Die Kortikalis der Tibia ist, als äußere Hülle des Röhrenknochens, wichtig für die Stabilität und Festigkeit des Knochens. Nach der Menopause nimmt die Knochendichte durch endostale Resorption ab. Durch die periostale Apposition versucht der Knochen den postmenopausalen Knochenverlust zu kompensieren. Diese periostale Apposition steht in direktem Zusammenhang mit dem niedrigen Östrogenspiegel *(Ahlborg et al. 2003)*. So kommt es bei der Frau in den ersten Jahren nach der Menopause zu nur sehr geringen Veränderungen der Kortikalis. Erst nach langem Bestehen des E2-Defizits entwickelt sich ein Ausdünnen der Kortikalis *(Parfitt 1984)*.

Die Messungen der Kortikalis ergaben zwischen den einzelnen Versuchsgruppen keinen großen Dickenunterschied. Eine geringe Kortikalisdicke unter E2-Substitution könnte erwartet werden, da Östrogene die periostale Apposition in Ratten hemmen *(Turner et al. 1987)*. Vermutlich war die Versuchsdauer mit 4 Wochen zu kurz, um Veränderungen der Kortikalisdicke zu erfassen, während trabekuläre Veränderungen durch ein höheres *Turnover* der Zellen sichtbar werden. Außerdem gehen andere

Autoren davon aus, dass sich Veränderungen in der Kortikalis weniger durch Mangel an Östrogenen, sondern vielmehr durch körperliche Inaktivität hervorrufen lassen *(Miyagawa et al. 2011)*.

4.5.2 Die Epiphysenfugendicke

Die Wachstumsfuge, die sich zwischen der Epiphyse und der Metaphyse befindet, ist für das Längenwachstum des Röhrenknochens verantwortlich. Sie besteht aus hyalinem Knorpel und ist Ort des longitudinalen Wachstums. In der Epiphysenfuge kommt es neben der Chondrogenese gleichzeitig an der metaphysären Grenze zum Eindringen von Blutgefäßen und Knochen-Vorläuferzellen, die für die Umgestaltung des neu gebildeten Knorpels in Knochen verantwortlich sind. Diese Prozesse werden durch komplexe Interaktionen von endokrinen Signalen wie Wachstumshormonen, Glukokortikoiden, Leptin, Schilddrüsenhormonen, Androgenen und Östrogenen geregelt *(Nilsson et al. 2005)*. Im Gegensatz zum Menschen verknöchert die Wachstumsfuge der Ratte nie vollständig. Damit hat die Ratte die Möglichkeit des lebenslangen Wachstums. Studien zeigen, dass Ovx zu einer Verringerung der Dickenabnahme der Epiphysenfuge führt *(Yao et al. 2006)* und Östrogene diese unterdrücken. Dabei beschleunigen Östrogene die Verkleinerung der Wachstumsfuge, welches beim Menschen, nicht aber bei der Ratte, zur frühen Fusion führt *(Weise et al. 2001)*.

Ähnliche Ergebnisse sind auch in der vorliegenden Studie zu finden. So hatte die Kontrollgruppe eine dickere Epiphysenfuge als die E2-Gruppe, während die Tiere, die mit den Testsubstanzen TC1, TC2, Ecd und STX behandelt wurden, signifikant höhere Dicken aufwiesen. Damit teilten die Testsubstanzen nicht die Wirkung von E2, sondern hatten einen fördernden Einfluss auf die Epiphysenfugendicke in Kombination mit Ovx. Eine ähnliche Beobachtung wurde auch an Ratten unter Ecd-Substitution in vergleichbarer Dosis (52,8 mg/Tag/Tier) und einem Zeitraum von einem Monat gemacht: Die mit Ecd behandelten Tiere hatten nach der Ovx eine signifikant höhere Epiphysenfugendicke als die Kontrolltiere *(Kapur et al. 2010)*. Die Werte von TC1, TC2 und Ecd waren ähnlich hoch, was ein Hinweis dafür sein kann, dass die Wirkung von TC auf Ecd beruht. Kapur et al. fanden heraus, dass sich in der hypertrophen Zone die größte prozentuale Zunahme der Epiphysenfugendicke befindet *(Kapur et al. 2010)*. Charakteristisch ist die Volumenvergrößerung der

Chondrozyten durch Wasseraufnahme. Wie in allen anderen Organen ist der Wirkungsmechanismus von Ecd auf die Chondrozyten unbekannt.

Der Effekt von STX auf die Epiphysenfuge war dem Effekt der pflanzlichen Testsubstanzen ähnlich und dem von E2 entgegengesetzt. Der Effekt könnte durch den Membranrezeptor (mER) erfolgen. Roepke et al., die sich einem zentralen Effekt von STX sicher sind, schließen aber einen direkten peripheren Effekt nicht aus *(Roepke et al. 2010)*. Wenn STX über den zentralen Membranrezeptor im Hypothalamus wirken würde, dann sollte das Ergebnis für die Breite der Wachstumsfuge auch dem Ergebnis von E2 ähnlich sein. In dem vorliegenden Versuch war aber das Ergebnis dem von E2 entgegengesetzt, welches ein Hinweis auf eine periphere Wirkung von STX ist.

Insgesamt stützen diese Ergebnisse auch andere Beobachtungen im Rahmen des vorliegenden Versuches. Die Ratten unter E2-Substitution hatten, auf Grund der kleineren Wachstumsfuge, auch eine geringere Körpergröße und ein geringeres Körpergewicht.

4.5.3 Die Gelenkknorpeldicke

Der Gelenkknorpel besteht, wie die Epiphysenfuge, aus hyalinem Knorpel. Zusammen mit den ihm angrenzenden Strukturen - wie Synovialflüssigkeit, Gelenkkapsel und Knochen - bildet er eine funktionelle Einheit. Mit zunehmendem Alter und nach der Menopause steigt, auf Grund des niedrigen Östrogenspiegels, die Inzidenz für Osteoarthritis. Daher konnte, ebenfalls an Tieren, ein Zusammenhang zwischen Knorpeldegeneration und Ovx gezeigt werden *(Sniekers et al. 2008)*. Unter Östrogenmangel kommt es in der extrazellulären Matrix des Gelenkknorpels zu ähnlichen Veränderungen wie im physiologisch alternden Knorpel *(Claassen et al. 2002)*. Eine frühe Östrogentherapie kann die strukturelle Integrität des Gelenkknorpels erhalten, weil Östrogene chondroprotektiv wirken *(Oestergaard et al. 2006)*.

Aus diesem Grund hatte in der vorliegenden Studie die E2-Gruppe, im Vergleich zur Kontrollgruppe, einen signifikant dickeren hyalinen Gelenkknorpel. Auch die mit Ecd, TC1 und TC2 behandelten Tiere hatten eine signifikant höhere hyaline Gelenkknorpelschicht, wobei deren Werte noch höher waren. In anderen Studien wurden für Ecd ähnliche Effekte an dem Gelenkknorpel gefunden *(Kapur et al. 2010)*.

Die Werte von TC1, TC2 und Ecd waren in der Höhe vergleichbar, was wieder die Annahme bestätigt, dass der osteoprotektive Effekt von TC auf den Bestandteil Ecd zurückzuführen ist. Es bleibt die Frage offen, warum die Gelenkknorpeldicken der Ratten, behandelt mit pflanzlichen Testsubstanzen, höher der Dicken der Tiere unter Östrogentherapie waren. Ein Anhaltspunkt könnte das erhöhte Gewicht der Tiere und zusätzlich die anabole Wirkung von Ecd sein. Die Wirkung von Ecd auf den Knorpel könnte durch verminderten Zelltod, vermehrte Zellproduktion oder durch eine Kombination aus beidem hervorgerufen werden. Auch könnten die Substanzen eine Entzündung im Gelenk durch Unterdrückung von proinflammatorischen Mediatoren, die für die Gelenkdegeneration verantwortlich sind, hemmen. Diese Entzündungshemmung am Gelenk ist für mechanische Belastung in geringer Größe bekannt *(Deschner et al. 2003)*.
Die Werte für STX waren etwas höher als die der Kontrolltiere; diese Ergebnisse waren aber nicht signifikant. Die Dosis könnte eventuell zu gering oder die Applikationsdauer zu kurz gewesen sein. Andernfalls stellt dieses Ergebnis einen Widerspruch dar; schließlich hat STX auf die Zellen der Epiphysenfuge eine Wirkung gehabt. In der Literatur sind derzeit keine Belege zu diesem Sachverhalt zu finden.

4.5.4 Die Flächenanteile von Fettgewebe, Trabekeln und hämatopoetischem, lymphatischem Gewebe

Durch die Ovx und den damit hervorgerufenen Östrogenmangel kommt es zu einem gesteigertem katabolen Knochenumsatz, aus dem Perforationen der Trabekel, vergrößerte Markräume und Diskontinuität der Knochenstruktur resultieren. Es kommt zum Ausdünnen der verbleibenden knöchernen Elemente und zu einer verringerten Festigkeit des Knochens *(Parfitt 1984)*.

Da ein Mangel an Östradiol in unbehandelten postmenopausalen Frauen zu einer gesteigerten Fettakkumulation im Knochenmark führt (*Syed et al. 2008)*, hatte die Kontrollgruppe, im Vergleich zu allen Testsubstanzen, den größten Fettanteil. Ein erhöhter Fettanteil im Knochenmark beeinflusst den Knochenumbau durch die Hemmung der Osteoblasten und die Förderung der Differenzierung von Osteoklasten. Dies wird auf den lipotoxischen Effekt der Adipozyten zurückgeführt: Adipozyten können Fettsäuren und Adipokine parakrin sezernieren und damit auf Osteoblasten

wirken *(Duque 2008)*. Östrogengabe kann diese Fettakkumulation verhindern *(Syed et al. 2008)*.
Es hatten nicht nur die mit E2 behandelten Tiere, sondern auch die Ratten unter TC1-, TC2-, Ecd- und STX-Substitution einen signifikant geringeren Fettanteil in der tibialen Metaphyse. Ähnliche Resultate lassen sich auch in der Literatur finden. So kann man Belege finden, dass TC-Extrakt in den Fettstoffwechsel eingreifen kann: In Versuchen an Ratten konnten blutzucker- und lipidsenkende Effekte von TC-Wurzeln nachgewiesen werden *(Stanely Mainzen Prince et Menon 2003)*. Die Ergebnisse bestätigen auch die Annahme, dass Ecd in den Fettstoffwechsel eingreifen kann: Ecd kann Fettleibigkeit, Insulinresistenz und Hyperglykämie durch eine Verringerung der Fettdepots verhindern und die Expression von Adipokin modulieren *(Kizelsztein et al. 2009)*. Außerdem konnte gezeigt werden, dass Ratten unter Ecd-Substitution nach der Ovx nicht an Fettgewebe, sondern an Muskelmasse zunehmen und dass Ecd den Serumleptinspiegel senken und in höherer Dosierung die HDL Parameter im Blut steigern kann *(Seidlová-Wuttke et al. 2010a)*. Das Ergebnis von STX bestätigt die Erwartung, dass STX den Energie- und Fetthaushalt beeinflussen kann *(Qiu et al. 2006, Roepke et al. 2010)*. Der geringe Fettanteil im Knochen stützt zudem die These, dass die Gewichtszunahme der Tiere aus der TC1-, TC2-, Ecd- und STX-Gruppe nicht unbedingt mit einem erhöhten Körperfettanteil einhergehen muss.

Wie zu erwarten, zeigte sich ein niedriger Trabekelanteil bei den ovx und sf gefütterten Kontrolltieren, während die Tiere mit E2-Substitution einen deutlich höheren Trabekelanteil präsentierten und es damit bei diesen Tieren zu keinem oder zu sehr geringem Knochenabbau gekommen ist. Die osteoprotektive Wirkung von E2 ist bekannt und daher war E2 lange Zeit das Mittel der Wahl in der Osteoporosetherapie. Es sind weniger die Ergebnisse der Östrogene im Knochen, weshalb sie besser nicht zur Osteoporosetherapie verwendet werden sollten, sondern viel mehr die Nebenwirkungen in Uterus und Brustdrüse.
Die Ergebnisse der Testsubstanzen TC1, TC2, Ecd und STX präsentierten eine ähnliche Reduktion der osteoporotischen Vorgänge in der Metaphyse der Tibia wie E2. So bewirkte die Gabe von Ecd und TC in beiden Konzentrationen signifikant höhere Trabekelflächen als die der Kontrolltiere. Diese Beobachtung bestärkt die Funde anderer Autoren, dass Ecd und TC positiv auf den Knochenstoffwechsel wirken können. In diesem Zusammenhang fand man in in-vitro-Versuchen heraus,

dass Ecdyson direkt auf osteoblastenähnliche Zellen wirken kann *(Gao et al. 2000)*. Allerdings behauptete die gleiche Studie, dass Ecd sich durch ER-Antagonisten inhibieren lässt, welches einen Widerspruch zu sonstigen Autoren darstellt. Auch die Gabe von STX bewirkte eine erhöhte Trabekelfläche und bestätigt die Erwartung *(Roepke et al. 2010)*. So gehen Roepke et al. davon aus, dass der Membranrezeptor, über den STX wirkt, sich im Nucleus preopticus des Hypothalamus befindet und über sympathische Neurone in den Knochenstoffwechsel eingreifen könnte. Außerdem könnte es eine Verbindung zu dem Nucleus ventromedialis geben; dieser spielt eine entscheidende Rolle in der Regulation der Knochendichte durch Leptin und Serotonin *(Yadav et al. 2009)*. Eine Leptin abhängige zentrale Steuerung der Knochenmasse erfolgt über sympathische Signale an β2 adrenergen Rezeptoren auf Osteoblasten und begünstigt dadurch die Knochenresorption *(Elefteriou et al. 2005)*. Dieses Beispiel zeigt die möglichen komplexen und noch nicht hinreichend erforschten Interaktionen von verschiedenen Hormonen und verweist dadurch auf die Möglichkeiten, die eine Substanz nutzen könnte, um in den Knochenstoffwechsel einzugreifen. Aber auch periphere Wirkungsmechanismen an einem membranständigen ER sind denkbar.

In der vorliegenden Studie ergab die histologische Auswertung der Tibia keinen signifikanten Unterschied der Anteile an hämatopoetischem, lymphatischem Gewebe zwischen den verschiedenen Versuchsgruppen und der Kontrollgruppen. Es ließ sich kein Effekt von TC1, TC2, Ecd, STX und auch E2 auf das hämatopoetische Knochenmark nachweisen. Dieses Ergebnis steht teils im Widerspruch zu den Untersuchungen anderer Autoren. Schließlich konnte eine positive Wirkung von Ecd auf die Erythrozytenzahl im Blut und eine Stimulation der Erythropoese festgestellt werden *(Syrov et al. 1997)*. Vielleicht war die Versuchsdauer zu kurz, um die erwarteten Ergebnisse zu bestätigen?

4.5.5 Die Trabekelstrukturanalyse

Auf Grund einer Osteoporose verliert der Knochen kontinuierlich an Knochenmasse. Diese Veränderungen spiegeln sich auch in der Struktur und Mikroarchitektur des Knochens wider. Eine Untersuchung der Mikroarchitektur des Knochens ist wichtig, um die räumliche Organisation und Verknüpfung der einzelnen Trabekel zu

bestimmen. Schließlich ist die Stärke eines Knochens nicht nur von seinem Volumen, sondern auch von seiner Struktur abhängig *(Kleerekoper et al. 1985)*. In der vorliegenden Studie wurde an histologischen Präparaten eine „strut analysis“ nach Dalle Carbonare et al. durchgeführt. Damit konnte man den räumlichen Vernetzungsgrad der Trabekel bestimmen. Andere gängige Möglichkeiten zur Knochenanalyse sind die Computertomographie oder Magnetresonanztomographie. Diese Methoden können aber weniger Aussagen über die Knochenintegrität treffen. Als Ort der Trabekelstrukturanalyse wurde einige Millimeter distal der Epiphysenfuge die Metaphyse der Tibia gewählt.

Es ist bekannt, dass nach einer Ovx zwei Arten von Knochenresorption auftreten: Eine an den Kanten und eine auf den Oberflächen der Trabekel. Aus diesem Grund formen sich in den Trabekeln die Knoten in freie Enden oder in Verbindungspunkte um *(Abe et al. 1999)*. Auch die Ergebnisse der vorliegenden Studie zeigen, dass die Anzahl an freien Enden zwar für alle Versuchsgruppen ähnlich groß war, dass aber die Anzahl an Knoten und das Verhältnis von Knoten zu freien Enden bei den Kontrolltieren am niedrigsten und bei den mit E2 behandelten Tieren am größten ist. Die Tiere, die mit TC1, TC2, Ecd und STX behandelt wurden, haben im Vergleich zur Kontrollgruppe auch signifikant höhere Werte, vergleichbar mit denen von E2. Damit wird deutlich, dass die Versuchssubstanzen nicht nur den Anteil an Trabekeln, sondern auch den Grad der trabekulären Verzweigung positiv beeinflussen und dem Knochenverlust nach der Ovx vorbeugen können. Gerade die Knoten, als Verzweigungen der trabekulären Knochenplatten, gelten als wichtigste Strukturen der Knochenfestigkeit *(Abe et al. 1999)*. Damit kann gezeigt werden, dass bei den Tieren unter TC1-, TC2-, Ecd- und STX-Substitution nicht nur mehr Knochen vorhanden ist, sondern dass auch seine Qualität verbessert ist.

4.6 Bezüge der Osteoporose zur Zahnmedizin

Die vorliegende Arbeit befasst sich mit der Fragestellung, welchen Effekt TC, Ecd und STX im Vergleich zu E2 auf die Knochenstruktur der Tibia einer postmenopausalen Ratte haben. Dies erfolgte unter dem Blickwinkel als mögliche Prophylaxe oder Therapie der postmenopausalen Osteoporose der Frau. Abschließend bleibt die Frage, ob sich auch für den zahnmedizinischen Bereich Rückschlüsse ziehen lassen.

Die Idee, dass es einen Zusammenhang zwischen Tibia und Kieferknochen gibt, basiert auf einer Studie, die nach Ovarektomie der Ratte ähnliche strukturelle Veränderungen in Mandibula und Tibia zeigt *(Yang et al. 2003)*. Dies wäre ein Hinweis, dass die Mandibula und die Tibia als spongiöse Knochen in einer ähnlichen Weise reguliert werden. Damit könnte, wie in der Metaphyse der Tibia, Osteoporose sich in ähnlicher Form in der Mandibula manifestieren und die Testsubstanzen vergleichbar dagegen wirken.

Zusammenhänge zwischen Osteoporose im Skelett und Auswirkungen auf den Kieferknochen werden derzeit noch sehr unterschiedlich gesehen: Einige Autoren sind der Meinung, dass sich ein Östrogenmangel nach längerer Zeit am Kieferknochen durch eine verminderte trabekuläre Struktur oder kortikale Dicke bemerkbar macht *(Yang et al. 2005)*, während andere Autoren wiederum keine Abnahme der Knochensubstanz im Kiefer in Zusammenhang mit Östrogenmangel sehen *(Kingsmill et Boyde 1999)*.

Auch der Zusammenhang zwischen Parodontopathien, Menopause und Osteoporose wird seit den 60er Jahren diskutiert. Unter Parodontopathien werden entzündlich- und nicht entzündlich bedingte Erkrankungen der Gingiva und des Zahnhalteapparates zusammengefasst. Ätiologisch werden vor allem Zahnplaque und die Anwesenheit parodontalpathogener Keime dafür verantwortlich gemacht. Aber auch Rauchen, Diabetes, Adipositas und auch Osteoporose kommen als weitere Faktoren hinzu. Auffällig ist, dass Osteoporose und Parodontopathien viele gemeinsame Risikofaktoren haben. So ist beiden gemeinsam, dass eine erniedrigte Kalziumzufuhr ein Fortschreiten sowohl der Osteoporose als auch der Parodontitis begünstigt *(Nishida et al. 2000)*. Daher gibt es Annahmen, dass es eine Beziehung zwischen Osteoporose und Parodontitis gibt: Eine systematische Überprüfung vieler klinischer Studien konnte diesen Sachverhalt bestätigen *(Martínez-Maestre et al. 2010)*. Einige Autoren konnten klinischen parodontalen Attachmentverlust *(Brennan et al. 2007)* und Zahnverlust *(Nicopoulou-Karayianni et al. 2009)* in Zusammenhang mit Osteoporose bringen. Allerdings gibt es auch kritische Publikationen, die keinen direkten Zusammenhang zwischen Zahnverlust, Knochenschwund, Attachmentverlust und Osteoporose sehen *(Mattson et al. 2002)*. Es bleibt die Frage offen, ob beide gemeinsam aufgrund gemeinsamer Risikofaktoren auftreten oder ob die eine Erkrankung die andere tatsächlich beeinflussen kann. Auch hier muss noch

auf weitere klärende Studien gewartet werden, die die Zahn- und Humanmedizin stärker verknüpfen.

In anderen Teilgebieten der Zahnmedizin spielt die Osteoporose zumindest im Verlauf der Therapie eine Rolle. Im Bereich der zahnärztlichen Implantologie ist die Osteoporose zwar keine Kontraindikation für Implantate. Jedoch konnte gezeigt werden, dass Implantate unter Östrogensubstitution in einem menopausalen Organismus besser einheilen können *(Qi et al. 2004)*. Während eine erhöhte Komplikationsrate von Implantaten zusammen mit Knochenersatzmaterial bei einer unbehandelten Osteoporose festgestellt wurde *(Erdoğan et al 2007)*. Zwar ist auch auf diesem Gebiet kein Konsens gefunden, trotzdem stellt die Osteoporose einen Risikofaktor für Komplikationen im Zusammenhang mit zahnärztlichen Implantaten dar.

Auch wenn man sich nicht einig ist, ob Patienten mit Osteoporose ein gesteigertes Risiko für den Verlust von Alveolarknochen und Zähnen haben, sollte die Osteoporosetherapie mit oralen Bisphosphonaten von zahnärztlicher Seite engmaschig kontrolliert und kritisch gesehen werden. Besonders die zahnärztliche Sanierung vor einer Therapie mit Bisphosphonaten hat einen hohen Stellenwert. Bisphosphonate besitzen eine hohe Affinität zu Hydroxylapatitkristallen und lagern sich für Jahrzehnte in das Knochengewebe ein. Sie werden nicht nur in der Osteoporosetherapie, sondern auch bei Tumoren mit ossären Metastasen, Plasmozytomen, Morbus Paget und fibröser Dysplasie eingesetzt. Eine mögliche, zwar seltene, aber sehr gefürchtete Nebenwirkung ist die Osteochemonekrose des Kieferknochens und den damit einhergehenden Folgen: Sehr starke Schmerzen, Frakturen des Kiefers und Verlust von Knochen. Dabei ist die Therapie langwierig, schwierig und teils mit Operationen verbunden. Das Risiko für eine Kiefernekrose durch Bisphosphonate steigt mit einer hohen Dosis, einem langem Einnahmezeitraum, der i.v. Applikation und einer malignen Grunderkrankung *(Bamias et al. 2005)*. Aufgrund dieser Nebenwirkung sollte aus Sicht der Zahnmedizin auf Bisphosphonate zur Osteoporosetherapie besser verzichtet und auf andere Therapiemöglichkeiten zurückgegriffen werden.

Insgesamt wird deutlich, dass es noch keinen Konsens zu vielen Themen der Zahnmedizin in Zusammenhang mit Osteoporose gibt und ein engerer Bezug von Zahn- und Humanmedizin dafür nötig wäre. Damit wird der Bedarf zur weiteren Erforschung der Osteoporose und ihrer Therapie im Allgemeinen und auch in Bezug

zur Zahnmedizin deutlich. Inwieweit die Testsubstanzen eine Rolle in der Zahnmedizin spielen können, muss in Zukunft geklärt werden. Ob es nicht möglich wäre, dass die Testsubstanzen das Einheilen von zahnärztlichen Implantaten in den Kieferknochen positiv beeinflussen könnten oder das Fortschreiten von Parodontopathien durch eine der Testsubstanzen gedämmt werden könnte? Außerdem bleibt die Frage, welche Rolle der Zahnarzt in der Früherkennung der Osteoporose spielen könnte.

5. Zusammenfassung

Ein Umdenken in der Behandlung der postmenopausalen Osteoporose ist, seitdem die Nebenwirkungen der Hormonersatztherapie bekannt geworden sind, notwendig. Zudem gehört die Osteoporose zu den zehn wichtigsten Erkrankungen weltweit und aufgrund des demographischen Wandels steigt die Zahl alter Menschen, die eine Osteoporose entwickeln können. Deshalb ist man auf der Suche nach neuen Substanzen zur Prophylaxe und Therapie der Osteoporose. Dabei scheinen selektive Östrogen-Rezeptor-Modulatoren (SERM) einen vielversprechenden Ansatz zu liefern. In der vorliegenden Studie wurde untersucht, ob TC, Ecd und STX einen ähnlichen osteoprotektiven Effekt wie E2 in der Metaphyse der Tibia und auf das Körpergewicht bei ovx Ratten haben. Als Modell zur Simulation der weiblichen postmenopausalen Osteoporose wurde die ovx SD-Ratte, die viele Gemeinsamkeiten während des Knochenabbaus zur postmenopausalen Frau hat, verwendet. Während eines vierwöchigen Versuches wurden die Testsubstanzen Ecd (59,16 mg/Tag/Tier) und E2 (0,13 mg/Tag/Tier) p.o. verabreicht, während TC1 (2,6 mg/Tag/Tier), TC2 (0,26 mg/Tag/Tier) und STX (0,25 mg/Tag/Tier) s.c. injiziert wurden. Anschließend stand neben dem Körpergewicht und dem Futterverbrauch die Histologie der Metaphyse der Tibia im Fokus der Untersuchungen. Dabei wurden die Ergebnisse der jeweiligen Testsubstanzen mit den Ergebnissen der Kontrolltiere verglichen.

Tinospora cordifolia

TC konnte in beiden Konzentrationen eine Gewichtszunahme, wie die der Kontrolltiere, nicht verhindern, was sich im erhöhten Futterverbrauch widerspiegelt. Auch auf die Dicke der Kortikalis war die Wirkung nicht signifikant, während die Epiphysenfugendicke und Dicke des hyalinen Knorpels signifikant höher waren. Auch im Knochen konnte der Extrakt die Erwartungen mit einer ähnlichen Reduktion der osteoporotischen Vorgänge in der Tibia der Metaphyse wie E2 bestätigen. So war nicht nur der Trabekelanteil, sondern auch der Vernetzungsgrad signifikant höher als der der Kontrollgruppe und der Fettanteil dagegen niedriger.

Ecdyson

Trotz der unterschiedlichen Applikationsform von TC und Ecd lieferten beide sehr ähnliche signifikante Ergebnisse. Damit kann man schlussfolgern, dass die

Hauptwirkung von TC auf dem Bestandteil Ecd beruht. So konnte Ecd zwar auch nicht die Gewichtszunahme und den gesteigerten Futterverbrauch verhindern, aber seine Wirkung auf den Knochen konnte einen, durch Mangel an Sexualhormonen verursachten, Knochenabbau verhindern. Das erhöhte Gewicht könnte man sich mit der anabolen muskelaufbauenden Wirkung des Stoffes erklären.

STX

Entgegen den Erwartungen konnte STX weder die Gewichtszunahme noch die Steigerung des Futterverbrauchs unterbinden. Dabei muss man annehmen, dass die Dosis zu gering gewesen sein kann. Wie alle Testsubstanzen, einschließlich E2, ließ sich auch kein Effekt auf die Dicke der Kortikalis nachweisen. Eine positive Wirkung wurde an der Epiphysenfuge, aber nicht am hyalinen Gelenkknorpel, beobachtet. Da man über die periphere Wirkungsweise von STX sehr wenig weiß, kann man nur mutmaßen, warum es zu keiner Wirkung am Knorpel, dafür aber am Knochen kam. Aber der hohe Anteil an Trabekelflächen, der hohe trabekuläre Vernetzungsgrad und der geringe Fettanteil belegen ein ähnlich gutes osteoprotektives Potential der synthetisch hergestellten Testsubstanz wie Östrogene.

Insgesamt konnte mit der vorliegenden Studie gezeigt werden, dass TC, Ecd und STX signifikant die osteoporotischen Vorgänge an der Tibia der ovx Ratte unterbinden können. Dabei wurde deutlich, dass die Wirkung von TC hauptsächlich auf Ecd beruht. In zukünftigen Studien müsste die Wirkungsweise der Testsubstanzen hinreichend geklärt werden. Vor allem für STX muss die Wirkung auf andere Organe hinzugezogen werden. Damit wäre ein Einsatz von Ecd und STX in der Prophylaxe und Therapie der postmenopausalen Osteoporose der Frau, nach Abwarten hinreichender klinischer Studien, denkbar.

6. Methodischer Anhang

Herkunft der einzelnen Testsubstanzen

Tabelle 3: Herkunft der einzelnen Testsubstanzen

Testsubstanz	**Herkunft**
TC	Pflanze aus Roorkee district (Uttaranchal, Indien) Hergestellt nach der Methode aus Kapur et al. 2008
STX	AA Pharma Syn. LLC (Ann Arbor MI, USA)
Ecd	Changzhou Dahua Imp. and Exp. (Group) Corp. Ltd. (Changzhou Jiangsu, China)
E2	Sigma-Aldrich Laborchemikalien GmbH (Hannover)

7. Literaturverzeichnis

Abe T, Sato K, Miyakoshi N, Kudo T, Tamura Y, Tsuchida T, Kasukawa Y (1999): Trabecular remodeling processes in the ovariectomized rat: modified node-strut analysis. Bone 24 (6), 591-596

Ahlborg HG, Johnell O, Turner CH, Rannevik G, Karlsson MK (2003): Bone loss and bone size after menopause. N Engl J Med 349 (4), 327-334

Bamias A, Kastritis E, Bamia C, Moulopoulos LA, Melakopoulos I, Bozas G, Koutsoukou V, Gika D, Anagnostopoulos A, Papadimitriou C, Terpos E, Dimopoulos MA (2005): Osteonecrosis of the jaw in cancer after treatment with bisphosphonates: incidence and risk factors. J Clin Oncol 23 (34), 8580-8587

Báthori M, Pongrácz Z (2005): Phytoecdysteroids – From isolation to their effects on humans. Curr Med Chem 12, 153-172

Báthori M, Kálmán A, Argay G, Kaláz H (2000): The analysis and chrystallographie characterization of 20-hydroxyecdysone. Curr Med Chem 7, 1305-1312

Báthori M,Tóth N, Hunyadi A, Márki A, Zádor E (2008): Phytoecdysteroids and anabolic-androgenic steroids--structure and effects on humans. Curr Med Chem 15 (1), 75-91

Bjarnason NH, Hassager C, Christiansen C (1998): Postmenopausal bone remodelling and hormone replacement. Climacteric 1 (1), 72-79

BONE-EVA Studie (2006): Kosten der Osteoporose in Deutschland. Presseinformation, IGES Institut für Gesundheits- und Sozialforschung, URL: http://www.iges.de/e1907/e3267/PInachKorrekturenRoche_KorrekturenIGES-bh_ger.pdf (Stand: 23.08.10)

Bord S, Horner A, Beavan S, Compston J (2001): Estrogen receptors α and β are differentially expressed in developing human bone. J Clin Endocrinol Metab 86 (5), 2309-2314

Brennan RM, Genco RJ, Hovey KM, Trevisan M, Wactawski-Wende J (2007): Clinical attachment loss, systemic bone density, and subgingival calculus in postmenopausal women. J Periodontol 78 (11), 2104-2111

Brown LM, Clegg DJ (2010): Central effects of estradiol in the regulation of food intake, body weight, and adiposity. J Steroid Biochem Mol Biol 122 (1-3), 65-73

Butenandt A, Karlson P (1954): Über die Isolierung eines Metamorphosehormones der Insekten in kirstallisierter Form. Z Naturforsch 9, 389-391

Chen Q, Xia Y, Qiu Z (2006): Effect of ecdysterone on glucose metabolism in vitro. Life Sci 78 (10), 1108-1113

Chiang HC, Wang JJ, Wu RT (1992): Immunomodulating effects of the hydrolysis products of formosanin C and beta-ecdysone from Paris formosana Hayata. Anticancer Res 12 (5): 1475-1478

Claassen H, Hornberger F, Scholz-Ahrens K, Schünke M, Schrezenmeir J, Kurz B (2002): The effect of estrogens and dietary calcium deficiency on the extracellular matrix of articular cartilage in Göttingen miniature pigs. Ann Anat 184 (2), 141-148

Compston JE (2001): Sex steroids and bone. Physiol Rev 81 (1), 419-447

Consensus Development Conference (1991): prophylaxis and treatment of osteoporosis. Osteoporosis Int 1, 114-117

Dalle Carbonare L, Valenti MT, Bertoldo F, Zanatta M, Zenari S, Realdi G, Lo Cascio V, Giannini S (2005): Bone microarchitecture evaluated by histomorphometry. Micron 36 (7-8), 609-616

Deschner J, Hofman CR, Piesco NP, Agarwal S (2003): Signal transduction by mechanical strain in chondrocytes. Curr Opin Clin Nutr Metab Care 6 (3), 289-293

Dinan L (1995): A strategy for the identification of ecdysteroid receptor agonists and antagonists from plants. Eur J Entomol 92, 271-283

Dinan L (2001): Phytoecdysteroids: biological aspects. Phytochemistry 57, 325-339

Dinan L, Lafont R (2006): Effects and applications of arthropod steroid hormones (ecdysteroids) in mammals. J Endocrinol 191 (1), 1-8

Duque G (2008): Bone and fat connection in aging bone. Curr Opin Rheumatol 20 (4), 429-434

DVO-Leitlinie 2009 zur Prophylaxe, Diagnostik und Therapie der Osteoporose bei Erwachsenen. Osteologie 18, 304-328

Elefteriou F, Ahn JD, Takeda S, Starbuck M, Yang X, Liu X, Kondo H, Richards WG, Bannon TW, Noda M, Clement K, Vaisse C, Karsenty G (2005): Leptin regulation of bone resorption by the sympathetic nervous system and CART. Nature 434 (7032), 514-520

Erdoğan O, Shafer DM, Taxel P, Freilich MA (2007): A review of the association between osteoporosis and alveolar ridge augmentation. Oral Surg Oral Med Oral Pathol Oral Radiol Endod 104 (6), 738 .e1-13

Gao XY, Wang DW, Li FM (2000): Determination of ecdysterone in Achyranthes bidentata Bl. and its activity promoting proliferation of osteoblast-like cells. Yao Xue Xue Bao 35 (11), 868-870

Garrahan NJ, Mellish RW, Compston JE (1986): A new method for the two-dimensional analysis of bone structure in human iliac crest biopsies. J Microsc 142, 341-349

Geary N, Asarian L, Korach KS, Pfaff DW, Ogawa S (2001): Deficits in E2-dependent control of feeding, weight gain, and cholecystokinin satiation in ER-alpha null mice. Endocrinology 142 (11), 4751-4757

Gorelick-Feldman J, Maclean D, Ilic N, Poulev A, Lila MA, Cheng D, Raskin I (2008): Phytoecdysteroids increase protein synthesis in skeletal muscle cells. J Agric Food Chem 56 (10), 3532-3537

Heaney RP, Abrams S, Dawson-Hughes B, Looker A, Marcus R, Matkovic V, Weaver C (2000): Peak bone mass. Osteoporos Int 11 (12), 985-1009

Henry D, Robertson J, O'Connell D, Gillespie W (1998): A systematic review of the skeletal effects of estrogen therapy in postmenopausal women. I. An assessment of the quality of randomized trials published between 1977 and 1995. Climacteric 1, 112-123

Høegh-Andersen P, Tankó LB, Andersen TL, Lundberg CV, Mo JA, Heegaard AM, Delaissé JM, Christgau S (2004): Ovariectomized rats as a model of postmenopausal osteoarthritis: validation and application. Arthritis Res Ther 6 (2), 169-180

Huber R, Hoppe W (1965): Die Kristall- und Molekülstrukturanalyse des Insektenverpuppungshormons Ecdyson mit der automatisierten Faltmolekülmethode. Chemie Berichte 98, 2403-2404

Justesen J, Stenderup K, Ebbesen EN, Mosekilde L, Steiniche T, Kassem M (2001): Adipocyte tissue volume in bone marrow is increased with aging and in patients with osteoporosis. Biogerontology 2 (3), 165-171

Juul A (2001): The effect of oestorgens on linear bone growth. Human Repord Update 7, 303-313

Kalu DN (1991): The ovariectomized rat model of postmenopausal bone loss. Bone Miner 15 (3), 175-191

Kapil A, Sharma S (1997): Immunopotentiating compounds from tinospora cordifolia. J Ethnopharmacol 58 (2), 89-95

Kapur P, Jarry H, Wuttke W, Pereira BM, Seidlová-Wuttke D (2008): Evaluation of the antiosteoporotic potential of tinospora cordifolia in female rats. Maturitas 59 (4), 329-338

Kapur P, Wuttke W, Jarry H, Seidlová-Wuttke D (2010): Beneficial effects of beta-ecdysone on the joint, epiphyseal cartilage tissue and trabecular bone in ovariectomized rats. Phytomedicine 17 (5), 350-355

Kharode YP, Sharp MC, Bodine PVN (2008): Utility of the ovariectomized rat as a model for human osteoporosis in drug discovery. Methods Mol Biol 455, 111-124

Kimmel DB, Recker RR, Gallagher JC, Vaswani AS, Aloia JF (1990): A comparison of iliac bone histomorphometric data in post-menopausal osteoporotic and normal subjects. Bone Miner 11 (2), 217-235

Kingsmill VJ, Boyde A (1999): Mineralization density and apparent density of bone in cranial and postcranial sites in the aging human. Osteoporos Int 9 (3), 260-268

Kizelsztein P, Govorko D, Komarnytsky S, Evans A, Wang Z, Cefalu WT, Raskin I (2009): 20-Hydroxyecdysone decreases weight and hyperglycemia in a diet-induced obesity mice model. Am J Physiol Endocrinol Metab 296 (3), 433-439

Kleerekoper M, Villanueva AR, Stanciu J, Rao DS, Parfitt AM (1985): The role of three-dimensional trabecular microstructure in the pathogenesis of vertebral compression fractures. Calcif Tissue Int 37 (6), 594-597

Kurmukov AG, Ermishina OA (1991): The effect of ecdysterone on experimental arrhythmias and changes in the hemodynamics and myocardial contractility induced by coronary artery occlusion. Farmakol Toksikol 54 (1), 27-29

Lafont R, Dinan L (2003): Practical uses for ecdysteroides in mammals including humans: an update. J Insect Sci 3 (6), 1-30

Laudet V (1997): Evolution of the nuclear receptor superfamily: early diversification from an ancestral orphan receptor. J Mol Endocrinol 19 (3), 207-226

Lebesgue D, Traub M, De Butte-Smith M, Chen C, Zukin RS, Kelly MJ, Etgen AM (2010): Acute administration of non-classical estrogen receptor agonists attenuates ischemia-induced hippocampal neuron loss in middle-aged female rats. PLoS One 5 (1), e8642

Leidenberger FA: Pharmakologische Endokrinologie. In: Klinische Endokrinologie für Frauenärzte; Leidenberger FA; 2. Auflage, Springer, Berlin 1998, S.157-182

Liehr JG (2001): Genotoxicity of the steroidal oestrogens oestrone and oestradiol: possible mechanism of uterine and mammary cancer development. Hum Reprod Update 7, 273-281

Lüllmann-Rauch R: Binde- und Stützgewebe. In: Taschenlehrbuch Histologie; Lüllmann-Rauch R; 2. Auflage, Georg Thieme Verlag, Stuttgart 2006a, S. 112-162

Lüllmann-Rauch R: Blut und Blutbildung. In: Taschenlehrbuch Histologie; Lüllmann-Rauch R; 2. Auflage, Georg Thieme Verlag, Stuttgart 2006b, S. 260-282

Martin EA, Ritman EL, Turner RT (2003): Time course of epiphyseal growth plate fusion in rat tibiae. Bone 32 (3), 261-267

Martínez-Maestre MÁ, González-Cejudo C, Machuca G, Torrejón R, Castelo-Branco C (2010): Periodontitis and osteoporosis: a systematic review. Climacteric 13 (6), 523-529

Mathew S, Kuttan G (1997): Antioxidant activity of tinospora cordifolia and its usefulness in the amelioration of cyclophosphamide induced toxicity. J Exp Clin Cancer Res 16 (4), 407-411

Mattson JS, Cerutis DR, Parrish LC (2002): Osteoporosis: a review and its dental implications. Compend Contin Educ Dent 23 (11), 1001-1004, 1006, 1008 passim; quiz 1014

Miyagawa K, Kozai Y, Ito Y, Furuhama T, Naruse K, Nonaka K, Nagai Y, Yamato H, Kashima I, Ohya K, Aoki K, Mikuni-Takagaki Y (2011): A novel underuse model shows that inactivity but not ovariectomy determines the deteriorated material properties and geometry of cortical bone in the tibia of adult rats. J Bone Miner Metab 29 (4), 422-436

Nayampalli SS, Desai NK, Ainapure SS (1986): Anti-allergic properties of tinospora cardifolia in animal models. Indian J Pharm 18, 250-252

Nicopoulou-Karayianni K, Tzoutzoukos P, Mitsea A, Karayiannis A, Tsiklakis K, Jacobs R, Lindh C, van der Stelt P, Allen P, Graham J, Horner K, Devlin H, Pavitt S, Yuan J (2009): Tooth loss and osteoporosis: the OSTEODENT Study. J Clin Periodontol 36 (3), 190-197

Nilsson O, Marino R, De Luca F, Phillip M, Baron J (2005): Endocrine regulation of the growth plate. Horm Res 64 (4), 157-165

Nishida M, Grossi SG, Dunford RG, Ho AW, Trevisan M, Genco RJ (2000): Calcium and the risk for periodontal disease. J Periodontol 71 (7), 1057-1066

Oestergaard S, Sondergaard BC, Hoegh-Andersen P, Henriksen K, Qvist P, Christiansen C, Tankó LB, Karsdal MA (2006): Effects of ovariectomy and estrogen therapy on type II collagen degradation and structural integrity of articular cartilage in rats: implications of the time of initiation. Arthritis Rheum 54 (8), 2441-2451

Palli SR, Kapitskaya MZ, Potter DW (2005): The influence of heterodimer partner ultraspiracle/retinoid X receptor on the function of ecdysone receptor. FEBS J 272, 5979-5990

Parfitt AM (1984): Age-related structural changes in trabecular and cortical bone: cellular mechanisms and biomechanical consequences. Calcif Tissue Int 36 Suppl 1, 123-128

Pendse VK, Dadhich AP, Mathur PN, Bal MS, Madam BR (1977): Anti-inflammatory, immunosuppressive and some related pharmacological actions of the water extract of neem giloe (tinospora cordifolia) - a preliminary report. Indian J Pharmacol 9, 221-224

Penzlin H (2005): Endokrines System. In: Lehrbuch der Tierphysiologie; Penzlin H; 7. Auflage, Elsevier GmbH, München 2005, S. 528-532

Pietschmann P, Rauner M, Sipos W, Kerschan-Schindl K (2009): Osteoporosis: an age-related and gender-specific disease-a mini-review. Gerontology 55, 3-12

Qi MC, Zhou XQ, Hu J, Du ZJ, Yang JH, Liu M, Li XM (2004): Oestrogen replacement therapy promotes bone healing around dental implants in osteoporotic rats. Int J Oral Maxillofac Surg 33 (3), 279-285

Qiu J, Bosch MA, Tobias SC, Grandy DK, Scanlan TS, Rønnekleiv OK, Kelly MJ (2003): Rapid signaling of estrogen in hypothalamic neurons involves a novel G-protein-coupled estrogen receptor that activates protein kinase C. J Neurosci 23 (29), 9529-9540

Qiu J, Bosch MA, Tobias SC, Krust A, Graham SM, Murphy SJ, Korach KS, Chambon P, Scanlan TS, Rønnekleiv OK, Kelly MJ (2006): A G protein-coupled estrogen receptor is involved in hypothalamic control of energy homeostasis. J Neurosci 26, 5649-5655

Riggs BL, Hartmann LC (2003): Selective estrogen-receptor modulators - mechanisms of action and application to clinical practice. N Engl J Med 348 (7), 618-629

Riggs BL, Khosla S, Melton LJ (1998): A unitary model for involutional osteoporosis: estrogen deficiency causes both type I and type II osteoporosis in postmenopausal women and contributes to bone loss in aging men. J Bone Miner Res 13, 763-773

Riggs BL, Khosla S, Melton LJ (2002): Sex Steroids and the construction and conservation of the adult skeletion. Endocor Rev 23, 279-302

Roepke TA, Xue C, Bosch MA, Scanlan TS, Kelly MJ, Rønnekleiv OK (2008): Genes associated with membrane-initiated signaling of estrogen and energy homeostasis. Endocrinology 149 (12), 6113-6124

Roepke TA, Bosch MA, Rick EA, Lee B, Wagner EJ, Seidlová-Wuttke D, Wuttke W, Scanlan TS, Rønnekleiv OK, Kelly MJ (2010): Contribution of a membrane estrogen receptor to the estrogenic regulation of body temperature and energy homeostasis. Endocrinology 151 (10), 4926-4937

Rossouw JE, Anderson GL, Prentice RL, LaCroix AZ, Kooperberg C, Stefanick ML, Jackson RD, Beresford SA, Howard BV, Johnson KC, Kotchen JM, Ockene J (2002): Risks and benefits of estrogen plus progestin in healthy postmenolpausal women - Principal results from the women's health initiative randomized controlled trial. J Am Med Assoc 288, 321-33

Schlote W, Riede UN: Peripheres Nervensystem – Metabolische Läsionen. In: Allgemeine und spezielle Pathologie, Riede US, Schaefer HE; Sonderausgabe, Georg Thieme Verlag, Stuttgart 1999/2001, S. 1117-1126

Schmidt W: Bewegungssystem - Grundlagen. In: Duale Reihe Anatomie; Bob A, Bob K; 1. Auflage, Georg Thieme Verlag, Stuttgart 2007, S.197-220

Seidlová-Wuttke D, Jarry H, Becker T, Christoffel V, Wuttke W (2003): Pharmacology of Cimicifuga racemosa extract BNO 1055 in rats: bone, fat and uterus. Maturitas 44 (1), 39-50

Seidlová-Wuttke D, Jarry H, Jäger Y, Wuttke W (2008): Bone development in female rats maintained with soy-free or soy-containing food as determined by computer-assisted tomography and serum bone markers. J Bone Miner Metab 26 (4), 321-327

Seidlová-Wuttke D, Ehrhardt C, Wuttke W (2010a): Metabolic effects of 20-OH-ecdysone in ovariectomized rats. J Steroid Biochem Mol Biol 119 (3-5), 121-6

Seidlová-Wuttke D, Christel D, Kapur P, Nguyen BT, Jarry H, Wuttke W (2010b): Beta-ecdysone has bone protective but no estrogenic effects in ovariectomized rats. Phytomedicine 17 (11), 884-889

Singh SS, Pandey SC, Srivastava S, Gupta VS, Patro B, Ghosh AC (2003): Chemisty and medicinal properties of tinospora cordifolia (guduchi). Indian J Pharmacol 35, 83-91

Sniekers YH, Weinans H, Bierma-Zeinstra SM, van Leeuwen JP, van Osch GJ (2008): Animal models for osteoarthritis: the effect of ovariectomy and estrogen treatment - a systematic approach. Osteoarthritis Cartilage 16 (5), 533-541

Southcott BM (2001): Carcinoma of the endometrium. Drugs 61, 1395-1405

Stanely Mainzen Prince P, Menon VP (2003): Hypoglycaemic and hypolipidaemic action of alcohol extract of Tinospora cordifolia roots in chemical induced diabetes in rats. Phytother Res 17 (4), 410-413

Syed FA, Oursler MJ, Hefferanm TE, Peterson JM, Riggs BL, Khosla S (2008): Effects of estrogen therapy on bone marrow adipocytes in postmenopausal osteoporotic women. Osteoporos Int 19 (9), 1323-1330

Syrov VN (2000): Comparative experimental investigation of the anabolic activity of phytoecdysteroids an steranabols. Pharm Chem J 34, 193-197

Syrov VN, Khushbaktova ZA (2001): Experimental study of pharmacotherapeutic effect of phytoecdysteroids and neobol in toxic liver damage. Eksp Klin Farmakol 64 (4), 56-58

Syrov VN, Nasyrova SS, Khushbaktova ZA (1997): The results of experimental study of phytoecdysteroids as erythropoiesis stimulators in laboratory animals. Eksp Klin Farmakol 60 (3), 41-44 (Russisch)

Turner RT, Vandersteenhoven JJ, Bell NH (1987): The effects of ovariectomy and 17 beta-estradiol on cortical bone histomorphometry in growing rats. J Bone Miner Res 2 (2), 115-122

Turner RT, Maran A, Lotinum S, Hefferan T, Evans GL, Zhang M, Sibonga JD (2001): Animal models for osteoporosis. Rev Endoc Metab Disord 2 (1), 117-127

Venken K, Callewaert F, Boonen S, Vanderschueren D (2008): Sex hormones, their receptors and bone health. Osteoporos Int 19, 1517-1525

Weise M, De-Levi S, Barnes KM, Gafni RI, Abad V, Baron J (2001): Effects of estrogen on growth plate senescence and epiphyseal fusion. Proc Natl Acad Sci USA 98 (12), 6871-6876

Welsch U: Blutzellen. In: Lehrbuch Histologie, Welsch U; 2. Auflage, Elsevier, München 2006, S. 207-233

WHO Study Group (1994): Assessment of fracture risk and its applikation to screening for postmenopausal osteoporosis. World Health Organisation Technical Report Series 843, 1-129

Wuttke W, Seidlová-Wuttke D, Gorkow C (2003a): The cimicifuga preparation BNO 1055 vs. conjugated estrogens in a double-blind placebo-controlled study: effects on menopause symptoms and bone markers. Maturitas 44 (1), 67-77

Wuttke W, Jarry H, Becker T, Schultens A, Christoffel V, Gorkow C, Seidlová-Wuttke D (2003b): Phytoestrogens: endocrine disrupters or replacement for hormone replacement therapy? Maturitas 44 (1), 9-20

Yadav VK, Oury F, Suda N, Liu ZW, Gao XB, Confavreux C, Klemenhagen KC, Tanaka KF, Gingrich JA, Guo XE, Tecott LH, Mann JJ, Hen R, Horvath TL, Karsenty G (2009): A serotonin-dependent mechanism explains the leptin regulation of bone mass, appetite, and energy expenditure. Cell 138 (5), 976-989

Yang J, Pham SM, Crabbe DL (2003): Effects of oestrogen deficiency on rat mandibular and tibial microarchitecture. Dentomaxillofac Radiol 32 (4), 247-251

Yang J, Farnell D, Devlin H, Horner K, Graham J (2005): The effect of ovariectomy on mandibular cortical thickness in the rat. J Dent 33 (2), 123-129

Yao X, Chen H, Ohtake N, Shoumura S (2006): Morphological alterations in the growth plate cartilage of ovariectomized mice. Med Mol Morphol 39 (4), 193-197

Ziegler R: Osteoporose und metabolische Knochenerkrankungen. In: Klinische Endokrinologie und Stoffwechsel, Nawroth PP, Ziegler R; 1. Auflage, Springer, Berlin 2001, S. 443-465

8. Abbildungsverzeichnis

Einleitung

Abb. 1: Bau eines typischen Röhrenknochens am Beispiel des Femurs (S. 8)

Abb. 2: Wirbelkörper im Quer- und Frontalschnitt (S. 12)

Abb. 3: Strukturformel von 20-Hydroxyecdyson (S. 18)

Abb. 4: Strukturformel von STX (S. 21)

Abb. 5: Strukturformel von 17β-Östradiol (S. 22)

Material und Methoden

Abb. 6: Schemazeichnung der Tibia mit Messung der Kortikalisdicke (S. 29)

Abb. 7: Originalbild mit Messung der Dicke der Kortikalis. Vergrößerung: 3,125. Präparat: 55-6 (S. 29)

Abb. 8: Schemazeichnung der Tibia mit Messung der Epiphysenfugendicke (S. 29)

Abb. 9: Originalbild mit Messung der Dicke der Epiphysenfuge. Vergrößerung: 3,125. Präparat: 35-6 (S. 29)

Abb. 10: Schemazeichnung der Tibia mit Messung der Gelenkknorpeldicke (S. 30)

Abb. 11: Originalbild mit Messung der Dicke des Gelenkknorpels. Vergrößerung: 3,125. Präparat: 35-6 (S. 30)

Abb. 12: Echtfarbbild. Vergrößerung: 12,5. Präparat: 35-6 (S. 31)

Abb. 13: Nach der Inversion. Vergrößerung: 12,5. Präparat: 35-6 (S. 31)

Abb. 14: Nach Einstellung des roten Farbauszugs. Vergrößerung: 12,5. Präparat:35-6 (S. 31)

Abb. 15: Balken zum Einstellen der Schwellenwerte im Bild. Auf Basis der zugewiesenen Schwellenwerte entstand die Phasenanalyse mit den absoluten und relativen Anteilen der drei Gewebe (S. 31)

Abb. 16: Schema (von oben nach unten) Freie Enden (grüner Punkt), Verbindungspunkte (schwarzer Punkt), Knoten (roter Punkt) (S. 32)

Abb. 17: Trabekelstrukturanalyse eines Präparates aus der Kontrollgruppe. Vergrößerung: 3,125. Präparat: 4-8 (S. 32)

Ergebnisse

Abb. 18: Der Effekt von STX und TC (s.c., 4 Wochen bei ovx Ratte) auf den Futterverbrauch pro Tag und Tier in Gramm im Vergleich zur Kontrollgruppe und der Tiere vor der Ovx (S. 34)

Abb. 19: Der Effekt von Ecd und E2 (p.o., 4 Wochen bei ovx Ratte) auf den Futterverbrauch pro Tag und Tier in Gramm im Vergleich zur Kontrollgruppe und der Tiere vor der Ovx (S. 35)

Abb. 20: Der Effekt von STX und TC (s.c., 4 Wochen bei ovx Ratte) auf die Entwicklung des Körpergewichts (S. 36)

Abb. 21: Der Effekt von STX und TC (s.c., 4 Wochen bei ovx Ratte) auf die Differenz des Körpergewichts zwischen dem Zeitpunkt der ersten Messung eine Woche vor der Ovx und der letzten Messung vier Wochen nach Versuchsbeginn (S. 36)

Abb. 22: Der Effekt von Ecd und E2 (p.o., 4 Wochen bei ovx Ratte) auf die Entwicklung des Köpergewichts (S. 37)

Abb. 23: Der Effekt von Ecd und E2 (p.o., 4 Wochen bei ovx Ratte) auf die Differenz des Körpergewichts zwischen dem Zeitpunkt der ersten Messung eine Woche vor der Ovx und der letzten Messung vier Wochen nach Versuchsbeginn (S. 37)

Abb. 24: Der Effekt von STX und TC (s.c., 4 Wochen bei ovx Ratte) auf die Dicke der Kortikalis der Metaphyse der Tibia (S. 38)

Abb. 25: Der Effekt von Ecd und E2 (p.o., 4 Wochen bei ovx Ratte) auf die Dicke der Kortikalis der Metaphyse der Tibia (S. 39)

Abb. 26: Der Effekt von STX und TC (s.c., 4 Wochen bei ovx Ratte) auf die Dicke der Wachstumsfuge der Metaphyse der Tibia (S. 40)

Abb. 27: Der Effekt von Ecd und E2 (p.o., 4 Wochen bei ovx Ratte) auf die Dicke der Wachstumsfuge der Metaphyse der Tibia (S. 40)

Abb. 28: Der Effekt von STX und TC (s.c., 4 Wochen bei ovx Ratte) auf die Dicke des Gelenkknorpels der Epiphyse der Tibia (S. 41)

Abb. 29: Der Effekt von Ecd und E2 (p.o., 4 Wochen bei ovx Ratte) auf die Dicke des Gelenkknorpels der Epiphyse der Tibia (S. 42)

Abb. 30: Der Effekt von STX und TC (s.c., 4 Wochen bei ovx Ratte) auf den Fettanteil der gesamten endostalen Fläche der Metaphyse der Tibia (S. 43)

Abb. 31: Der Effekt von Ecd und E2 (p.o., 4 Wochen bei ovx Ratte) auf den Fettanteil der gesamten endostalen Fläche der Metaphyse der Tibia (S. 43)

Abb. 32: Der Effekt von STX und TC (s.c., 4 Wochen bei ovx Ratte) auf den Trabekelanteil der gesamten endostalen Fläche der Metaphyse der Tibia (S. 44)

Abb. 33: Der Effekt von Ecd und E2 (p.o., 4 Wochen bei ovx Ratte) auf den Trabekelanteil der gesamten endostalen Fläche der Metaphyse der Tibia (S. 45)

Abb. 34: Der Effekt von STX und TC (s.c., 4 Wochen bei ovx Ratte) auf den Anteil an hämatopoetischem, lymphatischem Gewebe der gesamten endostalen Fläche der Metaphyse der Tibia (S. 46)

Abb. 35: Der Effekt von Ecd und E2 (p.o., 4 Wochen bei ovx Ratte) auf den Anteil an hämatopoetischem, lymphatischem Gewebe der gesamten endostalen Fläche der Metaphyse der Tibia (S. 46)

Abb. 36: Der Effekt von STX und TC (s.c., 4 Wochen bei ovx Ratte) auf die Anzahl an Knoten in der Metaphyse der Tibia (S. 48)

Abb. 37: Der Effekt von Ecd und E2 (p.o., 4 Wochen bei ovx Ratte) auf die Anzahl an Knoten in der Metaphyse der Tibia (S. 48)

Abb. 38: Der Effekt von STX und TC (s.c., 4 Wochen bei ovx Ratte) auf die Anzahl an freien Enden in der Metaphyse der Tibia (S. 49)

Abb. 39: Der Effekt von Ecd und E2 (p.o., 4 Wochen bei ovx Ratte) auf die Anzahl an freien Enden in der Metaphyse der Tibia (S. 50)

Abb. 40: Der Effekt von STX und TC (s.c., 4 Wochen bei ovx Ratte) auf das Verhältnis von Knoten zu freien Enden in der Metaphyse der Tibia (S. 51)

Abb. 41: Der Effekt von Ecd und E2 (p.o., 4 Wochen bei ovx Ratte) auf das Verhältnis von Knoten zu freien Enden in der Metaphyse der Tibia (S. 51)

9. Tabellenverzeichnis

Material und Methoden

Tab. 1: Gruppeneinteilung nach subkutan verabreichten Substanzen. Aus dem Gewicht der Tiere konnte man die durchschnittliche Dosis der Testsubstanzen pro Tag und Tier errechnen (TC1 und TC2). (S. 26)

Tab. 2: Gruppeneinteilung nach per Futter verabreichten Substanzen. Aus dem Futterverbrauch der Tiere ließ sich die Dosis der Testsubstanzen pro Tag und Tier berechnen. (S. 26)

Methodischer Anhang

Tab. 3: Herkunft der einzelnen Testsubstanzen (S. 68)

Danksagung

Für die Bereitstellung des Themas und die Möglichkeit, wissenschaftlich und selbstständig arbeiten zu dürfen, möchte ich meinen herzlichen Dank Priv.-Doz. Dr. med. D. Seidlová-Wuttke und Prof. Dr. med. W. Wuttke aussprechen.

Darüber hinaus möchte ich Priv.-Doz. Dr. med. D. Seidlová-Wuttke für die exzellente und zielgerichtete Betreuung zu jedem Zeitpunkt dieser Arbeit danken.

Mein Dank gilt auch allen ehemaligen Mitarbeitern der Arbeitsgruppe Endokrinologie, besonders Frau Kapur und Frau Brüggemann-Meyer.