Aus der Klinik für Unfallchirurgie, Orthopädie und Plastische Chirurgie
(Prof. Dr. med. W. Lehmann)
der Medizinischen Fakultät der Universität Göttingen

Wirkung von Ostarine – ein selektiver Androgenrezeptormodulator (SARM) – auf das osteoporotische Femur der orchiektomierten Ratte

INAUGURAL-DISSERTATION
zur Erlangung des Doktorgrades
der Medizinischen Fakultät der
Georg-August-Universität zu Göttingen

vorgelegt von

Bastian Ranjith Spelsberg

aus

Horana/Sri Lanka

Göttingen 2022

Dekan:	Prof. Dr. med. W. Brück
Referent/in	PD Dr. med. D. Hoffmann
Ko-Referent/in:	Prof. Dr. med. D. Raddatz
Drittreferent/in:	……

Datum der mündlichen Prüfung: 27.07.2022

Hiermit erkläre ich, die Dissertation mit dem Titel " Wirkung von Ostarine – ein selektiver Androgenrezeptormodulator (SARM) – auf das osteoporotische Femur der orchiektomierten Ratte" eigenständig angefertigt und keine anderen als die von mir angegebenen Quellen und Hilfsmittel verwendet zu haben.

Göttingen, den …… ……

(Unterschrift)

Die Daten, auf denen die vorliegende Arbeit basiert, wurden teilweise publiziert:

Komrakova M, Nagel J, **Spelsberg B**, Hoffmann D, Lehmann W, Schilling AF, Sehmisch S. (2017): Osteoporosis in men: The effect of ostarine, a selective androgen receptor modulator on intact bone and bone healing in a male orchiectomized rat model. Deutscher Kongress für Orthopädie und Unfallchirurgie Oktober 2017, Berlin

Inhaltsverzeichnis

Inhaltsverzeichnis ..... **I**

Abbildungsverzeichnis ..... **III**

Tabellenverzeichnis ..... **V**

Abkürzungsverzeichnis ..... **VI**

1 Einleitung **1**

1.1 Einführung in das Thema und Fragestellung 1

1.2 Definition der Osteoporose 2

1.3 Ursache, Risikofaktoren und Epidemiologie der Osteoporose 2

1.4 Knochenaufbau und Funktion 3

1.4.1 Geflechtknochen und Lamellenknochen 3

1.4.2 Knochenspezifische Zellen 5

1.4.3 Knochenmatrix 9

1.4.4 Funktion des Knochens 9

1.5 Einteilung der Osteoporose 9

1.6 Diagnostik einer Osteoporose 10

1.6.1 Anamnese 10

1.6.2 Klinische Untersuchung 10

1.6.3 Labordiagnostik 11

1.6.4 Bildgebung 11

1.6.5 DXA-Knochendichtemessung 11

1.7 Therapie, Verlauf und Prognose 13

1.7.1 Allgemeine Basismaßnahmen 13

1.7.2 Medikamentöse Therapie 13

1.8 Bisherige Therapieversuche mit SARMs 17

1.9 Rattenmodel der Osteoporose am Femur im Vergleich zum menschlichen Femur 23

2 Material und Methoden **25**

2.1.1 Versuchsablauf 25

2.1.2 Versuchstierhaltung und Behandlungen 26

2.1.3 Orchiektomie (ORX) 27

2.1.4 Osteotomie und Osteosynthese 28

2.1.5 Tötung 29

2.1.6 Präparation der Femora 29

2.2 Biomechanischer Bruchtest 30

2.2.1 Ablauf des biomechanischen Bruchtests 30

2.2.2 Messparameter des biomechanischen Bruchtests 30
2.2.3 Validierung des Untersuchers für den biomechanischen Bruchtest 31
2.3 Veraschung 31
2.3.1 Ablauf 31
2.3.2 Bestimmung des Phosphat-, Kalzium- und Magnesiumgehalts 33
2.4 Mikro-CT 34
2.4.1 Durchführung des Scans 35
2.4.2 Auswertung 35
2.5 2 D-Analyse 40
2.5.1 2D-Auswertung 40
2.5.2 Parameterbestimmung der 2D-Messung 40
2.6 Statistik 40

3 Ergebnisse 42
3.1 Körpergewicht 42
3.2 Prostatagewicht 44
3.3 Bruchtest und Steigungs-Ergebnisse des biomechanischen Tests 45
3.4 Ergebnisse Veraschung 47
3.4.1 Organische und anorganische Masse 47
3.4.2 Prozentualer Anteil organischer und anorganischer Masse 49
3.5 Ergebnisse Mikro-CT 54
3.6 2D-Analyse 60

4 Diskussion 63
4.1 Osteoporose bei Testosteronmangel im männlichen Organismus 63
4.2 Die Ratte als Osteoporosemodell 63
4.3 Biomechanischer Bruchtest 65
4.4 Veraschungsanalyse 65
4.5 Mikro-CT Auswertung 67
4.6 2D-Analyse 68
4.7 Schlussfolgerung 69

5 Zusammenfassung 71

6 Anhang 74

Literaturverzeichnis 75

Abbildungsverzeichnis

Abb. 1: Rindenschicht (Pars Compacta), schwammartige Knochenbälkchen (Pars Spongiosa) 4
Abb. 2: Knochenaufbau 4
Abb. 3: Vergleich gesunder und osteoporotischer Knochen 5
Abb. 4: Knochenwachstum 5
Abb. 5: Rotes Knochenmark eines Schweinefetus 6
Abb. 6: Spongiosabälkchen mit Osteoblasten besetzt 7
Abb. 7: Knochenhistologie 8
Abb. 8: Osteoklast mit 5 Kernen 9
Abb. 9: Linkes Femur der Ratte 23
Abb. 10: Op-Schritte 28
Abb. 11: Präparation und Aufbewahrung der Femora 30
Abb. 12: Bruchtest. 30
Abb. 13: Kraftsteigerung 31
Abb. 14: Erhitzen der Femora. 32
Abb. 15: Glührückstand nach Erhitzen 33
Abb. 16: 3D Osteoanalyze Programm 36
Abb. 17: Phantommodell 36
Abb. 18: Kalibrierung 38
Abb. 19: Sichtkontrolle bei Dichtemessung in 2D. 39
Abb. 20: Bestimmung der inneren Fläche 39
Abb. 21: Bestimmung der äußeren Fläche 39
Abb. 22: Sagitalschnitt Femur in 2D 40
Abb. 23: Gewichte bei ORX 42
Abb. 24: Gewichte bei Osteotomie 43
Abb. 25: Gewichte bei Tötung 43
Abb. 26: Prostatagewichte 45
Abb. 27: Maximalkraft 46
Abb. 28: Steigung 46
Abb. 29: Organische Masse 48
Abb. 30: Anorganische Masse 48
Abb. 31: Organische Masse prozentual 49
Abb. 32: Anorganische Masse prozentual 50
Abb. 33: Phosphatgehalt 50
Abb. 34: Kalziumgehalt 51
Abb. 35: Konzentration Kalzium zu PO4 52
Abb. 36: Magnesiumgehalt 53
Abb. 37: Kortikalisdichte 55
Abb. 38: Gesamtdichte 55
Abb. 39: Knochen-(BV)/Gewebevolumen (TV) 56
Abb. 40: Gesamtvolumen 57
Abb. 41: Kortikalis- + Trabekelvolumen 57
Abb. 42: Trabekelvolumen 58
Abb. 43: Kortikalisvolumen 58
Abb. 44: Kortikalis + Trabekeldichte 59

Abb. 45: Trabekeldichte 59
Abb. 46: mittlere Trabekeldicke 60
Abb. 47: Trabekeldichte in der 2D-Analyse 61
Abb. 48: Anzahl der Trabekelkreuzungen 62

Tabellenverzeichnis

Tab. 1: T-Score in Abhängigkeit von Lebensalter und Geschlecht....12
Tab. 2: WHO-Stadieneinteilung Osteoporose....12
Tab. 3: Randomisierte Gruppeneinteilung....25
Tab. 4: Durschnittliche aufgenommenen Dosen in Behandlungsgruppen....27
Tab. 5: Darstellung der Scanparameter....35
Tab. 6: Schwellenwerte des Grauwertbereichs....38
Tab. 7: Signifikanzparameter....41
Tab. 8: Rattenkörpergewichte....44
Tab. 9: Prostatagewichte....45
Tab. 10: Biomechanischer Bruchtest....47
Tab. 11: Veraschungsergebnisse....54
Tab. 12: Signifikante Ergebnisse mCT....56
Tab. 13: Signifikante Ergebnisse 2D Analyse....62

Abkürzungsverzeichnis

Abb.	Abbildung
AP	Alkalische Phosphatase
Bds.	Beiderseits
BMI	Body-Mass-Index
BSG	Blutsenkungsgeschwindigkeit
BV	Bone Volume = Knochenvolumen
BV/TV	Quotient aus Knochen- und Gewebevolumen
BW	Bodyweight = Körpergewicht
Ca	Kalzium
Co2	Kohlendioxid
CRP	C-reaktives Peptid
CT	Computertomografie
gtt	Tropfen
I.E/d	Einheiten pro Tag
i.p.	Intraperitoneal/innerhalb des Bauchfells
LWS	Lendenwirbelsäule
mCT	Mikro-CT
Mg	Magnesium
MW	Mittelwert
N	Newton
NaCl	Natriumchlorid/ Kochsalz
Nodes	Anzahl der gefundenen Knoten
o. g.	Oben genannt(e)
ORX	Orchieketomie
Osta.	Ostarine = selektiver Androgenrezeptormodulator (SARM)
PD	Pharmakodynamisch
PEEP	Positiver endexspiratorischer Druck
PK	Pharmakokinetisch
p.o.	Per Os (in den Mund/oral)
PO4	Phosphat
Postop.	Postoperativ
Prop.	Prophylaxe
PTH	Parathormon
QCT	Quantitative Computertomografie
s.c.	Subkutan
SARM	Selektiver Androgenrezeptormodulator
SD	Standardabweichung
SERM	Selektiver Östrogenrezeptormodulator
Tab.	Tabelle

Tb.	Anzahl der gefundenen Trabekel
Tb.N	Mittlere Anzahl der Trabekel pro Knoten
Tb.S	Mittlerer Abstand der Trabekelknoten
Tb.Th	Mittlere Dicke der Trabekel
Th.	Therapie
TSH	Thyroidea-stiumulierendes Hormon
TV	Tissue volume = Gewebevolumen
UMG	Universitätsmedizin Göttingen
v.a.	Vor allem
V.a.	Verdacht auf
WHO	Weltgesundheitsorganisation = World Health Organization
X	Signifikanz gegenüber ORX-, Ostarine Therapie+ beide Testosteron-gruppen
y-GT	Gamma-Glutamyl-Transferase
Z	Signifikanz gegenüber allen Gruppen
Z.n.	Zustand nach
z. T.	Zum Teil
ZTE	Zentrale Tierexperimentelle Einrichtung

1 Einleitung

1.1 Einführung in das Thema und Fragestellung

Die Behandlung der Osteoporose hat sich in der Vergangenheit überwiegend auf die postmenopausale Behandlung von Frauen spezialisiert, während Männer oftmals unterdiagnostiziert wurden. Hinsichtlich der Ursachen von Frakturen erfolgte keine eingehende Untersuchung in Bezug auf die Osteoporose der Männer (Neumaier 2015).

Männer mit Androgenmangel können an Osteoporose erkranken. Dies gilt u. a. für Männer, die an einem lokal begrenzten Prostatakarzinom leiden. Die aktuelle S3-Leitlinie der deutschen Krebshilfe (2016) empfiehlt bei dieser Patientengruppe eine hormonablative Therapie, die zur Abnahme der Knochendichte und somit zum „porösen" Knochen führt (Deutsche Gesellschaft für Urologie e. V. (DGU) 2016). Unter Hypogonadismus leidende Männer erkranken auch aufgrund fehlender bzw. eingeschränkter Hormonproduktion oft an Osteoporose. Ebenso ist eine altersbedingte Osteoporose bei Männern anzunehmen.

Die Basistherapie der Osteoporose bei Männern genauso wie bei Frauen beinhaltet Bisphosphonate, Fluoride sowie ergänzend Calcium und Vitamin D. Calcium und das Prohormon Vitamin D können auch mit der Nahrung zugeführt werden. Vitamin D beeinflusst u. a. auch den Calcium-Gehalt und die Verarbeitung von Calcium.

Die medikamentöse Therapie besteht aus Knochenabbau-Hemmern (z. b. Bisphosphonate und RANKL-Liganden) und knochenaufbaufördernden Medikamenten (z. b. Parathormon und Testosteron).

Bisphosphonate hemmen auf Grund der hohen Affinität zur Knochenoberfläche die Osteoklasten, was zu einer verminderten Knochenresorption führt. Bisphosphonate lagern sich in die mineralisierte Knochenmatrix ein und werden bei Knochenresorbtion freigesetzt. Es ließ sich nachweisen, dass bei einer oralen Einnahme bei ca. 2-10% der Patienten gastrointestinale Beschwerden auftraten. Hypokalzämien traten gelegentlich auf durch Komplexbildungen mit Kalziumionen im Darm. (Hue et al. 2014).

Ein weiteres zugelassenes Medikament bei osteoporotischen Männern ist Denosumab. Laut dem aktuellen Rote-Hand-Brief wird das Medikament Denosumab (Prolia®, Amgen) für männliche hormonablatierte Patienten zur speziellen osteoprotektiven Therapie empfohlen, wenn die Basistherapie ohne Effekt bleibt (Neumaier 2015). Sehr häufige Nebenwirkungen von Prolia (die mehr als 1 von 10 Patienten betreffen können) sind Schmerzen im Bewegungsapparat der oberen und unteren Extremitäten. Gelegentlich kommt es zu allergischen Reaktionen, Kiefernekrosen und ungewöhnlichen Frakturen des Oberschenkelknochens bei Patienten unter der Gabe von Prolia (European Medicines Agency 2018).

Teriparatid (Forsteo®, Lilly), ist ein zugelassenes anti-osteoporotisches Medikament, bei dem es sich um ein rekombiniertes Fragment des humanen Parathormons handelt. Als Nebenwirkungen von Teriparatid werden von Vertigo, Nausea, Gliederschmerzen, Schwindel, Depression, Dyspnoe, sowie erhöhtem Harnsäurespiegel, ohne Auftreten von Gicht, Arthralgie oder Urolithiasis, und Antikörperbildung gegen den Wirkstoff, welche bei Absetzen abnehmen, berichtet (Arzneimittelkommission der deutschen Ärzteschaft 2019).

Testosteron erweist sich für die Stabilität der Knochen als wichtig und zählt somit im Sinne einer Hormonersatztherapie ebenfalls zu den Therapiemöglichkeiten der Osteoporose bei Männern. Ohne Testosteron werden die Knochen instabil und es zeichnet sich das klinische und radiologische Bild einer Osteoporose ab (Tirabassi et al. 2015). Da sich Testosteron zu Beta-Östradiol (Östrogen) synthetisieren kann, sind Gynäkomastie und Akne häufige Nebenwirkungen der Einnahme. Ebenfalls kommt es zu Haarausfall und es zeigen sich lebertoxische, psychiatrische und kardiogene Veränderungen (Sigusch 2005).

Einen neuen Therapieansatz stellt der Einsatz von selektiven Androgenrezeptormodulatoren (SARMs) beim Mann dar, welche selektiv auf den Knochen wirken und weniger Nebenwirkungen haben (Narayanan et al. 2008; Narayanan et al. 2018). SARM Ostarine, auch bekannt als MK-2866, GTx-024, S22 und Enobosarm, ist ein von GTx Inc.® entwickelter SARM, ein Arylpropionamid Metabolit und der am weitest fortgeschrittene klinische Kandidat. Klinische Studien zeigten vielversprechende Ergebnisse im Hinblick auf die Verbesserung der Muskelfunktion, der körperlichen Leistungen und die Erhöhung einer fettfreien Körpermasse unter Ostarinetherapie (Srinath und Dobs 2014). Präklinische Studien berichten über Verbesserungen im Knochen in weiblichen Tiermodellen (Kearbey et al. 2007; Cilotti und Falchetti 2009; Hoffmann et al. 2019).

Im Rahmen dieses Versuchs wurde der SARM Ostarine untersucht und mit Testosteron verglichen. Das Ziel des Experimentes bestand darin, den Einfluss von Ostarine auf die Knochen der orchiektomierten Sprague-Dawley-Ratte, Tiermodell für altersbedingte Osteoporose zu analysieren.

1.2 Definition der Osteoporose

Bei der Osteoporose handelt es sich um eine systemische Skeletterkrankung, die durch eine geringe Knochenmasse und eine mikroarchitektonische Verschlechterung des Knochengewebes charakterisiert ist, wobei ein konsekutiver Anstieg der Knochenfragilität und eine Neigung zu Frakturen vorliegen (Dachverband Osteologie 2014).

1.3 Ursache, Risikofaktoren und Epidemiologie der Osteoporose

Bei der Osteoporose handelt es sich um ein weltweites Problem älterer Bevölkerungsgruppen, wobei die Inzidenz mit dem Alter wächst. Ältere Menschen sind oft einer zu geringen Sonneneinstrahlung ausgesetzt, was zu einem Vitamin D-Mangel und somit zu einer gerin-

geren Kalziumabsorption führt. Ein immobilitätsbedingter Muskelverlust sowie ein erhöhtes Sturzrisiko aufgrund von Demenz sind auf das Alter zurückzuführen. Die Instabilität sowie das erhöhte Frakturrisiko sind geschlechtsunabhängig dem höheren Alter zuzuordnen. Jüngere Menschen erkranken im Allgemeinen weniger oft an Osteoporose als ältere Menschen. Bei den älteren Erkrankten bestehen jedoch geschlechtsspezifische Unterschiede und bei Frauen ist die Erkrankungshäufigkeit höher. Vor allem postmenopausale Frauen sind von Osteoporose betroffen, da bei ihnen die Produktion von denjenigen Sexualhormonen fehlt, die Stabilität und Aufbau der Knochen bewirken (Kraenzlin und Meier 2014). Die Datenlage zur Prävalenz ist immer noch unzureichend (Hadji et al. 2013).

Risikofaktoren für osteoporotische Stürze sind neben dem Alter und dem weiblichen Geschlecht zudem Diabetes mellitus, Untergewicht, Mangelernährung (vor allem Vitamine), Nikotinabusus sowie genetische Faktoren (Herrmann 2014). Die Diagnose der Osteoporose wird meist erst bei Auftreten einer Fraktur gestellt. Daher wird Osteoporose auch als eine „stille“ Krankheit bezeichnet. Eine therapeutische Intervention beginnt dann erst, wenn bereits eine erhebliche Menge an Knochensubstanz abgebaut wurde. In der Praxis liegt der Schwerpunkt der Therapie auf der Verabreichung von Medikamenten, mit denen die Knochenresorption verhindern werden soll.

Auch Männer erkranken an Osteoporose. In Deutschland sind laut BEST-Studie (Bone Evaluation Study) ca. 1,1 Millionen Männer an Osteoporose erkrankt (Hadji et al. 2013). Aufgrund nicht gestellter Diagnosen ist aber von einer hohen Dunkelziffer auszugehen (Neumaier 2015). Osteoporose tritt bei Männern in der Regel früher auf (4./5. Lebensdekade), was u. a. auf Bewegungsmangel zurückzuführen ist. Die Risikofaktoren sind ähnlich wie bei Frauen: ein niedriger BMI, die langfristige Therapie mit Glucocorticoiden, atraumatische Frakturen sowie Hypogonadismus.

1.4 Knochenaufbau und Funktion

1.4.1 Geflechtknochen und Lamellenknochen

Die makroskopische Struktur des Knochengewebes untergliedert sich in den harten äußeren Teil (Kompakta) sowie den inneren schwammartigen Teil (Spongiosa). Beide zusammen bilden den Lamellenknochen, der aus dem Geflechtknochen entsteht. Abb. 1 verdeutlicht die markoskopische Unterscheidung.

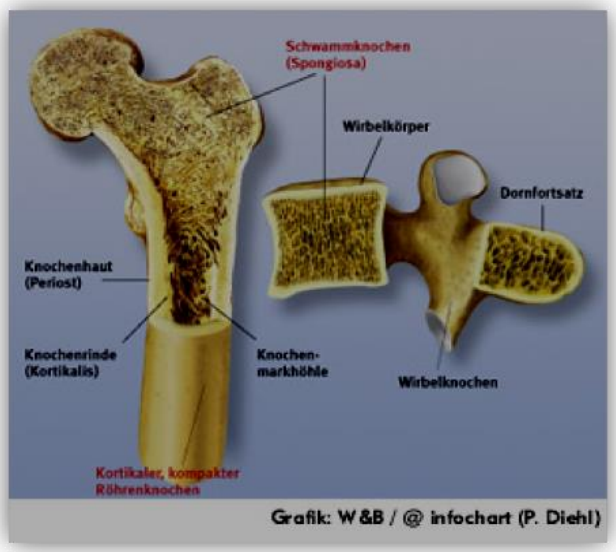

Abb. 1: Rindenschicht (Pars Compacta), schwammartige Knochenbälkchen (Pars Spongiosa) (Quelle: W&B/Peter Diehl. Die Verwendung erfolgt mit freundlicher Genehmigung des Wort und Bild Verlags)

Die Trabekel können robusten mechanischen Einwirkungen, wie Druck und Biegung standhalten, ohne dass der Knochen an Stabilität verliert. Den Knochen selbst umgibt das Periost. Dieses versorgt den Knochen mit Blut und ist mit Nervenfasern durchzogen. Der Knochenaufbau ist in Abb. 2 ersichtlich.

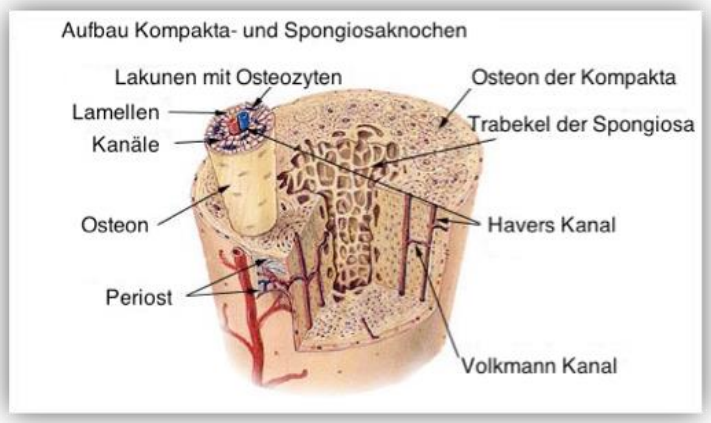

Abb. 2: Knochenaufbau (Quelle: Wikimedia, modifiziert, urheberfreie Benutzung durch Wikimedia Commons)

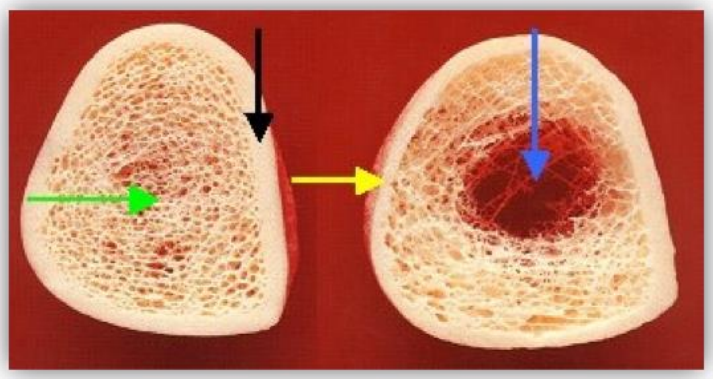

Abb. 3: Vergleich gesunder und osteoporotischer Knochen. Knochenpräparat: links gesunder Knochen (grüner Pfeil: Spongiosa, schwarzer Pfeil: Kompakta), rechts osteoporotischer Knochen mit fortgeschrittenem Trabekelabbau (blauer Pfeil) und Verschmälerung der Kompakta (gelber Pfeil) **(**Quelle: Dr. Radspieler, Helmut, Osteoporosezentrum. Die Verwendung erfolgt mit freundlicher Genehmigung von Dr. Radspieler.)

Abb. 3 zeigt den Unterschied des Knochenkonstrukts zwischen einem gesunden und einem erkrankten Knochen. Die Röhrenknochen lassen sich makroskopisch in die Abschnitte Epi-, Meta- und Diaphyse unterteilen. Dies verdeutlicht die folgende Abb. 4.

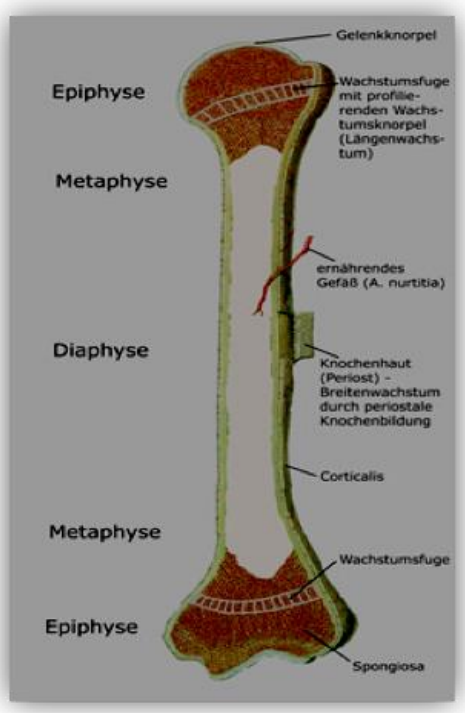

Abb. 4: Knochenwachstum (Quelle: Petra Platen, Ruhr-Universität Bochum. Die Verwendung erfolgt mit freundlicher Genehmigung von Frau Platen)

1.4.2 Knochenspezifische Zellen

Es gibt vier verschiedene Typen von Knochenzellen:

- Osteoprogenitorzellen

- Osteoblasten
- Osteozyten
- Osteoklasten

Osteoprogenitorzellen (Vorläuferzellen der Osteoblasten) entstehen aus mesenchymalen Stammzellen und entwickeln sich zu Osteoblasten (Abb. 5). Bei Frakturen erfolgt eine Aktivierung und Teilung der Zellen.

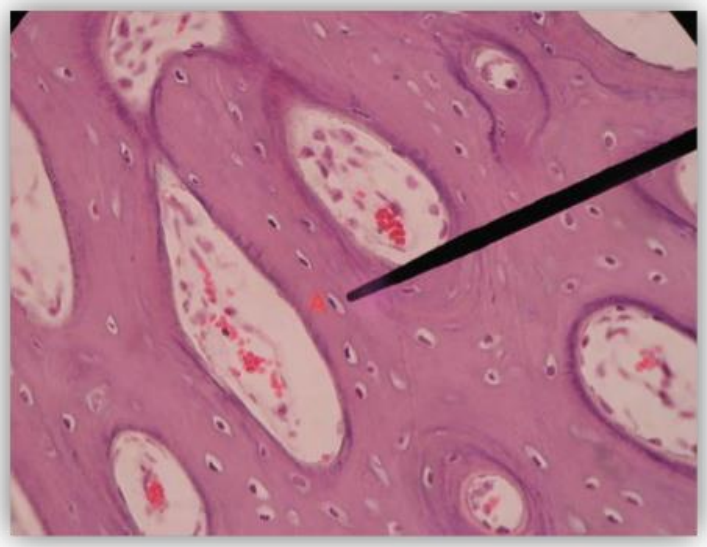

Abb. 5: Rotes Knochenmark eines Schweinefetus (A)– Osteoprogenitorzellen Osteoblasten (Quelle: Dr. Berk, Benjamin-A., Tierklinik am Sandpfad, Wiesloch- Universität Heidelberg, Fakultät für Biowissenschaften – Abt. Entwicklungsneurobiologie (modifiziert). Die Verwendung erfolgt mit freundlicher Genehmigung von Dr. Berk)

Osteoblasten bilden die Matrix der ausgereiften Knochen. Der histologische Aufbau ist in Abb. 6 zu erkennen. Sie weisen eine kubische und prismatische Form mit großen hellen Kernen auf.

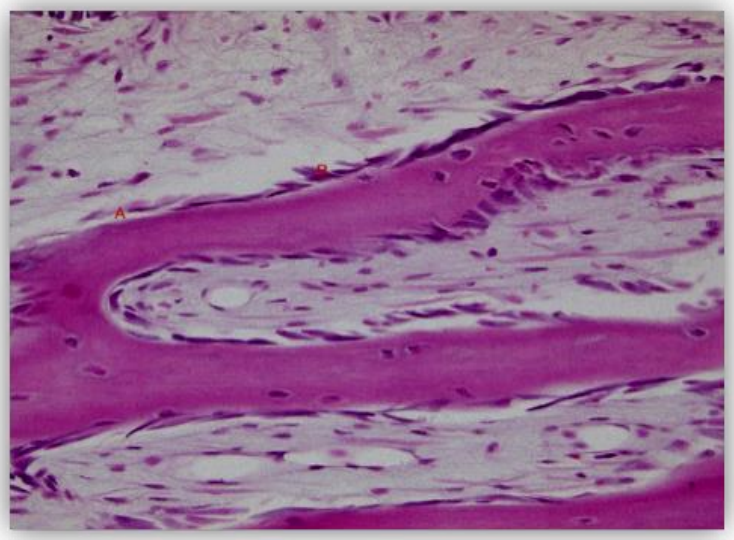

Abb. 6: Spongiosabälkchen (A) mit Osteoblasten (B) besetzt (Quelle: Universität Bonn, Kloth, Fibrose-Dysplasie (modifiziert). Die Verwendung erfolgt mit freundlicher Genehmigung von Herrn Kloth)

Eine essenzielle Aufgabe der Osteoblasten ist der Knochenabbau. Sie helfen den Osteoklasten dabei, zur verkalkten Matrix zu gelangen, um dort den Abbauprozess der Knochenmatrix zu beginnen, indem sie den Osteoidsaum abbauen, der sich an der Oberfläche der Matrix befindet. Die Knochenresorption wird durch die Osteoblasten eingeleitet, da diese die einzigen Knochenzellen sind, die Rezeptoren für das Parathormon besitzen. Nach der Parathormonbindung senden die Osteoblasten Enzyme zum Abbau sowie Zytokine zur Aktivierung von Osteoklasten aus. Osteoblasten gehen entweder per Apoptose zugrunde oder entwickeln sich zu Osteozyten weiter.

Osteozyten sind in den Matrixlakunen eingebaut. Sie entstehen aus den Osteoblasten und werden von diesen morphologisch verändert. Mit ihren zahlreichen Fortsätzen zu benachbarten Osteozyten bilden sie einen Nexus aus. Der Nexus erlaubt einen Austausch von Elektrolyten und Mikromolekülen zwischen den Osteozyten. So werden sowohl die oberflächlichen als auch die peripher liegenden Osteozyten via Stofffluss versorgt. Es wird vermutet, dass Osteozyten am langsamen Umbau der Matrix beteiligt sind, indem sie über den Zustand und die Reparaturbedürftigkeit der verkalkten Matrix informieren (Abb. 7).

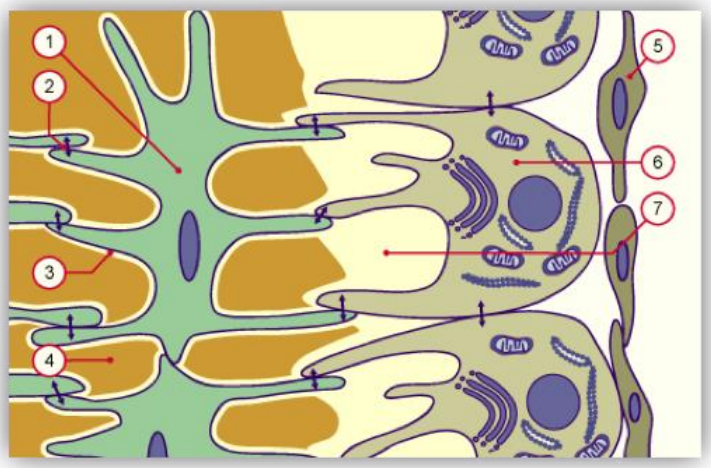

Abb. 7: Knochenhistologie Osteoblasten produzieren das Osteoid. Über Gapjunctions kommunizieren sie miteinander. Nach der Einmauerung werden sie zu Osteozyten, umgeben von mineralisierter Matrix. Ein dünner Saum nicht mineralisierte Substanz bleibt um jeden Osteozyten erhalten und dient zur Ernährung und Kommunikation (Division d'Histologie de l'Université de Fribourg) 1. Osteozyt; 2. Gap junctions zw. Osteozysten; 3. Osteoidsaum (nicht mineralisiert); 4. mineralisierter Knochen; 5. Osteo-Progenitorzellen; 6. Osteoblast; 7. Osteoid (Quelle: Celio, Marco Universität Freiburg (Schweiz). Die Verwendung erfolgt mit freundlicher Genehmigung von Herrn Celio)

Osteoklasten entstehen aus den Vorläuferzellen im Knochenmark, die mit den Vorläuferzellen der Monozyten und Makrophagen verwandt sind. Die Differenzierung der Vorläuferzellen in Osteoklasten erfolgt durch den Einfluss von Vitamin D. Diese haben die Aufgabe, die verkalkte Knochenmatrix zu resorbieren. Histologisch betrachtet handelt es sich dabei um bis zu 150 µm große mehr- bis vielkernige Zellen. Osteoklasten können mehr als 100 Kerne besitzen (Abb. 8). Die Osteoklasten befinden sich in den Howship-Lakunen. Sie heften sich über das Integrin Osteopontin an die Matrixkomponente, sodass eine Versiegelungszone entsteht. In diesem Raum findet die Resorption statt. Aus dem umgebenden Faltensaum werden durch ATP-abhängige Protonenpumpen und mittels Carboanhydrase Protonen freigesetzt, die Kalziumsalze auflösen und ein saures Milieu für die saure Hydrolase bereiten.

Calcitonin unterdrückt die Osteoklastenaktivität. Aktiviert werden die Osteoklasten von den Zytokinen der Osteoblasten sowie von Interleukin-1, dem Tumornekrosefaktor α und Interferon-Y (Welsch 2018).

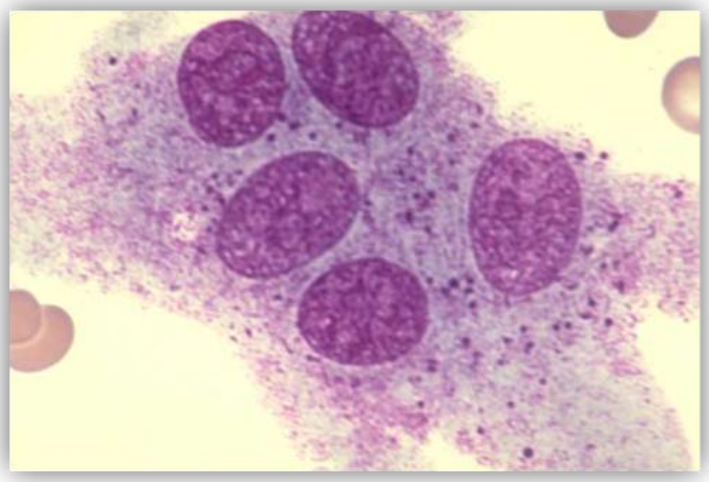

Abb. 8: Osteoklast mit 5 Kernen (Quelle: CJP. Die Verwendung erfolgt mit freundlicher Genehmigung von CJP)

1.4.3 Knochenmatrix

Die Knochenmatrix setzt sich neben einem Wasseranteil von 10 bis 20 % aus zwei Komponenten zusammen: 70 % Mineralsubstanz sowie 30 % organische Matrixkomponente (Benninghoff und Drenckhahn 2008).

1.4.4 Funktion des Knochens

Knorpel- und Knochengewebe bilden zusammen das Stützgewebe des Körpers. Die Knochenmatrix bedingt die Druckfestigkeit und Elastizität des Knochens. Die Menge an Hydroxylapatit (Kalziumphosphat-Kristallen) bestimmt die Härte des Knochens. Ein trajektoriell ausgerichtetes, dichtes System von Kollagenfibrillen lässt den Knochen eine gewisse Elastizität und Zugfestigkeit erreichen (Benninghoff und Drenckhahn 2008).

Knochen sind die Überträger der Kraft von der Skelettmuskulatur auf benachbarte und weiter entfernt gelegene Körperpartien. Zudem verfügen sie über eine protektive Funktion. So schützt die Schädelkalotte das Gehirn, die Wirbelkörper schützen das Rückenmark, die Rippen die intrathorakalen Organe und das Becken schützt die intrapelvischen Organe. Überdies handelt es sich bei den Knochen um den wichtigsten Kalziumspeicher des menschlichen Körpers (Benninghoff und Drenckhahn 2008).

1.5 Einteilung der Osteoporose

Grundsätzlich lässt sich die Osteoporose in zwei Typen einteilen. Die primäre Osteoporose untergliedert sich in die altersbedingte, postmenopausale Osteoporose und die kindlich-juvenile Osteoporose, wie z. B. die Ostogenesis imperfecta. Die sekundäre Osteoporose ist eine Folge- bzw. Begleiterkrankung. Sie wird oft durch endokrine, metabolische, medika-

mentöse, onkologische, immunologische oder biomechanische Faktoren ausgelöst (Debrunner 2005).

1.6 Diagnostik einer Osteoporose

Die Diagnose Osteoporose wird anhand einer Anamnese, einer klinischen Untersuchung, von Laborbefunden, einer Knochendichtemessung und einer Röntgenaufnahme gestellt.

1.6.1 Anamnese

Die spezielle Anamnese der Osteoporose zielt neben der allgemeinen Anamnese vor allem auf die Risikofaktoren einer Osteoporose ab.

Dazu zählen folgende Faktoren:

- Postmenopause
- Osteoporose in der Familie
- Medikamenteneinnahme (Antiepileptika, Schilddrüsenhormone, Kortison, Antikoagulantien und Antidiabetika)
- Allergien und Unverträglichkeiten (z. B. Laktoseintoleranz)
- Rückenschmerzen (als Frakturhinweis)
- Lebensstil (Rauchen, Alkohol)
- Gewichtszunahme, -abnahme
- Sturzanamnese
- Körperliche Aktivitäten und Einschränkungen

1.6.2 Klinische Untersuchung

Die klinische Untersuchung unterteilt sich in Inspektion, Palpation sowie Funktionsüberprüfung und erfasst die Schmerzen, die der Patient verbal und mimisch äußert. Bei der klinischen Untersuchung wird besonderer Wert auf die Untersuchung der HWS, BWS und der LWS gelegt. Hinweise auf eine Osteoporose könnte z. B. ein diffuser Klopfschmerz bei der Palpation des Rückens geben. Differentialdiagnosen wie z. B. Osteomalazie, Spondylitiden, Abszesse oder Metastasen müssen ausgeschlossen werden.

Zudem wird die Neutral-Null-Methode angewendet, um z. B. entzündliche Wirbelsäulenerkrankungen wie Spondylitis ankylosans ausschließen zu können. Andere Untersuchungstechniken sind der Schober-Test, das Ott-Zeichen, der Mennell-Handgriff oder, um eine Erkrankung der Nerven auszuschließen, auch die Untersuchung auf Nervendehnungsschmerzen, wie das Lasègue-, das umgekehrte Lasègue- oder das Bragardzeichen.

Um Osteoporose auch im Oberschenkel ausschließen bzw. diagnostizieren zu können, sind auch die unteren Extremitäten zu überprüfen. Dabei kommen Techniken zur Überprüfung des Bandapparates (Steinmann, Lachmann), des Beckens und der Gelenke zum Einsatz (Debrunner 2005).

1.6.3 Labordiagnostik

Das Basisprogramm besteht laut Herold (2011) aus BSG/CRP, Differentialblutbild, Ca, PO4, y-GT, AP, Kreatinin, Elektrophorese und TSH basal. Als Erweiterung werden zusätzlich Testosteron, Östrogene, 25-OH-Vitamin D und PTH getestet. Zur Therapiekontrolle stehen außerdem Marker zur Verfügung, die Rückschlüsse auf die Aktivitäten der Osteoblasten und -klasten ermöglichen (Herold 2011).

1.6.4 Bildgebung

Die Osteoporose wird meist erst in Folge von Knochenbrüchen erkannt. Oftmals sind der Schenkelhals sowie die Wirbelsäule betroffen. Abgesehen von der speziellen DXA-Knochendichtemessung erfolgt eine quantitative Computertomografie. Dadurch lassen sich Absorptionskoeffizienten bestimmen, die mit Referenzwerten verglichen werden. In der Praxis finden das QCT und die DXA am häufigsten Verwendung. Das CT ermöglicht allerdings ein genaueres Ergebnis (Reiser et al. 2017).

Die Röntgenaufnahme zeigt typische Veränderungen der Spongiosa. Weniger belastete Trabekel rarefizieren im Gegensatz zu stark beanspruchten Trabekeln. Diese erscheinen prominenter. Dadurch entsteht ein strähniges Aussehen. Durch die Dichteabnahme der Spongiosa entsteht die prominentere Kortikalis. Es bildet sich der sogenannte Rahmenwirbel (Reiser et al. 2017).

1.6.5 DXA-Knochendichtemessung

Die Methode der Wahl ist die DXA (Dual X-Ray-Absorptiometrie): Dabei handelt es sich um eine Messung der Flächendichte des Knochenmineralgehaltes (g/cm^2) an der LWS, am proximalen Gesamtfemur und am Femurhals. Der untere Mittelwert aus drei Messungen wird als Therapieansatz festgelegt. Zusätzlich wird der T-Score (SD vom MW der maximalen Knochenmassendichte gesunder Menschen im Alter von 30 Jahren) bestimmt. Der T-Score lässt sich für jedes Alter ableiten und steht somit als Vergleich tabellarisch zur Verfügung (Herold 2011).

Tab. 1: T-Score in Abhängigkeit von Lebensalter und Geschlecht

Lebensalter in Jahren		T-Score aus der Osteodensitometrie
Frau	**Mann**	
50–60	**60–70**	–4,0
60–65	**70–75**	–3,5
65–70	**75–80**	–3,0
70–75	**80–85**	–2,5
> 75	**> 85**	–2,0

Quelle: Eigene Erstellung in Anlehnung an Herold 2011

Angegeben sind T-Scores (Tab. 1), die im Mittel mit einem 30 %igen Frakturrisiko für Wirbelkörper- und proximalen Femurfrakturen in zehn Jahren assoziiert sind (Modifiziert nach Herold 2014). Sobald dieser T-Score überschritten ist, kann von einer Osteoporose gesprochen werden (Tab. 2).

Sollte bei dem Patienten bereits eine Wirbelfraktur vorliegen, wird dieses Risiko alters- und geschlechtsunabhängig bereits ab einem T-Wert von ≤ -2,0 erreicht. Kommen weitere Risikofaktoren (Immobilität, Rauchen, häufige Stürze, Frakturen ohne Traumaeinwirkung u. a.) hinzu, ist aufgrund einer Risikoverdopplung der Wert der früheren Altersdekade einzusetzen (Herold 2011).

Tab. 2: WHO-Stadieneinteilung Osteoporose

Grad 3	Fortgeschrittene Osteoporose	Knochenmineralgehalt vermindert (T-Score: < –2,5), multiple Wirbelkörperfrakturen, oft auch extraspinale Frakturen
Grad 2	Manifeste Osteoporose	Knochenmineralgehalt vermindert (T-Score: < –2,5), 1 bis 3 Wirbelkörperfrakturen
Grad 1	Osteoporose	Knochenmineralgehalt vermindert (T-Score: < –2,5), keine Frakturen
Grad 0	Oesteopenie	Knochenmineralgehalt vermindert (T-Score: –1 bis –2,5), keine Frakturen

Quelle: Eigene Erstellung in Anlehnung an WHO

1.7 Therapie, Verlauf und Prognose

Das Ziel der Osteoporose-Therapie ist eine Senkung des Frakturrisikos, welches mit einer Stabilisierung der Knochenstruktur erreicht werden kann. Um die Lebensqualität des Patienten zu verbessern, muss das Sturzrisiko reduziert und eine Schmerzfreiheit des Patienten angestrebt werden.

1.7.1 Allgemeine Basismaßnahmen

Körperliche Betätigung ist eine der wichtigen Prinzipien der nicht-medikamentösen Basisitherapie der Osteoporose. Körperliche Aktivität wirkt sich anabol auf den Knochenstoffwechsel aus. Die kombinierte Gabe von Kalzium und Vitamin D erfolgen bei jeder Therapie der manifesten Osteoporose. Vitamin D muss meist supplementiert werden, im Gegensatz zur Kalziumaufnahme, welche auch über eine bewusst gewählte Nahrungsaufnahme erzielt werden kann. Chapuy bewies 1994 an Altenheimbewohnern, dass die Gabe von Kalzium und Vitamin D hüftgelenksnahe Frakturen um bis zu 30 % reduzieren konnte (Chapuy et al. 1994). Ebenso stellten sich Hüftprotektoren bei sturzgefährdeten Patienten als sinnvoll heraus, um die Folgen eines potentiellen Sturzes gering zu halten (Parker et al. 2006). Patienten mit Wirbelfrakturen gehören zum Patientenkreis der chronischen Schmerzpatienten und bedürfen einer adäquaten Therapie nach der Weltgesundheitsorganisation (WHO)- Stufenschema unter Beachtung der häufigen Nebenwirkungen wie Schwindel und Sturzneigung. Physiotherapie soll die Koordination und Muskelkraft verbessern (Roth et al. 2012).

Mit dem Fracture Risk Assessment Test, den die WHO entwickelte, kann die 10-Jahreswahrscheinlichkeit, eine osteoporotische Fraktur zu erleiden, berechnet werden (Kanis et al. 2009)

Risikofaktoren für osteoporotische Frakturen sind nach diesem Test unter anderem die Einnahme oraler Glukokortikoide , Nikotin- und Alkoholkonsum und bereits vorliegende osteoporotische Frakturen in der Vergangenheit (Kanis et al. 2019). Es ist daher unabdingbar, die Patienten auch hinsichtlich einer Lebensstiländerung zu beraten (Eimer 2015).

1.7.2 Medikamentöse Therapie

Die Therapieempfehlung in Bezug auf Osteoporose lautet gemäß dem Herold, dem Standardwerk der Inneren Medizin:

- Kausal: Testosteron-Substitution bei Hypogonadismus, Kortikoide verringern/absetzen
- Systematisch: Sturzprophylaxe, indem man die weitere Notwenigkeit sturzfördernder Medikamente (Antidepressiva, Neuroleptika, Benzodiazepine, Sedativa, Antihypertonika) überprüft und eine Visusprüfung veranlasst.
  Vitamin D Supplementierung von 1000–2000 IE/d (800 I.E./Tag laut Gynäkologie und Urologie, Müller, 2008)(Müller und Haag 2008)
  1000–1500 mg Kalzium mit der Nahrung oder per Supplementierung

Neben der medikamentösen Therapie sollte Physiotherapie verordnet werden, um die Muskelkraft, Mobilisation und Koordination zu fördern. Untergewicht sollte auch vermieden und auf Rauchen verzichtet werden (Herold 2011).

1.7.2.1 Bisphosphonate

Bisphosphonate ermöglichen eine Senkung der Inzidenz vertebraler und extravertebraler Frakturen um 50 %, nachgewiesen für die Wirkstoffe Alendron-, Risedron-, Zoledronsäure (Herold 2011). Durch die Bisphosphonate wird die Aktivität der Osteoklasten gehemmt sowie die Knochendichte beibehalten. Für Patienten, bei denen bereits eine manifeste Osteoporose diagnostiziert wurde, gilt die Therapie mit Bisphosphonaten als Mittel der ersten Wahl. Bisphosphonate binden zunächst an Hydroxylapatit und wirken dann in den osteoklastischen Resorptionslakunen des Knochens. Stickstoffhaltige Bisphosphonate führen zum Zelltod, da sie eine zytotoxische Wirkung auf die Osteoklasten haben. Bisphosphonate, die von Stickstoff frei sind, hemmen die Farnesyldiphosphat-Synthase und mindern somit die Mobilität der Osteoklasten, was ebenfalls zur programmierten Apoptose der Osteoklasten führt. Durch beide Mechanismen kommt es zu einer Hemmung der osteoklastischen Knochenresorption. Bisphosphonate werden somit auch als Analgetika bei Knochenerkrankungen eingesetzt, da eine hohe osteoklastische Aktivität mit Schmerzen einhergeht, welche somit eben gehemmt werden kann (Eimer 2015). Die gefürchtetste Nebenwirkung ist die Kieferknochennekrose. Daher sollte jeder Patient vorher einer zahnärztlichen Untersuchung unterzogen werden.

1.7.2.2 Raloxifen

Raloxifen (Handelsname Evista), ein selektiver Östrogenrezeptormodulator (SERM) ist ein medikamentöser Wirkstoff für postmenopausale Osteoporose. Evista (Lilly, Indianapolis, USA) wirkt auf den Knochen und den Lipidstoffwechsel wie Östrogen, allerdings ohne Wirkung an Uterus und Mamma. Dies reduziert das Risiko eines Mammakarzinoms und von Wirbelfrakturen.

In einer anderen Studie konnte gezeigt werden, dass Raloxifen die Knochenhomöostase durch Osteoklastengenese und Knochenresorbtioninhibierung moduliert und somit die Osteoblastenaktivität gefördert wird (Taranta et al. 2002). Hierbei handelte es sich um ein in vitro Experiment. Im Gegenzug dazu zeigte die randomisierte MORE (Multiple Outcomes of Raloxifen Evaluations) Studie aus dem Jahr 1994, dass sich die Knochendichte des proximalen Femurs und der Wirbelkörper unter einer täglichen Gabe von 60mg Raloxifen vermehrte. Ebenso konnte in dieser Studie, an der 7705 postmenopausale Frauen teilnahmen, eine signifikante reduzierte Anzahl an Femurschaft- und Lumbalfrakturen beobachtet werden (von Holst 2000).

1.7.2.3 Parathormon und Teriparatid

Parathormon regt in der Niere die Calciumrückresorption aus dem Primärharn an und steigert die Bildung von Calcitriol, der aktiven Form des Vitamin D, welches die Calciumauf-

nahme aus dem Darm fördert. Über die Aktivierung der Osteoklasten im Knochen kommt es zu einer erhöhten Knochenresorption und damit zu einer gesteigerten Calciumfreisetzung. Neben dieser katabolen Funktion haben Parathormon und damit auch Teriparatid zudem eine osteoanabole Wirkung (Pharmazeutische Zeitung 2017).

Teriparatid (Handelsname Forsteo) ist ein rekombinant hergestelltes Fragment (rhPTH 1–34) des humanen endogenen Parathormons [PTH (1–84)]. Forsteo® (Lilly, Fegersheim, Frankreich) wird einmal täglich subkutan injiziert und steigert das Wachstum von neuem Knochengewebe auf trabekulären und kortikalen Knochenoberflächen (am Endost und am Periost). In Tierversuchen an Ratten kam es zu Osteosarkomen, so dass diese Versuchsreihen auch abgebrochen wurden (Jolette et al. 2017). Beim Menschen ist die Osteosarkombildung bis jetzt noch nicht beobachtet worden (Ärzteblatt 2010; Pharmazeutische Zeitung 2017). Bei mehr als 16.000 Patienten, die im Verlauf von 15 Jahren Teriparatid in kontrollierten klinischen Studien und Beobachtungen erhalten haben (die größte Untersuchung beinhaltete etwa 4.000 Patienten mit Therapie bis zu zwei Jahren und Nachbeobachtung über weitere zwei Jahre) wurden keine Osteosarkome berichtet (Andrews et al. 2012).

1.7.2.4 Denosumab

Denosumab ist für die medikamentöse Therapie der Osteoporose bei postmenopausalen Frauen und bei Männern mit erhöhtem Frakturrisiko indiziert. Es handelt sich hierbei um einen humanen monoklonalen Antikörper, der im Knochenstoffwechsel die Effekte von Osteoprotegerin imitiert. Denosumab ist ein IgG2-anti-RANKL (Receptor Activator of NF-$\varkappa$B Ligand – ein Protein aus der Familie der Tumornekrosefaktoren)-Antikörper. Er bindet sich mit sehr hoher Affinität an RANKL und hemmt so dessen Interaktion mit RANK. Das Risiko für vertebrale, nicht-vertebrale und Hüftfrakturen bei postmenopausalen Frauen wird durch Prolia® (Denosumab) vermindert. Prolia® (Amgen, Thousand Oaks, USA) ist ebenfalls für die Behandlung von Knochenschwund im Zusammenhang mit Hormonablation bei Männern mit Prostatakarzinom mit erhöhtem Frakturrisiko indiziert. Bei männlichen Patienten mit Prostatakarzinom unter Hormonablationstherapie reduziert Prolia® das Risiko für vertebrale Frakturen. Als Nebenwirkungen wurden Kieferosteonekrosen und Hypokalzämie nachgewiesen (Amgen 2014).

1.7.2.5 Cathepsin K

Bei Cathepsin K handelt es sich um eine Cysteinproteinase und somit um ein essentielles Enzym in der Degradation von Kollagen Typ I. Es entsteht fast ausschließlich in Osteoklasten. Diese Protease wirkt als ein pharmakologischer Angriffspunkt für die Erforschung neuer Medikamente in der Osteologie. Wegen der Wirksamkeit wenden sich die Forscher den spezifischeren Cathepsin K-Inhibitoren Odanacatib (ODN) und ONO-5334 zu. So steigert Odanacatib bei postmenopausalen Frauen signifikant die Knochenmineraldichte und hemmt die Knochenresorption. In Studien konnte die Langzeitwirkung von Odanacatib bestätigt werden, allerdings kam es auch zu einer Abnahme der Knochendichte

nach der Absetzung des Präparates, ähnlich wie bei Denosumab. Bisphosphonate, Denosumab oder andere Antiresorptiva unterscheiden sich durch den Wirkmechanismus, als dass die Hemmung der Cathepsin K-Aktivität die Osteoklastenfunktion reversibel supprimiert. Zu einer Apoptose oder Funktionseinschränkung von Osteoklasten führt es allerdings nicht (Gamsjäger und Resch 2015; Ren et al. 2015).

Die Firma Merck (MSD, Darmstadt, Deutschland) hatte einen Cathepsin-K-Hemmer, Odanacatib, in klinischen Phase-III-Studien zur Behandlung von Osteoporose. Im September 2016 gab Merck bekannt, dass die Entwicklung von Odanacatib nach eigener Einschätzung unerwünschter Ereignisse eingestellt wird. Eine unabhängige Einschätzung ergab ein erhöhtes Schlaganfallrisiko (Brömme und Lecaille 2009; Schatz 2017). Andere Cathepsin-K-Inhibitoren befinden sich in verschiedenen Entwicklungsstadien (Asagiri et al. 2014; Hussein et al. 2014; Ren et al. 2015). Medivir hat einen Cathepsin-K-Hemmer, MIV-711 (L-006235) (Lundström 2017) in der klinischen Phase-IIa-Studie als Medikament zur Veränderung der Arthrose seit Oktober 2017.

1.7.2.6 Östrogene

Östrogene können nach gynäkologischer Rücksprache Verwendung finden, um den Östrogenmangel bei postmenopausalen Frauen auszugleichen. Östrogene wirken antiresorptiv und haben eine fraktursenkende Wirkung (Herold 2011). Laut der WHI-Studie erhöhen Östrogene, teilweise in Kombination mit Gestagen, das Risiko für Herzinfarkt, Schlaganfall, Thrombosen (TVT) und Brustkrebs. Andere Studien haben geringere Risiken festgestellt (Ärzteblatt 2012; Ärzteblatt 2013). Bisher kommen Östrogene, selektive Östrogenrezeptormodulatoren (SERM) und Bisphosphonate zur Anwendung, die den Abbau von Knochen verhindern sollen. Dies führt zu einem Wachstum der Knochenmasse, allerdings nicht zu einer Steigerung der Knochenbildung.

Aktuell fehlt es an verschiedenen Präparaten, die in gewisser Weise anabol auf den Knochen wirken. Die Präparate, die Osteoblasten zur Reifung anregen, um die Knochendichte zu vergrößern, haben eine deutlich bessere Prognose als die bisherigen Wirkstoffe. Anabole Wirkstoffe dürften somit einen vielversprechenderen Effekt haben.

1.7.2.7 Weitere Medikamente

Bislang existieren Fluorid, Wachstumshormon, Insulin-ähnlicher Wachstumsfaktor, Statine, Tibolon und Parathormon als Wirkstoffe, die sich anabol auf das Skelett auswirken. Parathormon ist der Vorreiter und Favorit in dieser Auswahl. Allerdings bestehen hier noch viele offene Fragen zur Wirkung auf die Knochenrinde und die Reduktion des Frakturrisikos (Kearbey 2009).

1.7.2.8 Romosozumab

Im New England Journal of Medicine wurde eine randomisierte Vergleichsstudie veröffentlich über die einjährige Behandlung mit dem Sclerostin-Antikörper Romosozumab

(Amgen, Thousand Oaks, USA) und die anschließende Weiterbehandlung mit Alendronsäure, welche die Reduzierung von Wirbelfrakturen und Frakturen insgesamt gegenüber einer alleinigen Behandlung mit Alendronsäure aufwies. Auf Grund vermehrten Auftretens von kardiovaskulären Ereignissen wurde eine Zulassung vorerst abgelehnt (Saag et al. 2017).

Die Wirkung von Sclerostin, einem Botenstoff von Osteozyten, wird von dem Antikörper Romosozumab gebunden und neutralisiert. Sclerostin hemmt die Knochenbildung und fördert den Knochenabbau. Romosozumab hat die entgegengesetzte Wirkung. Es fördert den Knochenaufbau, indem es einen im Jahr 2001 entdeckten Gendefekt simuliert. Dieser führt zu einer Sklerosteosis, einer seltenen Erbkrankheit mit abnormer Knochenbildung (Ärzteblatt 2017).

Die im Jahr 2016 veröffentlichten Ergebnisse der FRAME-Studie zeigten, dass die Knochendichte in den Wirbeln bei postmenopausalen Frauen mit Osteoporose um 13 Prozent gesteigert und die Anzahl neuer Wirbelbrüche gegenüber einer Placebobehandlung um 73 Prozent gesenkt werden konnten bei einer monatlichen Injektion von Romosozumab (Cosman et al. 2016). Im April 2019 wurde Romosozumab von der FDA (Food and Drug Administration) zur Therapie der Osteoporose bei postmenopausalen Frauen mit hohem Frakturrisiko zugelassen (Martini 2019).

1.8 Bisherige Therapieversuche mit SARMs

Androgene, die wichtigsten zirkulierenden Geschlechtshormone bei Männern, regulieren ein breites Spektrum physiologischer Prozesse durch einen intrazellulären Androgenrezeptor (AR) (Bocklandt und Vilain 2007; Leder 2007). Eine Veränderung des zirkulierenden Androgenspiegels, eine Modulation der AR-Funktion durch Mutationen oder eine Änderung des dynamischen intrazellulären AR-Komplexes führt zu multiplen Störungen wie Hypogonadismus, Muskelschwund, Kachexie, Osteoporose, Fortpflanzungsverlust, Prostatakrebs und anderen (Narayanan et al. 2008).

Die altersbedingte Abnahme der Muskelmasse führt zu der als Sarkopenie bei älteren Personen bekannten klinischen Erkrankung (Marzetti und Leeuwenburgh 2006). Die wachsende Zahl älterer Menschen hat dazu beigetragen, dass die Zahl der Männer und Frauen, die nicht in der Lage sind, Aktivitäten des täglichen Lebens auszuüben und daher betreut werden müssen, zu nehmen. Die Verbesserung der Proteinaufnahme und der Bewegungsprogramme bieten zwar Mittel zur Bekämpfung des durch Alterung auftretenden Muskelverlusts, die Hormontherapie kann jedoch drastischere Auswirkungen haben. Ein Mittel, das in der Lage ist, die Muskelleistung selektiv ohne androgene Nebenwirkungen wie das Prostatawachstum bei Männern und die Virilisierung bei Frauen (Nebenwirkungen von steroidalen Androgenen) zu steigern, ist für die Behandlung von Sarkopenie wünschenswert.

Krankheitszustände, die zu einem schnellen Muskelverlust führen, zeigen wahrscheinlich einen signifikanten Nutzen aus der SARM-Behandlung. Kachexie tritt häufig bei Patienten mit AIDS, Krebs, Nierenerkrankungen, Sepsis und Verbrennungen auf und ist durch Gewichtsverlust, Muskelschwund und Appetitabnahme gekennzeichnet. Es wird angenommen, dass erhöhte Konzentrationen von Cytokinen, nämlich IL-6, TNFα, INF 1β, INFγ und der Proteolyse induzierende Faktor (Melstrom et al. 2007), die Hauptfaktoren sind. Mindestens 30 % der krebsbedingten Todesfälle resultieren aus einer Kachexie der Atemwegsmuskulatur, die schließlich zu einer Lungenentzündung führt (Windsor und Hill 1988; Palesty und Dudrick 2003). Während Antikörper und Inhibitoren von Cytokinen bei chronisch entzündlichen Erkrankungen, wie rheumatoider Arthritis und Morbus Crohn, Vorteile gezeigt haben, wurde bei der Behandlung von Kachexien eine minimale Wirksamkeit beobachtet (Goldberg et al. 1995; Inui 2002). Appetit-Stimulanzien, darunter das synthetische Progesteron-Derivat Megestrol und das synthetische Cannabinoid Dronabinol, sind derzeit in den Vereinigten Staaten erhältlich, jedoch begrenzen Nebenwirkungen dieser Wirkstoffe ihren Nutzen (Yeh und Schuster 2006; Yeh et al. 2007). Obwohl Megestrol eine Gewichtszunahme bewirkt, führen seine antianabolischen Eigenschaften trotz Gewichtszunahme zu einer Abnahme der Muskelmasse (Lambert et al. 2002). Darüber hinaus erhöht die Verbindung das Risiko für thromboembolische Ereignisse und unterdrückt die Nebennierenfunktion. Gleichermaßen schränken Probleme mit Sedierung und Verwirrung bei älteren Menschen die Verwendung von Dronabinol ein (Volicer et al. 1997).

Studien mit Anabolika wie Nandrolon bei Kachexie haben Verbesserungen der Muskelmasse und der Knochendichte gezeigt (Batterham und Garsia 2001; Frisoli et al. 2005), jedoch treten Nebenwirkungen wie Lebertoxizität und Maskulinisierung bei Frauen auf. Erhöhungen der Muskelmasse und der Muskelleistung bei HIV-infizierten Männern nach Testosteronbehandlung wurden ebenfalls gezeigt (Grinspoon et al. 2000; Dolan et al. 2007). Die proliferativen Wirkungen auf die Prostata und die Erhöhung des Hämatokrits bleiben jedoch vernachlässigbar.

Ein idealer SARM, wie er von Negro-Vilar beschrieben wurde (Negro-Vilar 1999), der Muskelmasse selektiv erhöht, keinen Wachstumseffekt auf die Prostata hat und den Hämatokrit erhöht, würde die Androgenbehandlung zu einer günstigeren Option machen. Eine Verbesserung der Muskelkraft wird möglicherweise zu einer verringerten Morbidität und Mortalität bei kachektischen Individuen führen und kann Patienten eine intensivere Behandlung (z. B. Bestrahlungs- und Chemotherapieansätze) ermöglichen (Narayanan et al. 2008). Der Androgenrezeptor (AR) hat vor kurzem eine Renaissance als therapeutisches Ziel mit dem Auftauchen einer neuen Klasse potentieller therapeutischer Mittel erlebt. Wichtige Meilensteine in der Forschung sind die Entdeckung nichtsteroidaler AR-Liganden (Antiandrogene) in den 70er Jahren mit Flutamid, die Verbesserung der pharmakokinetischen Eigenschaften, die in den 1980er Jahren zu Bicalutamid führten, und die Umwandlung von Antagonisten in Agonisten-Templates in den späten 1990er Jahren, die als wesentliche Ereignisse dienen, das Feld von SARMs zu definieren. Diese Ereignisse dienten

als enormer Katalysator für die Erforschung von AR-Liganden mit SARM-Aktivität. Ein Bereich, der sich aus zwei kleinen Gruppen (University of Tennessee Health Science Center und Ligand Pharmaceuticals, Inc.) entwickelte, um viele der wichtigsten Akteure (BMS, GSK, J & J, Lilly, Merck usw.) in der pharmazeutischen Industrie zu erfassen (Narayanan et al. 2008). Flutamid und Bicalutamid sind nicht steroidale Substanzen, die als Androgenantagonisten wirken. Zusammen mit GnRH-Analoga werden diese zur Therapie des metastasierten Prostatakarzinoms eingesetzt. Bicalutamid muss im Gegensatz zu dreimal täglichen Applikationen von Flutamid nur einmalig appliziert werden. Auch ist die hepatotoxische Wirkung von Bicalutamid deutlich geringer als die von Flutamid. In mehreren prospektiven doppelblinden Placebo-kontrollierten Studien wurde im Rahmen der frühen Therapie von Patienten mit einem lokalisierten Prostatakarzinom mit 150mg/d Bicalutamid ein Trend zur höheren Mortalität festgestellt (Lemmer und Brune 2010). Ebenso ist bekannt, dass ein nichtsteroidales Androgenrezeptor-Bindemittel S-40503, welches entwickelt wurde, um SARM zu produzieren, nicht nur auf die Muskulatur wirkt, sondern durch eine Erhöhung der periostalen Knochenbildung einen positiven Effekt auf die BMD hat (Hanada et al. 2003). Ihre Bedeutung für die Aufrechterhaltung der Knochenmasse wird durch das Auftreten von Osteopenie bei männlichen AR-Knockout-Mäusen veranschaulicht (Kawano et al. 2003; Kawano und Kawaguchi 2006) und ist beweisend dafür, dass Männer, die sich einer androgenen Deprivationstherapie (ADT) für einen längeren Zeitraum unterziehen, an einer Verringerung der BMD leiden. Eine tiefere Analyse der in vivo-Aktivitätsprofile von SARMs lässt auf einen vielversprechenden Ausblick schließen. AR ist das einzige Ziel, das gleichzeitig die Knochen- und Muskelschwäche anspricht, und die verbesserten PK / PD-Profile von SARMs, sprechen für diese Klasse als nächste Generation der Androgentherapie. SARMs haben als osteo- und myoanabole Wirkstoffe das Potenzial, für viele Erkrankungen, bei denen nur osteo- oder myoanabolische Wirkungen erforderlich sind, den Status eines Anabolikums der Wahl zu erreichen. (Narayanan et al. 2008).

SARMs modulieren die gleichen Aufbauwege wie klassische steroidale Androgene, aber in einem Dosisbereich, in dem überwiegend Auswirkungen auf die Muskelmasse und die Funktion zu beobachten waren, allerdings wenige androgene Nebenwirkungen auf die Prostata, die Haut und das Haar. Im Gegensatz zu Testosteron sind SARMs oral wirksamer (Dalton J et al. 2013). Ein synthetischer steroidaler SARM ist YK11 (Magnus Pharmaceuticals, Indien), welcher als Myostatinblocker wirkt. Es wird beschrieben, dass diese Verbindung selektive androgenrezeptormodulierende und myostatinhemmende Eigenschaften besitzt. Da YK11 ein experimenteller Wirkstoffkandidat und eine nicht zugelassene Substanz für den Menschen ist, liegen bis dato kaum wissenschaftliche Daten zu seinem Metabolismus vor (Piper 2018).

Im Rahmen der Entwicklung selektiver Androgenrezeptormodulatoren ist es bereits gelungen neue Derivate mit selektiven androgenen Eigenschaften zu entwickeln. Diese entstehen durch systematische Modifikation nicht-steroidaler Antiandrogene. Sie können in Arylpropionamid-, bizyklische Hydantoin-, Quinolin-, und Tetrahydroquinolin-Analoga klassi-

fiziert werden. Es ist das Ziel, neue gewebs-, zell- und zielgenspezifische Androgenrezeptor-Modulatoren zu entwickeln. Die androgene Wirkung wird zur Therapie des Muskelschwunds, der Osteoporose und der Prostatahyperthrophie und zur hormonellen männlichen Kontrazeption eingesetzt (Lemmer und Brune 2010). Die rasche Weiterentwicklung des SARM-Feldes im Hinblick auf die Diversität der Chemotypen, das mechanistische Verständnis und die Informationen, die aus den zahlreichen SARMs in der Klinik gewonnen werden, wird dazu beitragen, die idealen pharmakologischen Profile für die verschiedenen möglichen untersuchten Indikationen zu definieren. Verheißungsvolle vorläufige klinische Berichte legen bereits nahe, dass SARMs eine Klasse von vielversprechenden präklinischen und klinischen Kandidaten sind. Da sich dieser Trend fortsetzt, werden viele der klinischen und regulatorischen Herausforderungen bei SARMs angegangen und überwunden. Wenn das volle Potenzial, das in dieser Klasse enthalten ist, voll ausgeschöpft ist, werden SARMs einen Paradigmenwechsel in der Behandlung von Patienten bewirken, die eine anabole Therapie benötigen (Narayanan et al. 2008).

Ein wirksamer nicht steroidaler SARM, S-4 (6), auch Andarine genannt, wurde vom Pharmaunternehmen GTx Inc.® identifiziert, das bei Ratten eine schnelle und vollständige orale Resorption bei niedrigen Dosen und eine vernünftige Eliminationshalbwertszeit (t 1/2 = 2,6 h bis 5,3 h) zeigte und somit ein hervorragender Kandidat für die klinische Entwicklung ist (Kearbey et al. 2004). S-4 (6) demonstrierte auch die Fähigkeit, die Skelettmuskulatur (Soleus) zu verbessern, die Muskelmasse (LBM) zu erhöhen, Körperfett zu reduzieren, bei Ratten einen Knochenverlust zu verhindern und versprach pharmakologische Aktivität in Tiermodellen mit Verbesserung der benignen Prostatahypertrophie und männlichen Fertilität (Chen 2005; Kearbey et al. 2007; Narayanan et al. 2008). S-4 (6) wirkt gewebsspezifisch und stimuliert die Organe, wie Muskeln und Knochen, anabolisch stärker als die Organe, wie Prostata und Hoden, androgenisch. Die körpereigene Produktion von Luteinisierungshormon (LH) und dem Follikelstimulierndem Hormon (FSH) wird durch die Behandlung nicht signifikant gehemmt. Ebenso wird die Östrogensynthese nicht gesteigert (Kearbey et al. 2007). Die Verwendung von SARMs bei Osteoporose dürfte sowohl bei Männern als auch bei Frauen von Vorteil sein, da ihnen die Nebenwirkungen der Virilisierung fehlen, die bei steroidalen Androgenen beobachtet werden. Eine 120-Tage-Studie zum Vergleich von SARM S-4 (6) und Dihydrotestosteron (DHT) bei ovarektomierten Ratten zeigte, dass S-4 (6) die Knochenmasse und Knochenstärke auf dem Niveau der intakten Kontrollen halten und eine höhere Wirksamkeit als DHT zeigen konnte (Kearbey et al. 2007).

Studien von Ligand Pharmaceuticals mit LGD2226 (Rosen und Negro-Vilar 2002) zeigten eine erhöhte Knochenmasse und -stärke bei Ratten nach 16-wöchiger Behandlung. LGD2226 ist ein nichtsteroidaler, nicht-aromatisierbarer, hochselektiver Ligand für den AR, der praktisch keine Affinität zu den anderen intrazellulären Rezeptoren aufweist. Es wird angenommen, dass diese Wirkungen durch AR in Osteoblasten vermittelt werden, wodurch die Knochenbildungsrate erhöht wird. Kombinationsschemata mit SARMs und

derzeit verfügbaren Bisphosphonaten sollten daher eine wirksamere Behandlungsoption für Osteoporose bieten .

Ostarine (Enobosarm,GTx-024, S-22) ist wie Andarine ein kürzlich von GTx Inc.® (TN, USA) entwickelter SARM, ein Arylpropionamidmetabolit, und der am weitest fortgeschrittene klinische Kandidat.

Klinische Studien der Phase I mit Ostarine zeigten, dass es nach oraler Verabreichung mit einer Halbwertszeit von etwa einen Tag schnell resorbiert wurde. Es wurde eine Verringerung der Serumlipide beobachtet. Die LDL (Low Density Lipoproteins)/ HDL(High Density Lipoproteins)- Verhältnisse (Bluttfettwerte) bleiben jedoch in der niedrigen kardiovaskulären Risikokategorie. Das Auftreten unerwünschter Ereignisse war ansonsten in der Placebo- und Behandlungsgruppe ähnlich. Somit gibt es klinische Beweise für die Vorteile einer SARM-Behandlung zur Verbesserung der Kraft und sie sind vielversprechend für die Behandlung des altersbedingten Abfalls der Muskelkraft sowie anderer damit zusammenhängender Indikationen, die von Pharmacopeia (altersbedingter funktioneller Rückgang) und Ligand Pharmaceuticals (Gebrechlichkeit) verfolgt werden. Beide haben Phase I-Studien abgeschlossen (Narayanan et al. 2008).

Eine Phase-II-Studie zur Muskelschwäche im Zusammenhang mit Krebskachexie begann 2008 als frühes Ziel der klinischen Entwicklung. Ostarine führte auch zu einer dosisabhängigen Abnahme der LDL- und HDL-Cholesterinspiegel, wobei der durchschnittliche LDL / HDL-Quotient für alle Dosen in der Gruppe mit niedrigem kardiovaskulärem Risiko lag (Narayanan et al. 2008).

In weiteren Phase II- und III-Studien zeigte Ostarine vielversprechende Ergebnisse im Hinblick auf die Verbesserung der Entwicklung einer fettfreien Körpermasse und Messungen der körperlichen Funktion und Leistung (Srinath und Dobs 2014). Es gilt als potentielles Arzneimittel um Muskelschwund und andere Muskelerkrankungen zu behandeln (Thevis et al. 2007). Ostarine hat in einer ersten klinischen Phase-IIa-Studie zum Proof-of-Concept aufregende Daten gezeigt. GTx Inc.® berichtete im Dezember 2006 über die Ergebnisse dieser klinischen Studie, bei der es sich um eine doppelblinde, randomisierte, placebokontrollierte Studie mit sechzig älteren Männern und sechzig postmenopausalen Frauen handelte (Chen 2005; Narayanan et al. 2018). Ohne eine vorgeschriebene Diät oder ein Sportprogramm hatten alle mit Ostarine behandelten Probanden eine dosisabhängige Erhöhung der Gesamt-Lean Body Mass. Es wurden die Versuchsreihen mit Dosen von 0,1mg, 0,3mg, 1mg und 3mg GTx-024 durchgeführt. Die Kohorte, die mit 3 mg / Tag Ostarine behandelt wurde, erreichte eine Steigerung von 1,3 kg im Vergleich zum Ausgangswert und 1,4 kg im Vergleich zu Placebo nach 3-monatiger Behandlung. Die Behandlung mit Ostarine führte auch zu einer dosisabhängigen Verbesserung der Funktionsleistung, gemessen durch einen Treppenaufstiegstest, wobei die 3 mg / Tag-Kohorte eine klinisch signifikante Verbesserung der Geschwindigkeit und Leistung erzielte. Die Probanden, die mit 3 mg / d Ostarine behandelt worden waren, hatten im Durchschnitt einen Rück-

gang des Nüchternblutzuckers um 11 %, einen Rückgang des Insulinspiegels um 17 % und eine Abnahme der Insulinresistenz (Homöostase-Modellbewertung) um 27 % im Vergleich zum Ausgangswert, was darauf schließen lässt, dass SARMs möglicherweise ein therapeutisches Potenzial bei Diabetikern haben (Dalton et al. 2011).

In einer weiteren Studie mit Enobosarm (GTx-024, Ostarine und S-22) mit Krebspatienten von Dalton aus dem Jahr 2013 wurde versucht, die Muskelmasse zu erhöhen und die körperliche Funktionsfähigkeit von gesunden und kranken Menschen zu optimieren sowie möglicherweise eine neue Therapie für Muskelschwund und Tumorkachexie bereitzustellen (Dalton et al. 2013). Es erfolgte zuerst Forschung zur Optimierung der Therapie bei Lungenkrebs, sowie bei Kachexie bei Krebserkrankungen. In diesen Studien zeichnete sich keine Aussicht auf gewinnbringenden Erfolg aus, da keine Zulassung in den USA erfolgte, so dass die Forschungsreihe eingestellt wurde. Dennoch erkannte man die Muskelzunahme unter Ostarine, so dass man weitere Versuche in Richtung Therapie von Muskelschwund, Sarkopenie und Osteoporose unternahm (Dalton et al. 2013).

Die Weiterentwicklung der Therapie von Sarkopenie wurde aufgrund der FDA geforderten Voraussetzungen von der Firma GTx Inc.® zu Gunsten anderer Einsatzgebiete, wie dem Einsatz bei Tumorkachexie, Stressharninkontinenz, Brustkrebs und der Muskeldystrophie Typ Duchenne (Dalton 2017), vorläufig eingestellt (Garber 2016). Auf Grund der kardiovaskulären Nebenwirkungen, ist es in naher Zukunft nicht absehbar, ob es eine Zulassung für die Therapie der Osteoporose bei Patienten ohne vorherige kardiovaskuläre-Sicherheitsstudien geben wird. Es scheint realistischer zu sein, die Weiterentwicklung im Bereich der tumor- und chemotherapiebedingten Osteoporose zu verfolgen (Dalton 2017).

Die World Anti-Doping Agency (WADA) nahm 2008 die anabolwirksamen SARMs (Ostarine und Andarine) in die Verbotsliste auf. Die Dopingmittel-Mengen-Verordnung setzte sie zu Beginn des Jahres 2013 auf die Liste und gab die strafbare Besitzmenge laut dem Arzneimittelgesetz ab 90 mg als „nicht geringe Menge“ an. Somit müssen sich ab 2008 SARMs in Dopingmitteltests nachweisen lassen. Die Zielsubstanzen werden aus dem Urin extrahiert und mit Hilfe chromatographischer und massenspektrometrischer Systeme identifiziert (Deutsche Sport Hochschule Köln 2019; Thevis und Schänzer 2018).

Im Jahr 2019 zeigte sich in einer weiteren Studie mit Ostarine bei ovarektomierten Ratten, dass sich dieser SARM vorteilhaft auf Knocheneigenschaften auswirkte (Hoffmann et al. 2019). In dieser Studie ergaben niedrige Dosen von Ostarine (0.04 mg/kg BW) keinen Effekt, während mittlere (0.4 mg/kg BW) und hohe Dosen (4 mg/kg BW) sich positiv auf die Knochenstruktur auswirkten. Die Wirkung von Ostarine auf die Femora war signifikant deutlicher als die Wirkung auf die Wirbel. Als Nebenwirkung zeigte sich eine Zunahme des Uterusgewichts und ein Anstieg des Serumsphosphats (Hoffmann et al. 2019). Daher ist es Ziel von dieser Studie nicht nur den Effekt von Ostarine auf osteoporotischen Knochen zu untersuchen und mit Testosteron-Effekt zu vergleichen, sondern auch mögliche Nebeneffekte bei männlichen Ratten zu überprüfen.

1.9 Rattenmodel der Osteoporose am Femur im Vergleich zum menschlichen Femur

In Bezug auf den makroskopischen Aufbau ist das Femur der Ratte mit dem menschlichen Femur ähnlich. Bei der Ratte ist der Caput femoris erkennbar, der sich an das kurze Collum femoris anschließt und sich über die beiden Trochanter weiter in den Corpus femoris erstreckt. Er endet schließlich wie das menschliche Femur, in den beiden Epicondylen und der Facies patellaris (Abb. 9).

Abb. 9: Linkes Femur der Ratte

Die Intaktheit eines Knochens spiegelt sich in einer ausgewogene Homöostase zwischen Osteoklasten- und Osteoblastenaktivität wider. Knochenauf- und –abbau halten sich in der Waage. Bei der Ratte wird nach Orchiektomie durch Wegfalls gonadalen Steroiden die Homöostase zugunsten der knochenabbauenden Osteoklasten verschoben. Daraus entwickelt sich eine Osteoporose (Vorwerk 2010).

In dieser Studie wurde die senile Osteoporose anhand einer orchiektomierten Sprague-Dawley Ratte untersucht. Die Rattenspezies hat sich schon in diversen Studien zum Thema Osteoporose als geeignetes Tiermodell erwiesen. Die Ratte erlangt ihre vollständige Geschlechtsreife schon nach wenigen Monaten und ist, da sie nach der Orchiektomie innerhalb von vier Wochen eine Osteoporose entwickelt, ein etabliertes Modell für Osteoporose (Roudebush et al. 1993; Seidlová-Wuttke et al. 2003; Stuermer et al. 2009).

Die Reaktionen der Ratte auf Hormonsubstitution sind auf die des Menschen übertragbar und unter ad-libitum-Bedingungen können Hormone, welche über das Futter appliziert und somit substituiert werden, wie auch in diesem Versuch erfolgt, bei der Ratte hervorragend untersucht werden (Frost und Jee 1992; Roudebush et al. 1993; Vorwerk 2010). Mit Hilfe einer biometrischen Kompressionsmessung, einem Veraschungsversuch, einer Mikro-CT Untersuchung und 2D Analyse wurde die Wirkung einer solchen Substitutionstherapie auf den Knochen in dieser Studie untersucht. Diese Methoden haben sich schon in diversen Studien als etabliert gezeigt (Eimer 2015; Hoffmann et al. 2016).

2 Material und Methoden

2.1.1 Versuchsablauf

Die Testreihe startete mit 90 männlichen Sprague-Dawley-Ratten, die in sechs Versuchsgruppen (Tab. 3) aufgeteilt wurden. In die Kontrollgruppe (Non ORX) kamen 15 Ratten. Die übrigen 75 Ratten wurden wie folgt aufgeteilt:

- ORX: 15 Ratten
- Osta. Therapie: 15 Ratten
- Osta. Prophylaxe: 15 Ratten
- Testo. Therapie: 15 Ratten
- Testo. Prophylaxe: 15 Ratten

Die Ratten wurden randomisiert den jeweiligen Gruppen zugeordnet (Tab. 3).

Tab. 3: Randomisierte Gruppeneinteilung

Abkürzung	Beschreibung
NON ORX	Kontrollgruppe, nicht orchiektomiert
ORX	Kontrollgruppe, nur Orchiektomie (Osteoporotische Kontrollgruppe)
Osta. Therapie	Orchiektomie und Ostarine über die Nahrung 12 Wochen nach ORX (12-18 Wochen)
Osta. Prophylaxe	Orchiektomie und Ostarine über die Nahrung unmittelbar nach ORX (0-18 Wochen)
Testo. Therapie	Orchiektomie und Testosteron über die Nahrung 1 Wochen nach ORX (12-18 Wochen)
Testo. Prophylaxe	Orchiektomie und Testosteron über die Nahrung unmittelbar nach ORX (0-18 Wochen)

Zehn Tage nach Lieferung der Tiere fand die Orchiektomie statt, um eine Osteoporose zu induzieren. Dabei starben insgesamt sieben Ratten. Ein weiteres Tier musste getötet werden, da es von einem Tumor befallen war. Postoperativ verstarben drei weitere Ratten aufgrund von Schmerzmittelnebenwirkungen.

Zwölf Wochen später wurden bei allen Ratten eine Osteotomie und eine Osteosynthese der metaphysären Tibia durchgeführt. Im Rahmen der Osteotomie starben insgesamt elf

Ratten. Zwei weitere Ratten mussten aufgrund eines Tumorleidens getötet werden. Bei einem Großteil der operativ verstorbenen Tiere wurde der Exitus durch die Narkose (sog. Narkosetod) verursacht.

Postoperativ starben weitere 15 Versuchstiere, was vermutlich auf einen durch Schmerzmittel induzierten Ileus zurückzuführen ist. Eine Ratte starb aufgrund unklarer Ursache.

Es verblieben somit 50 Ratten für die Auswertung: zwölf in der Kontrollgruppe (NON ORX), acht in der ORX, sieben in der ORX + Osta. Therapie, neun in der der ORX + Osta. Prophylaxe, fünf in der ORX + Testo. Therapie und neun in der ORX + Testo. Prophylaxe.

Die Obduktion erfolgte sechs Wochen nach der Osteotomie. Zuvor wurden die Ratten mittels einer CO_2-Narkose durch Dekapitation getötet und das rechte und linke Femur wurden anschließend entnommen. Weitere Knochen, Muskeln, Blut und Organe wurden für andere Versuche verwendet.

2.1.2 Versuchstierhaltung und Behandlungen

Die Experimente wurden mit acht Monate alten, männlichen Sprague-Dawley-Ratten von Janvier Laboratories (Saint-Berthevin Cedex, Frankreich) durchgeführt. Die Tiere wurden über den gesamten Zeitraum in der tierexperimentellen Einrichtung der Universitätsmedizin Göttingen (ZTE) gehalten.

Drei bis fünf Tiere wurden in Gruppen pro Käfig des Typs Makrolon® IV gehalten. Als Standardfutter wurden sojafreies Haltungsfutter (ssniff SM R/M, 10mm Pellets, ssniff Spezialdiäten GmbH, Soest) und Wasser ad libitum bereitgestellt.

Die Raumtemperatur betrug konstant 20 °C bei einer relativen Luftfeuchtigkeit von 55 %. Ebenfalls wurde eine Tag-Nacht-Periode eingeschaltet, sodass die Ratten jeweils zwölf Stunden Licht und Dunkelheit ausgesetzt waren. Die Tiere erhielten einen Transponder der Firma ROESVASTSTALL BV (Zevenaar, Holland).

Die im Rahmen dieser Forschungsarbeit durchgeführten Tierversuche wurden von dem Niedersächsischen Landesamt für Verbraucherschutz und Lebensmittelsicherheit in Oldenburg genehmigt (AZ: 33.9-42502-04-14/1396).

Je nach Zuordnung der Ratte wurde unmittelbar nach der ORX (ORX + Osta. Prophylaxe / ORX + Testo. Prophylaxe) oder bei den therapeutischen Gruppen nach der Osteotomie mit der medikamentösen Therapie begonnen (ORX + Osta. Therapie / ORX + Testo. Therapie) (Tab. 3). Diese wurde bis zum Versuchsende durchgeführt (Woche 18 nach ORX).

Die Medikamente wurden dem sojafreies Haltungsfutter beigemischt und zugefüttert. Die Gruppen Non ORX und ORX erhielten ausschließlich das sojafreie Haltungsfutter. Ostarinebeimischung: MK2866 der Firma Shanghai Biochempartner Co, Ltd, Shanghai, China,

Reinheit 98 %, 8,56 mg/kg Standardfutter. Testosteronbeimischung: Testosterone propionate T159 der Firma Sigma-Aldrich, München, Deutschland 1g/kg Standardfutter.

Die Tab.4 zeigt die Dosisaufnahme der Wirkstoffe Ostarine und Testosteron (Komrakova et al. 2020, Wolgast 2020).

Tab. 4: Durchnittliche aufgenommenen Dosen in Behandlungsgruppen

Gruppe	Durchschnittliche Dosis
Ostarine-Therapie	0,30 ± 0,02 mg/kg BW
Ostarine-Prophylaxe	0,36 ± 0,05 mg/kg BW
Testosteron-Therapie	36 ± 9 mg/kg BW
Testosteron-Prophylaxe	43 ± 8 mg/kg BW

2.1.3 Orchiektomie (ORX)

Sämtliche Tiere der Gruppen, mit Ausnahme der Gruppe NON ORX (Tab. 3), wurden orchiektomiert (Wolgast 2020). Die Anästhesie erfolgte unter tierärztlicher Aufsicht und bei dieser Operation intraperitoneal. Die Anästhesie war wie folgt: intraperitoneale (i.p.) Injektion von Ketamin (Inresa Arzneimittel GmbH, Freiburg, Deutschland), Xylazin (Xylariem, Pharma-Partner Vertriebs GmbH, Oostkamp, Belgien) und Midazolam (Rotexmedica GmbH, Trittau, Deutschland) (80 mg, 4 mg und 2,5 mg /kg Körpergewicht (BW)).

Nachdem acht Ratten gestorben waren, wurde die Anästhesie auf Isofuran-Inhalation geändert unter der Zugabe von subkutaner (s.c.) Injektion von Carprofen (5 mg / kg BW, Caprive, Bayer Vitalo GmbH, Leverkusen, Deutschland). Darunter wurden keine weiteren Verluste beobachtet (Komrakova et al. 2020).

Zunächst wurde das Operationsgebiet rasiert und desinfiziert (Abb. 10a). Es erfolgte eine Überprüfung des Muskeltonus durch die Tierärztin, um den ausreichenden Narkosegrad der Ratte festzustellen. Danach wurde der Hoden freipräpariert (Abb. 10b-d). Mit Durchtrennung des Ductus epididymidis (Abb. 10e-g) und Entnahme des Hodens (Abb. 10h) ist der Beginn einer Osteoporose aufgrund fehlender Hormonproduktion induziert. Somit ist eine protektive physiologische Verhinderung einer Osteoporose eher ausgeschlossen. Das OP-Gebiet wurde durch resorbierbares Nahtmaterial verschlossen und anschließend desinfiziert (Abb. 10i). Zur prophylaktischen postoperativen Schmerzstillung wurde den Ratten 0,1 mg Metacam® der Fa. Boehringer subkutan appliziert. Die postoperative Überwachung fand auf einer Wärmeplatte bis zum Erwachen des Versuchstieres statt. Es wurden ihm

3 ml NaCl 0,9 % s.c. infundiert, um den Flüssigkeitshaushalt zu stabilisieren und einen evtl. operativen Flüssigkeitsverlust auszugleichen. Danach wurden sie in neuen Käfigen untergebracht. Die Ratten erhielten postoperativ 3-mal täglich 0,1 mg/kg BW Buprenorphin + Metamizol Wasser für die ersten beiden Tage, danach wurde die Dosis wie folgt reduziert: am 3. Tag post OP: 2-mal täglich 0,1 mg/kg BW Buprenorphin + Metamizol Wasser. 4–5. Tag post OP: 2-mal täglich 0,05 mg/kg BW Buprenorphin + Metamizol Wasser und am 6–10. Tag post OP: 1-mal täglich 0,05 mg/kg BW Buprenorphin + Metamizol Wasser.

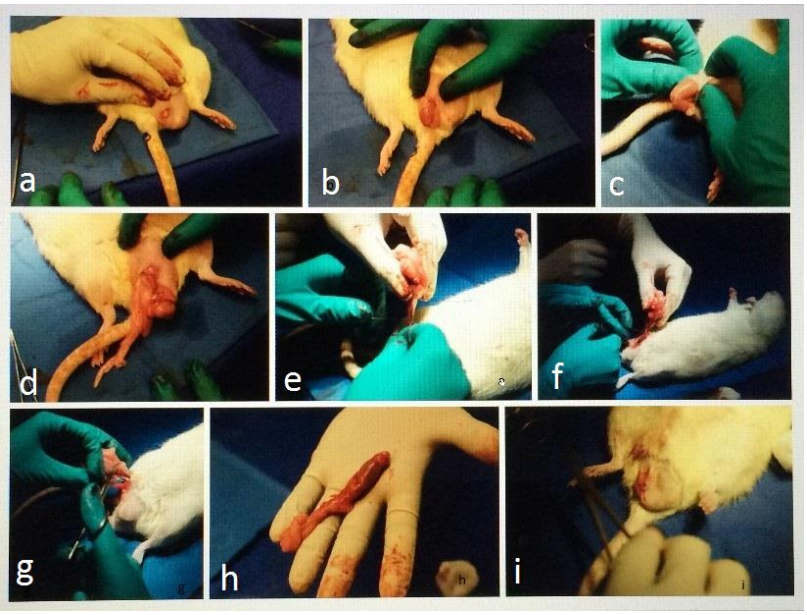

Abb. 10: OP-Schritte: Desinfektion und Rasur (a), Eröffnen des Skrotums (b), Vorverlagerung des Hodens (c), Freipräparation der Testis(d), Abtrennung nach Ligatur Ductus epididymidis (e-g), Hodenentnahme (h), Wundverschluss (i)

2.1.4 Osteotomie und Osteosynthese

Zwölf Wochen nach der ORX erfolgte eine bilaterale Tibia-Osteotomie mit Plattenosteosynthese aller Versuchstiere (Stuermer et al. 2010; Komrakova et al. 2015). Dies fand im Rahmen einer weiteren Studie der Abteilung Unfallchirurgie und Orthopädie des Universitätsklinikums Göttingen statt, um den Einfluss des fehlenden Testosterons und der Wirkung von Ostarine auf die Frakturheilung zu untersuchen. Die Wirksamkeit wurde in der anderen Studie der Universitätsmedizin Göttingen ausgewertet (Komrakova et al. 2020). Während der Operation wurden die Ratten durch i.p. anästhesiert: 75 mg Ketamin, 5 mg Midazolam pro kg BW, s.c. 0,1 mg /kg BW Buprenorphin (Temgesic® RB Pharmaceuticals Limited, Berkshire, UK) und Inhalation von Isofuran. Nachdem zehn Ratten starben, wurde die Dosierung von Ketamin und Midazolam reduziert (38 mg bzw. 2,5 mg/kg BW) und es wurden keine weiteren Verluste beobachtet. Die postoperative Schmerztherapie wurde mit Buprenorphin (s.c.) und Metamizol (Trinkwasser) durchgeführt. Buprenorphin wurde wie folgt angewendet: Tage 1–2 nach Osteotomie, 0,1 mg/kg BW dreimal/Tag; Tag

3, 0,1 mg/kg BW zweimal/Tag; Tage 4–5, 0,05 mg/kg BW zweimal/Tag; Tage 6–10, 0,05 mg/kg BW einmal/Tag. Metamizol wurde in demineralisiertem Wasser gelöst (20 g/l Novaminsulfon, Winthrop Arzneimittel GmbH, Frankfurt am Main, Deutschland). Nach zehn Tagen wurden Komplikationen (Dehydration, Obstipation, Ileus und Tod [n = 15]) beobachtet und die Schmerztherapie wurde sofort unterbrochen. Während der 14. Woche konnte die Nahrungsaufnahme nicht gemessen werden auf Grund der Komplikationen aus der postoperativen Schmerztherapie. Während dieser Woche wurden die Ratten zusätzlich mit Haferflocken und Brot gefüttert und erhielten 1–2 Tropfen/Tag Herbi Colan (WDT,Garbsen, Deutschland) zur Regulierung von Verdauungsprozessen.

2.1.5 Tötung

Sechs Wochen nach der Osteotomie wurden die Ratten mit tiefer CO_2-Narkose betäubt und per Dekapitation getötet. Im Anschluss erfolgte die Knochenseparation der Femora. Zeitgleich wurden Tibiae, Lendenwirbelsäule (LWS), Blut, Muskulatur und Organe entnommen, die in anderen Studien untersucht wurden (Komrakova et al. 2020, Wolgast 2020).

2.1.6 Präparation der Femora

Das Hüftgelenk wurde zwischen Pfanne und Femurkopf durchtrennt, nachdem die Tiere getötet und die Hinterläufe vom restlichen Körper abgetrennt waren. Das Freipräparieren des Knochens fand mit dem Skalpell statt. Dabei wurden Haut, Muskulatur, Sehnen und Knorpel entfernt. Hartnäckig festsitzende Sehnenansätze und Muskelreste wurden mit dem scharfen Löffel abgekratzt. Bis zur weiteren Verwendung wurden die rechten und linken Femora in 50 ml-Röhrchen der Firma Sarstedt verwahrt und bei -20 °C tiefgefroren (Abb. 11).

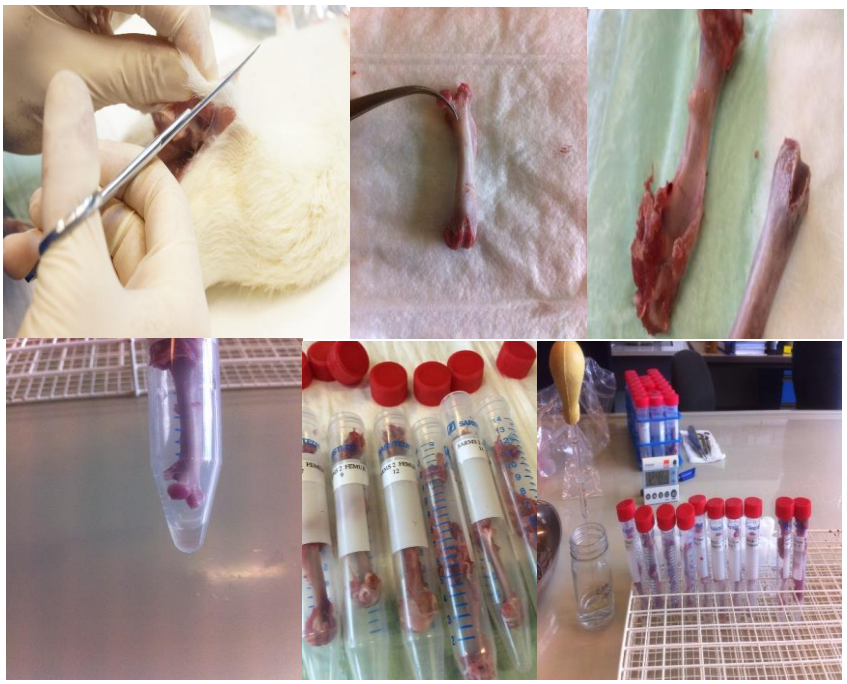

Abb. 11: Präparation und Aufbewahrung der Femora (von links oben nach rechts unten). Entfernung von Fellresten, Entfernung von Sehnen und Muskelresten mit dem scharfen Löffel, blanke Knochen, einzelne Aufbewahrung, jeweilige Gruppenaufbewahrung, Beschriftung und Sammlung

2.2 Biomechanischer Bruchtest

2.2.1 Ablauf des biomechanischen Bruchtests

Mithilfe des biomechanischen Bruchtests (Abb. 12) wurde die Stabilität der jeweils linken Femora in Bezug auf die mechanische Beanspruchung untersucht. Die tiefgefrorenen Femora wurden zuvor aufgetaut. Der Trochanter Major wurde in einer vorgelochten Aluminiumbasis fixiert, um eine Verschiebung des Femurs bei der auf ihn stattfindenden Kraftausübung zu verhindern. Das fixierte Femur wurde mit der Aluminiumbasis in das Kompressionsgerät (Typ 145660 Z020/TND Zwick/Roell, Ulm, Deutschland) eingespannt und verschraubt. Auf den eingespannten Knochen bewegte sich ein Druckstempel zu, dessen Fläche exakt im 90°-Winkel über dem Schenkelhals positioniert wurde. Die maximale Vorkraft betrug 1N. Gestartet wurde der Versuch mit der Testxpert-Software (Zwick/Roell). Nach Erreichen der maximalen Vorkraft wurde die korrekte Lage des Femurs erneut überprüft und der Test daraufhin gestartet. Mit einer Geschwindigkeit von 50mm/min senkte sich der Stempel kontinuierlich, bis es zur Biegung des Knochens in axialer Richtung kam. Die Kompression erfolgte bis zum Durchbruch des Knochens (Tezval et al. 2011).



Abb. 12: Bruchtest: Das linke Femur ist im Kompressionsgerät eingespannt und der Druckstempel sitzt im 90° Winkel auf.

2.2.2 Messparameter des biomechanischen Bruchtests

2.2.2.1 Maximalkraft

Die Kraft, welche die Fraktur des Schenkelhalses verursachte, wird als die Maximalkraft F(max) bezeichnet.

2.2.2.2 Steigung

Die Steigung ist ein linearer Graph. Auf der X-Achse ist die Strecke (s) in Millimeter, auf der Y-Achse die Kraft (F) in Newton eingetragen. Der Graph zeigt den Beginn der elastischen Verformung des Femurs bis hin zur Femurfraktur (Abb. 13).

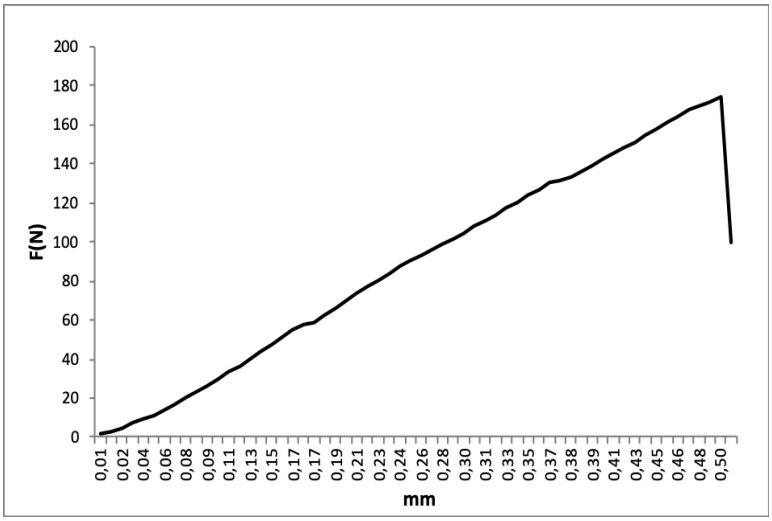

Abb. 13: Kraftsteigerung

Die Kurve zeigt den Bruchverlauf bis zum Erreichen von $F_{(max)}$

2.2.3 Validierung des Untersuchers für den biomechanischen Bruchtest

Die Reliabilität wurde vor der Auswertung des Versuches überprüft, indem jeweils das rechte und linke Femur einer sogenannten Validierungs-Ratte verwendet wurde, die sich in Größe und Gewicht von den Versuchsratten kaum unterschied. Diese Validierungsknochen wurden dem Bruchtest unterzogen. Wie beim Experiment wurden Steigung und Maximalkraft graphisch bestimmt und intraindividuelle Unterschiede (zwischen linkem und rechtem Femur der jeweiligen Ratte) rechnerisch erhoben. Die Ergebnisse der Maximalkraft und Steigung der Validierung und des Experiments durften nicht mehr als 10 % voneinander variieren (Eimer 2015).

2.3 Veraschung

2.3.1 Ablauf

Ziel dieser Analyse war die Bestimmung des Anteils von Magnesium, Kalzium und Phosphat am Gesamtknochen. Dazu wurde eine bereits validierte, abteilungsübliche Verfahrensweise gewählt. Es wurden die zuvor im biomechanischen Kompressionsversuch gebrochenen linken Femora verwendet. Die zuständige Abteilung ist das Wasserlabor (Leitung: Prof. Dr. Marcus Wassmann) der Hygieneabteilung der UMG. Ein Glührückstand verbrannter Knochen wird erzeugt. Dieser Glührückstand wurde für die Bestimmung or-

ganischer und anorganischer Anteile der Knochensubstanz verwendet. Ein leerer Porzellantiegel wurde auf einer zuvor geeichten Waage analytisch gewogen. Danach wurde die Gesamtmasse der Knochen vor der Veraschung ($m_{\text{vor Veraschung}}$) bestimmt: ($m_{\text{Knochen und Tiegel}} - m_{\text{Tiegel}}$). In einem weiteren Schritt erfolgte die Veraschung, indem die Knochen für zwei Stunden auf über 750 °C erhitzt wurden (Abb. 14). Die Abkühlung des Glührückstandes auf Raumtemperatur erfolgte danach im Exsikkator über Kieselgel. Schließlich fand eine Bestimmung der Gesamtmasse nach der Veraschung ($m_{\text{nach Veraschung}}$) statt. Es erfolgte wieder eine analytische Wiegung der Tiegel mit dem Glührückstand ($m_{\text{Glührückstand und Tiegel}}$) (Abb. 15). Von dieser Masse wurde die Tiegelmasse (m_{Tiegel}) subtrahiert, um die Gesamtmasse der Knochensubstanz nach der Veraschung zu berechnen ($m_{\text{nach Veraschung}} = m_{\text{Glührückstand und Tiegel}} - m_{\text{Tiegel}}$).

Aus den beiden Gesamtmassen wurde der jeweils prozentuale Anteil von organischer ($\%_{\text{organische Substanz}}$) und anorganischer ($\%_{\text{anorganische Substanz}}$) Substanz mit den folgenden Formeln bestimmt (Eimer 2015; Neuerburg 2015):

$$\%_{\text{organische Substanz}} = ((m_{\text{vor Veraschung}} - m_{\text{nach Veraschung}}) * 100) / m_{\text{vor Veraschung}}$$

$$\%_{\text{anorganische Substanz}} = 100 - \%_{\text{organische Substanz}}$$



Abb. 14: Erhitzen der Femora in Tiegel auf 750 °C

Abb. 15: Glührückstand nach Erhitzen

2.3.2 Bestimmung des Phosphat-, Kalzium- und Magnesiumgehalts

Wie bereits in mehreren anderen vorangegangen Versuchen (Eimer 2015; Neuerburg 2015; Zimmermann 2018), wurden auch bei dieser Studie die Knochenkalziumbestimmung durch Atomabsorptionsspektroskopie (DIN EN ISO 7980:2000) und die Phosphatbestimmung durch Photometrie des Phosphat-Molybdänblau-Komplexes (DIN EN ISO 6878:2004) bestimmt. Es fand ein Salpetersäureaufschluss statt. Der Glührückstand wurde in einem Mörser mit einem Pistill homogenisiert.

Rund 50 mg des gemörserten Glührückstandes (Abb. 15) wurden analytisch gewogen und in 250 ml Rundkolben überführt sowie mit 200 ml 10 %iger Salpetersäure versetzt. Dieses Gemisch wurde auf Siedetemperatur erhitzt und siedete unter Rückfluss für eine Dauer von 45 Minuten (Lösung A). Die klare Lösung wurde in einem 1 l-Messkolben mit H_2O auf 1000 ml aufgefüllt. Vor der eigentlichen Bestimmung der Kalzium- und Phosphatwerte erfolgte eine Verdünnung der Probe um den Faktor 1:20 (Lösung B), um eine Konzentration zu erhalten, die im Vertrauensbereich des Messverfahrens liegt (Eimer 2015).

Bei allen Bestimmungen (Phosphat, Kalzium und Magnesium) wurde die prozentuale Masse festgelegt. Diese bezieht sich auf die ursprüngliche Ausgangsmasse der Probe. Für die Magnesiumbestimmung ist der gleiche Weg wie bei der Kalziumbestimmung gewählt worden.

Zur Bestimmung des Phosphatgehaltes wurde der Probe (Lösung B) Zitronensäure-Monohydrat zugesetzt und gelöst, um störendes Kalzium zu komplexieren. Nach Zusatz

von Phosphatreagenz erfolgte nach zehnminütiger Reaktionszeit die Messung der Extinktion bei einer Messwellenlänge von 830 nm in einer Küvette und wurde mit einer Blindprobe mit destilliertem Wasser verglichen. Um die gemessenen Extinktionen zu bestimmen, wurde eine Abgleichgerade erstellt. Hierfür wurden die Extinktionen der Verdünnungsreihe einer Phosphat-Standardlösung (Konzentrationsintervall 0,1 bis 3,0 mg/l) gemessen. Insgesamt fanden in diesem Intervall neun Kalibrierungen statt (Eimer 2015).

Zur Bestimmung des Kalziumgehaltes wurde eine Flammatomabsorptionsspektroskopie der Probe durchgeführt. Die Lösung B wurde nach Zugabe von Lanthanchlorid flammatomabsorptionsspektroskopiert. Darauf folgte die Bestimmung der Extinktion der durch Kalzium verursachten Flammenfärbung an der Kalzium-Emissionsbande von 422,7 nm. Um die gemessenen Extinktionen zu bestimmen, wurde eine Abgleichgerade erstellt. Hierfür wurden die Extinktionen der Verdünnungsreihe einer Kalzium-Standardlösung (Konzentrationsintervall 0,1 bis 2,0 mg/l) gemessen. Es fanden in diesem Intervall acht Kalibrierungen statt.

Zur Bestimmung des Magnesiumgehaltes wurde die Probe ebenfalls nach Zugabe von Lanthanchlorid flammatomabsorptionsspektroskopiert. Darauf folgte die Bestimmung der Extinktion der durch Magnesium verursachten Flammenfärbung an der Magnesium-Emissionbande von 285,2 nm. Hierfür wurde die Extinktion an einer Magnesium-Standardlösung (Konzentrationsintervall 0,05–1,5 mg/l) gemessen. Es erfolgten in diesem Intervall acht Kalibrierungen (Eimer 2015).

2.4 Mikro-CT

Für die computertomographische Untersuchung der rechten Femora wurde ein Quantum FX Mikro-CT der Firma Caliper Science (Hopkinton, Massachusetts, USA) benutzt. Pro Scan wurden ein Phantom und zwei Femora eingespannt und gescannt. Die Strahlenbelastung liegt im Durchschnitt pro Scan bei 15 mGy und ist somit als eine geringe Strahlenbelastung einzustufen. Die Scanparameter wurden einheitlich für sämtliche Scans des Mikro-CTs erstellt (Zimmermann 2018) (Tab. 5).

Tab. 5: Darstellung der Scanparameter (Zimmermann 2018)

Scan Parameter	Wert und Einheit
Anzahl der Projektionen (360° Scan)	3600
Röhrenspannung	70 kVp
Röhrenstrom	200 µA
FOV (Field of view)	20 x 20 mm²
Scanzeit	2 Minuten
Scanmode	Vollrotation (360°)
Effektive „Voxel"-Größe	40 x 40 x 40 µm³
Detektor Frame Rate	30 Hz
Bildmatrix	512 x 512
Datenpräsentation	16 Bit

2.4.1 Durchführung des Scans

Es wurden 49 Scans erstellt. Auf jedem Scan befanden sich jeweils ein Phantom und zwei Femora. Die Eichung und Validierung erfolgten anhand eines Dichtephantoms aus Hydroxylapatit (1,13 g/cm^3). Das Phantom enthielt Wasser-, Luft- und Knochenäquivalente. Danach wurden zwei Femora und ein aus fünf Hydroxylapatit-Phantomen verschiedener Dichte bestehendes Gerüst in einer Schaumstoffvorrichtung derart gepolstert, dass die beiden Femurköpfe kaudal an dem Schaumstoff annektierten. Dies hatte zur Folge, dass eine kontinuierliche Bildschärfe garantiert war, da die Knochen nicht verrutschen konnten.

2.4.2 Auswertung

Die Auswertung der 3D Femora-Scans fand mit der hierfür speziell entwickelten 3D Osteoanalyze v. 1.000.4 Software statt (Abb. 16). In Abb. 17 wurden bereits zwei Femora und ein Phantom ausgeschnitten. (Abb. 17)

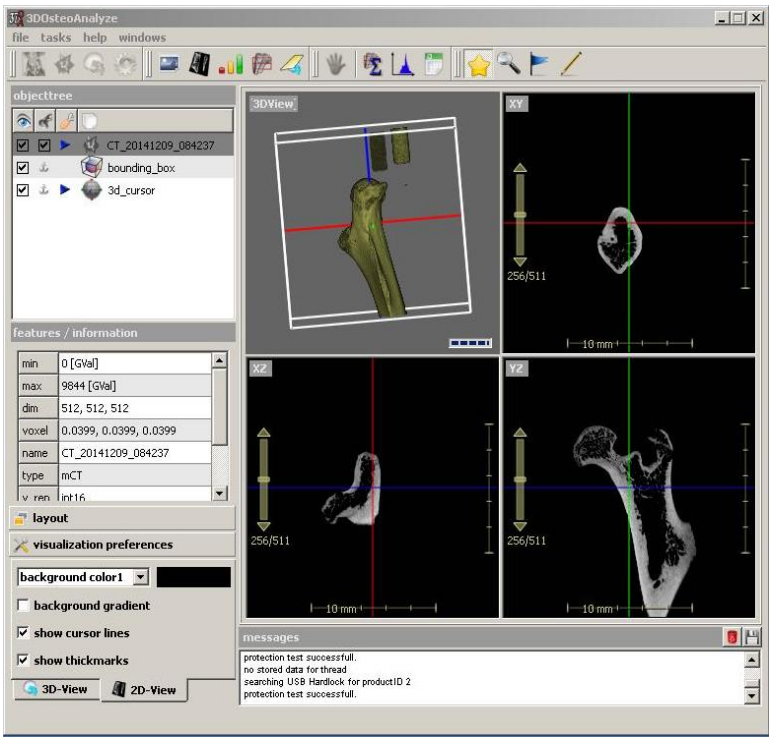

Abb. 16: 3D Osteoanalyze Programm nach dem Ausschneiden des 2. Femurs (Quelle: Sina Pflug. Die Verwendung erfolgt mit freundlicher Genehmigung von Frau Pflug)

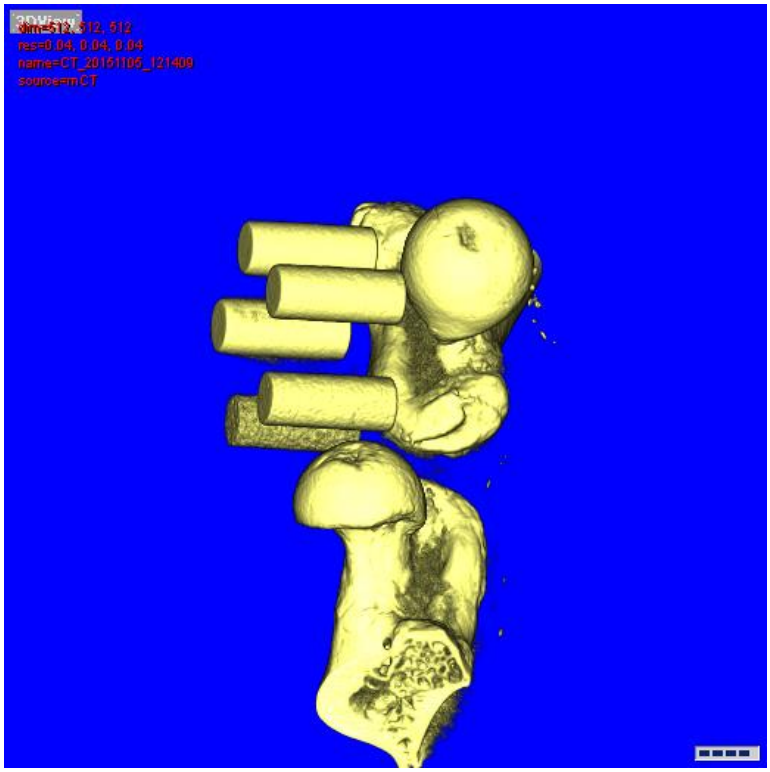

Abb. 17: Phantommodell: Zylinder links: Phantom, rechts und unten: 2 Femora-Proben

Das Phantom wurde ausgeschnitten und mit einem Grauwertehistogramm abgestimmt, um Vergleichswerte zum Knochen zu erhalten (Abb. 18). Das Phantom dient zur Berechnung der Knochenmineraldichte (g/cm³).

Der Femurkopf wurde ausgeschnitten. Anhand der Phantomwerte konnten im Histogramm zusätzlich die Bereiche Gesamtbereich, Trabekel, Trabekel und Kortikalis und Kortikalis definiert werden.

Über das Programm wurde durch die Auswahl eines oberen und unteren Schwellenwerts für den ausgewählten Bereich die mittlere Dichte und das Volumen berechnet.

Die Abgrenzung der Grauwertbereiche erfolgte anhand definierter Schwellenwerte, da diese Auswertungsstrategie in vorangegangenen Arbeiten, im Vergleich zur individuellen Festlegung der Schwellenwerte, größere Objektivität und Validität bewiesen hatte (Komrakova et al. 2015; Nuehnen 2017).

Die Erstellung definierter Werte für die Grauwertbereiche von Trabekel und Kortikalis erfolgte in der Auswahl von drei Knochen aus jeder Gruppe (Saul et al. 2017). Daraufhin erfolgte die individuelle Festlegung der unteren Schwellenwerte für Kortikalis und Trabekel im Histogramm. Eine separate Definition der oberen Schwellenwerte war nicht erforderlich, da diese sich aus den unteren Schwellenwerten der benachbarten Abschnitte ergeben. So bildet der untere Schwellenwert der Kortikalis gleichzeitig den oberen Schwellenwert für den Grauwertbereich der Trabekel, der untere Schwellenwert desselben bildet den oberen Schwellenwert des Weichgewebes. Der obere Schwellenwert der Kortikalis wurde als das Ende der Datenkurve definiert (Nuehnen 2017). Die folgenden definierten Schwellenwerte ergeben sich aus den Mittelwerten der individuell vermessenen unteren Schwellenwerte (Tab. 6)

Diese definierten Werte wurden für die Auswertung aller Histogramme verwendet. Das Programm errechnete daraus für die Grauwertbereiche die mittlere Dichte [Gval] und das Volumen [mm^3]. Diese Parameter wurden bestimmt für das Trabekelwerk, die Kortikalis und das gesamte Histogramm (Weichgewebe, Trabekel und Kortikalis) (Nuehnen 2017).

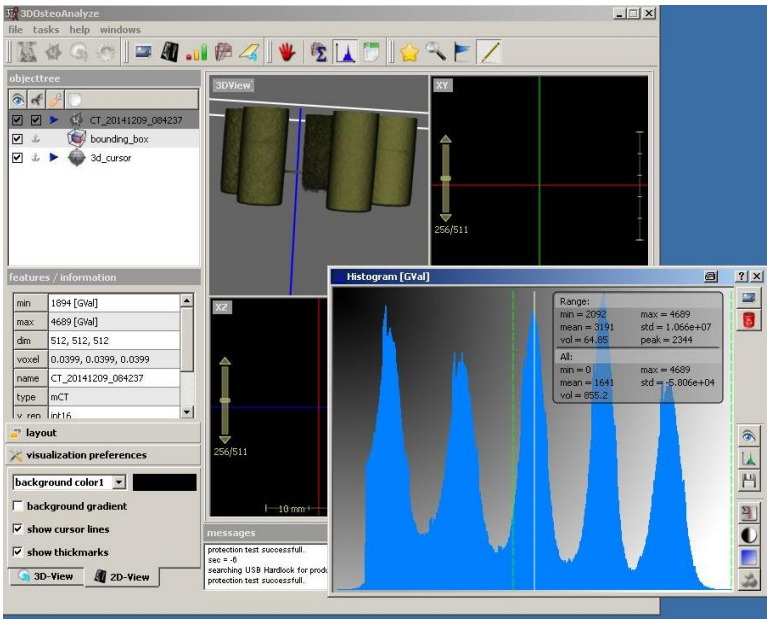

Abb. 18: Kalibrierung Phantom (Quelle: Sina Pflug. Die Verwendung erfolgt mit freundlicher Genehmigung von Frau Pflug)

Durch Sichtkontrolle in 2D und Histogramm in der o. g. Bereiche erfolgt die Berechnung der Schwellenwerte (Abb. 19).

Tab. 6: Schwellenwerte des Grauwertbereichs

Grauwertsektor	Unterer Schwellenwert [g/cm³]
Kortikalis	1,06 bis max.
Trabekel	0,41 bis 1,06
Weichgewebe	-0,1 bis 0,41



Abb. 19: Sichtkontrolle bei Dichtemessung in 2D, hier ist Weichteil markiert.

Durch Drehung des im Bildprogramm abgetrennten Femurkopfes war es möglich, die Gesamt- und Innenfläche des Femurhalses zu ermitteln. Aus diesen Daten ließ sich dann die Kortikalisfläche bestimmen (Abb. 20 und 21).

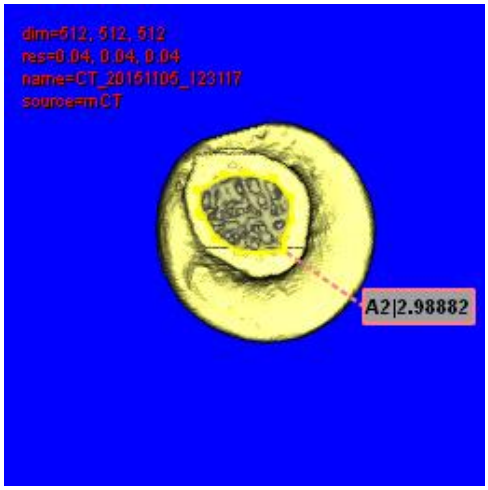

Abb. 20: Bestimmung der inneren Fläche

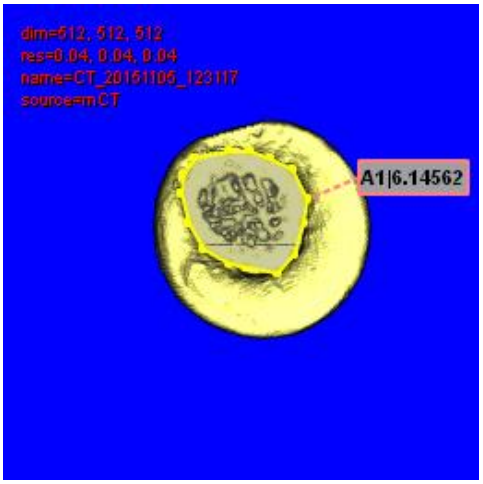

Abb. 21: Bestimmung der äußeren Fläche

Die Kortikalisfläche wurde bestimmt, indem die innere Fläche von der äußeren Fläche subtrahiert wurde.

2.5 2 D-Analyse

2.5.1 2D-Auswertung

Mit dem unter 2.5.2 beschriebenen 2D-Bildbearbeitungsprogramm wurden die Trabekeldichte und die mittlere Trabekeldicke sowie die Dichte der Trabekelkreuzungen und die Anzahl der Trabekelkreuzungen gemessen.

2.5.2 Parameterbestimmung der 2D-Messung

Die 2D-Darstellung der Femora erfolgte mit der MetaMorph Basic Acquisition Software (Leica Mikrosysteme Vertrieb GmbH, Wetzlar, Germany).

Zuvor wurden im o.g. 3D-Bildbearbeitungsprogramm 3D Osteoanalyze mittels eines sagittalen Schnitts durch das Femur zehn zweidimensionale Bilder erstellt und anschließend in die MetaMorph Basic Acquisition Software geladen. Nach Einstellung von Kontrast und Helligkeit wurde der zu untersuchende Bereich durch Ausschneiden des Femurhalses dargestellt. Mittels der Platzierung von Querlinien durch die Kortikalisstruktur konnte das Programm durch einen Algorithmus die o.g. Parameter berechnen. Anschließend wurde die Kortikalis ausgeschnitten und so von der Trabekelstruktur separiert (Abb. 22).

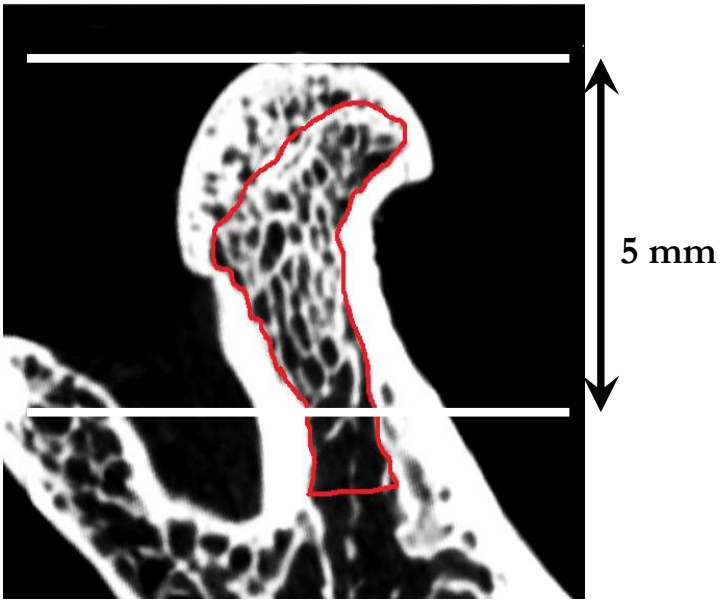

Abb. 22: Sagitalschnitt Femur in 2D. Messrahmen: 5 mm

2.6 Statistik

Als Statistikprogramm wurde die Software GraphPad Prism (Version 5, GraphPad Software Inc., San Diego, USA) verwendet. Zudem wurden Tabellen mit Excel (Microsoft® Excel® für MAC 2011, Version 14.5.7) erstellt. Alle Signifikanzen der Experimentdaten wurden mittels one-way ANOVA und Tukey post-hoc Test ermittelt. Das Signifikanzniveau wurde auf $p \leq 0{,}05$ festgelegt, was die Maximalgrenze der Irrtumswahrscheinlichkeit

auf 5,0 % beschränkt. Es wurden alle Daten als Messreihe erfasst und bei Normalverteilung als Mittelwerte (MW) ± Standardabweichung (SD) wiedergegeben. In Tab.7 werden die einzelnen Signifikanzparameter der jeweiligen Gruppen aufgelistet.

Tab. 7: Signifikanzparameter

Abkürzung	Bedeutung
a	signifikant gegenüber Gruppe NON ORX
b	signifikant gegenüber Gruppe ORX
c	signifikant gegenüber den Gruppe Osta. Therapie
d	signifikant gegenüber Gruppe Osta. Prophylaxe
e	signifikant gegenüber Gruppe Testo. Therapie
f	signifikant gegenüber Gruppe Testo. Prophylaxe
#	signifikant gegenüber allen Gruppen
*	$p < 0,05$
**	$p < 0,01$
***	$p < 0,001$

3 Ergebnisse

Bei diesem Tierexperiment sind mehrere Ratten postoperativ gestorben. Zur Überprüfung des Experiments wurden diverse Parameter erhoben. Dazu zählten das Körpergewicht (BW), sowie das Prostatagewicht nach der Tötung.

3.1 Körpergewicht

Im Verlauf des Experiments wurde das Körpergewicht der Ratten wöchentlich gemessen. Präsentiert wird hier das Körpergewicht an drei Zeitpunkten: am Tag der Orchiektomie (ORX), am Tag der Osteotomie und am Tag der Tötung.

Zum Zeitpunkt der ORX wurde kein Körpergewichtsunterschied festgestellt (p = 0,6804; Abb. 23, Tab. 8) (Komrakova et al. 2020, Wolgast 2020).

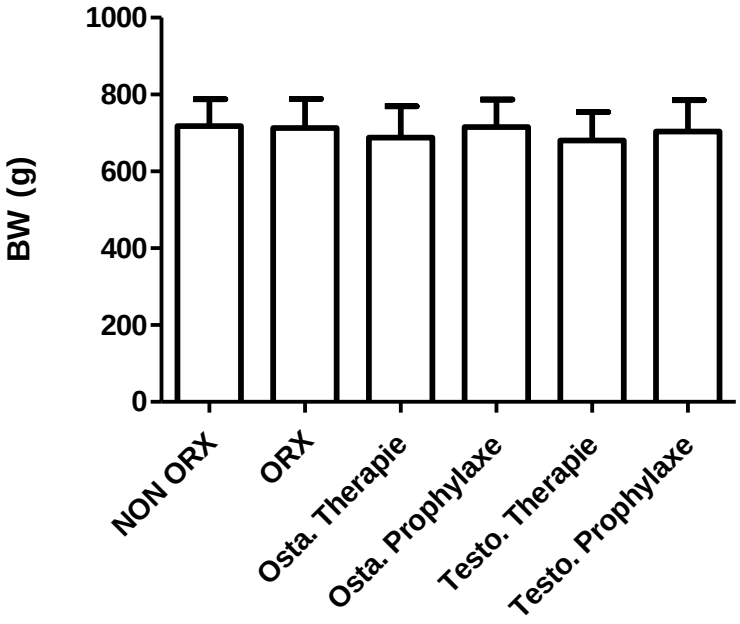

Abb. 23: Gewichte bei ORX (keine signifikanten Unterschiede zwischen den Gruppen, p > 0,05 Tukey-Test)

Auch zu dem Zeitpunkt der Osteotomie ließ sich in Bezug auf das Körpergewicht kein signifikanter Effekt über alle Versuchsgruppen nachweisen (ANOVA, p = 0,1212; Abb. 24, Tab. 8) (Komrakova et al. 2020, Wolgast 2020).

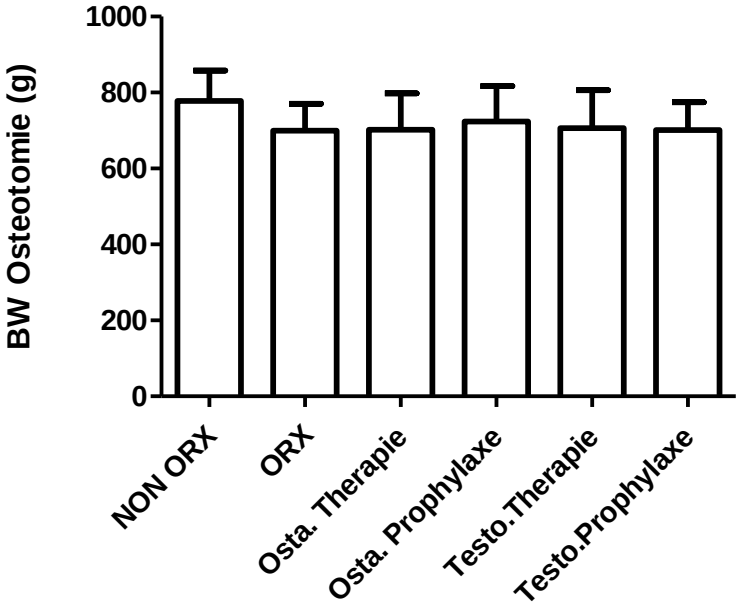

Abb. 24: Gewichte bei Osteotomie *(*keine signifikanten Unterschiede zwischen den Gruppen, $p > 0,05$ Tukey-Test)

Zum Zeitpunkt der Tötung konnte erneut wieder über alle Gruppen kein signifikanter Effekt bezüglich des Körpergewichtes ermittelt werden (ANOVA, $p = 0,1926$ in Abb. 25, Tab. 8) (Komrakova et al. 2020, Wolgast 2020).

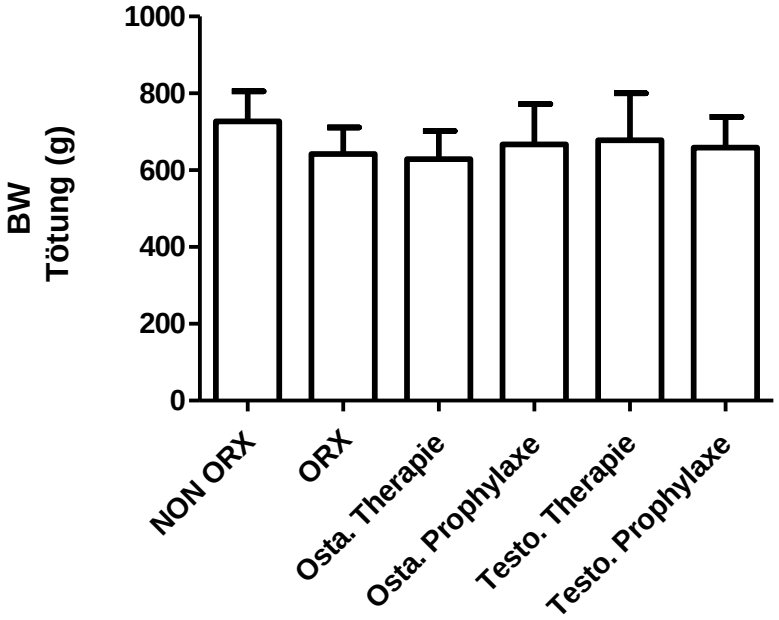

Abb. 25: Gewichte bei Tötung (keine signifikanten Unterschiede zwischen den Gruppen, $p > 0,05$ Tukey-Test)

Tab. 8: Rattenkörpergewichte (g)

	NON-ORX		ORX		Osta. Therapie		Osta. Prophylaxe		Testo. Therapie		Testo. Prophylaxe	
	MW	**SD**	**MW**	**SD**	**MW**	**SD**	**MW**	**SD**	**MW**	**SD**	**MW**	**SD**
ORX	717,5	70,6	713,3	75,3	687,9	81,7	715,8	71,2	680,2	74,3	703,4	82,3
Osteotomie	778,0	79,8	699,4	70,7	702,3	96,0	723,7	93,6	706,1	100,3	701,1	73,6
Tötung	727,0	78,2	642,0	69,5	628,7	73,2	667,0	104,8	678,0	122,1	658,6	80,0

(MW = Mittelwert, SD = Standardabweichung). (keine signifikanten Unterschiede zwischen den Gruppen, $p > 0{,}05$ Tukey-Test)

3.2 Prostatagewicht

Bei den Werten der Prostatagewichte konnte zum Zeitpunkt der Tötung insgesamt ein signifikanter Effekt nachgewiesen werden (ANOVA, $p < 0{,}0001$; in Abb. 26, Tab. 9). Die Detailanalyse zeigte, dass im Vergleich zur NON-ORX-Versuchsgruppe das Prostatagewicht in fünf anderen Versuchsgruppen signifikant niedriger war, was darauf hinweist, dass die physiologische Hormonausschüttung intensiver verstoffwechselt wird als die Substitution. Überdies hatten die Versuchsgruppen ORX, Testosteron-Prophylaxe und Testosteron-Therapie ein signifikant niedrigeres Gewicht im Vergleich zur Ostarine Prophylaxegruppe (in Abb. 26, Tab. 9). Eine prophylaktische Gabe etwa bei Risikogruppen könnte somit das Erkrankungsrisiko minimieren. Für alle anderen Werte ließen sich keine signifikanten Unterschiede zwischen den Versuchsgruppen nachweisen (Komrakova et al. 2020, Wolgast 2020).

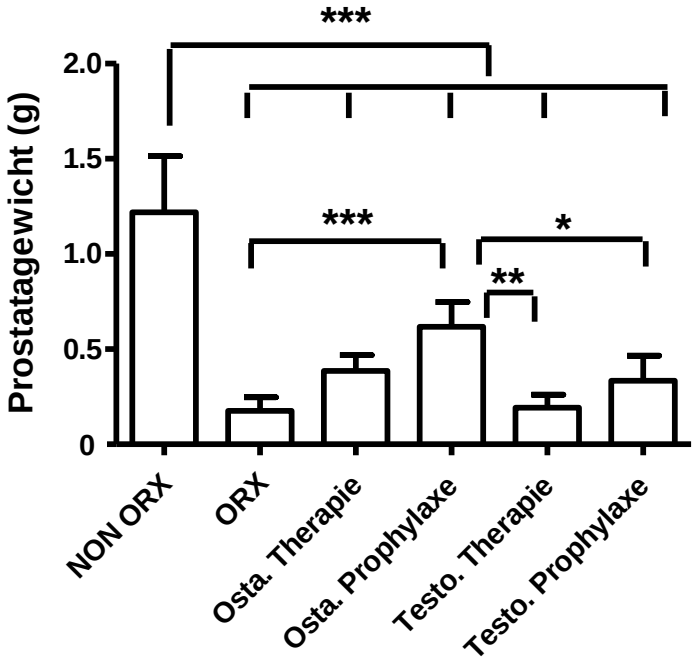

Abb. 26: Prostatagewichte (* p < 0,05; ** p < 0,01; *** p < 0,001, Tukey-Test)

Tab. 9: Prostatagewichte (g)

	NON-ORX		ORX		Osta. Therapie		Osta. Prophylaxe		Testo. Therapie		Testo. Prophylaxe	
	MW	**SD**	**MW**	**SD**	**MW**	**SD**	**MW**	**SD**	**MW**	**SD**	**MW**	**SD**
Prostatagewicht	1,21#	0,3	0,2	0,1	0,4	0,1	0,6b,e,f	0,1	0,2	0,1	0,3	0,1

(MW = Mittelwert, SD = Standardabweichung) # signifikant gegenüber allen Gruppen; b signifikant gegenüber ORX; e signifikant gegenüber Testo. Therapie; f signifikant gegenüber Testo.Prophylaxe (p < 0,05, Tukey-Test)

3.3 Bruchtest und Steigungs-Ergebnisse des biomechanischen Tests

Hinsichtlich der nötigen Maximalkraft (F_{max}), die zum Brechen des Femurs nötig war, konnte kein signifikanter Effekt ermittelt werden (ANOVA, p = 0,4135; Abb. 27, Tab. 10). Auch bezüglich der Steigung (ANOVA, p = 0,7177; Abb. 28, Tab. 10) ist kein signifikantes Ergebnis nachgewiesen worden.

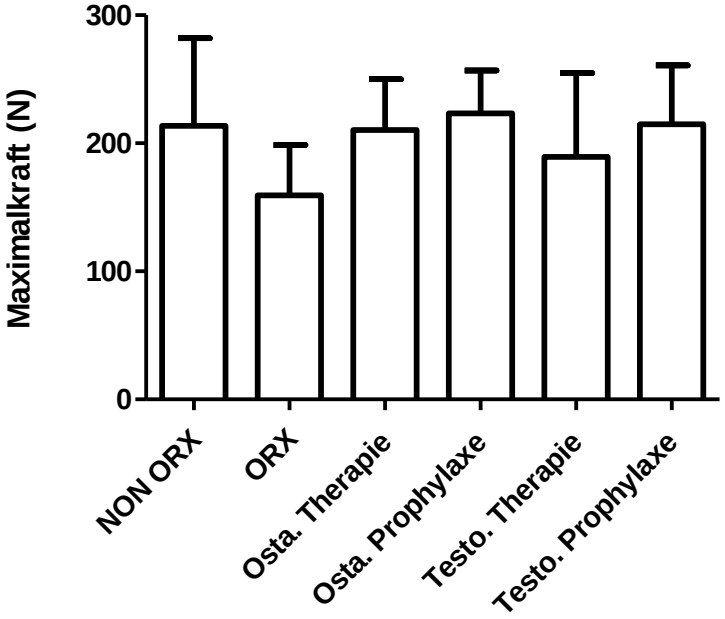

Abb. 27: Maximalkraft (keine signifikanten Unterschiede zwischen den Gruppen, p > 0,05 Tukey-Test)

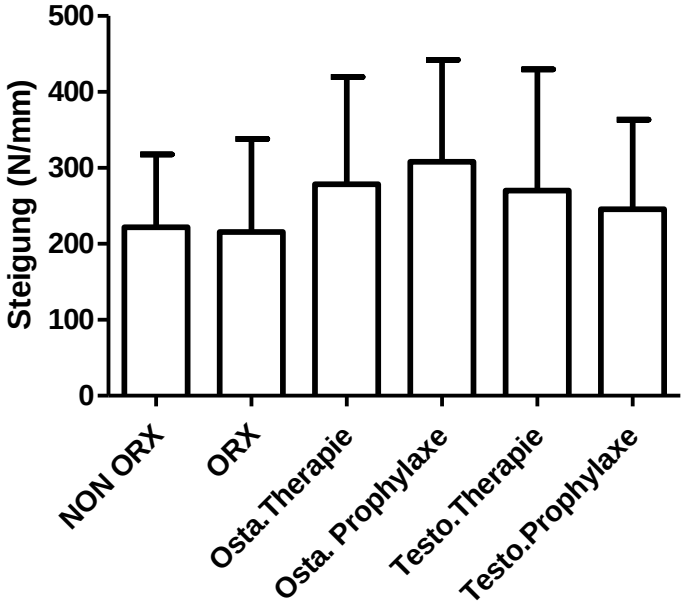

Abb. 28: Steigung (keine signifikanten Unterschiede zwischen den Gruppen, p > 0,05 Tukey-Test)

Tab. 10: Biomechanischer Bruchtest

	NON-ORX		ORX		Osta. Therapie		Osta. Prophyla-xe		Testo. Therapie		Testo. Prophyla-xe	
	MW	**SD**	**MW**	**SD**	**MW**	**SD**	**MW**	**SD**	**MW**	**SD**	**MW**	**SD**
Maximal-kraft (N)	213,7	68,4	159,5	39,1	210,5	39,7	223,4	33,5	189,4	65,4	214,8	46,1
Steigung (N/mm)	221,8	95,78	215,6	122,4	278,4	141,5	308,2	134,1	270,1	159,7	245,5	118,1

(MW = Mittelwert, SD = Standardabweichung). (keine signifikanten Unterschiede zwischen den Gruppen, $p > 0,05$ Tukey-Test)

3.4 Ergebnisse Veraschung

3.4.1 Organische und anorganische Masse

Zur Überprüfung der organischen und anorganischen Bestandteile in den Knochen fand der Veraschungsversuch statt. Es zeigten sich zwischen der anorganischen Masse bei den Versuchsgruppen NON-ORX und Ostarine-Therapie sowie bei der organischen Masse zwischen den Gruppen NON-ORX und Ostarine-Prophylaxe sowie zwischen Ostarine-Therapie und Ostarine-Prophylaxe signifikante Unterschiede (ANOVA, $p < 0,05$; Abb. 29 und 30, Tab. 11). In der anorganischen Analyse weist dieses Ergebnis auf einen Verlust der Knochensubstanz hin.

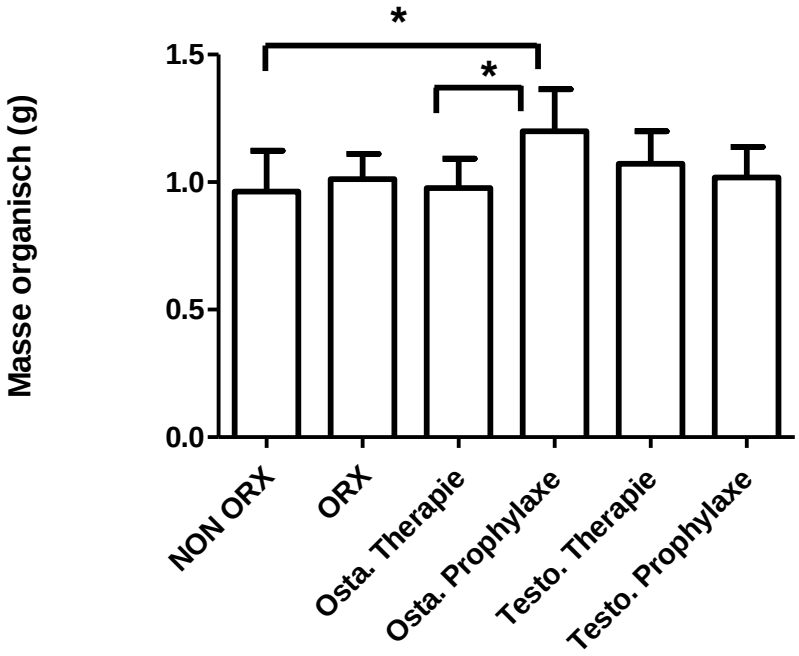

Abb. 29: Organische Masse (* p < 0,05, Tukey-Test)

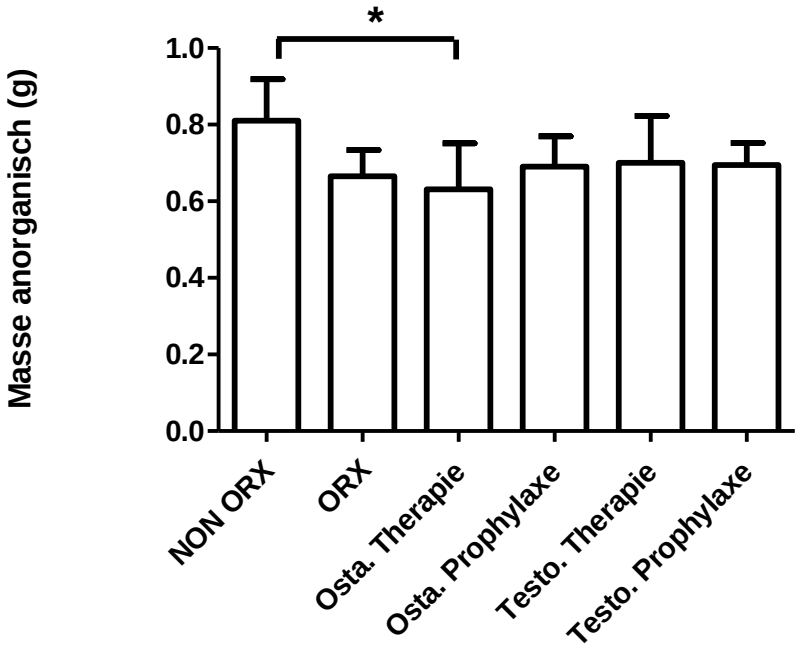

Abb. 30: Anorganische Masse (* p < 0,05, Tukey-Test)

3.4.2 Prozentualer Anteil organischer und anorganischer Masse

Bei der prozentualen Auswertung der Gesamtmasse ergibt sich ein signifikanter Unterschied zwischen den Gruppen NON-ORX und Ostarine-Prophylaxe. Diese Signifikanz zeigt sich sowohl für die anorganische als auch für die organische Masse (ANOVA, $p < 0{,}05$; Abb. 31 und 32, Tab. 11).

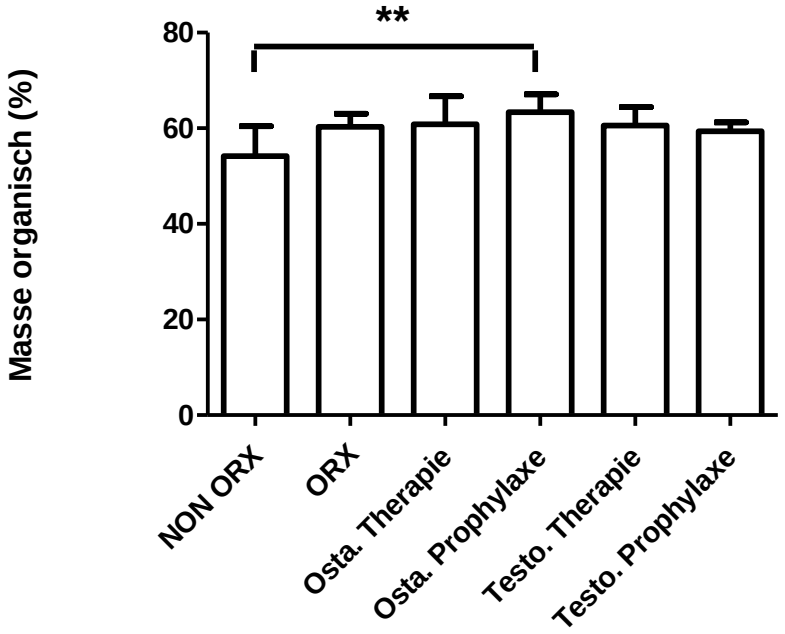

Abb. 31: Organische Masse prozentual (** $p < 0{,}01$, Tukey-Test)

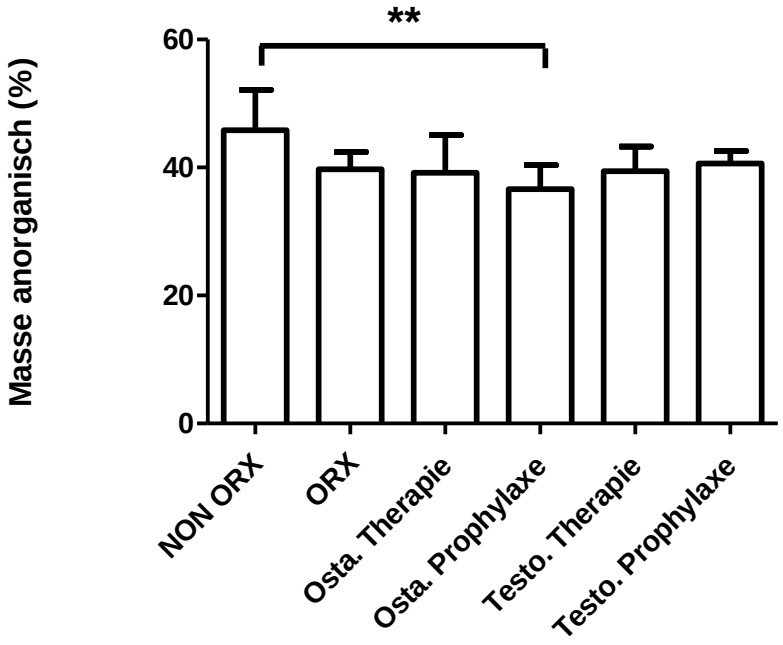

Abb. 32: Anorganische Masse prozentual (** p < 0,01, Tukey-Test)

Bei der Analyse des Phosphatgehaltes konnte kein signifikanter Unterschied ermittelt werden (ANOVA, p = 0,2236; Abb. 33, Tab. 11)

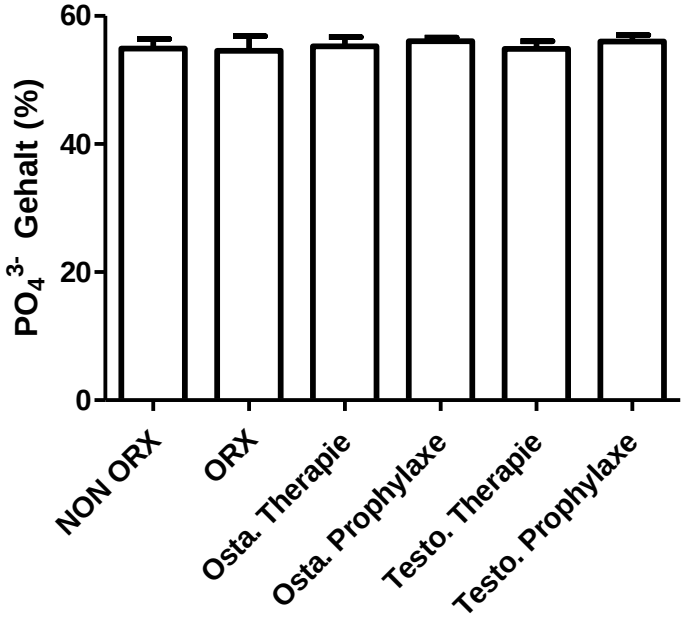

Abb. 33: Phosphatgehalt (keine signifikanten Unterschiede zwischen den Gruppen, p > 0,05 Tukey-Test)

Für den Kalziumgehalt im Femur konnte kein Effekt der Medikamente Ostarine und Testosteron unabhängig von ihrem Einsatz als Therapie- oder Prophylaxepräparat nachgewiesen werden (ANOVA, p = 0,3721; Abb. 34, Tab. 11).

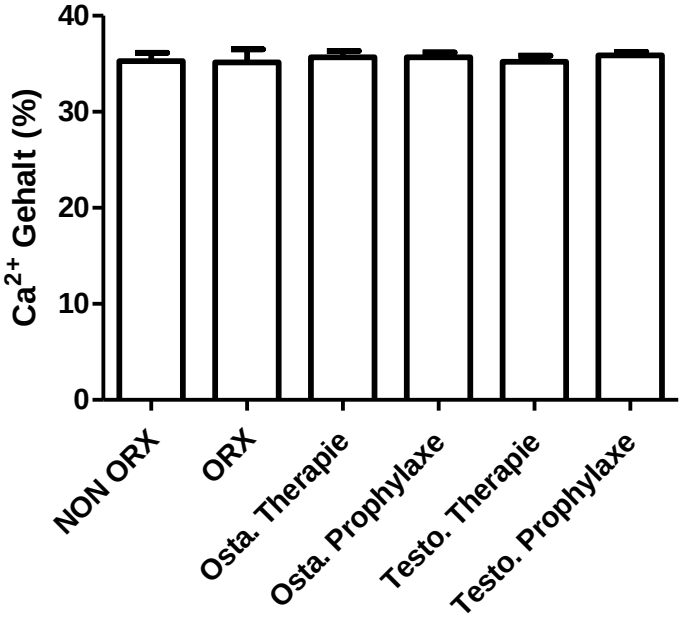

Abb. 34: Kalziumgehalt (keine signifikanten Unterschiede zwischen den Gruppen, p > 0,05 Tukey-Test)

Aus den ermittelten Werten von Phosphat und Kalzium wurde der Ca^{2+}/PO_4^{3-}- Quotient bestimmt. Für den Ca^{2+}/PO_4^{3-}- Quotienten im Femur ließ sich kein Effekt von Ostarine und Testosteron unabhängig von ihrem Einsatz als Therapie- oder Prophylaxepräparat nachweisen (ANOVA, p = 0,1054; Abb. 35, Tab. 11).

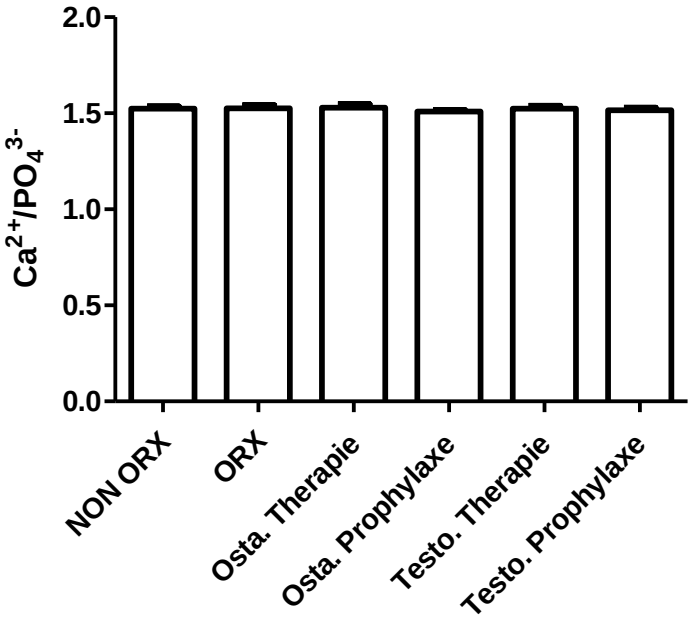

Abb. 35: Konzentration Kalzium zu PO_4^{3-} (keine signifikanten Unterschiede zwischen den Gruppen, $p > 0,05$ Tukey-Test)

Insgesamt konnte über den Magnesiumgehalt im Femur ein signifikanter Effekt nachgewiesen werden (ANOVA, $p < 0,05$; Abb. 36, Tab. 11). Die Detailanalyse zeigte, dass in der Versuchsgruppe Testosteron-Prophylaxe der Magnesiumgehalt signifikant höher war als in sämtlichen anderen Versuchsgruppen.

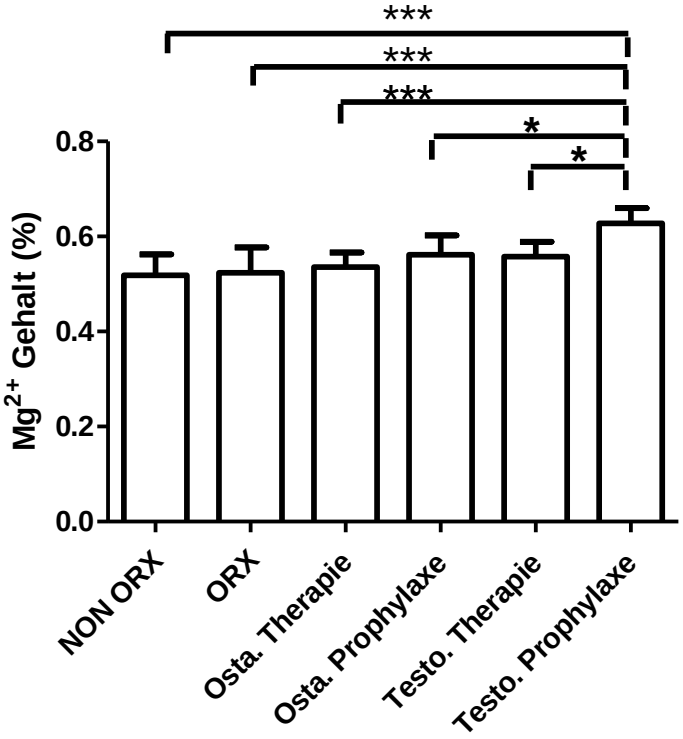

Abb. 36: Magnesiumgehalt (* $p < 0{,}05$; ** $p < 0{,}01$; *** $p < 0{,}001$, Tukey-Test)

Tab. 11: Veraschungsergebnisse

	NON-ORX		ORX		Osta. Therapie		Osta. Prophylaxe		Testo. Therapie		Testo. Prophylaxe	
	MW	**SD**	**MW**	**SD**	**MW**	**SD**	**MW**	**SD**	**MW**	**SD**	**MW**	**SD**
organische Masse (g)	0,96	0,16	1,01	0,09	0,98	0,12	1,2[ac]	0,16	1,07	0,13	1,02	0,12
anorganische Masse (g)	0,81	0,11	0,67	0,07	0,63[a]	0,12	0,69	0,08	0,7	0,12	0,69	0,06
organische Masse (%)	54,16	6,28	60,3	2,72	60,83	5,9	63,36[a]	3,71	60,57	3,86	59,35	1,91
anorganische Masse (%)	45,84	6,28	39,7	2,72	39,17	5,9	36,64[a]	3,71	39,43	3,86	40,65	1,91
Phosphatgehalt (%)	54,9	1,502	54,57	2,31	55,3	1,44	56,06	0,58	54,85	1,21	56,02	0,98
Kalziumgehalt (%)	35,28	0,89	35,13	1,39	35,69	0,67	35,7	0,48	35,21	0,62	35,88	0,39
Kalzium-Phosphat Quotient (%)	1,52	0,01	1,52	0,02	1,53	0,02	1,51	0,01	1,52	0,02	1,51	0,01
Magnesiumgehalt (%)	0,52	0,04	0,52	0,05	0,54	0,03	0,56	0,04	0,56	0,03	0,63[#]	0,03

(MW = Mittelwert, SD = Standardabweichung) a Signifikant gegenüber NON ORX, c Signifikant gegenüber Osta. Therapie,# signifikant gegenüber den übrigen Gruppen ($p < 0,05$, Tukey-Test)

3.5 Ergebnisse Mikro-CT

In der Mikro-CT-Auswertung haben sich folgende Werte als signifikant erwiesen:

Kortikalisdichte: die Gruppen ORX zu Ostarine-Prophylaxe und ORX zu Testosteron-Prophylaxe (ANOVA, $p < 0,05$; Abb. 37, Tab. 12).

Gesamtdichte: die Gruppe NON-ORX zu Testosteron-Therapie (ANOVA, $p = 0,0085$; Abb. 38, Tab. 12).

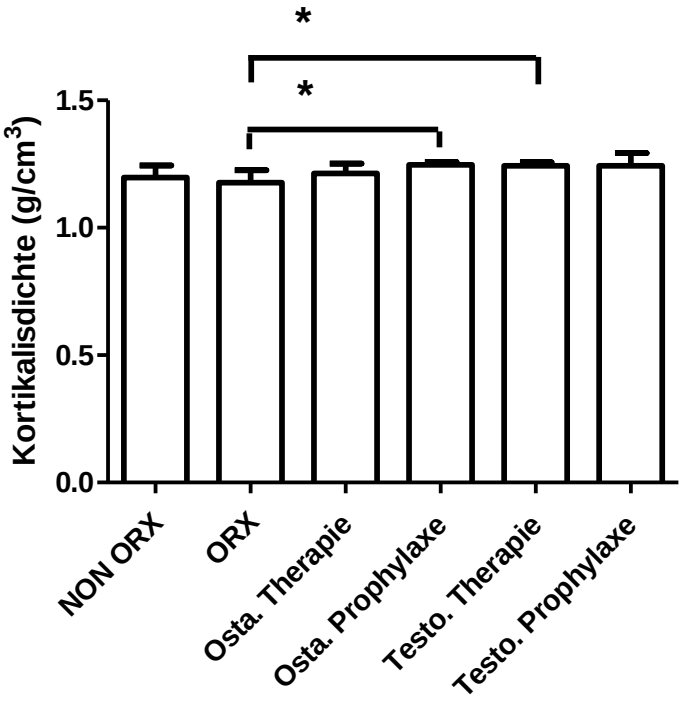

Abb. 37: Kortikalisdichte (*$p < 0,05$, *Tukey-Test)*

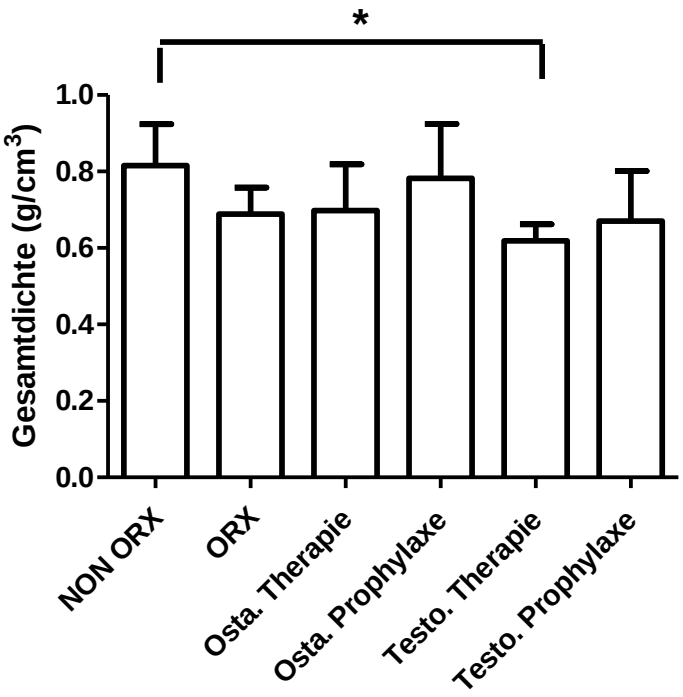

Abb. 38: Gesamtdichte (*$p < 0,05$, *Tukey-Test)*

Tab. 12: Signifikante Ergebnisse mCT

	NON-ORX		ORX		Osta. Therapie		Osta. Prophylaxe		Testo. Therapie		Testo. Prophylaxe	
	MW	SD	MW	SD	MW	SD	MW	SD	MW	SD	MW	SD
Kortikalisdichte g/cm³	1,19	0,05	1,18	0,05	1,21	0,04	1,25[b]	0,01	1,24[b]	0,01	1,24	0,05
Gesamtdichte g/cm³	0,82	0,11	0,69	0,07	0,69	0,12	0,78	0,14	0,62[a]	0,04	0,67	0,13

(MW = Mittelwert, SD = Standardabweichung) a Signifikant gegenüber NON ORX; b Signifikant gegenüber ORX ($p < 0,05$, Tukey-Test)

Als nicht signifikant erwiesen sich die Messungen des Knochen (BV) / Gewebevolumens, des Gesamtvolumens, des gesamten Kortikalis- und Trabekelvolumens, der alleinigen Trabekel- und Kortikalisvolumina, der gemeinsamen Kortikalis- und Trabekeldichte und der alleinigen Trabekeldichte (Abb. 39 bis Abb. 45)

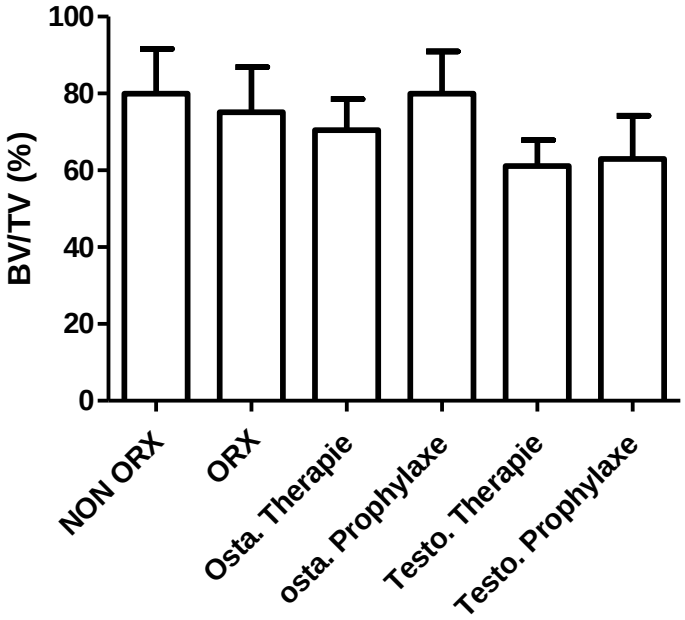

Abb. 39: Knochen-(BV)/Gewebevolumen (TV) (keine signifikanten Unterschiede zwischen den Gruppen, $p > 0,05$ Tukey-Test)

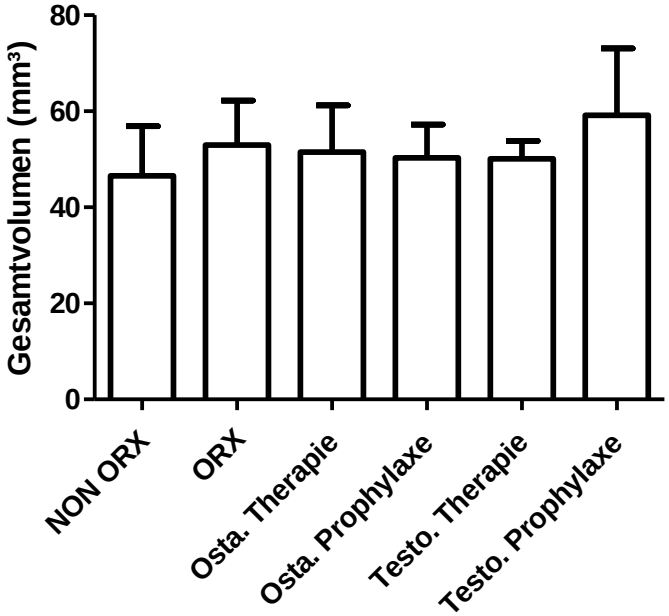

Abb. 40: Gesamtvolumen (keine signifikanten Unterschiede zwischen den Gruppen, p > 0,05 Tukey-Test)

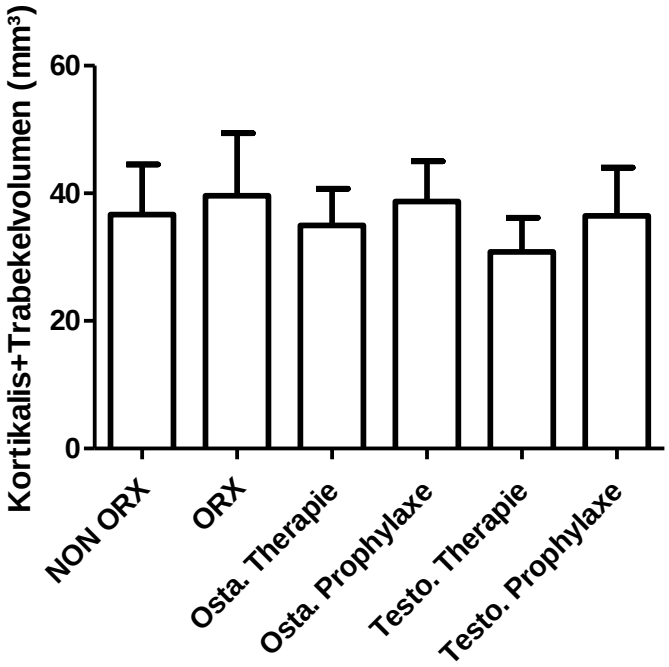

Abb. 41: Kortikalis- + Trabekelvolumen (keine signifikanten Unterschiede zwischen den Gruppen, p > 0,05 Tukey-Test)

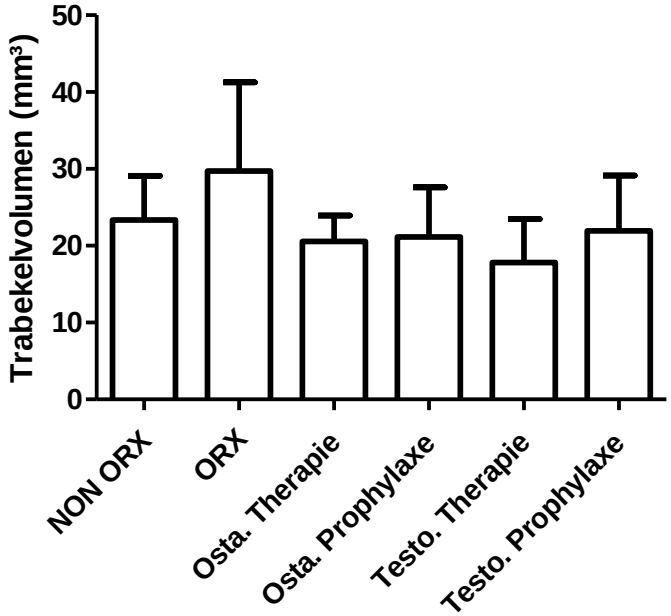

Abb. 42: Trabekelvolumen (keine signifikanten Unterschiede zwischen den Gruppen, p > 0,05 Tukey-Test)

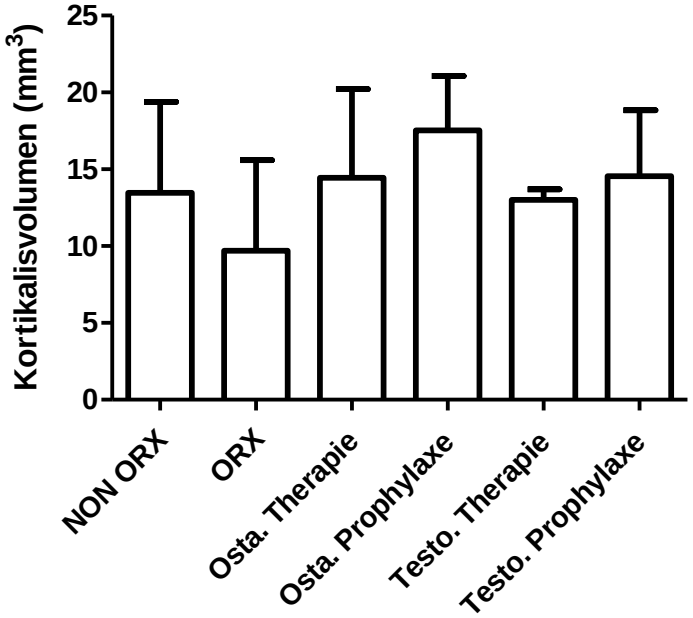

Abb. 43: Kortikalisvolumen (keine signifikanten Unterschiede zwischen den Gruppen, p > 0,05 Tukey-Test)

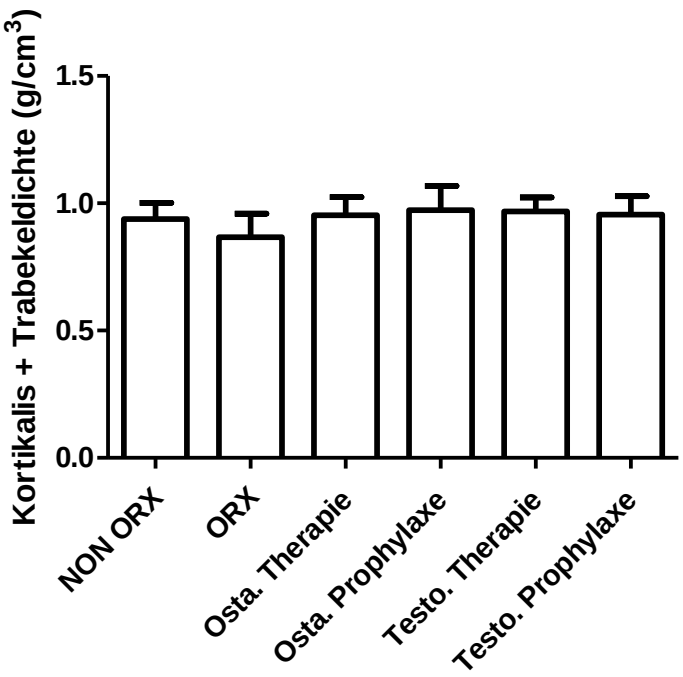

Abb. 44: Kortikalis + Trabekeldichte (keine signifikanten Unterschiede zwischen den Gruppen, p > 0,05 Tukey-Test)

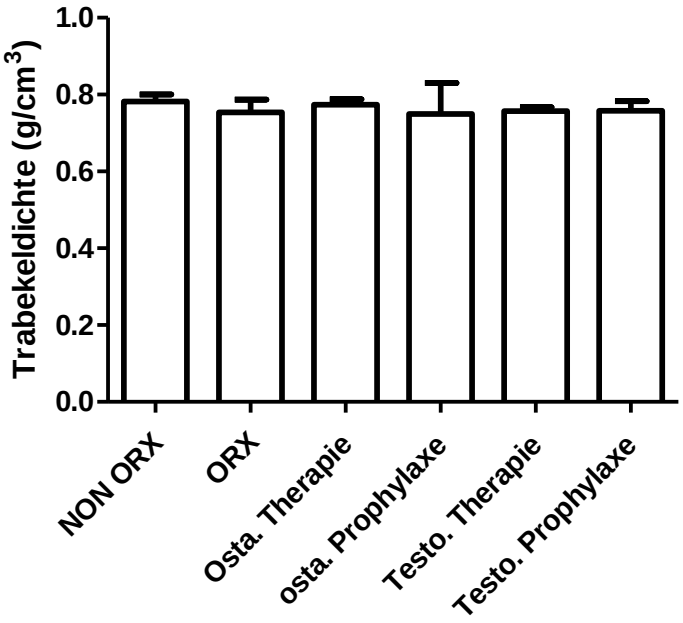

Abb. 45: Trabekeldichte (keine signifikanten Unterschiede zwischen den Gruppen, p > 0,05 Tukey-Test)

3.6 2D-Analyse

Im folgenden Teil werden die Ergebnisse der 2D-Analyse aufgezeigt. In den Säulendiagrammen sind die Parameter mittlere Trabekeldicke, Trabekeldichte, Dichte der Trabekelkreuzungen und Anzahl der Trabekelkreuzungen sowie die dazugehörige Tabelle der Mittelwerte und Standardabweichungen aufgeführt.

Es konnten signifikante Unterschiede bei der Untersuchung der mittleren Trabekeldichte zwischen der Gruppe NON ORX und den Gruppen ORX, Osta. Therapie, sowie beiden Testosterongruppen; zwischen der Gruppe ORX bzw. Osta. Therapie und der Gruppe Osta. Prophylaxe; zwischen der Gruppe Osta. Prophylaxe und der Gruppe Testo. Therapie bewiesen werden (Abb. 46, Tab. 13).

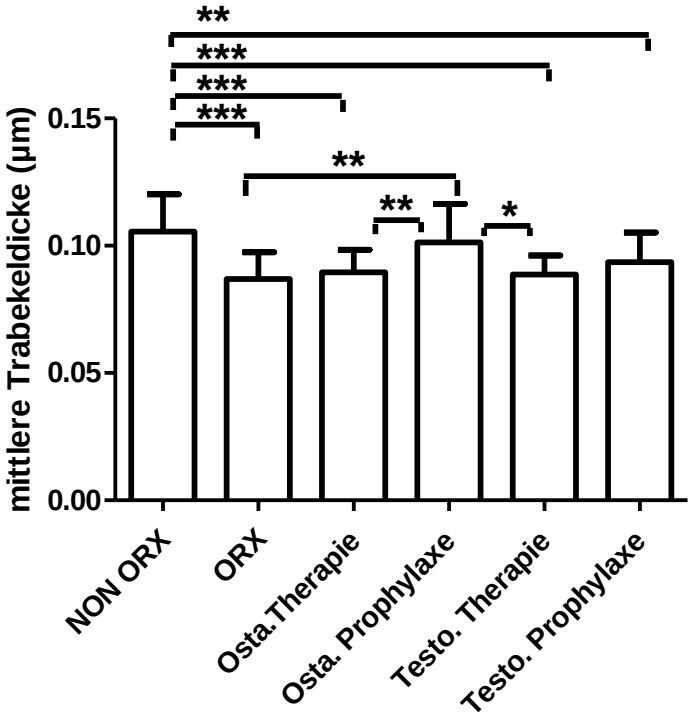

Abb. 46: mittlere Trabekeldicke *(* p < 0,05; ** p < 0,01; *** p < 0,001, Tukey-Test)*

Bei der Auswertung der Trabekeldichte ergaben sich signifikante Ergebnisse. Die Gruppe NON ORX zeigte sich gegenüber den Gruppen ORX, Osta. Therapie und Testo. Prophylaxe, die beiden Gruppen ORX bzw. Osta. Therapie gegenüber der Gruppe Osta. Prophylaxe als signifikant (Abb. 47, Tab. 13).

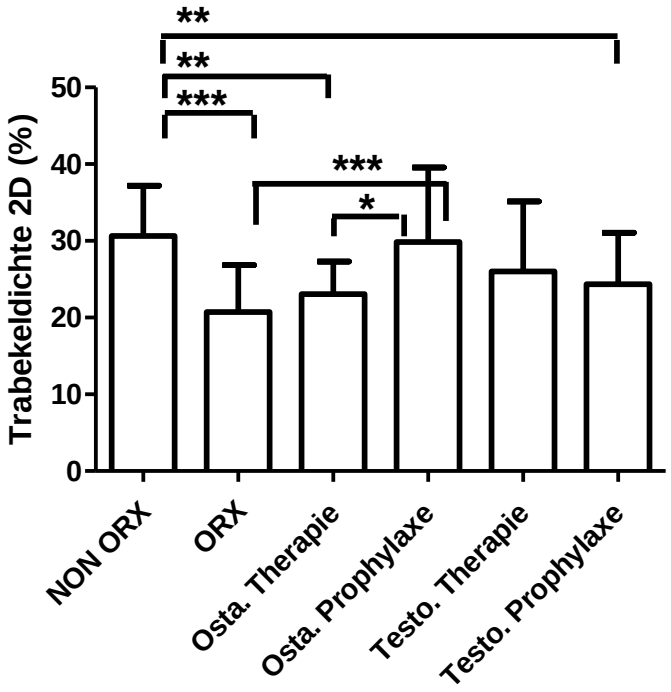

Abb. 47: Trabekeldichte in der 2D-Analyse. *(* p < 0,05; ** p < 0,01; *** p < 0,001, Tukey-Test)*

Ähnlich signifikante Ergebnisse wie bei der Trabekeldichte zeigten sich auch bei der Dichte der Trabekelkreuzungen.

Bei der Messung der Anzahl der Trabekelkreuzungen (Abb. 48, Tab 13) zeigten die Gruppen ORX bzw. Osta. Therapie wie in den anderen Versuchen der 2D-Analyse ein im Vergleich zur Osta. Prophylaxe Gruppe niedrigeres Ergebnis. In der NON ORX konnte wie bei der mittleren Trabekeldicke ein signifikantes Ergebnis gegenüber ORX, Osta. Therapie und den beiden Testo.-Gruppen ermittelt werden. Ebenfalls zeigte die Gruppe Osta. Prophylaxe ein gegenüber den beiden Testosterongruppen signifikantes Ergebnis.

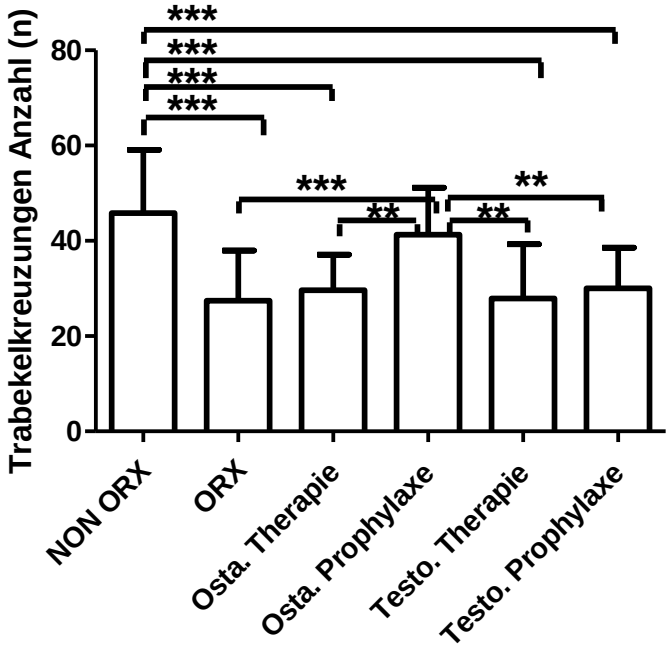

Abb. 48: Anzahl der Trabekelkreuzungen *(** p < 0,01; *** p < 0,001, Tukey-Test)*

Tab. 13: Signifikante Ergebnisse 2D Analyse

	NON-ORX		ORX		Osta. Therapie		Osta. Prophylaxe		Testo. Therapie		Testo. Prophylaxe	
	MW	SD	MW	SD	MW	SD	MW	SD	MW	SD	MW	SD
mittlere Trabekeldicke	105,5	14,7	86,9 [ad]	10,6	89,5 [ad]	8,9	101,3	15,1	88,7[ad]	7,4	93,5 [a]	11,7
Trabekeldichte	30,7	6,5	20,8[ad]	6,1	23,0[ad]	4,3	29,9	9,7	26,0	9,1	24,4[a]	6,7
Dichte Trabekelkreuzungen	2,9	0,8	1,8[ad]	0,7	2,1[ad]	0,6	2,9	1,0	2,3	1,1	2,2[a]	0,8
Anzahl Trabekelkreuzungen	45,9	13,3	27,4[ad]	10,6	29,6[ad]	7,5	41,3	9,8	27,9[ad]	11,4	30,0[ad]	8,5

(MW = Mittelwert, SD = Standardabweichung) a signifikant gegenüber NON-ORX; d signifikant gegenüber Osta. Prophylaxe; p < 0,05, Tukey-Test)

4 Diskussion

4.1 Osteoporose bei Testosteronmangel im männlichen Organismus

Der Großteil der bestehenden Forschungen bezieht sich auf die postmenopausale und senile Osteoporose bei Frauen, da diese eine im Vergleich zu Männern deutlich signifikant höhere Auftretenswahrscheinlichkeit hat (Melton et al. 1992; Dawson-Hughes et al. 2013). Allerdings schließt das nicht aus, dass Männer von diesem gesundheitlichen Problem betroffen sind. Hypogonadismus im jungen Alter, sowie ein Rückgang der Hormonproduktion bei älteren Männern sind die Hauptursachen für das Auftreten einer Osteoporose bei Männern (Gaffney et al. 2015).

Hypogonadismus bei jungen Männern und ein altersbedingter Rückgang des Gonaden-Hormonspiegels bei Männern lassen sich mit der senilen Osteoporose vergleichen (Gagnon et al. 2008). Der postmenopausale Östrogenmangel entsteht schneller als der Mangel an Sexualhormonen bei älteren Männern (Bundesselbsthilfeverband für Osteoporose e.V. (BfO) 2014). Daraus lässt sich schließen, dass die Osteoporose bei Männern im Vergleich zu Frauen schleichender verläuft.

Auch im Rahmen dieses Versuchs konnte eine orchiektomiert-induzierte Osteoporose der Ratte festgestellt werden, indem die Sexualhormonproduktion durch die Orchiektomie gestoppt wurde und sich Veränderungen der Knochendichte ergaben. Dies zeigte sich u. a. bei der Messung der anorganischen Masse des Femurs. Beim Bruchtest in einer ähnlichen Studie von Chin (2014) konnte festgestellt werden, dass bei den ORX-Ratten die Femora deutlich eher brachen und diese somit instabiler waren als die Femora der NON-ORX-Ratten. Dies lässt auf das fehlende Testosteron in den Knochen der ORX-Ratten schließen (Mohamad et al. 2016). Auch kann Testosteron als Prohormon zu Östradiol und Dihydrotestosteron aromatisiert werden. Wird nun Testosteron dem Körper entzogen, entwickelt sich ebenso ein Östrogenmangel, welcher den Effekt auf den Knochen hervorruft. Östrogene wirken knochenaufbauend, indem die Osteoblasten aktiviert werden (Löffler 2005).

4.2 Die Ratte als Osteoporosemodell

In der Literatur ist die weibliche Ratte der Sprague-Dawley-Rasse sehr oft beschrieben worden (Montgomery et al. 2018; Nunamaker et al. 2018; Yousefzadeh et al. 2020). Versuche, bei denen weibliche Ratten eingesetzt wurden, bezogen sich auch auf das Forschungsgebiet der Osteoporose (Lee und Jin 2018; Min et al. 2018; Yousefzadeh et al. 2020). Über die männliche orchiektomierte Ratte wurde weniger geforscht (Komrakova et al. 2011; Seidlova-Wuttke et al. 2005; Stuermer et al. 2009).

Da die endokrinologische Wirkweise der Sexualhormone bei der Ratte mit dem Hormonhaushalt des Menschen vergleichbar ist, führt eine Orchiektomie zu einem ähnlichen Krankheitsbild wie bei einem Mann, der unter Hypogonadismus leidet (Mayes et al. 2004). Es lassen sich vergleichbare morphologische Knochenveränderungen feststellen (Turner et al. 1989; Kalu 1991; Turner 2001).

Die Osteoporose der Ratte beginnt mit einer Phase der Abnahme der Knochensubstanz mit gesteigertem Remodelling. Es entsteht ein Verlust der trabekulären Architektur, welcher durch eine gesteigerte Osteoklastenaktivität hervorgerufen wird (Waarsing et al. 2006). Die Auswirkungen bezogen auf den Knochenverlust zeigen sich, sowohl beim Menschen, als auch bei der Ratte im spongiösen Knochen. Dies stellt bei beiden Lebewesen den Hauptmanifestationsort dar. Im gleichen Zeitraum ist bei beiden ein geringes Wachstum der kortikalen Knochenanteile feststellbar (Waarsing et al. 2006).

In dieser Studie wurden die Knochen 18 Wochen nach der ORX untersucht und die osteoporotischen Änderungen im Knochen wurden nachgewiesen. Diese Zeit wurde in einem vorherigen Versuch (Komrakova et al. 2011) als angemessen gefunden, um Osteoporose nach der ORX zu entwickeln.

Androgene lösen eine Vielzahl von physiologischen und morphologischen Wirkungen in Organismen aus (Meisel und Sachs 1994; Ågmo 1997). Ein Androgen-Mangel induziert Muskelatrophien (Laurent et al. 2016). Eine Testosteronsubstitution erhöht wiederum die Skelettmuskelmasse und senkt den Anteil von Körperfett bei Männern mit Hypogonadismus (Bhasin et al. 1997).

In diesem Versuch führte weder die Gabe von Ostarine noch von Testosteron zu einer Zunahme des Körpergewichtes. Das Körpergewicht der Tiere nahm während der Versuchsdauer stetig ab. Diese Gewichtsabnahme ist zum einen durch den Muskelschwund der Tiere und zum anderen durch die Orchiektomie zu erklären. (Komrakova et al. 2011). In anderen Studien war ebenfalls eine Gewichtsabnahme zu beobachten. Entgegen ihrer altersüblichen Gewichtszunahme nahmen männliche Sprague-Dawley-Ratten ab der 2-3. als auch 9. Woche nach ORX ab (Bohnsack 2011). Außerdem führte die Resektion der Testis selbst zu einer Abnahme des Körpergewichts im Vergleich zu weiblichen Ratten, die ovarektomiert wurden und eine Gewichtszunahme zeigten. (Schot und Schuurs 1990). Anhand der Gewichtsabnahme bei den ORX Ratten ließ sich zusätzlich zeigen, dass die Orchiektomien erfolgreich durchgeführt worden sind.

Die unkastrierten Ratten hatten signifikant höhere Prostatagewichte als die restlichen Gruppen, die auch mit Testosteron oder mit Ostarine behandelt wurden. Dies kann als Indiz dafür gewertet werden, dass die physiologische Hormonausschüttung intensiver verstoffwechselt wird als die orale Substitution. Ontogenetisch bildet sich die Prostata aus den Epithelien und Knospen unter Einwirkung von Testosteron und Dihydrotestosteron (Clauss und Clauss 2018). Bei den kastrierten Gruppen führte die Ostarine-Prophylaxe zu einer gegenüber den ORX und beiden Testosteron behandelten Gruppen zur signifikanten

Erhöhung des Prostatagewichts. Dies zeigt das Ostarine nicht nur selektiv auf den Bewegungsapparat wirkt, sondern auch direkt die Prostata beeinflusst. Ostarine erhöhte auch das Uterusgewicht in vorherigen Studien (Narayanan et al. 2008; Hoffmann et al. 2019). Die Zunahme der Prostata kann also als unerwünschte Nebenwirkung betrachtet werden und muss in weiteren Studien berücksichtigt werden.

4.3 Biomechanischer Bruchtest

Tezval entwickelte die Methoden des biomechanischen Bruchtests der Rattenfemora, damit er den Knochen einheitlich als Zusammenspiel der trabekulären und kortikalen Knochensubstanzen untersuchen konnte (Tezval et al. 2010). Dieser Test kam in diesem Experiment zur Anwendung, da der laterale Beugestest zum Herbeiführen einer Hüftfraktur am proximalen Femur der orchiektomierten Ratte am ehesten klinischen Umständen ähnelt (Zhang et al. 2005). Der Bruchtest nach Tezval ist folglich anwendbar für eine valide Femora-Evaluation am Modell der Ratte. Mit dieser Methode lassen sich biomechanische Veränderungen, Knochenelastizität und maximaler Widerstand bis zum Auftritt einer Fraktur bei einem Bruchversuch bestimmen (Tezval et al. 2010).

Im Rahmen des biomechanischen Bruchtests zeigte sich kein signifikanter Unterschied zwischen kastrierten und unkastrierten Ratten, die auch mit Ostarine oder Testosteron behandelt wurden. Bei dem Bruchtest des Wirbels zwischen kastrierten und unkastrierten männlichen Ratten ergaben sich ebenfalls keine signifikanten Unterschiede in einem anderen Versuch (Komrakova et al. 2012). Bekannt ist, dass der spongiöse Knochen eher von der Gonadenhormonproduktion beeinflusst wird als der kortikale Knochen (Wink et al. 1980; Turner et al. 1989). Trabekuläre und kortikale Knochenbestandteile befinden sich im proximalen Teil des Femura (Tezval et al. 2011).

Eine erhöhte Knochendichte führt nicht unbedingt zu einer erhöhten biomechanischen Festigkeit des Knochens (Akhter et al. 2004). Ostarine erhöhte in diesem und einem anderen Versuch (Hoffmann et al. 2019) die Kortikalisdichte, zeigte aber in dem Bruchtest keine signifikanten Verbesserungen der osteoporotischen Knochen bei kastrierten Ratten. Eine weitere mögliche Erklärung wären die hohen Standardabweichungen zwischen den Messungen den jeweiligen Femora und verminderte Tieranzahl zum Versuchsende.

4.4 Veraschungsanalyse

In dem hier durchgeführten Versuch wurden nach der Veraschung die Masse der Knochensubstanz, sowie der Anteil der Knochenmineralien des linken Femurs der Ratte in allen Gruppen bestimmt. Es zeigte sich bei allen orchiektomierten Gruppen im Rahmen der anorganischen Analyse ein tendenzieller Verlust der Masse. Die Gabe von Ostarine als Prophylaxe bewirkt eine Verschiebung von anorganischer zu organischer Masse. Dementsprechend zeigte sich bei den hier durchgeführten Analysen eine signifikante Verringerung

der anorganischen Bestandteile in der Ostarine Prophylaxe-Gruppe zu der NON-ORX-Gruppe.

Die Knochenmatrix besteht neben einem Wasseranteil noch zu 30 % aus einer organischen Matrixkomponente (Benninghoff und Drenckhahn 2008). Wiederrum 90 % der organischen Masse fallen auf den Kollagentyp I mit Glykoproteinen, Proteoglykanen, g-carboxylierten Proteinen und Wasser. Der mineralische Bestandteil des Knochengewebes ist eine kristalline Form des Calciumsphosphats , dem Calciumhydroxylapatit. Diese Kristalle liegen außen an den Kollagenfasern an und innerhalb der Grundsubstanz. Die Matrix- und Mineralbestandteile tragen mit Zähigkeit und Steifheit zur Festigkeit des Knochens bei (Welsch et al. 2018).

Anhand der Ergebnisse kann man vermuten , dass die Tiere unter einer Ostarinebehandlung, eine vermehrte Kollagenbildung haben, da bei ihnen in der 2D-Analyse auch eine Trabekelzunahme festgestellt wurde. Der erhöhte Fettanteil in anderen ORX Gruppen (Justesen et al. 2001; Verma et al. 2002; Viguet-Carrin et al. 2006) könnte einen tendenziell erhöhten organischen Knochenanteil bewirken.

In früheren Versuchen wurden verschiedene selektive Androgenrezeptoren auf ihre Wirksamkeit hin geprüft, eine benigne Prostatahyperplasie zu verhindern. In diesen Versuchen zeigten sich Zunahmen an Muskel- und Knochenmasse bei kastrierten männlichen Ratten (Chen 2005; Segal et al. 2006).

Bei den Analysen des Gehalts von Phosphat und Calcium zeigten sich keine Änderungen. Es ließ sich allerdings ein signifikanter Anstieg bei der prophylaktischen Gabe von Testosteron im Magnesiumlevel feststellen. Die Magnesiumsupplementierung hat wiederum einen positiven Effekt auf das Gonadensystem der sexuell reifen Wistar-Ratte (Chandra et al. 2013). Chandra untersuchte zytologische und funktionelle Veränderungen in den Gonaden bei Verabreichung von Magnesium. In Chandras Versuch war das Serum-Testosteron erhöht (Chandra et al. 2013). Da seine Versuche bewiesen, dass Magnesium den Testosteronspiegel erhöht, könnte umgekehrt davon ausgegangen werden, dass auch die Verabreichung von Testosteron den Magnesiumspiegel im Blut und wie in diesem Versuch auch im Knochen erhöht. Testosteron und Magnesium stehen in Wechselwirkung (Maggio et al. 2014).

In dem hier durchgeführten Versuch wurde allen Versuchstieren die gleiche Menge an Magnesium über das Futter verabreicht. Ein Mangel an Magnesium verursacht Krämpfe in der Muskulatur. Dagegen hat eine Überversorgung mit Magnesium eine Diarrhoe zur Folge. Ebenso sollte der Magnesiumhaushalt im Hinblick auf Herzrhythmusstörungen beobachtet werden. Magnesium wird dem Knochen entzogen, wenn hier ein Mangel vorliegt. Dieser Entzug führt zu einem Schwund der Knochendichte und steigert somit das Risiko

der Osteoporose (Abrams et al. 2014). Grundsätzlich wird Magnesium nur in geringen Mengen in den Knochen eingelagert.

Eine Stabilität der Knochen wird durch Mineralien, so auch durch Magnesium, erreicht. Allerdings könnte eine Erhöhung des Magnesiumspiegels zu einer gleichzeitigen Erhöhung von Testosteron führen (Chandra et al. 2013) und die damit verbundenen Nebeneffekte wie z. b. Gynäkomastie und Akne, Haarausfall, lebertoxische, psychiatrische und kardiogene Veränderungen (Sigusch 2005) aufweisen.

4.5 Mikro-CT Auswertung

Die Mikro-CT-Auswertung zeigte, dass sich bei der Gruppe der Ostarine-Prophylaxe sowie bei der Gruppe der Testosteron-Therapie im Vergleich zur ORX-Gruppe eine signifikant dichtere Kortikalis nachweisen ließ. Dies bestätigt die Annahme, dass sich die Substitution von Testosteron sowie die Gabe von Ostarine positiv auf die Kortikalis auswirken.

Ähnlich zeigte sich auch die Zunahme der Kortikalis bei ovarektomierten Ratten mit einer Ostarinebehandlung in gleicher Dosisgabe (Hoffmann et al. 2019).

Somit ist eine qualitative Verbesserung von osteoporotischen Knochenparametern nach Ostarinebehandlung erreicht worden, da im Gegensatz dazu in anderen Arbeiten mit dem SARM Ligandrol (Ligand Pharmaceutical) kein Effekt auf die Kortikalis erzielt werden konnte (Roch et al. 2020).

Testosteron schützte in einem anderen Versuch vor einem Abbau des trabekulären Knochen, indem es die Knochenstruktur verbessert. Die Fragilität war hingegen auf Grund des Verlusts von kortikalem Knochen nahezu wie bei osteoporotischen Knochen (Stuermer et al. 2009). In einer weiteren Studie mit der Applikation von Testosteron über einen Zeitraum von vier Wochen mit männlichen, 20 Monate alten, Wistar Ratten konnte die Zunahme der Knochenstabilität und der damit verbundenen Zunahme der Kortikalis bewiesen werden (Prakasam et al. 1999). Eine Testosteron-Supplementierung zeigte in einem anderen Versuch bei drei Monate alten orchiektomierten Ratten einen Hinweis auf eine schlechte Biomechanik der Kortikalis, dafür eine Verbesserung der Trabekelstruktur (Sehmisch et al. 2009).

Bei dem hier durchgeführten Versuch konnte dagegen eine Verbesserung der Kortikalis und keine Unterschiede zu den Dichte- und Volumenmessungen der Trabekel und des Weichteils gezeigt werden, was dadurch verursacht sein kann, dass bei anderen Versuchen jüngere Ratten verwendet wurden und in dieser Arbeit der osteoporotische Knochen zusätzlich zum Testosteronentzug altersbedingt verändert waren. Eine weitere Erklärung könnte die höhere Anzahl der Versuchstiere im Vergleich zu dieser Studie sein und es so zu keinen größeren Abweichungen kam (Sehmisch et al. 2009; Stuermer et al. 2009).

4.6 2D-Analyse

In diesem Versuch wurden Trabekelparameter untersucht, wie mittlere Trabkeldicke, Trabekeldichte, Anzahl der Trabekelkreuzungen und die Dichte der Trabekelkreuzungen. Bei den ORX- und Osta. Therapie-Gruppen konnte eine durchgehend signifikante Erniedrigung der Trabekelwerte gemessen werden. Die Gruppe Osta. Prophylaxe zeigte in den meisten Parameteruntersuchungen eine aussagekräftigere Erhöhung der Parameter im Vergleich zur ORX Gruppe, welche eine positive Wirkung der Ostarine im osteoporotischen Knochen andeutet. Dies ist am ehesten damit zu begründen, dass sich der Effekt in dieser Untersuchung im Gegensatz zur CT-Untersuchung zeigt, da die Auflösung in der 2D Analyse genauer ist. In der Gruppe NON-ORX ist bei keinem Parameter ein signifikanter Unterschied zur Osta. Prophylaxe-Gruppe festzustellen, so dass gezeigt werden konnte, dass Ostarine, welches prophylaktisch gegeben wird, ein Ergebnis erzielen kann, das dem in einem physiologisch gesunden Körper ähnlich ist.

In der ORX Gruppe verschlechterten sich alle Trabekeleigenschaften. Dies entspricht einer Osteoporoseentwicklung unter Hormonentzug bei männlichen Ratten (Kraenzlin und Meier 2014).

Auch in Hoffmanns Versuch zeigte sich die Verbesserung der Trabekelkonstruktion unter Ostarinegabe bei weiblichen Ratten in der 2D Analyse. In der gleichen Dosis wie in diesem Versuch war eine signifikante Zunahme der Trabekelknochenfläche, der -knoten und -dichte zu erkennen (Hoffmann et al. 2019).

In der Auswertung der Behandlung mit Testosteron gab es in diesem Versuch in der Trabekelstruktur keine Verbesserung gegenüber den anderen Versuchsgruppen. Im Gegensatz dazu wirkte Testosteron positiv auf die Kortikalis, wie es sich im Mikro-CT gezeigt hatte. Es wurde bereits erwiesen, dass die Behandlung mit Testosteron sich signifikant effizient auch auf die trabekuläre Knochenmatrix auswirkt (Snyder et al. 2017). Diese Studie wurde aber an älteren Menschen, die unter Testosteronmangel litten, über ein ganzes Jahr durchgeführt.

In einem anderen Versuch wurde auch Testosteron und Östrogen untersucht. Bei diesen beiden Wirkstoffen zeigte sich bei Testosteron nur eine Verbesserung auf die trabekuläre Knochenstruktur. Auf Grund des Verlustes des kortikalen Knochens war jedoch die Fragilität ähnlich wie bei osteoporotischen Knochen (Stuermer et al. 2009). Östrogen vermindert die Häufigkeit von Mikrofrakturen, welche bei biomechanischen Untersuchungen entstehen (Stuermer et al. 2009; Walsh 2015). Es hat aber einige Nebenwirkungen (Komrakova et al. 2010; Ärzteblatt 2013). Es entsteht auf Grund der fehlenden männlichen Hormone wie Testosteron, ein Muskelschwund, welcher mit einer Tumorkachexie vergleichbar ist (Narayanan et al. 2008). Beides führt wiederum zu Knochenverlust (Dalton 2017).

In der Studie von Vorwerk konnte durch Dihydrotestosteron keine Verbesserung der Knochenstruktur im Sinne einer Therapie der Osteoporose erzielt werden (Vorwerk 2010).

Das Enzym 5alpha Reduktase katalysiert die Umsetzung von Testosteron zu Östradiol und Dihydrotestosteron. Diese Aromatisierung von Androgenen ist der entscheidende letzte Schritt bei der Biosynthese der Östrogene. Die Verabreichung von Östrogen kann die Knochenmasse aufrechterhalten und beugt einem Verlust entgegen (Nieschlag und Behre 1990). Östrogene wirken antiresorptiv und besitzen eine fraktursinkende Wirkung (Herold 2011), daher werden sie bereits in der medikamentösen Standardtherapie angewendet.

Zusammenfassend liefert die Gruppe Osta. Prophylaxe die Ergebnisse, die zukünftige Forschungsprojekte begründen können. Die beeinträchtigten Trabekeleigenschaften bei den ORX Ratten wurden durch die prophylaktische Gabe von Ostarine verbessert. Allerdings zeigt sich eine Zunahme des Prostatagewichts, was auf eine androgene Wirkung von Ostarine hindeutet.

4.7 Schlussfolgerung

In dieser Arbeit wurde das Ziel verfolgt, den selektiven Androgenrezeptormodulator Ostarine am Tiermodell zu erforschen, um die therapeutischen und prophylaktischen Möglichkeiten für die männliche Osteoporose zu erweitern und mit Testosteron als Hormonersatztherapie zu vergleichen. Dazu wurde der Effekt von Ostarine auf Stabilität bezüglich Biege- und Bruchfestigkeit der Femora getestet. Bei diesem Stabilitätsversuch zeigte keine Gruppe signifikante Unterschiede. Die Standardabweichung war relativ groß, was man in früheren Versuchen auch beobachtet hat.

Weiter führte Ostarine bezüglich des Calcium-Phosphat-Haushalts, sowie des Magnesiumgehalts, zu keiner Veränderung. Allerdings erhöht die Ostarine-Prophylaxe Behandlung den organischen Knochenanteil, was mit erhöhtem Kollagen-Anteil verbunden werden könnte.

Testosteron erhöhte den Magnesiumanteil, sodass in diesem Zusammenhang weitere Studien erfolgen sollten. Es stellt sich die Frage, ob ein erhöhter Magnesiumanteil eine therapeutische Grenze für Testosteron bewirken kann.

Im Rahmen der Mikro-CT-Untersuchung dieses Projektes ergab sich für Ostarine- Prophylaxe und Testosteron-Therapie ein positiver Einfluss für die Zunahme der Dichte der Kortikalis.

Deutlich wurde bei prophylaktischer Gabe von Ostarine die Dichtezunahme der Trabekel im Versuch der 2D-Analyse. Ebenso verdichtete Ostarine die Kortikalis erwiesenermaßen, wenn es prophylaktisch gegeben wird. Als reines Therapeutikum erwies es sich als wirkungslos oder die Behandlungszeit war zu kurz gewählt. Prophylaktisches Ostarine zeigte in dem Versuch eine Erhöhung der Anzahl der Trabekelkreuzungen und -dichte, so dass Risikopatienten davon profitieren könnten. Testosteron bewies in diesem Versuch, dass es die Kortikalis verstärkt und es ist anzunehmen, dass es mit dem Magnesiumhaushalt zusammenhängt. Einige Nebenwirkungen von Testosteron sind bereits erprobt, so dass die Gabe von Ostarine zu bevorzugen wäre.

Unsere Ergebnisse zeigen, dass die Ostarine-Behandlung beim nicht osteotomierten Femur wirksamer ist als bei der Heilung der Tibia in anderen Versuchsreihen. Im Gegensatz dazu zeigen Testosteron-Behandlungen eine stärkere Wirkung auf die Knochenheilung (Komrakova et al. 2020). Tendenziell zeigte sich auch bei der Untersuchung der Muskulatur, dass eine kurzfristige Therapie mit Ostarine, sowie Testosteronpropionat vorteilhafte Auswirkungen auf die Skelettmuskulatur der orchiektomierten Ratte hat, ohne dabei das Prostatagewicht nennenswert zu erhöhen. Langfristige Gaben zeigten keine signifikanten Vorteile (Wolgast 2020)

Die Ostarineanwendung wird derzeit als Alternative zur Hormonersatztherapie und als Behandlungsoption für Erkrankungen des Bewegungsapparates analysiert. Ob Ostarine eine präventive Behandlungsmöglichkeit für Osteoporose bei Männern darstellen könnte, wird angesichts der Nebenwirkungen auf das Prostatagewicht weiter untersucht.

Die initialen Bestrebungen der Firma GTx Inc.® eine Zulassung von Enobosarm (Ostarine) zur Therapie einer Sarkopenie zu erhalten, wurden trotz gutem Wirkungs- und Nebenwirkungsprofil aufgrund der FDA geforderten Voraussetzungen aufgegeben (Garber 2016).

Derzeit laufende Studien konzentrieren sich auf den Einsatz bei Tumorkachexie, Stressharninkontinenz, Brustkrebs und der Muskeldystrophie Typ Duchenne (Dalton 2017). Hier scheint die Zulassung perspektivisch realistischer, da man v. a. bei onkologischen Patienten, Patienten mit Tumorkachexie, und Patienten mit Muskeldystrophie eine stetig abnehmende Muskelmasse und –kraft findet, sowie ab gewissen Krankheitsstadien die kardiovaskulären Langzeitfolgen nicht mehr so stark ins Gewicht bei der Zulassungsentscheidung fallen.

5 Zusammenfassung

Die Osteoporose ist neben Volkskrankheiten wie Diabetes mellitus und Bluthochdruck eine weitverbreitete Krankheit, die im Alter vermehrt auftritt. Die WHO stuft die Osteoporose als eine der weltweit häufigsten Knochenerkrankungen ein. Das Gesundheitssystem hat enorme Ausgaben bei der Therapie der Osteoporose, vor allem wenn diese Krankheit schon progredient ist und Frakturen des Bewegungsapparates aufgetreten sind.

Bei der Erkrankung findet ein vermehrter Knochenabbau statt. Ursächlich für die Osteoporose bei Männern sind u. a. Hypogonadismus, Orchiektomie z. B. bei Z. n. Hodentorsion im Kindesalter, Traumata des Hodens und folglich der verminderten Hormonbildung bzw. Ausschüttung. Ebenso bewirken Medikamente wie Kortison Osteoporose. Die senile Osteoporose tritt mit einem höheren Alter von Mann und Frau auf.

Bei Männern wurde die Osteoporose bislang sehr wenig erforscht. Es gibt bisher die Basismedikation aus Calcium, Vitamin D und Bisphosphonaten, Parathormon sowie die erweiterte Therapie mit Strontiumranelat (welche allerdings 2017 vom Markt genommen wurde), Denosumab und Cathepsin K. Da diese Wirkstoffe alle mit Nebenwirkungen wie etwa Durchfall, Erbrechen, Knochennekrosen, Infektionen der Harn- und Atemwege sowie Hautausschlägen und muskuloskelettalen Schmerzen verbunden sind, werden neue Wirkstoffe mit weniger Nebenwirkungen erforscht. Testosteron ist ein gut geeigneter Wirkstoff, der allerdings auch Nebenwirkungen wie Hodenathrophie, Gynäkomastie, Akne, psychische Veränderungen (Aggression), Veränderung des Fettstoffwechsels sowie Auswirkungen auf das Herzkreislauf-System (Hypertonus, erhöhtes Herzinfarktrisiko) verursachen kann.

Ein neuer Ansatz ist der selektive Androgenrezeptormodulator (SARM) Ostarine. Dieser kann zur Behandlung von Muskelatrophie, Osteoporose und im Idealfall als Testosteronersatztherapie angewandt werden. SARMs haben eine selektive anabole Wirkung auf Muskel- und Knochengewebe. Im Gegensatz zu Testosteron sollen SARMs selektiv wirken und somit können die unerwünschten Wirkungen von Testosteron vermieden werden. Dadurch wird im Idealfall der Muskel aufgebaut und die Knochendichte erhöht. Beides wirkt protektiv gegenüber Osteoporose. Allerdings ist Ostarine nicht ausreichend erforscht, weshalb wenig über mögliche Nebenwirkungen bekannt ist. Daher bestand das Ziel der hier durchgeführten Versuche darin, die Effekte von Ostarine auf osteoporotischen Knochen zu analysieren , mit Testosteronwirkung zu vergleichen und mögliche Nebeneffekte zu untersuchen .

Dazu wurden Ratten im Alter von acht Monaten orchiektomiert, um eine altersbedingte Osteoporose zu verursachen. Die Vergleichsgruppe NON-ORX (15 Ratten) wurde nicht orchiektomiert. Die anderen fünf Gruppen wurden aufgeteilt in ORX (15 Ratten), Ostari-

ne-Prophylaxe (15 Ratten), Ostarine-Therapie (15 Ratten), Testosteron-Prophylaxe (15 Ratten) und Testosteron-Therapie (15 Ratten). Alle Ratten erhielten sojafreies Futter. Die Prophylaxegruppen erhielten ihre Wirkstoffe ab dem Tag der Orchiektomie über einen Zeitraum von 18 Wochen. Die Therapiegruppen bekamen zwölf Wochen nach der Orchiektomie über einen Zeitraum von sechs Wochen das Futter mit den zugesetzten Wirkstoffen. Die Ratten der Ostarine-Gruppen erhielten durchschnittlich 0,4 mg/kg BW Ostarine und die Ratten der Testosteron-Gruppen erhielten 45 mg/kg BW Testosteron. 18 Wochen nach ORX wurden die Ratten getötet und die Femora herauspräpariert.

Die Auswertung eines Femura erfolgte in einem standardisierten Biege- und Bruchtest, um die Stabilität zu ermitteln. Das gebrochene Femur wurde dann einem Veraschungsversuch unterzogen, um die organischen und anorganischen Anteile, sowie den Gehalt von Magnesium, Kalzium und Phosphat zu bestimmen. Anschließend erfolgte eine Untersuchung der kontralateralen Femora im Mikro-CT und einer 2D Analyse.

Im Bruchtest zeigte sich keine therapeutische Verbesserung in Bezug auf den Knochen durch die Gabe von Ostarine und Testosteron. Eine Verschlechterung der Stabilität durch Testosteronmangel ließ sich auch nicht nachweisen.

Im Veraschungsversuch konnte bei der prophylaktischen Gabe von Testosteron eine prozentuell signifikante Erhöhung des Magnesiumanteils des Femurs nachgewiesen werden. Bei der Bestimmung von Kalzium und Phosphat ergaben sich keine Unterschiede. Ostarine als prophylaktische Gabe zeigte einen Zuwachs organischer Masse gegenüber den NON-ORX-Ratten. Der erhöhte organische Anteil bei Osta-Prophylaxe könnte eine Zunahme an Kollagen im Knochen andeuten.

Im CT Versuch verfügten die ORX-Ratten über eine weniger dichte Kortikalis als jene Gruppen, die Testosteron Therapie oder Ostarine Prophylaxe erhalten hatten. Bei der NON-ORX-Gruppe zeichnete sich allerdings eine deutlich höhere Knochendichte als bei der Testosteron-Therapie Gruppe ab. Für die Testosteron-Prophylaxegruppe und Ostarine-Therapie Gruppe konnte im Hinblick auf die Steigerung der Knochendichte nur eine geringe Wirksamkeit nachgewiesen werden.

Die prophylaktische Applikation von Ostarine bei ORX Ratten, die im CT eine beinträchtige Trabekelstruktur hatten, zeigte eine signifikante Verbesserung der Knochenstruktur in der 2D-Analyse. Daher sollte dieses Themengebiet weiter erforscht werden, um evtl. Ostarine bei Risikopatienten prophylaktisch einzusetzen, da diese Patienten ohne die Wirkstoffe Testosteron oder Ostarine möglicherweise schneller bzw. gravierender an Osteoporose erkranken.

Zusammengefasst kann festgehalten werden, dass Testosteron-Therapie und Ostarine-Prophylaxe die Dichte der Kortikalis erhöhen. Ostarine als prophylaktische Gabe verbessert die Trabekelstruktur des Knochens. Aktuell wird als Alternative zur Hormonersatztherapie und zur Therapie bei Erkrankungen des Bewegungsapparats an Ostarine geforscht.

Da sich durch die Gabe von Ostarine eine Erhöhung des Prostatagewichts beweisen ließ, ist eine zukünftige Behandlung mit Ostarine fraglich und es müssen noch weitere Studien erfolgen.

6 Anhang

Hinweis: Alle nicht frei erhältlichen Fotos dürfen mit freundlicher Genehmigung der Autoren im Rahmen dieser Arbeit verwendet bzw. veröffentlicht werden. Diesen spreche ich hier noch einmal meinen Dank für ihre Genehmigung aus.

Abb. 1: http://upload.wikimedia.org/wikipedia/commons/c/cf/Bone_growth.png

Abb. 2: https://www.ugb.de/bilder/05-041b.jpg

Abb. 3: http://upload.wikimedia.org/wikipedia/commons/thumb/3/34/Illu_compact_spongy_bone.jpg/400px-Illu_compact_spongy_bone.jpg

Abb. 4: http://www.osteoporosezentrum.de/img/osteoporosezentrum-muenchen-dr-med-helmut-radspieler-differentialtherapie-der-osteoporose-in-der-praxis_cu1762w347h179.jpg

Abb. 5: http://vmrz0100.vm.ruhr-uni-bochum.de/spomedial/content/e866/e2442/e5017/e5108/e5114/e5124/e5126/humerus_low3_ger.jpg

Abb. 6: http://pictures.doccheck.com/de/photo/13195-rotes-knochenmark-eines-schweinefetus-8-osteoprogenitorzellen-osteoblasten

Abb. 7: http://www.fibroese-dysplasie.info/?page_id=282

Abb. 8: http://www.unifr.ch/anatomy/assets/files/elearning/de/stuetzgewebe/knochen/images/osteozyt_ohne.gif

Abb. 9: http://mmserver.cjp.com/images/image/2559059.jpg

Abb. 10–16: Bastian Spelsberg

Abb. 17: Sina Pflug

Abb. 18: Bastian Spelsberg

Abb. 19: Sina Pflug

Abb. 20–46: Bastian Spelsberg

Literaturverzeichnis

Abrams SA, Chen Z, Hawthorne KM (2014): Magnesium Metabolism in 4-Year-Old to 8-Year-Old Children. JBMR 29, 118–122

Ågmo A (1997): Male rat sexual behavior. Brain Res Protocol 1, 203–209

Akhter MP, Otero JK, Iwaniec UT, Cullen DM, Haynatzki GR, Recker RR (2004): Differences in vertebral structure and strength of inbred female mouse strains. J Musculoskelet Neuronal Interact 4, 33–40

Amgen. https://www.akdae.de/Arzneimittelsicherheit/RHB/Archiv/2014/20140903.pdf; Zugriff am 05.01.2020

Andrews EB, Gilsenan AW, Midkiff K, Sherrill B, Wu Y, Mann BH, Masica D (2012): The US postmarketing surveillance study of adult osteosarcoma and teriparatide: study design and findings from the first 7 years. J Bone Miner Res 27, 2429–2437

Arzneimittelkommission. https://www.akdae.de/suche/index.html?q=teriparatid&ps=5; Zugriff am 13.02.2020

Ärzteblatt 2010 DÄG Redaktion Deutsches. https://www.aerzteblatt.de/archiv/77071/Osteoporose-Teriparatid-bei-hohem-Frakturrisiko; Zugriff am 13.02.2020

Ärzteblatt 2012 DÄG Redaktion Deutsches. https://www.aerzteblatt.de/archiv/121059/Menopause-laesst-Praevalenz-ansteigen; Zugriff am 13.02.2020

Ärzteblatt 2013 DÄG Redaktion Deutsches. https://www.aerzteblatt.de/nachrichten/56045/Menopause-Neue-WHI-Publikation-sieht-Oestrogenrisiken-differenzierter; Zugriff am 13.02.2020

Ärzteblatt 2017 DÄG Redaktion Deutsches. https://www.aerzteblatt.de/nachrichten/79441/Osteoporose-Romosozumab-senkt-Frakturrate-aber-unklare-kardiovaskulaere-Ereignisse-in-Studie; Zugriff am 13.02.2020

Asagiri M, Hirai T, Kunigami T, Kamano S, Gober H-J, Okamoto K, Nishikawa K, Latz E, Golenbock DT, Aoki K, et al. (2008): Cathepsin K-dependent toll-like receptor 9 signaling revealed in experimental arthritis. Science 319, 624–627

Batterham MJ, Garsia R (2001): A comparison of megestrol acetate, nandrolone decanoate and dietary counselling for HIV associated weight loss. Int J Androl 24, 232–240

Benninghoff A, Drenckhahn D: Anatomie Makroskopische Anatomie, Histologie, Embryologie, Zellbiologie. Sammelwerk. Band 1; 17. Auflage; Urban & Fischer Verlag/Elsevier GmbH, München 2008

Bhasin S, Storer TW, Berman N, Yarasheski KE, Clevenger B, Phillips J, Lee WP, Bunnell TJ, Casaburi R (1997): Testosterone replacement increases fat-free mass and muscle size in hypogonadal men. J Clin Endocrinol Metab 82, 407–413

Bocklandt S, Vilain E (2007): Sex differences in brain and behavior: hormones versus genes. Adv Genet 59, 245–266

Bohnsack D: Der Effekt von Phyto-und Sexualhormonenauf den osteoporotischen Knochen der männlichen Rattentibia. INAUGURAL-DISSERTATION. Göttingen 2011

Brömme D, Lecaille F (2009): Cathepsin K inhibitors for osteoporosis and potential off-target effects. Expert Opin Investig Drugs 18, 585–600

Bundesselbsthilfeverband für Osteoporose e.V. https://www.osteoporose-deutschland.de/osteoporose/ursachen-und-risikofaktoren/; Zugriff am 13.02.2020

Chandra AK, Sengupta P, Goswami H, Sarkar M (2013): Effects of dietary magnesium on testicular histology, steroidogenesis, spermatogenesis and oxidative stress markers in adult rats. Indian J Exp Biol 51, 37–47

Chapuy MC, Arlot ME, Delmas PD, Meunier PJ (1994): Effect of calcium and cholecalciferol treatment for three years on hip fractures in elderly women. BMJ 308, 1081–1082

Chen J, Kim J, Dalton JT (2005): Discovery and therapeutic promise of selective androgen receptor modulators. Mol Interv 5, 173–188

Chin K-Y, Abdul-Majeed S, Mohd. Fozi NF, Ima-Nirwana S (2014): Annatto Tocotrienol Improves Indices of Bone Static Histomorphometry in Osteoporosis Due to Testosterone Deficiency in Rats. Nutrients 6, 4974–4983

Cilotti A, Falchetti A (2009): Male osteoporosis and androgenic therapy: from testosterone to SARMs. Clin Cases Miner Bone Metab 6, 229–233

Clauss W, Clauss C: Humanbiologie kompakt. 2. Auflage; Springer Spektrum 2018

Cosman F, Crittenden DB, Adachi JD, Binkley N, Czerwinski E, Ferrari S, Hofbauer LC, Lau E, Lewiecki EM, Miyauchi A, et al. https://www.nejm.org/doi/10.1056/NEJMoa1607948; Zugriff am 13.02.2020

Dachverband Osteologie. http://dv-osteologie.org/osteoporose-leitlinien; Zugriff am 13.02.2020

Dalton J, Taylor R, Mohler M, Steiner M (2013): Selective androgen receptor modulators for the prevention and treatment of muscle wasting associated with cancer. Curr Opin Palliat Care 7, 345–351

Dalton JT (2017): The long and winding road for selective androgen receptor modulators. Br J Clin Pharmacol 83, 2131–2133

Dalton JT, Barnette KG, Bohl CE, Hancock ML, Rodriguez D, Dodson ST, Morton RA, Steiner MS (2011): The selective androgen receptor modulator GTx-024 (enobosarm) improves lean body mass and physical function in healthy elderly men and postmenopausal women: results of a double-blind, placebo-controlled phase II trial. J Cachexia Sarcopenia Muscle 2, 153–161

Dawson-Hughes B, El-Hajj F, Clark P. http://share.iofbonehealth.org/WOD/2013/thematic-report/WOD13-Report.pdf; Zugriff am 13.02.2020

Debrunner AM: Orthopädie /Orthopädische Chirurgie. Patientenorientierte Diagnostik und Therapie des Bewegungsapparates. 4., vollst. neu bearb. Aufl. 2005; Huber, Bern, Bern 2005

Deutsche Gesellschaft für Urologie. https://www.awmf.org/leitlinien/detail/ll/043-022OL.html; Zugriff am 13.02.2020

Deutsche Sporthochschule Köln I für B Deutsche Sporthochschule. https://www.dshs-koeln.de/institut-fuer-biochemie/doping-substanzen/doping-lexikon/s/selektive-androgenrezeptor-modulatoren-sarms/; Zugriff am 13.02.2020

Dolan S, Carpenter S, Grinspoon S (2007): Effects of Weight, Body Composition, and Testosterone on Bone Mineral Density in HIV-Infected Women. J. Acq. Imm. Def. 45, 161–167

Eimer C: Einfluss der vertikalen Ganzkörpervibration in Kombination mit Strontiumranelat und Parathormon auf das osteoporotische Rattenfemur. INAUGURAL-DISSERTATION. Göttingen 2015

European Medicines Agency (2018). https://www.ema.europa.eu/en/medicines/human/EPAR/prolia; Zugriff am 13.02.2020

Frisoli A, Chaves PHM, Pinheiro MM, Szejnfeld VL (2005): The Effect of Nandrolone Decanoate on Bone Mineral Density, Muscle Mass, and Hemoglobin Levels in Elderly Women With Osteoporosis: A Double-Blind, Randomized, Placebo-Controlled Clinical Trial. J Gerontol A Biol Sci Med Sci 60, 648–653

Frost HM, Jee WSS (1992): On the rat model of human osteopenias and osteoporoses. Bone and Mineral 18, 227–236

Gaffney CD, Pagano MJ, Kuker AP, Stember DS, Stahl PJ (2015): Osteoporosis and Low Bone Mineral Density in Men with Testosterone Deficiency Syndrome. Sexual Medicine Reviews 3, 298–315

Gagnon C, Li V, Ebeling PR (2008): Osteoporosis in men: its pathophysiology and the role of teriparatide in its treatment. Clin Interv Aging 3, 635–645

Gamsjäger M, Resch H (2015): Cathepsin K-Inhibitoren: präklinische und klinische Daten. springermedizin.at Wiener Medizinische Wochenschrift

Garber K (2016): Erratum: No longer going to waste. Nat Biotechnol 34, 888–888

Goldberg RM, Loprinzi CL, Mailliard JA, O'Fallon JR, Krook JE, Ghosh C, Hestorff RD, Chong SF, Reuter NF, Shanahan TG (1995): Pentoxifylline for treatment of cancer anorexia and cachexia? A randomized, double-blind, placebo-controlled trial. JCO 13, 2856–2859

Grinspoon S, Corcoran C, Parlman K, Costello M, Rosenthal D, Anderson E, Stanley T, Schoenfeld D, Burrows B, Hayden D, et al. (2000): Effects of testosterone and progressive resistance training in eugonadal men with AIDS wasting. A randomized, controlled trial. Ann Intern Med 133, 348–355

Hadji P, Klein S, Gothe H, Häussler B, Kless T, Schmidt T, Steinle T, Verheyen F, Linder R (2013): The Epidemiology of Osteoporosis—Bone Evaluation Study (BEST). Dtsch Arztebl Int 110, 52–57

Hanada K, Furuya K, Yamamoto N, Nejishima H, Ichikawa K, Nakamura T, Miyakawa M, Amano S, Sumita Y, Oguro N (2003): Bone anabolic effects of S-40503, a novel nonsteroidal selective androgen receptor modulator (SARM), in rat models of osteoporosis. Biol Pharm Bull 26, 1563–1569

Herold G: Innere Medizin 2012. Herold, Gerd, Köln 2011

Herrmann F, Müller P, Lohmann T, Wallaschofski H: Endokrinologie für die Praxis: Diagnostik und Therapie von A-Z. 7., aktualisierte und überarbeitete; Thieme, Stuttgart New York 2014

Hoffmann DB, Griesel MH, Brockhusen B, Tezval M, Komrakova M, Menger B, Wassmann M, Stuermer KM, Sehmisch S (2016): Effects of 8-Prenylnaringenin and Whole-Body Vibration Therapy on a Rat Model of Osteopenia. J Nutr Metab 2016

Hoffmann DB, Komrakova M, Pflug S, von Oertzen M, Saul D, Weiser L, Walde TA, Wassmann M, Schilling AF, Lehmann W, Sehmisch S (2019): Evaluation of ostarine as a selective androgen receptor modulator in a rat model of postmenopausal osteoporosis. J Bone Miner Metab 37, 243–255

Hue TF, Cummings SR, Cauley JA, Bauer DC, Ensrud KE, Barrett-Connor E, Black DM (2014): Effect of Bisphosphonate Use on Risk of Postmenopausal Breast Cancer. JAMA Intern Med 174, 1550–1557

Hussein H, Ishihara A, Menendez M, Bertone A (2014): Pharmacokinetics and bone resorption evaluation of a novel Cathepsin K inhibitor (VEL-0230) in healthy adult horses. J. Vet. Pharmacol. Ther. 37, 556–564

Inui A (2002): Cancer Anorexia-Cachexia Syndrome: Current Issues in Research and Management. CA Cancer J. Clin. 52, 72–91

Jolette J, Attalla B, Varela A, Long GG, Mellal N, Trimm S, Smith SY, Ominsky MS, Hattersley G (2017): Comparing the incidence of bone tumors in rats chronically exposed to the selective PTH type 1 receptor agonist abaloparatide or PTH(1–34). Regul Toxicol Pharmacol 86, 356–365

Justesen J, Stenderup K, Ebbesen EN, Mosekilde L, Steiniche T, Kassem M (2001): Adipocyte tissue volume in bone marrow is increased with aging and in patients with osteoporosis. Biogerontology 2, 165–171

Kalu DN (1991): The ovariectomized rat model of postmenopausal bone loss. Bone Miner 15, 175–191

Kanis JA, Oden A, Johansson H, Borgström F, Ström O, McCloskey E (2009): FRAX® and its applications to clinical practice. Bone 44, 734–743

Kanis JA, Cooper C, Rizzoli R, Reginster J-Y, Scientific Advisory Board of the European Society for Clinical and Economic Aspects of Osteoporosis (ESCEO) and the Committees of Scientific Advisors and National Societies of the International Osteoporosis Foundation (IOF) (2019): European guidance for the diagnosis and management of osteoporosis in postmenopausal women. Osteoporos Int 30, 3–44

Kawano H, Kawaguchi H (2006): [Androgen function on skeletal tissues: analysis of androgen receptor-deficient mice]. Clin Calcium 16, 455–460

Kawano H, Sato T, Yamada T, Matsumoto T, Sekine K, Watanabe T, Nakamura T, Fukuda T, Yoshimura K, Yoshizawa T, et al. (2003): Suppressive function of androgen receptor in bone resorption. Proc Natl Acad Sci U S A 100, 9416–9421

Kearbey JD, Wu D, Gao W, Miller DD, Dalton JT (2004): Pharmacokinetics of S-3-(4-acetylamino-phenoxy)-2-hydroxy-2-methyl-N-(4-nitro-3-trifluoromethyl-phenyl)-propionamide in rats, a non-steroidal selective androgen receptor modulator. Xenobiotica 34, 273–280

Kearbey JD, Gao W, Narayanan R, Fisher SJ, Wu D, Miller DD, Dalton JT (2007): Selective Androgen Receptor Modulator (SARM) Treatment Prevents Bone Loss and Reduces Body Fat in Ovariectomized Rats. Pharm Res 24, 328–335

Kearbey JD, Gao W, Fisher SJ, Wu D, Miller DD, Dalton JT (2009): Effects of selective androgen receptor modulator (SARM) treatment in osteopenic female rats. Pharm Res 26, 2471–2477

Komrakova M, Stuermer EK, Werner C, Wicke M, Kolios L, Sehmisch S, Tezval M, Daub F, Martens T, Witzenhausen P, et al. (2010): Effect of human parathyroid hormone hPTH (1–34) applied at different regimes on fracture healing and muscle in ovariectomized and healthy rats. Bone 47, 480–492

Komrakova M, Krischek C, Wicke M, Sehmisch S, Tezval M, Rohrberg M, Brandsch T, Stuermer KM, Stuermer EK (2011): Influence of intermittent administration of parathyroid hormone on muscle tissue and bone healing in orchiectomized rats or controls. J. Endocrinol 209, 9–19

Komrakova M, Stuermer EK, Sturm A, Schmelz U, Tezval M, Stuermer KM, Sehmisch S (2012): Efficiency of 48h vs. 24h Injection of Parathyroid Hormone for Amelioration of Osteopenic Spine Properties in Male Rats. The Open Bone Journal 4

Komrakova M, Weidemann A, Dullin C, Ebert J, Tezval M, Stuermer KM, Sehmisch S (2015): The Impact of Strontium Ranelate on Metaphyseal Bone Healing in Ovariectomized Rats. Calcif Tissue Int 97, 391–401

Komrakova M, Nagel J, Spelsberg B, Hoffmann DB, Lehmann W, Schilling AF, Sehmisch S: Osteoporosis in men: the effect of ostarine, a selective androgen receptor modulator on intact bone and bone healing in a male orchiectomized rat model. German Medical Science GMS Publishing House 2017, DocPO27-699

Komrakova M, Nagel J, Hoffmann DB, Lehmann W, Schilling AF, Sehmisch S (2020): Effect of Selective Androgen Receptor Modulator Enobosarm on Bone Healing in a Rat Model for Aged Male Osteoporosis. Calcif Tissue Int 107, 593–602

Kraenzlin M, Meier C (2014): Sexualhormone und Knochen. Ther Umsch 71, 209–219

Lambert CP, Sullivan DH, Freeling SA, Lindquist DM, Evans WJ (2002): Effects of Testosterone Replacement and/or Resistance Exercise on the Composition of Megestrol Acetate Stimulated Weight Gain in Elderly Men: A Randomized Controlled Trial. J Clin Endocrinol Metab 87, 2100–2106

Laurent MR, Jardí F, Dubois V, Schollaert D, Khalil R, Gielen E, Carmeliet G, Claessens F, Vanderschueren D (2016): Androgens have antiresorptive effects on trabecular disuse osteopenia independent from muscle atrophy. Bone 93, 33–42

Leder B (2007): Gonadal steroids and bone metabolism in men. Curr Opin Endocrinol Diabetes Obes 14, 241–246

Lee JH, Jin YZ (2018): A rat osteoporosis model induced by ovariectomy and glucocorticoid. J Biol Regul Homeost Agents 32, 769–780

Lemmer B, Brune K (Hrsg.): Pharmakotherapie: Klinische Pharmakologie (Springer-Lehrbuch). 14. Auflage; Springer-Verlag, Berlin Heidelberg 2010

Löffler G: Basiswissen Biochemie: mit Pathobiochemie (Springer-Lehrbuch). 6. Auflage; Springer-Verlag, Berlin Heidelberg 2005

Lundström M. https://www.medivir.com/investors/press-releases/2017/data-monitoring-committee-gives-go-ahead-in-the-miv-711-osteoarthritis-extension-study; Zugriff am 13.02.2020

Maggio M, De Vita F, Lauretani F, Nouvenne A, Meschi T, Ticinesi A, Dominguez LJ, Barbagallo M, Dall'Aglio E, Ceda GP (2014): The Interplay between Magnesium and Testosterone in Modulating Physical Function in Men. Int J Endocrinol 2014

Martini B. https://www.univadis.de/viewarticle/fda-zulassung-fuer-romosozumab-669709; Zugriff am 13.02.2020

Marzetti E, Leeuwenburgh C (2006): Skeletal muscle apoptosis, sarcopenia and frailty at old age. Exp Gerontol 41, 1234–1238

Mayes JS, Watson GH (2004): Direct effects of sex steroid hormones on adipose tissues and obesity. Obesity Reviews 5, 197–216

Meisel R, Sachs B (1994): Physiology of male sexual behavior. The physiology of reproduction 3–105

Melstrom LG, Melstrom KA, Ding X-Z, Adrian TE (2007): Mechanisms of skeletal muscle degradation and its therapy in cancer cachexia. Histol Histopathol 22, 805–814

Melton LJ, Chrischilles EA, Cooper C, Lane AW, Riggs BL (1992): Perspective. How many women have osteoporosis? J Bone Miner Res 7, 1005–1010

Min J, Yuan Z, Zhang Q, Lin S, Wang K, Luo J (2018): Analysis of anti-osteoporosis function of chlorogenic acid by gene microarray profiling in ovariectomy rat model. Biosci Rep 38

Mohamad N-V, Soelaiman I-N, Chin K-Y (2016): A concise review of testosterone and bone health. Clin Interv Aging 11, 1317–1324

Montgomery KS, Bancroft EA, Fincher AS, Migut EA, Provasek V, Murchison D, DuBois DW (2018): Effects of ethanol and varenicline on female Sprague-Dawley rats in a third trimester model of fetal alcohol syndrome. Alcohol 71, 75–87

Müller M, Haag P: Gynäkologie und Urologie: Für Studium und Praxis. ,4; Medizinische Vlgs- u. Inform.-Dienste, Breisach 2008

Narayanan R, Mohler ML, Bohl CE, Miller DD, Dalton JT (2008): Selective androgen receptor modulators in preclinical and clinical development. Nucl Recept Signal 6

Narayanan R, Coss CC, Dalton JT (2018): Development of Selective Androgen Receptor Modulators (SARMs). Mol Cell Endocrinol 465, 134–142

Negro-Vilar A (1999): Selective Androgen Receptor Modulators (SARMs): A Novel Approach to Androgen Therapy for the New Millennium. J Clin Endocrinol Metab 84, 3459–3462

Neuerburg TEA: Wirkung von kurzzeitigervertikaler Ganzkörpervibrationmit Frequenzen unter 90 Hz auf das Femur ovarektomierter Ratten. INAUGURAL-DISSERTATION. Göttingen 2015

Neumaier J (2015): Die Knochen sind oft schwächer als Man(n) meint. MMW - Fortschritte der Medizin 157, 68–68

Nieschlag S, Nieschlag E, Behre HM (Hrsg.): Testosterone: Action - Deficiency - Substitution. Springer-Verlag, Berlin Heidelberg 1990

Nuehnen VP: Der Einfluss von vertikaler Ganzkörpervibration in Kombination mit Strontiumranelat und Teriparatid auf die metaphysäre Frakturheilung der osteopenen Rattentibia. INAUGURAL-DISSERTATION. Göttingen 2017

Nunamaker EA, Goldman JL, Adams CR, Fortman JD (2018): Evaluation of Analgesic Efficacy of Meloxicam and 2 Formulations of Buprenorphine after Laparotomy in Female Sprague–Dawley Rats. J Am Assoc Lab Anim Sci 57, 498–507

Palesty JA, Dudrick SJ (2003): What we have learned about cachexia in gastrointestinal cancer. Dig Dis 21, 198–213

Parker M, Johansen A (2006): Hip fracture. BMJ 333, 27–30

Pharmazeutische Zeitung. 2017 https://www.pharmazeutische-zeitung.de/arzneistoffe/daten/2003/teriparatidforsteor682003/; Zugriff am 13.02.2020

Piper T, Dib J, Putz M, Fusshöller G, Pop V, Lagojda A, Kuehne D, Geyer H, Schänzer W, Thevis M (2018): Studies on the in vivo metabolism of the SARM YK11: Identification and characterization of metabolites potentially useful for doping controls. Drug Test Anal 10, 1646–1656

Prakasam G, Yeh JK, Chen MM, Castro-Magana M, Liang CT, Aloia JF (1999): Effects of growth hormone and testosterone on cortical bone formation and bone density in aged orchiectomized rats. Bone 24, 491–497

Reiser M, Kuhn F-P, Debus J: Duale Reihe Radiologie. 4.; Thieme, Stuttgart 2017

Ren Z-Y, Machuca-Gayet I, Domenget C, Buchet R, Wu Y, Jurdic P, Mebarek S (2015): Azanitrile Cathepsin K Inhibitors: Effects on Cell Toxicity, Osteoblast-Induced Mineralization and Osteoclast-Mediated Bone Resorption. PLoS One 10

Roch PJ, Henkies D, Carstens JC, Krischek C, Lehmann W, Komrakova M, Sehmisch S (2020): Ostarine and Ligandrol Improve Muscle Tissue in an Ovariectomized Rat Model. Front Endocrinol (Lausanne) 11

Roth A, Abendroth K, Lehmann G (2012): Indikationen und Voraussetzungen zur Knochenbiopsie. Z Orthop Unfall 150, 495–498

Roudebush RE, Magee DE, Benslay DN, Bendele AM, Bryant HU (1993): Effect of weight manipulation on bone loss due to ovariectomy and the protective effects of estrogen in the rat. Calcif Tissue Int 53, 61–64

Rosen J, Negro-Vilar A (2002): Novel, non-steroidal, selective androgen receptor modulators (SARMs) with anabolic activity in bone and muscle and improved safety profile. J Musculoskelet Neuronal Interact 2, 222–224

Saag KG, Petersen J, Brandi ML, Karaplis AC, Lorentzon M, Thomas T, Maddox J, Fan M, Meisner PD, Grauer A (2017): Romosozumab or Alendronate for Fracture Prevention in Women with Osteoporosis. NEJM 377, 1417–1427

Saul D, Gleitz S, Nguyen HH, Kosinsky RL, Sehmisch S, Hoffmann DB, Wassmann M,

Menger B, Komrakova M (2017): Effect of the lipoxygenase-inhibitors baicalein and zileuton on the vertebra in ovariectomized rats. Bone 101, 134–144

Schatz H. https://www.esanum.de/today/posts/neue-osteoporosemedikamente-erhohtes-kardiovaskulares-risiko-von-odanacatib-von-romosozumab; Zugriff am 13.02.2020

Schot LP, Schuurs AH (1990): Pathophysiology of bone loss in castrated animals. J Steroid Biochem Mol Biol 37, 461–465

Segal S, Narayanan R, Dalton JT (2006): Therapeutic potential of the SARMs: revisiting the androgen receptor for drug discovery. Expert Opin Investig Drugs 15, 377–387

Sehmisch S, Boeckhoff J, Wille J, Seidlova-Wuttke D, Rack T, Tezval M, Wuttke W, Stuermer KM, Stuermer EK (2009): Vitex agnus castus as prophylaxis for osteopenia after orchidectomy in rats compared with estradiol and testosterone supplementation. Phytother Res 23, 851–858

Seidlová-Wuttke D, Becker T, Christoffel V, Jarry H, Wuttke W (2003): Silymarin is a selective estrogen receptor beta (ERbeta) agonist and has estrogenic effects in the metaphysis of the femur but no or antiestrogenic effects in the uterus of ovariectomized (ovx) rats. J Steroid Biochem Mol Biol 86, 179–188

Seidlová-Wuttke D, Jarry H, Pitzel L, Wuttke W (2005): Effects of estradiol-17beta, testosterone and a black cohosh preparation on bone and prostate in orchidectomized rats. Maturitas 51, 177–186

Sigusch V: Praktische Sexualmedizin: eine Einführung ; mit 17 Tabellen. Deutscher Ärzteverlag 2005

Snyder PJ, Kopperdahl DL, Stephens-Shields AJ, Ellenberg SS, Cauley JA, Ensrud KE, Lewis CE, Barrett-Connor E, Schwartz AV, Lee DC, et al. (2017): Effect of Testosterone Treatment on Volumetric Bone Density and Strength in Older Men With Low Testosterone. JAMA Intern Med 177, 471–479

Srinath R, Dobs A (2014): Enobosarm (GTx-024, S-22): a potential treatment for cachexia. Future Oncol 10, 187–194

Stuermer EK, Sehmisch S, Tezval M, Tezval H, Rack T, Boekhoff J, Wuttke W, Herrmann TRW, Seidlova-Wuttke D, Stuermer KM (2009): Effect of testosterone, raloxifene and estrogen replacement on the microstructure and biomechanics of metaphyseal osteoporotic bones in orchiectomized male rats. World J Urol 27, 547–555

Stuermer EK, Sehmisch S, Rack T, Wenda E, Seidlova-Wuttke D, Tezval M, Wuttke W, Frosch KH, Stuermer KM (2010): Estrogen and raloxifene improve metaphyseal

fracture healing in the early phase of osteoporosis. A new fracture-healing model at the tibia in rat. Langenbecks Arch Surg 395, 163–172

Taranta A, Brama M, Teti A, De luca V, Scandurra R, Spera G, Agnusdei D, Termine JD, Migliaccio S (2002): The selective estrogen receptor modulator raloxifene regulates osteoclast and osteoblast activity in vitro. Bone 30, 368–376

Tezval M, Stuermer EK, Sehmisch S, Rack T, Stary A, Stebener M, Konietschke F, Stuermer KM (2010): Improvement of trochanteric bone quality in an osteoporosis model after short-term treatment with parathyroid hormone: a new mechanical test for trochanteric region of rat femur. Osteoporos Int 21, 251–261

Tezval M, Biblis M, Sehmisch S, Schmelz U, Kolios L, Rack T, Stuermer KM, Stuermer EK (2011): Improvement of Femoral Bone Quality After Low-Magnitude, High-Frequency Mechanical Stimulation in the Ovariectomized Rat as an Osteopenia Model. Calcif Tissue Int 88, 33–40

Thevis M, Schänzer W (2018): Detection of SARMs in doping control analysis. Mol Cell Endocrinol 464, 34–45

Thevis M, Kohler M, Maurer J, Schlörer N, Kamber M, Schänzer W (2007): Screening for 2-quinolinone-derived selective androgen receptor agonists in doping control analysis. Rapid Commun Mass Spectrom 21, 3477–3486

Tirabassi G, Biagioli A, Balercia G. https://www.minervamedica.it/en/journals/panminerva-medica/article.php?cod=R41Y2014N02A0151; Zugriff am 13.02.2020

Turner AS (2001): Animal models of osteoporosis--necessity and limitations. Eur Cell Mater 1, 66–81

Turner RT, Hannon KS, Demers LM, Buchanan J, Bell NH (1989): Differential effects of gonadal function on bone histomorphometry in male and female rats. J Bone Miner Res 4, 557–563

Verma S, Rajaratnam JH, Denton J, Hoyland JA, Byers RJ (2002): Adipocytic proportion of bone marrow is inversely related to bone formation in osteoporosis. J Clin Pathol 55, 693–698

Viguet-Carrin S, Garnero P, Delmas PD (2006): The role of collagen in bone strength. Osteoporos Int 17, 319–336

Volicer L, Stelly M, Morris J, McLaughlin J, Volicer BJ (1997): Effects of dronabinol on anorexia and disturbed behavior in patients with Alzheimer's disease. Int J Geriatr

Psychiatry 12, 913–919

von Holst T (2000): [Alternatives to hormone replacement therapy: raloxifene and tibolone]. Z Arztl Fortbild Qualitatssich 94, 205–209

Vorwerk E: Die therapeutischen Effekte von Estradiol, Dihydrotestosteron, Genistein und Equol auf den osteoporotischen Knochen der orchidektomierten männlichen Sprague-Dawley-Ratte. INAUGURAL-DISSERTATION. Göttingen 2010

Waarsing JH, Day JS, Verhaar JAN, Ederveen AGH, Weinans H (2006): Bone loss dynamics result in trabecular alignment in aging and ovariectomized rats. J Orthop Re 24, 926–935

Walsh JS (2015): Normal bone physiology, remodelling and its hormonal regulation. Surgery (Oxford) 33, 1–6

Welsch U, Kummer W, Deller T: Histologie - Das Lehrbuch: Zytologie, Histologie und mikroskopische Anatomie. 5. Auflage; Urban & Fischer Verlag/Elsevier GmbH, München 2018

Windsor JA, Hill GL (1988): Risk factors for postoperative pneumonia. The importance of protein depletion. Ann Surg 208, 209–214

Wink CS, Felts WJ (1980): Effects of castration on the bone structure of male rats: a model of osteoporosis. Calcif Tissue Int 32, 77–82

Wolgast V: Die Auswirkungen des selektiven Androgenrezeptor-Modulators Ostarine® auf die Skelettmuskulatur der orchiektomierten Ratte. INAUGURAL-DISSERTATION. Göttingen 2020

Yeh S, Schuster MW (2006): Megestrol acetate in cachexia and anorexia. Int J Nanomedicine 1, 411–416

Yeh S-S, Lovitt S, Schuster MW (2007): Pharmacological treatment of geriatric cachexia: evidence and safety in perspective. J Am Med Dir Assoc 8, 363–377

Yousefzadeh N, Kashfi K, Jeddi S, Ghasemi A (2020): Ovariectomized rat model of osteoporosis: a practical guide. EXCLI J 19, 89–107

Zhang G, Qin L, Shi Y, Leung K (2005): A comparative study between axial compression and lateral fall configuration tested in a rat proximal femur model. Clinical Biomechanics 20, 729–735

Zimmermann MH: Einfluss der selektiven Inhibition proinflammatorischer Lipoxygenase auf den osteoporotischen Knochen im Ovariektomiemodell der Ratte. INAUGU-

RAL-DISSERTATION. Göttingen 2018

Danksagung

„Wen die Dankbarkeit geniert, der ist übel dran; Denke, wer dich erst geführt, wer für dich getan!“

(Johann Wolfgang von Goethe)

Eine wissenschaftliche Arbeit ist nie das Werk einer einzelnen Person, deshalb ist es jetzt an der Zeit, mich bei allen Menschen zu bedanken, die mir die Erstellung meiner Dissertation ermöglicht haben.

Mein Dank gilt Prof. Dr. med. Klaus Michael Stürmer als ehemaliger Abteilungsleiter der Abteilung für Unfall-, Plastische- und Wiederherstellungschirurgie für die Ermöglichung dieses Projektes und für die schöne und lehrreiche Zeit in seiner Abteilung sowie seinem Nachfolger Prof. Dr. med. Wolfgang Lehmann.

Weiter bedanke ich mich bei meinem Doktorvater Prof. Dr. med. Stephan Sehmisch für die Unterstützung bei Problemen und deren Lösung sowie die schnelle Korrektur dieser Arbeit.

Bei Dr. med. Daniel Hoffmann und den anderen Doktoranden der Abteilung möchte ich mich für die Unterstützung während des operativen Abschnittes dieser Arbeit bedanken.

Für ein allzeit offenes Ohr, konstruktive Kritik, Anregungen und Ideen zu dem Forschungsprojekt, die schnelle Korrektur und die Hilfe bei der Lösung so mancher Fragestellung möchte ich den Mitarbeitern des Labors Dr. rer. nat. Marina Komrakova, Annette Witt und Ramona Castro-Machguth danken. Die nette Atmosphäre und freundliche Unterstützung haben jeden Besuch im Labor angenehm gestaltet.

Ich danke Frau Dr. vet. med. Verena Reupke, Frau Steinbrecher und den Tierpflegern der ZTE für die Bereitstellung des Tier-OP-Saales und der Betreuung der Versuchstiere.

Außerdem möchte ich mich bei der Abteilung Radiologie für die Bereitstellung des Mikro-CTs sowie bei Herrn Joachim Ebert für die großzügige Bereitstellung seiner Räumlichkeiten und die Unterstützung bei den Laboranalysen im Wasserlabor (Medizinische Mikrobiologie) der Universität Göttingen danken.

Alle genannten Personen haben einen großen Beitrag zur Fertigstellung dieser Arbeit geleistet und mir einen ersten Einblick in das wissenschaftliche Arbeiten und dessen Faszination ermöglicht. Dafür gilt ihnen mein herzlichster Dank.

Ich danke der Deutschen Forschungsgemeinschaft (DFG, SE 1966/4-1, KO 4646/3-1), die das Projekt finanzierte und ohne deren finanzielle Hilfe das Projekt nicht möglich gewesen wäre.

Ich danke Dr. Kevin Koch für seine Hilfe, meine Dissertation in eine ordentliche Form zu bringen und mir bei der Formatierung zu helfen.