Aus der Klinik für Unfallchirurgie und Orthopädie

(Prof. Dr. med. W. Schultz)

im Zentrum Chirurgie

der Medizinischen Fakultät der Universität Göttingen

Effizienzanalyse der therapeutischen Arthroskopie des oberen Sprunggelenks

INAUGURAL-DISSERTATION

zur Erlangung des Doktorgrades

der Medizinischen Fakultät
der Georg-August-Universität zu Göttingen

vorgelegt von

Konstantinos Tsaknakis

aus

Glasgow/Schottland

Göttingen 2013

Dekan: Prof. Dr. rer. nat. H. K. Kroemer

I. Berichterstatterin: Prof. Dr. med. A. K. Hell

II. Berichterstatter: PD Dr. med. S. Sehmisch

Tag der mündlichen Prüfung: 28. 08. 2013

Inhaltsverzeichnis

1 Einleitung ... 1
1.1 Geschichte der Arthroskopie ... 1
1.2 Anatomie des oberen Sprunggelenks ... 4
1.3 Biomechanik des oberen Sprunggelenks ... 8
1.4 Arthroskopische Anatomie des gesunden oberen Sprunggelenks ... 9
1.5 Arthroskopisches Instrumentarium ... 11
1.6 Durchführung der Arthroskopie (Strobel 1998) ... 14
1.7 Indikation der Arthroskopie des oberen Sprunggelenks ... 16
1.8 Kontraindikationen ... 22
1.9 Komplikationen ... 23
1.10 Fragestellung der Arbeit ... 24

2 Material und Methoden ... 25
2.1 Patienten ... 25
2.2 Datenerhebung ... 25
2.3 Datenbewertung ... 29
2.4 Statistische Analyse ... 30

3 Ergebnis ... 32
3.1 Patientenkollektiv ... 32
3.2 Prä- und postoperative subjektive Angaben ... 33
3.3 Prä- und postoperative Funktion im OSG ... 36
3.4 Prä- und postoperative Ergebnisse der Röntgenbilder ... 37
3.5 Prä- und postoperative MRT-Ergebnisse ... 39
3.6 Arthroskopische Befunde ... 42
3.7 Vergleich präoperativer bildgebender Befunde mit der arthroskopisch festgestellten Diagnose ... 44
3.8 Arthroskopisches Prozedere ... 47
3.9 Nachbehandlung ... 47
3.10 Komplikationen ... 48
3.11 Zusammenfassung der Ergebnisse im modifizierten Weber-Score ... 49
3.12 Zusammenfassung der Ergebnisse ... 52

4 Diskussion ... 55
4.1 Indikationen zur Arthroskopie des OSG ... 55
4.2 Therapieergebnis der OSG-Arthroskopie ... 56
4.3 Korrelation von präoperativer Diagnostik und intraoperativen Befunden ... 57
4.4 Effektivität der OSG-Arthroskopie ... 57
4.5 Komplikationsrate ... 59
4.6 Limitation der Untersuchung ... 60

4.7 Ausblick 60

5 Zusammenfassung 62

Tabellenverzeichnis 64

Grafikverzeichnis 65

Bilderverzeichnis 66

Literaturverzeichnis 67

1 Einleitung

Seit den achtziger Jahren wird die Arthroskopie des oberen Sprunggelenks (OSG) systematisch durchgeführt (Van Dijk et al. 2007). Wegen des parallelen Fortschritts in der technischen Ausrüstung und in den diagnostischen Untersuchungen werden die Indikationen, die Effizienz und die Komplikationen der OSG-Arthroskopien in der Literatur kontrovers diskutiert (Donnenwerth und Roukis 2012; Glazebrook et al. 2009; Chuckpaiwong et al. 2008; Hassouna et al. 2007; Becher und Thermann 2005; Hankemeier et al. 2003; Frank 2001; Bonnin und Bouysset 1999; Jerosch 1999; Martin et al. 1989).

Die vorliegende Arbeit analysiert retrospektiv die OSG-Arthroskopien, die von 2003 bis einschließlich 2009 in der orthopädischen Abteilung der Universitätsmedizin Göttingen stattgefunden haben.

Das Ziel ist die Effizienz des Eingriffs und die Komplikationen an Hand des oben beschriebenen Krankenguts zu analysieren und mit der aktuellen Literatur zu vergleichen.

1.1 Geschichte der Arthroskopie

Der erste Schritt zur Endoskopie der Körperhöhlen ist Phillip Bozzini (1773-1809) zu verdanken (Lundeen 1987). Im Jahre 1806 präsentierte Bozzini in der Joseph-Akademie der medizinischen Chirurgie in Wien den „Lichtleiter“, der eingehend beschrieben wurde in seinem Bericht von 1807 „The Light Conductor, or Description of a Simple Apparatus for the Illumination of the Internal Cavities and Spaces in the Living Animal Body“. Sein aus einem Okular, einem polierten Zinkbehälter und einer Bienenwachskerze als Lichtquelle bestehendes Gerät wurde von der medizinischen Gesellschaft in Wien als „Spielzeug“ abgelehnt. Trotzdem erkannten einige Ärzte sein Konzept als vielversprechend an. Siebenundvierzig Jahre später führte Antonio J. Desormeaux weitere Experimente durch und führte die Verwendung von Linsen ein. Sein Endoskop erlaubte zum ersten Mal die erfolgreiche Diagnose und Therapie von urinalen Erkrankungen (Lundeen 1987). Im Jahre 1862 verschloss F. August Haken das distale Ende des Endoskops und J. Grundfeld ersetzte 1874 das distale Fenster durch ein Prisma. Max Nitze kombinierte 1879 ein Linsensystem mit einem Prisma und einer integrierten Lichtquelle. Zusätzlich verhalfen weitere technologische Entwicklungen wie die Glühlampe von Thomas Alva Edison im selben Jahr und das Amici-Prisma von der Firma Carl Zeiss zu deutlichen Fortschritten in der Endoskopie (Lundeen 1987).

Bild 1: Severin Nordentoft (1866-1922). (Kieser und Jackson 2001 S.534).

Im Jahre 1997 wurde von G. Seydl am Berliner Institut für Geschichte der Medizin ein Paper entdeckt, das auf dem 41. Kongress der Deutschen Gesellschaft für Chirurgie in Berlin 1912 präsentiert worden war (Kieser und Jackson 2001). Es hatte den Titel „Endoscopy of Closed Cavities by the Means of My Trockart-Endoscope“ und enthielt Beweise von arthroskopischer Aktivität vor dem Ersten Weltkrieg (Kieser und Jackson 2001). Der Autor war Dr. Severin Nordentoft aus Aarhus in Dänemark (1866-1922) (Bild 1). In diesem Paper beschrieb er die Konstruktion eines Endoskops, bestehend aus einem Trokart mit einem Durchschnitt von 5 Millimeter, einem Flüssigkeitsventil und einer Optik. Als optisches Medium verwandte er 0,9%ige NaCl-Lösung. Unter anderem empfahl Dr. Nordentoft die endoskopische Verwendung des Gerätes am Kniegelenk, besonders zur Feststellung von frischen Meniskusläsionen. In seinem Paper benannte er das Verfahren „Arthroskopie“ und beschrieb akkurat die Verwendung des Gerätes sowie die Anatomie des anterioren Kompartimentes des Kniegelenks. Es wurde nicht beschrieben, ob das Verfahren am Patienten oder Leichen ausgeübt wurde. Nordentoft verwandte zum ersten Mal den Fachausdruck „Arthroskopie“ und ist der Erste, der 1912 ein Gelenk spiegelte und über das Verfahren publizierte (Kieser und Jackson 2001).

Eugen Bircher (1882-1956) beschäftigte sich, nachdem er sein Medizinstudium in Heidelberg abgeschlossen und eine zweijährige kriegschirurgische Erfahrung in Bulgarien gesammelt hatte, als chirurgischer Chefarzt von 1917 bis 1934 am Kantonsspital Aarau-Schweiz mit der Meniskusdiagnostik und der Kniegelenksarthroskopie. Für seine Untersuchungen verwandte er das von der Firma Wolf hergestellte Laparoskop. Von 1921 bis 1926 führte er etwa 60 Kniegelenksarthroskopien mit anschließender Meniskektomie durch. Wegen der technischen Schwierigkeiten hatte er bis 1930 die Arthroskopie aufgegeben (Kieser und Jackson 2003).

Kenji Takagi (1888-1963) versuchte schon seit 1918 in Japan eine Methode zur Betrachtung des Kniegelenksinnenraums zu entwickeln. Die Notwendigkeit zur frühzeitigen Erkennung der damals in Japan sehr verbreiteten Knietuberkulose motivierte Takagi zur intensiven Beschäftigung mit der Arthroskopie. Nach progressiver Verbesserung des von ihm initial 1920 entwickelten Arthroskops gelang es ihm, 1931 eine Reduzierung des Durchmessers auf 3,5 mm zu erreichen, sowie eine integrierte Beleuchtungsanlage und eine Optik zur Vergrößerung des Sehfelds zu entwickeln (Pässler und Yang 2012). Im Jahre 1932 wurde zum ersten Mal der Kniebinnenraum arthroskopisch fotografiert und verfilmt. Takagi präsentierte 1938 die Ergebnisse im jährlichen Treffen der Japanese Orthopedic Society.

Masaki Watanabe, der Schüler von Takagi, schaffte es dank seiner weiteren Erfolge, die Arthroskopie außerhalb von Japan bekannt zu machen (Jackson 1987). Die Arthroskopie blieb ein lediglich diagnostisches Mittel bis 1955. Am 9. März dieses Jahres führte Masaki Watanabe die erste arthroskopische Operation durch, bei der er auch therapeutisch vorging durch die Entfernung eines xanthomatösen Riesenzelltumors aus dem oberen Rezessus. Am 4. Mai 1962 resezierte er arthroskopisch zum ersten Mal einen Meniskuslappen (Jackson 1987). Diese beeindruckenden Ergebnisse und das von Watanabe neu entwickelte Arthroskop gaben der Arthroskopie Anfang der siebziger Jahre großen Auftrieb. Im April 1974 wurde die International Arthroscopy Association in Philadelphia gegründet und Watanabe wurde zum ersten Vorsitzenden gewählt (Jackson 1987).

Die engen Verhältnisse des oberen Sprunggelenks und die noch nicht ausreichend verkleinerten Arthroskope führten zu einer Verzögerung der Spiegelung dieses Gelenks. M.S. Burman äußerte in seinem Bericht von 1931 seine Meinung über die geringe Eignung des oberen Sprunggelenks zur Arthroskopie wegen der Schwierigkeiten zur Erschaffung eines Zugangs (Burman 1931). Die erste erfolgreiche arthroskopische Untersuchung des oberen Sprunggelenks eines Patienten ist 1939 auf Kenji Takagi zurückzuführen, der auch das Routineverfahren festlegte. Die Reduzierung des Durchmessers des Arthroskops auf unter 3mm, welche die Arthroskopie des oberen Sprunggelenks deutlich erleichterte, kam erst 1968 von Masaki Watanabe mit dem no. 24 Selfoc Arthroskop. Dieses wurde in Zusammenarbeit mit zwei japanischen Firmen der Laser-Industrie entwickelt, die eine Faseroptik mit speziellem Anstrich zur Reduzierung des Signalverlusts und einer sehr geringen Brennweite verwandten (Lundeen 1987).

Ab Mitte der siebziger Jahre wurden speziell für die Arthroskopie geeignete Instrumentarien entwickelt, die die bis dahin von normalen chirurgischen Sets benutzten Instrumente ersetzten und so auch zu der Verbreitung der arthroskopischen Untersuchung von anderen Gelenken beitrugen (Jackson 1987). In den achtziger Jahren sind die ersten Publikationen zur Arthroskopie des oberen Sprunggelenks erschienen (Van Dijk et al. 2007).

In der Abteilung für Orthopädie der Universitätsmedizin Göttingen ist die erste Arthroskopie des oberen Sprunggelenks nach näherer Untersuchung des operativen Archivs am 21. Mai 1986 durchgeführt worden.

1.2 Anatomie des oberen Sprunggelenks

1.2.1 Artikulierende Skelettelemente des oberen Sprunggelenks

Das obere Sprunggelenk (Articulatio talocruralis) wird durch drei Knochen, den Talus und die Malleolengabel der distalen Tibia und Fibula geformt. Die Artikulation im OSG findet auf einer Seite zwischen der Trochlea tali mit ihren drei Gelenkfacetten, die Facies superior, die Facies malleolaris medialis und die Facies malleolaris lateralis, und auf der anderen Seite die Facies articularis inferior und die Facies articularis malleoli medialis der Tibia und die Facies articularis malleoli lateralis der Fibula entsprechend statt. Die seitlichen Gelenkflächen der Trochlea tali stehen nicht parallel, sondern weisen von dorsal nach ventral eine voneinander abweichende Richtung auf (Pretterklieber 1999). Somit ist die Facies superior im vorderen Anteil um 5 bis 6mm breiter (Bild 2). Der Malleolus lateralis befindet sich 1cm distal und 2cm dorsal des Malleolus lateralis. Die Gelenklinie lässt sich nur ventral und in Dorsalextension tasten. Diese verläuft 2cm proximal der Spitze des Außenknöchels und 1cm proximal der Spitze des Innenknöchels.

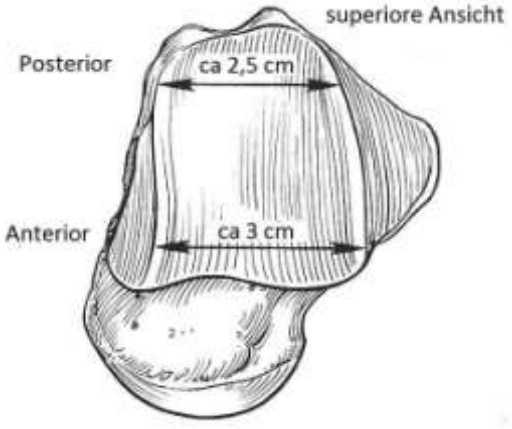

Bild 2: Trochlea tali (Ferkel et al. 1996 a S.21, modifiziert).

1.2.2 Bandapparat des oberen Sprunggelenks

Das obere Sprunggelenk hat eine wesentliche Knorpelknochenführung, wird aber in endgradiger Dorsalextension und Plantarflexion ligamentär zentriert (Seiler 1999). Die dünne Gelenkkapsel, die am Collum tali und an der Knorpelknochengrenze der Malleolengabel ansetzt, wird in dieser Stabilisierung des hoch beanspruchten oberen Sprunggelenks von einer Reihe von Bändern unterstützt, die in drei Gruppen unterteilt werden können: den tibiofibularen Syndesmosenkomplex der Malleolengabel, den lateralen Bandapparat und den medialen Bandapparat.

1.2.2.1 Tibiofibulare Syndesmose

Diese besteht aus drei Anteilen. Das Ligamentum tibiofibulare anterius setzt am Außenknöchel distal ventral an und reicht nach medial proximal bis zum Ansatz an der Tibia. Dorsalseitig am Malleolus lateralis und an der Tibia liegt das kleinere Ligamentum tibiofibulare posterius mit entsprechendem Verlauf. Das Ligamentum tibiofibulare

transversum verbindet Tibia und Fibula genau zwischen den zwei o.g. Bändern. Es dehnt sich distaler als die dorsale tibiale Gelenkfläche und formt so ein echtes posteriores Labrum, indem es die tibiale Gelenkfläche für die Artikulation des Talus vertieft (Ferkel et al. 1996 a). Nach proximal sind die zwei Unterschenkelknochen mit der Membrana interossea cruris verbunden.

1.2.2.2 Medialer Bandapparat (Innenbänder)

Wegen seiner Form wird es auch Ligamentum deltoideum genannt. Es besteht aus oberflächlichen und tiefen Fasern. Mit Ursprung am Malleolus medialis unterscheidet man im oberflächlichen Anteil von anterior nach posterior das Ligamentum tibionaviculare mit Ansatz am Os naviculare, das Ligamentum tibiotalare anterius mit Ansatz am Talushals und am Pfannenband (Lig. calcaneonaviculare), das am stärksten wirkende Ligamentum tibiocalcaneare mit Ansatz am Sustentaculum tali des Calcaneus und das Ligamentum tibiotalare posterius mit Ansatz am posteromedialen Talus. Der tiefe, intraartikuläre Anteil besteht aus dem kleineren Ligamentum tibiotalare anterius, dessen Größe variiert und auch abwesend sein kann, und dem Ligamentum tibiotalare posterius. Das letzte Band ist das kräftigste des gesamten medialen Komplexes (Ferkel et al. 1996 a).

1.2.2.3 Lateraler Bandapparat (Außenbänder)

Drei unterschiedliche Bänder mit Ursprung an dem Malleolus lateralis formen von anterior nach posterior den lateralen Komplex. Das Ligamentum talofibulare anterior hat seinen Ansatz direkt an der distalen Grenze der Facies malleolaris lateralis des Talus, das größte Ligamentum calcaneofibulare hat den Ansatz am lateralen Calcaneus und das Ligamentum talofibulare posterius verläuft intraartikulär extrasynovial und ist am stärksten (Ferkel et al. 1996 a).

1.2.3 Weichteilbeziehungen am oberen Sprunggelenk

Die Gelenkspaltlinie des oberen Sprunggelenks wird von am Fuß ansetzenden Sehnen mit ihren Sehnenscheiden und von versorgenden Gefäßen und Nerven überkreuzt, deren Position von größter Bedeutung für die sichere Anlage der Arthroskopieportale und der Vermeidung von Läsionen ist. Man kann tiefe/subfasziale und oberflächliche/epifasziale Strukturen unterscheiden.

Die tiefen Strukturen verlaufen anterior unter die Retinacula musculorum extensorum superium und inferium, die sich zwischen Malleolus lateralis und medialis ausdehnen. Posterolateral befinden sich diese unter den Retinacula musculorum fibularium superium und inferium. Das erste Retinaculum spannt sich vom Außenknöchel zum Calcaneus und

das zweite formt sich als Verlängerung eines Anteils des Retinaculum musculorum extensorum inferium nach posterolateral mit Ansatz ebenfalls am Calcaneus.

Entsprechend verlaufen posteromedial die tiefen Strukturen unter das Retinaculum musculorum flexorum und das Sustentaculum tali, die am Innenknöchel und Tuber calcanei ansetzen.

1.2.3.1 Subfasziale anteriore Weichteilschicht

Vom Malleolus medialis ausgehend nach lateral sind die Sehnen der Musculi tibialis anterior, extensor hallucis longus, extensor digitorum longus und des variablen fibularis tertius angeordnet (Bild 3).

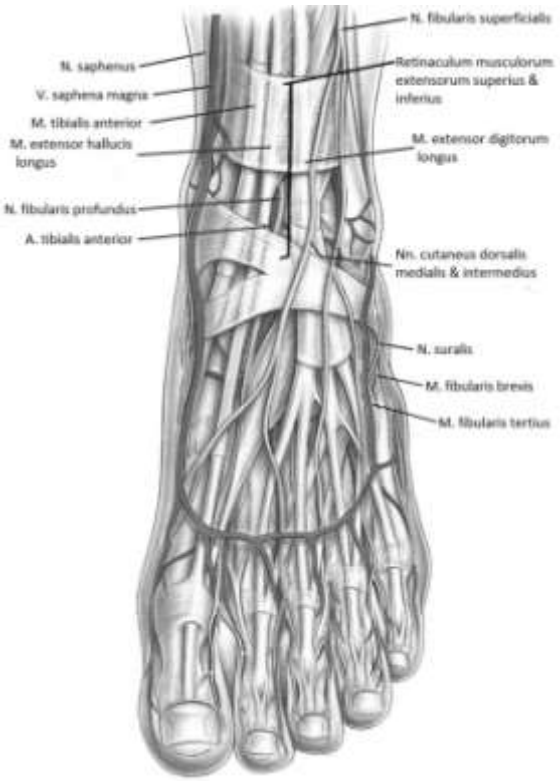

Bild 3: Anteriore Ansicht, linker Fuß (Ferkel et al. 1996 a S.89, modifiziert).

Das Gefäß-Nerven-Bündel, bestehend aus der Arterie tibialis anterior, den Venen tibiales anteriores und dem Nervus fibularis profundus, befindet sich zwischen den Sehnen der Musculi extensor hallucis longus und extensor digitorum longus oder auch hinter den Sehnen. Es liegt zentral am Mittelpunkt der bimalleolaren Achse und in Richtung des ersten intermetatarsalen Raums.

1.2.3.2 Epifasziale anteriore Weichteilschicht

Der subcutanen Schicht gehören die Vena saphena magna und der Nervus saphenus an, die direkt ventral am Malleolus medialis zusammen zu tasten sind, sowie der Nervus fibularis superficialis, der auf der breiten Sehne des Musculus extensor digitorum longus liegt, aber je nach Höhe seiner Verzweigung fünf unterschiedliche Verlaufsvariationen aufweist (Solomon et al. 2006). Beim ersten Typ trennt er sich in seine Hauptäste, den Nervi cutanei dorsalis medialis und intermedius, distal der Gelenklinie des oberen Sprunggelenks. Beim zweiten Typ liegt die Trennung proximal der Gelenklinie, die Endäste aber entstehen erst wieder distal. Bei der dritten und vierten Variante teilt sich jeweils nur einer der Hauptäste proximal der Gelenklinie. Im fünften Fall sind alle vier Endäste bereits proximal des Gelenkspalts geformt (Bild 3).

1.2.3.3 Subfasziale posterolaterale Weichteilschicht

In der tiefen Schicht befinden sich hier die Sehnen der Musculi fibularis longus und brevis (Bild 4).

1.2.3.4 Epifasziale posterolaterale Weichteilschicht

Im Subcutangewebe verläuft direkt dorsal der Peronealsehnen und auf dem Retinaculum musculorum fibularium superius der Nervus suralis, vor der ebenfalls subcutan liegenden Vena saphena parva und der Arteria fibularis (Bild 4).

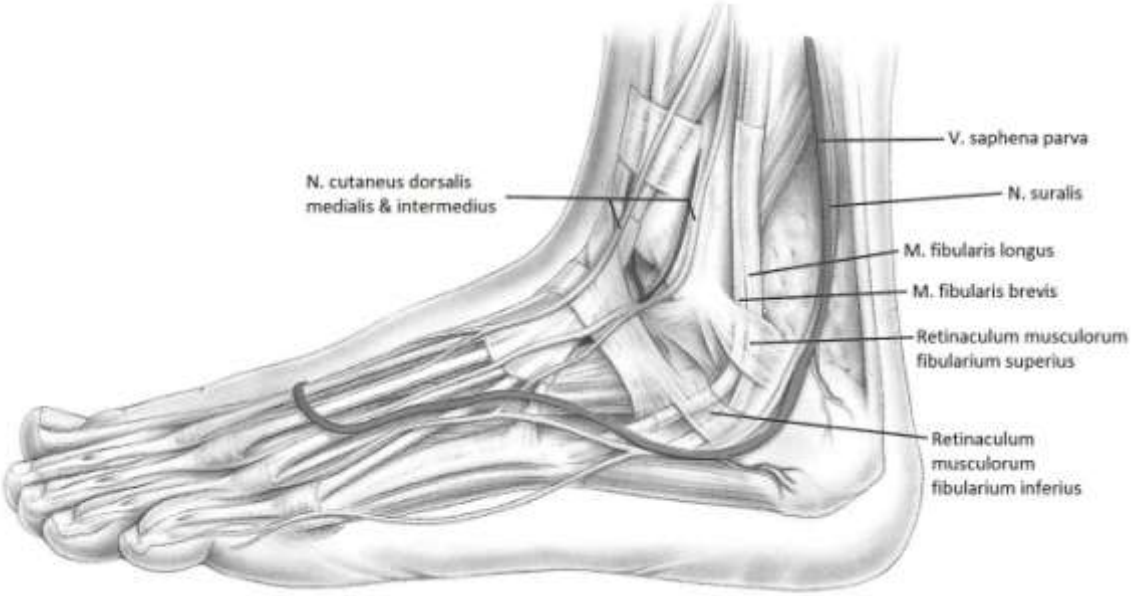

Bild 4: Laterale Ansicht linker Fuß (Ferkel et al. 1996 a S.90, modifiziert).

1.2.3.5 Subfasziale posteromediale Weichteilschicht

Direkt dorsal des Innenknöchels und unter dem Retinaculum musculorum flexorum liegen hintereinander die Sehnen der Musculi tibialis posterior, flexor digitorum longus und flexor hallucis longus. Zwischen den letzten zwei Sehnen befinden sich die Arteria tibialis posterior und der Nervus tibialis (Bild 5).

1.2.3.6 Epifasziale posteromediale Weichteilschicht

Hier verteilen sich arterielle und nervale Endäste der Arterie tibialis posterior und des Nervus tibialis (Bild 5).

1.3 Biomechanik des oberen Sprunggelenks

1.3.1 Gelenkachse

Das obere Sprunggelenk zeigt beim Gangzyklus hauptsächlich ein Gleiten der Gelenkpartner. Wegen der kegelförmigen Geometrie des Talus bleibt die Rotationsachse während des Abrollens nicht konstant, sondern es kommt zu einer Verschiebung der Achsendurchtrittspunkte. Für die klinischen Zwecke gilt das obere Sprunggelenk als ein Scharniergelenk (Articulatio Gynglimus) mit einem Freiheitsgrad und einer die Malleolenspitzen verbindenden Kompromissachse mit Ausrichtung von medial, proximal und ventral nach lateral, distal und dorsal (Seiler 1999).

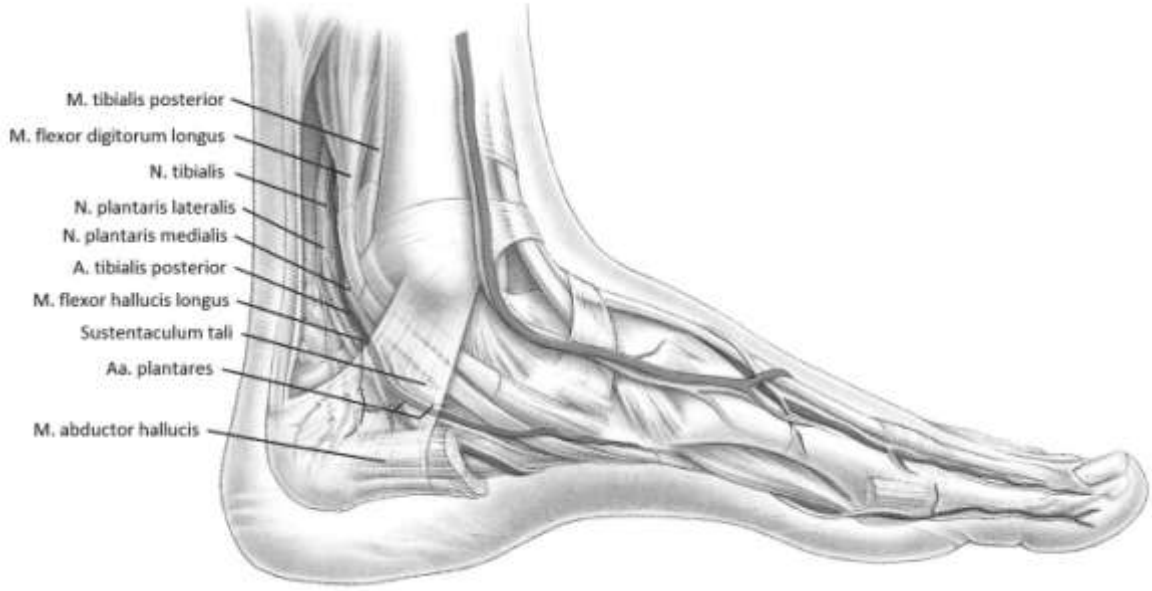

Bild 5: Mediale Ansicht linker Fuß (Ferkel et al. 1996 a S.90, modifiziert).

1.3.2 Bewegungsumfang

Aus der Neutral-Null-Stellung ist eine Dorsalextension von 30° und eine Plantarflexion von 50° möglich. Dieser Bewegungsradius wird durch den deutlichen Unterschied zwischen der tibialen Gelenkfläche und der Trochlea tali ermöglicht. Insgesamt ist nur ein Drittel der Gelenkfläche der Trochlea tali vom Gelenkpartner überdacht (Pretterklieber 1999). Von entscheidender Bedeutung für den Bewegungsumfang sind auch die gelenkigen Verbindungen zwischen Tibia und Fibula. Die distale tibiofibulare Syndesmose, die Membrana interossea cruris und die proximale tibiofibulare Amphiarthrose stellen mit dem oberen Sprunggelenk eine funktionelle Einheit dar, die die kontinuierliche Anpassung der Malleolengabel beim Abrollen an der von dorsal nach ventral zunehmenden Breite des Talus gewährleistet.

1.3.3 Stabilisierung des Gelenks

In Neutralposition des oberen Sprunggelenks ist die Stabilität vorwiegend von der schlüsselformigen Beziehung der Gelenkpartner abhängig, und wird von der tibiofibularen Syndesmose unterstützt, die die Malleolengabel gegen aufspaltende Kräfte zusammenhält. Obwohl die tibiale Gelenkfläche um zwei Drittel kleiner ist als die Trochlea tali, weist das obere Sprunggelenk die höchste Kongruenz aller menschlichen Gelenke auf (Pretterklieber 1999). Die Trochlea tali ist in der frontalen Ebene konkav und in der sagittalen Ebene konvex, während tibial eine umgekehrte Form besteht. Somit steht eine große, der Stabilität dienenden und den Druck verteilende Kontaktfläche zur Verfügung.

Bei progressiver Dorsalextension tritt als Hauptstabilisator die tibiofibulare Syndesmose gegen Valgus-/Abduktions- und Außenrotation hervor. In endgradiger Position, wie z.B. in Hockstellung, beim Gehen, Rennen oder Springen, wird bei Anspannung des gesamten Bandapparats die sogenannte „close-packed-position“ erreicht (Bild 6), die eine maximale Stabilität und eine günstige federnde Funktion gegen Abstoßbewegungen bietet (Pretterklieber 1999). Steht hingegen der Fuß in Plantarflexion z.B. im Zehenstand (Bild 6), dann befindet sich der schmalere, hintere Trochleabereich in der Malleolengabel. In dieser Stellung ist die knöcherne Führung und die Anspannung der tibiofibularen Syndesmose am geringsten und somit befindet sich das obere Sprunggelenk in seiner instabilsten Position. Hier wird eine gewisse Stabilität durch den Außen- und Innenbandapparat geboten, die aktiv von der das Gelenk übergreifenden Muskulatur unterstützt wird (Pretterklieber 1999).

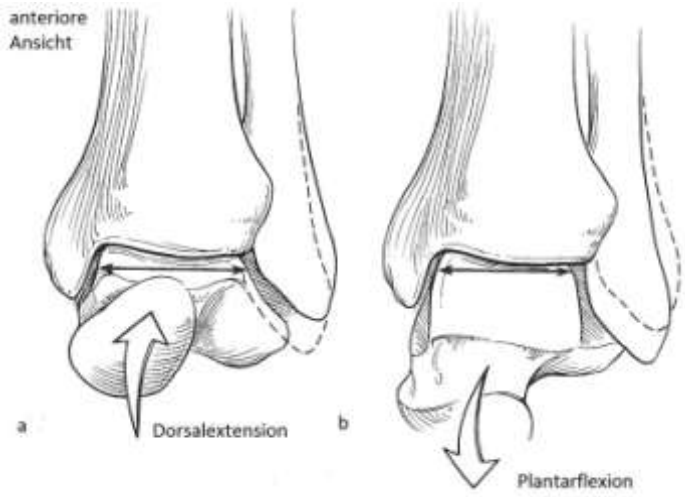

Bild 6: Stabile Position (a) und instabile Position (b). (Ferkel et al. 1996 a S.21, modifiziert).

1.4 Arthroskopische Anatomie des gesunden oberen Sprunggelenks

In über 90% der Fälle ist das arthroskopische Vorgehen auf den anterioren Gelenkraum beschränkt (Strobel 1998).Über die anterior gelegenen Portale kommen die folgenden anatomischen Strukturen in Sicht.

1.4.1 Anteriorer Gelenkraum

1.4.1.1 Anteriomediales Kompartiment

Im anteriomedialen Kompartiment artikuliert die mediale Talusschulter mit der Tibia in der so genannten medialen Ecke des oberen Sprunggelenks. Wegen der Deviation der tibialen Gelenkfläche von einem horizontalen zu einem mehr konvexen Verlauf im Vergleich zum ventralen und zentralen Bereich formt sich hier die mediale Gelenkkerbe, auch als „notch of Harty“ bekannt (Ferkel et al. 1996 a). An der Spitze des Malleolus medialis erkennt man die tief gelegenen Fasern des Ligamentum deltoideum, die senkrecht nach unten zur Basis der Facies malleolaris medialis des Talus verlaufen. Gegenüber artikuliert kongruent die Gelenkfläche des Innenknöchels und weiter dorsal befindet sich der posteriore Recessus und posteriore Anteile des Ligamentum deltoideum.

1.4.1.2 Anteriores Kompartiment

Im anterioren Kompartiment zwischen der medialen und lateralen Talusschulter liegt die talare Gelenkfläche, die mit der tibialen Gelenkfläche artikuliert. Die tibiale Vorderkante richtet sich nach anterior in der sagittalen Ebene, so dass sie lateral prominenter als medial erscheint. Der hyaline Knorpel reicht über die Kante nach proximal und endet an einer Linie des mit Periost bedeckten Knochens, dem synovialen Recessus, direkt vor dem Gelenkkapselansatz (Ferkel et al. 1996 a).

1.4.1.3 Anterolaterales Kompartiment

Im anterolateralen Kompartiment befindet sich die so genannte Trifurkation (Ferkel et al. 1996 a) bestehend aus der lateralen Talusschulter, der lateralen tibialen Gelenkfläche und dem Malleolus lateralis. Sichtbar ist der anteriore inferiore Syndesmosenanteil, welcher von der Tibia nach distal-lateral zur Fibula mit einer Inklination von circa 45° ausgerichtet ist und unterhalb des Niveaus des lateralen Talus ansetzt. Dorsal davon befindet sich die tibiofibulare Artikulation. Distal der Syndesmose beginnt die laterale Artikulation zwischen der lateralen Taluswange und der fibularen Gelenkfläche, die sich bis zum anterioren fibulo-talaren Band ausdehnt. Das Band verursacht eine von der Fibulaspitze bis zum inferioren, lateralen Talus verlaufende Impression in der Gelenkkapsel. Ventral des Gelenkspalts des oberen Sprunggelenks lässt sich die ventrale, am Talushals ansetzende Gelenkkapsel darstellen. Auch hier formt sich ein synovialer Recessus (Ferkel et al. 1996 a).

1.4.2 Zentraler Gelenkraum

Über die mediale Gelenkkerbe ist mit dem Arthroskop der zentrale Bereich des Gelenks beurteilbar. Medial davon befindet sich die mediale Talusschulter und der Übergang des

Tibiaplateaus zur Gelenkfläche des Malleolus medialis. Nach lateral kommt die zentrale tibiale und talare Gelenkfläche in Sicht. Dementsprechend weiter lateral lassen sich die zentrale, laterale Taluskante, deren Artikulation mit der Tibia und der Fibula, und die weiteren Syndesmosenanteile beurteilen (Ferkel et al. 1996 a).

1.4.3 Posteriorer Gelenkraum

Mit ausreichender manueller Distraktion ist eine partielle Beurteilung der posterioren Strukturen möglich. Mit dem Arthroskop in zentral-lateraler Position ist der posteriore, inferiore Anteil der tibiofibularen Syndesmose sichtbar. Diese weist eine 45° entsprechende Ausrichtung von der Tibia proximal medial zur Fibula distal lateral auf. Es ist kräftig und groß darstellbar. Direkt medial und distal davon sind zwischen Tibia und Fibula die Fasern des transversalen Bands zu sehen. Seine Ausdehnung kann variieren und zwischen den zwei Strukturen befindet sich eine in seiner Breite unterschiedlich große Lücke. Im posterioren Bereich sind zusätzlich die synovialen Recessi lateral und medial beurteilbar (Ferkel et al. 1996 a).

1.5 Arthroskopisches Instrumentarium

Das Instrumentarium (Ferkel et al. 1996 a; Strobel 1998) besteht aus verschiedenen Anteilen, die in Kombination die arthroskopische Operation ermöglichen. Mit der arthroskopischen Optik, der Schleuse, dem Lichtkabel, der Lichtquelle und dem Auffüllmedium wird die Inspektion des Gelenkinnenraums durchgeführt. Die Operationsinstrumente (Tasthaken, Spiegel, Punch, Fasszange, Meißel, Feile, Raspeln), das motorgetriebene Instrumentarium und das elektrochirurgische Instrumentarium werden für den kurativen Eingriff angewandt. Die Videoaufzeichnung dient der Dokumentation der Operation.

1.5.1 Arthroskopische Optik

Die Optik ist das Instrument, welches die arthroskopische Operation ermöglicht. Es besteht aus dem Okularteil, über welches das Bild gewonnen wird, den Lichtkabelansatz für die Lichtzufuhr, und das Lichtleitsystem bestehend aus Linsen und Glasfasern, die in den Metallschaft eingebaut sind. Der Durchmesser desselben beträgt 1.9mm, 2.3mm, 2.7mm oder 4mm. Ein kleinerer Durchmesser erlaubt eine bessere Manövrierbarkeit und die Vermeidung von

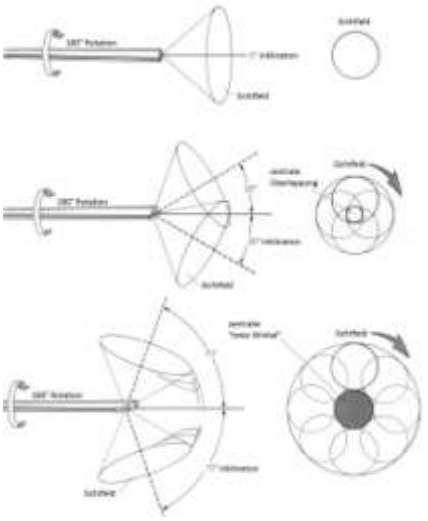

Bild 7: 0°-, 30°- und 70°-Optik. (Ferkel et al. 1996 a S. 53)

Knorpelverletzungen. Für die Sprunggelenksarthroskopie sind Kurzschaft-Optiken besser geeignet, weil sie die Abstützung der Hand des Operateurs auf den Fuß und somit eine stabilere Handhabung ermöglichen. Zusätzlich unterscheiden sich die Optiken abhängig von ihrer Blickrichtung in 0°-, 30°- und 70°-Optiken. Die 30°-Blickrichtung kombiniert den Vorteil eines bis zu 300% größeren Blickfelds unter Rotation im Vergleich zu 0°, und bietet gleichzeitig die Möglichkeit entlang der Verlängerung des Arthroskops zu blicken. Im Gegensatz wird bei einer 70°-Blickrichtung ein „toter Winkel“ verursacht (Bild 7). Es wird deswegen standardmäßig die 30°-Optik angewandt.

1.5.2 Schleuse

Es handelt sich hier um eine Trokarhülse, die mit dem angesetzten Obturator stumpf ins Gelenk eingebracht wird. Nach Entfernung des Letzteren wird dann die Optik eingeschleust und mit einer Sperre eingerastet, während die wichtige Rotationsbewegung noch möglich ist. Zusätzlich verfügt die Schleuse über Anschlussstellen für die Einfuhr des Auffüllmediums und für die Absaugung, die über separate Kanäle bis zur Spitze geleitet werden.

1.5.3 Auffüllmedium

Vom Beginn der Arthroskopie-Entwicklung bis heute wurden verschiedene Flüssigkeiten zur Ausdehnung des Gelenkraums angewandt. Heutzutage ist die Anwendung von Ringer-Laktat-Lösung üblich, weil es eine gute physiologische Kompatibilität mit dem Gelenkknorpel aufweist, und weil es schnell resorbiert wird, wenn es nach extravasal gelangt. Die Zufuhr des Auffüllmediums kann entweder unter Einwirkung der Schwerkraft mit Aufhängen des Behälters, was in den meisten Fällen ausreichend ist, oder mit speziellen, den Druck regulierenden Pumpsystemen erfolgen. Die zuletzt genannten werden bei Schleusen mit kleinerem Durchmesser und somit größerer Flussresistenz angewandt.

1.5.4 Lichtquelle und Lichtkabel

Ein Lichtgenerator produziert das Licht, welches über das Lichtkabel in die Optik geleitet wird und den Gelenkraum beleuchtet. Die Lichtintensität ist verstellbar, um die Leistung an der Reflektion der untersuchten Struktur anzupassen. Die Lichtkabel können aus Glasfasern bestehen oder mit einem flüssigen Mittel gefüllt sein. Die Letzteren haben den Vorteil eines deutlich geringeren Signalverlusts, sie sind aber starrer und benötigen spezielle Sterilisationsmethoden.

1.5.5 Operationsinstrumente

Nach Insertion des Arthroskops und Inspektion des Gelenks erfolgt über ein zweites Portal das Einführen der verschiedenen Operationsinstrumente. Je nachdem welche anatomische Struktur untersucht wird, werden entsprechend gerade, gebogene und abgewinkelte Instrumente verwandt, um das gewünschte Ziel zu erreichen.

1.5.5.1 Tasthaken

Der Tasthaken ergänzt die Inspektion des Gelenks und dient als „Extension“ der Hand des Operateurs, indem es das Abtasten und somit die Beurteilung z.B. von Knorpelschäden und osteochondralen Läsionen ermöglicht.

1.5.5.2 Spiegel

Der Spiegel ist ein einfaches aber sehr effektives Instrument, welches erfolgreich zur Erweiterung des Blickfelds eingesetzt wird. Auch wenn die Winkeloptiken den Überblick im Gelenk deutlich verbessern, lassen sich bestimmte Stellen, wie z.B. direkt hinter der Optik, nur über ihre Reflektion im Spiegel beurteilen.

1.5.5.3 Punch

Der Punch, unter anderem auch als Korbstanze bekannt, ist eines der am häufigsten angewandten Instrumente. Es dient z.B. der Durchtrennung von Narbensträngen, synovialen Falten, der Resektion von abgehobenen, nicht refixierbaren Knorpellappen und der Entfernung durch Zerkleinerung von freien Gelenkkörpern. Weil beim Einsatz der Korbstanze häufig unebene Flächen und mehrere kleine Fragmente entstehen können, ist nach Abschluss der Resektion ein zweiter Arbeitsgang mit dem „Shaver“ (§ 1.5.6) und eine ausgiebige Spülung erforderlich.

1.5.5.4 Fasszange

Die Fasszange wird verwandt, um Gewebeteile zu entfernen, die groß genug zum Fassen, und nicht fest fixiert sind. Vorbestehende oder nach dem Einsatz einer Korbstanze verursachte freie Gelenkkörper, subtotal abgelöste Osteophyten, Blutkoagel, Synoviaproben und Fibrinbeläge können leicht entfernt werden.

1.5.5.5 Meißel & Feile

Ein Meißel und eine Feile kommen zum Einsatz z.B. beim Abtragen von Osteophyten und anschließender Glättung der Basis.

1.5.6 Motorgetriebenes Instrumentarium

Das motorgetriebene Instrumentarium, auch „Shaver“ genannt, gehört zu den grundsätzlichen Geräten der Arthroskopie und sollte bei jedem Eingriff parat sein. Durch den Wechsel der Ansätze ist es für mehrere Situationen geeignet. Mit dem Synovialresektor ist sowohl eine großflächigere Resektion von Synovialgewebe, als auch die Entfernung von größeren Knorpelfransen möglich. Die Rotationsgeschwindigkeit und die Rotationsrichtung (kontinuierlich oder oszillierend) werden vom Operateur je nach Härte der Gewebe mit dem Fußpedal kontrolliert. Beim Wechsel auf die Kugelfräse ist die Entfernung von Knochenanteilen möglich, wie z.B. von Osteophyten im Fall eines knöchernen Impingements. Zusätzlich wird die Kugelfräse bei bis zur Basis laufenden Knorpelläsionen für die subchondrale Abrasionschondroplastik angewandt. Ein Bohreransatz dient hingegen z.B. zur Faserknorpelinduktion durch Pridie-Bohrung. Die Abriebprodukte führen zur schnellen Trübung des Auffüllmediums und zur Verschlechterung der Sicht. Der Shaver ist deswegen mit einem Saugeransatz kombiniert, der direkt die abgetragenen Partikel entfernt.

1.5.7 Elektrochirurgisches Instrumentarium

Die Anwendung dieses Instrumentariums wird durch Erzeugung von Hochfrequenz-Strom möglich, der elektrolytische Effekte in dem Gewebe reduziert und einen thermischen Effekt hervorruft. Wie die ausgesetzte thermische Energie genutzt wird, hängt vom Typ des Ansatzes ab. Elektroden mit kleinerer Kontaktfläche, wie die Haken- oder Nadelansätze, führen bei Betätigung zum schnellen Temperaturanstieg auf über 100°C am Kontaktpunkt und somit zur Zerstörung und Trennung der Gewebe. Diese Ansätze sind für die Schneidefunktion geeignet. Die Kugelelektrode verursacht wegen der größeren Kontaktfläche einen langsameren Anstieg der Temperatur auf bis zu 70°C und dient somit der Koagulationsfunktion.

1.6 Durchführung der Arthroskopie (Strobel 1998)

1.6.1 Patientenlagerung und Vorbereitung

Die Operation erfolgt in der Regel in Vollnarkose, weil so die für die Distraktion des oberen Sprunggelenks notwendige Muskelrelaxierung besser zu steuern ist. Der Patient befindet sich in Rückenlage mit spannungsfreier Lagerung der Extremitäten. An der Seite des zu operierenden Gelenks wird am Oberschenkel lateral eine Stütze angebracht und eine Blutsperre angelegt, welche unmittelbar vor Beginn der Operation und mit über dem Herzniveau gehaltenem Bein auf einen Druck von 250mmHg Druck gestellt wird.

Entsprechend wird vor Beendigung der Arthroskopie die Druckmanschette ausgesetzt, um Blutungsstellen zu erkennen und zu koagulieren. Das Bein wird vom Fuß bis proximal des Kniegelenks steril abgewaschen und anschließend wird der Vorfuß und ab 15cm proximal des oberen Sprunggelenks steril und wasserdicht abgedeckt. Es erfolgt dann der Aufbau des oben beschriebenen Instrumentariums. Zur Orientierung vor Platzierung der Zugänge ist es hilfreich die Malleoli als hauptanatomische Strukturen mit einem Codmann-Stift zu markieren. Der Gelenkspalt und sein Verlauf, sowie die Weichteilstrukturen, wie sie bereits im Kapitel 1.2 beschrieben wurden, werden in Dorsalflexion palpiert. Die Sehnen des Musculus extensor hallucis longus und medial davon des Musculus tibialis anterior, sowie die Sehne des Musculus extensor digitorum longus müssen erkannt werden.

1.6.2 Arthroskopiezugang

Als Arthroskopiezugang gilt der anterolaterale Zugang, der zuerst geschaffen werden muss. Mit abwechselnder Extension und Flexion wird der anterolaterale Gelenkspalt palpiert. Die Supination erleichtert die Lokalisation. Eine Injektionskanüle wird medial der Sehne des Musculus extensor hallucis longus in den Gelenkspalt eingebracht. Das ungehinderte Schwenken der Nadel von lateral nach medial und zurück in die Gelenkspaltebene bestätigt die intraartikuläre Lage (Needle-Test). Anschließend wird über die Kanüle Spülflüssigkeit vorsichtig injiziert. Bei richtiger Lage sollte die Injektion ohne Resistenz und bis zu einem Volumen von 15ml möglich sein. Zudem wird die intraartikuläre Lage durch eine progressive Dorsalextension des Fußes bestätigt, wenn mehr Flüssigkeit injiziert wird (Attmanspacher und Zech 2009). Wenn die Spritze von der Kanüle abgemacht wird, sollte schließlich ein deutlicher Rückfluss von Flüssigkeit aus dem Gelenk zu beobachten sein. Nach Entfernung der Kanüle wird nur die Haut in einer Länge von ca. 3-4mm inzidiert, um die Verletzung von subcutan gelegenen Nervenästen zu vermeiden und die Gelenkkapsel nicht zu perforieren. Im letzteren Fall würde sich die Spülflüssigkeit entleeren und das spätere Einbringen der Schleuse deutlich erschweren. Das Subkutangewebe wird stumpf mit einer kleinen Klemme gespreizt und dann wird die Schleuse mit dem Trokar mit medialer Ausrichtung eingebracht. Das Eindringen der Spitze in den Gelenkraum lässt sich sofort erkennen, wenn über den offenen Hahn der Schleuse Spülflüssigkeit zurückfließt.

1.6.3 Anteromedialer Zugang

Der anteromediale Zugang wird lateral der Sehne des Musculus extensor digitorum longus platziert. Mit Hilfe der Translumination des bereits im Gelenk liegenden Arthroskops kann die Punktionsstelle deutlich erkannt werden. Zudem verursachen die subkutan gelegenen Gefäße eine Verschattung und ihre Läsion kann dadurch vermieden werden.

Auch hier wird dennoch erst eine Kanüle eingebracht, welche bei richtiger Positionierung in der gleichen Ebene wie der Gelenkspalt liegt. Bei zu weit proximaler oder distaler Lage wird ein entsprechender Zugang ungünstig für die weitere Arthroskopie sein. Es erfolgt dann die Hautinzision und das Subkutangewebe wird ebenfalls mit einer kleinen Klemme gespreizt. Anschließend wird mit geschlossener Klemme und unter Kontrolle mit dem Arthroskop Spannung an der Gelenkkapsel ausgeübt, die intraartikulär als eine Vorwölbung der Kapsel zu erkennen ist. Sobald die Kapsel perforiert ist, wird sie mit der Klemme gespreizt. Es ist jetzt das Einbringen des Tasthakens zur Palpation möglich.

1.6.4 Zugangswechsel für das Arthroskop und die Instrumente

Wegen den engen Verhältnissen im oberen Sprunggelenk ist immer ein Zugangswechsel notwendig. Um multiple Perforationen der Gelenkkapsel zu vermeiden, die eventuell zu Synovialfisteln führen können, wird immer ein Wechselstab verwandt, der erst in den Instrumentenzugang eingebracht wird. Darüber wird dann die Schleuse eingeführt, damit sie über den gleichen Kapselschlitz ins Gelenk gelangt.

1.6.5 Diagnostischer Rundgang

Die Untersuchung beginnt mit dem Arthroskop in Platzierung durch den anterolateralen Zugang. Von hier ist die Inspektion des anteriomedialen Kompartiments und der medialen Hälfte des anterioren Kompartiments, sowie der anterioren Gelenkkapsel möglich, wie bereits in Kapitel 1.5 beschrieben wurde. Für die weitere Beurteilung der anterolateralen und der lateralen Hälfte des anterioren Kompartiments ist der Zugangswechsel wie oben beschrieben erforderlich. Nach dem Zugangswechsel ist zusätzlich unter manueller Distraktion die partielle Beurteilung des posterioren Kompartiments möglich. Weil die hier bewerteten Arthroskopien ausschließlich über die o.g. ventralen Zugänge durchgeführt wurden, werden die weiteren Zugangsmöglichkeiten nicht erläutert.

1.7 Indikation der Arthroskopie des oberen Sprunggelenks

Seit der Verbreitung der Arthroskopie des oberen Sprunggelenks Mitte der achtziger Jahre haben sich die Möglichkeiten zur bildgebenden Diagnostik, die intraoperative technische Ausrüstung und die chirurgischen Methoden deutlich weiter entwickelt. Entsprechend ist es progressiv zu einer Änderung der Indikationen zur Spiegelung des oberen Sprunggelenks gekommen. Vor allem die Ausreifung der nativen und kontrastmittelunterstützten Magnetresonanztomographie in den letzten Jahrzehnten erlaubt heutzutage die eindeutige Erkennung von Gelenkpathologien präoperativ, z.B. chondrale

und osteochondrale Läsionen (Lahm et al. 2000). Somit führt dieses früher zur Indikationsstellung für einen Eingriff, wo zuvor mit der nativen Röntgen-Diagnostik allein kein Grund für eine Intervention gesehen wurde. Auf der anderen Seite ist heute die reine Indikation „diagnostische Arthroskopie“ praktisch obsolet. Ein diagnostischer Rundgang mit dem Arthroskop wird vor dem kurativen Eingriff durchgeführt. Dieser wird nach entsprechender Vorbereitung anhand der kernspintomographischen Befunde in der gleichen operativen Sitzung stattfinden. Im Folgenden werden mögliche Diagnosen, die zu einer Arthroskopie des OSG führen können dargestellt und erläutert.

1.7.1 Osteochondrale Läsionen des Talus

In der Literatur (Ferkel et al 1996 a) werden multiple Begriffe, wie transchondrale Frakturen, osteochondrale Frakturen, Osteochondrosis dissecans, Flake-Frakturen, zur Beschreibung dieser Art von Läsionen verwandt. Diese Vielfalt in der Terminologie liegt teilweise an einer noch fehlenden eindeutigen und universell akzeptablen Ätiologie. Eine osteochondrale Fraktur kann akut nach der Einwirkung von Scherkräften an der Taluskante entstehen. Bereits im Jahr 1959 beschrieben Berndt und Harty, dass transchondrale Frakturen an lateraler und medialer Talusschulter nach einem entsprechenden Supinations- und Pronationstrauma auftreten. Auch die Entstehung einer osteochondralen Läsion durch eine Instabilität des fibulotalaren Bandapparats nach wiederholten Supinationstraumata ist durchaus denkbar (Seiler 1999). Die somit durch abnorme Scherkräfte produzierte chronische Überlastung an der lateralen Talusschulter kann in einer osteochondralen Läsion resultieren. Die Osteochondrosis dissecans ist ebenfalls eine herdförmige osteochondrale Läsion mit der dritt-häufigsten Lokalisation im oberen Sprunggelenk, nach dem Knie- und Ellenbogengelenk, die zwischen dem 10. und 50. Lebensjahr entstehen kann. Bezüglich der Ätiologie (Tabelle 1) bestehen unterschiedliche Entstehungstheorien (Süssenbach et al. 1996):

Tabelle 1: Osteochondrale Läsionen – Ätiologie.

Ätiologien der osteochondralen Läsionen des Talus
• Ischämische Insulte
• Ossifikationsstörungen der Epiphyse /Separater Ossifikationskern
• Einzeltrauma
• Rezidivierende Mikrotraumata
• Mechanische Fehl- oder Dauerbelastung
• Genetische Prädisposition
• Multifaktorielle Genese als Kombination der o.g. Faktoren

Zusätzlich ist die frühere Unterscheidung zwischen der Lokalisation von traumatischen Läsionen an der lateralen Talusschulter und von idiopathischen Läsionen an der medialen Talusschulter nicht mehr sinnvoll, weil bei der Osteochondrosis dissecans die traumatischen Faktoren ebenfalls eine Rolle spielen (Hefti 2006).

Im Rahmen der präoperativen Diagnostik erlaubt die Weiterentwicklung der Kernspintomographie genauere Aussagen zu treffen bezüglich der Prognose für die osteochondrale Läsion. Aussagen basierend auf nativen Röntgen-Aufnahmen sind nicht immer zuverlässig. Die MRT-basierte Klassifikation nach Kramer et al. (1995) beschreibt fünf Stadien der osteochondralen Läsion, wobei von entscheidender Bedeutung die Signalgebung des Randsaums zwischen dem Dissekat und dem vitalen Knochen ist (Tabelle 2). Eine operative Behandlung wird ab Stadium 3 empfohlen (Bohndorf 1998).

Tabelle 2: Kernspintomographische Klassifikation der osteochondralen Läsionen

MRT-Stadieneinteilung nach Kramer et al. (1995)	
Stadium 1	Signalarmer Fleck in T1-SE, kein Grenzsaum, intakter Gelenkknorpel
Stadium 2	Signalarmer Grenzsaum zwischen Herd und Mausbett in der T1-SE und T2-SE, intakter Gelenkknorpel
Stadium 3	Signalarmer Grenzsaum in der T1-SE und partielle Signalanhebung in T2-SE
Stadium 4	Signalarmer Grenzsaum in der T1-SE und komplette Signalanhebung in T2-SE
Stadium 5	Freies Dissektat, leeres Mausbett

Die von Patienten mit einer osteochondralen Läsion angegebenen Symptome variieren von kompletter Beschwerdefreiheit über rezidivierende, belastungsabhängige Schmerzen bis zu starken, funktionseinschränkenden und von Schwellungen begleitenden Beschwerden. Für die einheitliche intraoperative Beschreibung der osteochondralen Läsionen des Talus wurde im untersuchten Zeitraum die arthroskopische Klassifikation nach Guhl verwandt (Tabelle 3).

Tabelle 3: Arthroskopische Klassifikation der osteochondralen Läsionen nach Guhl (1982).

Arthroskopische Klassifikation der osteochondralen Läsionen nach Guhl (1982)	
Stadium I	Intakter Knorpel, Knorpelerweichung.
Stadium II	Herd am Rand abgrenzbar, Knorpelaufbruch.
Stadium III	Teilweise Knorpelablösung (Türflügelphänomen)
Stadium IV	Komplette Ablösung, freies Dissekat

1.7.2 Chondrale Läsionen

Knorpelverletzungen können durch ein akutes Trauma verursacht werden, entweder durch Abscherkräfte während einer Distorsionsverletzung, oder durch direkte Kompressionskräfte, wie z.B. im Fall von Verkehrsunfällen (Ferkel et al. 1996 a). Zusätzlich kommen sie bei wiederholten Mikrotraumata durch Überlastung oder rekurrierenden Supinationsverletzungen im Rahmen einer ligamentären Laxität vor. Die entstehende Chondropathie kann von einer Knorpelaufweichung (Chondromalazie) bis zur kompletten Ablösung des Knorpels von dem subchondralen Knochen variieren. Nach der Ablösung können Blockierungsphänomene und Instabilitätsgefühl vorkommen, auch wenn der Herd am Rand noch mit dem gesunden Knorpel verbunden ist (Ferkel et al. 1996 a).

Die berichteten Beschwerden bei einer chondralen Läsion sind unspezifisch mit Schmerzen, Schwellung, Krepitation und Bewegungseinschränkung. Der typische Patient stellt sich mit lang anhaltenden Beschwerden vor, die nicht nachlassen, obwohl die initiale radiologische Kontrolle unauffällig war. Eine konservative Therapie ist oft mit Analgetika, Ruhigstellung, Entlastung und Krankengymnastik über Wochen oder sogar Monate bereits erfolgt. Zu diesem Zeitpunkt ist eine erneute Röntgen-Kontrolle indiziert, um ggf. ossäre Läsionen darzustellen, die am Anfang noch nicht zu erkennen waren (Ferkel et al. 1996 a). Anschließend ist eine Kernspintomographie erforderlich, um eine chondrale Läsion auszuschließen oder zu bestätigen, und dementsprechend für die weitere Therapieplanung zu klassifizieren.

1.7.3 Freie Gelenkkörper

Die freien Gelenkkörper können chondral oder osteochondral sein, und ihren Ursprung in Defekten des Talus, der Tibia oder der Fibula haben. Die Ursache kann sowohl ein ernstes Trauma des oberen Sprunggelenks als auch eine leichtere Verletzung wie eine Distorsion sein. Aus der resultierten osteochondralen oder chondralen Läsion können Fragmente entstehen, welche sich frei im Gelenk befinden. Bei der synovialen Chondromatose kommt es ebenfalls zur Produktion von multiplen freien Gelenkkörpern durch die in der Gelenkkapsel lokalisierten und in Chondroblasten verwandelten metaplastischen mesenchymalen Zellen (Ferkel et al. 1996 a). Obwohl bei dieser Erkrankung häufiger größere Gelenke befallen sind, kann es auch im oberen Sprunggelenk vorkommen.

Die typisch angegebenen Beschwerden im Fall eines freien Gelenkkörpers sind Blockierungsphänomene bei der Gelenkbewegung verbunden mit Schmerzen, Schwellung und Funktionseinschränkung. Die Symptome können sistieren, wenn die freien Gelenkkörper sich in eine Synovialfalte verschieben oder ihre Größe durch die Aktivität von Chondro- und Osteoklasten reduziert wird. Die klinische Untersuchung gibt in der

Regel keine wegweisende Information bis auf das Vorliegen einer diffusen Druckdolenz und einem reduzierten Bewegungsumfang. Sie dient aber dem Ausschluss von extraartikulären Ursachen, die ähnliche Beschwerden hervorrufen.

Im Rahmen der bildgebenden Diagnostik ist es möglich mit nativen Röntgen-Aufnahmen einen freien Gelenkkörper zu lokalisieren, wenn dieser osteochondral in seinem Ursprung ist, während rein chondrale Herde nativ-radiologisch nicht darstellbar sind. Bei bestehendem Verdacht wird die Diagnose nach Durchführung einer Kernspintomographie des Sprunggelenks gestellt, welche die Lokalisation von osteochondralen und chondralen Körpern erlaubt. Um eine suffiziente Therapie zu planen, muss der Ursprung des Dissekats analysiert werden.

1.7.4 Ossäres Impingement / Osteophyten

Die Osteophyten können zum einen als Folge von chronischen degenerativen Prozessen im Rahmen einer Arthrose entstehen, zum anderen sind sie die Folge einer Verletzung. Eine forcierte Dorsalflexion kann zu einer Läsion des Talus führen. Hingegen kommt es nach einer starken Plantarflexion häufig zu Avulsionen am Ansatz der Gelenkkapsel, die im Verlauf in osteophytäre Formationen ausreifen können. Bei Sportarten wie Fußball und Tanzen wird die Inzidenz von Osteophyten mit über 50% angegeben (Ferkel et al. 1996 a). In der Regel lokalisieren sie sich an dem ventralen Rand der Tibia als rabenförmige Strukturen, die zu einem entsprechenden Areal des Talus passen. Seltener sind Osteophyten an der dorsalen Tibia und am ventralen Rand des Malleolus medialis zu finden. Osteophyten können zu einem Impingement der korrespondierenden knöchernen Strukturen führen. Daraus resultiert häufig ein eingeschränkter Bewegungsumfang.

Die Patienten klagen in den meisten Fällen über Schmerzen im Bereich des ventralen Gelenkspalts, besonders beim Treppensteigen, Laufen oder in der Hockposition und bei Aktivitäten, die zu einer vermehrten Dorsalextension des oberen Sprunggelenks führen. Parallel wird von Schwellungen und Bewegungseinschränkungen berichtet. Klinisch besteht eine deutliche Druckdolenz über dem ventralen Rand der Tibia, die sich durch Dorsalextension exarzerbieren lässt (Molloy et al. 2003). In der Bilddiagnostik wird ein ossäres Impingement in den nativen Röntgenaufnahmen deutlich dargestellt. Weil die Osteophyten ebenfalls nicht unbedingt direkt intraartikulär liegen, und weil ihre Ausdehnung wichtig für die Operationsplanung ist, wird die Diagnostik oft durch eine MRT ergänzt.

1.7.5 Ligamentäres Impingementsyndrom

Laut Strobel (1998) sind die Distorsionsverletzungen, wie z.B. Läsion des Ligamentum fibulotalare anterior, oder direkte Traumata am oberen Sprunggelenk vorwiegend die Ursache für ein ligamentäres Impingement. Die Supinationsverletzung des oberen Sprunggelenks ist eine der häufigsten Unfälle mit einer Frequenz von 10.000 Personen pro Tag (Ferkel et al. 1996 a). Nach dem kompletten oder inkompletten Riss des Bands erfolgt die Heilung durch den Aufbau von hyalinartigem Bindegewebe, welches in einigen Fällen massiv sein kann und sich im Gelenk ausdehnen kann. Dieses Gewebe ruft die häufigste Form des anterolateralen Impingements hervor. Weil es einem gerissenen Meniskus im Kniegelenk ähnelt, ist es auch als „laterales Meniskoidsyndrom“ bekannt.

Der Patient stellt sich mit chronischen und belastungsabhängigen Schmerzen im Bereich des anterolateralen Gelenkspalts vor. Den Beschwerden ist anamnestisch ein Supinationstrauma vorausgegangen. Ein anteromediales Impingement ist entsprechend einer Pronationsverletzung deutlich seltener. Die klinische Untersuchung zeigt eine Empfindlichkeit im Bereich des lateralen Bandkomplexes. Die vorsichtige Palpation ist erforderlich, um das anterolaterale Impingementsyndrom von einem Sinus-tarsi-Syndrom zu unterscheiden. In diesem Fall liegt der schmerzhafte Druckpunkt subtalar. Die Röntgenaufnahmen zeigen in der Regel einen Normalbefund. Es bestehen lediglich indirekte Zeichen eines stattgehabten Distorsionstraumas als heterotope Kalzifikationen an der Spitze des Malleolus lateralis und entlang des Ligamentum fibulotalare anterior. Eine weitere kernspintomographische Abklärung führt, bei Bestätigung der Verdachtsdiagnose, zur Darstellung einer vermehrten Flüssigkeitsansammlung am lateralen Gelenkkompartiment und der Reste des verletzten Bands mit oder ohne hypertrophiertem Bindegewebe.

1.7.6 Synovitis / Ergussbildung

Eine Ergussbildung im oberen Sprunggelenk ist Nachweis eines intraartikulären pathologischen Prozesses und stellt bei weiterer Persistenz nach adäquater konservativer Behandlung eine Indikation zur Arthroskopie dar. Die Ätiogenese für die synovitische Reizung ist vielfältig (Ferkel et al. 1996 a):

- **Kongenital**: eine Plica synovialis oder kongenitale intraartikuläre Bänder können zu einer rezidivierenden mechanischen Reizung führen.
- **Traumatisch**: Ein posttraumatischer oder auch iatrogener (postoperativer) Hämarthros kann eine generalisierte oder lokalisierte Synovitis auslösen. Hämosiderin- und Fibrin-Ablagerungen wirken als Erreger für eine entzündliche Reaktion der Synovia.
- **Rheumatisch**: Eine rekurrierende synovitische Reizung provoziert eine chronische und selbsterhaltende entzündliche Antwort des Immunsystems in der Synovia. In diese

Kategorie gehören z.B. die chronische Polyarthritis, die pigmentierte villonoduläre Synovitis, Kristallarthritiden und die Hämophilie.

- **Infektiös**: Intraartikuläre Injektionen, Voroperationen und seltener eine hämatogene Streuung sind die Ursache für bakterielle Infektionen.
- **Degenerativ**: Eine primär degenerative oder eine sekundäre Arthrose ist in den akuten Phasen von einer synovitischen Reizung und Ergussbildung geprägt.
- **Andere Ursachen**: Andere Pathologien, wie z.B. die Arthrofibrose oder Ganglien können der Ursprung einer Irritation zur Ergussbildung sein.

Die Vorstellung des Patienten erfolgt wegen einer Schwellung, Schmerzen und ggf. zusätzliche inflammatorische Zeichen wie die Hyperämie und Überwärmung des betroffenen Gelenks. Bestehen gleichzeitig Fieber, Schüttelfrost und erhöhte Entzündungsparameter ist eine bakterielle Arthritis nicht zu übersehen und gehört schnellst möglich behandelt. Auch kann eine hyperurikämische Kristallarthritis häufig ähnliche Symptome und Befunde hervorrufen, daher sollte die Diagnose mit Vorsicht gestellt werden. Abhängig von der Ursache sind die Beschwerden unterschiedlich in ihrer Intensität. Im Rahmen der Diagnostik sind die Röntgen-Untersuchungen und die Kernspintomographie unerlässlich, um wichtige Begleitdiagnosen nicht zu übersehen. Diese können beispielsweise eine Fraktur bei einem posttraumatischen Erguss, ein tumoröser Prozess oder eine Osteomyelitis sein, die sekundär zu der bakteriellen Arthritis geführt haben.

1.8 Kontraindikationen

In bestimmten Fällen sollte die Arthroskopie des oberen Sprunggelenks vermieden werden (Süssenbach et al. 1996). Als absolute Kontraindikation gilt eine lokale Hautinfektion im Bereich des Operationsgebiets, welche mit dem Instrumentarium in das Gelenk verschleppt werden kann und somit eine septische Arthritis auslösen kann. Als Ausnahme gilt eine vorbestehende Gelenkinfektion. Zu den relativen Kontraindikationen gehören deutliche Weichteilödeme, fortgeschrittene degenerative Veränderungen mit erheblicher Verschmälerung des Gelenkspalts und Einschränkung der Gelenkfunktion und schwere arterielle Verschlusskrankheiten. Im Fall einer deutlichen Arthrose gelingt eine ausreichende Visualisierung des Gelenks wegen der unzureichenden Distraktion und Mobilisation schwer. Bei Patienten mit grenzwertiger Durchblutung des Fußes kann der Aufbau von hydrostatischem Druck durch die Ringerlösung oder sogar eine Gefäßverletzung die Blutversorgung irreversibel kompromittieren.

1.9 Komplikationen

Als Komplikation wird ein Ereignis bezeichnet, das zu zusätzlichen Maßnahmen und einer Änderung der Therapie und/oder zu einer verzögerten Abheilung führt. Seit der ersten Arthroskopie des oberen Sprunggelenks bis heute hat sich die operative Methodik verbessert und die technische Ausrüstung wurde weiter entwickelt. Die auftretenden Komplikationen haben sich somit entsprechend reduziert. Andererseits werden konstant anspruchsvollere operative Verfahren entwickelt, die wiederum zur Erhöhung der Komplikationsrate führen können. Die Tabelle 4 enthält eine Liste der Komplikationen, die bei der Spiegelung des oberen Sprunggelenks auftreten können. Ferkel et al berichteten in 2001 von einer Komplikationsrate von bis zu 9%, wovon die meisten kurzfristig und komplett rückläufig nach einem Zeitraum von sechs Monaten waren. Die häufigsten Komplikationen sind die Nervenläsionen.

Tabelle 4: Komplikationen bei der Arthroskopie des oberen Sprunggelenks (Ferkel et al. 2001).

Komplikationen bei der Arthroskopie des oberen Sprunggelenks (Ferkel et al. 2001)	
Operation an der falschen Seite	Hämarthros
Verpasste Diagnose	Postoperativer Erguss
Nerven-/Gefäßverletzung	Complex Regional Pain Syndrom
Sehnenverletzung	Auffüllmedium-Komplikationen
Bandverletzung	Distraktions-Komplikationen
Wundheilungsstörung/Synovialfistel	Postoperative Stressfraktur
Infektion	Instrumentenbruch
Knorpelläsion	Thrombose
Kompartmentsyndrom	Lungenembolie

1.10 Fragestellung der Arbeit

In der vorliegenden Arbeit wurden die zwischen dem 1. Januar 2003 und dem 31. Dezember 2009 in der Abteilung Orthopädie der Universitätsmedizin Göttingen durchgeführten Arthroskopien eines oberen Sprunggelenks (OSG) retrospektiv analysiert.

Hierbei sollten folgende Fragen geklärt werden:

1. Bei welchen Diagnosen wurde eine OSG-Arthroskopie durchgeführt?

2. Wie häufig konnte in der OSG-Arthroskopie eine kausale Therapie erfolgen?

3. Welche postoperativen Ergebnisse konnten erreicht werden?

4. Wie lange blieben die erreichten postoperativen Ergebnisse erhalten?

5. Wie häufig musste eine weitere diagnostische und therapeutische Maßnahme durchgeführt werden?

6. Wie hoch war die Komplikationsrate nach OSG-Arthroskopie?

2 Material und Methoden

2.1 Patienten

In dem Zeitraum vom 1. Januar 2003 bis zum 31. Dezember 2009 wurden in der Abteilung für Orthopädie des Universitätsklinikums Göttingen insgesamt 78 arthroskopische Operationen des oberen Sprunggelenks (OSG) bei 74 Patienten durchgeführt. Zur retrospektiven Analyse der Daten konnten 12 Fälle (16,2%) nicht herangezogen werden, da eine unzureichende Datendokumentation vorlag.

Zur retrospektiven Auswertung kamen demnach 62 Patienten mit 66 OSG-Arthroskopien. In jeweils zwei Fällen wurde eine wiederholte Arthroskopie bzw. ein beidseitiges Verfahren durchgeführt.

2.2 Datenerhebung

Die Erhebung der zu bewertenden Daten erfolgte retrospektiv aus den verfügbaren Patientenakten, den analogen und digitalen nativradiologischen und kernspintomographischen Bildern sowie aus den dazu gehörigen schriftlichen radiologischen Befunden. Die vorhandenen Informationen wurden in subjektive und objektive Befunde unterschieden. Dabei beruhten die subjektiven Befunde auf den dokumentierten Angaben der Patienten und die objektiven Daten auf der klinischen Untersuchung und Diagnostik, sowohl präoperativ als auch im postoperativen Verlauf.

2.2.1 Anamnese

Anhand der Aktenauswertung konnten folgende anamnestische Informationen über den präoperativen Status und den postoperativen Verlauf erhoben werden:

- Angaben zu vorbestehenden Traumata des betroffenen Gelenks (z.B. ein Distorsionstrauma oder eine Sprunggelenksfraktur) bzw. zur Ursache der OSG-Problematik.
- Art der Beschwerden (Schmerzen, Schwellung, Überwärmung, Funktionseinschränkung, Instabilitätsgefühl) und Exazerbation von Schmerzen in bestimmten Situationen (z.B. Belastung).
- Dauer der Beschwerden bis zur ambulanten Vorstellung bzw. bis zur Operation.

- Auftreten erneuter Beschwerden postoperativ.
- Operative Maßnahmen im Vorfeld der OSG-Arthroskopie.

2.2.2 Objektive Daten

Als objektive Daten wurden folgende Kategorien unterschieden:

- Patientenbezogene Daten.
- Befunde der klinischen Untersuchung im Verlauf.
- Native Röntgenuntersuchungen.
- Kernspintomographische Untersuchungen.
- Operationsberichte.

2.2.2.1 Patientenbezogene Daten

Anhand der Akten wurden Angaben bezüglich des Geschlechts, des Alters des Patienten zum Zeitpunkt der Operation, der Körpergröße, des Körpergewichts und der betroffenen Seite erhoben.

2.2.2.2 Befunde der klinischen Untersuchung

Bei der klinischen Untersuchung wurden anhand der Akten –soweit dokumentiert- folgende Punkte ausgewertet:

- Inspektion (Gangbild, Schwellung, Rötung, Fußstellung).
- Palpation (Temperatur, Gelenkerguss, Druckdolenz, Impingementzeichen nach Molloy et al. (2003), Sensibilitätsprüfung).
- Funktionsprüfung der Plantarflexion und Dorsalextension im oberen Sprunggelenk, passiv und aktiv nach der Neutral-0-Methode (Ferkel et al. 1996 a).
- Muskelkraftmessung (Ferkel et al. 1996 a).
- Stabilitätsuntersuchung passiv mit dem Talusvorschub und aktiv beim Zehenspitzengang und Einbeinstand.

2.2.2.3 Röntgenuntersuchung

Radiologisch erfolgten standardisierte Röntgenaufnahmen des OSG in zwei Ebenen (anterior-posterior und seitlich) immer präoperativ innerhalb der letzten drei Monate vor OP und in den meisten Fällen postoperativ im Rahmen der ambulanten Nachsorge.

Basierend auf den Röntgen-Bildern wurde das Arthrose-Stadium nach der Klassifikation von Pförringer und Stolz (1991) wie folgt beurteilt (Tabelle 5):

Tabelle 5: Röntgen-Klassifikation der Arthrose im OSG nach Pförringer und Stolz (Pförringer und Stolz 1991).

Röntgen-Klassifikation der OSG-Arthrose nach Pförringer und Stolz (Pförringer und Stolz 1991)	
Grad 0	Keine röntgenologischen Veränderungen.
Grad 1	Initiale Arthrose; angedeutete Ausziehungen insbesondere am Innenknöchel und der Tibiavorderkante.
Grad 2	Mäßige Arthrose; Ausziehungen an der Tibiabasis und den Malleoli, mäßige Verschmälerung des Gelenkspalts, mäßige Sklerosierung.
Grad 3	Mittelgradige Arthrose; eindeutige Verschmälerung des Gelenkspalts, deutliche Entrundung der Talusrolle, osteophytäre Randwulstbildung an der Tibiabasis und den Knöchelspitzen, ausgeprägte subchondrale Sklerosierung.
Grad 4	Ausgeprägte Arthrose; Gelenkdestruktion mit ausgeprägter Verschmälerung bis Aufhebung des Gelenkspalts und unruhiger Randkontur, zystische Veränderungen an Tibiabasis und Talusrolle, Valgus- bzw. Varusdeformität.

Beim Verdacht auf eine osteochondrale Läsion im oberen Sprunggelenk erfolgte standarisiert als weitere diagnostische Abklärung eine kernspintomographische Untersuchung.

Die radiologische Klassifizierung der osteochondralen Läsionen anhand der Röntgen-Kriterien nach Rodegerdts und Gleißner (1979) wird in Tabelle 6 gezeigt.

Tabelle 6: Röntgen-Klassifikation der osteochondralen Läsionen nach Rodegerdts und Gleißner (1979).

Röntgen-Klassifikation der osteochondralen Läsionen nach Rodegerdts und Gleißner (1979).	
Stadium 0	Normalbefund
Stadium 1	Schlummerstadium, Stadium 0 (Läsion nur in MRT nachweisbar)
Stadium 2	Aufhellung des osteochondralen Herdes
Stadium 3	Sklerosesaum
Stadium 4	Nicht gelöstes Dissekat
Stadium 5	Freies Dissekat

2.2.2.4 MRT-Untersuchung

Zusätzlich zur klinischen und radiologischen Abklärung wurde vor der Operation bei 59 Patienten (89,4%) eine aktuelle native sowie kontrastmittelverstärkte Magnetresonanztomographie des betroffenen oberen Sprunggelenks mit sagittalen, koronaren und axialen Aufnahmen in STIR-, PD-, T1- und T2-Wichtungen durchgeführt.

Eine weitere Kernspintomographie des OSG wurde während der postoperativen Kontrollen abhängig vom Verlauf durchgeführt. Die Untersuchung diente zur Beurteilung von Bänderläsionen, Synovitis, Gelenkerguss, von reinen chondralen Läsionen und osteochondralen Läsionen.

Bei den chondralen Läsionen erfolgte die modifizierte Klassifikation nach Outerbridge (Tabelle 7), die an die gleichnamige arthroskopische Klassifikation von 1993 angepasst wurde (Stehling 2011) und für die osteochondralen Läsionen wurde die bereits in der Tabelle 2 erwähnte Stadieneinteilung nach Kramer et al.(1995) verwandt.

Tabelle 7: MRT-Klassifikation von chondralen Läsionen modifiziert nach Outerbridge (Stehling 2011) .

MRT-Klassifikation von chondralen Läsionen modifiziert nach Outerbridge (Stehling 2011).	
Grad 0	Normaler Knorpel.
Grad 1	Oberflächliche Rauigkeiten und Knorpelerweichung.
Grad 2	Knorpelläsion (Erosion) betrifft maximal die äußeren 50% der Knorpeldicke
Grad 3	Die Knorpelläsion betrifft 50–100% der Knorpeldicke.
Grad 4	Knorpelglatze, der subchondrale Knochen liegt frei.

2.2.2.5 Operationsberichte

Die Analyse der Operationsberichte und die entsprechende Fotodokumentation ermöglichten die arthroskopisch tatsächlich festgestellten pathologischen Veränderungen in Bezug zur präoperativ erhobenen klinischen und bildgebenden Diagnostik zu bringen. Zusätzlich wurden die beschriebenen Knorpelläsionen und osteochondralen Läsionen den Graden der Klassifikationen nach Outerbridge (1961) (Tabelle 8) und Guhl (1982) (Tabelle 3) entsprechend beurteilt:

Tabelle 8: Arthroskopische Klassifikation der Knorpelschäden nach Outerbridge (1961)

Arthroskopische Klassifikation der Knorpelschäden nach Outerbridge (1961)	
Grad I	Intakte Oberfläche mit leichter Erweichung, eventuell zusätzlichen oberflächlichen Rissen und Fissuren, Verfärbung des Knorpels.
Grad II	Risse im Knorpel, abnormaler Knorpel mit einer Läsionstiefe < 50 Prozent der Knorpeldicke.
Grad III	Läsionstiefe > 50 Prozent, je nach Abstufung kann der Knorpeldefekt bis zur Knochenschicht reichen.
Grad IV	Vollständige Knorpelläsion, der Knorpel liegt komplett frei.

Daten zur Operationsdauer und Blutsperrendauer wurden ebenfalls aus den Operationsberichten erhoben.

2.2.2.6 Dokumentation der stationären und ambulanten Behandlung im Verlauf

Zur Beurteilung und Dokumentation des stationären und ambulanten Verlaufes wurden Daten bezüglich der stationären Aufenthaltsdauer, der aufgetretenen Komplikationen und deren Behandlung erhoben. Die postoperative Nachbehandlung wurde erfasst. Ebenso wurden Ergebnisse im Verlauf dokumentiert.

2.3 Datenbewertung

Zur Analyse der erhobenen Parameter wurde der Score nach Weber angewandt (1972).

Dieser beruht auf der Bewertung der Kriterien „Schmerzen“, „Gangbild“, „Aktivität“, „Röntgenbild“, „ Funktion oberes Sprunggelenk“, „Funktion unteres Sprunggelenk“ (Tabelle 9).

Aufgrund der vorhandenen unvollständigen Datenlage konnten die Punkte „Aktivität“ (Bezug auf die berufliche Belastung) und „Funktion unteres Sprunggelenk“ (Bezug auf die Funktion des unteren Sprunggelenks) nicht ausgewertet werden.

Zusätzlich zum Kriterium „Röntgenbild“ (Bezug auf die degenerativen Veränderungen des oberen Sprunggelenks in den Röntgen-Aufnahmen), wurden die Punkte entsprechend der Röntgen-Klassifikation der OSG-Arthrose nach Pförringer und Stolz (1991) (Tabelle 5) vergeben.

Aus der Kombination dieser Kriterien konnte ein Bewertungs-Score mit einer Punktzahl von 0 bis 16 Punkten erstellt werden. Dabei erfolgte folgende Klassifizierung:

Sehr gut:	0 bis 1 Punkte
Gut:	2 bis 4 Punkte
Ausreichend:	5 bis 7 Punkte
Unbefriedigend:	8 bis 11 Punkte
Schlecht:	12 bis 16 Punkte

Die Punktgrenze für die Klassifizierung wurde wie oben beschrieben gesetzt, damit sich keine Patienten präoperativ in der Kategorie „sehr gut“ befinden.

Eine kausale Therapie wurde angenommen bei Patienten, die postoperativ einen Score-Wert von null bis vier, also „sehr gut“ oder „gut“, erreicht hatten.

Tabelle 9: Bewertungskriterien in Anlehnung zum Sprunggellenksscore nach Weber (1972).

Bewertungskriterien in Anlehnung zum Sprunggellenksscore nach Weber (1972)		Punkte
Schmerzen	Keine Beschwerden	0
	Spur Beschwerden bei starker Beanspruchung	1
	Spur Beschwerden beim Normalgang	2
	Beschwerden ohne Belastung bei aktiver Bewegung	3
	Spontanschmerz schon in Ruhe	4
Gangbild	Normaler Gang aller Qualitäten (Gehen, Laufen, Fersen-, Haken-Kantengang, tiefe Hocke)	0
	Behinderung bei einer Gangqualität, kein Hinken	1
	Behinderung bei zwei Gangqualitäten, leichtes Hinken	2
	Deutliches Hinken	3
	Schweres Hinken, allenfalls Stockhilfe	4
Röntgenbild (Arthrose)	Grad 0 nach Pförringer und Stolz	0
	Grad 1 nach Pförringer und Stolz	1
	Grad 2 nach Pförringer und Stolz	2
	Grad 3 nach Pförringer und Stolz	3
	Grad 4 nach Pförringer und Stolz	4
Oberes Sprunggelenk	Volle Funktion, Seitengleichheit	0
	Einbuße von höchstens 10°	1
	Einbuße von mehr als 10°, aber Neutralstellung möglich	2
	Nicht fixierter Spitzfuß bis 5°	3
	Im OSG weitgehend versteifter Fuß, störender Spitzfuß	4

2.4 Statistische Analyse

Die statistische Analyse der erhobenen Daten wurde mit dem Programm Excel 2010 (Microsoft, Version 14.0.4760.1000, 32-bit) durchgeführt. Die folgenden Kategorien wurden analysiert:

- Prä- und postoperative subjektive Angaben
- Prä- und postoperative Ergebnisse der Röntgenbilder
- Prä- und postoperative MRT-Ergebnisse

- Vergleich präoperativer bildgebender Befunde mit der arthroskopisch festgestellten Diagnose
- Score-Ergebnisse prä- und postoperativ

Für die statistische Auswertung der o.g. Kategorien wurden die folgenden Methoden angewandt (Weiß 2005):

- Student t-Test für zwei verbundene Stichproben
- Sensitivität
- Spezifität

Als Signifikanzniveau für den t-Test wurde ab einem p-Wert von $p<0,01$ gewählt. Hochsignifikanz wurde ab einem p-Wert von $p<0,001$ angenommen.

Sensitivität und Spezifität beschreiben die Wahrscheinlichkeit einer Untersuchungsmethode eine tatsächlich vorliegende Pathologie/Erkrankung zu erkennen (Sensitivität) und die gleiche bei einer gesunden Person auszuschließen (Spezifität).

Die Sensitivität wird mit der Zahl der echt positiven Befunde geteilt durch die Summe der echt positiven und falsch negativen Befunde kalkuliert.

Die Spezifität wird mit der Zahl der echt negativen Befunde geteilt durch die Summe der echt negativen und falsch positiven Befunde berechnet. Sensitivität und Spezifität wurden in der vorliegenden Arbeit ermittelt.

3 Ergebnis

3.1 Patientenkollektiv

Es wurden 62 Patienten mit insgesamt 66 arthroskopischen Operationen des oberen Sprunggelenks retrospektiv bewertet. Das rechte obere Sprunggelenk wurde bei 59,1% (n=39) der Fälle behandelt und das linke bei 40,9% (n=27).

3.1.1 Alter und Geschlecht

Das Alter der Patienten betrug zum Zeitpunkt der Operation 13 bis 61 Jahre mit einem Durchschnittswert von 36 Jahren (Standardabweichung von 14,7 Jahren).

Das Geschlecht des Patientenkollektivs (n=66) war zu 51,5% (n=34) männlich und zu 48,5% (n=32) weiblich.

3.1.2 Diagnosen

Im Kollektiv (n=66) waren die Diagnosen vielfältig. Einige Patienten wiesen mehrere Probleme auf, so dass die Indikation zur OSG-Arthroskopie anhand von mehreren Diagnosen gestellt wurde.

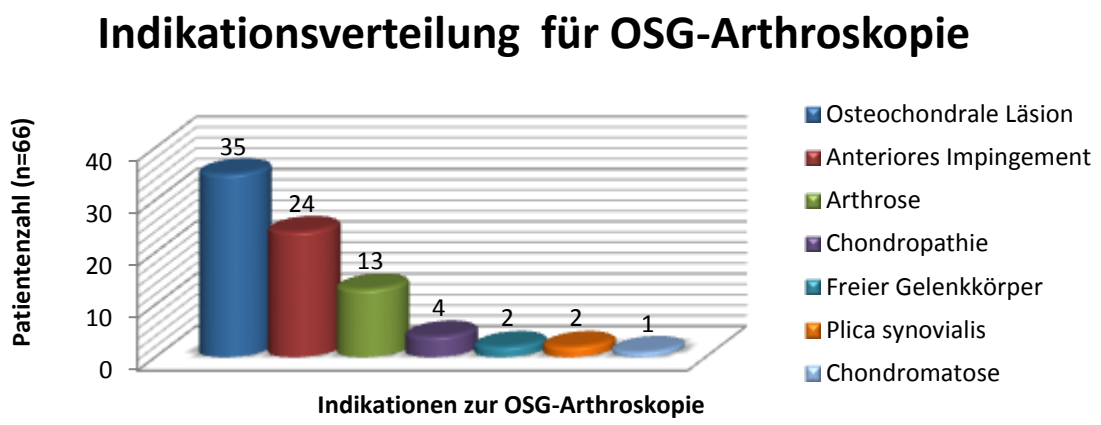

Grafik 1: Verteilung der medizinischen Diagnosen, die zur OP Indikation führten (Mehrfachnennungen möglich).

Die Indikation zur Arthroskopie des oberen Sprunggelenks wurde in 43,2% (n=35) der Fälle bei einer bestehenden osteochondralen Läsion gestellt. Bei 29,6% (n=24) erfolgte die Arthroskopie nach der präoperativen Diagnose eines anterioren Impingements, bei 16,0% (n=13) wurde sie wegen einer Arthrose durchgeführt. In 4,9% der Fälle (n=4) stellte eine Chondropathie die Indikation dar, während 2,4% der Arthroskopien (n=2) wegen freier Gelenkkörper im oberen Sprunggelenk erfolgte. Ebenfalls in 2,4% der Fälle (n=2) bestand der Verdacht auf eine Plica synovialis. Bei einem Patienten erfolgte die Arthroskopie nach der Feststellung einer Chondromatose (Grafik 1).

3.1.3 Nachuntersuchungszeit

Die mittlere Dauer der postoperativen Betreuung bis zum Behandlungsabschluss betrug 26 Monate (fünf bis 77 Monate) mit einer Standardabweichung von 21,5 Monaten.

3.1.4 Voroperationen und Verletzungen

Zum Zeitpunkt der Indikationsstellung zur Arthroskopie des oberen Sprunggelenks war das betroffene obere Sprunggelenk zu 72,7% (n=48) nicht voroperiert und in 27,3% der Fälle (n=18) voroperiert. Bei 43,9% der Patienten (n=29) war eine Verletzung des oberen Sprunggelenks präoperativ bekannt. Davon handelte es sich bei 22 Fällen (33,3%) um einfache oder mehrfache Distorsionsverletzungen im OSG. Bei fünf Patienten (7,6%) war es zu einer Fraktur des oberen Sprunggelenks und bei zwei (3%) zum Stauchungstrauma gekommen.

3.2 Prä- und postoperative subjektive Angaben

3.2.1 Prä- und postoperative Schmerzen

Von den zur Behandlung vorgestellten Patienten war keiner präoperativ schmerzfrei. Es gaben 28,8% (n=19) Schmerzen erst nach stärkerer Belastung des oberen Sprunggelenks an. Beschwerden beim Gehen hatten 53,0% (n=35). Bei 9,1% der Patienten (n=6) traten Schmerzen schon bei aktiver Bewegung des Sprunggelenks ohne Belastung auf. Ebenfalls 9,1% der Behandelten (n=6) hatten präoperativ Schmerzen auch in Ruhe. Die Schmerzentwicklung prä- und postoperativ ist in Grafik 2 aufgeführt.

Zum Zeitpunkt des Abschlusses der postoperativen Betreuung (mittlere Dauer der postoperativen Betreuung: 26 Monate) waren 45,5% (n=30) der Patienten schmerzfrei und 27,3% (n=18) klagten noch über Beschwerden nach stärkerer Belastung. Beim normalen Gang hatten 18,2% der Patienten (n=12) Schmerzen. Schon bei aktiver Bewegung ohne

Belastung bemerkten 4,5% der Behandelten (n=3) Beschwerden, ebenfalls 4,5% (n=3) gaben Schmerzen in Ruhe an (Grafik 2).

Grafik 2:Patientenangaben bezüglich deren Schmerzen prä- und postoperativ.

Der Vergleich subjektiver Angaben zu prä- und postoperativen Schmerzen zeigte bei 60,6% der Patienten (n=40) eine Besserung ihrer Schmerzen, während 6,1% (n=4) eine Verschlechterung angaben. In 33,3% der Fälle (n=22) wurde von gleich bleibenden Beschwerden berichtet (Grafik 3). Der Unterschied zwischen subjektiv angegebenen Beschwerden prä- und postoperativ war statistisch hoch signifikant ($p=1{,}4x10^{-9}$)

Grafik 3: Patientenverteilung abhängig von ihren Schmerzen prä- und postoperativ.

3.2.2 Prä- und postoperatives Gangbild

Präoperativ hatten 3% der Patienten (n=2) ein unbeeinträchtigtes Gangbild. 59,1% (n=39) berichteten von Behinderungen beim Gehen. 31,8% der Behandelten (n=21) zeigten ein leichtes und 6,1% (n=4) ein deutliches Hinken beim Gehen.

Zum Zeitpunkt des Abschlusses der postoperativen Betreuung hatten 62,1% der Patienten (n=41) ein normales Gangbild. 22,7% (n=15) zeigten leichte Störungen, 9,1% (n=6) demonstrierten ein leichtes Hinken und 6,1% (n=4) hatten ein deutliches Hinken. Sowohl präoperativ als auch postoperativ gab es keine Patienten mit einem schweren Hinken. Die Grafik 4 zeigt die entsprechende Patientenverteilung abhängig vom Gangbild.

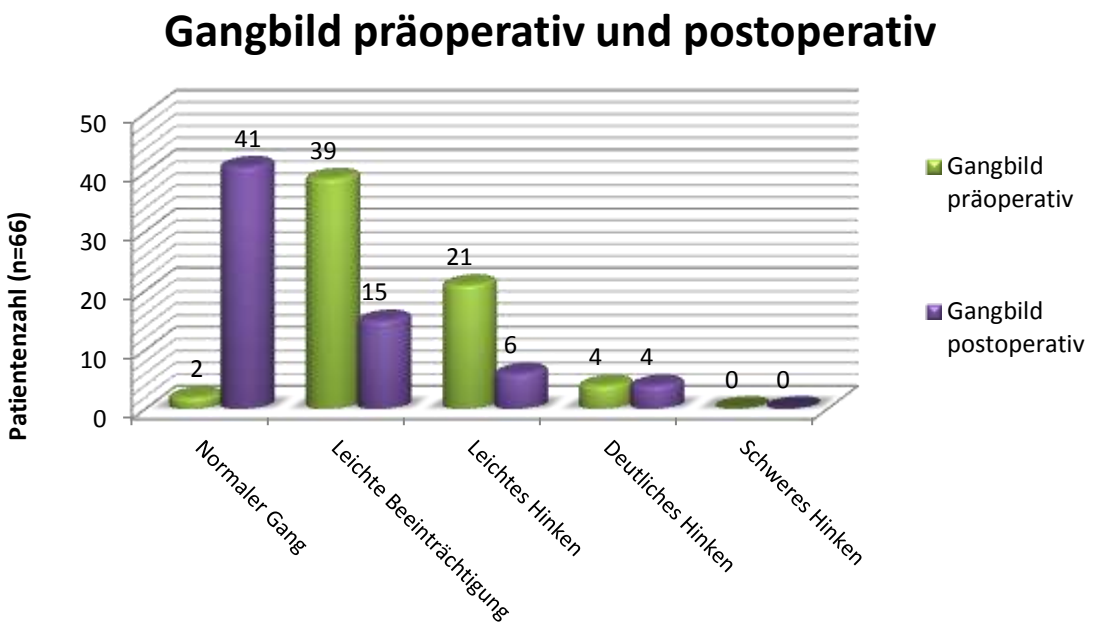

Grafik 4: Patientenangaben bezüglich ihres Gangbildes prä- und postoperativ.

Im Vergleich hatten postoperativ 65,2% der Patienten (n=43) ein verbessertes Gangbild, während 4,5% (n=3) eine Verschlechterung aufwiesen. In 30,3% der Fälle (n=18) merkten die Patienten keine Änderung ihres Gangbildes (Grafik 5).

Der Unterschied im Gangbild prä- und postoperativ war statistisch hoch signifikant ($p=2{,}6x10^{-10}$).

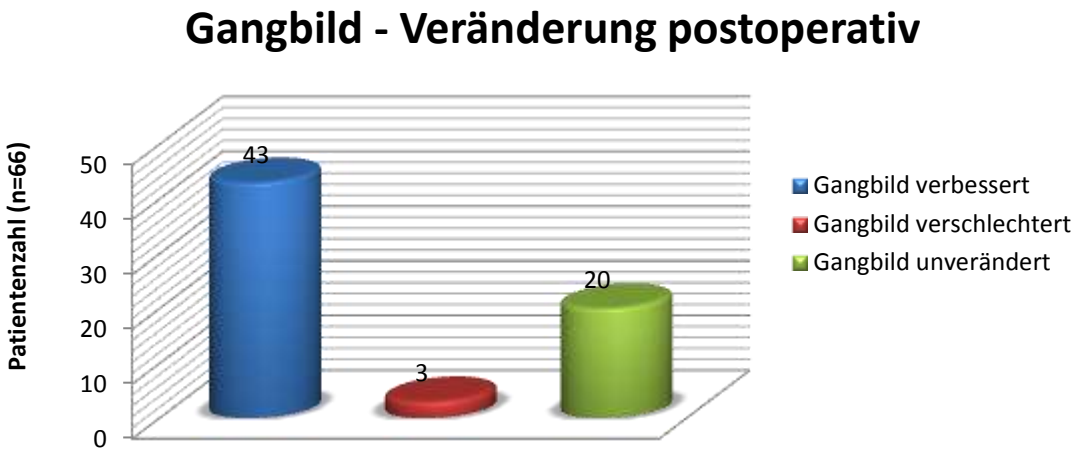

Grafik 5: Veränderung des Gangbildes von prä- zu postoperativ.

3.3 Prä- und postoperative Funktion im OSG

Die klinische Untersuchung zeigte präoperativ bei 19,7% (n=13) der Patienten eine unauffällige Funktion des oberen Sprunggelenks. Eine Reduzierung der Dorsalextension bis 10° bestand zu 39,4% (n=26). Ebenfalls 39,4% der Patienten hatten eine Einschränkung über 10°. Ein Patient hatte einen nicht fixierten Spitzfuß (Grafik 6).

Postoperativ (durchschnittlich 26 Monate) hatten 69,7% (n=46) der Patienten eine normale Funktion. Eine Einschränkung der Dorsalextension bis 10° bestand in 13,6% (n=9) der Fälle und über 10° in 16,7% (n=11) (Grafik 6).

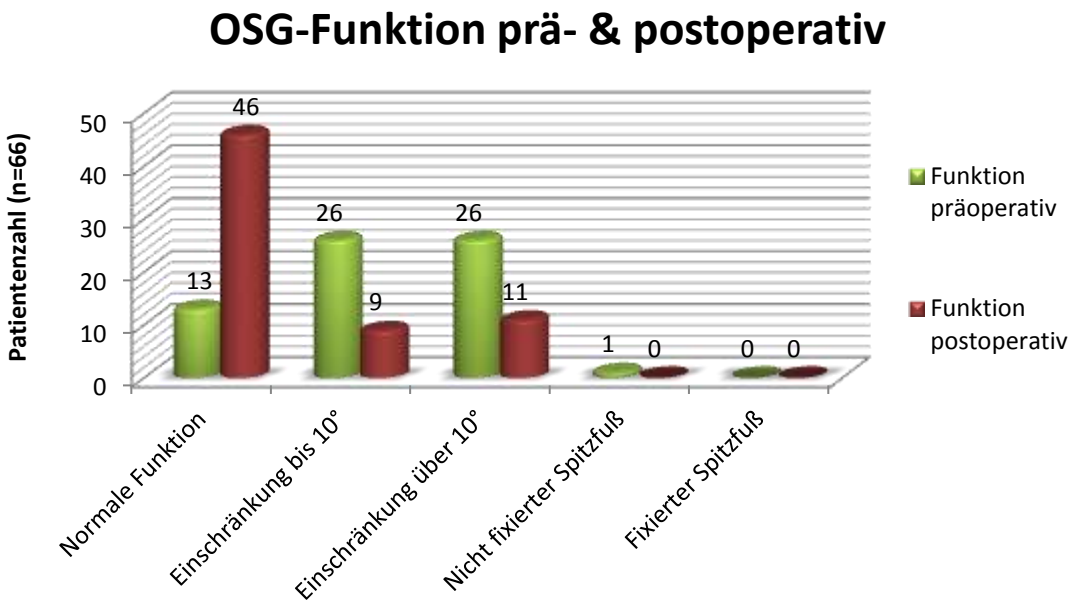

Grafik 6: Patientenverteilung abhängig von OSG-Funktion prä- und postoperativ.

Eine Verbesserung der OSG-Funktion ist zu 56,1% (n=37) aufgetreten. Bei 3,0% (n=2) zeigte sich eine Verschlechterung und bei 40,9% (n=27) ist die Funktion unverändert geblieben (Grafik 7).

Diese Ergebnisse waren statistisch hoch signifikant bei einem p-Wert von $p=4{,}6x10^{-10.}$.

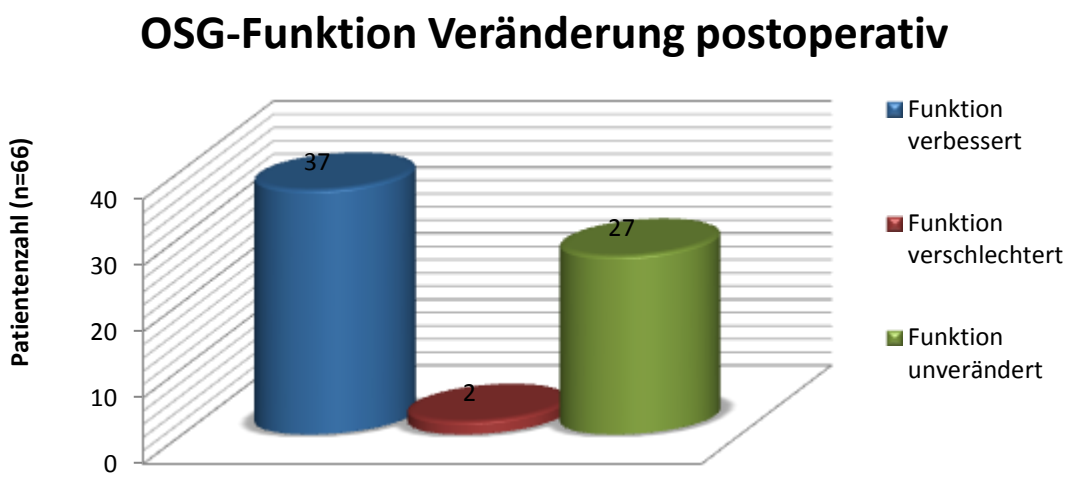

Grafik 7: Veränderung der OSG-Funktion von prä- zu postoperativ.

3.4 Prä- und postoperative Ergebnisse der Röntgenbilder

Anhand der Arthroseklassifikation von Pforringer und Stolz (1991) (Tabelle 5) konnten die radiologischen Bilder des Kollektivs (n=66) ausgewertet werden.

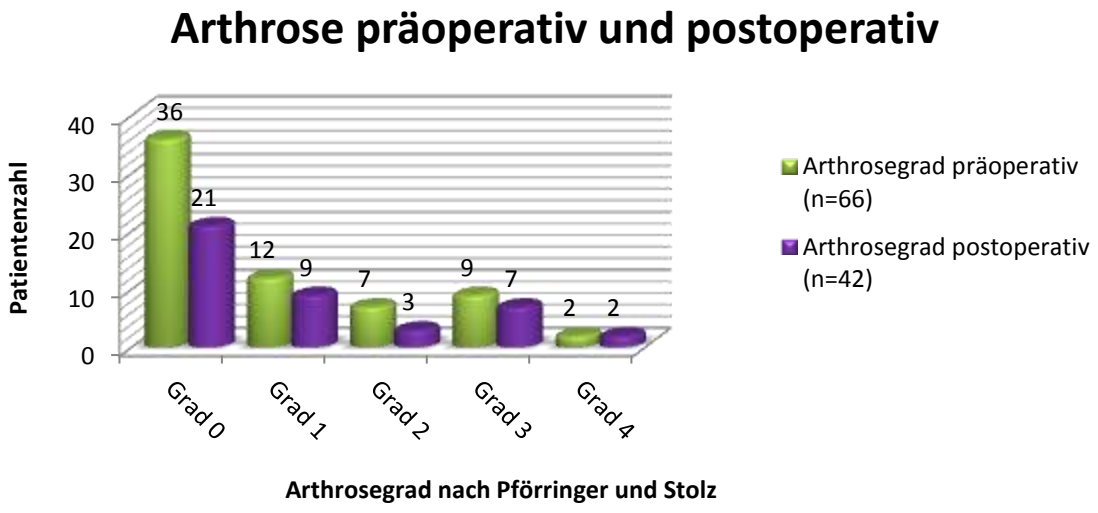

Grafik 8: Patientenverteilung abhängig vom Arthrosegrad im Röntgen präoperativ (n=66) und postoperativ (n=42).

In 54,5% der Fälle (n=36) waren keine arthrotischen Veränderungen zu erkennen. Bei 18,2% (n=12) der Behandelten gab es nur beginnende Zeichen einer OSG-Arthrose, während bei 10,6% (n=7) das Röntgenbild mäßige Degenerationszeichen aufwies. Eine mittelgradige Arthrose bestand bei 13,6% (n=9) der Patienten und eine fortgeschrittene Degeneration war in 3% (n=2) der Fälle nachweisbar.

Postoperativ erfolgte bei 42 Patienten im Verlauf die Röntgen-Untersuchung des operierten Sprunggelenks. Die Kontrolle wurde durchschnittlich 20 Monate postoperativ durchgeführt. Bei 50,0% der Patienten (n=21) zeigte sich ein normaler Befund. In 21,4% der Fälle (n=9) konnten leichte arthrotische Veränderungen nachgewiesen werden, während bei 7,1% (n=3) eine mäßige Arthrose bestand. Mittelgradige und fortgeschrittene Veränderungen bestanden bei 16,7% (n=7) beziehungsweise 4,8% (n=2). Eine grafische Repräsentation der Verteilung der Patienten abhängig vom Arthrosegrad wird in der Grafik 8 abgebildet.

Der Vergleich der präoperativen und postoperativen Röntgen-Aufnahmen der 42 Patienten zeigte, dass es in 2,4% der Fälle (n=1) eine Verbesserung gab. Bei 14,3% (n=6) bestand eine Verschlechterung des Befundes und bei 83,3% (n=35) keine Änderung (Grafik 9). Die Unterschiede im radiologisch festgestellten Arthrosegrad prä- und postoperativ waren statistisch nicht signifikant (p-Wert=0,16).

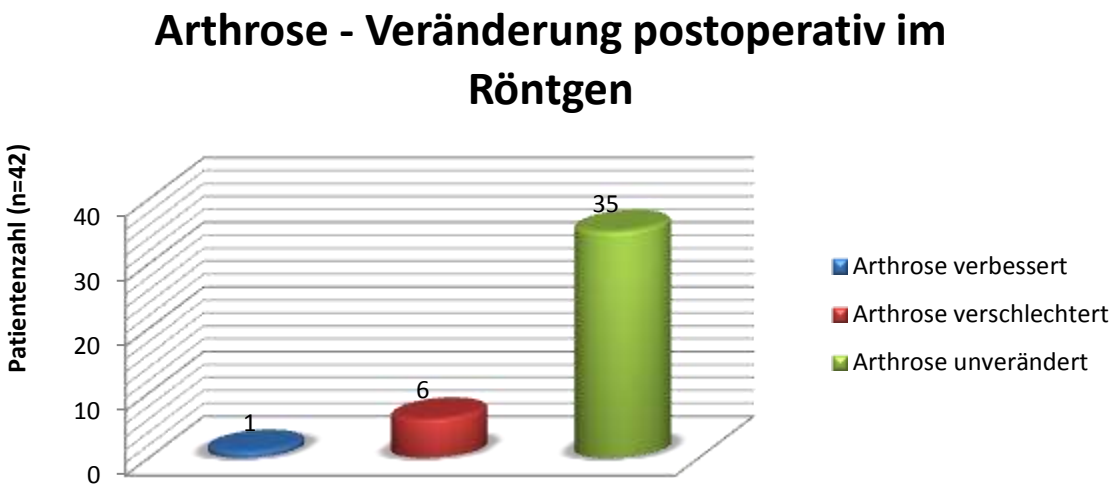

Grafik 9: Veränderung der Arthrose postoperativ in den Röntgen-Aufnahmen.

3.5 Prä- und postoperative MRT-Ergebnisse

Bei 89,4% der Patienten (n=59) wurde eine MRT-Untersuchung des betroffenen Sprunggelenks zur Beurteilung von osteochondralen und chondralen Läsionen präoperativ durchgeführt.

3.5.1 Osteochondrale Läsionen

Von den untersuchten Patienten (n=59) zeigten 37,3% (n=22) kernspintomographisch keinen Hinweis auf eine osteochondrale Läsion. Eine Bildgebung wies bei 16,9% (n=10) der Patienten eine Läsion des Stadiums 1 nach der Klassifikation von Kramer et al. (1995) auf (Tabelle 2), 15,3% (n=9) wurden als Stadium 2 kategorisiert, 16,9% (n=10) als Stadium 3, 10,2% (n=6) als Stadium 4 und 3,4% (n=2) als Stadium 5. Die Grafik 10 gibt dieses Ergebnis wieder.

Grafik 10: Ergebnisse für die osteochondralen Läsionen im präoperativen Kernspintomogramm.

3.5.2 Chondropathie

Nach der modifizierten Outerbridge-Klassifikation der Chondropathie im MRT (Stehling 2011) (Tabelle 7) hatten von den 59 untersuchten Patienten präoperativ 52,5% (n=31) keine Chondropathie und 11,9% (n=7) zeigten nur geringe Veränderungen. Bei 18,6% der Fälle (n=11) bestand eine Chondropathie 2. Grades und bei 6,8% (n=4) 3. Grades. Ein kompletter Knorpeldefekt (Grad 4) war bei 10,2% (n=6) zu erkennen. Eine Repräsentation der Verteilung der Patienten abhängig von der Chondropathie wird in Grafik 11 abgebildet:

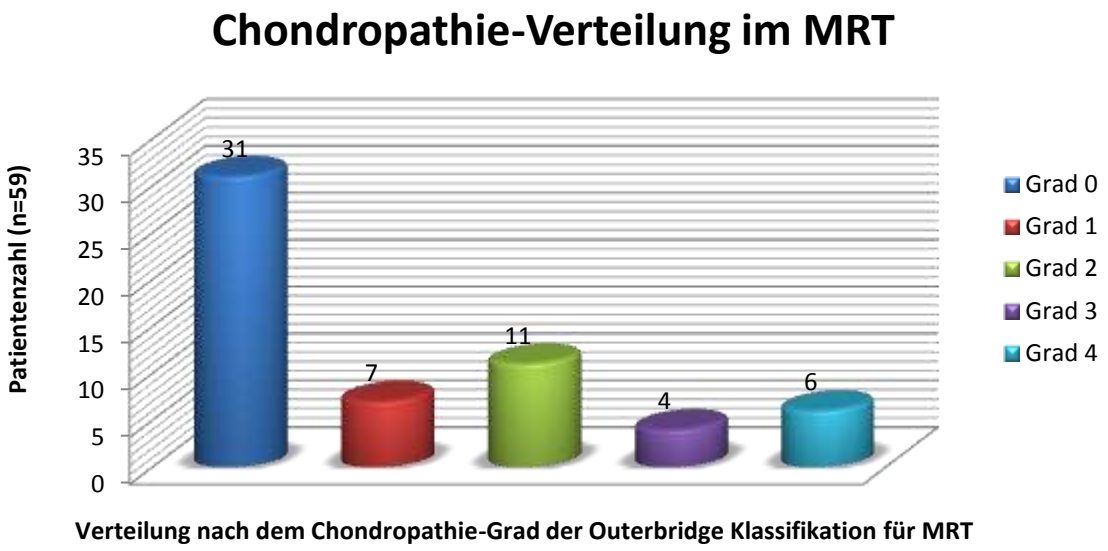

Grafik 11: Patientenverteilung abhängig von der Chondropathie im präoperativen MRT.

3.5.3 Postoperative MRT – Ergebnisse

In 22,7% der Fälle (n=15) wurde durchschnittlich zehn Monate postoperativ eine erneute kernspintomographische Untersuchung des behandelten oberen Sprunggelenks durchgeführt. Die Untersuchung war erforderlich um den Verlauf einer behandelten osteochondralen Läsion zu kontrollieren.

Präoperativ hatten 33,3% der Patienten (n=5) eine osteochondrale Läsion 1. Grades, 13,3% (n=2) 2. Grades, 40,0% (n=6) 3. Grades und 13,3% (n=2) 4. Grades. In keinem Fall bestand ein unauffälliger Befund (Grad 0) oder eine Läsion 5. Grades.

Zum Zeitpunkt der postoperativen kernspintomographischen Untersuchung zeigten 6,7% (n=1) der kontrollierten Gelenke einen unauffälligen Befund (Grad 0), 33,3% (n=5) eine Läsion 1. Grades, 20,0% (n=3) 2. Grades und 40,0% (n=6) 3. Grades. Es bestanden keine Läsionen 4. oder 5. Grades. Die Grafik 12 bildet die Verteilung der osteochondralen Läsionen ab.

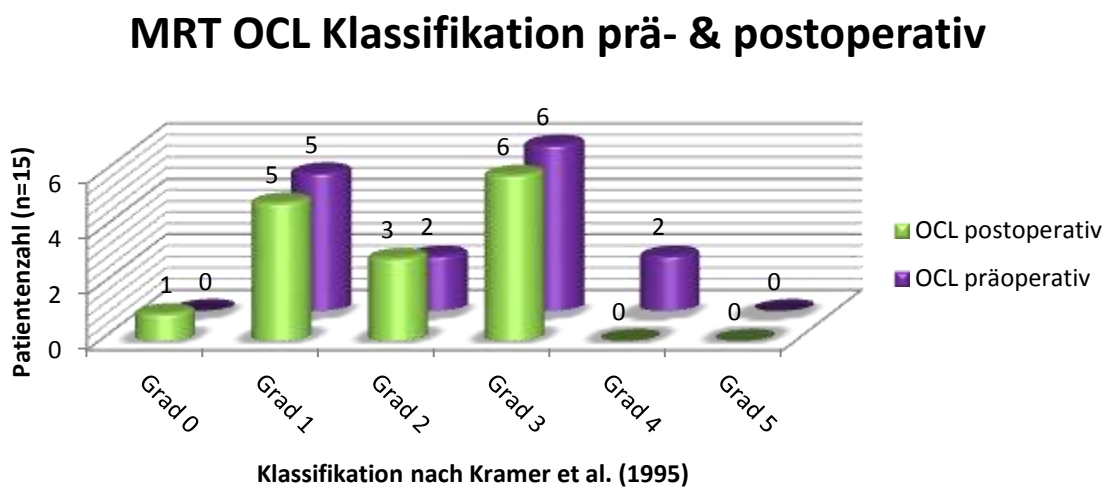

Grafik 12: Patientenverteilung (n=15) nach Grad der OCL in prä- und postoperativer MRT.

Der Vergleich der präoperativen mit den postoperativen kernspintomographischen Befunden zeigte, dass in 33,3% der Fälle (n=5) eine Verbesserung eingetreten war. Bei 6,7% (n=1) zeigte sich eine Verschlechterung und bei 60,0% (n=9) konnte keine Änderung nachgewiesen werden (Grafik 13). Diese Veränderungen waren nicht signifikant (p-Wert=0,15).

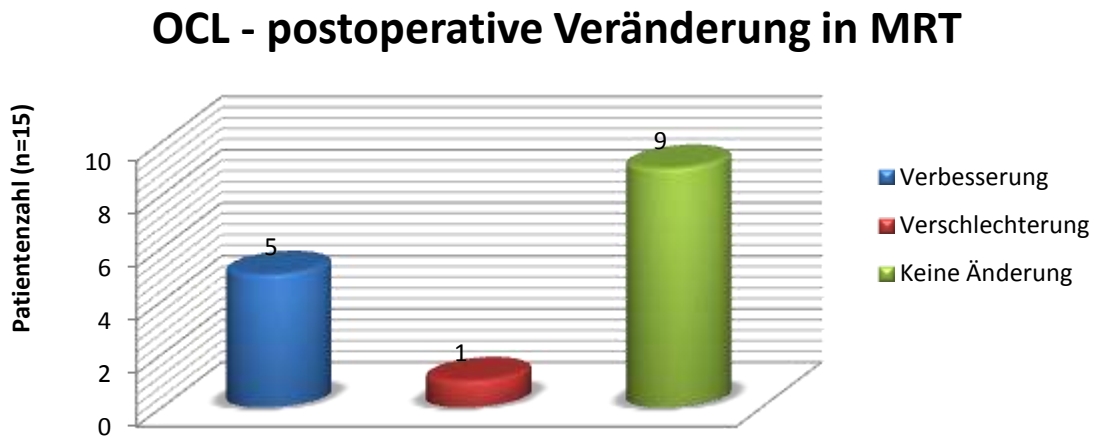

Grafik 13:Veränderung der OCL in postoperativer MRT.

3.6 Arthroskopische Befunde

In der operativen Arthroskopie wurde bei 71,2% der Fälle (n=47) eine Chondropathie beschrieben und bei 57,6% der Patienten (n=38) wurde eine osteochondrale Läsion arthroskopisch bestätigt. Eine Synovialitis hatten 53,0% der Behandelten mit oder ohne Erguss. Osteophyten konnten bei 31,8% der Eingriffe (n=21) lokalisiert werden. Briden und Verwachsungen im Gelenkraum wurden bei 30,3% der Patienten(n=20) gefunden, ein Meniscoid bei 27,3% (n=18), eine Plica synovialis bei 10,6% (n=7) und freie Gelenkkörper bei 7,6% (n=5) der Fälle (Grafik 14).

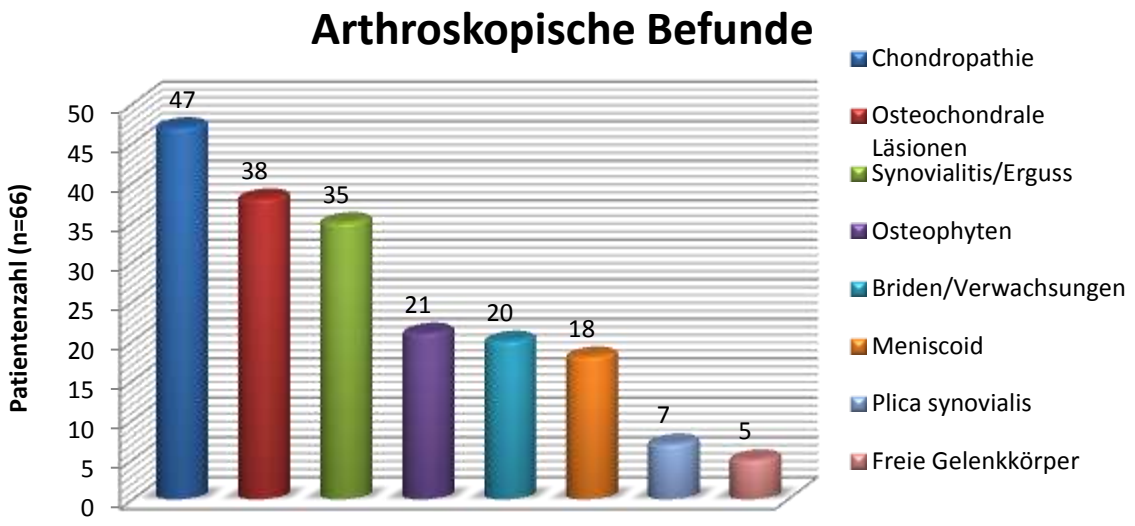

Grafik 14: Intraoperativ beschriebene pathologische Befunde im OSG (Mehrfache Befunde bei n=66 Patienten).

Die Mehrzahl der Patienten wiesen mehrere pathologische Befunde pro Gelenk auf. Die Anzahl von intraoperativen Befunden pro Patient ist in Grafik 15 dargestellt

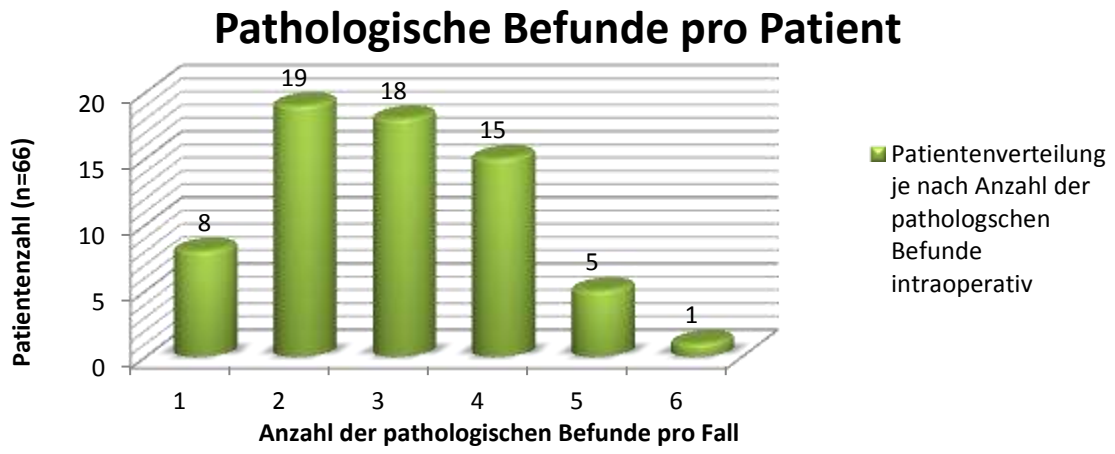

Grafik 15:Patientenverteilung abhängig von der Zahl der pathologischen Befunde.

3.6.1 Intraoperative Klassifikation der osteochondralen Läsionen

Bei 57,6% (n=38) des Kollektivs konnten intraoperativ osteochondrale Läsionen nachgewiesen werden. Die beschriebenen osteochondralen Läsionen wurden nach Guhl (Grafik 16) zu 31,6% (n=12) dem Stadium I, zu 36,8% (n=14) dem Stadium II, zu 21,1% (n=8) dem Stadium III und zu 10,5% (n=4) dem Stadium IV zugeordnet.

Grafik 16: Klassifikation der beschriebenen osteochondralen Läsionen nach Guhl (1982).

3.6.2 Intraoperative Klassifikation der Chondropathie

Die bei 42 Patienten beschriebene Chondropathie wurde arthroskopisch durch den intraoperativen Befund nach Outerbridge (1961) (Tabelle 8) zu 33,3% (n=14) als Grad I, zu 35,7% (n=15) als Grad II, zu 16,7% (n=7) als Grad III und zu 14,3% (n=6) als Grad IV klassifiziert (Grafik 17).

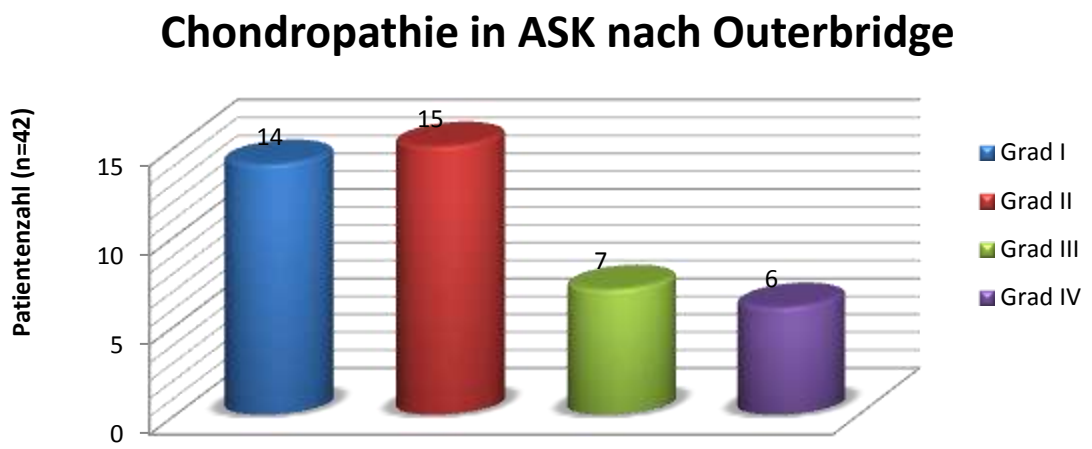

Grafik 17: Klassifikation der beschriebenen Chondropathie nach Outerbridge (1961).

3.7 Vergleich präoperativer bildgebender Befunde mit der arthroskopisch festgestellten Diagnose

3.7.1 Osteochondrale Läsionen (OCL)

Zur Analyse osteochondraler Läsionen wurde der intraoperative arthroskopische Befund mit dem präoperativ erhobenen Röntgenbefund und dem MRT Befund verglichen.

Der Vergleich zeigte, dass der präoperative radiologische Befund nicht mit dem intraoperativen Befund in Hinblick auf osteochondrale Läsionen korrelierte. Bei 57,6% wurde in der Operation die Diagnose „OCL“ gestellt. Von diesen Patienten (n=38) hatten im Röntgenbild 52,6% (n=20) einen Normalbefund und 47,4% (n=18) wiesen pathologische Veränderungen auf. Somit wurden radiologisch nur 18 von 38 OCL präoperativ ermittelt, was einer Sensitivität von nur 47,4% entspricht. Es wurden keine falsch positiven Befunde beschrieben, somit ergibt sich eine Spezifität von 100%.

Anhand der Kernspintomographie konnten alle in der Operation festgestellten OCL präoperativ erkannt werden (Grafik 18), mit Ausnahme eines Patienten, der primär kein MRT-Untersuchung erhalten hatte. Falsch positive Befunde wurden bei der Kernspintomographie ebenfalls nicht ermittelt. Sowohl die Sensitivität als auch die Spezifität beträgt 100%.

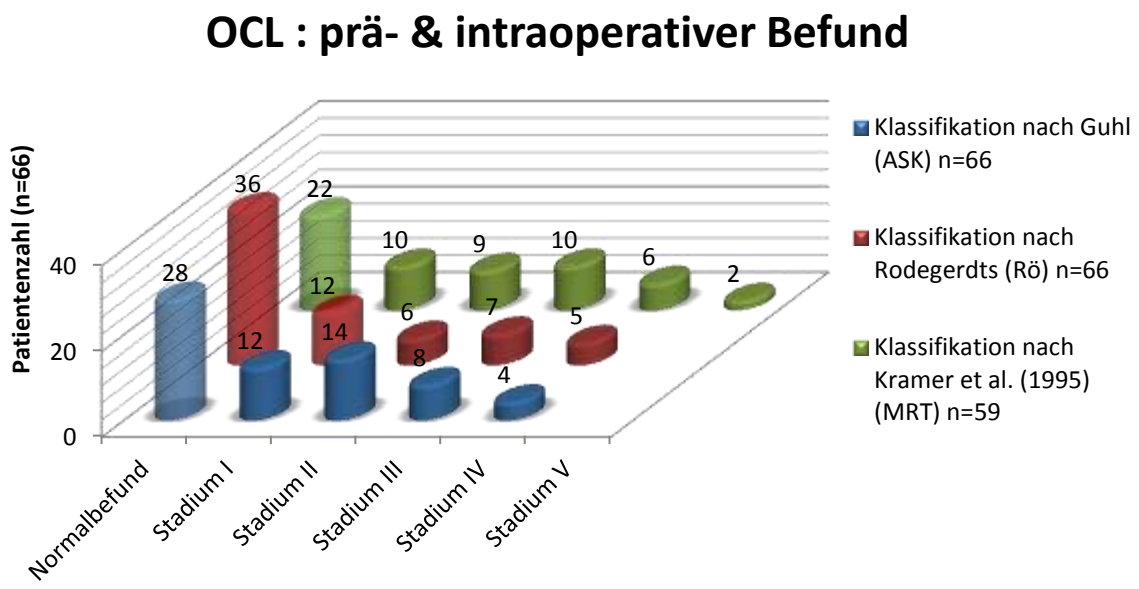

Grafik 18:Vergleich von prä- und intraoperativen Befunden bezüglich der osteochondralen Läsionen.

3.7.2 Chondropathie / Chondrale Läsionen

Intraoperativ wurde die Chondropathie bei 74,2% (n=49) der Patienten beschrieben. Der Vergleich mit der präoperativen Kernspintomographie bei 59 Patienten zeigte, dass Läsionen 1. Grades nur zu 50,0% (n=7), 2. Grades zu 73,3% (n=11) und 3. Grades zu 57,1% (n=4) präoperativ diagnostiziert wurden. Die Läsionen 4. Grades wurden zu 100% erkannt (n=6). Das MRT hatte bei der Untersuchung der Chondropathie eine Sensitivität von 61,9% und eine Spezifität von 88,2% (Grafik 19).

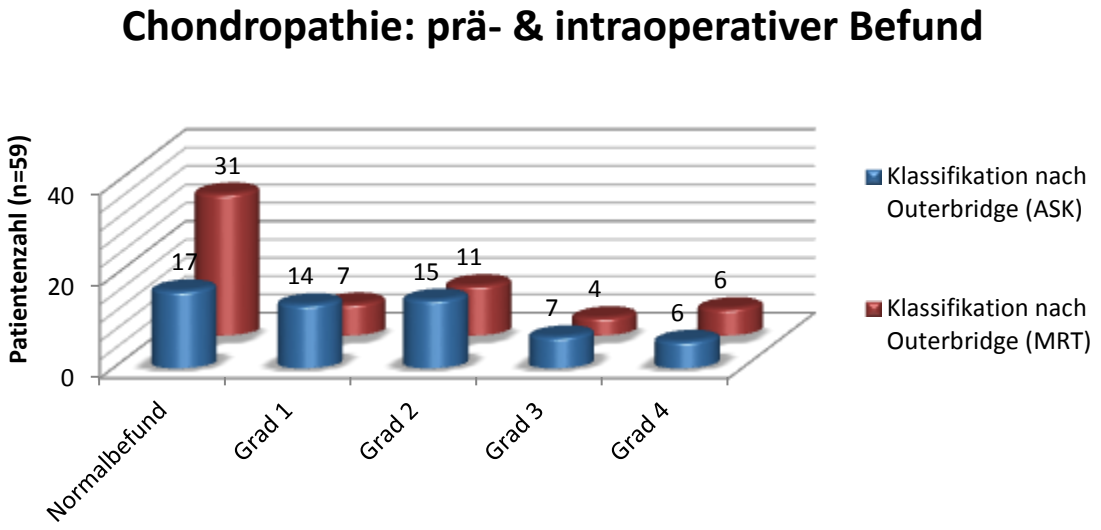

Grafik 19: Vergleich von prä- und intraoperativen Befunden bezüglich der Chondropathie.

In 59,3% der Fälle (n=35) stimmte der kernspintomographische mit dem intraoperativen Befund überein. In 32,2% (n=19) war die Chondropathie ausgeprägter als im MRT und in 8,5% (n=5) war sie weniger ausgebildet (Grafik 20). Dieser Ergebnis ist statistisch schwach signifikant (p-Wert=0,015)

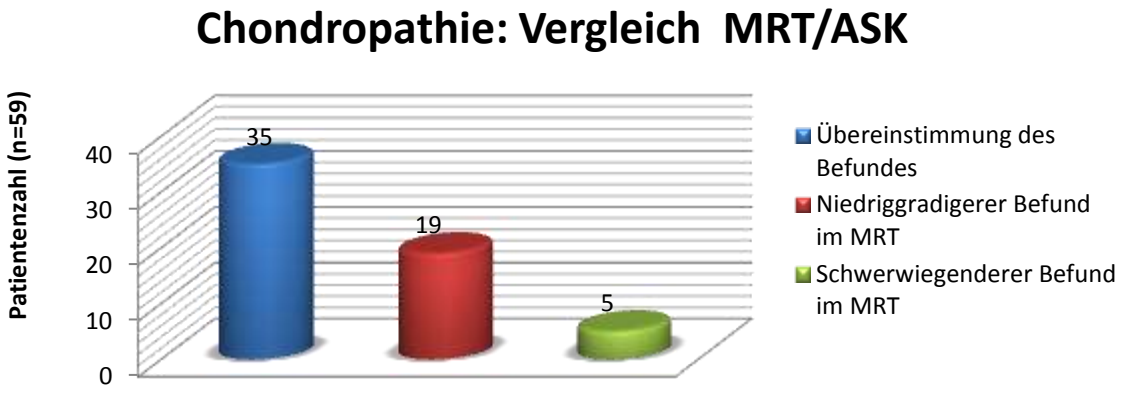

Grafik 20: Vergleich der beschriebenen Chondropathie im MRT und intraoperativ.

3.7.3 Anteriores Impingement

Als Ursache eines anterioren Impingements wurden präoperativ im Röntgenbild bei 28,8% (n=19) der Patienten Osteophyten beschrieben.

Im MRT wurde präoperativ anhand von nachgewiesenen Osteophyten, Meniscoiden und/oder Synovitiden der Verdacht auf ein anteriores Impingement in 16,7% (n=11) der Fälle gestellt. In vier von diesen Fällen stimmte der Befund mit der bereits durchgeführten Röntgen-Untersuchung überein.

Somit wurde präoperativ bei 39,4% (n=26) anhand radiologischer und magnettomographischer Befunde die Diagnose eines Impingements gestellt. Die Sensitivität der MRT bei der Diagnose eines Impingement betrug 44% und die Spezifität 90.9%.

Intraoperativ wurde die Behandlung für ein tatsächliches anteriores Impingement mittels einer Osteophyten-Abtragung, einer Meniscoid-Resektion und einer partiellen Synovektomie bei 96,2% (n=25) dieser Patienten durchgeführt (Grafik 21). Mit der **Kombination aus Röntgen, MRT und das Impingement-Test** nach Molloy et al. (2003) wurde der Verdacht auf ein vorliegendes Impingement bei allen 25 Patienten gestellt, mit einer **Sensitivität von 100%** und einer **Spezifität** von **96,2%**.

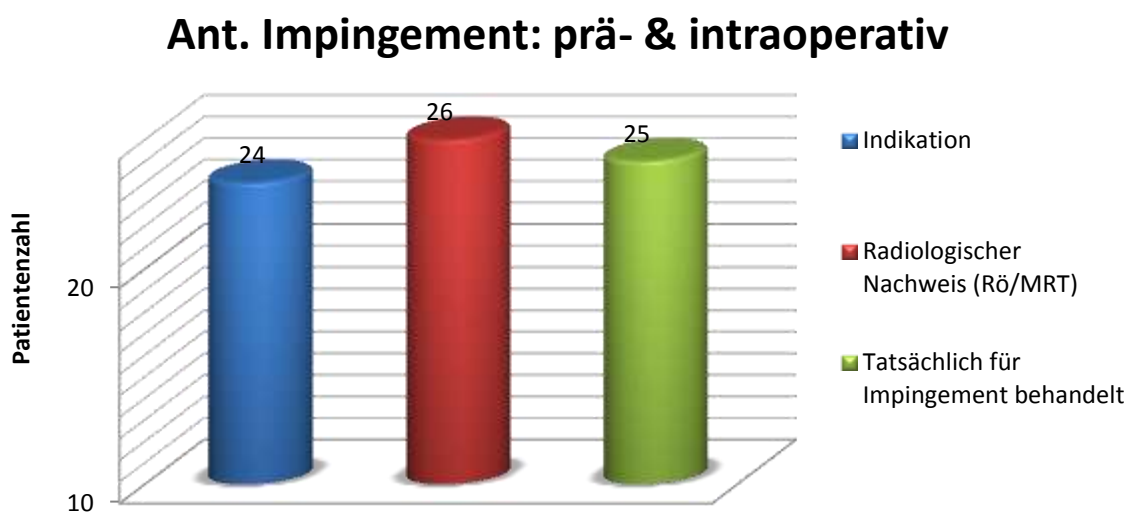

Grafik 21: Vergleich des präoperativen und intraoperativen Befundes beim anterioren Impingement.

3.8 Arthroskopisches Prozedere

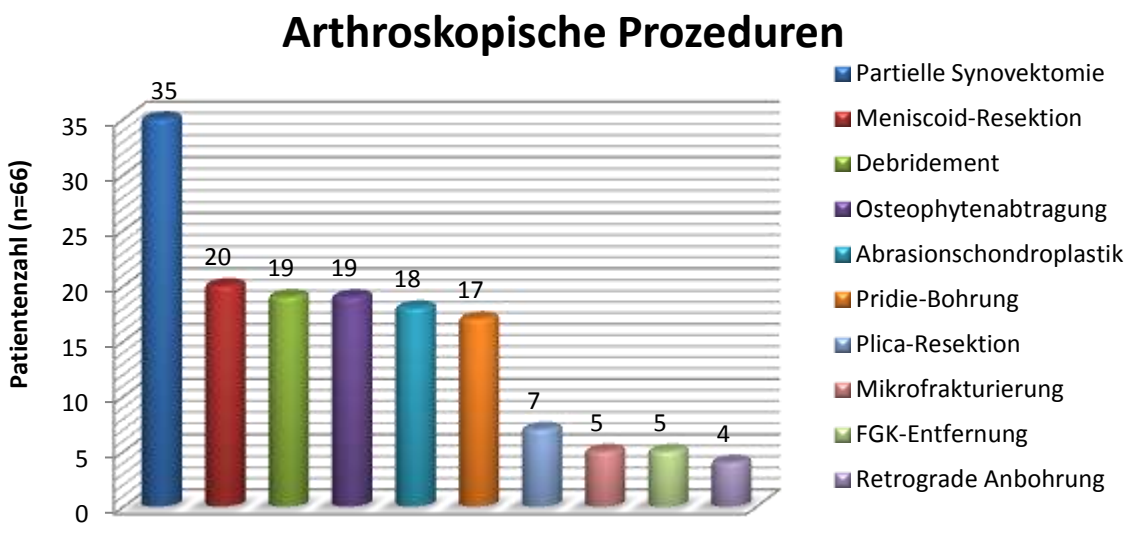

Grafik 22:Häufigkeit der therapeutischen Maßnahmen während der Arthroskopie

Die Analyse aller Operationsberichte ergab, dass die in der Grafik 22 angezeigten Prozeduren abhängig von den jeweiligen pathologischen Befunden durchgeführt wurden. Da bei der Mehrheit der Patienten multiple Auffälligkeiten beschrieben wurden, waren dementsprechend mehr als eine arthroskopische Prozedur erforderlich.

3.9 Nachbehandlung

Im Rahmen der postoperativen Betreuung waren in einigen Fällen zusätzliche diagnostische und/oder therapeutische Maßnahmen erforderlich.

3.9.1 Diagnostische Maßnahmen

In 24% der Fälle (n=16) wurde im postoperativen Verlauf eine erneute kernspintomographische Untersuchung des behandelten oberen Sprunggelenks durchgeführt (siehe 3.5.3). Die Untersuchung wurde erforderlich, um den Verlauf einer behandelten osteochondralen Läsion zu kontrollieren.

3.9.2 Therapeutische Maßnahmen

Bei zwei Fällen (3%) erfolgte innerhalb des untersuchten Zeitraumes eine Rearthroskopie des betroffenen Gelenks wegen unzureichender Beschwerdelinderung, und/oder eines

Beschwerderezidivs. Die arthroskopische Revision wurde in einem Fall drei Monate und in einem weiteren Fall 18 Monate nach dem primären Eingriff durchgeführt.

In einem Fall (1,5%) war im Verlauf eine Arthrodese des oberen Sprunggelenks wegen bestehende starke Beschwerden erforderlich.

In drei Fällen (4,5%) wurden zusätzliche Eingriffe zur Beseitigung einer postoperativen Komplikation durchgeführt.

3.10 Komplikationen

In dem Patientenkollektiv (n=66) hatten 7,5% (n=5) postoperativ eine Komplikation (Tabelle 10). Drei der Komplikationen sind 2003 und zwei Komplikationen 2004 aufgetreten. In drei Fällen (4,5%) war ein operativer Folgeeingriff erforderlich:

- Eine oberflächliche Weichteilinfektion mit operativem Debridement
- Eine infizierte arthrokutane Fistel mit operativer Revision und Resektion
- Ein Gelenkinfekt des OSG mit offener Arthrotomie und Debridement

In den ersten zwei Fällen erfolgte ein Restitutio ad integrum. Im dritten Fall entwickelte sich im Verlauf eine sekundäre Arthrose des oberen Sprunggelenks.

In zwei Fällen (3%) waren die auftretenden Komplikationen spontan rückläufig ohne zusätzliche operative Maßnahmen:

- Eine nicht infizierte arthrokutane Fistel mit spontaner Sistierung der Sekretion und Ausheilung.
- Eine nervale Läsion mit resultierender Hypästhesie im interdigitalen Raum Dig. I-II (N. fibularis profundus – Endast des N. fibularis superficialis - § 1.2.3.2) mit spontaner Wiederherstellung der Sensibilität im Verlauf.

Tabelle 10: Komplikationen nach Arthroskopie des oberen Sprunggelenks (n=5)

Komplikationen nach Arthroskopie des oberen Sprunggelenks (n=5, 7,5%)		
Arthrokutane Fistel	3%	(n=2)
Oberflächiger Weichteilinfekt	1,5%	(n=1)
Gelenkinfekt	1,5%	(n=1)
Läsion N. fibularis profundus	1,5%	(n=1)

3.11 Zusammenfassung der Ergebnisse im modifizierten Weber-Score

Die bisher beschriebenen Ergebnisse wurden anhand des in § 2.3 beschriebenen Weber Scores (1972) klassifiziert und in prä- und postoperative Werte eingeteilt.

Die Score-Ergebnisse wurden beurteilt, indem ein Vergleich zwischen präoperativ und postoperativ gewonnenen Punktzahlen gemäß der Tabelle 9 erfolgte. Zusätzlich wurde die Änderung des Scores im zeitlichen Verlauf während der Nachbehandlung erfasst.

3.11.1 Score-Ergebnisse prä- und postoperativ

Anhand des modifizierten Weber-Scores (1972) zeigten sich präoperativ folgende Ergebnisse (Grafik 23):

Sehr gut	0%	(n=0)
Gut	40,9%	(n=27)
Ausreichend	40,9%	(n=27)
Unbefriedigend	15,2%	(n=10)
Schlecht	3,0%	(n=2)

Der Durchschnittswert lag präoperativ bei 5,5 Punkten.

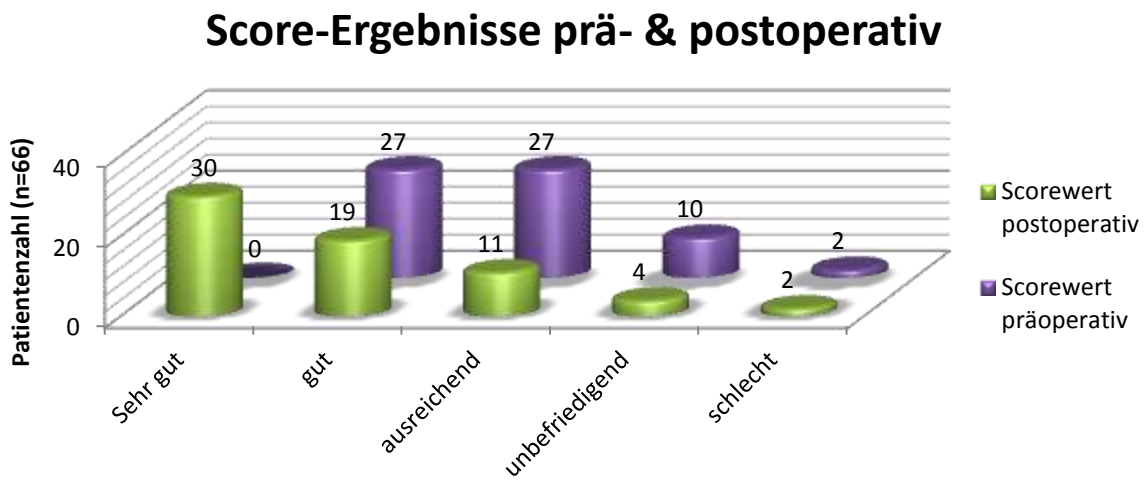

Grafik 23: Patientenverteilung abhängig von Score-Ergebnissen prä- und postoperativ.

Zum Zeitpunkt des Behandlungsabschlusses bzw. der letzten bekannten Vorstellung (durchschnittliche postoperative Betreuung 26 Monate – siehe 3.1.3) zeigte sich an Hand des Scores folgendes Ergebnis (Grafik 23):

Sehr gut	45,5%	(n=30)
Gut	28,8%	(n=19)
Ausreichend	16,7%	(n=11)
Unbefriedigend	6,1%	(n=4)
Schlecht	3,0%	(n=2)

Der Durchschnittswert lag postoperativ bei 2,9 Punkten.

Im Vergleich zeigten postoperativ 71,2% der Patienten (n=47) eine Verbesserung des Score-Werts, 6,1% (n=4) eine Verschlechterung und 22,7% (n=15) keine Änderung. Statistisch ist die Differenz der **prä- und postoperativen Ergebnisse** des Weber-Scores **hochsignifikant** mit $p=3{,}4x10^{-12}$. Das Konfidenzintervall auf dem Niveau 1-a=99% betrug [1,73;3,42] mit einem Mittelwert der Differenz des präoperativen und postoperativen Scores von x=2,57.

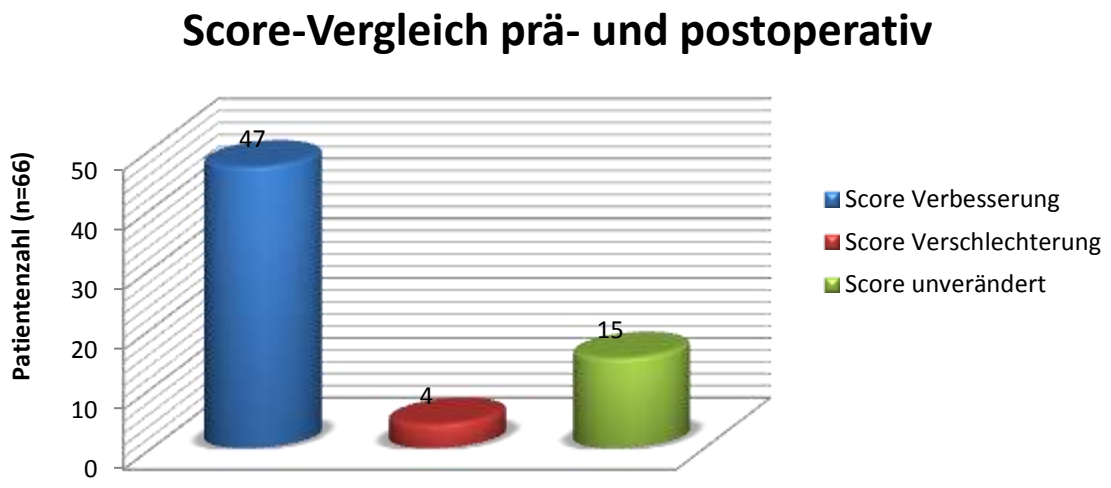

Grafik 24: Patientenverteilung abhängig von der qualitativen Veränderung des Scores.

3.11.1.1 Osteochondrale Läsion

Von den 35 Fällen mit der Diagnose einer osteochondralen Läsion zeigten postoperativ 26 (74,3%) eine Verbesserung des modifizierten Scores nach Weber. Sieben Fälle (20%) wiesen keine Veränderung und zwei Fälle (5,7%) eine Verschlechterung auf. Diese Veränderungen waren hoch signifikant ($p=3{,}4*10^{-8}$).

3.11.1.2 Anteriores Impingement

Insgesamt wurden 24 Patienten im Rahmen eines anterioren Impingements arthroskopiert. Von diesen zeigten 87,5% der Betroffenen (n=21) postoperativ verbesserte Score-Werte. In 8,3% der Fälle (n=2) wurde kein Unterschied beobachtet. Nur ein Patient (4,2%) hatte eine Verschlechterung der postoperativen Punktzahl. Diese Ergebnisse waren hoch signifikant ($p=1,1*10^{-7}$).

3.11.1.3 Arthrose

Von den 13 Fällen mit präoperativer Diagnose einer Arthrose hatten 46,2% (n=6) einen reduzierten Score-Wert nach der Behandlung. Es zeigte sich bei 38,5% der Patienten (n=5) keine Änderung und bei 15,4% (n=2) kam es zu einer Verschlechterung. Im Falle einer Arthrose zeigte sich nach der arthroskopischen Operation keine signifikante Besserung (p=0,09)

3.11.2 Score-Verlauf postoperativ

Die Analyse des zeitlichen Verlaufs des modifizierten Scores nach Weber postoperativ (Grafik 25) zeigt gute bis ausreichende Werte mittelfristig (bis drei Jahre postoperativ). Danach zeigt sich ein Mittelwert über 7 (unbefriedigend). Dieser Anstieg wird durch Score-Werte von Patienten verursacht, die wegen weiter bestehenden oder rezidivierenden Beschwerden postoperativ länger in Nachbehandlung geblieben sind bzw. sich erneut vorgestellt haben. Patienten mit problemlosem postoperativen Verlauf tendierten im Gegensatz dazu früher den Behandlungsabschluss zu erreichen.

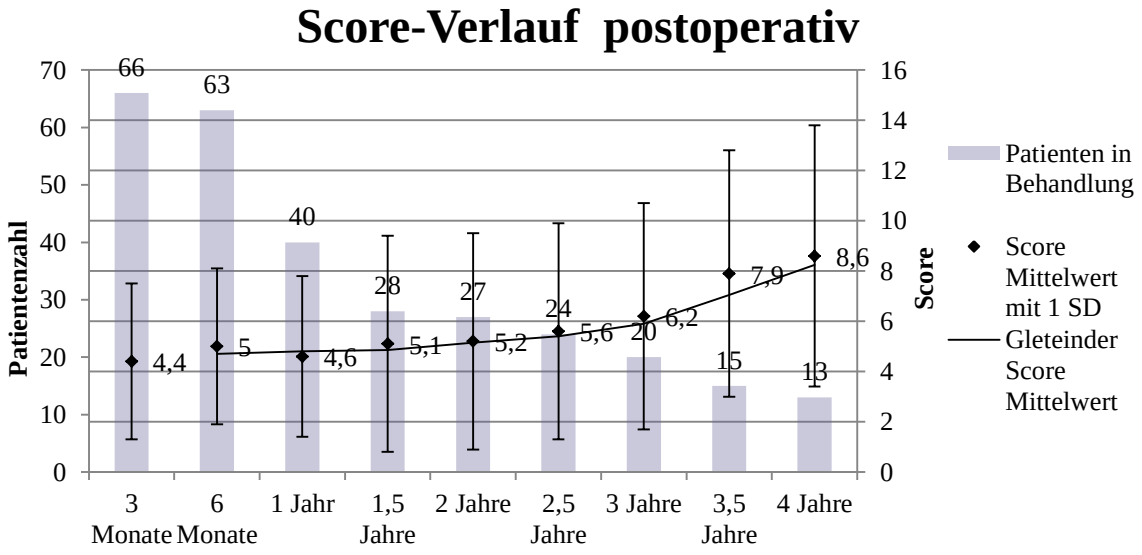

Grafik 25:Score-Mittelwert-Verlauf während der postoperativen Betreuung.

Die Bewertung des Scores der Patienten, die sich vier Jahre postoperativ noch in der Behandlung befanden, zeigte, dass der Anstieg des Mittelwerts durch vier Fälle mit der Primärindikation „Arthrose“ verursacht wurde. Zwei Patienten hatten eine primäre Arthrose (Score 7 und 12) und zwei Patienten hatten eine posttraumatische Arthrose (Score 11 und 12).

3.12 Zusammenfassung der Ergebnisse

Anhand der Auswertung der retrospektiv gesammelten Daten konnten folgende Ergebnisse festgestellt werden:

1. Die Arthroskopie des oberen Sprunggelenks (OSG) erfolgte zu **89%** aufgrund der Indikationen: „**osteochondrale Läsion**“ (n=35), „**anteriores Impingement**“ (n=24) und „**Arthrose**“ (n=13).

   Die restlichen **11%** der Indikationen verteilten sich auf die Diagnosen: „**Chondropathie**“ (n=4), „**freier Gelenkkörper**“ (n=2), „**Plica Synovialis**“ (n=2) und „**Chondromatose**“ (n=1) (Grafik 1).

2. Präoperativ hatten subjektiv alle Patienten Beschwerden (n=66). **Postoperativ** waren **71,2%** der Patienten (n=47) **in ihren Beschwerden gebessert.** Das Score-Ergebnis war „sehr gut“ zu 45,5% (n=30) und „gut“ zu 28,8% (n=19) zum Zeitpunkt des Abschlusses der Nachbehandlung (durchschnittliche Nachuntersuchungszeit 26 Monate).

3. Radiologisch zeigte sich bezüglich der Erkennung **osteochondraler Läsionen (OCL) im präoperativen MRT** eine **Sensitivität und Spezifität von 100%.** Die in 37 Fällen kernspintomographisch beschriebene OCL wurde auch intraoperativ bestätigt. Bei der **Röntgen**-Untersuchung bestand hingegen eine **Sensitivität** von **47%** in Hinblick auf eine OCL.

   Die **postoperative Kernspintomographie** bei den 15 Patienten, die wegen einer OCL behandelt worden waren (durchschnittliche Untersuchungszeit 10 Monate postoperativ), zeigte eine Verbesserung des Befundes in einem Drittel der Fälle (n=5), während fast **zwei Drittel** (n=9) **keine Änderung** aufwiesen. In einem Fall kam es zur Verschlechterung des Befundes.

4. Der Vergleich der **prä- und postoperativen nativen Röntgen-Kontrolle** bezüglich **der Arthrose** im oberen Sprunggelenk zeigte, dass die arthroskopische Operation keinen Einfluss auf die Arthrose hatte. Die durchschnittlich 20 Monate postoperativ durchgeführte Röntgen-Kontrolle zeigte in **über 80% der Fälle** (n=35) **keine Änderung** der Arthrose. Bei fast 20% (n=6) konnte eine Verschlechterung nachgewiesen werden.

5. Die **Erkennung des anterioren Impingements präoperativ** war nur teilweise möglich in der Röntgen-Untersuchung oder mittels MRT alleine möglich. Von den 25 Fällen mit intraoperativ bestätigtem Impingement wurden präoperativ bereits röntgenologisch 76% (n=19) und kernspintomographisch 44% (n=11) erkannt. Allerdings wurde mit der Kombination aus Röntgen, MRT und das Impingement Test nach Molloy et al. (2003) der Verdacht auf ein vorliegendes Impingement bei allen 25 Patienten gestellt mit einer **Sensitivität von 100%** und einer **Spezifität** von **96,2%**.

6. Anhand des für diese Studie modifizierten (§ 2.3) Weber-Scores (1972) konnte bei **71,2% der Patienten** (n=47) eine **hoch signifikante Verbesserung** ($p=3{,}4x10^{-12}$) erreicht werden (Grafik 24). Dieses Ergebnis blieb für etwa drei Jahre erhalten (Grafik 25). Erst ab 3,5-4 Jahren postoperativ zeigte sich ein erneuter Anstieg des Scores bei dem noch in Behandlung befindlichen Kollektiv (n=15). Besonders die rezidivierenden **Beschwerden bei Patienten mit einer Arthrose** des oberen Sprunggelenks (n=4) führten zu diesem Ergebnis.

7. Durch die Arthroskopie des OSG konnten **signifikante Verbesserungen** bei folgenden Patienten erreicht werden:

   a. **74,3%** (n=26) der Patienten mit einer **osteochondralen Läsion** hatten eine signifikante Verbesserung ($p=3{,}4*10^{-8}$).

   b. **87,5%** (n=21) der Patienten mit **anteriorem Impingement** hatten eine signifikante Verbesserung ($p=1{,}1*10^{-7}$).

   c. Bei Patienten mit der Indikation einer **OSG-Arthrose** (n=13) konnte **keine signifikante Besserung** durch die Arthroskopie erzielt werden (p=0,09).

8. In **16 Fällen (24,2%) wurden zusätzliche postoperative diagnostische Maßnahmen** eingeleitet. Es handelte sich um eine kernspintomographische Untersuchung als Verlaufskontrolle nach dem arthroskopischen Eingriff. In sechs Fällen (9,1%) waren zusätzliche operative Maßnahmen erforderlich, drei davon wegen einer Komplikation.

9. Insgesamt traten bei **5 Patienten (7,5%) Komplikationen** auf. In drei der Fälle wurde eine zusätzliche operative Intervention erforderlich. Bei einem Patienten kam es zu einer dauerhaften Schädigung mit sekundärer Sprunggelenksarthrose nach postoperativer Gelenkinfektion.

4 Diskussion

In der vorliegenden Arbeit wurde die Effizienz der Arthroskopie des oberen Sprunggelenks (OSG) in der Abteilung für Orthopädie der Universitätsmedizin Göttingen bei 62 Patienten (66 Arthroskopien) von 2003 bis 2009 analysiert.

4.1 Indikationen zur Arthroskopie des OSG

Die in dieser Studie analysierten Arthroskopien wurden zu annähernd 90% bei den Diagnosen „Osteochondrale Läsion“ (OCL), „Anteriores Impingement“ und „OSG-Arthrose“ durchgeführt. Glazebrook et al. (2009) kamen mit einer Metaanalyse von 92 Publikationen zu dem Ergebnis, dass es mehrere Studien mit Evidenzlevel II bis III gab, die die Indikationsstellung zur Arthroskopie bei osteochondralen Läsionen und OSG-Impingement unterstützen. Die gleiche Publikation beschrieb die Existenz von Evidenz niedriger Qualität (Level IV bis V), welche von der OSG-Arthroskopie bei Arthrose abriet. Eine weitere Metaanalyse (Donnenwerth und Roukis 2012) von 299 Arthroskopien favorisierte ebenfalls die OCL als Indikation für die OSG-Arthroskopie. Hassouna et al. (2007) stellten die Indikation zur Operation beim Impingement (n=55) und bei der OSG-Arthrose (n=25). Allerdings sahen Martin et al. (1989) keine Indikation zur OSG-Arthroskopie bei Arthrose mit Ausnahme von minimalen degenerativen Veränderungen. Jerosch (1999) berichtete, dass die Arthroskopie bei fortgeschrittenen arthrotischen Veränderungen vermieden werden sollte. Dies deckt sich mit den Ergebnissen der vorliegenden Untersuchung.

Im Gegensatz zur o.g. Literatur (Glazebrook et al. 2009; Hassouna et al. 2007) und den Ergebnissen dieser Untersuchung fand Jerosch (1999) keine optimistischen Ergebnisse bei arthroskopischen Eingriffen wegen eines Impingements. Es handelte sich ausschließlich um ein Kollektiv bestehend aus Sportlern, die eine höhere Leistung verlangten, welche postoperativ nicht wieder erreicht werden konnte. In der vorliegenden Analyse stimmten die häufigsten Indikationen „OCL“ und „Impingement“ mit der Literatur überein. Die dritt häufigste Indikation zur OSG-Arthroskopie -„Arthrose“- wird in der aktuellen Literatur (Glazebrook et al. 2009; Jerosch 1999; Martin et al. 1989) mit Ausnahme der Studie von Hassouna et al. (2007) eher kritisch bewertet. In der vorliegenden Untersuchung wurde die Indikation zur OSG-Arthroskopie bei der Diagnose „Arthrose“ nach Ausschöpfung der konservativen Maßnahmen (z. B. analgetische Therapie, Gehhilfe, orthopädisches Schuhwerk) gestellt, um größere operative Eingriffe zu vermeiden bzw. nach hinten zu verschieben.

4.2 Therapieergebnis der OSG-Arthroskopie

Die vorliegende Studie zeigte, dass die arthroskopische Behandlung bei 74,2% (n=49) der Patienten erfolgreich war, was dem Ergebnis „sehr gut“ oder „gut“ in dem modifizierten Weber-Score (§ 2.3) entspricht. Im Jahr 2012 berichteten Brennan et al. nach einer prospektiven Studie von 41 Patienten von einer etwas höheren Erfolgsrate mit 82,9% (n=34) exzellenten oder guten Ergebnissen. Zur Beurteilung wurde in dieser Untersuchung (Brennan et al. 2012) die „Visual Analog Skala Fuß und Sprunggelenk“ (VAS FA) (Richter et al. 2006) angewandt. Ähnliche Resultate wie die vorliegenden Daten zeigten die langfristigen Ergebnisse von Ferkel et al. (2008) nach der OSG-Arthroskopie von 51 Patienten mit einer Nachbehandlungszeit von 71 Monaten. Für die Quantifizierung der Resultate wurde der „American Orthopaedic Foot and Ankle Society“ Score (AOFAS-Score) (Kitaoka et al. 1994) verwandt und 72% der Ergebnisse wurden als „sehr gut“ oder „gut“ eingestuft. In 2003 berichteten Barnes und Ferkel von erfolgreichen Behandlungen bei zwei Drittel der insgesamt 21 behandelten Sportlern mit anteriorer OSG-Pathologie. Sie konnten ihre volle sportliche Leistung wieder erreichen. Mit einem Sportler-Kollektiv bestehend aus 26 Patienten hatten sich ebenfalls Baums et al. (2006) beschäftigt und konnten eine hohe Erfolgsrate nach einem durchschnittlichen „Follow-up“ von 31 Monaten nachweisen. Dabei waren 25 (96,2%) der Operierten sehr zufrieden und wieder im Leistungssportbereich aktiv. Drei Jahre früher konnten Hankemeier et al. (2003) auch von positiven Ergebnissen nach 45 OSG-Arthroskopien berichten. Nach Bewertung mit dem Score von Mazur (1979) zeigte sich ein sehr gutes bis gutes Resultat bei 89% der Fälle. Von 1984 bis 1995 hatte Frank (2001) 48 Arthroskopien bei osteochondralen Frakturen, lokalisierten Osteonekrosen und zystischen Läsionen durchgeführt. Nach einer medianen Nachuntersuchungszeit von fünf Jahren hatten 75% der Behandelten sehr gute bis gute Resultate. Im Gegensatz wurden niedrigere Erfolgsraten durch Ogilvie-Harris und Sekyi-Otu (1995) bei der Behandlung von 27 Patienten beschrieben. Es konnte bei deren Patientengruppe eine signifikante Verbesserung bei 62,9% der Fälle nach 41 Monaten beobachtet werden. Ebenso konnten in der Studie von Hassouna et al. (2007) 12 von 25 Patienten erfolgreich behandelt werden. Während bei den meisten o.g. Studien mit hohen Erfolgsraten (Brennan et al. 2012; Ferkel et al. 2008; Baums et al. 2006; Richter et al. 2006; Barnes und Ferkel 2003; Hankemeier et al. 2003; Frank 2001) bei OSG-Arthroskopien im Rahmen von osteochondralen Läsionen oder eines Impingements analysiert wurden, handelte es sich bei den letzten zwei Studien (Ogilvie-Harris und Sekyi-Otu 1995) und (Hassouna et al. 2007) um Patientengruppen mit Arthrose des OSG.

Das Kollektiv der hier vorgestellten Studie bestand hauptsächlich aus Patienten mit osteochondralen Läsionen, Impingement und OSG-Arthrose und dementsprechend lag der therapeutische Erfolg höher im Vergleich zu Studien von Patienten mit Arthrose, aber

nicht auf gleichem Niveau wie bei der ausschließlichen Behandlung von osteochondralen Läsionen und/oder des OSG-Impingements.

4.3 Korrelation von präoperativer Diagnostik und intraoperativen Befunden

Die Kernspintomographie und ihre kontinuierliche Verbesserung durch technologische Fortschritte und Erhöhung der rechnerischen Leistung tragen eindeutig zu der Genauigkeit der präoperativen Diagnostik bei. In der vorliegenden Studie wurde eine 100%ige Erkennung von OCL ohne falsch positive Befunde beobachtet. Zum gleichen Resultat kamen Bae et al. (2012) nach der retrospektiven Überprüfung der MRT- und Arthroskopiebefunde bei 42 Patienten. Brennan et al. (2012) beschreiben die Kernspintomographie als wertvolles diagnostisches Instrument zum Ausschluss von OCL, denn bei 41 Untersuchungen gab es lediglich zwei falsch positive Befunde. Allerdings war in der gleichen Studie die Erkennung des Impingements in der MRT nur bei 12% der Fälle möglich. Als geeigneter in der Diagnostik wurde das MRT mit Kontrastmittel (Huh et al. 2004) beschrieben. Huh et al. (2004) konnten eine Sensitivität von 76,5% und eine Spezifität von 96,9% bei 36 untersuchten Patienten erreichen. Ferkel et al. (2010) konnten mit einem aktuellen Gerät etwas bessere Sensitivität (83,3%, n=24) erzielen, aber die Spezifität war um nahezu 20% niedriger. Um die Sensitivität der präoperativen Diagnostik in Bezug auf ein vorliegendes Impingement OSG zu verbessern, führten sowohl Brennan et al. (2012) als auch Murawski und Kennedy (2010) zusätzlich eine diagnostische, analgetische Infiltration des anterioren Gelenkkompartiments durch. Konnte durch die Infiltration eine Beschwerdenlinderung erreicht werden, so wurde die Indikation zur Arthroskopie gestellt. Bei den hier vorgestellten Daten war die Sensitivität der Kernspintomographie bezüglich des Impingements im Vergleich zur Literatur deutlich niedriger (44%), was am ehesten auf die aktuellere technische Ausrüstung bei den oben vorgestellten Studien (Ferkel et al. 2010) zurückzuführen ist. Trotzdem wurden alle Fälle (n=25) durch den zusätzlichen Informationsgewinn aus der Röntgenauswertung und dem Impingement Test nach Molloy et al. (2003) mit nur einem falsch positiven Befund erkannt. Somit konnte auf zusätzliche diagnostische Maßnahmen wie der intraartikulären Infiltration und dem damit verbundenen iatrogenen Infektionsrisiko verzichtet werden.

4.4 Effektivität der OSG-Arthroskopie

Die vorliegende Studie zeigte, dass die OSG-Arthroskopie besonders effektiv bei den zwei am häufigsten gestellten Indikationen (OCL und anteriores Impingement) war, mit einer hoch signifikanten Verbesserung ($p<0,001$) anhand des modifizierten Score nach Weber

(1972) - 74,3% (n=26) bzw. 87,5% (n=21) der Fälle. Erneute operative Maßnahmen waren bei diesen zwei Indikationskategorien während der Nachbehandlung nicht erforderlich. Ähnliche Ergebnisse wurden auch in der Literatur (Chuckpaiwong et al. 2008; Schimmer et al. 2001; Ogilvie-Harris und Sarrosa 1999) sowohl für die osteochondralen Läsionen als auch für das Impingement beschrieben. Chuckpaiwong et al. (2008) berichteten nach 105 OSG-Arthroskopien bei OCL zwischen 1997 und 2003 über deutliche Verbesserungen nach der Operation in 70,5% (n=74) der Fälle mit einem durchschnittlichen Nachuntersuchungszeitraum von 32 Monaten. Das Erfolgskriterium war ein Anstieg der Punktezahl im AOFAS-Score von mindestens 50%. Auch Ogilvie-Harris und Sarrosa (1999) berichteten in einem kleineren Kollektiv (n=35) mit der gleichen Indikation bei 79% (n=26) der Patienten von Therapieerfolgen. Diese konnten postoperativ wieder eine volle sportliche Leistung erreichen. Nur ein Patient musste postoperativ auf Sportaktivitäten verzichten. Die durchschnittliche Nachbetreuung betrug in dieser Studie 7,4 Jahre.

Schimmer et al. (2001) berichteten über langfristig gute Ergebnisse bei 16 von 20 Patienten (80%) mit einem AOFAS-Score-Wert von über 50 Punkten, die vor mindestens 10 Jahren operiert wurden. Von diesen Patienten hatten sogar neun eine Punktezahl zwischen 90 und 100. Von den verbliebenen Patienten hatten im Verlauf zwei eine OSG-Arthrodese und zwei jeweils eine OSG-Endoprothese erhalten.

Noch mehr von einer OSG-Arthroskopie zu profitieren scheinen Patienten, die unter ein Impingement des anterioren Kompartiments leiden. Hierbei werden in der Literatur (Murawski und Kennedy 2010; Urguden et al. 2005; Rasmussen und Hjorth 2002) Erfolgsraten von über 90% berichtet. Murawski und Kennedy (2010) publizierten Ergebnisse über die erfolgreiche Behandlung von 38 Patienten (92,7% des Kollektivs), die mindestens 2 Jahre nach der Operation weiterhin Sport ohne Einschränkung betreiben konnten. Über ein längeres Betrachtungsintervall (durchschnittlich etwa 84 Monate) bei 41 Fällen berichteten Urguden et al. (2005) in einer retrospektiven Analyse. 90,2% (n=37) dieser Patienten hatten exzellente oder gute Resultate nach den Kriterien von Meislin (1993). Nach Befragung würden sich alle bis auf einen bei gleichen Beschwerden erneut operieren lassen, welches aber nicht erforderlich war. Eine andere Studie über 105 Patienten mit Impingement des oberen Sprunggelenks (Rasmussen und Hjorth 2002) evaluierte die Ergebnisse zwei Jahre postoperativ mit 85,7% (n=90) als exzellent oder gut.

Im Gegensatz zu Patienten mit OCL oder Impingement konnten in der vorliegenden Untersuchung Patienten mit Arthrose des OSG nicht eindeutig von einer Arthroskopie profitieren. In vier Fällen trat nach 2,5 bis 3 Jahren (§ 3.11.2) sogar eine weitere Verschlechterung auf. Bei zwei Patienten erfolgte eine Rearthroskopie und bei einem Patienten musste im Verlauf eine Arthrodese durchgeführt werden. In der Literatur kamen

Ogilvie-Harris und Sekyi-Otu (1995) zu der Schlussfolgerung, dass nach OSG Arthroskopie bei der Diagnose „Arthrose“ lediglich eine kurzfristige Schmerzlinderung zu erwarten sei und funktionell keine Verbesserung einträte. Die Autoren (Ogilvie-Harris und Sekyi-Otu 1995) betonten deutlich, dass präoperativ den Patienten mit Arthrose realistische Therapieergebnisse zu vermitteln seien. Hassouna et al. (2007) zeigten in ihrer fünfjährigen prospektiven Studie mit 25 OSG Arthrose Patienten, dass nach der Arthroskopie eine endgültige operative Versorgung bei 56% (n=14) dieses Kollektivs mit einer Arthrodese erforderlich war. In der vorliegenden Studie konnte ein so hoher und so invasiver Nachoperationsbedarf bisher nicht nachgewiesen werden. Allerdings lag die durchschnittliche Nachuntersuchungszeit, die analysiert wurde, bei ungefähr zwei Jahren. Es ist also wahrscheinlich, dass im weiteren Verlauf bei Patienten mit OSG-Arthrose erneute operative Eingriffe erforderlich werden könnten.

4.5 Komplikationsrate

Im vorliegenden Studienkollektiv traten insgesamt bei 7,5% (n=5) der Patienten Komplikationen auf. Zur Behandlung war in drei Fällen eine operative Revision nötig. Ein Patient entwickelte bleibende Schäden am OSG.

Ferkel et al. (1996 b) beschrieben Komplikationen bei fast jedem zehnten Patienten (9%, n=55) bei insgesamt 612 OSG Arthroskopien, obwohl die Eingriffe von erfahrenen Operateuren durchgeführt wurden. In der Analyse von Deng et al. (2012) über 260 Operationen zwischen 2005 und 2008 zeigte sich eine Komplikationsrate von 7,69% (n=31), was vergleichbar mit den hier vorgestellten Daten ist. Etwas niedriger (7%) waren die Komplikationen in der Studie von Murawski und Kennedy (2010) bei 41 Arthroskopien. In der weiteren Literatur traten Probleme noch seltener auf. Bei Rasmussen und Hjorth (2002) lag die Komplikationsrate bei 3,8% mit einer Gesamtzahl von 105 untersuchten Fällen, während Brennan et al. (2012) nur von einer nervalen Läsion auf 158 Fälle berichteten und Ogilvie-Harris und Sarrosa (1999) keine Komplikationen zu verzeichnen hatten. Insgesamt traten Probleme also in 0% bis 9% der Fälle auf. Die zusätzliche Anwendung einer Distraktionsvorrichtung für das Sprunggelenk war laut Ferkel et al. (1996 b) neben der direkten Nervenverletzung die Ursache für fast 50% der Komplikationen. Denk et al. (2012) konnten keinen statistisch signifikanten Risikofaktor feststellen. Bei Studien mit Patientengruppen mit der gleichen Indikation osteochondrale Läsion (Brennan et al. 2012), (Murawski und Kennedy 2010) und Impingement (Ogilvie-Harris und Sarrosa 1999) wurden etablierte für die jeweilige Diagnose und standardisierte Verfahren angewandt. Dementsprechend wiederholten sich die gleichen etablierten Procedere. Dieser Faktor begünstigt eine niedrigere Komplikationsrate. In der hier vorgestellten Studie lag die Komplikationsrate im oberen Bereich. Alle Komplikationen

traten allerdings in den Jahren 2003 und 2004 auf, während es zwischen 2005 und 2009 keine Komplikationen gab. Diese Tatsache spricht für eine Verbesserung der Technik und Standardisierung der Operationsmethode im Verlauf.

4.6 Limitation der Untersuchung

Die Anzahl der Arthroskopien in dieser Studie (n=66) war relativ gering im Vergleich zu einigen der vorliegenden Publikationen. Hassouna et al. (2007) analysierten 80 Fälle, während Bonnin und Bouysset (1999) über 95 Arthroskopien und Chuckpaiwong et al. (2008) über 105 Operationen berichteten. Zusätzlich konnten zwei Metaanalysen von insgesamt 299 Arthroskopien (Donnenwerth und Roukis 2012) und 92 Publikationen (Glazebrook et al. 2009) gefunden werden.

Als weitere Einschränkung muss die retrospektive Analyse der vorliegenden Daten gesehen werden. Der Informationsgewinn erfolgte nur durch die Bewertung der Patientenakten. Zusätzlich variierte die Nachuntersuchungszeit von unter ein Jahr bis mehreren Jahren. Wegen der mangelnden Dokumentation musste die Quantifizierung der Daten durch die Anwendung eines Scores mit nur wenigen Parametern (§ 2.3) erfolgen. Die Verwendung von aufwendigeren Scores wie der „American Orthopaedic Foot and Ankle Society“ Score (AOFAS-Score) und die „Visual Analog Skala Fuß und Sprunggelenk“ (VAS FA) würde eine prospektive Studie mit vorgeplanter Befragung und Betreuung der Patienten voraussetzen und konnten somit in dieser Studie nicht angewandt werden.

4.7 Ausblick

In Anbetracht der Literatur lag das Indikationsspektrum, der Therapieerfolg und die Effizienz der Arthroskopie des oberen Sprunggelenks in den Jahren 2003 bis 2009 in der Abteilung Orthopädie der Universitätsmedizin Göttingen im vergleichbaren Niveau mit den kontemporären Studien (Brennan et al. 2012; Donnenwerth und Roukis 2012; Glazebrook et al. 2009; Hassouna et al. 2007; Baums et al. 2006; Richter et al. 2006; Hankemeier et al. 2003; Frank 2001). Ausnahme war die Indikation „Arthrose“, welche wegen schlechter Ergebnisse nur selten analysiert wurde (Glazebrook et al. 2009; Hassouna et al. 2007). Die präoperative Diagnostik mit der Kombination aus klinischer, radiologischer und kernspintomographischer Untersuchung erlaubte in den meisten Fällen der vorliegenden Studie eine zutreffende Diagnose für die Planung der operativen Behandlung. Damit eine weitere Verbesserung der Effizienz der therapeutischen Arthroskopie des oberen Sprunggelenks erreicht werden kann, ist die Indikationsstellung

der OSG Arthroskopie bei Patienten mit degenerativen Veränderungen im OSG, besonders in fortgeschrittenen Stadien, sehr kritisch zu sehen (Jerosch 1999; Martin et al. 1989). Auch wenn der emotionale Druck des leidenden Patienten mit der Hoffnung auf eine schnelle und wenig invasive Therapie zur Arthroskopie drängt, bleiben die Erfolgsaussichten für dieses Patientenkollektiv gering und es besteht ein nicht unerhebliches Komplikationsrisiko.

5 Zusammenfassung

In der vorliegenden Studie wurde eine retrospektive Analyse der Effizienz der therapeutischen Arthroskopie des oberen Sprunggelenks in der orthopädischen Abteilung der Universitätsmedizin Göttingen von 2003 bis 2009 durchgeführt.

Von insgesamt 78 arthroskopischen Operationen konnten 66 ausgewertet werden. Das Durchschnittsalter der Patienten lag bei 36 Jahren. Die durchschnittliche Nachbehandlungszeit betrug 26 Monate.

Die Indikation zur Arthroskopie war zu 43,2% „Osteochondrale Läsion“, zu 29,6% „Anteriores Impingement“, zu 16,0% „OSG-Arthrose“, zu 4,9% „Chondropathie“, zu 2,4% “freier Gelenkkörper, zu 2,4% „Plica Synovialis“ und zu 1,2% „Chondromatose“.

Die präoperative und postoperative Bewertung mit dem modifizierten Score nach Weber (1972) bestehend aus den Parametern Schmerzen, Gangbild, Arthrosegrad und OSG-Funktion zeigte, dass 74,2% (n=42) der Patienten nach der OSG-Arthroskopie gebessert waren ($p=3{,}4x10^{-12}$). Patienten mit der Indikation „Osteochondrale Läsion“ hatten in 74,3% (n=26) eine signifikante Verbesserung ($p=3{,}4*10^{-8}$). Bei der Indikation „Anteriores Impingement“ zeigten 87,5% der Patienten (n=21) eine signifikante Verbesserung ($p=1{,}1*10^{-7}$). In den Fällen mit der Indikation „OSG-Arthrose“ konnte <u>keine</u> signifikante Verbesserung (p=0,09) nachgewiesen werden.

Das postoperative Ergebnis blieb für drei Jahre erhalten. Dann kam es zur Verschlechterung des durchschnittlichen Score-Werts wegen Beschwerderezidiven bei Patienten, die primär mit der Indikation „OSG-Arthrose“ behandelt wurden (6,1%, n=4) sowie dem Wegfall der zufriedenen Patienten im späteren Nachbeobachtungszeitraum. Im gesamten Kollektiv (n=66) erhielt ein Patient im Verlauf eine Arthrodese des oberen Sprunggelenks und zwei Patienten wurden erneut arthroskopiert.

Die Komplikationsrate betrug 7,5% (n=5). Alle Komplikationen traten in 2003 und 2004 auf. Von 2005 bis 2009 wurden keine Komplikationen beschrieben. In drei dieser Fälle war eine Revisionsoperation erforderlich. In einem Fall kam es zu einer Arthrose nach Gelenkinfektion.

Anhand dieser Studie konnte gezeigt werden, dass die Arthroskopie des oberen Sprunggelenks ein sehr geeignetes und komplikationsarmes Verfahren zur Behandlung von osteochondralen Läsionen und des anterioren Impingements ist. Allerdings konnte bei Patienten mit fortgeschrittenen degenerativen Veränderungen langfristig kein

zufriedenstellendes Ergebnis erreicht werden. Eine entsprechende Patientenauswahl mit realistischer Zielsetzung ist deshalb bei diesem Operationsverfahren essentiell.

Tabellenverzeichnis

Tabelle 1: Osteochondrale Läsionen – Ätiologie. 17
Tabelle 2: Kernspintomographische Klassifikation der osteochondralen Läsionen 18
Tabelle 3: Arthroskopische Klassifikation der osteochondralen Läsionen nach Guhl (1982). 18
Tabelle 4: Komplikationen bei der Arthroskopie des oberen Sprunggelenks (Ferkel et al. 2001). 23
Tabelle 5: Röntgen-Klassifikation der Arthrose im OSG nach Pförringer und Stolz (Pförringer und Stolz 1991). 27
Tabelle 6: Röntgen-Klassifikation der osteochondralen Läsionen nach Rodegerdts und Gleißner (1979). 27
Tabelle 7: MRT-Klassifikation von chondralen Läsionen modifiziert nach Outerbridge (Stehling 2011) 28
Tabelle 8: Arthroskopische Klassifikation der Knorpelschäden nach Outerbridge (1961). 28
Tabelle 9: Bewertungskriterien in Anlehnung zum Sprunggellenksscore nach Weber (1972). 30
Tabelle 10: Komplikationen nach Arthroskopie des oberen Sprunggelenks (n=5) 48

Grafikverzeichnis

Grafik 1: Verteilung der medizinischen Diagnosen, die zur OP Indikation führten (Mehrfachnennungen möglich). 32
Grafik 2:Patientenangaben bezüglich deren Schmerzen prä- und postoperativ. 34
Grafik 3: Patientenverteilung abhängig von ihren Schmerzen prä- und postoperativ..... 34
Grafik 4: Patientenangaben bezüglich ihres Gangbildes prä- und postoperativ..... 35
Grafik 5: Veränderung des Gangbildes von prä- zu postoperativ. 36
Grafik 6: Patientenverteilung abhängig von OSG-Funktion prä- und postoperativ. 36
Grafik 7: Veränderung der OSG-Funktion von prä- zu postoperativ. 37
Grafik 8: Patientenverteilung abhängig vom Arthrosegrad im Röntgen präoperativ (n=66) und postoperativ (n=42). 37
Grafik 9: Veränderung der Arthrose postoperativ in den Röntgen-Aufnahmen. 38
Grafik 10: Ergebnisse für die osteochondralen Läsionen im präoperativen Kernspintomogramm. 39
Grafik 11: Patientenverteilung abhängig von der Chondropathie im präoperativen MRT. 40
Grafik 12: Patientenverteilung (n=15) nach Grad der OCL in prä- und postoperativer MRT. 41
Grafik 13:Veränderung der OCL in postoperativer MRT. 41
Grafik 14: Intraoperativ beschriebene pathologische Befunde im OSG (Mehrfache Befunde bei n=66 Patienten). 42
Grafik 15:Patientenverteilung abhängig von der Zahl der pathologischen Befunde..... 42
Grafik 16: Klassifikation der beschriebenen osteochondralen Läsionen nach Guhl (1982). 43
Grafik 17: Klassifikation der beschriebenen Chondropathie nach Outerbridge (1961). 43
Grafik 18:Vergleich von prä- und intraoperativen Befunden bezüglich der osteochondralen Läsionen. 44
Grafik 19: Vergleich von prä- und intraoperativen Befunden bezüglich der Chondropathie. 45
Grafik 20: Vergleich der beschriebenen Chondropathie im MRT und intraoperativ. 45
Grafik 21: Vergleich des präoperativen und intraoperativen Befundes beim anterioren Impingement. 46
Grafik 22:Häufigkeit der therapeutischen Maßnahmen während der Arthroskopie 47
Grafik 23: Patientenverteilung abhängig von Score-Ergebnissen prä- und postoperativ.... 49
Grafik 24: Patientenverteilung abhängig von der qualitativen Veränderung des Scores. ... 50
Grafik 25:Score-Mittelwert-Verlauf während der postoperativen Betreuung. 51

Bilderverzeichnis

Bild 1: Severin Nordentoft (1866-1922). (Kieser und Jackson 2001 S.534). 2
Bild 2: Trochlea tali (Ferkel et al. 1996 a S.21, modifiziert). 4
Bild 3: Anteriore Ansicht, linker Fuß (Ferkel et al. 1996 a S.89, modifiziert). 6
Bild 4: Laterale Ansicht linker Fuß (Ferkel et al. 1996 a S.90, modifiziert)..... 7
Bild 5: Mediale Ansicht linker Fuß (Ferkel et al. 1996 a S.90, modifiziert)..... 8
Bild 6: Stabile Position (a) und instabile Position (b). (Ferkel et al. 1996 a S.21, modifiziert). 9
Bild 7: 0°-, 30°- und 70°-Optik. (Ferkel et al. 1996 a S. 53)..... 11

Literaturverzeichnis

[1] Attmanspacher W, Zech M (2009): Arthroskopische Anatomie und Technik am oberen Sprunggelenk. Arthroskopie 22, 94 - 101

[2] Bae S, Lee HK, Lee K, Lim S, Rim NJ, Kim JS, Cho J (2012): Comparison of arthroscopic and magnetic resonance imaging findings in osteochondral lesions of the talus. Foot Ankle Int 33, 1058 - 1062

[3] Barnes CJ, Ferkel RD (2003): Arthroscopic debridement and drilling of osteochondral lesions of the talus. Foot Ankle Clin 8, 243 - 257

[4] Baums MH, Kahl E, Schultz W, Klinger HM (2006): Clinical outcome of the arthroscopic management of sports-related "anterior ankle pain": a prospective study. Knee Surg Sports Traumatol Arthrosc 14, 482 - 486

[5] Becher C, Thermann H (2005): Results of microfracture in the treatment of articular cartilage defects of the talus. Foot Ankle Int 26, 583 - 589

[6] Berndt AL, Harty M (1959): Transchondral fractures (osteochondritis dissecans) of the talus. J Bone Joint Surg Am 41-A, 988 - 1020

[7] Bohndorf K (1998): Osteochondritis (osteochondrosis) dissecans: a review and new MRI classification. Eur Radiol 8, 103 - 112

[8] Bonnin M, Bouysset M (1999): Arthroscopy of the ankle: analysis of results and indications on a series of 75 cases. Foot Ankle Int 20, 744 - 751

[9] Brennan SA, Rahim F, Dowling J, Kearns SR (2012): Arthroscopic debridement for soft tissue ankle impingement. Ir J Med Sci 181, 253 - 256

[10] Burman MS (1931): Arthroscopy or the direct visualization of joints - An experimental cadaver study. J Bone Joint Surg Am 13, 669 - 695

[11] Chuckpaiwong B, Berkson EM, Theodore GH (2008): Microfracture for osteochondral lesions of the ankle: outcome analysis and outcome predictors of 105 cases. Arthroscopy 24, 106 - 112

[12] Deng DF, Hamilton GA, Lee M, Rush S, Ford LA, Patel S (2012): Complications associated with foot and ankle arthroscopy. J Foot Ankle Surg 51, 281 - 284

[13] Donnenwerth MP, Roukis TS (2012): Outcome of arthroscopic debridement and microfracture as the primary treatment for osteochondral lesions of the talar dome. Arthroscopy 28, 1902 – 1907

[14] Ferkel RD, Glick JM, Guhl JF, Hawkins RB, Brahme SK, Orwin JF, Reid M, Schweitzer ME, Stone JW, Weiss RA: Arthroscopic Surgery - The Foot And Ankle; hrsg. v.Whipple TL; Lippincott-Raven, Philadelphia 1996 a, 13 - 118

[15] Ferkel RD, Heath DD, Guhl JF (1996 b): Neurological complications of ankle arthroscopy. Arthroscopy 12, 200 – 208

[16] Ferkel RD, Small HN, Gittins JE (2001): Complications in foot and ankle arthroscopy. Clin Orthop Relat Res o. Bandzahl, 89 - 104

[17] Ferkel RD, Zanotti RM, Komenda GA, Sgaglione NA, Cheng MS, Applegate GR, Dopirak RM (2008): Arthroscopic treatment of chronic osteochondral lesions of the talus: long-term results. Am J Sports Med 36, 1750 - 1762

[18] Ferkel RD, Tyorkin M, Applegate GR, Heinen GT (2010): MRI evaluation of anterolateral soft tissue impingement of the ankle. Foot Ankle Int 31, 655 - 661

[19] Frank A (2001): [Arthroscopic treatment of osteochondral lesions of the talar dome]. Orthopade 30, 37 - 46

[20] Glazebrook MA, Ganapathy V, Bridge MA, Stone JW, Allard JP (2009): Evidence-based indications for ankle arthroscopy. Arthroscopy 25, 1478 - 1490

[21] Guhl JF (1982): Arthroscopic treatment of osteochondritis dissecans. Clin Orthop Relat Res 65 - 74

[22] Hankemeier S, Muller EJ, Kaminski A, Muhr G (2003): [10-year results of bone marrow stimulating therapy in the treatment of osteochondritis dissecans of the talus]. Unfallchirurg 106, 461 - 466

[23] Hassouna H, Kumar S, Bendall S (2007): Arthroscopic ankle debridement: 5-year survival analysis. Acta Orthop Belg 73, 737 - 740

[24] Hefti F: Kinderorthopädie in der Praxis; o. Hrsg.; 2. Auflage; Springer Medizin Verlag, Heidelberg 2006, 425 - 426

[25] Huh YM, Suh JS, Lee JW, Song HT (2004): Synovitis and soft tissue impingement of the ankle: assessment with enhanced three-dimensional FSPGR MR imaging. J Magn Reson Imaging 19, 108 - 116

[26] Jackson RW (1987): Memories of the early days of arthroscopy: 1965-1975. The formative years. Arthroscopy 3, 1 - 3

[27] Jerosch J (1999): [Arthroscopic ankle surgery. Indications, methods, results, complications]. Orthopäde 28, 538 - 549

[28] Kieser CW, Jackson RW (2001): Severin Nordentoft: The first arthroscopist. Arthroscopy 17, 532 – 535

[29] Kieser CW, Jackson RW (2003): Eugen Bircher (1882-1956) the first knee surgeon to use diagnostic arthroscopy. Arthroscopy 19, 771 - 776

[30] Kitaoka HB, Alexander IJ, Adelaar RS, Nunley JA, Myerson MS, Sanders M (1994): Clinical rating systems for the ankle-hindfoot, midfoot, hallux, and lesser toes. Foot Ankle Int 15, 349 - 353

[31] Kramer J, Scheurecker A, Mohr E (1995): [Osteochondral lesions]. Radiologe 35, 109 - 116

[32] Lahm A, Erggelet C, Steinwachs M, Reichelt A (2000): Arthroscopic management of osteochondral lesions of the talus: results of drilling and usefulness of magnetic resonance imaging before and after treatment. Arthroscopy 16, 299 - 304

[33] Lundeen GW (1987): Historical perspectives of ankle arthroscopy. J Foot Surg 26, 3 - 7

[34] Martin DF, Baker CL, Curl WW, Andrews JR, Robie DB, Haas AF (1989): Operative ankle arthroscopy. Long-term followup. Am J Sports Med 17, 16 - 23

[35] Mazur JM, Schwartz E, Simon SR (1979): Ankle arthrodesis. Long-term follow-up with gait analysis. J Bone Joint Surg Am 61, 964 - 975

[36] Meislin RJ, Rose DJ, Parisien JS, Springer S (1993): Arthroscopic treatment of synovial impingement of the ankle. Am J Sports Med 21, 186 - 189

[37] Molloy S, Solan MC, Bendall SP (2003): Synovial impingement in the ankle. A new physical sign. J Bone Joint Surg Br 85, 330 - 333

[38] Murawski CD, Kennedy JG (2010): Anteromedial impingement in the ankle joint: outcomes following arthroscopy. Am J Sports Med 38, 2017 - 2024

[39] Ogilvie-Harris DJ, Sarrosa EA (1999): Arthroscopic treatment of osteochondritis dissecans of the talus. Arthroscopy 15, 805 - 808

[40] Ogilvie-Harris DJ, Sekyi-Otu A (1995): Arthroscopic debridement for the osteoarthritic ankle. Arthroscopy 11 , 433 - 436

[41] Outerbridge RE (1961): The etiology of chondromalacia patellae. J Bone Joint Surg Br 43-B, 752 - 757

[42] Pässler HH, Yang Y: Sports Injuries; hrsg. v. Doral MN, Tandogan RN u.a.; Springer Berlin Heidelberg, 2012, 5-13

[43] Pforringer W, Stolz P (1991): [Treatment of fresh fibular capsular ligament lesion]. Sportverletz Sportschaden 5, 142 - 148

[44] Pretterklieber ML (1999): [Anatomy and kinematics of the human ankle joint]. Radiologe 39, 1 - 7

[45] Rasmussen S, Hjorth JC (2002): Arthroscopic treatment of impingement of the ankle reduces pain and enhances function. Scand J Med Sci Sports 12, 69 - 72

[46] Richter M, Zech S, Geerling J, Frink M, Knobloch K, Krettek C (2006): A new foot and ankle outcome score: questionnaire based, subjective, visual-analogue-scale, validated and computerized. Foot Ankle Surg 12, 191 - 199

[47] Rodegerdts U, Gleißner S (1979): Langzeiterfahrungen mit der operativen Therapie der Osteochondrosis dissecans des Kniegelenkes. Orthop Praxis 8, 612 - 622

[48] Schimmer RC, Dick W, Hintermann B (2001): The role of ankle arthroscopy in the treatment strategies of osteochondritis dissecans lesions of the talus. Foot Ankle Int 22, 895 - 900

[49] Seiler H (1999): [The upper ankle joint. Biomechanics and functional anatomy]. Orthopade 28, 460 - 468

[50] Solomon LB, Ferris L, Henneberg M (2006): Anatomical study of the ankle with view to the anterior arthroscopic portals. ANZ J Surg 76, 932 - 936

[51] Stehling C: Cartilage Imaging-Significance, Techniques, and New Developments; hrsg. v. Link TM; Springer, New York Dordrecht Heidelberg London 2011, 93 - 102

[52] Strobel MJ: Arthroskopische Chirurgie; o. Hrsg.; 1. Auflage; Springer Verlag, Berlin Heidelberg New York 1998, 595 - 664

[53] Süssenbach F, Maaz B, Gierse H, Bergmann EG: Das obere Sprunggelenk: Angeborene und erworbene Schäden. (Fortschritte in Orthopädie und Traumatologie); hrsg v.Stahl C; ecomed Verlaggesellschaft, Landsberg/Lech 1996, 13 - 167

[54] Urguden M, Soyuncu Y, Ozdemir H, Sekban H, Akyildiz FF, Aydin AT (2005): Arthroscopic treatment of anterolateral soft tissue impingement of the ankle: evaluation of factors affecting outcome. Arthroscopy 21, 317 - 322

[55] Van Dijk CN, Sonneveld H, De Leeuw P, Krips R: Surgical Techniques in Sports Medicinehrsg v.ElAttrache NS, Harner CD u.a.; 1. Auflage; Lippincott Williams & Wilkins, Philadelphia 2007, 674-686

[56] Weber BG: Die Verletzungen des oberen Sprunggelenkes. (Aktuelle Probleme in der Chirurgie), o. Hrsg.; 2. Auflage; Huber, Bern Stuttgart Wien 1972, 102 – 107

[57] Weiß C: Basiswissen Medizinische Statistik; 3. Auflage; Springer Medizin Verlag, Heidelberg 2005

Lebenslauf

Als ältester Sohn von Epameinondas Tsaknakis und Panagiota Adamantiadi-Tsaknaki aus Griechenland wurde ich, Konstantinos Tsaknakis, am 20. April 1979 in Glasgow in Schottland geboren, wo meine Familie aus beruflichen Gründen für vier Jahre lebte. Mein Vater absolvierte dort im Hochschulinstitut „Royal College of Physicians and Surgeons of Glasgow“ die Weiterbildung zum Kieferorthopäden und ein Jahr nach der Geburt meiner Schwester Iris-Maria Tsaknaki am 13. Februar 1982 kehrten wir nach Athen zurück.

In Athen besuchte ich von 1985 bis 1991 die Grundschule in der Privatschule „Lyzeum die Athene“ und anschließend besuchte ich das Gymnasium der gleichen Einrichtung ab 1992. Durch ein Schüleraustausch-Programm kam ich 1994 zum ersten Mal nach Deutschland und in Kontakt mit der deutschen Kultur. In den folgenden Jahren baute ich meine Deutsch- und Englischkenntnisse aus. Im Jahr 1994 erhielt ich das Sprachdiplom „Certificate of Proficiency in English“ der Cambridge Universität. In 1995 wurde ich wegen sehr guter schulischer Leistungen zur Teilnahme im Forum „London International Youth Science Forum“ gewählt. 1997 erhielt ich mein Abitur mit besonderer Auszeichnung.

Im Jahr 1998 begann ich in der Medizischen Universität Patras (Griechenland) das Studium der Humanmedizin, welches ich mit dem Staatsexamen im Herbst 2004 abschloss. Während meiner Studienzeit führte ich chirurgische Famulaturen in Deutschland in der Medizinischen Fakultät der Universität zu Köln (Orthopädie) und in Österreich in der Medizinischen Universität Wien (Plastische und Rekonstruktive Chirurgie) und im Landesklinikum Mistelbach (Augenheilkunde) durch. In 2003 absolvierte ich das deutsche Kleinsprachdiplom des Goethe-Instituts in Athen. Nach Bestehen des Staatsexamens mit der Note „sehr gut“ und Erlangung der Approbation als Arzt am 2. November 2004 bewarb ich mich in Deutschland für die Weiterbildung zum Facharzt für Orthopädie und Unfallchirurgie.

Am 1. Oktober 2005 begann meine Facharztausbildung in der Abteilung für Orthopädie unter Prof. W. Schultz der Universitätsmedizin Göttingen und am 18. Januar 2012 legte ich erfolgreich die Facharztprüfung für Orthopädie und Unfallchirurgie ab.

Seit Anfang 2012 bin ich im Schwerpunkt Kinderorthopädie des „Operativen Kinderzentrums“ tätig, wo ich unter Anregung von Herrn Prof. W. Schultz und in der Betreuung von Frau Prof. A.K. Hell die vorliegende Dissertation geschrieben habe.

Seit August 2010 bin ich mit der Medizinerin Birgit Tsaknakis (geborene Hannemann) verheiratet. Am 3. Januar 2013 wurde unser erster Sohn Philippos geboren.

Danksagung

Bei Herrn Prof. Dr. med. W. Schultz bedanke ich mich herzlich für das Überlassen dieses Themas und seine wertvolle Beratung.

Frau Prof. Dr. med. A. K. Hell danke ich besonders für die enge Betreuung bei der Bearbeitung des Themas und für das zu jeder Zeit hilfsbereite zur Seite stehen.

Meinen Kollegen Frau Dr. med. E. von Richthofen und Dr. med. H. Lorenz danke ich sehr für ihre kritischen Empfehlungen und Korrekturen sowie für die technische Beratung bei der Gestaltung dieser Promotionsarbeit.

Meiner Frau Birgit bin ich ewig dankbar für ihre Geduld bei der Korrektur von grammatikalischen und syntaktischen Fehlern, die unvermeidbar bei der Anfertigung einer solchen Arbeit in einer anderen als der eigenen Muttersprache eintreten. Ihre Ausdauer ist zu bewundern.