Aus der Abteilung Nuklearmedizin
(Prof. Dr. med. J. Meller)
im Zentrum Radiologie
der Medizinischen Fakultät der Universität Göttingen

Klinischer Stellenwert der [^{18}F]Fluor-2'-Deoxyglukose-Positronenemissionstomografie ([^{18}F]FDG-PET) in der präoperativen und postoperativen Situation bei Patienten mit R0-resezierten Lebermetastasen eines kolorektalen Karzinoms

INAUGURAL-DISSERTATION
zur Erlangung des Doktorgrades
der Medizinischen Fakultät
der Georg-August-Universität zu Göttingen

vorgelegt
von
Janette Sywall
aus
Sangerhausen

Göttingen 2011

D e k a n: Prof. Dr. med. C. Frömmel

I. Berichterstatter: Prof. Dr. med. J. Meller

II. Berichterstatter/in: Prof. Dr. med. M. Ghadimi

Tag der mündlichen Prüfung: 15.11.2011

Inhaltsverzeichnis

1 EINLEITUNG 1

1.1 Kolorektale Karzinome (KRK) 1
1.1.1 Epidemiologie 1
1.1.2 Einteilung in Kolon- und Rektumkarzinome 1
1.1.3 Kanzerogenese 2
1.1.4 Risikofaktoren und Ätiologie 2
1.1.5 Histopathologische Klassifikation 3
1.1.6 Stadieneinteilung 3
1.1.7 Primärdiagnostik der KRK 3
1.1.7.1 Stellenwert der [^{18}F]FDG-PET in der Primärdiagnostik 4
1.1.7.2 CEA in der Diagnostik 4
1.1.8 Therapie der KRK 4
1.1.9 Prognose der KRK 5
1.2 Metastasierung 6
1.2.1 Lokalisation von Metastasen 6
1.2.2 Mechanismen bei der Entstehung von KRK-LM 6
1.2.3 Diagnostik der KRK-Metastasen 7
1.2.3.1 Stellenwert der [^{18}F]FDG-PET in der Diagnostik von KRK-LM und des Rezidivs 7
1.2.3.2 Einfluss der [^{18}F]FDG-PET auf das therapeutische Vorgehen bei KRK-LM. 7
1.2.4 Therapie der Metastasen 8
1.2.4.1 Lebermetastasierung 8
1.2.4.2 Pulmonale Metastasierung 8
1.2.4.3 Gleichzeitiges Vorliegen pulmonaler und hepatischer Metastasen 9
1.2.5 Möglichkeiten der adjuvanten Therapie nach Resektion von KRK-LM 9
1.3 Ziel der Studie 10

2 MATERIAL UND METHODEN 11

2.1 Funktionsweise der [^{18}F]FDG-PET 11
2.1.1 Physikalische Grundlagen der [^{18}F]FDG-PET 11
2.1.2 Aufbau des [^{18}F]FDG-PET-Gerätes 13
2.1.3 Einflussfaktoren auf die Genauigkeit der [^{18}F]FDG-PET 14
2.1.4 Bildrekonstruktion 14
2.1.5 Korrekturmöglichkeiten 15
2.1.6 Verwendeter [^{18}F]FDG-PET-Scanner, Akquisition und Rekonstruktion der Daten 16

2.2 [^{18}F]Fluor-2'-Deoxyglukose ([^{18}F]FDG) 17
2.2.1 Struktur 17
2.2.2 Glukosetransporter 17
2.2.3 [^{18}F]FDG-Aufnahme 18
2.3 Standard Uptake Value (SUV) 19
2.3.1 Ermittlung von Ratenkonstanten 19
2.3.2 Einsatz des SUV 19
2.4 Die Computertomografie 20
2.4.1 Funktionsweise der Computertomografie 20
2.4.2 Verwendeter Computertomograf 20
2.5 Studiendesign und Ablauf der Studie sowie der Untersuchungen 21
2.5.1 Studiendesign 21
2.5.2 Ablauf der Phase-II-RAIT-Studie 21
2.5.3 Vorbereitung der Patienten auf die [^{18}F]FDG-PET-Untersuchungen 22
2.5.4 Ablauf der [^{18}F]FDG-PET-Untersuchungen 22
2.5.5 Ablauf der CT-Untersuchungen 23
2.6 Befundinterpretation und Auswertung der [^{18}F]FDG-PET- und CT-Bilder 23
2.6.1 Abgrenzung des Tumors 23
2.6.2 Qualitative und quantitative Auswertung 24
2.6.3 Definition und Bewertung einer Läsion in der [^{18}F]FDG-PET 25
2.6.4 Auswertung der CT-Bilder 27

3 ERGEBNISSE 28

3.1 Patientencharakteristik und Lebermetastasen 28
3.1.1 Patientencharakteristik zum Zeitpunkt des Einschlusses in die vorliegende Studie 28
3.1.2 Histologie und pathologischer Befund der R0-resezierten KRK-LM 28
3.2 Ergebnisse der [^{18}F]FDG-PET-Untersuchungen 29
3.2.1 Anzahl und zeitlicher Abstand der durchgeführten bildgebenden Verfahren 29
3.2.2 Einzelergebnisse der PET 1-4 30
3.2.2.1 PET 1 30
3.2.2.2 PET 2 31
3.2.2.3 PET 3 33
3.2.2.4 PET 4 34
3.2.3 Bewertung der [^{18}F]FDG-PET-Untersuchungen PET 1-4 35
3.2.3.1 Bewertung der visuellen Ergebnisse 35
3.2.3.2 Bewertung der quantitativen Ergebnisse 36
3.2.4 Rezidive während der Studie 36

4 DISKUSSION 37

4.1 Diskussion der Methode 38
4.1.1 Kritische Betrachtung der [^{18}F]FDG-PET in der onkologischen Diagnostik 38
4.1.2 Kritische Betrachtung des SUV 39
4.1.2.1 Blutzuckerspiegel 40
4.1.2.2 Zeitintervall der Messung nach Injektion des Tracers 40
4.1.2.3 Einfluss des Körpergewichts 41
4.1.2.4 Weitere Einflussfaktoren auf den SUV 41
4.1.3 Visuelle und quantitative Analyse 41
4.2 Diskussion der Ergebnisse der [^{18}F]FDG-PET-Untersuchungen 42
4.2.1 Präoperativ durchgeführte [^{18}F]FDG-PET-Untersuchungen (PET 1) 42
4.2.1.1 Intrahepatische Läsionen 43
4.2.1.2 Extrahepatische Läsionen 44
4.2.2 Postoperativ durchgeführte [^{18}F]FDG-PET-Untersuchungen (PET 2-4) 45
4.2.2.1 Intrahepatische Läsionen 45
4.2.2.2 Extrahepatische Läsionen 47
4.3 Befundmuster 48
4.4 Aktueller Stellenwert der [^{18}F]FDG-PET vor Resektion von KRK-LM und in der Rezidivdiagnostik 50
4.5 Früherkennung eines metastatischen Geschehens mittels [^{18}F]FDG-PET 52
4.6 Fazit und Ausblick in Hinsicht auf die [^{18}F]FDG-PET/CT 52

5 ZUSAMMENFASSUNG 55

5.1 Ziel 55
5.2 Methode 55
5.3 Ergebnisse 55
5.4 Fazit 56

6 ANHANG 57

6.1 Tabellen 57
6.2 Abbildungen 65
6.3 Gleichungen 70

7 LITERATURVERZEICHNIS 71

Abkürzungensverzeichnis

BGO	Bismuth-Germanat
CA 19-9	Carbohydrat-Antigen 19-9
CEA	Carcino-Embryonales Antigen
CED	chronisch entzündliche Darmerkrankungen
Cis	Carcinoma in situ
CT	Computertomografie
Cx	Chemotherapie
ECM	extrazelluläre Matrix
[^{18}F]FDG	[^{18}F]Fluor-2'-Deoxyglukose
[^{18}F]FDG-PET	[^{18}F]Fluor-2'-Deoxyglukose-Positronenemissionstomografie
5-FU	Fluoropyrimidin
FN	falsch negativ
FP	falsch positiv
GLUT	Glukosetransporter
^{131}I	^{131}Iod
KRK	kolorektale Karzinome
KRK-LM	kolorektale Lebermetastasen
MMP	Metalloproteasen
MRT	Magnetresonanztomografie
npW	negativ prädiktiver Wert
PET	Positronenemissionstomografie
ppW	positiv prädiktiver Wert
R	Residualtumor
RAIT	Radioimmuntherapie
RCx	Radiochemotherapie
RN	richtig negativ
ROI	region of interest
RP	richtig positiv
SUV	Standard Uptake Value
T-B-Verhältnis	Target-Background-Verhältnis
UICC	Union internationale contre le cancer
VEGF	Vascular Endothelian Growth Factor

1 Einleitung

Diese Arbeit beschäftigt sich mit den [^{18}F]FDG-PET-Daten aus einer prospektiven Phase-II-RAIT-Studie, in der die Verträglichkeit und Wirksamkeit einer Radioimmuntherapie mit [^{131}I]-Labetuzumab nach potentiell kurativer Resektion kolorektaler Lebermetastasen überprüft werden sollte.
Aus diesem Grund wird im Folgenden einleitend auf kolorektale Karzinome, deren Diagnostik und Therapie sowie den Stellenwert der einzelnen diagnostischen Methoden eingegangen.

1.1 Kolorektale Karzinome (KRK)

1.1.1 Epidemiologie

Kolorektale Karzinome (KRK) sind nach dem Mamma- bzw. Prostatakarzinom die zweithäufigsten Tumorerkrankungen der westlichen Welt. Die Inzidenz bei den Deutschen beträgt ungefähr 73000 neue Fälle pro Jahr (Haberland et al. 2010). Unter den malignen Erkrankungen stellen die KRK die zweithäufigste Todesursache dar. In Deutschland liegt die jährliche Mortalität bei ca. 26000 Patienten (Becker 2003).

1.1.2 Einteilung in Kolon- und Rektumkarzinome

Die Unterscheidung zwischen einem Kolon- und Rektumkarzinom erfolgt klinisch anhand des gemessenen Abstandes von der Anokutanlinie mittels starren Rektoskops. Ein Rektumkarzinom liegt laut UICC 2002 dann vor, wenn der Tumor ≤16 cm von der Anokutanlinie entfernt ist (Wittekind et al. 2002). Dabei werden zusätzlich noch einmal Tumore des oberen Rektumdrittels (12-16 cm), des mittleren (6-<12 cm) und unteren Drittels (<6 cm) unterschieden. Alle Tumore, die höher als 16 cm von der Anokutanlinie lokalisiert sind, zählen zu den Kolonkarzinomen.
Über die Hälfte (55%) der KRK entstehen im Rektum, ca. 25% im Sigma und 20% im übrigen Kolon. Seltener kommt es auch zu sporadischen Mehrfachkarzinomen mit Lokalisationen in Kolon und Rektum (bei 2-3% der Patienten) (Nikoloudis et al. 2004).

1.1.3 Kanzerogenese

Pathologisch ist das KRK ein Sammelbegriff für maligne Primärtumore des Epithels mit drüsiger Differenzierung. Sie entstehen aus präkanzerösen Vorläuferläsionen, meist Adenomen. Die Entwicklung eines KRK aus einem Adenom wird auch als Adenom-Karzinom-Sequenz bezeichnet.

Vereinfacht zusammengefasst kommt es bei der Entwicklung von KRK durch verschiedene Mutationen zum einen zur Inaktivierung von Tumorsuppressorgenen, wie z.B. dem APC-Protein (Adenomatous-polyposis-coli-Protein), und zum anderen zur Aktivierung von Proto-Onkogenen, wie z.B. dem K-ras-Gen (Kirsten rat sarcoma). Dadurch verliert die Zelle die Kontrolle über ihre Zellregulation. Das normale Darmepithel hyperproliferiert, es kommt zum unkontrollierten Wachstum und es entwickelt sich eine adenomatöse Dysplasie. Ein weiterer entscheidender Schritt in der Adenom-Karzinom-Sequenz stellt der Funktionsverlust des Suppressorgens p53 und damit der Verlust der DNA-Reparatur-Kontrolle und des Zellzyklus dar, wodurch es zur malignen Transformation der Präkanzerose zum Karzinom kommt (Hsieh et al. 2005). Hierbei handelt es sich primär noch um ein Carcinoma in situ (Cis), das die Basalmembran noch nicht durchbrochen hat. Kommt es zum ungehinderten Wachstum des Cis, kann es die Submukosa und die darunter liegenden Schichten infiltrieren und sich zu einem invasiven Karzinom entwickeln.

1.1.4 Risikofaktoren und Ätiologie

Die Wahrscheinlichkeit für das Auftreten von KRK kann mit dem „Cancer Risk Index“ abgeschätzt werden (Colditz et al. 2000). Der größte Risikofaktor hierbei scheint die genetische Veranlagung zu sein.

Ein weiterer wichtiger Risikofaktor ist die zunehmende Entwicklung von Adenomen im Alter. Während die Prävalenz von Adenomen bei den 55-59-Jährigen 2,6% beträgt, liegt sie bei den Über-80-Jährigen bereits bei 5,1-5,6% (Brenner et al. 2007; Fietkau et al. 2004).

Auch der Lebensstil, wie z.B. ein zu hoher Body-Mass-Index, Bewegungsmangel, Rauchen, Alkohol und falsche Ernährung scheinen weitere Risikofaktoren bei der Entstehung von KRK zu sein (Colditz et al. 2000; Giacosa et al. 1999; Giovannucci 2001; Tiemersma et al. 2003).

1.1.5 Histopathologische Klassifikation

Histologisch handelt es sich bei den KRK in bis zu 90% der Fälle um gut bis mäßig differenzierte Adenokarzinome (Grading 1 oder 2). Seltenere Varianten sind das schlecht-differenzierte G3-Adenokarzinom und das muzinöse Adenokarzinom, welche zusammen etwa 10% ausmachen. In bis zu 1% der Fälle treten undifferenzierte (G4) Siegelringkarzinome auf (Secco et al. 1994).

1.1.6 Stadieneinteilung

Zur Stadienbestimmung werden zum einen die Einteilung durch die „Union internationale contre le cancer“ (UICC-Einteilung) und zum anderen die TNM-Klassifikation verwendet (Wittekind et al. 2002).

Die TNM-Klassifikation charakterisiert den Tumor bezüglich der Ausdehnung des Primärtumors (Tis, T1-4), des Lymphknotenbefalls (N0-2) und der Fernmetastasen (M0-1). Zusätzlich kann die Tumorfreiheit der Resektionsränder mit der R-Klassifikation beschrieben werden (**Tabelle 1**).

Die UICC-Einteilung kann aus den Angaben der TNM-Klassifikation vorgenommen werden. Durch Einordnung des Patienten in das entsprechende UICC-Stadium lassen sich das mögliche Therapieregime ableiten und Aussagen über die Prognose stellen (**Tabelle 2**).

1.1.7 Primärdiagnostik der KRK

Nach den S3-Leitlinien ist die Koloskopie zusammen mit der digital-rektalen Untersuchung als Goldstandard in der Primärdiagnostik der KRK zu betrachten (Schmiegel et al. 2008)

Nach Diagnosestellung eines KRK erfolgt das sog. „Staging“ zur Stadieneinteilung (TNM). Zum T-Staging gehören dabei neben der rektal-digitalen Austastung die starre Rektoskopie mit Biopsie und die Endosonografie zur Bestimmung der lokalen Tumorausbreitung. Im Falle eines Kolonkarzinoms kann auf die zusätzliche starre Rektoskopie sowie die Endosonografie verzichtet werden. Des Weiteren ist eine Koloskopie, Abdomensonografie oder Computer- bzw. Magnetresonanztomografie (CT bzw. MRT) des Abdomens sowie ein Röntgen des Thorax bzw. eine CT des Thorax zum Ausschluss von Zweittumoren im Darm oder einer Metastasierung durchzuführen, da der Grad der Metastasierung entscheidend für die Therapiestrategie ist.

Prätherapeutisch ist die Bestimmung des Tumormarkers CEA (Carcino-Embryonales Antigen) obligat (Schmiegel et al. 2004). Der initiale CEA-Wert dient dabei zur Verlaufskontrolle und als unabhängiger Prognoseparameter (Duffy 2001).

1.1.7.1 Stellenwert der [^{18}F]FDG-PET in der Primärdiagnostik

Die [^{18}F]FDG-PET ([^{18}F]-Fluor-2'-Deoxyglukose-Positronenemissionstomografie) ist ein bildgebendes Verfahren, welches im Vergleich zu anderen konventionellen Methoden metabolisch aktive Prozesse, wie z.B. Entzündungen oder Tumore, aufgrund eines erhöhten Glukosestoffwechsels darstellen kann. Sie spielt beim Primärstaging von KRK bisher eine untergeordnete Rolle (Schmiegel et al. 2004).

1.1.7.2 CEA in der Diagnostik

Die KRK exprimieren häufig das Glykoprotein CEA (auch als „CEA related cell adhesion molecule CEACAM5“ oder „Cluster of Differentiation CD66e“ bekannt) und das Antigen CA 19-9 (Carbohydrat-Antigen 19-9) auf ihrer Zelloberfläche. Da diese Proteine keine stabile Bindung an die Zelloberfläche haben und zum Teil von der Tumorzelle in das Blut abgelöst werden (sog. „Shedding“), finden sie als humorale Tumormarker Anwendung (de Haas et al. 2010).

Die Bestimmung von Tumormarkern wie dem CEA oder CA 19-9 ist allerdings als Screeningverfahren nicht geeignet, da sie weder karzinomspezifisch noch zwangsläufig beim Vorliegen von KRK bzw. oft erst bei fortgeschrittenen KRK im Serum erhöht sind (Ballesta et al. 1995; Gasser et al. 2007; Holt et al. 2006; Krasnodebski 1998).

CEA wird nicht nur von Zellen des Kolons und des Rektums produziert, sondern auch in anderen Organen wie Magen, Lunge oder Schilddrüse. Auch benigne Erkrankungen wie CED (chronisch entzündliche Darmerkrankungen) können einen erhöhten CEA-Blutspiegel bedingen. Starke Raucher weisen ebenfalls oft pathologische Werte auf.

1.1.8 Therapie der KRK

Die Therapie der Wahl erfolgt bei Tumorerkrankungen stadienabhängig und wird nach Möglichkeit mittels chirurgischer R0-Resektion „en-bloc“ zur Vermeidung einer Tumorzelldissimination durchgeführt, da diese Methode das Risiko eines Lokalrezidivs verringert und damit das Gesamtüberleben erhöht (Croner et al. 2009;

Helfritzsch et al. 2002; Hermanek 1992; Hermanek Jr et al. 1994; Staib et al. 2002; Wibe et al. 2004; Zirngibl et al. 1990).

Bei R0-Resektion eines KRK im UICC-Stadium I ist eine adjuvante Therapie nicht erforderlich. Nach einem kurativ resezierten Kolonkarzinom im Stadium II ist nur im Einzelfall eine adjuvante Chemotherapie (Cx) zu erwägen, z.B. wenn Risikofaktoren wie ein T4-Tumor oder Tumoreinriss vorliegen, da dies die Prognose verschlechtert (Merkel et al. 2001; Schmiegel et al. 2008). Patienten mit Kolonkarzinomen im UICC-Stadium III sollten immer eine adjuvante Cx zur Prognoseverbesserung erhalten (Gill et al. 2004; Sargent et al. 2001). Im Stadium II und III des Rektumkarzinoms, vor allem der unteren Zweidrittel, wird laut den S3-Leitlinien „Kolorektales Karzinom“ von 2008 eine Resektion mit anschließender Radiochemotherapie (RCx) oder wegen der Reduktion von Lokalrezidiven eine neoadjuvante Radiotherapie bzw. RCx empfohlen (Cammà et al. 2000; Colorectal Cancer Collaborative Group 2001; Schmiegel et al. 2008). Im Stadium IV eines KRK kann bei primär nicht-resektablen Metastasen eine neoadjuvante bzw. nach R0-Resektion der KRK-LM eine adjuvante Therapie indiziert sein, wobei im Falle nicht-resektabler Fernmetastasen eine Heilung unwahrscheinlich scheint und die Metastasierung den prognostisch relevanten Faktor darstellt (Fietkau et al. 2004).

1.1.9 Prognose der KRK

Die Heilungschancen durch Operation und Chemotherapie hängen entscheidend vom Krankheitsstadium, Metastasierungsgrad, Lymphknotenstatus und Zeitpunkt der Erstdiagnose ab (Bonadeo et al. 2001; Gayowski et al. 1994). Im Stadium IV liegt das 5-Jahres-Überleben zwischen 34% und 41% (Adam et al. 1997; Fong et al. 1999b; Secco et al. 1994). Die Arbeitsgruppe von Poulin et al. konnte zeigen, dass die 5-Jahres-Überlebensrate für die UICC-Stadien I-IV bei 65,1% lagen und bei Ausschluss des IV. Stadiums bereits bei 72,1% (Poulin et al. 2002).

Trotz R0-Resektion von KRK können im Verlauf Rezidive auftreten. Die Rezidivrate steigt dabei mit zunehmendem Stadium (Harris et al. 2002; Merkel et al. 2002).

1.2 Metastasierung

1.2.1 Lokalisation von Metastasen

Die Leber ist der häufigste Ort der Metastasierung beim KRK, da die hämatogene Ausbreitung in der Regel über die Pfortader erfolgt. Bis zu 60% der Patienten mit einem KRK entwickeln im Verlauf hepatische Metastasen (metachrone KRK-LM) (Blumgart und Fong 1995; Wagner et al. 1984), wobei in 30% der Fälle die Leber der einzige Ort der Metastasierung bleibt (Doci et al. 1995). Bei ungefähr 15% der Patienten liegt zum Zeitpunkt der Diagnosestellung bereits eine synchrone Lebermetastasierung vor (Faivre et al. 2003; Manfredi et al. 2006).
Das untere Rektum metastasiert hämatogen in erster Linie in die Lunge, was bei zirka 30% der Patienten auftritt (Holm et al. 1989). Es kann auch eine lymphogene Metastasierung in die lokoregionären Lymphknoten stattfinden. Des Weiteren kann auch der Knochen ein möglicher Ort der Fernmetastasierung sein (Flamen et al. 1999; Holm et al. 1989; Fernandez et al. 2004).

1.2.2 Mechanismen bei der Entstehung von KRK-LM

Die Leber ist bei einem KRK das Organ, in dem bevorzugt Metastasen auftreten. Dies wird einerseits durch die gute Perfusion und andererseits dadurch, dass der venöse Abfluss des Gastrointestinaltraktes primär über die Leber erfolgt, erleichtert.
Die Entstehung von KRK-LM kann in Adhäsion, Einbruch ins Leberparenchym und Angiogenese unterteilt werden. Metastasierte KRK-Zellen besitzen eine Reihe von Adhäsionsliganden, die eine starke Affinität zu dem von Endothelzellen gebildeten E-Selektin, sowie zu dem an Lebergefäßen exprimierte Integrin aufweisen. Des Weiteren bindet CEA gut an die Kupfferschen Abwehrzellen der Leber. Dadurch werden Interleukine und der Tumornekrosefaktor TNFα freigesetzt, die wiederum die E-Selektin-Expression und Adhäsionsmolekülbildung fördern. Außerdem scheinen die Tumorzellen von KRK-LM übermäßig viel Metalloproteasen (MMP) und Heparansulfat zu synthetisieren, die für den Abbau der extrazellulären Matrix (ECM) und der Basalmembran mitverantwortlich sind und so das Eindringen in das Leberparenchym erleichtern. Heparansulfat dient in der gesunden Leber der Regeneration, bei KRK-LM allerdings ausschließlich dem Überleben der Tumorzellen. Im Verlauf kommt es zur vermehrten Aktivierung von Urokinase-Plasminogen-Aktivator, wodurch zusätzlich die ECM zerstört wird. Gleichzeitig führt

dieser Prozess aber auch zusammen mit den MMP und VEGF (Vascular Endothelian Growth Factor) zur Proliferation von Endothelzellen und somit zur Neovaskularisation von KRK-LM (Bird et al. 2006; Rudmik und Magliocco 2005).

1.2.3 Diagnostik der KRK-Metastasen

Zur Metastasensuche werden bildgebende Verfahren wie die Abdomensonografie, Röntgen des Thorax und eventuell eine CT bzw. MRT eingesetzt. Die Sonografie des Abdomens ist ein billiges und schnell durchführbares Verfahren, mit einer jedoch nur relativ geringen Sensitivität von ca. 55% bis 70% (Albrecht et al. 2000; Kinkel et al. 2002). Goldstandard für die Suche nach intrahepatischen Metastasen ist die intraoperative Palpation und die intraoperative Sonografie der Leber (Schmiegel et al. 2004). Gerade letztere Methode ist diejenige mit der höchsten Sensitivität in der Detektion von KRK-LM (Charnley et al. 1991; Zacherl et al. 2002).

1.2.3.1 Stellenwert der [^{18}F]FDG-PET in der Diagnostik von KRK-LM und des Rezidivs

Die S3-Leitlinien „Kolorektales Karzinom“ von 2008 empfehlen die Durchführung einer präoperativen [^{18}F]FDG-PET-CT bei Patienten mit KRK-LM vor geplanter R0-Resektion und einem Fong-Score >2 (Schmiegel et al. 2008). Der Fong-Score dient der Prognoseabschätzung und errechnet sich aus prognostisch ungünstigen Faktoren wie z.B. nodal positivem Primärtumor, krankheitsfreiem Überleben kürzer als zwölf Monate, Metastasengröße >5 cm, Anzahl der Metastasen >1 und präoperativem CEA-Wert >200 ng/d (Fong et al. 1999b). In der Rezidivdiagnostik wird die [^{18}F]FDG-PET bei Risikopatienten, v.a. vor geplanter R0-Resektion kolorektaler Lebermetastasen (KRK-LM), mittlerweile als eine wichtige Methode angesehen (Rosa et al. 2004; Fernandez et al. 2004). Aufgrund dieser Daten wurde die [^{18}F]FDG-PET bei den hier retrospektiv ausgewerteten Patienten auch eingesetzt.

1.2.3.2 Einfluss der [^{18}F]FDG-PET auf das therapeutische Vorgehen bei KRK-LM

Bei zirka 20% der Patienten kommt es u.a. durch den Nachweis bisher unentdeckter Metastasen aufgrund des präoperativen [^{18}F]FDG-PET-Befundes zu einer Änderung des Therapieschemas (Rosa et al. 2004). Die Arbeitsgruppe von Delbeke et al. berichtete in ihrer Studie mit 52 Patienten sogar bei 28% der Fälle von einer Änderung des Therapiemanagements (Delbeke et al. 1997). Ebenso führten die

mittels präoperativ durchgeführter [^{18}F]FDG-PET-Untersuchung diagnostizierten extrahepatischen und/ oder nicht resektablen Metastasen einer prospektiven Studie von Joyce et al. bei 24% der Patienten zu einer Therapieänderung (Joyce et al. 2006).
Fernandez et al. berichteten darüber hinaus, dass der präoperative Einsatz der [^{18}F]FDG-PET zu einer signifikanten Steigerung des 5-Jahres-Überlebens führen kann (Fernandez et al. 2004).

1.2.4 Therapie der Metastasen

Die Therapie des metastasierten KRK ist vom Grad der Metastasierung, wie z.B. Lokalisation, Anzahl und Wachstumsmuster der Metastasen, abhängig.

1.2.4.1 Lebermetastasierung

Da bei nicht-operierten KRK-LM das Gesamtüberleben der Patienten trotz Cx nur bei ungefähr 10% liegt, ist die R0-Resektion von KRK-LM die Methode der Wahl. In spezialisierten chirurgischen Zentren kann die 5-Jahres-Überlebensrate der Patienten mittels R0-Resektion auf 39% bis 58% gesteigert werden (Abdalla et al. 2004; Fong und Salo 1999; Kato et al. 2003; Wagner et al. 1984). Jedoch treten bei ca. Zweidrittel der Patienten trotz R0-Resektion der KRK-LM intrahepatische Rezidive auf (Fong 1999; House et al. 2010; van der Pool et al. 2010).
Bei multifokalen oder primär nicht-resektablen KRK-LM kann mittels Kombination einer neoadjuvanten Cx und spezieller chirurgischer Technik, wie z.B. der Pfortaderligatur, die Resektabilität von initial 20% auf bis zu 74% gesteigert werden (Adam et al. 2004; Homayounfar et al. 2009).
Da die peri- und postoperative Mortalität nur gering ist, profitieren die Patienten deutlich von einer R0-Resektion bezüglich des Gesamt- und rezidivfreien Überlebens (Adam et al. 1997; Holm et al. 1989; Scheele et al. 2001).

1.2.4.2 Pulmonale Metastasierung

Pulmonale Metastasen sollten ebenfalls primär reseziert werden, insofern eine R0-Resektion grundsätzlich möglich ist (Schmiegel et al. 2008). Allerdings ist hierbei der Überlebensvorteil noch fraglich, wobei einige Studien, wie beispielsweise die von Pfannschmidt et al., einen Vorteil bei Resektion singulärer Lungenmetastasen zeigen (Pfannschmidt et al. 2007).

1.2.4.3 Gleichzeitiges Vorliegen pulmonaler und hepatischer Metastasen

Bei hepatischer und pulmonaler Metastasierung ist die Indikation der Metastasenresektion wegen zweifelhafter Erhöhung der Lebenserwartung eng zu stellen (Adam et al. 1997; Shah et al. 2006). In manchen Fällen kann es jedoch sinnvoll sein, den Primärtumor und die Metastasen zur Verbesserung der Lebensqualität zu exzidieren.

1.2.5 Möglichkeiten der adjuvanten Therapie nach Resektion von KRK-LM

Zur adjuvanten Therapie von metastasierten KRK stehen in der Erstlinientherapie Monotherapien mit Fluoropyrimidin (5-FU) im Vordergrund. Zum Verbessern der Cx-Ansprechrate und Verlängerung des progressionsfreien Überlebens können intensivierte 5-FU-basierte Kombinationstherapien mit beispielsweise Oxaliplatin und/ oder Irinotecan verwendet werden, die jedoch auch eine erhöhte Toxizität und stärkere Nebenwirkungen hervorrufen.

Um das Gesamtüberleben weiter zu verbessern und die Rezidivrate zu senken, wurden in den letzten Jahren zahlreiche Studien über den zusätzlichen perioperativen Einsatz monoklonaler Antikörper, wie z.B. Bevacizumab oder Cetuximab, durchgeführt. Ihr Nutzen bezüglich der Verlängerung des progressionsfreien und/ oder des Gesamtüberlebens in Kombination mit den Standard-Chemotherapeutika hat sich v.a. bei fortgeschrittenen KRK bereits bestätigt (Cunningham et al. 2004; Giantonio et al. 2007; Giusti et al. 2008; Schimanski et al. 2010; Hurwitz et al. 2004).

Eine weitere Therapiemöglichkeit erhofft man sich durch die sog. „Radioimmuntherapie“ (RAIT). Bei der RAIT wird ein Radioisotop an einen monoklonaren Antikörper gebunden und dem Patienten injiziert. Ein Beispiel hierfür sind Anti-CEA-Antikörper, die mit ^{131}Iod (^{131}I) markiert werden, wie z.B. [^{131}I]-Labetuzumab (^{131}I-hMN14) (Immunomedics Inc., Morris Plains, New Jersey, USA). Da über 93% der KRK-LM CEA auf ihrer Oberfläche exprimieren (Gasser et al. 2007), werden gute Ergebnisse bezüglich der Prognose insbesondere in der adjuvanten Situation bei Patienten nach R0-Resektion der KRK-LM erwartet. In einer Studie von Liersch et al. konnte im Vergleich zu einem Kontrollkollektiv eine Verlängerung des krankheitsfreien Intervalls und des Gesamtüberlebens bei dem Einsatz einer RAIT gezeigt werden (Liersch et al. 2005; Liersch et al. 2007).

1.3 Ziel der Studie

Im Rahmen einer Phase-II-RAIT-Studie mit [^{131}I]-Labetuzumab nach R0-Resektion von KRK-LM wurde prä- und postoperativ eine engmaschige Kontrolle der Patienten mittels Multislice-CT und [^{18}F]FDG-PET angestrebt, um in einem möglichst frühen Krankheitsstadium (Rezidivverdacht) eine individualisierte Therapieentscheidung treffen zu können und gegebenenfalls eine zweite RAIT wegen einer Knochenmarkstoxizität zu vermeiden.

Das Ziel der vorliegenden Arbeit war die retrospektive Evaluation des klinischen Stellenwertes der prä- und postoperativen [^{18}F]FDG-PET-Untersuchungen bei Patienten mit R0-resezierten KRK-LM eines KRK ohne aktuelle personenbezogene Nachfrage. Darüber hinaus sollte geprüft werden, ob eine semiquantitative Auswertung einen diagnostischen Zugewinn erbringt und ob es möglich ist, mittels bestimmter Befundmuster postoperative Veränderungen von malignen Prozessen zu unterschieden.

2 Material und Methoden

2.1 Funktionsweise der [^{18}F]FDG-PET

2.1.1 Physikalische Grundlagen der [^{18}F]FDG-PET

Im Gegensatz zur CT ist die [^{18}F]FDG-PET ein funktionelles und quantitatives Schnittbildverfahren. Sie kann nicht-invasiv mit Hilfe der Verteilung radioaktiv markierter Trägersubstanzen (sog. „Tracer“) im Körper den Metabolismus indirekt darstellen. Die verwendeten radioaktiven Stoffe sind β^+-Strahler. Nach Injektion und Aufnahme der sehr energiereichen Tracer in die Zellen zerfallen diese Substanzen in einen energetisch günstigeren Zustand. Die dabei freiwerdende β^+-Strahlung kann durch Detektoren z.B. eines [^{18}F]FDG-PET-Gerätes indirekt nachgewiesen werden. Mit Hilfe mathematischer Verfahren lassen sich daraus Schnittbilder rekonstruieren, die die Tracerverteilung im Körper abbilden.
Da bei der [^{18}F]FDG-Untersuchung radioaktiv markierte Tracer intravenös appliziert werden, geht eine solche Untersuchung zwangsläufig mit einer Ganzkörper-Strahlenbelastung des Patienten einher. Dabei hängt die Strahlenexposition von physikalischen Eigenschaften des Tracers wie z.B. der Halbwertszeit, Art und Energie der emittierten Strahlung ab. Die Strahlenexposition bei einer [^{18}F]FDG-PET-Untersuchung des Ganzkörpers beträgt ca. 5 mSv. Eine entsprechende CT-Untersuchung belastet den Patienten mit bis zu 30 mSv.

Beim radioaktiven Zerfall der β^+-Strahler wie beispielsweise [^{18}F] entstehen Positronen. Trifft ein emittiertes Positron dann mit einem Elektron zusammen, so kommt es zu einer Annihilation, d.h. zu einer Vernichtung der beiden Teilchen, wobei als Zwischenprodukt ein sog. „Positronium“ entsteht. Bei der Vernichtung entstehen zwei nahezu entgegengesetzt auseinander fliegende γ-Quanten (Vernichtungsstrahlung) mit einer kinetischen Energie von 511 keV (**Abbildung 1**).

In einem [^{18}F]FDG-PET-Scanner sind Detektoren ringförmig um den Patienten herum angeordnet. Die bei der Annihilation entstehenden Quanten werden von den Detektoren des [^{18}F]FDG-PET-Gerätes registriert, wobei immer zwei gegenüberliegende Szintillationsdetektoren die im 180°-Winkel emittierten Quanten registrieren. Das gleichzeitige Detektieren von Quanten an zwei sich

gegenüberliegenden Detektoren wird auch als Koinzidenz bezeichnet. Entstanden die Quanten dabei beim selben Annihilationsprozess, spricht man von „echten“ Koinzidenzen.

Die Flugzeit der Quanten vom Ort der Vernichtung aus ist nicht immer gleich, weshalb ein kurzer Zeitunterschied, mit dem die Detektoren ein Ereignis registrieren dürfen (15 ns), erlaubt wird. Deshalb bezeichnet man dieses Intervall auch als Koinzidenzzeit. Wird ein solches „gleichzeitiges“ Ereignis an zwei gegenüberliegenden Detektoren registriert, so muss die Vernichtung des Positrons auf der Koinzidenzlinie (LOR= line of response) gelegen haben (**Abbildung 2**).

Dadurch, dass der Ort der Vernichtung des Positrons und nicht der Ort seiner Entstehung nachgewiesen wird, kommt es zu Ungenauigkeiten, die sich direkt auf die Ortsauflösung des [^{18}F]FDG-PET-Gerätes auswirken. Der Weg, den ein Positron von seinem emittierenden Atom bis zur Vernichtung zurücklegt, beträgt bis zu 2 mm, was somit der hypothetischen unteren Ortsauflösung entspricht. Zudem fliegen die γ-Quanten nicht exakt 180° entgegengesetzt auseinander. Es ergibt sich eine Winkelunschärfe von ca. 0,5°, die ebenfalls Einfluss auf das Auflösungsvermögen des [^{18}F]FDG-PET-Gerätes hat (**Abbildung 1**).

Durch die Koinzidenzzeit besteht jedoch die Möglichkeit, dass zwei nicht korrelierende Koinzidenzen, sog. „falsche“ Koinzidenzen, innerhalb des Intervalls nachgewiesen werden. Geschieht dies zufällig, so spricht man von „zufälligen“ Koinzidenzen (**Abbildung 3**).
Eine andere Art „falscher“ Koinzidenzen stellen die „gestreuten“ Koinzidenzen dar. Sie entstehen aufgrund der sog. „Comptonstreuung“. Sie resultiert aus dem zufälligen Zusammenstoßen der γ-Quanten mit Atomen beim Durchdringen der Materie, wobei teilweise γ-Energie an die Elektronen eines Atoms abgegeben wird (**Abbildung 4**).
Die „falschen“ Koinzidenzen beeinträchtigen die gemessenen Aktivitätswerte und haben aufgrund des dadurch auftretenden Hintergrundsignals eine Verschlechterung des Auflösungsvermögens und des Bildkontrastes zur Folge. Sie können jedoch z.B. rechnerisch ermittelt oder geschätzt werden und werden danach entsprechend korrigiert.

2.1.2 Aufbau des [^{18}F]FDG-PET-Gerätes

Der Positronenemissionstomograf besteht, wie oben beschrieben, aus ringförmig angeordneten Detektorenpaaren, die eine gleichzeitige Erfassung multipler Koinzidenzen ermöglichen. Leistungsfähige [^{18}F]FDG-PET-Scanner bestehen aus mehreren Detektorringen. Der Quantennachweis erfolgt mit Szintillationskristallen. Die Kristalle müssen bestimmte Eigenschaften aufweisen, um eine bestmögliche Ausbeute und Wechselwirkung mit den γ-Quanten gewährleisten zu können. Dazu gehören eine hohe Dichte und eine hohe Ordnungszahl, durch die ein großer Wechselwirkungsquerschnitt für die Absorption der γ-Quanten mit einer hohen Energie von 511 keV erreicht werden kann. Ferner sollte sowohl die Lichtausbeute als auch die Ortsauflösung hoch sein. So lassen sich eine gute Energieauflösung und dadurch eine gute Abgrenzbarkeit gegenüber Störereignissen erzielen. Eine gute Zeitauflösung wird durch schnelles Abklingen des Szintillationslichtes erreicht und verringert die Zahl der „falschen“ Koinzidenzen.
Der am häufigsten verwendete Szintillationskristall besteht aus Bismuth-Germanat (BGO), mit einer aufgrund der großen Ordnungszahl hohen Wechselwirkung. Jedoch ist die Lichtintensität relativ niedrig und die Abklingzeit verhältnismäßig lang, was zu Schwierigkeiten beim Einsatz kurzer Koinzidenzzeitfenster führt.
Die Ortsauflösung kann durch die Verwendung von Blockkristallen mit Subkristallen, die als Einzeldetektoren arbeiten, verbessert werden. Dadurch ist es möglich, sehr viele kleine Kristalle dicht anzuordnen und so eine bessere Ortsauflösung zu erreichen. Diese wird durch die Verschaltung von Einzeldetektoren mit gleich mehreren Detektoren auf der gegenüberliegenden Seite erreicht. Die entsprechenden Koinzidenzlinien bilden dabei Winkel, die sich kaum voneinander unterscheiden, aber wodurch ein fächerförmiges Gesichtsfeld entsteht. Dies ist nötig, um ausreichend viele Informationen über das Aktivitätsverteilungsmuster zu erhalten. Um nun den Ort der Quantenentstehung zu lokalisieren, bedient man sich eines mathematischen Verfahrens, dem sog. „Rebinnen“. Dabei werden die parallel zueinander verlaufenden Koinzidenzlinien zu virtuellen Projektionen zusammengefasst. Damit können sowohl senkrechte als auch schräg zur Detektorenachse verlaufende Ereignisse in zweidimensionale Daten umsortiert werden, wodurch eine Rekonstruktion ermöglicht wird.

Zwischen den Detektorenebenen befinden sich Septen aus Wolfram, die es ermöglichen, nur Koinzidenzen aus einer Ebene und zwischen direkten Nachbarn zu

registrieren (2-D-Modus). Sie absorbieren die 511-keV-Quanten sehr effizient und wirken als eine Art Filter, die die Zahl der gestreuten und der zufälligen Koinzidenzen vor allem von Körperregionen außerhalb des Untersuchungsfeldes reduzieren. Dadurch werden die Detektoren weniger mit falschen Informationen belastet, der Anteil echter Koinzidenzen steigt und die Bildqualität wird so verbessert. Dieser Vorgang wird auch als Kollimation bezeichnet (**Abbildung 5**).
Durch Zurückziehen der Septen kann die Empfindlichkeit nochmals gesteigert werden, da alle möglichen Koinidenzen registriert werden (3-D-Modus). Jedoch steigt dadurch auch der Anteil erfasster „falscher“ Koinzidenzen.

2.1.3 Einflussfaktoren auf die Genauigkeit der [^{18}F]FDG-PET

Die hypothetische, physikalische, untere Ortsauflösung der [^{18}F]FDG-PET beträgt abhängig vom verwendeten Radionuklid ca. 2 mm. In der Praxis liegt das Auflösungsvermögen der heutigen [^{18}F]FDG-PET-Scanner jedoch nur bei 4-5 mm. Ursächlich hierfür sind neben den oben beschriebenen Problemen bei der Ortsauflösung noch weitere Faktoren.
Zum einen beeinträchtigt die sog. „Non-Kolinearität“ die Auflösung. Hierbei ist der Ort der Annihilation nicht gleich dem Ort der Entstehung des Positrons. Zum anderen weisen die Flugbahnen der γ-Quanten wegen der noch geringen Bewegungsenergie des entstehenden Positroniums eine kleine Winkelabweichung von ca. 0,5° auf. Außerdem fallen achsenfern die Quanten schräger ein als achsennah. Es kommt zu Wechselwirkungen mit Nachbarkristallen und dadurch zu einer falschen Ortsdetektion.

2.1.4 Bildrekonstruktion

Die Verteilung des radioaktiv markierten Stoffes ist als Summe aller Koinzidenzen in einem bestimmten Intervall messbar. Sie ergeben zusammen die Rohdaten, aus denen das Bild rekonstruiert werden kann. Dazu gibt es verschiedene mathematische Methoden, mit Hilfe derer die Projektionen und Aktivitätskonzentrationen berechnet werden können:

- <u>Gefilterte Rückprojektion</u>
  Eine Methode stellt die gefilterte Rückprojektion (FBP) dar (engl. filtered back projection). Dabei nimmt man an, dass die aus verschiedenen Winkeln registrierten γ-Quanten gleichmäßig in die x/y-Ebene reflektiert werden. Durch

Überlagerung aller reflektierten γ-Quanten erhält man jedoch nur eine unscharfe Projektion der Aktivitätsverteilung. Diesem Problem versucht man mit speziellen Filtern entgegenzuwirken. Bei Verfahren mit einer guten Zählstatistik, wie sie z.B. bei der CT gegeben ist, stellt die gefilterte Rückprojektion ein ausreichend gutes Verfahren dar. Bei schlechterer Zählstatistik und hohem Hintergrundrauschen, Bedingungen wie sie typischerweise bei [^{18}F]FDG-PET-Untersuchungen vorkommen, ist die gefilterte Rückprojektion nicht die Methode der Wahl. Hier bewähren sich iterative Verfahren.

- Iteratives Verfahren
  Eine andere Methode stellt die iterative Berechnung dar. Sie ist frei von Strahlenartefakten und beruht auf einer sich wiederholenden Rekonstruktion. Dabei erfolgt durch Wiederholung von mathematischen Schätzungen der Bildmatrix eine schrittweise Annäherung an das Ergebnis. Anschließend werden die berechneten Projektionen mit den gemessenen Rohdaten abgeglichen. Schätzungen und Abgleiche erfolgen solange, bis kaum noch ein Unterschied zwischen berechneten Projektionen und den Iterationen besteht. Die Radioaktivitätsverteilung ist nun im endgültigen [^{18}F]FDG-PET-Bild ersichtlich.

2.1.5 Korrekturmöglichkeiten

Aufgrund der verschiedenen Einflussfaktoren auf das Auflösungsvermögen bedient man sich u.a. der im Folgenden genannten Korrekturmaßnahmen, um das Auflösungsvermögen von 4-5 mm zu erreichen:

- Totzeitkorrektur
  Sie ist nötig, wenn die Anzahl der vom Patienten emittierten γ-Quanten sehr hoch ist. In diesem Fall führt die lange Abklingzeit der Kristalle zu einer verminderten Detektion der einfallenden γ-Quanten. Deswegen muss vor Inbetriebnahme eines [^{18}F]FDG-PET-Scanners der zugehörige Korrekturfaktor berücksichtigt werden.

- Schwächungskorrektur
  Diese ist nötig, um den Einfluss der Comptonstreuung zu reduzieren. Sie erfolgt durch Transmissionsmessungen. Während der Untersuchung des Patienten wird nach einem vorher festgelegten Protokoll zunächst die reine Emission, d.h. die γ-Quanten, die direkt aus dem Patienten kommen, pro Bettposition gemessen. Danach wird mit Hilfe einer Stabquelle, die um das Rotationszentrum des

Scanners rotiert und den Positronenstrahler ^{68}Gallium enthält, die gleiche Bettposition erneut gemessen, wobei hier die Quanten, die den Patient durchdringen, auf den der Stabquelle gegenüberliegenden Detektoren gemessen werden. Dadurch kann die Abschwächung der Quanten durch den Patienten erfasst werden und als individueller Schwächungsfaktor zur Korrektur der Emissionsdaten verwendet werden. Durch die Verwendung kurzer Transmissions- und Emissionszeiten ist es möglich, auch größere Körperbereiche darzustellen. Diese kurzen Aufnahmezeiten von jeweils ca. 5-10 min sind allerdings nur bei iterativer Rekonstruktion sinnvoll.

Da die erfassten Werte der Bildmatrix direkt proportional zu den Aktivitätskonzentrationen ihres Entstehungsortes sind, kann mit Hilfe von Phantommessungen ein Kalibrierfaktor als integraler Eichfaktor für das Gerät errechnet werden. Somit können bei jeder Rekonstruktion die registrierten Daten in die Aktivitätskonzentration umgerechnet werden. Diese gehen in den sog. „Standard Uptake Value“ (SUV) ein.

2.1.6 Verwendeter [^{18}F]FDG-PET-Scanner, Akquisition und Rekonstruktion der Daten

Es wurde ein ECAT Exact HR+ PET-Scanner (Siemens, CTI Co., Knoxville, Tennessee, USA) verwendet. Er besitzt 32 Detektorringe mit BGO-Kristallen. Um das Aufnahmefeld sind 72 Blockdetektoren mit jeweils 64 Kristallelementen angeordnet.
Das axiale Aufnahmevolumen des ECAT Exact HR+ PET-Scanners beträgt nur 15,5 cm, weswegen mehrere Bettpositionen des Patienten zur Ganzkörperakquisition nötig waren. Hierfür wurden der 2-D-Modus und bis zu sieben zusammenhängende Bettpositionen benutzt, wobei in jeder Position über zwölf Minuten Messungen erfolgten. Das geometrische Auflösungsvermögen vor Rekonstruktion betrug 4 mm.

Zur Schwächungskorrektur wurden Transmissionsmessungen durchgeführt. Es wurden rotierende ^{68}Gallium/^{68}Germaniumstäbe als Linienquelle verwendet. Die Transmissionszeit betrug 25%, die Emissionzeit 75%.
Nach Rebinning der Rohdaten und Durchführung der Schwächungskorrektur wurde die iterative Rekonstruktion der transaxialen Schnitte in eine 256 x 256 Computermatrix durchgeführt. Dies geschah durch den „ordered subset expectation maximisation“-Algorithmus, kurz OS-EM-Algorithmus, der sich aus nur zwei

Iterationen und acht Subsets (virtuelle Projektionen nach dem Rebinnen) ergibt. Außerdem wurde nur ein Teil der virtuellen Projektionen iterativ rekonstruiert, der repräsentativ für alle virtuellen Rekonstruktionen ist. Dadurch wurde der Vorgang deutlich beschleunigt.

Am Ende standen 128 vollständig korrigierte transaxiale Schnitte pro Datensatz mit einer Schichtdichte von 5,1 mm zur Verfügung, aus denen Rekonstruktionen in der Sagittal- und Frontalebene generiert wurden.

2.2 [^{18}F]Fluor-2'-Deoxyglukose ([^{18}F]FDG)

2.2.1 Struktur

Ein Beispiel für einen häufig verwendeten Tracer bei einer PET-Untersuchung ist die [^{18}F]FDG. Es ist ein Strukturanalogon der 2-Deoxyglukose, bei dem an Position 2 ein radioaktiv markiertes Fluoratom substituiert ist (**Abbildung 6**). Dabei handelt es sich um den β^+-Strahler ^{18}Fluor. Dieser wird mit einem speziellen Teilchenbeschleuniger, dem sog. Zyklotron, hergestellt. ^{18}F ist ein sehr energiereicher Stoff, der eine relativ kurze Halbwertszeit von etwa 110 min aufweist und bei seinem Zerfall ein Positron freigibt.
Zur Synthese der [^{18}F]FDG wird ein [^{18}F]-Fluorid-Ion, meist durch elektrophile Substitution, an eine D-Mannopyranose gebunden.

Die Verwendung der [^{18}F]FDG bietet dabei eine Reihe von Vorteilen im Vergleich zu anderen Radiopharmaka: sie ist gut verfügbar und aufgrund seiner glukoseartigen Struktur verhält sie sich im menschlichen Körper ähnlich wie ein normales Glukosemolekül, wobei bei der [^{18}F]FDG die Affinität zu den Glukosetransporter-Subtypen zum Teil etwas geringer ist als bei der D-Glukose.

2.2.2 Glukosetransporter

Glukose wird entweder durch einen Natrium-Glukose-Symporter oder durch Glukosetransporter (GLUT) in die Zellen aufgenommen. Die einzelnen Subtypen der GLUT-Transporter weisen eine unterschiedliche Affinität zu Glukose auf und werden unterschiedlich stark auf verschiedenen Geweben exprimiert. Für die [^{18}F]FDG spielt der GLUT-1 die wichtigste Rolle.

Der GLUT-1 ist der häufigste Glukosetransporter und wird von der Nahrungsglukose bevorzugt. Er wird vor allem auf Epithelzellen, Erythrozyten und im Zentralnervensystem exprimiert, ist insulinabhängig und weist eine besonders hohe Affinität zu Glukose auf.

2.2.3 [^{18}F]FDG-Aufnahme

[^{18}F]FDG wird dem Patienten vor der Untersuchung intravenös verabreicht und wie normale Glukose von den Zellen mit Hilfe von Glukosetransportern aus dem Blut aufgenommen (Uptake). Die Aufnahme durch Natrium-Glukose-Symporter spielt bei der parenteralen Gabe der [^{18}F]FDG keine Rolle, da diese Transporter in den Darm- und Nierenepithelen lokalisiert sind.
Die intrazelluläre Aufnahme der [^{18}F]FDG aus dem Blut erfolgt dabei bevorzugt über den GLUT1. Nach Aufnahme wird sie sofort durch das Isoenzym Hexokinase-2 phosphoryliert. Das dabei entstehende [^{18}F]FDG-6-Phosphat kann die Zellmembran nicht repassieren. Außerdem ist es weder Substrat der weiteren Glykolyse noch des Pentosephosphatweges, weshalb es im Zellplasma verbleibt. Es kommt zur Akkumulation des Tracers in der Zelle. Prinzipiell könnte das Enzym Glukose-6-Phosphatase das [^{18}F]FDG-6-Phosphat wieder zu [^{18}F]FDG dephosphorylieren, wobei diesem Prozess in Tumorzellen allerdings keine signifikante Relevanz zukommt, da dieses Enzym nur in sehr geringem Maße in nur wenigen Gewebearten exprimiert wird.

Tumorzellen weisen oft eine erhöhte Expression von Glukosetransportern in ihrer Zellmembran und somit im Gegensatz zum gesunden Gewebe einen erhöhten Glukoseumsatz auf. Gerade bei Adenokarzinomen des Kolons und des Rektums kann häufig, ebenso wie bei KRK-LM, eine Überexpression des GLUT-1 beobachtet werden (Burt et al. 2001). Zudem findet sich häufig das Isoenzym Hexokinase-2 vermehrt. Die Folge ist eine proportional zum umgebenden Gewebe erhöhte Aufnahme des Tracers [^{18}F]FDG, die in der [^{18}F]FDG-PET zu einer stärkeren Kontrastierung führt.

2.3 Standard Uptake Value (SUV)

2.3.1 Ermittlung von Ratenkonstanten

Aufgrund der verschiedenen histologischen Besonderheiten der Körpergewebe gibt es keinen linearen Zusammenhang zwischen der [^{18}F]FDG-Konzentration in verschiedenen Kompartimenten und der Zeit. Deswegen können keine Standardwerte für Ratenkonstanten existieren, die aber für eine quantitative Erfassung des [^{18}F]FDG-Stoffwechsels nötig wären. Diese müssten erst experimentell über die Zeit durch Konzentrationsmessungen ermittelt und anschließend mit den Daten individuelle, proportionale Zusammenhänge gefunden werden.

Eine Möglichkeit zur Bestimmung individueller Ratenkonstanten bietet eine dynamische [^{18}F]FDG-PET-Messung. Dabei wird einem Patienten während der [^{18}F]FDG-PET-Untersuchung mehrfach Blut abgenommen, woraus Zeit-Aktivitätskurven erstellt werden. Da diese Messung jedoch aus praktischen Gründen nicht für alle Regionen des Körpers erfolgen kann (lange Liegezeit des Patienten, Blockierung des [^{18}F]FDG-PET-Gerätes), ist die dynamische Messung und damit die quantitative Bestimmung des Glukosestoffwechsels im Normalfall nicht durchführbar.

2.3.2 Einsatz des SUV

Zur semiquantitativen Erfassung eines gesteigerten Uptakes in einem Tumor mit Tracern wie [^{18}F]FDG hat sich aus oben genannten Gründen der „Standard Uptake Value“ (SUV) etabliert. Die SUV-Werte beziehen sich dabei auf die Traceraktivität im interessierenden Gewebevolumen (ROI= region of interest) in Bezug auf die injizierte Aktivität des Tracers sowie auf das Körpergewicht des Patienten. Dadurch können Unterschiede zwischen den einzelnen Patienten und zwischen seriellen Untersuchungen eines Patienten ausgeglichen werden (**Gleichung 1**).

Auf diese Weise entstehen relativ einfach Messwerte, die ausreichend genau reproduzierbar sind und daher für Verlaufsmessungen herangezogen werden können. Der SUV-Wert korreliert eng mit der Proliferationsdynamik eines Tumors. Mittlerweile konnte gezeigt werden, dass der präoperativ gemessene SUV-Wert bei vielen Tumoren mit der Prognose des Patienten korreliert (Kaira et al. 2009).

Der maximale SUV-Wert (SUVmax) bezeichnet die Radioaktivität der ROI pro Milliliter des aktivsten Bildelements. So wird der Tumor bildlich abgegrenzt und der höchste SUV des Tumors gemessen.
Der mittlere SUV-Wert (SUVmean) bezeichnet die durchschnittliche Radioaktivität der ROI pro Milliliter.

2.4 Die Computertomografie

2.4.1 Funktionsweise der Computertomografie

Die Computertomografie (CT) ist aufgrund ihrer nicht-invasiven Darstellung der Morphologie und der verhältnismäßigen Kosteneffizienz ein bei der Suche und Beurteilung von Lebermetastasen häufig verwendetes bildgebendes Verfahren. Da sie sehr aussagekräftig bezüglich der Anatomie ist, macht man sich diese Eigenschaft zum präoperativen Staging, der Operationsplanung und zur Nachsorge bzw. Kontrolle bei KRK und deren Metastasierung in die Leber oder in extrahepatische Regionen zu Nutzen.
Das Funktionsprinzip der CT beruht auf der Absorptionsmessung von aus verschiedenen Richtungen aufgenommenen Röntgenstrahlen. Die Strahlenquelle rotiert um den betreffenden Körperteil und sendet fein gebündelte Strahlen aus. Deren Absorption wird gleichzeitig von mehreren Detektoren registriert und daraus ein dreidimensionales Querschnittsbild errechnet.

2.4.2 Verwendeter Computertomograf

Zum Staging der in dieser Arbeit untersuchten Patienten wurde ein Multislice-CT mit 64 Detektoren verwendet (LightSpeed Volume CT, General Electric/ Medical Systems, Milwaukee, USA). Die Dicke der rekonstruierten, transversalen Schnitte betrug 0,625 mm, sodass bei 64 Detektoren eine Gesamtdicke von 40 mm pro Aufnahme bzw. ein Tischvorschub von 39,37 mm pro Rotation resultiert.
Die Erfassung der Leber erfolgte in biphasischen Sequenzen mit Hilfe des Mehrschichtverfahrens, wodurch mehrere Axialebenen gleichzeitig eingelesen werden können und sich Bewegungsartefakte, wie z.B. durch Atmung, verringern lassen.

2.5 Studiendesign und Ablauf der Studie sowie der Untersuchungen

2.5.1 Studiendesign

Bei den hier retrospektiv ausgewerteten Daten ohne aktuelle personenbezogene Nachfragen handelt es sich um [^{18}F]FDG-PET-Datensätze, die von 25 konsekutiven Patienten der prospektiven Phase-II-RAIT-Studie „Adjuvante Radioimmuntherapie zur Verhinderung des Rezidivs kurativ resezierter hepatisch metastasierter kolorektaler Karzinome“ stammen. Die entsprechenden Untersuchungen wurden zwischen 2005 und 2007 in der Abteilung Nuklearmedizin der UMG durchgeführt.

Alle Patienten der Phase-II-RAIT-Studie mit [^{131}I]-Labetuzumab waren über die Therapie und die Nebenwirkungen aufgeklärt worden und hatten nach angemessener Bedenkzeit ihr schriftliches Einverständnis gegeben. Das Studienprotokoll war von der Ethikkommission der Universität Göttingen genehmigt worden.
Eingeschlossen wurden Patienten mit einem KRK und hepatischer Metastasierung nach R0-Resektion der KRK-LM sowie dem immunhistochemischen Nachweis einer CEA-Expression der KRK-LM.

2.5.2 Ablauf der Phase-II-RAIT-Studie

Bei den 25 Patienten erfolgte in der Phase-II-RAIT-Studie vor der R0-Resektion der KRK-LM sowohl eine Kontrastmittel gestützte CT-Untersuchung von Thorax bis Becken als auch eine [^{18}F]FDG-PET-Untersuchung (PET 1). Zudem erfolgte initial die Bestimmung des Tumormarkers CEA.
Nach R0-Resektion der KRK-LM sollte die zweimalige Gabe des radioaktiv markierten Antikörpers [^{131}I]-Labetuzumab als Radioimmuntherapie erfolgen. Die erste Gabe der RAIT erfolgte sechs Wochen nach der Operation (RAIT 1) und die zweite zwölf Wochen nach der Operation (RAIT 2). Jeweils zwei bis sieben Tage vor der RAIT 1 bzw. RAIT 2 wurden die postoperativen bildgebenden Untersuchungen (Re-Staging) durchgeführt. Sie beinhalteten wieder sowohl eine Kontrastmittel gestützte CT von Thorax bis Becken als auch die PET 2 vor der RAIT 1, bzw. die PET 3 vor der RAIT 2. Zur Verlaufskontrolle waren CT-Untersuchung von Thorax bis Becken sowie eine vierte [^{18}F]FDG-PET-Untersuchung geplant (PET 4). Diese sollten vorzugsweise sechs Monate nach der ersten RAIT erfolgen (**Abbildung 7**).

Die CT- und die [^{18}F]FDG-PET-Untersuchungen wurden zeitnah durchgeführt, um einen Vergleich zu ermöglichen. In der Zeit zwischen beiden Untersuchungen wurden keine therapeutischen Interventionen durchgeführt, die die Bildgebung hätten beeinflussen können. Des Weiteren wurde in regelmäßigen Abständen der Tumormarker CEA kontrolliert. Alle bildgebenden Untersuchungen wurden an der Universitätsmedizin Göttingen durchgeführt.

Traten während der Studie erneut Leber-, Lungen- oder sonstige Metastasen bzw. Rezidive auf, wurden die Patienten nach Entscheidung des behandelnden Arztes einer weiteren individuellen Therapie zugeführt.

2.5.3 Vorbereitung der Patienten auf die [^{18}F]FDG-PET-Untersuchungen

Im Rahmen der oben beschriebenen Phase-II-RAIT-Studie wurde den Patienten das Radiopharmakon [^{18}F]FDG (370 MBq) nach einer nächtlichen Fastenzeit injiziert. Die Glukosekonzentration im Blut wurde vor der Radiopharmakon-Applikation gemessen und sollte 120 mg/dl nicht übersteigen. Bereits vor intravenöser Injektion der [^{18}F]FDG wurde auf eine ausreichende Flüssigkeitszufuhr und entspannte Sitzposition des Patienten geachtet.

2.5.4 Ablauf der [^{18}F]FDG-PET-Untersuchungen

Es wurden 370 MBq des [^{18}F]FDG appliziert. Die Patienten bekamen ca. einen Liter Flüssigkeit zum Trinken und wurden ruhig gelagert, um eine gesteigerte Aufnahme der [^{18}F]FDG in die Muskeln zu vermeiden. Des Weiteren wurde der Patient vor der Untersuchung angehalten, seine Blase möglichst vollständig zu entleeren. Bei Patienten mit einem Rektumkarzinom war in der Regel zusätzlich ein Urinkatheter gelegt worden, um eine Beurteilung des Beckens ohne Überlagerung durch Blasenaktivität zu gewährleisten.

Nach einer Zeitspanne von 60 Minuten erfolgte die [^{18}F]FDG-PET-Untersuchung, da zu diesem Zeitpunkt bereits ein gutes sog. „Target-Background-Verhältnis“ (T-B-Verhältnis) besteht. Alle Patienten erhielten eine Ganzkörper-[^{18}F]FDG-PET mit dem ECAT Exact HR+ PET-Scanner (Siemens, CTI Co., Knoxville, Tennessee, USA) im 2-D-Modus, wobei die Untersuchung vom Becken aus kopfwärts erfolgte, um das Becken in der Zeit, in der die Blase noch geleert ist, abbilden zu können.

Die Dauer der Transmissions- und Emissionsmessung pro Bettposition betrug zwölf Minuten.

Zur Rekonstruktion wurde das iterative Verfahren OS-EM in einer 256 x 256 Bildmatrix verwendet. Die Quantifizierung mittels des SUV erfolgte durch zweidimensionale ROI-Technologie. Der Vergleich zwischen den ROI der Tumormetastase und dem gesunden Leber- bzw. Lungengewebes erfolgte mittels Quotientenbildung der mittleren Impulsinhalte zwischen Tumor- und gesundem Gewebe.

2.5.5 Ablauf der CT-Untersuchungen

Alle Patienten erhielten ein Kontrastmittel-gestütztes Multislice-CT von Thorax bis Becken. Dazu erhielten die Patienten vor Beginn der CT-Untersuchung eine intravenöse Kontrastmittelgabe in die Kubitalvene. Hierfür wurden 100 ml eines 300 molaren, iodierten Kontrastmittels, welches mechanisch mit einer Flussgeschwindigkeit von drei Millilitern pro Sekunde gefolgt von 40 ml isotonischer Kochsalzlösung verabreicht wurde, verwendet. In der Regel wurden biphasische, überlagernde Sequenzen durchgeführt, d.h. die CT-Aufnahme erfolgte sowohl in der arteriellen als auch der portalvenösen Phase. Die Darstellung des Patienten begann mit der oberen Thoraxöffnung und fuhr dann bis zum Becken fort. Schließlich erfolgte die Rekonstruktion der axialen (5 mm) und koronaren (3 mm) Schichten aus den Ursprungsdaten.

2.6 Befundinterpretation und Auswertung der [^{18}F]FDG-PET- und CT-Bilder

2.6.1 Abgrenzung des Tumors

Grundsätzlich sind Tumore keine homogenen Gewebe. Neben proliferierenden Zellen mit Gefäßen, Stroma aus Bindegewebe und Nekroseanteilen finden sich im Randbereich auch entzündliche Infiltrate mit Makrophagen und zum Teil auch Granulozyten.

Maligne Tumore wie Adenokarzinome und deren Metastasen unterscheiden sich von den benignen Tumoren durch ihr infiltratives Wachstum in das umgebende Gewebe, wodurch eine genaue Abgrenzung zum Normalgewebe schwierig ist. In der [^{18}F]FDG-PET stellt sich der Tumor durch einen erhöhten [^{18}F]FDG-Uptake dar, weist jedoch eine gewisse Variabilität auf. Es ist daher schwierig, eine Aufnahmeschwelle oder Kriterien zu definieren, die den Tumor als solchen korrekt identifizieren und

lokalisieren können. Eine mathematisch und physiologisch exakte, dreidimensionale Grenzbestimmung von Tumorherden hat sich bislang aufgrund des hohen Zeitaufwandes nicht etablieren können, weswegen man sich auf zweidimensionale, arbiträre Schwellenwerte (z.B. Tumorgrenze bei Abfall der Aktivität um 75% vom Aktivitätsmaximum) geeinigt hat.

2.6.2 Qualitative und quantitative Auswertung

Sowohl die [^{18}F]FDG-PET- als auch die CT-Daten wurden während der Studie zur Entscheidungsfindung bei der antineoplastischen Therapie benutzt. Hierbei wurden die rekonstruierten [^{18}F]FDG-PET-Bilder qualitativ (visuell) von zwei erfahrenen Nuklearmedizinern der Universitätsmedizin Göttingen ausgewertet. Bei der Auswertung bezüglich einer Metastasierung des KRK lagen ihnen die klinischen Daten und Befunde der Patienten vor. Sie interpretierten die [^{18}F]FDG-PET-Bilder in Zusammenhang mit den Bildern der Kontrastmittel gesteuerten CT-Untersuchungen und deren Befundbeurteilung durch einen erfahrenen Radiologen. Bei der Auswertung wurden die [^{18}F]FDG-PET-Bilder sowohl in der Axial- als auch Sagittal- und Transversalebene betrachtet und befundet, wobei eine Maximum-Intensitäts-Projektion (MIP) zur Orientierung diente.

Im Rahmen dieser retrospektiven Dissertation wurden drei Monate nach endgültiger Beendigung der Studie zur RAIT die [^{18}F]FDG-PET-Untersuchungen der 25 Patienten sowohl visuell als auch semiquantitativ (SUV-Werte) durch dieselben zwei Nuklearmediziner erneut ausgewertet. Die Auswertung erfolgte diesmal jedoch unabhängig voneinander und verblindet. Weder Patientennamen, Histologie oder klinische Daten wie CT- Befunde, noch die frühere Bewertung dieser [^{18}F]FDG-PET-Untersuchungen lagen den Befundern vor.

In der Absicht, die Spezifität der positiven [^{18}F]FDG-PET-Befunde zu verbessern, wurden die SUVmax-Werte für alle richtig und falsch positiv befundeten [^{18}F]FDG-PET-Läsionen ermittelt und verglichen.
Zusätzlich wurde versucht, einen Grenzwert (sog. „Cut-Off-Wert“) des SUVmax für die Leber zu definieren, mit dessen Hilfe eine sichere Zuordnung in ein metastatisches Geschehen oder einen benignen Prozess ermöglicht werden kann und wodurch die Spezifität der [^{18}F]FDG-PET bezüglich der Leber verbessert wird.

Die SUVmax-Werte ergaben sich durch Auswahl einer 75%igen Isokontur der ROI in der transaxialen Ebene mit dem höchsten Uptake der Läsionen. Der SUVmax wurde bezüglich des Körpergewichts korrigiert.

Für die Befundung einer [^{18}F]FDG-PET-Untersuchung ist nicht nur die absolute Aktivitätskonzentration in einem Tumor, sondern auch der Kontrast zwischen Tumor und umliegendem Gewebe entscheidend (T-B-Verhältnis).
Um eine Beurteilung des SUV der Läsionen im Vergleich mit unauffälligem Lebergewebe zu ermöglichen, wurden zusätzlich zu den SUV-Werten der Läsionen SUV-Werte einer Referenzregion, die als Hintergrund fungierte, bestimmt. Dieser Hintergrund war als Leberanteil ohne Inhomogenitäten definiert und wurde mit einer rechteckigen ROI erfasst. Aus diesen SUV-Werten wurden die T-B-Verhältnisse errechnet, indem der SUVmax der Läsion durch den SUVmax des Hintergrundes dividiert worden ist.
Alle Läsionen wurden tabellarisch erfasst. Die SUVmax- und SUVmean-Werte sowie die T-B-Verhältnisse wurden bestimmt und ebenfalls in tabellarischer Form erfasst.

2.6.3 Definition und Bewertung einer Läsion in der [^{18}F]FDG-PET

Gewebe mit einem unphysiologischen fokal oder flächig erhöhten Uptake wurde als pathologischer Befund definiert. Von jeder einzelnen Leber- bzw. Lungenläsion wurde das Aktivitätsverteilungsmuster (fokal oder flächig) separat beurteilt. Weiterhin erfolgte eine Einteilung in randständige und nicht randständige hepatische Läsionen. Auch kleinere Läsionen flossen in die Bewertung mit ein, obwohl ab einer Größe <1 cm die sichere Abgrenzung der Läsion deutlich erschwert ist. Die Auswertung der Läsionen erfolgte sensitivitätsbezogen, d.h. jede mögliche demonstrable Mehranreicherung im Leber- und Lungengewebe wurde beschrieben.

Als Goldstandard bei der Gesamtauswertung der [^{18}F]FDG-PET-Ergebnisse diente in erster Linie die Histologie sowie darüber hinaus der klinische Verlauf und eine Kombination aus anderen bildgebenden Verfahren.

Im Rahmen der verblindeten Auswertung wurden die präoperativen [^{18}F]FDG-PET-Bilder (PET 1) von Leber und Lunge mit den histologischen Befunden verglichen, anhand derer die [^{18}F]FDG-PET-Befunde in richtig positiv (RP), falsch positiv (FP), richtig negativ (RN) oder falsch negativ (FN) eingeteilt wurden:

- RP
  Als richtig positiv wurde ein pathologischer [^{18}F]FDG-PET-Befund definiert, welcher durch die Histologie als Metastase bestätigt wurde.
- FP
  Als falsch positiv wurde ein pathologischer [^{18}F]FDG-PET-Befund definiert, welcher sich durch die Histologie nicht als Metastase bestätigt ließ.
- RN
  Richtig negativ war ein unauffälliger [^{18}F]FDG-PET-Befund bei unauffälliger Histologie.
- FN
  Falsch negativ war ein unauffälliger [^{18}F]FDG-PET-Befund bei eindeutigem Malignitätsnachweis in der Histologie.

Zur Beurteilung der postoperativen [^{18}F]FDG-PET-Untersuchungen (PET 2-4) von Leber und Lunge sind diese ebenfalls mit der Histologie und/ oder den CT-Befunden bzw. dem weiteren klinischen Verlauf verglichen worden, wobei auch hier eine Zuordnung der [^{18}F]FDG-PET-Bilder in RP, FP, RN und FN erfolgte:

- RP
  Richtig positiv waren pathologische Anreicherungen in der [^{18}F]FDG-PET, die konkordant zu metastasentypischen Läsionen in der CT waren und/ oder sich im Verlauf als maligne Prozesse verifizieren ließen.
- FP
  Als falsch positiv wurde ein positiver [^{18}F]FDG-PET-Befund bei fehlender Bestätigung einer Metastase in der CT bzw. im weiteren klinischen Verlauf definiert.
- RN
  Richtig negativ waren [^{18}F]FDG-PET-Untersuchungen, die ein normales Aktivitätsverteilungsmuster und einen negativen CT-Befund bzw. einen unauffälligen klinischen Verlauf aufwiesen.
- FN
  Falsch negativ waren [^{18}F]FDG-PET-Befunde, die trotz nachgewiesener Metastase durch die CT und/ oder Bestätigung der Metastasierung im klinischen Verlauf ein normales Aktivitätsverteilungsmuster zeigten.

Auch nach den letzten für die Studie geplanten Untersuchungen (PET 4, CT 4) wurden weitere Verlaufskontrollen mit Hilfe bildgebender Verfahren durchgeführt, die darüber hinaus bei der Beurteilung aller [^{18}F]FDG-PET-Befunde hinsichtlich des klinischen Verlaufs Aufschluss gaben. Grundsätzlich galt, dass die Histologie den Goldstandard zur Beurteilung der [^{18}F]FDG-PET-Befunde darstellte bzw. bei Fehlen histologischer Befunde und Diskrepanzen zwischen CT und [^{18}F]FDG-PET die CT-Befunde und der klinische Verlauf als Entscheidungskriterium gewählt wurden.

2.6.4 Auswertung der CT-Bilder

Die CT-Bilder wurden direkt nach der Untersuchung von zwei erfahrenen Radiologen unabhängig voneinander befundet. Dabei lagen ihnen die klinischen Daten der Patienten vor.

3 Ergebnisse

3.1 Patientencharakteristik und Lebermetastasen

3.1.1 Patientencharakteristik zum Zeitpunkt des Einschlusses in die vorliegende Studie

Von den 25 konsekutiven Patienten im Rahmen der Phase-II-RAIT-Studie waren 19 männlich und sechs weiblich. Das mediane Alter betrug 63 Jahre mit einer Spannweite von 51 Jahren bis 81 Jahren. Bei elf Patienten lag der Primarius im Rektum, bei 14 Patienten im Kolon. Nach initialem Staging der Primärtumore konnten unter Zuhilfenahme des TNM-Klassifikationssystems sechs Primärtumore dem UICC-Stadium II, neun Primärtumore dem Stadium III und zehn Primärtumore dem Stadium IV zugeordnet werden.
Vor R0-Resektion des KRK wurden drei Patienten einer neoadjuvanten Therapie zugeführt. Nach R0-Resektion erhielten 17 Patienten eine adjuvante Therapie (**Tabelle 3**).

Bei allen 25 Patienten lag zum Zeitpunkt des Einschlusses in die Studie eine Lebermetastasierung vor, die histologisch bzw. durch konventionelle Bildgebung bestätigt worden war. Bei einem Patienten war zusätzlich eine solitäre, pulmonale Metastase bekannt.

3.1.2 Histologie und pathologischer Befund der R0-resezierten KRK-LM

Alle KRK-LM sowie die einzelne Lungenmetastase konnten R0-reseziert werden. Der Durchmesser der KRK-LM reichte von 0,5 cm bis 10,5 cm. Es sind alle acht Segmente der Leber betroffen gewesen. Als Operationsmethode diente die Keil- bzw. Segmentresektion (16x), die Hemihepatektomie (4x) sowie eine Segmentresektion zusammen mit einer Hemihepatektomie (5x).
Von 23 Patienten wiesen 20 Patienten (87%), bei denen präoperativ der Tumormarker bestimmt worden war, einen erhöhten CEA-Blutwert auf. Postoperativ waren es sieben Patienten (28%).

Bei 24 Patienten konnte immunhistochemisch auf den resezierten KRK-LM eine mäßige bis starke Expression des CEA nachgewiesen werden. Bei einem Patienten lag sowohl eine schwache als auch starke CEA-Expression der Metastasen vor (**Tabelle 4**).

17 Patienten erhielten nach R0-Resektion der KRK-LM eine zweimalige RAIT mit dem radioaktiv markierten Antikörper [^{131}I]-Labetuzumab und acht Patienten erhielten eine einmalige RAIT.

Zwölf der 25 Patienten waren bereits zu einem früheren Zeitpunkt schon einmal wegen einer hepatischen Metastasierung erfolgreich operiert worden. Fünf Operationen lagen weniger als drei Monate vor der ersten [^{18}F]FDG-PET-Untersuchung zurück, eine erfolgte sieben Monate und eine zehn Monate vor der [^{18}F]FDG-PET (PET 1) (**Tabelle 4**).

3.2 Ergebnisse der [^{18}F]FDG-PET-Untersuchungen

3.2.1 Anzahl und zeitlicher Abstand der durchgeführten bildgebenden Verfahren

Präoperativ erhielten 20 Patienten eine CT von Thorax bis Becken, vier Patienten eine MRT und 16 Patienten eine [^{18}F]FDG-PET (PET 1). Postoperativ wurden 70 CT-Untersuchungen von Thorax bis Becken und 68 [^{18}F]FDG-PET-Untersuchungen (PET 2-4) durchgeführt.

Das maximale Intervall zwischen der präoperativen CT-Untersuchung und präoperativen [^{18}F]FDG-PET-Untersuchung betrug 72 Tage, das minimale Intervall betrug einen Tag und das mediane Intervall 15 Tage. Das maximale Intervall zwischen allen postoperativ durchgeführten CT- und [^{18}F]FDG-PET-Untersuchungen betrug 15 Tage, am gleichen Tag durchgeführte Untersuchungen waren der kürzeste Abstand und das mediane Intervall betrug nur einen Tag (**Tabelle 5**). Das mittlere Follow-up der Patienten lag zum Zeitpunkt der Auswertung der Studie bei 18 Monaten.

3.2.2 Einzelergebnisse der PET 1-4

Die Auswertung der [^{18}F]FDG-PET-Bilder erfolgte bezüglich der Leber primär läsionsbezogen. Hinsichtlich der Suche nach Lungenmetastasen erfolgte eine patientenbezogene Auswertung.

3.2.2.1 PET 1

Die erste [^{18}F]FDG-PET-Untersuchung erfolgte während des Stagings vor der geplanten Metastasenresektion und wurde bei 16 der 25 Patienten durchgeführt. Bei vier der Patienten war bereits in einem Abstand von weniger als drei Monaten eine Resektion oder Ablation von Metastasen an der Leber durchgeführt worden.

- Leber

  Die läsionsbezogene Auswertung der [^{18}F]FDG-PET-Bilder ergab 49 hepatische Auffälligkeiten. Davon bestätigten sich 30 Läsionen in der CT sowie histologisch nach der Resektion als KRK-LM (RP). Eine Läsion ist bei der [^{18}F]FDG-PET im Gegensatz zur CT als richtig negativ (RN) gewertet worden, da die Histologie ergab, dass es sich dabei um einen nekrotischen Tumor handelte. Allerdings ist eine Metastase, die ausschließlich in der CT beschrieben wurde, bei der [^{18}F]FDG-PET als falsch negativ (FN) gewertet worden. 17 der 49 Leberläsionen wurden falsch positiv (FP) beurteilt. Darunter waren drei (17,6%) Läsionen an den ursprünglichen Resektionsrändern der an der Leber bereits voroperierten Patienten lokalisiert.

  Sowohl alle drei flächigen Mehranreicherungen als auch 27 der 44 fokal anreichernden Läsionen konnten einem metastatischen Geschehen in der Leber zugeordnet werden. Sieben der elf randständigen, pathologischen Mehrbelegungen sind RP bewertet worden.

  Das T-B-Verhältnis betrug bei den richtig positiv bewerteten KRK-LM im Median 2,1 (Spannweite von 0,9 bis 5,1), bei den falsch positiv bewerteten KRK-LM 1,14 (Spannweite 0,97 bis 1,86) (**Tabelle 6**).

  Die errechnete Sensitivität bzw. Spezifität pro Leberläsion betrug 96,8% bzw. 5,6%. Der positiv und negativ prädiktive Wert ergab 63,8% und 50%.

  Die Spannweite der SUVmax-Werte richtig positiv bewerteter Läsionen reichte von 1,8 bis 15,2 mit einem Median von 5,8. Die Spannweite der SUVmax-Werte

falsch positiv bewerteter Läsionen reichte von 2,7 bis 6,9 mit einem Median von 3,8 (**Abbildung 8**).

- Lunge

  Bei sieben der 16 Patienten ergaben die [^{18}F]FDG-PET-Bilder Hinweise auf pulmonale Metastasen. Tatsächlich bestätigten sich diese allerdings nur bei einem Patienten (RP), bei dem aufgrund der Konkordanz mit der CT eine komplette R0-Resektion der Metastase durchgeführt wurde. Histologisch ergab sich eine pulmonale Metastase des KRK, während die übrigen sechs Patienten weder in der CT noch im Verlauf einen Hinweis auf pulmonale Metastasen zeigten (FP). Die [^{18}F]FDG-PET- und CT-Befunde der verbleibenden neun Patienten ergaben keinen Anhalt auf maligne Veränderungen und wurden somit als RN eingestuft. Ein operativer Eingriff erfolgte nicht.

  Die Sensitivität und Spezifität auf die Lunge bezogen betrug 100% und 60%. Der positiv bzw. negativ prädiktive Wert lag bei 14,3% bzw. 100%.
  Der mediane SUVmax der richtig positiv bewerteten Lungemetastasen betrug 1,0 (Spannweite von 1,0 bis 1,0) und bei den falsch positiv bewerteten Lungenmetastasen 1,28 (Spannweite von 0,0 bis 2,0).

3.2.2.2 PET 2

Die zweite [^{18}F]FDG-PET-Untersuchung erfolgte im Rahmen des Re-Staging ca. sechs Wochen nach der Metastasenresektion bzw. zwei bis sieben Tage vor der ersten Radioimmuntherapie (RAIT1) bei 24 der 25 Patienten. Bei einem Patienten konnte die [^{18}F]FDG-PET-Untersuchung aufgrund technischer Probleme nicht durchgeführt werden.

- Leber

  Die läsionsbezogene Auswertung der zweiten [^{18}F]FDG-PET-Serie ergab 39 hepatische Auffälligkeiten. Allerdings ließen sich nur fünf dieser Befunde mit Hilfe der CT und der Histologie als RP bestätigen. Drei der fünf RP diagnostizierten KRK-LM zeigte das [^{18}F]FDG-PET bereits drei Monate früher als die CT. Mehr als die Hälfte der 34 FP bewerteten Läsionen konnten in den späteren PET 3- und PET 4-Untersuchungen nicht mehr reproduziert werden. 20 der als FP bewerteten Läsionen waren an den Resektionsrändern lokalisiert. FN oder RN bewertete Befunde sind in der PET 2 nicht erhoben worden.

Fast alle fokalen, flächigen und randständigen Mehranreicherungen waren FP zugeordnet worden, wobei es sich um postoperative Umbauprozesse handelte. Als RP wurden drei der 19 fokalen, zwei der 23 flächigen und zwei der 20 randständigen pathologischen Aktivitätsbelegungen bewertet. Eine randständige Mehranreicherung wurde richtig als nicht-metastatisches Geschehen eingeordnet.

Das T-B-Verhältnis betrug bei den richtig positiv bewerteten KRK-LM im Median 1,06 (Spannweite von 0,93 bis 2,7), bei den falsch positiv bewerteten KRK-LM 1,07 (Spannweite 0,64 bis 3,2) (**Tabelle 7**).

Die Sensitivität bezüglich der Leberläsionen betrug in der PET 2 100%. Die Spezifität betrug wie der negativ prädiktive Wert wegen fehlender richtig negativer und falsch negativer Befunde 0,0% bzw. war nicht ermittelbar. Der positiv prädiktive Wert lag bei 12,8%.
Die Spannweite der SUVmax-Werte richtig positiv bewerteter Läsionen reichte von 1,8 bis 9,0 mit einem Median von 3,7. Die Spannweite der SUVmax-Werte falsch positiv bewerteter Befunde reichte von 1,6 bis 12,4 mit einem Median von 3,0 (**Abbildung 9**).

- <u>Lunge</u>

  In der Lunge wurden bei zehn der 24 Patienten metastasenverdächtige Raumforderungen detektiert, wovon allerdings nur vier Patienten konkordant mit den Ergebnissen des CT-Befundes bzw. mit den Folgeuntersuchungen waren und als RP gewertet wurden. Die anderen sechs Lungenbefunde wurden als FP eingestuft. Darunter war auch der an der Lunge voroperierte Patient. Zwei Patientenbefunde wiesen eine Diskordanz zur CT auf und wurden so als FN beurteilt. Zwölf Patienten zeigten weder in der CT noch in der [^{18}F]FDG-PET Hinweise auf Lungenmetastasen (RN).

  Die Sensitivität und Spezifität pro Patient betrug jeweils 66,7%. Die prädiktiven Werte ergaben 40% für den positiv und 85,7% für den negativ prädiktiven Wert.
  Der mediane SUVmax lag bei 3,92 (Spannweite von 0,8 bis 10,0) für die richtig positiv beurteilten Lungenmetastasen und bei 1,01 (Spannweite von 0,6 bis 1,4) für die falsch positiv beurteilten Lungenmetastasen.

3.2.2.3 PET 3

Die PET 3 erfolgte als Teil des Re- Staging ca. drei Monate nach der RAIT1 und zwei bis sieben Tage vor Gabe der zweiten RAIT2. Sie wurde bei 24 der 25 Patienten durchgeführt.

- Leber

  Die [^{18}F]FDG-PET zeigte bei der läsionsbezogenen Auswertung 21 verdächtige Leberläsionen. Acht der Auffälligkeiten waren auch in der CT als solche gewertet und somit als RP eingeordnet worden. Die übrigen 13 Läsionen bestätigten sich im Verlauf nicht bzw. wurden in der CT als postoperative Veränderungen beurteilt (FP). Davon waren neun der 13 Läsionen (69,2%) im ehemaligen Resektionsgebiet lokalisiert. FN oder RN bewertete Ergebnisse wurden in der Leber nicht erhoben.

  Acht der zwölf fokalen Mehranreicherungen und eine der zehn randständigen Mehranreicherungen waren hepatischen Metastasen zuzuordnen. Alle neun flächigen sowie neun der zehn randständigen Mehranreicherungen bestätigten sich nicht als Metastasen, sondern waren noch auf postoperative Umbauprozesse zurückzuführen.

  Das T-B-Verhältnis betrug bei den richtig positiv bewerteten KRK-LM im Median 2,04 (Spannweite von 1,12 bis 3,0), bei den falsch positiv bewerteten KRK-LM 1,22 (Spannweite 0,97 bis 3,12) (**Tabelle 8**).

  Die Sensitivität pro Leberläsion betrug ebenso wie in der PET 3 100%. Die Spezifität betrug wie der negativ prädiktive Wert wegen fehlender richtig negativer und falsch negativer Befunde 0,0% bzw. war nicht zu berechnen. Der positiv prädiktive Wert betrug 38,1%.

  Die Spannweite der SUVmax-Werte richtig positiv beurteilter Metastasen lag zwischen 2,9 und 6,5 mit einem Median von 5,3. Die Spannweite der SUVmax-Werte falsch positiv bewerteter Befunde reichte von 2,8 bis 11,0 mit einem Median von 3,3 (**Abbildung 10**).

- Lunge

  Bei zwölf der 24 Patienten ergaben die Bilder der PET 3 Hinweise auf pulmonale Metastasierung. Im Verlauf und/ oder bezüglich der Konkordanz mit der CT bestätigte sich dieser Befund bei sieben Patienten (RP). Bei fünf Patienten hingegen konnte er nicht bestätigt werden (FP). Ein Patient war als falsch negativ

eingestuft worden (FN). Die [^{18}F]FDG-PET- und CT-Befunde der verbleibenden elf Patienten ergaben keinen Anhalt für maligne Veränderungen und wurden somit als RN beurteilt.

Insgesamt betrugen die Sensitivität und Spezifität der [^{18}F]FDG-PET auf die Lunge bezogen 87,5% und 68,8%. Der positiv bzw. negativ prädiktive Wert lag bei 58,3% bzw. 91,7%.
In der Lunge betrug der mediane SUVmax-Wert bei den richtig positiv bewerteten Metastasen 5,59 (Spannweite von 0,5 bis 17) und bei den falsch positiv bewerteten Befunden 0,93 (Spannweite von 0,7 bis 1,4).

3.2.2.4 PET 4

Die letzte [^{18}F]FDG-PET-Untersuchung (PET 4) erfolgte drei Monate nach der zweiten RAIT2 bzw. sechs Monate nach der RAIT1. Bei 20 Patienten war eine Ganzkörperuntersuchung durchgeführt worden, wobei bei einem Patienten nur eine Teilkörperuntersuchung des Abdomens und Beckens vorlag.

- Leber

  Die läsionsbezogene Auswertung der vierten [^{18}F]FDG-PET-Serie ergab 28 hepatische Auffälligkeiten. Davon erwiesen sich elf als RP. Die übrigen 17 wurden wegen der CT-Befunde und/ oder des weiter klinischen Verlaufs als FP beurteilt. Von den 17 FP Befunden waren elf (64,7%) in den vorherigen Resektionsgebieten lokalisiert. Die CT erkannte im Gegensatz zur [^{18}F]FDG-PET sämtliche Läsionen richtig als postoperative Veränderungen. FN oder RN Befunde wurden nicht erhoben.
  Elf der 22 fokalen und zwei der 13 randständigen Mehranreicherungen waren hepatischen Metastasen zuzuordnen. Alle sechs flächigen Aktivitätsbelegungen und die übrigen elf der 13 randständigen Mehranreicherungen waren FP gewertet worden, da es sich um postoperative Umbauprozesse handelte.
  Das T-B-Verhältnis betrug bei den richtig positiv bewerteten KRK-LM im Median 2,14 (Spannweite von 1,03 bis 3,16), bei den falsch positiv bewerteten KRK-LM 1,08 (Spannweite 0,88 bis 1,74) (**Tabelle 9**).

  Die Sensitivität pro Leberläsion betrug in der PET 4 100%. Die Spezifität betrug wie der negativ prädiktive Wert wegen fehlender richtig negativer und falsch

negativer Befunde 0,0% bzw. war nicht zu berechnen. Der positiv prädiktive Wert lag bei 39,3%.

Der SUVmax richtig positiv bewerteter KRK-LM wies eine Spannweite von 2,3 bis 12,0 mit einem Median von 6,2 auf. Der mediane SUVmax der falsch positiv bewerteten Befunde betrug 4,2 (Spannweite von 2,5 bis 6,3) (**Abbildung 11**).

- Lunge

  In der Lunge wurden bei neun der 19 Patienten metastasenverdächtige Raumforderungen gesehen. Davon waren die Ergebnisse von sieben Patienten konkordant zu dem CT-Befund und/ oder den Folgeuntersuchungen, wodurch sie als RP gewertet wurden. Die anderen zwei Lungenbefunde waren FP. Zehn Patienten zeigten weder in der CT noch der [^{18}F]FDG-PET Hinweise auf Lungenherde (RN).

  Die Sensitivität und Spezifität pro Patient betrugen 100% und 83,3%. Die prädiktiven Werte ergaben 77,8% für den positiv und 100% für den negativ prädiktiven Wert.

  Der mediane SUVmax für die richtig positiv bewerteten Lungenmetastasen lag bei 5,09 (Spannweite von 0,9 bis 16) und für die falsch positiv bewerteten Lungenmetastasen bei 1,33 (Spannweite von 0,6 bis 2,6).

3.2.3 Bewertung der [^{18}F]FDG-PET-Untersuchungen PET 1-4

Im Folgenden soll auf die visuelle und quantitative Bewertung der gesamten [^{18}F]FDG-PET-Untersuchungen PET 1-4 eingegangen werden.

3.2.3.1 Bewertung der visuellen Ergebnisse

Insgesamt bestätigten sich 54 der 55 gefundenen hepatischen Läsionen durch die Histologie, den Verlauf oder die CT-Befunde als KRK-LM (RP). Lediglich eine Läsion stellte sich bei der Beurteilung der [^{18}F]FDG-PET nicht als Metastase dar (FN) (**Tabellen 10 und 11**). Bei der patientenbezogenen Auswertung wurden alle Patienten mit KRK-LM richtig erkannt (RP) (**Tabelle 12**).

Von den Patienten mit einer pulmonalen Metastasierung detektierte die [^{18}F]FDG-PET insgesamt 19 von 22 Fälle (RP) (**Tabelle 13**). Mit Hilfe der CT wurden alle Patienten mit Lungenmetastasen richtig erkannt.

Es konnte kein spezifisches Befundmuster für das Vorliegen von KRK-LM gefunden werden. Nur für eine randständige bzw. randständige und flächige Aktivitätsanreicherung in der Leber nach R0-Resektion der KRK-LM konnte ein negativ prädiktiver Wert von 100% ermittelt werden, d.h. nur eine randständige oder eine randständige und flächige Aktivitätsmehrbelegung sprechen für postoperative Veränderungen. Bei allen anderen Befundmustern kann nicht zwischen einem Rezidiv oder einer benignen Veränderung unterschieden werden (**Tabelle 14**).

3.2.3.2 Bewertung der quantitativen Ergebnisse

Aufgrund der breiten Überlappung der Messwerte bei den richtig und falsch positiven Befunden war es nicht möglich, für das T-B-Verhältnis und für die SUVmax-Werte einen Cut-Off-Wert mit ausreichender Spezifität ohne Verlust an Sensitivität zu erstellen. Eine quantitative Auswertung war somit der visuellen Auswertung nicht überlegen.

3.2.4 Rezidive während der Studie

Innerhalb eines Jahres nach R0-Resektion traten bei 15 Patienten Rezidive auf. Davon waren einmal die Knochen, sechsmal die Leber und neunmal die Lunge betroffen, wobei ein Patient sowohl hepatische als auch pulmonale Metastasen aufwies. Ein Patient entwickelte innerhalb eines Jahres nach R0-Resektion ein lokales Rezidiv seines Rektumkarzinoms.

Die Knochenmetastasen wurden von der [^{18}F]FDG-PET drei Monate vor jeder anderen Bildgebung diagnostiziert. Auch bei der Diagnostik der Leberrezidive war die [^{18}F]FDG-PET bei vier Patienten drei bis neun Monate vor jeder anderen Methode positiv (Median: 4,5 Monate). Die CT hingegen diagnostizierte bei zwei Patienten Lungenrezidive einmal drei und einmal vier Monate, bevor die [^{18}F]FDG-PET einen positiven Befund zeigte. Bei einem Patienten lag kein vergleichender [^{18}F]FDG-PET-Befund vor. Bei den übrigen 14 Patienten war der Diagnosezeitpunkt der Metastasen bzw. des Lokalrezidivs gleich.

Lymphknotenmetastasen zeigten sich im gesamten Beobachtungszeitraum der Patienten bei keinem einzigen Patienten.

4 Diskussion

Das Ziel der vorliegenden Arbeit war die retrospektive Evaluation des Stellenwertes der prä- und postoperativen [^{18}F]FDG-PET bei konsekutiven Patienten mit hepatisch metastasiertem KRK nach R0-Resektion von KRK-LM im Rahmen einer Phase-II-RAIT-Studie zur Radioimmuntherapie mit [^{131}I]-Labetuzumab ohne aktuelle personenbezogene Nachfrage. Des Weiteren sollte nach der R0-Resektion der KRK-LM das [^{18}F]FDG-Speicherverhalten in der Leber auf mögliche, für eine Metastasierung spezifische Befundmuster untersucht werden.

Im Rahmen der Phase-II-RAIT-Studie wurden nur Patienten eingeschlossen, bei denen nach R0-Resektion mit einer „adjuvanten“ Situation gerechnet werden konnte. Das Fehlen von Patienten mit Lymphknotenmetastasen bei den in dieser Arbeit untersuchten Patienten spricht für eine exzellente Vorauswahl der Patienten durch die Abteilung Allgemein- und Viszeralchirurgie der UMG.

Prä- und postoperative Staging- bzw. Kontrolluntersuchungen wurden bei den Patienten der vorliegenden Arbeit engmaschiger durchgeführt, als dies in den S3-Leitlinien „Kolorektales Karzinom“ von 2008 vorgesehen ist (Schmiegel et al. 2008). Ein solches Vorgehen war bei einer zweimaligen Applikation von [^{131}I]-Labetuzumab in relativ kurzen Zeitabständen zwingend erforderlich, um Patienten, bei denen es nach der ersten Radioimmuntherapie zu einem Rezidiv kam, eine zweite RAIT, die mit einer hohen Knochenmarktoxizität verbunden ist, zu ersparen. Solche Patienten wurden einer anderen Therapieoption wie z.B. einer Chemotherapie zugeführt.
Aufgrund der Patientenselektion, der hohen Prävalenz an intrahepatischen Metastasen und der niedrigen Prävalenz an Lymphknotenmetastasen kann die vorliegende retrospektive Auswertung nur beschränkte Aussagen zur diagnostischen Genauigkeit der [^{18}F]FDG-PET beim KRK machen.

4.1 Diskussion der Methode

4.1.1 Kritische Betrachtung der [^{18}F]FDG-PET in der onkologischen Diagnostik

Bei Anwendung morphologisch orientierter Verfahren wie beispielsweise der Multislice-CT kann man davon ausgehen, dass strukturelle Veränderungen im Patientenkörper bei wiederholten Untersuchungen reproduzierbar nachweisbar sind. Die Grundlage von szintigrafischen Untersuchungen ist die Identifizierung von Tumorgewebe durch Stoffwechselveränderungen. Im Falle der [^{18}F]FDG-PET erfolgt diese Identifizierung durch Veränderungen des Glukosestoffwechsels im Tumor. Dieser Parameter ist relativ variabel und durch eine Vielzahl von Randbedingungen determiniert. Beispielsweise ändert sich der Glukosestoffwechsel eines Patienten und somit auch des Tumorgewebes, wenn der Patient nicht nüchtern ist (Crippa et al. 1997). Durch die Hyperinsulinämie kommt es zu gravierenden Veränderungen der Aktivitätsverteilung zu Ungunsten des Tumorgewebes. Es gibt kaum eine Untersuchung in der Nuklearmedizin, die von einer adäquaten Vorbereitung des Patienten so abhängig ist wie die [^{18}F]FDG-PET.
Für eine adäquate Vorbereitung ist es unter anderem essentiell, dass der Patient etwa vier bis acht Stunden nüchtern ist, vor der Untersuchung kein schnell wirksames Insulin bekommen hat, kein Koffein, Nikotin oder Alkohol zu sich genommen hat und ausreichend hydriert ist. Es lässt sich im Einzelfall bei einer retrospektiven Untersuchung nicht mehr feststellen, ob diese Randbedingungen befriedigend eingehalten wurden.

Nach Applikation des Tracers ist es entscheidend, dass der Patient sich möglichst wenig körperlich belastet. Nach muskulärer Belastung wird der Metabolismus in Myozyten verstärkt aktiviert und kann zu einem deutlichen Uptake in einzelnen Muskelgruppen führen, der dann ein pathologisches Aktivitätsverteilungsmuster, beispielsweise in anliegenden Lymphknotenmetastasen, überdecken kann.
Ein weiteres Problem, insbesondere bei jüngeren Patienten, ist die Aufnahme von [^{18}F]FDG in braunes Fettgewebe. Diese Aufnahme wird über die sympathische Innervation gesteuert. Beta-Blocker und eine ausreichend warme Umgebung verhindern meistens ein solches Aktivitätsverteilungsmuster, das ebenfalls störend bei der Befundung ist.

[^{18}F]FDG wird über die Niere ausgeschieden, jedoch renal nicht reabsorbiert. Radioaktivität im Nierenbecken und in den Ureteren kann die Befundung deutlich erschweren. Beispielsweise kann eine fokale Aktivität im Ureter in der [^{18}F]FDG-PET eine Lymphknotenmetastase vortäuschen. Aktivität in der Blase kann die Trennung von einem lokoregionären Rezidiv bei einem Rektum- oder Sigmakarzinom unmöglich machen. Daher empfehlen sich bei vielen Patienten mit KRK die Gabe von Furosemid und das Legen eines Blasenkatheters. Aus vielerlei Gründen waren aber diese Bedingungen bei den hier untersuchten Patienten gelegentlich nicht einzuhalten.

Ein weiteres Problem bei der Befundung ist die nicht voraussagbare Aktivität im Dickdarm, die sich einerseits durch die Kontraktionen der Dickdarmmuskulatur, andererseits wahrscheinlich durch den Glukosestoffwechsel intestinaler Bakterien erklärt. Hierdurch können pathologische Prozesse vorgetäuscht, aber auch überdeckt werden.

Die [^{18}F]FDG-PET als Methode hat eine beschränkte Spezifität, da Aktivitätsakkumulationen oft nur unzureichend einer anatomischen Struktur zugeordnet werden können. Bei den hier beschriebenen Patienten wurden zum Teil erweiterte Gallengänge mit Aktivitätsanreicherungen fälschlicherweise als KRK-LM gewertet. Die [^{18}F]FDG-PET/CT, wie sie mittlerweile routinemäßig an deutschen [^{18}F]FDG-PET-Standorten durchgeführt wird, hat allerdings diese Problematik weitestgehend behoben und zu einer deutlichen Verbesserung der Spezifität der Methode bei fast allen Tumorentitäten geführt (Cohade et al. 2003; Kim et al. 2005).

4.1.2 Kritische Betrachtung des SUV

Der SUV ist ein etablierter Parameter bei der semiquantitativen Auswertung von [^{18}F]FDG-PET- oder [^{18}F]FDG-PET/CT-Untersuchungen. Bei diesem Parameter handelt es sich um einen vereinfachten Ansatz zur Bestimmung des Glukosestoffwechsels, der allerdings nur unzureichend die reale Tracerkinetik beschreiben kann. Insbesondere darf man nicht davon ausgehen, dass die „lumped constant“ (LC), die das Verhältnis zwischen Gewebsstoffwechsel der Glukose im Verhältnis zum Stoffwechsel von [^{18}F]FDG beschreibt, bei allen Tumoren innerhalb einer Entität und unter allen Bedingungen konstant ist. Unter strikt standardisierten Bedingungen hat sich allerdings eine gute Korrelation zwischen SUV und dem

Glukosestoffwechsel für eine Anzahl von Tumoren nachweisen lassen, zum Beispiel für Sarkome, Bronchialkarzinome und Kopf- und Halstumoren (Eary und Mankoff 1998; Langen et al. 1993; Lindholm et al. 1993).

Bei einer retrospektiven Analyse sind allerdings die Randbedingungen, die eine verlässliche Bestimmung des SUV ermöglichen, nur unzureichend zu kontrollieren. Diese sollen im Folgenden diskutiert werden.

4.1.2.1 Blutzuckerspiegel

Die [^{18}F]FDG-Aufnahme unterliegt einer Reihe von Einflüssen. Da es sich um ein Glukoseanalogon handelt und [^{18}F]FDG-Moleküle mit normalen Glukosemolekülen um die Aufnahmetransporter der Zellen konkurrieren und diese Transporter zum Teil insulinabhängig exprimiert werden, hängt die Aufnahme von [^{18}F]FDG sowohl vom Blutzucker- als auch Insulinspiegel, aber auch vom Tracerangebot im Blut ab (Crippa et al. 1997). Sowohl eine Hyperglykämie als auch eine Hypoglykämie können die [^{18}F]FDG-Aufnahme in Tumorzellen empfindlich stören (Diederichs et al. 1998; Langen et al. 1993; Torizuka et al. 1997). Um vergleichbare Werte für den Tumoruptake zu erhalten, sollten deswegen spezielle Untersuchungsprotokolle eingehalten werden. Diese legen den Messzeitpunkt und einen nüchternen Ernährungszustand des Patienten zum Zeitpunkt der Untersuchung fest. In der Regel wurden diese Parameter bei den hier untersuchten Patienten weitgehend eingehalten.

4.1.2.2 Zeitintervall der Messung nach Injektion des Tracers

Die Aktivitätsmenge in einer bestimmten ROI unterliegt nach Injektion von [^{18}F]FDG durch Aufnahme und Auswaschung aus den Zellen einer Fluktuation. Bei Tumorzellen wird ein konstantes Plateau des Tracers in den ersten Stunden nicht erreicht, da immer mehr [^{18}F]FDG-6-Phosphat in der Zelle akkumuliert. Bei entzündlichen Zellelementen kann der Tracer nach initialer Phosphorylierung zum Teil wieder dephosphoryliert werden, sodass dieses Aktivitätsniveau in entzündlichen Prozessen über die Zeit wieder abnimmt (Osman und Danpure 1992; Forstrom et al. 2000).

In der vorliegenden Arbeit erfolgte die [^{18}F]FDG-PET-Untersuchung 60 min nach Tracer-Injektion. Ob dies der günstigste Zeitpunkt für eine Akquisition ist, ist bei dieser Tumorentität letztendlich nicht geklärt.

4.1.2.3 Einfluss des Körpergewichts

Bei der SUV-Bestimmung werden ein virtuelles Verteilungsvolumen und ein virtuelles Verteilungsverhältnis zwischen einzelnen Kompartimenten nach Injektion des Tracers vorausgesetzt. Das Körpergewicht ist ein Maß, welches mit diesen Parametern zu korrelieren scheint (**Gleichung 1**). Allerdings sagt das Körpergewicht relativ wenig über das Verhältnis der einzelnen Gewebe zueinander aus. Fettgewebe ist nicht so stoffwechselaktiv wie die Muskulatur oder das Lebergewebe. Vor allem bei übergewichtigen Patienten können tendenziell zu hohe SUV-Werte gemessen werden (Zasadny und Wahl 1993). Kommt es bei Tumorprogress oder auch unter einer Chemotherapie zu einer Gewichtsabnahme, so sind die Messwerte der Kontrolluntersuchung ebenfalls kritisch zu bewerten.

4.1.2.4 Weitere Einflussfaktoren auf den SUV

Der SUV ist von einer Reihe weiterer Randbedingungen abhängig, wobei insbesondere die Blutperfusion des interessierenden Gewebes entscheidend ist. Diese kann sich unter antineoplastischer Therapie deutlich verändern und somit die gemessenen SUV-Werte im Sinne falsch niedriger Messungen beeinflussen. Der Einfluss des Mikroumfeldes im Tumor selbst und seine biochemischen Auswirkungen auf den Glukosestoffwechsel sind insgesamt nicht ausreichend untersucht, stellen aber sicherlich einen weiteren Einflussfaktor dar.

Beim Bestimmen des SUV gilt die Voraussetzung, dass der Patient bei Verlaufsuntersuchungen in der immer gleichen Art und Weise in der [^{18}F]FDG-PET gelagert sein muss. Eine solche Forderung ist in der Realität nicht zu erfüllen.

4.1.3 Visuelle und quantitative Analyse

Aufgrund der oben beschriebenen Störfaktoren auf den SUV wird die semiquantitative Analyse der [^{18}F]FDG-PET im Vergleich zu einer rein visuellen Analyse kontrovers diskutiert. Bei Bronchialkarzinomen konnte beispielsweise gezeigt werden, dass die visuelle Auswertung einer SUV bezogenen Auswertung nicht unterlegen ist (Lowe et al.1994; Nomori et al. 2005).

Auch in der vorliegenden Arbeit erbrachte die SUV-basierte Auswertung keinen nennenswerten Vorteil. Insbesondere ist hier auf die breite Überlappung der Messwerte zwischen richtig positiven und falsch positiven Befunden hinzuweisen.

Eine Differenzierung zwischen Granulations-, Entzündungs- und Tumorgewebe über den zeitlichen Verlauf des SUV ist zwar prinzipiell möglich (Sahlmann et al. 2004), jedoch bei den Patienten der vorliegenden Arbeit aus logistischen Gründen unterblieben.

Bei einer sequentiellen Aufnahmetechnik wird ein visuell oder semiquantitativ erfasster Anstieg über die Zeit als tumorspezifisch und eine konstante Aktivitätsbelegung oder ein Abfall der Aktivität über die Zeit als Hinweis für einen entzündlichen Prozess gewertet. Granulationsgewebe kann sich aber durchaus ähnlich wie Tumorgewebe verhalten, sodass aus theoretischen Gründen dieser Ansatz wahrscheinlich die Spezifität der [^{18}F]FDG-PET nach R0-Resektion der KRK-LM nicht verbessern kann.

4.2 Diskussion der Ergebnisse der [^{18}F]FDG-PET-Untersuchungen

Die Auswertung der [^{18}F]FDG-PET-Bilder erfolgte verblindet und sensitivitätsbezogen. Selbst die geringste fokale Anreicherung der [^{18}F]FDG wurde als potentiell metastatische Läsion bewertet, da eine hohe Sensitivität entscheidend für die Planung des operativen Eingriffs ist. Falsch positive Befunde in der [^{18}F]FDG-PET können mit Hilfe der intraoperativen Palpation durch den Chirurgen oder der intraoperativen Sonografie überprüft und korrigiert werden (Wiering et al. 2007). In der Studie von Wildi et al. änderte sich das operative Vorgehen in 35% der Fälle durch eine intraoperative Sonografie nach einer [^{18}F]FDG-PET/CT (Wildi et al. 2008).

4.2.1 Präoperativ durchgeführte [^{18}F]FDG-PET-Untersuchungen (PET 1)

Die Auswertung der präoperativen [^{18}F]FDG-PET-Untersuchungen in dieser retrospektiven Auswertung ergab bei der Detektion von Metastasen eine hohe Sensitivität. Diese war allerdings abhängig von der Lokalisation der Metastasen im Körper. Läsionsbezogen waren einzelne Lungenmetastasen schwieriger zu detektieren als Metastasen in der Leber.

4.2.1.1 Intrahepatische Läsionen

- Patientenbezogen

  Die Sensitivität der präoperativ durchgeführten PET 1 ergab patientenbezogen sowohl für die Sensitivität als auch für die Spezifität 100% (**Tabelle 12**). Vergleichbare Ergebnisse fand die Arbeitsgruppe um Kantorova mit einer allerdings geringeren patientenbezogenen Sensitivität von 78% bei einer Spezifität von 96% (Kantorova et al. 2003). Die geringere Sensitivität der zuletzt genannten Arbeit im Vergleich zu unseren Daten erklärt sich durch eine höhere Prävalenz an Lymphknotenmetastasen, deren Detektion in der präoperativen [^{18}F]FDG-PET, insbesondere wenn es sich um tumornahe Läsionen handelt, schwierig sein kann.

  Unsere Ergebnisse sind in weitestgehender Übereinstimmung mit der Arbeit von Arulampalam et al., der ebenfalls Patienten bei dem Verdacht auf KRK-LM untersuchte. Er erzielte eine patientenbezogene Sensitivität von ebenfalls 100% bei einer Spezifität von 91% (Arulampalam et al. 2004).

- Läsionsbezogen

  Die läsionsbezogene Sensitivität bzw. Spezifität lag in der vorliegenden Arbeit bei 97% bzw. 6% (**Tabelle 11)**. Die Sensitivität ist gut vergleichbar mit den Ergebnissen der Arbeitsgruppe um Boykin et al., die eine läsionsbezogene Sensitivität von 89% bei Vorliegen von KRK-LM erzielen konnten, wobei die Befundung allerdings nicht verblindet, sondern in Kenntnis der aktuellen CT-Befunde erfolgte (Boykin et al. 1999).

  Truant et al. erzielten eine geringere läsionsbezogene Sensitivität von 79%. Sie begründeten dies u.a. mit dem Auftreten kleiner Lebermetastasen (<1 cm) und Überlagerungen von Lebermetastasen durch benachbarte größere [^{18}F]FDG-speichernde Leberläsionen (Truant et al. 2005). Auch die Arbeitsgruppe um Ruers et al. erreichte im Vergleich zur vorliegenden Arbeit eine geringere läsionsbezogene Sensitivität von 65% bei der Detektion intrahepatischer Metastasen (Ruers et al. 2002). Sie stellten ebenfalls starke Schwankungen in Abhängigkeit zur Metastasengröße fest. Ein großer Teil der Lebermetastasen waren im Durchmesser kleiner als 1,5 cm, sodass sie hierbei nur eine Sensitivität von 14% erreichen konnten, wohingegen die Sensitivität der 1,5 cm bis 3 cm großen Metastasen bereits bei 80% lag (Ruers et al. 2002).

Die läsionsbezogene Spezifität der vorliegenden Arbeit ist im Vergleich zu anderen Studien wie z.B. der Arbeit von Truant et al., die eine Spezifität von 80% erreichen konnten, mit 5,6% sehr niedrig (Truant et al. 2005). Dies erklärt sich durch die sensitivitätsbezogene Auswertung der vorliegenden Arbeit. Bei einem solchen Vorgehen wird eine hohe Rate falsch positiver Befunde in Kauf genommen. Die Spezifität der präoperativen Bildgebung war aber auch deswegen unzureichend, weil sieben der 25 Patienten in den Monaten vor dem Einschluss in die Phase-II-RAIT-Studie bereits an der Leber operiert worden waren. Postoperativ kommt es zu einer Mediator-vermittelten Stimulation von Granulationsgewebe mit konsekutiver Überexpression von GLUT-1 (Meller et al. 2002). Durch diesen Vorgang kommt es zu Anreicherungen in der [^{18}F]FDG-PET, die ggf. mit einem Tumorrezidiv verwechselt werden können. Des Weiteren ist eine Überexpression von GLUT-1 in Regeneratknoten der Leber zu beachten (Gamelli et al. 1996).

4.2.1.2 Extrahepatische Läsionen

- Patientenbezogen

  Die einzigen extrahepatischen Läsionen bei den Patienten, die für die vorliegende Arbeit ausgewertet wurden, traten pulmonal auf. Von den sieben pathologischen Mehranreicherungen in der PET 1 ließ sich tatsächlich nur bei einem Patienten präoperativ eine Lungenmetastasierung bestätigen, die auch von der [^{18}F]FDG-PET detektiert worden war (**Tabelle 13**). Übersehen wurden keine Metastasen in der Lunge. So erreichte die PET 1 beim Staging eine patientenbezogene Sensitivität von 100% und eine Spezifität von 60%. Die Spezifität liegt dabei aufgrund der sensitivitätsadaptierten Auswertung niedriger als in vergleichbaren Studien wie der von Fong et al., bei denen die Spezifität für Lungenmetastasen patientenbezogen bei 100% lag (Fong et al. 1999a). Dabei ist darauf hinzuweisen, dass in dieser Arbeit lediglich vier von 40 Patienten eine pulmonale Metastasierung aufwiesen. Bei dieser geringen Prävalenz sind statistische Werte nur begrenzt aussagekräftig.

- Läsionsbezogen

  In der vorliegenden Arbeit fanden sich außer Lungenmetastasen keine weiteren extrahepatischen Metastasen. Dieser ungewöhnliche Befund lässt sich, wie

bereits diskutiert, durch eine exzellente Auswahl der Patienten, die für eine R0-Resektion ihrer KRK-LM vorgesehen waren, erklären.

Bei einer weniger rigiden Auswahl der Patienten kann es in der präoperativen Diagnostik vor R0-Resektion von KRK-LM mittels [^{18}F]FDG-PET zu Ergebnissen kommen, die sich deutlich von den Daten der vorliegenden Arbeit unterscheiden.

Dies gilt zum Beispiel für die Arbeit von Rosa et al. aus dem Jahre 2004 (Rosa et al. 2004). In dieser Arbeit erfolgte ein prospektiver Vergleich bei Patienten mit KRK und KRK-LM vor Resektion mit und ohne Einbezug der [^{18}F]FDG-PET. Bei drei von 58 Patienten zeigten die [^{18}F]FDG-PET- und die CT-Diagnostik konkordant extrahepatische Metastasen. Bei zwölf von 58 Patienten (21% der Patienten) zeigte die [^{18}F]FDG-PET selektiv eine extrahepatische Manifestation des Tumorleidens, wobei es sich mehrheitlich um Rezidive handelte.

Aus diesen Daten zogen Rosa et al. die Schlussfolgerung, dass die [^{18}F]FDG-PET vor Resektion von KRK-LM essentiell ist. Dabei ist zu beachten, dass durch den hohen Anteil an Patienten mit lokoregionären Rezidiven von Rektum- und Sigmakarzinomen, deren Detektion eine Domäne der [^{18}F]FDG-PET ist, die Ergebnisse dieser Studie hinsichtlich einer Überbewertung der [^{18}F]FDG-PET-Diagnostik verzerrt sind.

Truant et al. erreichten für die extraabdominale Metastasierung eine Sensitivität bzw. Spezifität von 100% bzw. 97% (Truant et al. 2005). Diese hervorragenden Ergebnisse erklären sich möglicherweise durch die insgesamt geringe Anzahl extrahepatischer Metastasen in dieser prospektiven Studie.

4.2.2 Postoperativ durchgeführte [^{18}F]FDG-PET-Untersuchungen (PET 2-4)

Die vorliegenden Arbeit versucht retrospektiv Aussagen über den diagnostischen Stellenwert der [^{18}F]FDG-PET nach R0-Resektion von KRK-LM im zeitlich engen Abstand zur Operation zu machen. Die hier erzielten Ergebnisse sollen im Folgenden mit den relativ unsystematischen Daten in der Literatur verglichen werden.

4.2.2.1 Intrahepatische Läsionen

- Patientenbezogen

  Die postoperativen Sensitivitäten der vorliegenden Studie betrugen patientenbezogen 100%. Die postoperativen Spezifitäten lagen aufgrund der

sensitivitätsadaptierten Auswertung in einem niedrigen Bereich, wobei die Spezifität in der PET 2 ca. sechs Wochen nach R0-Resektion der KRK-LM von 14,3% auf 50% in der PET 3 nach zwölf Wochen anstieg. Dies lässt sich gut durch die Tatsache erklären, dass bei sehr frühen Untersuchungen reparative und entzündliche Prozesse eine größere Rolle spielen als bei Untersuchungen zu einem späteren Zeitpunkt.

Die Arbeitsgruppe von Lubezky et al. erreichte ebenfalls nach R0-Resektion von KRK-LM eine verhältnismäßig geringe Spezifität des [^{18}F]FDG-Anreicherungen in der Leber von 60%. Diese Arbeit betont, dass insbesondere Mehranreicherungen am Resektionsrand wenig spezifisch sind, was sich mit unseren Beobachtungen deckt. Der positiv prädiktive Wert für das Vorliegen eines Rezidivs bei Auftreten eines solchen Befundes lag in dieser Arbeit bei lediglich 33% (Lubezky et al. 2007). Es erfolgte keine weitere Differenzierung nach Befundmustern, die vielleicht die Spezifität verbessert hätten.

- <u>Läsionsbezogen</u>

  Die läsionsbezogene Sensitivität in der vorliegenden Arbeit betrug in den PET 2-4 jeweils 100%. Die Spezifität war unzureichend. Diese Ergebnisse werden zum Teil durch bereits publizierte Arbeiten unterstützt.

  Die Arbeitsgruppe von Delbeke et al. untersuchte Patienten mit dem Verdacht auf ein KRK-Rezidiv, wobei ca. ein Drittel der Patienten schon einmal an Metastasen operiert worden waren (Delbeke et al. 1997). Die [^{18}F]FDG-PET-Untersuchungen wurden mindestens zwei Monate nach der letzten chirurgischen Intervention durchgeführt. In dieser Studie wurden 23 [^{18}F]FDG speichernde Leberläsionen falsch positiv als Rezidiv bewertet.

  Die Arbeitsgruppe von Vogel et al. hingegen konnte sowohl eine hohe läsionsbezogene Sensitivität als auch Spezifität bei der Detektion von Lebermetastasen nach vorangegangener Hepatektomie erreichen (100% und 89%) (Vogel et al. 2005). Die hierbei gewonnenen Daten sind nur begrenzt mit der vorliegenden Arbeit zu vergleichen, da die Arbeitsgruppe ein integriertes [^{18}F]FDG-PET/CT-Gerät verwendete. Die korrelative Bildgebung reduziert die Anzahl falsch positiver Ergebnisse. Des Weiteren geht aus der Arbeit nicht hervor, wie groß der zeitliche Abstand zwischen den Hepatektomien und der Detektion der Leberrezidive mittels [^{18}F]FDG-PET/CT war.

Valk et al. berichteten über eine läsionsbezogene Sensitivität und Spezifität nach vorheriger Resektion der KRK-LM von 95% und 100% (Valk et al. 1999). Hierbei ist zu beachten, dass das mediane Intervall zwischen Resektion des Primärtumors und der Detektion des Rezidivs bzw. der Metastasen 22 Monate betrug. Der Zeitabstand ist damit deutlich länger als in der vorliegenden Studie. Unter solchen Bedingungen spielen postoperative Veränderungen und entzündliche Veränderungen keine wesentliche Rolle mehr (Meller et al. 2002).

4.2.2.2 Extrahepatische Läsionen

- Patientenbezogen

  Die postoperative Sensitivität hinsichtlich der Diagnose von Lungenmetastasen reichte bei den Patienten der vorliegenden Arbeit von 66,7% (PET 2) bis 100% (PET 4), die postoperative Spezifität von 66,7% (PET 2) bis 83,3% (PET 4). Insgesamt detektierte die [^{18}F]FDG-PET in 18 von 21 Fällen in den postoperativ durchgeführten [^{18}F]FDG-PET-Untersuchungen eine pulmonale Metastasierung, wobei sich kleinere, pulmonale Herde (<0,8 cm) nicht darstellten. Die allerdings in der CT nachweisbar waren und sich im zeitlichen Verlauf als metastatisch erwiesen. Wie bereits zuvor diskutiert, sind die niedigen Werte für die Spezifität Ausdruck der sensitivitätsadaptierten Auswertung der [^{18}F]FDG-PET-Befunde.

- Läsionsbezogen

  Eine läsionsbezogene Auswertung der Lungenmetastasen erfolgte nicht, da die Mehrzahl der erkrankten Patienten in der CT eine Vielzahl kleinster Rundherde entwickelte, deren maligner Charakter nur bei einzelnen dieser Herde im weiteren Verlauf eindeutig zu belegen war. Insgesamt wurde aber deutlich, dass die [^{18}F]FDG-PET bei pulmonalen malignen Läsionen lediglich die „Spitze eines Eisbergs“ erkennen kann und einer Vielzahl kleinster Herdbefunde dem Nachweis der nuklearmedizinischen Methode entgingen.

  Die Gründe für die schwere Erkennbarkeit pulmonaler Metastasen in der [^{18}F]FDG-PET sind vielfältig. Zum einen ist es mittels Multislice-CT möglich Lungenmetastasen bereits ab einem Durchmesser von 1 mm sensitiv zu detektieren, während die [^{18}F]FDG-PET ein unteres Auflösungsvermögen von bestenfalls 4 mm aufweist. Selbst wenn Lungenmetastasen diese Größe überschreiten, sind sie in der [^{18}F]FDG-PET nicht unbedingt sicher darstellbar.

Dies lässt sich einerseits durch einen geringen [^{18}F]FDG-Uptake einzelner Metastasen, die sich in ihrer biochemischen Ausstattung durchaus heterogen verhalten können, erklären und andererseits durch die Atembewegungen bei der [^{18}F]FDG-PET (Fong et al. 1999a; Vansteenkiste und Stroobants 2001). Hierbei werden schwache Aktivitätsbelegungen über mehrere Schichten verteilt, die dann in der Einzelschicht ein zu geringes Aktivitätsverteilungsmuster haben, um sich in einem ausreichenden Kontrast vom umliegenden Gewebe zu demarkieren.

Eine Lösung dieses Problems ist die Entwicklung von atemgetriggerten Aufnahmen in der [^{18}F]FDG-PET/CT, die allerdings sehr aufwendig sind und den Nachteil haben, dass nur ein Teil der [^{18}F]FDG-PET-Daten für die Rekonstruktion einer Aufnahme in Inspiration verwendet wird, so dass man eine schlechtere Zählstatistik in Kauf nehmen muss.

4.3 Befundmuster

In der vorliegenden Studie konnten keine tumorspezifischen Befundmuster gefunden werden. Allerdings war eine randständige und flächige Aktivitätsanreicherung in der Leber hochspezifisch für postoperative Umbauprozesse (**Tabelle 14**). Das Aktivitätsverteilungsmuster nahm bei sämtlichen intrahepatischen Läsionen mit diesem Befundmuster im Verlauf ab und bestätigte so die Gutartigkeit. Beim Vorliegen einer Fokalität konnte aber nicht zwischen postoperativen Veränderungen oder einem Resttumorgeschehen bzw. einem Rezidiv unterschieden werden. Die postoperativ in der Leber und vor allem an den Resektionsrändern vermehrt ablaufenden Regenerationsprozesse sind sowohl im Tiermodell als auch am Menschen bereits evaluiert worden (Pahlavan et al. 2006).

Sasaki untersuchte die [^{18}F]FDG- und [^{11}C]Cholin-Aufnahme nach partieller Hepatektomie bei Ratten. Dabei konnte gezeigt werden, dass der [^{18}F]FDG-Uptake als Proliferationsmarker während des Regenerationsprozesses ansteigt (Sasaki 2004). Durch diese Arbeit ist das gesteigerte Aktivitätsverteilungsmuster der [^{18}F]FDG nach Resektion wahrscheinlich auf die postoperative Überexpression an Glukosetransportern in regenerierenden Hepatozyten zurückzuführen (Mischoulon et al. 1992).

In einer weiteren Arbeit konnte gezeigt werden, dass Regenerationsvorgänge des verbliebenen Leberlappens nach der Resektion bis zum kompletten Abschluss der Rekonvaleszenzphase ca. zwölf Monate dauern können (Chen et al. 1991; Lin et al. 1979). Dabei ist die Leberregeneration nicht von der Proliferation ausgewählter Zellen mit Stammzellcharakter abhängig, sondern vielmehr durch die Beteiligung von mehr als 90% der verbliebenen Hepatozyten vermittelt (Michalopoulos und DeFrances 2005). Der Wiederaufbau der Leber beginnt bereits frühzeitig nach Resektion. Bereits innerhalb der ersten beiden postoperativen Tage steigt die Aktivität mitochondrialer Enzyme an (Nagino et al. 1989). Hierfür ist eine Vielzahl von Mediatoren wie Zytokine, Wachstumsfaktoren, Vasoregulatoren und Hormone bekannt (Yokoyama et al. 2007).

Neben regenerativen Vorgängen spielt aber auch die perihepatische Neubildung von Granulationsgewebe beim gesteigerten, postoperativen Uptake in der Leber eine Rolle. Eine starke Akkumulation von [^{18}F]FDG im Granulationsgewebe wurde mikroautoradiografisch erstmals von der Arbeitsgruppe um Kubota et al. in den Randbereichen von Tumoren beschrieben (Kubota et al. 1992) und stellt eine wichtige Ursache falsch positiver Befunde in der [^{18}F]FDG-PET beim Therapiemonitoring von malignen Tumoren nach operativen Eingriffen, Chemo- und Strahlentherapie dar (Bakheet und Powe 1998; Hung et al. 2001; Lorenzen et al. 1999; Lubezky et al. 2007).
Es gibt eine Anzahl von experimentellen Arbeiten, die in vitro zeigen konnten, dass eine Zytokin induzierte Stimulation von Zellen, die an der Formation von Granulationsgewebe beteiligt sind (mononukleäre Zellen, Fibroblasten, Endothelzellen), zu einer Überexpression von GLUT-1 und somit zu einer erhöhten Transportrate von Glukose in die Zellen hinein führt, was die Anreicherung von [^{18}F]FDG in Granulationsgewebe in vivo zum Teil erklären dürfte (Cornelius et al. 1990; Gamelli et al. 1996; Malide et al. 1998). Es gibt allerdings keine systematischen Daten darüber, wann sich ein durch Granulationsgewebe bedingter, postoperativ erhöhter [^{18}F]FDG-Uptake im vormaligen Wundbett wieder normalisiert. Aufgrund der Ergebnisse der vorliegenden Arbeit scheint dieser Prozess perihepatisch erst nach etwa einem Jahr abgeschlossen zu sein.

Wegen dieser Mechanismen ist die Differenzierung zwischen Regenerationsprozessen, Granulationsgewebe und möglichen Tumorrezidiven

schwierig, wodurch die hohe Anzahl vor allem postoperativ falsch positiver Befunde in der Leber und die niedrige postoperative Spezifität erklärt werden kann.
Nur eine flächige Glukoseaufnahme in einem bekannten Resektionsgebiet erwies sich immer als ein postoperativer Prozess. Im Verlauf nahmen diese Mehranreicherungen zunehmend ab, wodurch sie ihren benignen Charakter zeigten. Die CT ergab in diesen Fällen ebenfalls keinen Anhalt auf verbliebenes Tumorgewebe. Allerdings konnte im Umkehrschluss nicht von einer fokalen Glukoseaufnahme in der Leber zuverlässig auf ein Rezidiv geschlossen werden. Ob die [^{18}F]FDG-PET/CT das Problem der schlechten postoperativen Spezifität lösen wird, muss noch untersucht werden.

4.4 Aktueller Stellenwert der [^{18}F]FDG-PET vor Resektion von KRK-LM und in der Rezidivdiagnostik

Huebner et al. analysierten in einer Metaanalyse die Daten von elf Studien bei Patienten mit KRK in der Rezidivdiagnostik. Die Sensitivitäten und Spezifitäten wurden dabei für lokoregionäre Rezidive, KRK-LM und Ganzkörperläsionen separat bestimmt (Huebner et al. 2000). Für das lokoregionäre Rezidiv lagen Daten von insgesamt 366 Patienten vor, wobei sich eine Sensitivität von 94% (91%-98%) und eine Spezifität von 98% (96%-100%) nachweisen ließ. Bei den Patienten der vorliegenden Arbeit zeigte sich im Verlauf bei nur einem Patienten (4%) ein Lokalrezidiv, welches zuverlässig und selektiv in der [^{18}F]FDG-PET nachgewiesen wurde. Die Metaanalyse von Huebner et al. war entscheidend daran beteiligt, dass die [^{18}F]FDG-PET bei der Frage nach einem lokoregionären Rezidiv als Goldstandard der nicht-invasiven Diagnostik betrachtet wird.
In fünf Studien mit insgesamt 393 Patienten wurde die Detektion von KRK-LM patientenbezogen bestimmt. Bei insgesamt hohen Sensitivitäten (94%-99%) wiesen die zugehörigen Spezifitäten ebenfalls hohe Werte auf (98%-100%). In fünf Studien mit insgesamt 281 Patienten wurden patientenbezogene Sensitivitäten und Spezifitäten für die Ganzkörperbildgebung ermittelt. Hier fand sich bei hoher Sensitivität (95%-99%) eine breite Streuung der Spezifität (63%-88%).
Grundsätzlich kritisch ist die rein patientenbezogene Auswertung vieler Studien zu werten. Den klinisch tätigen Mediziner interessiert nicht nur, ob der Patient

Metastasen entwickelt hat, sondern wie viele Metastasen sich in den einzelnen Organen befinden und in welcher Lokalisation sie nachgewiesen wurden.

In einer Arbeit von Whiteford et al. erwies sich die [^{18}F]FDG-PET bei der Detektion von klinisch relevanten Tumormassen oder Metastasen im Vergleich zur konventionellen Bildgebung als deutlich sensitiver (87% vs. 66%) und spezifischer (68% vs. 59%) (Whiteford et al. 2000). Die ermittelten Sensitivitäten für die Diagnose von KRK-LM (89% vs. 71%), extrahepatischen Metastasen (94% vs. 67%) und lokoregionären Rezidiven (90% vs. 71%) waren für die [^{18}F]FDG-PET deutlich höher als für die konventionellen Verfahren inklusive der CT.

Drei Arbeiten beschäftigen sich mit der Frage, ob die [^{18}F]FDG-PET die Operationsplanung vor potentiell kurativer Resektion von KRK-LM modifiziert. Die Studie von Rosa et al. wurde bereits zuvor kritisch diskutiert (Rosa et al. 2004).
In der Studie von Fernandez et al. an 100 Patienten mit KRK-LM vor Resektion der KRK-LM, bei der die [^{18}F]FDG-PET in die Diagnostik mit einbezogen war, lag das Drei-Jahres-Überleben der Patienten mit 66% in einem exzellenten Bereich und wurde in dieser Studie mit den gepoolten Daten aus 19 Studien mit mehr als 6000 Patienten, bei denen das Drei-Jahres-Überleben nach R0-Resektion von KRK-LM bei lediglich 50% lag, verglichen (Fernandez et al. 2004).
In einer weiteren Studie, die den Einfluss der [^{18}F]FDG-PET auf die Operationsplanung untersuchte, lag die Sensitivität in Hinsicht auf die Detektion maligner Läsionen für die nuklearmedizinische Methode bei 98% und die Spezifität bei 90%, während sich für die CT eine Sensitivität und Spezifität von 91% und 72% ergaben (Staib et al. 2000). Bei der Detektion von KRK-LM erwies sich die [^{18}F]FDG-PET als sensitiver im Vergleich zur Sonografie (100% vs. 87%), wobei sich die Spezifitäten nicht wesentlich unterschieden (99% vs. 96%). In dieser Studie wurde aufgrund präziserer Erfassung des Leber- und Fermetastasenstatus bei 61% der Patienten das operative Vorgehen beeinflusst. Dabei handelt es sich in über 14% der Fälle über Modifikationen großer Tragweite und bei 47% um nicht so starke Änderungen (Staib et al. 2000).
Insgesamt scheinen diese Daten darauf hinzudeuten, dass der Einbezug der [^{18}F]FDG-PET in die präoperative Diagnostik vor geplanter R0-Resektion von KRK-LM Vorteile in der Patientenselektion bietet und die Patienten identifiziert, die von einer Resektion am meisten profitieren.

4.5 Früherkennung eines metastatischen Geschehens mittels [^{18}F]FDG-PET

Im Vergleich zur konventionellen Diagnostik bietet die [^{18}F]FDG-PET Vorteile bei der Früherkennung von Metastasen und Rezidiven. So lassen sich beispielsweise Knochenmetastasen mittels [^{18}F]FDG-PET mehrere Monate früher erkennen, als dies mit konventionellen Methoden möglich ist. Dabei geht einer Veränderung der Knochenmatrix in der Regel eine Knochenmarkmetastasierung voraus. Die metastasierten Zellen im Knochenmark beeinflussen über verschiedene Zytokine die Osteoklasten und Osteoblasten, die dann sekundär zu einer Tumorosteopathie (Knochenmetastase) führen (Kanis 1995; Lipton 2004). Solang das metastatische Geschehen noch auf den Markraum beschränkt ist und strukturellen Veränderungen der Knochenmatrix noch nicht initialisiert sind, bleibt eine Knochenmarkmetastase für die CT nicht detektierbar. Im Gegensatz hierzu erkennt die [^{18}F]FDG-PET als Methode pathophysiologische Veränderungen des Knochenmarks und dadurch Metastasen in dieser Lokalisation in einem sehr frühen Stadium.

Innerhalb eines Jahres nach Abschluss der Phase-II-RAIT-Studie sind bei 15 (60%) der 25 Patienten Metastasenrezidive aufgetreten. Fünf (33%) davon wurden durch die [^{18}F]FDG-PET mindestens drei Monate früher als mit anderen Methoden entdeckt, was darauf verweist, dass Veränderungen des Stoffwechsels strukturellen Veränderungen in der Leber vorausgehen können und die [^{18}F]FDG-PET prinzipiell zur Frühdiagnostik geeignet ist.

4.6 Fazit und Ausblick in Hinsicht auf die [^{18}F]FDG-PET/CT

Aufgrund der hohen Sensitivität kann der Einsatz der [^{18}F]FDG-PET vor geplanter potentiell kurativer R0-Resektion von KRK-LM empfohlen werden.
In der postoperativen Situation ist die Sensitivität der Methode bezogen auf KRK-LM unverändert hoch, jedoch die Spezifität durch postoperative und regenerative Vorgänge um und in der Leber eingeschränkt. Innerhalb der ersten zwölf postoperativen Monate ist daher der Einsatz der [^{18}F]FDG-PET nur bei in der CT inkonklusiven Fällen zu überlegen.

Da die [^{18}F]FDG-PET die Fähigkeit hat metabolische Prozesse, wie sie u.a. bei Tumoren auftreten, mit einem hohen Kontrast darzustellen, ihr Auflösungsvermögen

mit 4-7 mm allerdings im Gegensatz zur CT geringer ist und anatomische Besonderheiten nur unzureichend dargestellt werden können, scheint der Zusammenschluss einer [^{18}F]FDG-PET mit der CT eine ideale Addition der positiven Eigenschaften von [^{18}F]FDG-PET und CT zu bieten (Wiering et al. 2008). Durch eine [^{18}F]FDG-PET/CT ist es möglich, die [^{18}F]FDG-Akkumulation exakt zu lokalisieren, das prä- und postoperative Staging gegebenenfalls zu verbessern und die Treffsicherheit, Sensitivität und Spezifität weiter zu optimieren (von Schulthess et al. 2006; Wiering et al. 2008).

Zum KRK sind hierzu schon erste Arbeiten erschienen. Cohade et al. konnten in einer vergleichenden Studie zwischen der [^{18}F]FDG-PET und der [^{18}F]FDG-PET/CT eine Verbesserung der diagnostischen Sicherheit feststellen, indem zum einen die Zahl nicht exakt lokalisierbarer Läsionen und zum anderen die Zahl der Patienten mit fehlerhafter Stadienzuordnung halbiert werden konnten. Dabei stieg die Treffsicherheit gesamt von 78% bei der [^{18}F]FDG-PET allein auf 89% bei der [^{18}F]FDG-PET/CT. Dies scheint vor allem durch den Nutzen bei extrahepatischen Läsionen bedingt zu sein (Cohade et al. 2003).
In einer Studie von Kim et al. konnte ebenfalls eine Verbesserung der Genauigkeit von 71% auf 88% beim Restaging rezidivierter KRK unter Verwendung der [^{18}F]FDG-PET/CT erreicht werden (Kim et al. 2005). Dabei detektierte die [^{18}F]FDG-PET/CT einerseits in fünf Fällen zusätzliche Metastasen in der Lunge, im Knochen und im Peritoneum und konnte andererseits den Verdacht auf Metastasen in sieben Fällen revidieren. Die Reduktion der falsch positiven Ergebnisse ist dabei vor allem auf die bessere Lokalisation des erhöhten [^{18}F]FDG-Uptakes zurückzuführen.
Des Weiteren konnte gezeigt werden, dass eine primäre Datenfusionierung einer sekundären Datenfusionierung überlegen ist (Kim et al. 2005). Diese sekundäre Datenfusion beinhaltete jeweils getrennte [^{18}F]FDG-PET- und CT-Untersuchungen, die dann mittels einer speziellen Software zusammengeführt wurden. Zu ähnlichen Ergebnissen kamen Strunk et al. (Strunk et al. 2005).
Die Frage, ob es ausreicht, die CT-Komponente der [^{18}F]FDG-PET/CT in low-dose-Technik ohne Kontrastmittelapplikation durchzuführen, oder ob eine CT-Untersuchung mit Kontrastmittel in biphasischer Technik als Teil des Untersuchungsprotokolls notwendig ist, wird durch die Untersuchungen der Arbeitsgruppe um Kamel beantwortet (Kamel et al. 2004). Sensitivität, Spezifität und

Genauigkeit sind bei Verwendung eines CT-Protokolls signifikant überlegen ($p<0.05$; 99%, 100% und 98% ohne CT-Protokoll vs. 91%, 63%, und 83% mit CT-Protokoll).

Insgesamt zeigt die [^{18}F]FDG-PET/CT-Technologie bei Patienten mit KRK somit eine deutliche Verbesserung der zu erzielenden, diagnostischen Ergebnisse im Vergleich zur alleinigen [^{18}F]FDG-PET-Technologie. Eine prospektiv angelegte Studie zum Stellenwert der Methode vor Leberteilresektion bei Patienten mit KRK Metastasen steht noch aus.

5 Zusammenfassung

5.1 Ziel

Ziel der vorliegenden Arbeit war es, den klinischen Stellenwert der [^{18}F]FDG-PET bei Patienten mit kolorektalen Karzinomen nach R0-Resektion ihrer kolorektalen Lebermetastasen sowohl prä- als auch postoperativ ohne aktuelle personenbezogene Nachfrage zu evaluieren. Des Weiteren sollten mögliche physiologische postoperative Veränderungen des [^{18}F]FDG-Metabolismus und eventuelle spezifische Befundmuster für die Diagnose eines Tumorrezidivs überprüft werden.

5.2 Methode

Alle 25 Patienten waren Teil der prospektiv angelegten Phase-II-RAIT-Studie „Adjuvante Radioimmuntherapie zur Verhinderung des Rezidivs kurativ resezierter hepatisch metastasierter kolorektaler Karzinome“. Hierbei wurden sowohl präoperativ (PET 1) als auch zirka sechs Wochen (PET 2), drei Monate (PET 3) und sieben Monate (PET 4) nach R0-Resektion der kolorektalen Lebermetastasen [^{18}F]FDG-PET-Untersuchungen zur individualisierten Therapieentscheidung durchgeführt. Nach Abschluss der Studie erfolgte durch zwei verblindete Nuklearmediziner unabhängig voneinander die Beurteilung und Auswertung der [^{18}F]FDG-PET-Datensätze. Die Befundung war sensitivitätsoptimiert.

5.3 Ergebnisse

PET 1: Alle 15 Patienten mit Lebermetastasen sowie der eine Patient mit zusätzlicher pulmonaler Metastasierung wurden durch die präoperativ durchgeführte [^{18}F]FDG-PET erkannt (Leber: Sensitivität 100%, Spezifität 100%; Lunge: Sensitivität 100%, Spezifität 60%).

PET 2-4: Die postoperativ durchgeführten [^{18}F]FDG-PET-Untersuchungen detektierten alle Lebermetastasen, wodurch sich sowohl eine läsions- als auch patientenbezogene Sensitivität von 100% ergab. Für die Detektion von Lungenmetastasen ergaben sich patientenbezogene Sensitivitäten von 67% bis

100%. Die patientenbezogenen Spezifitäten unterlagen großen Schwankungen und reichten bezüglich der Leber von 14% bis 50% und bezüglich der Lunge von 67% bis 83%.

Befundmuster: Ein metastasenspezifisches Befundmuster konnte nicht gefunden werden. Lediglich eine randständige bzw. randständige und flächige Aktivitätsanreicherung in der Leber sprach für postoperative Veränderungen.

5.4 Fazit

Aufgrund der hohen Sensitivität kann der Einsatz der [^{18}F]FDG-PET vor geplanter, potentiell kurativer R0-Resektion von KRK-LM empfohlen werden.

In der postoperativen Situation ist die Sensitivität der Methode bezogen auf KRK-LM unverändert hoch, jedoch die Spezifität durch postoperative und regenerative Vorgänge um und in der Leber eingeschränkt. Innerhalb der ersten zwölf postoperativen Monate ist daher der Einsatz der [^{18}F]FDG-PET nur bei in der CT inkonklusiven Fällen zu überlegen.

6 Anhang

6.1 Tabellen

Tabelle 1: TNM- Klassifikation (Wittekind et al. 2002)

Stadium		Definition
Tx	**Primärtumor (T)**	Primärtumor kann nicht beurteilt werden
T0		Kein Anhalt auf das Vorliegen eines Primärtumors
Tis		Carcinoma in situ: intraepithelial oder Infiltration der Lamina propria
T1		Infiltration der Submukosa
T2		Infiltration der Muscularis propria
T3		Infiltration bis in die Subserosa oder in nicht-peritonealisiertes, perikolisches oder perirektales Gewebe
T4		Infiltration bis in viszerales Peritoneum und/ oder direkt in andere Organe oder Strukturen
NX	**Regionäre LK (N)**	Lymphknoten können nicht beurteilt werden
N0		Kein Hinweis auf den Befall regionärer Lymphknoten
N1		Metastasen in 1-3 regionären Lymphknoten
N2		Metastasen in 4 oder mehr regionären Lymphknoten
MX	**Fernmetastasen (M)**	Fernmetastasen können nicht beurteilt werden
M0		Keine Fernmetastasen
M1		Fernmetastasen
RX	**Residualtumor (R)**	Residualtumor kann nicht beurteilt werden
R0		Kein Residualtumor
R1		Mikroskopisch nachgewiesener Residualtumor
R2		Makroskopisch nachgewiesener Residualtumor

Tabelle 2: UICC- Stadien (Wittekind et al. 2002)

UICC - Stadien	TNM - System		
Stadium 0	Tis	N0	M0
Stadium I	T1, T2	N0	M0
Stadium II	T3, T4	N0	M0
Stadium III	jedes T	N1, N2	M0
Stadium IV	jedes T	jedes N	M1

T=Primärtumorstadium; N=Lymphknotenstatus; M=Metastasierungsgrad

Tabelle 3: Patientencharakteristik bezüglich des Primärtumors

Patient	Alter	m/w	Primärtumor	UICC	Therapie des Primarius
1	65	m	Kolon	II	adj. Cx
2	60	m	Rektum	(y) IV	neoadj. RCx
3	69	w	Kolon	IV	adj. Cx
4	78	m	Kolon	II	-
5	64	m	Rektum	(y) II	neoadj. RCx + adj. Cx
6	64	m	Rektum	(y) II	neoadj. RCx + adj. Cx
7	63	w	Kolon	IV	adj. Cx
8	69	m	Kolon	III	adj. RCx
9	53	m	Kolon	IV	-
10	70	m	Rektum	IV	adj. Cx
11	81	m	Rektum	III	-
12	52	w	Rektum	II	-
13	57	m	Kolon	IV	-
14	54	m	Rektum	III	adj. RCx
15	69	m	Kolon	III	adj. Cx
16	51	m	Kolon	IV	adj. Cx
17	68	m	Kolon	IV	adj. Cx
18	54	m	Kolon	III	adj. Cx
19	63	w	Rektum	IV	adj. Cx
20	54	w	Kolon	III	adj. Cx
21	61	m	Kolon	III	adj. Cx
22	66	w	Kolon	III	adj. Cx
23	67	m	Rektum	IV	-
24	72	m	Rektum	III	adj. RCx
25	63	m	Rektum	II	-

m=männlich; w=weiblich; adj.=adjuvant; neoadj.=neoadjuvant; Cx=Chemotherapie; RCx=Radiochemotherapie; y=erreichtes UICC-Stadium nach neoadj. Therapie

Tabelle 4: Übersicht der Patienten mit Zeitabstand der R0-Resektion der KRK-LM zu vorherigen Leberoperationen und Übersicht der prä- bzw. drei Monate postoperativ nach der R0-Resektion der KRK-LM noch erhöhten CEA-Werten

Patient	Vorherige Leberoperation	CEA↑ präop.	CEA↑ postop.	Histolog. CEA-Expression der KRK-LM
1	2Jahre 10Mo 25d	X	X	+++
2	3Mo 3d	X		++
3	-	X		++ bis +++
4	-	X		++ bis +++
5	1Mo 19d	X		+++
6	-	X		++ bis +++
7	1Jahr 19d	X		+++
8	2Mo 5d	n.d.		++ bis +++
9	-			+++
10	3Jahre 10Mo 21d			+++
11	-	X		+++
12	1Mo 2d	n.d.		+++
13	-	X		++ bis +++
14	1Jahr 5Mo 14d	X	X	+++
15	7Mo 12d			+++
16	1Jahr 2Mo 21d	X		+++
17	-	X		+++
18	10Mo	X	X	+++
19	2Mo	X	X	+ bis +++
20	-	X		+++
21	-	X		+++
22	-	X	X	+++
23	-	X		++
24	-	X	X	+++
25	-	X	X	+++

Mo=Monate; d=Tage; n.d.=nicht bestimmt; CEA↑ präop.= erhöhter CEA-Wert vor der geplanten R0-Resektion von KRK-LM; CEA↑ postop.= erhöhter CEA-Wert nach der geplanten R0-Resektion von KRK-LM; X=erhöhte CEA-Werte

Tabelle 5: durchgeführte Bildgebung mit zeitlichem Abstand

Pat.	CT1	PET1	Abst.1	CT2	PET2	Abst.2	CT3	PET3	Abst.3	CT4	PET4	Abst.4
1	X			X	X	2d	X	X	1d	X	X	1d
2	MRT			X	X	1d	X	X	1d	X	X	0d
3	X			X	X	1d	X	X	1d	X	X	1d
4	X			X	X	1d	X	X	1d	X		
5	X	X	7d	X	X	1d	X	X	1d	X	X	1d
6	X	X	14d	X	X	0d	X	X	1d	X	X	1d
7	X	X	1d	X	X	1d	X	X	1d	X	X	1d
8	X	X	15d	X	X	1d	X			X	X	15d
9	X			X	X	0d	X	X	2d	X	X	1d
10	X			X	X	1d	X	X	1d	X		
11	X			X	X	1d	X	X	0d	X	X	1d
12	X	X	1d	X	X	1d	X	X	1d	X	X	1d
13	MRT	X	20d	X	X	1d	X	X	1d	X	X	1d
14	X			X	X	2d	X	X	2d	X	X	1d
15	X	X	28d	X	X	0d	X	X	1d	X	X	1d
16	X	X	68d	X	X	1d	X	X	1d	X	X	1d
17	X	X	72d	X	X	1d	X	X	1d	X	X	1d
18	MRT			X	X	1d	X	X	1d	X	X	1d
19	X	X	5d				X	X	1d			
20	X	X	1d	X	X	1d	X	X	1d	X	X	2d
21	X	X	15d	X	X	1d	X	X	1d	X	X	1d
22	MRT	X	38d	X	X	1d	X	X	1d			
23		X		X	X	1d		X		X	X	1d
24	X	X	1d	X	X	1d	X	X	1d			
25	X	X	1d	X	X	1d	X	X	1d	X	X	1d

Abst.=zeitlicher Abstand zwischen den jeweiligen CT- und [^{18}F]FDG-PET-Untersuchungen; d=Tage

Tabelle 6: Ergebnisse der PET 1 in der Leber

	RP	RN	FN	FP	Gesamt
Gesamt	30	1	1	17	49
Fokal	27	0	0	17	44
Flächig	3	0	0	0	3
Fokal und flächig	0	0	0	0	0
Randständig	7	0	0	4	11
Randständig und fokal	0	0	0	0	0
Randständig und flächig	0	0	0	0	0
Randständig, fokal und flächig	0	0	0	0	0
SUVmax	5,8 (1,8-15,2)	-	-	3,8 (2,7-6,9)	-
T-B-Verhältnis	2,1 (0,9-5,1)	-	-	1,14 (0,97-1,86)	-

Tabelle 7: Ergebnisse der PET 2 in der Leber

	RP	RN	FN	FP	Gesamt
Gesamt	5	0	0	34	39
Fokal	3	0	0	16	19
Flächig	2	0	0	21	23
Fokal und flächig	0	0	0	0	0
Randständig	2	1	0	20	23
Randständig und fokal	1	0	0	7	8
Randständig und flächig	1	1	0	15	17
Randständig, fokal und flächig	0	0	0	2	2
SUVmax	3,7 (1,8-9,0)	-	-	3,0 (1,6-12,4)	-
T-B-Verhältnis	1,06 (0,93-2,7)	-	-	1,07 (0,64-3,2)	-

Tabelle 8: Ergebnisse der PET 3 in der Leber

	RP	RN	FN	FP	Gesamt
Gesamt	8	0	0	13	21
Fokal	8	0	0	4	12
Flächig	0	0	0	9	9
Fokal und flächig	0	0	0	0	0
Randständig	1	0	0	9	10
Randständig und fokal	1	0	0	2	3
Randständig und flächig	0	0	0	7	7
Randständig, fokal und flächig	0	0	0	0	0
SUVmax	5,3 (2,9-6,5)	-	-	3,3 (2,8-11,0)	-
T-B-Verhältnis	2,04 (1,12-3,0)	-	-	1,22 (0,97-3,12)	-

Tabelle 9: Ergebnisse der PET 4 in der Leber

	RP	RN	FN	FP	Gesamt
Gesamt	11	0	0	17	28
Fokal	11	0	0	11	22
Flächig	0	0	0	6	6
Fokal und flächig	0	0	0	0	0
Randständig	2	0	0	11	13
Randständig und fokal	2	0	0	5	7
Randständig und flächig	0	0	0	6	6
Randständig, fokal und flächig	0	0	0	0	0
SUVmax	6,2 (2,3-12,0)	-	-	4,2 (2,5-6,3)	-
T-B-Verhältnis	2,14 (1,03-3,16)	-	-	1,08 (0,88-1,74)	-

Tabelle 10: Ergebnisse der [^{18}F]FDG-PET der Leber (läsionsbezogen)

Patient	PET 1	PET 2	PET 3	PET 4
1	n.d.	FP = 2	FP = 2	RP = 2
2	n.d.	RP = 1; FP = 1	RN = 1	RN = 1
3	n.d.	FP = 3	RN = 1	FP = 1
4	n.d.	RN = 1	RN = 1	n.d.
5	RP = 2; FP = 2	FP = 1	RN = 1	RN = 1
6	RP = 1	RN = 1	RN = 1	RP = 2
7	RP =2 ; FN = 1	FP = 2	FP = 1	RP = 1
8	RP = 4	FP = 1	n.d.	RN = 1
9	n.d.	FP = 1	RN = 1	RP = 6
10	n.d.	FP = 2	RN = 1	n.d.
11	n.d.	FP = 1	FP = 1	RN = 1
12	RP = 3 ; FP = 1	RP = 1; FP = 3	RP = 1	FP = 1
13	RP = 2; FP = 3	RN = 1	RN = 1	FP = 2
14	n.d.	FP = 1	RN = 1	RN = 1
15	RN = 1	FP = 1	FP = 1	FP = 2
16	RP = 1; FP = 2	FP = 1	FP = 2	RP = 1; FP = 1
17	RP = 1	FP = 1	FP = 1	FP = 4
18	n.d.	FP = 2; RP = 1	RP = 1	RP = 1
19	RP = 1	n.d.	RP = 3	n.d.
20	RP = 2	FP = 3	FP = 1	FP = 1
21	RP = 2; FP = 2	FP = 1	FP = 1	FP = 1
22	RP = 2; FP = 4	RP = 2	RP = 3;FP= 1	n.d.
23	RP = 1; FP = 2	FP = 1	FP = 1	RN = 1
24	RP = 2	FP = 3	RN = 1	n.d.
25	RP = 4; FP = 1	FP = 3	FP = 1	FP = 2

RP=richtig positiv; RN=richtig negativ; FP=falsch positiv; FN=falsch negativ; n.d.=nicht durchgeführt

Tabelle 11: läsionsbezogene Ergebnisübersicht der PET 1-4 der Leber

	RP	RN	FN	FP	gesamt	Sens. %	Spez. %	ppW %	npW %
PET 1	30	1	1	17	49	96,8	5,6	63,8	50
PET 2	5	0	0	34	39	100	0,0	12,8	-
PET 3	8	0	0	13	21	100	0,0	38,1	-
PET 4	11	0	0	17	28	100	0,0	39,3	-

RP=richtig positiv; RN=richtig negativ; FN=falsch negativ; FP=fasch positiv; Sens.=Sensitivität; Spez.=Spezifität; ppW= positiv prädiktiver Wert; npW= negativ prädiktiver Wert

Tabelle 12: patientenbezogene Ergebnissübersicht der [^{18}F]FDG-PET 1-4 der Leber

	RP	RN	FN	FP	gesamt	Sens. %	Spez. %	ppW %	npW %
PET 1	15	1	0	0	16	100	100	100	100
PET 2	3	3	0	18	24	100	14,3	14,3	100
PET 3	4	10	0	10	24	100	50	28,6	100
PET 4	6	6	0	8	20	100	42,9	42,9	100

RP=richtig positiv; RN=richtig negativ; FN=falsch negativ; FP=fasch positiv; Sens.=Sensitivität; Spez.=Spezifität; ppW= positiv prädiktiver Wert; npW= negativ prädiktiver Wert

Tabelle 13: patientenbezogene Ergebnissübersicht der PET 1-4 der Lunge

	RP	RN	FN	FP	gesamt	Sens. %	Spez. %	ppW %	npW %
PET 1	1	9	0	6	16	100	60	14,3	100
PET 2	4	12	2	6	24	66,7	66,7	40	85,7
PET 3	7	11	1	5	24	87,5	68,8	58,3	91,7
PET 4	7	10	0	2	19	100	83,3	77,8	100

RP=richtig positiv; RN=richtig negativ; FN=falsch negativ; FP=fasch positiv; Sens.=Sensitivität; Spez.=Spezifität; ppW= positiv prädiktiver Wert; npW= negativ prädiktiver Wert

Tabelle 14: Befundmuster der Ergebnisse in der Leber (PET 1-4)

	RP	RN	FN	FP	Sens. %	Spez. %	ppW %	npW %
Fokal	49	0	0	48	100	0,0	50,5	-
Flächig	5	0	0	36	100	0,0	12,2	-
Fokal und flächig	0	0	0	0	-	-	-	-
Randständig	12	1	0	24	100	4,0	33,3	100
Randständig und fokal	4	0	0	14	100	0,0	22,2	-
Randständig und flächig	1	1	0	28	100	3,4	3,4	100
Randständig, fokal und flächig	0	0	0	2	100	0,0	0,0	-

RP=richtig positiv; RN=richtig negativ; FN=falsch negativ; FP=fasch positiv; Sens.=Sensitivität; Spez.=Spezifität; ppW= positiv prädiktiver Wert; npW= negativ prädiktiver Wert

6.2 Abbildungen

Abbildung 1: Entstehung des Positroniums durch Annihilation

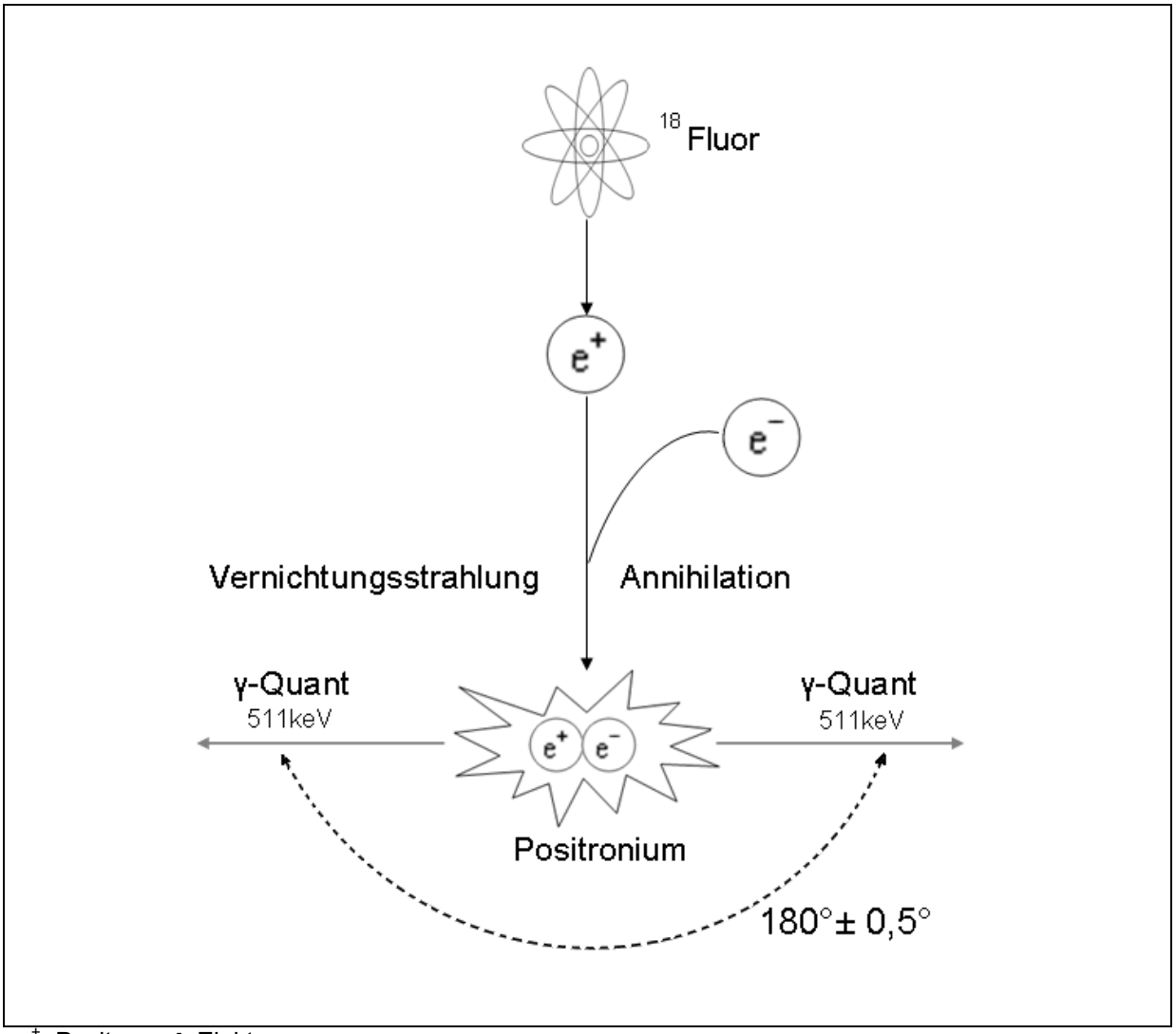

e^+=Positron; e^-=Elektron

Abbildung 2: Detektoranordnung bei der Koinzidenzmessung

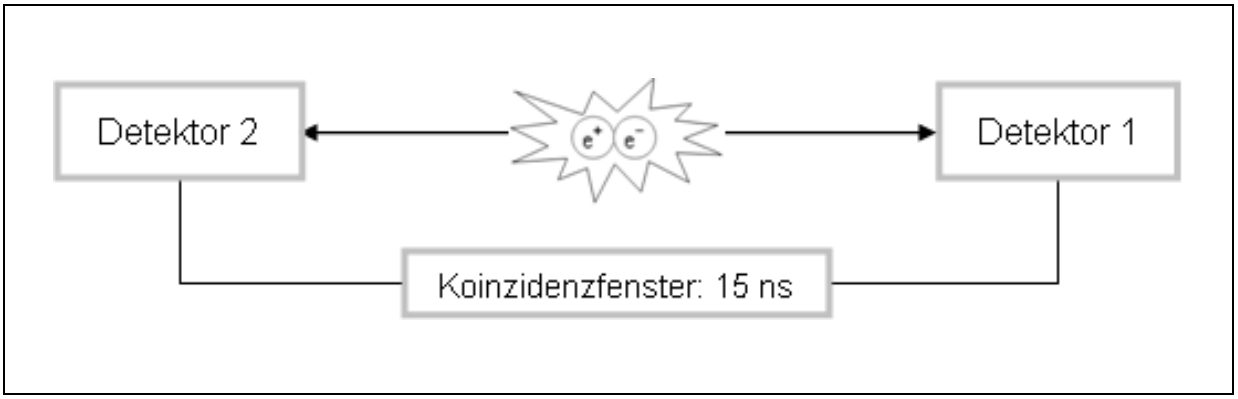

(mod. nach Meller et al. 2002, S. 12)

Abbildung 3: Zufällige Koinzidenzen

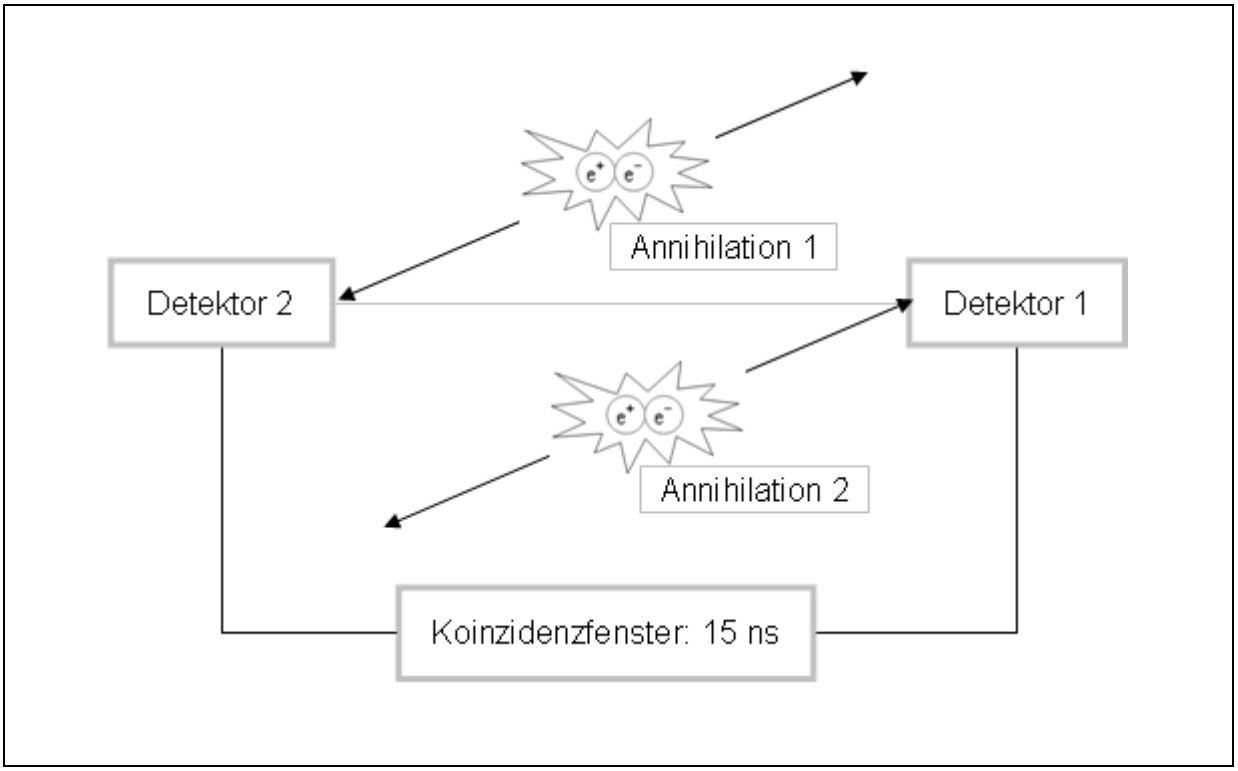

(mod. nach Meller et al. 2002, S. 13)

Abbildung 4: Gestreute Koinzidenzen

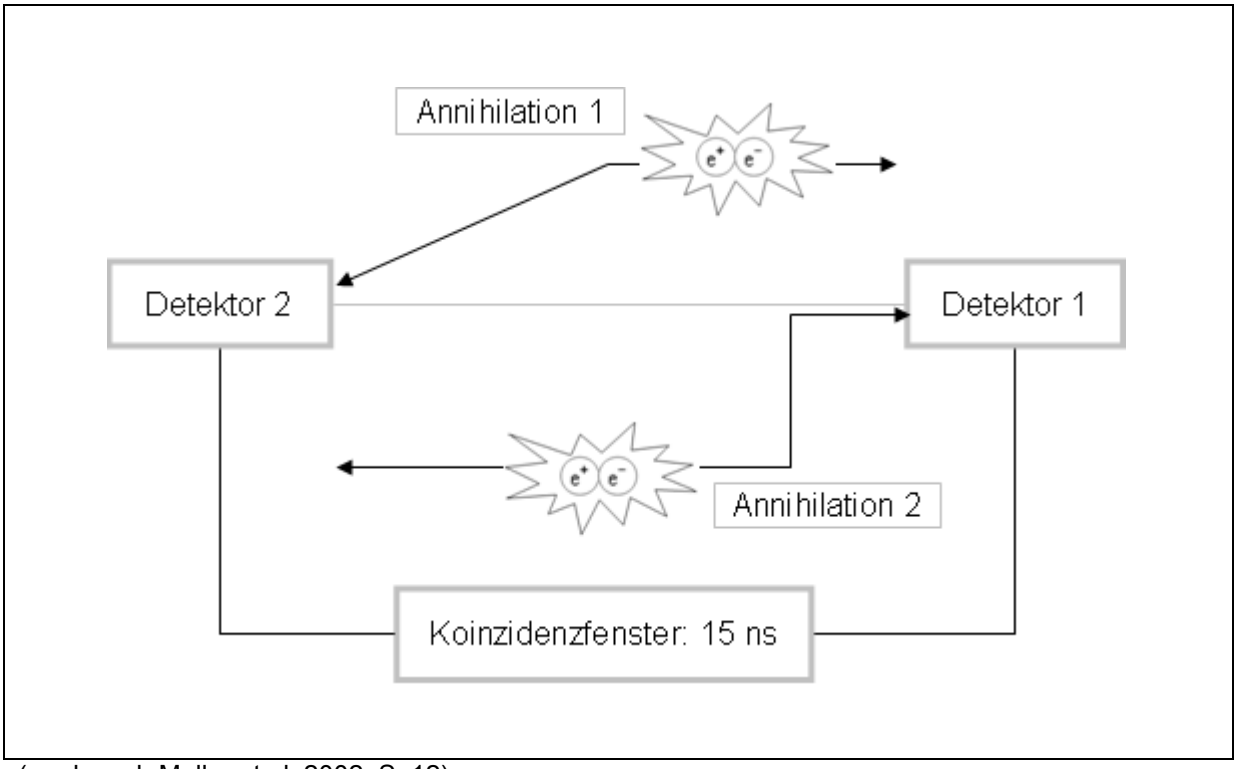

(mod. nach Meller et al. 2002, S. 12)

Abbildung 5: 2-D-Modus des PET-Gerätes mit Septen

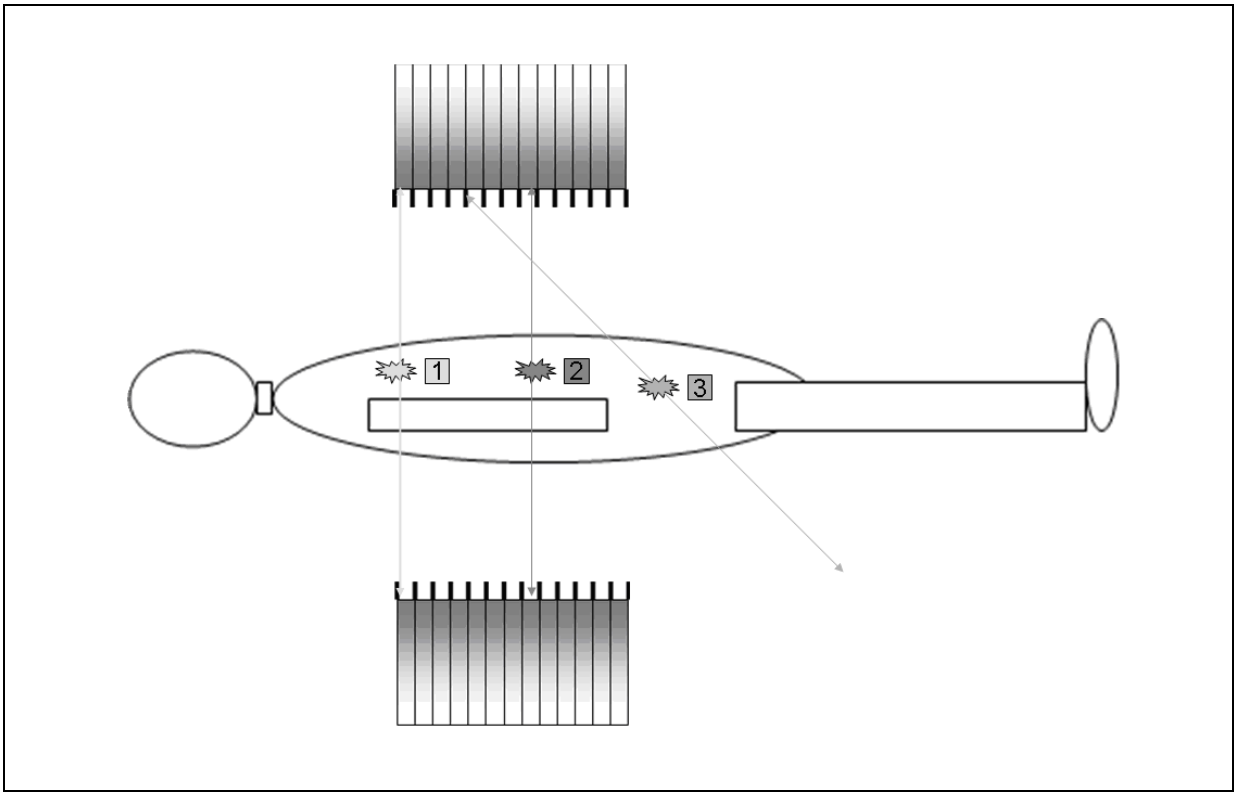

1=Koinzidenz 1 im Gesichtfeld mit detektierten Quanten; 2=Koinzidenz 2 im Gesichtfeld mit detektierten Quanten; 3=außerhalb des Gesichtsfeldes entstehende „falsche“ Koinzidenz 3 mit Detektion der einfallenden Quanten

Abbildung 6: Struktur der [^{18}F]FDG

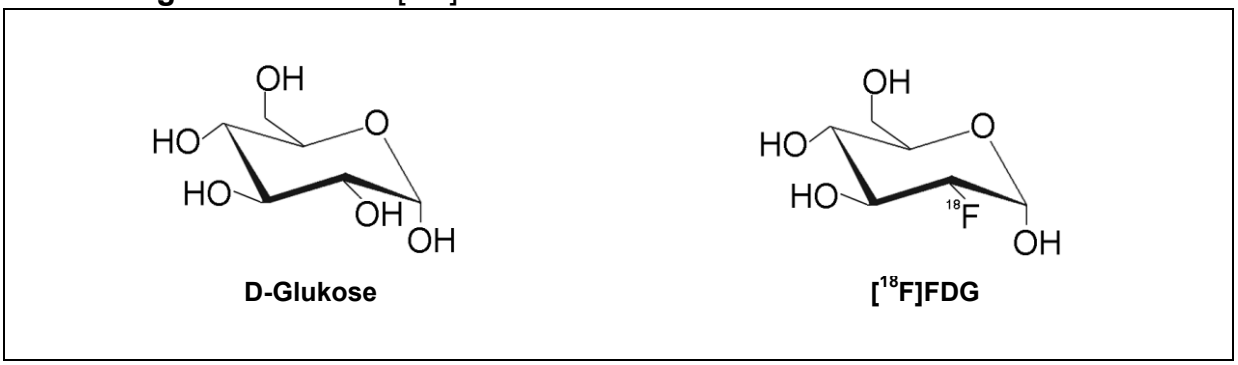

(mod. nach Meller et al. 2002, S. 25)

Abbildung 7: Schema zum Ablauf der Untersuchungen während der Phase-II-Anti-CEA-Studie

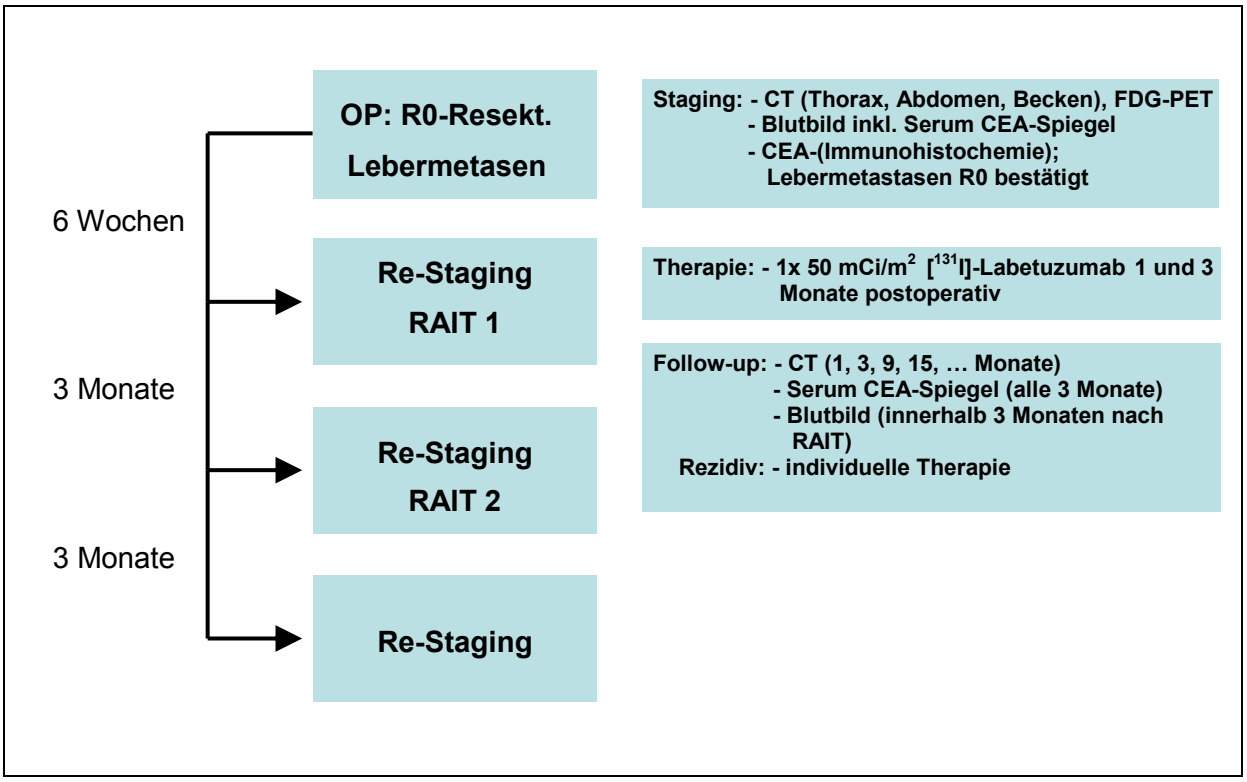

Abbildung 8: SUVmax (Median, Wertereichweite) der RP und FP Ergebnisse der Leber in PET 1

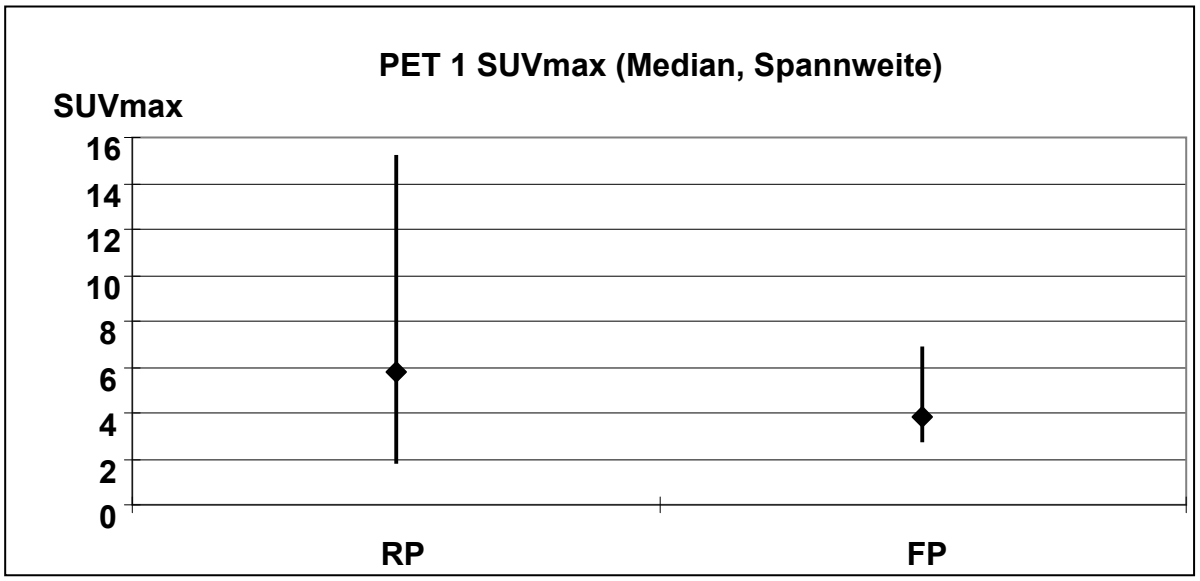

RP=richtig positiv; FP=falsch positiv; ◆= Median; I = Spannweite

Abbildung 9: SUVmax (Median, Wertereichweite) der RP und FP Ergebnisse der Leber in PET 2

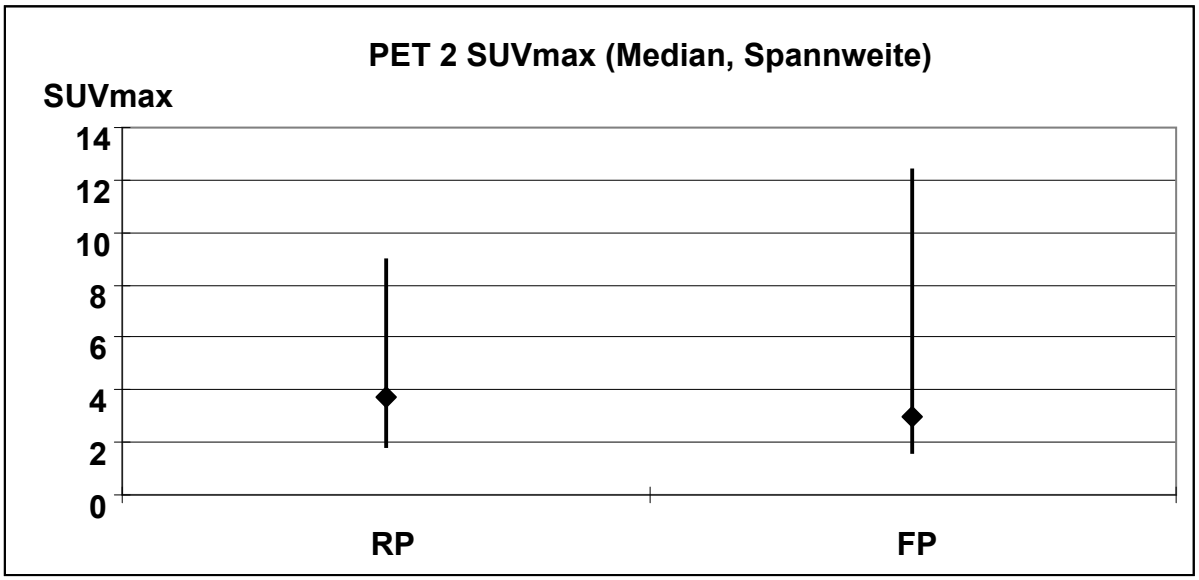

RP=richtig positiv; FP=falsch positiv; ◆ = Median; I = Spannweite

Abbildung 10: SUVmax (Median, Wertereichweite) der RP und FP Ergebnisse der Leber in PET 3

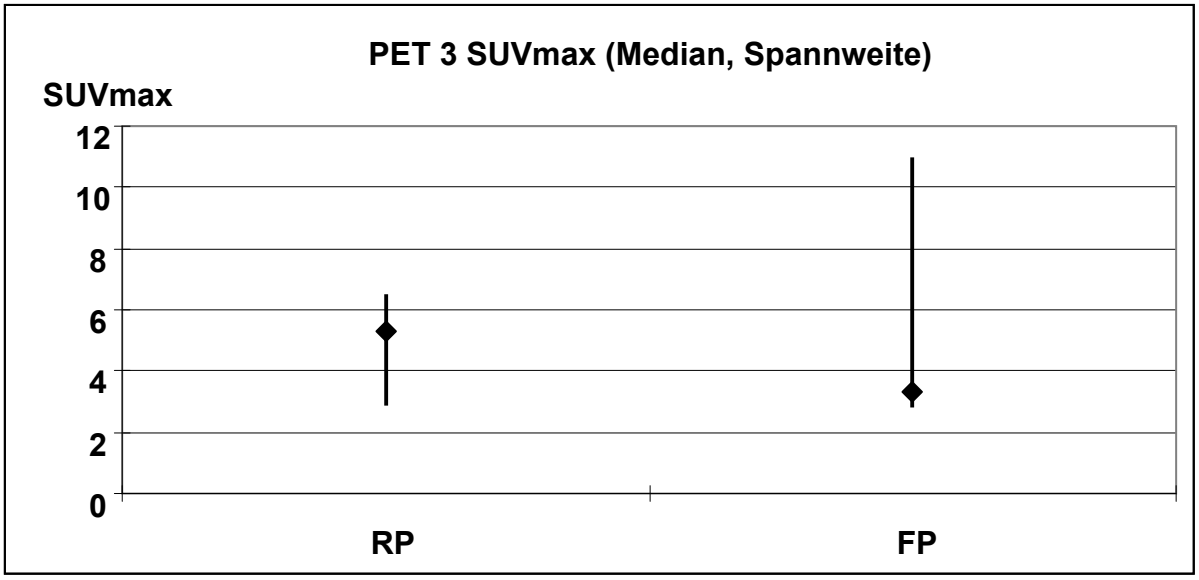

RP=richtig positiv; FP=falsch positiv; ◆ = Median; I = Spannweite

Abbildung 11: SUVmax (Median, Spannweite) der RP und FP Ergebnisse der Leber in PET 4

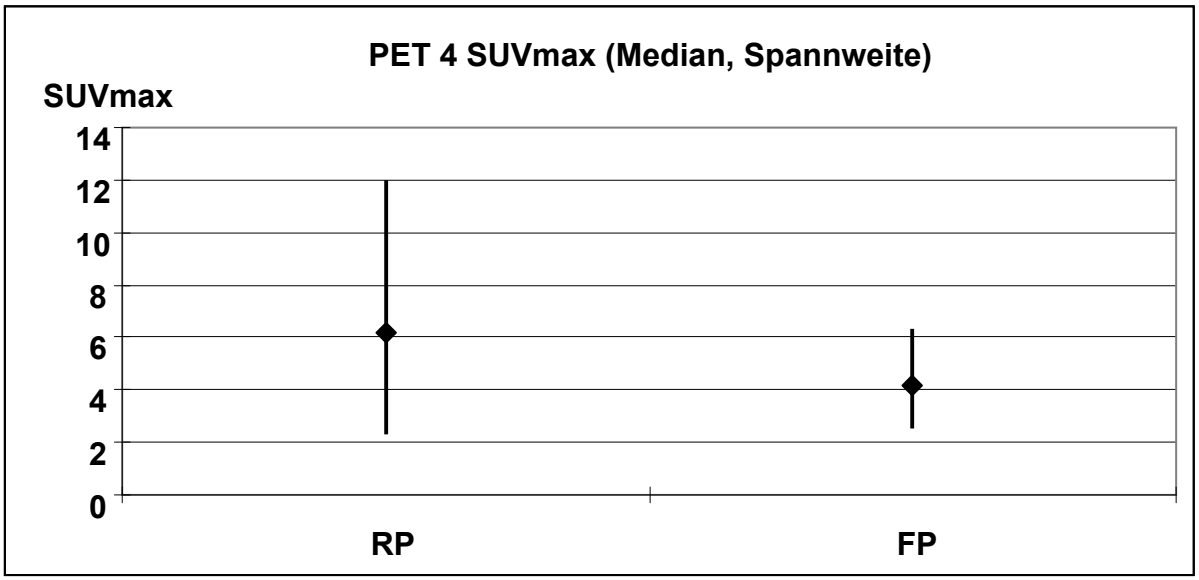

RP=richtig positiv; FP=falsch positiv; ◆ = Median; I = Spannweite

6.3 Gleichungen

Gleichung 1: Gleichung zur Berechnung des SUV-Wertes

$$\text{SUV} = \frac{\text{maximale ROI-Aktivität (MBq/g) x Injektionsaktivität (MBq)}}{\text{Körpergewicht (g)}}$$

7 Literaturverzeichnis

Abdalla EK, Vauthey JN, Ellis LM, Ellis V, Pollock R, Broglio KR, Hess K, Curley SA (2004): Recurrence and outcomes following hepatic resection, radiofrequency ablation, and combined resection/ablation for colorectal liver metastases. Ann Surg 239(6): 818-25; discussion 825-7

Adam R, Bismuth H, Castaing D, Waechter F, Navarro F, Abascal A, Majno P, Engerran L (1997): Repeat hepatectomy for colorectal liver metastases. Ann Surg 225(1): 51-60; discussion 60-2

Adam R, Delvart V, Pascal G, Valeanu A, Castaing D, Azoulay D, Giacchetti S, Paule B, Kunstlinger F, Ghémard O (2004): Rescue surgery for unresectable colorectal liver metastases downstaged by chemotherapy: a model to predict long-term survival. Ann Surg 240(4): 644-57; discussion 657-8

Albrecht T, Blomley, Burns P (2000): Comparison of conventional sonografy with contrast enhanced phase inversion sonografy and dual phase spiral-CT in the detection of liver metastases: results of an international multicenter study. RoFo Fortschr Geb Rontgenstr Neuen Bildgeb Verfahr 172(Suppl): 93

Arulampalam TH, Francis DL, Visvikis D, Taylor I, Ell PJ (2004): FDG-PET for the pre-operative evaluation of colorectal liver metastases. Eur J Surg Oncol 30(3): 286-91

Bakheet SM, Powe J (1998): Benign causes of 18-FDG uptake on whole body imaging. Semin Nucl Med 28(4): 352-8

Ballesta AM, Molina R, Filella X, Jo J, Giménez N (1995): Carcinoembryonic antigen in staging and follow-up of patients with solid tumors. Tumour Biol 16(1): 32-41

Becker N (2003): Epidemiology of colorectal cancer. Radiologe 43(2): 98-104

Bird NC, Mangnall D, Majeed AW (2006): Biology of colorectal liver metastases: A review. J Surg Oncol 94(1): 68-80

Blumgart LH, Fong Y (1995): Surgical options in the treatment of hepatic metastasis from colorectal cancer. Curr Probl Surg 32(5): 333-421

Bonadeo FA, Vaccaro CA, Benati ML, Quintana GM, Garione XE, Telenta MT (2001): Rectal cancer: local recurrence after surgery without radiotherapy. Dis Colon Rectum 44(3): 374-9

Boykin KN, Zibari GB, Lilien DL, McMillan RW, Aultman DF, McDonald JC (1999): The use of FDG-positron emission tomography for the evaluation of colorectal metastases of the liver. Am Surg 65(12): 1183-5

Brenner H, Hoffmeister M, Stegmaier C, Brenner G, Altenhofen L, Haug U (2007): Risk of progression of advanced adenomas to colorectal cancer by age and sex: estimates based on 840149 screening colonoscopies. Gut 56(11): 1585-9

Burt BM, Humm JL, Kooby DA, Squire OD, Mastorides S, Larson SM, Fong Y (2001): Using positron emission tomography with [(18)F]FDG to predict tumor behavior in experimental colorectal cancer. Neoplasia 3(3): 189-95

Cammà C, Giunta M, Fiorica F, Pagliaro L, Craxì A, Cottone M (2000): Preoperative radiotherapy for resectable rectal cancer: A meta-analysis. JAMA 284(8): 1008-1015

Charnley RM, Morris DL, Dennison AR, Amar SS, Hardcastle JD (1991): Detection of colorectal liver metastases using intraoperative ultrasonography. Br J Surg 78(1): 45-8

Chen MF, Hwang TL, Hung CF (1991): Human liver regeneration after major hepatectomy. A study of liver volume by computed tomography. Ann Surg 213(3): 227-9

Cohade C, Osman M, Leal J, Wahl RL (2003): Direct comparison of (18)F-FDG PET and PET/CT in patients with colorectal carcinoma. J Nucl Med 44(11): 1797-803

Colditz GA, Atwood KA, Emmons K, Monson RR, Willett WC, Trichopoulos D, Hunter DJ (2000): Harvard report on cancer prevention volume 4: Harvard Cancer Risk Index. Risk Index Working Group, Harvard Center for Cancer Prevention. Cancer Causes Control 11(6): 477-88

Colorectal Cancer Collaborative Group (2001): Adjuvant radiotherapy for rectal cancer: a systematic overview of 8,507 patients from 22 randomised trials. Lancet 358(9290): 1291-1304

Cornelius P, Marlowe M, Pekala PH (1990): Regulation of glucose transport by tumor necrosis factor-alpha in cultured murine 3T3-L1 fibroblasts. J Trauma 30(12 Suppl): S15-20

Crippa F, Gavazzi C, Bozzetti F, Chiesa C, Pascali C, Bogni A, De Sanctis V, Decise D, Schiavini M, Cucchetti G (1997): The influence of blood glucose levels on

[18F]fluorodeoxyglucose (FDG) uptake in cancer: a PET study in liver metastases from colorectal carcinomas. Tumori 83(4): 748-52

Croner RS, Merkel S, Papadopoulos T, Schellerer V, Hohenberger W, Goehl J (2009): Multivisceral resection for colon carcinoma. Dis Colon Rectum 52(8): 1381-6

Cunningham D, Humblet Y, Siena S, Khayat D, Bleiberg H, Santoro A, Bets D, Mueser M, Harstrick A, Verslype C (2004): Cetuximab monotherapy and cetuximab plus irinotecan an irinotecan-refractory metastatic colorectal cancer. N Engl J Med 351(4): 337-45

De Haas RJ, Wicherts DA, Flores E, Ducreux M, Lévi F, Paule B, Azoulay D, Castaing D, Lemoine A, Adam R (2010): Tumor marker evolution: comparison with imaging for assessment of response to chemotherapy in patients with colorectal liver metastases. Ann Surg Oncol 17(4):1010-23

Delbeke D, Vitola JV, Sandler MP, Arildsen RC, Powers TA, Wright JK Jr., Chapman WC, Pinson CW (1997): Staging recurrent metastatic colorectal carcinoma with PET. J Nucl Med 38(8): 1196-201

Diederichs CG, Staib L, Glatting G, Beger HG, Reske SN (1998): FDG PET: elevated plasma glucose reduces both uptake and detection rate of pancreatic malignancies. J Nucl Med 39(6): 1030-3

Doci R, Bignami P, Montalto F, Gennari L (1995): Prognostic factors for survival and disease-free survival in hepatic metastases from colorectal cancer treated by resection. Tumori 81(3 Suppl): 143-6

Duffy MJ (2001): Carcinoembryonic antigen as a marker for colorectal cancer: is it clinically useful? Clin Chem 47(4): 624-30

Eary JF, Mankoff DA (1998): Tumor metabolic rates in sarcoma using FDG PET. J Nucl Med 39(2): 250-4

Faivre J, Manfredi S, Bouvier AM (2003): Epidemiology of colorectal cancer liver metastases. Bull Acad Natl Med 187(5): 815-22; discussion 822-3

Fernandez FG, Drebin JA, Linehan DC, Dehdashti F, Siegel BA, Strasberg SM (2004): Five-year survival after resection of hepatic metastases from colorectal cancer in patients screened by positron emission tomography with F-18 fluorodeoxyglucose (FDG-PET). Ann Surg 240(3):438-47; discussion 447-50

Fietkau R, Zettl H, Klocking S, Kundt G (2004): Incidence, therapy and prognosis of colorectal cancer in different age groups. A population-based cohort study of the Rostock Cancer Registry. Strahlenther Onkol 180(8): 478-87

Flamen P, Stroobants S, Van Cutsem E, Dupont P, Bormans G, De Vadder N, Penninckx F, Van Hoe L, Mortelmans L (1999): Additional value of whole-body positron emission tomography with fluorine-18-2-fluoro-2-deoxy-D-glucose in recurrent colorectal cancer. J Clin Oncol 17(3): 894-901

Fong Y (1999): Surgical therapy of hepatic colorectal metastasis. CA Cancer J Clin 49(4): 231-55

Fong Y, Salo J (1999): Surgical therapy of hepatic colorectal metastasis. Semin Oncol 26(5): 514-23

Fong Y, Saldinger PF, Akhurst T, Macapinlac H, Yeung H, Finn RD, Cohen A, Kemeny N, Blumgart LH, Larson SM (1999a): Utility of 18F-FDG positron emission tomography scanning on selection of patients for resection of hepatic colorectal metastases. Am J Surg 178(4): 282-7

Fong Y, Fortner J, Sun RL, Brennan MF, Blumgart LH (1999b): Clinical score for predicting recurrence after hepatic resection for metastatic colorectal cancer: analysis of 1001 consecutive cases. Ann Surg 230(3): 309-18; discussion 318-21

Forstrom LA, Mullan BP, Hung JC, Lowe VJ, Thorson LM (2000): 18F-FDG labelling of human leukocytes. Nucl Med Commun 21(7): 691-4

Gamelli RL, Liu H, He LK, Hofmann CA (1996): Augmentations of glucose uptake and glucose transporter-1 in macrophages following thermal injury and sepsis in mice. J Leukoc Biol 59(5): 639-47

Gasser M, Gerstlauer C, Grimm M, Bueter M, Lebedeva T, Lutz J, Maeder U, Ribas C, Ribas C, Nichiporuk E (2007): Comparative analysis of predictive biomarkers for therapeutical strategies in colorectal cancer. Ann Surg Oncol 2007 14(4):1272-84

Gayowski TJ, Iwatsuki S, Madariaga JR, Selby R, Todo S, Irish W, Starzl TE (1994): Experience in hepatic resection for metastatic colorectal cancer: analysis of clinical and pathologic risk factors. Surgery 116(4): 703-10; discussion 710-1

Giacosa A, Franceschi S, La Vecchia C, Favero A, Andreatta R (1999): Energy intake, overweight, physical exercise and colorectal cancer risk. Eur J Cancer Prev 8(Suppl 1): 53-60

Giantonio BJ, Catalano PJ, Meropol NJ, O'Dwyer PJ, Mitchell EP, Alberts SR, Schwartz MA, Benson AB 3rd (2007): Bevacizumab in combination with oxaliplatin, fluorouracil, and leucovorin (FOLFOX4) for previously treated metastatic colorectal cancer: results from the Eastern Cooperative Oncology Group Study E3200. J Clin Oncol 25(12): 1539-44

Gill S, Loprinzi CL, Sargent DJ, Thomé SD, Alberts SR, Haller DG, Benedetti J, Francini G, Shepherd LE, Francois Seitz J (2004): Pooled analysis of fluorouracil-based adjuvant therapy for stage II and III colon cancer: who benefits and by how much? J Clin Oncol 22(10): 1797-1806

Giovannucci E (2001): An updated review of the epidemiological evidence that cigarette smoking increases risk of colorectal cancer. Cancer Epidemiol Biomarkers Prev 10(7): 725-31

Giusti RM, Shastri K, Pilaro AM, Fuchs C, Cordoba-Rodriguez R, Koti K, Rothmann M, Men AY, Zhao H, Hughes M (2008): U.S. Food and Drug Administration approval: panitumumab for epidermal growth factor receptor-expressing metastatic colorectal carcinoma with progression following fluoropyrimidine-, oxaliplatin-, and irinotecan-containing chemotherapy regimens. Clin Cancer Res 14(5): 1296-302

Haberland J, Bertz J, Wolf U, Ziese T, Kurth BM (2010): German cancer statistics 2004. BMC Cancer 10:52

Harris GJ, Church JM, Senagore AJ, Lavery IC, Hull TL, Strong SA, Fazio VW (2002): Factors affecting local recurrence of colonic adenocarcinoma. Dis Colon Rectum 45(8): 1029-34

Helfritzsch H, Böhm B, Thiele M, Altendorf-Hoffmann A, Scheele J (2002): Results of the surgical therapy in advanced colorectal cancer. Zentralbl Chir 127(4): 302-306

Hermanek P (1992): Multivisceral resection of colorectal cancer--experiences of the Colorectal Cancer Study Group. Langenbecks Arch Chir Suppl Kongressbd 95-100

Hermanek P Jr, Wiebelt H, Riedl S, Staimmer D, Hermanek P (1994): Long-term results of surgical therapy of colon cancer. Results of the Colorectal Cancer Study Group. Chirurg 65(4): 287-97

Holm A, Bradley E, Aldrete JS (1989): Hepatic resection of metastasis from colorectal carcinoma. Morbidity, mortality, and pattern of recurrence. Ann Surg 209(4): 428-34

Holt AD, Kim JT, Murrell Z, Huynh R, Stamos MJ, Kumar RR (2006): The role of carcinoembryonic antigen as a predictor of the need for preoperative computed tomography in colon cancer patients. Am Surg 72(10): 897-901

Homayounfar K, Liersch T, Schuetze G, Niessner M, Goralczyk A, Meller J, Langer C, Ghadimi BM, Becker H, Lorf T (2009): Two-stage hepatectomy (R0) with portal vein ligation--towards curing patients with extended bilobular colorectal liver metastases. Int J Colorectal Dis 24(4):409-18

House MG, Ito H, Gönen M, Fong Y, Allen PJ, DeMatteo RP, Brennan MF, Blumgart LH, Jarnagin WR, D'Angelica MI (2010): Survival after hepatic resection for metastatic colorectal cancer: trends in outcomes for 1,600 patients during two decades at a single institution. J Am Coll Surg 210(5):744-52, 752-5

Hsieh JS, Lin SR, Chang MY, Chen FM, Lu CY, Huang TJ, Huang YS, Huang CJ, Wang JY (2005): APC, K-ras, and p53 gene mutations in colorectal cancer patients: correlation to clinicopathologic features and postoperative surveillance. Am Surg 71(4): 336-43

Huebner RH, Park KC, Shepherd JE, Schwimmer J, Czernin J, Phelps ME, Gambhir SS (2000): A meta-analysis of the literature for whole-body FDG PET detection of recurrent colorectal cancer. J Nucl Med 41(7): 1177-89

Hung GU, Shiau YC, Tsai SC, Chao TH, Ho YJ, Kao CH (2001): Value of 18F-fluoro-2-deoxyglucose positron emission tomography in the evaluation of recurrent colorectal cancer. Anticancer Res 21(2B): 1375-8

Hurwitz H, Fehrenbacher L, Novotny W, Cartwright T, Hainsworth J, Heim W, Berlin J, Baron A, Griffing S, Holmgren E (2004): Bevacizumab plus irinotecan, fluorouracil, and leucovorin for metastatic colorectal cancer. N Engl J Med 350(23): 2335-2342

Joyce DL, Wahl RL, Patel PV, Schulick RD, Gearhart SL, Choti MA (2006): Preoperative positron emission tomography to evaluate potentially resectable hepatic colorectal metastases. Arch Surg 141(12): 1220-6; discussion 1227

Kaira K, Oriuchi N, Shimizu K, Tominaga H, Yanagitani N, Sunaga N, Ishizuka T, Kanai Y, Mori M, Endo K (2009): 18F-FMT uptake seen within primary cancer

on PET helps predict outcome of non-small cell lung cancer. J Nucl Med 50(11): 1770-6

Kamel IR, Cohade C, Neyman E, Fishman EK, Wahl RL (2004): Incremental value of CT in PET/CT of patients with colorectal carcinoma. Abdom Imaging 29(6): 663-8

Kanis JA (1995): Bone and cancer: pathophysiology and treatment of metastases. Bone 17(2 Suppl): 101S-105S

Kantorova I, Lipska L, Belohlavek O, Visokai V, Trubac M, Schneiderova M (2003): Routine (18)F-FDG PET preoperative staging of colorectal cancer: comparison with conventional staging and its impact on treatment decision making. J Nucl Med 44(11): 1784-8

Kato T, Yasui K, Hirai T, Kanemitsu Y, Mori T, Sugihara K, Mochizuki H, Yamamoto J (2003): Therapeutic results for hepatic metastasis of colorectal cancer with special reference to effectiveness of hepatectomy: analysis of prognostic factors for 763 cases recorded at 18 institutions. Dis Colon Rectum 46(10 Suppl): 22–S31

Kim JH, Czernin J, Allen-Auerbach MS, Halpern BS, Fueger BJ, Hecht JR, Ratib O, Phelps ME, Weber WA (2005): Comparison between 18F-FDG PET, in-line PET/CT, and software fusion for restaging of recurrent colorectal cancer. J Nucl Med 46(4): 587-95

Kinkel K, Lu Y, Both M, Warren RS, Thoeni RF (2002): Detection of hepatic metastases from cancers of the gastrointestinal tract by using noninvasive imaging methods (US, CT, MR imaging, PET): a meta-analysis. Radiology 224(3):748-56

Krasnodebski IW (1998): Usefulness of biochemical tumor markers (CEA, Ca 19-9, ferritin and sialic acid) in diagnosis and prognosis of colonic neoplasms. Wiad Lek 51(3-4): 132-41

Kubota R, Yamada S, Kubota K, Ishiwata K, Tamahashi N, Ido T (1992): Intratumoral distribution of fluorine-18-fluorodeoxyglucose in vivo: high accumulation in macrophages and granulation tissues studied by microautoradiography. J Nucl Med 33(11): 1972-80

Langen KJ, Braun U, Rota Kops E, Herzog H, Kuwert T, Nebeling B, Feinendegen LE (1993): The influence of plasma glucose levels on fluorine-18-fluorodeoxyglucose uptake in bronchial carcinomas. J Nucl Med 34(3): 355-9

Liersch T, Meller J, Kulle B, Behr TM, Markus P, Langer C, Ghadimi BM, Wegener WA, Kovacs J, Horak ID (2005): Phase II trial of carcinoembryonic antigen radioimmunotherapy with 131I-labetuzumab after salvage resection of colorectal metastases in the liver: five-year safety and efficacy results. J Clin Oncol 23(27): 6763-70

Liersch T, Meller J, Bittrich M, Kulle B, Becker H, Goldenberg DM (2007): Update of carcinoembryonic antigen radioimmunotherapy with (131)I-labetuzumab after salvage resection of colorectal liver metastases: comparison of outcome to a contemporaneous control group. Ann Surg Oncol 14(9): 2577-90

Lin TY, Lee CS, Chen CC, Liau KY, Lin WS (1979): Regeneration of human liver after hepatic lobectomy studied by repeated liver scanning and repeated needle biopsy. Ann Surg 190(1): 48-53

Lindholm P, Minn H, Leskinen-Kallio S, Bergman J, Ruotsalainen U, Joensuu H (1993): Influence of the blood glucose concentration on FDG uptake in cancer-a PET study. J Nucl Med 34(1): 1-6

Lipton A (2004): Pathophysiology of bone metastases: how this knowledge may lead to therapeutic intervention. J Support Oncol 2(3): 205-13; discussion 213-4, 216-7, 219-20

Lorenzen J, de Wit M, Buchert R, Igel B, Bohuslavizki KH (1999): Granulation tissue: pitfall in therapy control with F-18-FDG PET after chemotherapy. Nuklearmedizin 38(8): 333-6

Lowe VJ, Hoffman JM, DeLong DM, Patz EF, Coleman RE (1994): Semiquantitative and visual analysis of FDG-PET images in pulmonary abnormalities. J Nucl Med 35(11): 1771-6

Lubezky N, Metser U, Geva R, Nakache R, Shmueli E, Klausner JM, Even-Sapir E, Figer A, Ben-Haim M (2007): The role and limitations of 18-fluoro-2-deoxy-D-glucose positron emission tomography (FDG-PET) scan and computerized tomography (CT) in restaging patients with hepatic colorectal metastases following neoadjuvant chemotherapy: comparison with operative and pathological findings. J Gastrointest Surg 11(4): 472-8

Malide D, Davies-Hill TM, Levine M, Simpson IA (1998): Distinct localization of GLUT-1, -3, and -5 in human monocyte-derived macrophages: effects of cell activation. Am J Physiol 274(3 Pt 1): E516-26

Manfredi S, Lepage C, Hatem C, Coatmeur O, Faivre J, Bouvier AM (2006): Epidemiology and management of liver metastases from colorectal cancer. Ann Surg 244(2): 254-9

Meller J, Sahlmann CO, Lehmann K, Siefker U, Meyer I, Schreiber K, Altenvoerde G, Becker W (2002): F-18-FDG hybrid camera PET in patients with postoperative fever. Nuklearmedizin 41(1): 22-9

Merkel S, Wein A, Günther K, Papadopoulos T, Hohenberger W, Hermanek P (2001): High-risk group of patients with Stage II colon carcinoma. Cancer 92(6): 1435–1443

Merkel S, Meyer T, Göhl J, Hohenberger W (2002): Late locoregional recurrence in rectal carcinoma. Eur J Surg Oncol 28(7): 716-22

Michalopoulos GK, DeFrances M (2005): Liver regeneration. Adv Biochem Eng Biotechnol 93: 101-34

Mischoulon D, Rana B, Kotliar N, Pilch PF, Bucher NL, Farmer SR (1992): Differential regulation of glucose transporter 1 and 2 mRNA expression by epidermal growth factor and transforming growth factor-beta in rat hepatocytes. J Cell Physiol 153(2): 288-96

Nagino M, Tanaka M, Nishikimi M, Nimura Y, Kubota H, Kanai M, Kato T, Ozawa T (1989): Stimulated rat liver mitochondrial biogenesis after partial hepatectomy. Cancer Res 49(17): 4913-8

Nikoloudis N, Saliangas K, Economou A, Andreadis E, Siminou S, Manna I, Georgakis K, Chrissidis T (2004): Synchronous colorectal cancer. Tech Coloproctol 8 Suppl 1:s177-9

Nomori H, Watanabe K, Ohtsuka T, Naruke T, Suemasu K, Uno K (2005): Visual and semiquantitative analyses for F-18 fluorodeoxyglucose PET scanning in pulmonary nodules 1 cm to 3 cm in size. Ann Thorac Surg 79(3): 984-8; discussion 989

Osman S, Danpure HJ (1992): The use of 2-[18F]fluoro-2-deoxy-D-glucose as a potential in vitro agent for labelling human granulocytes for clinical studies by positron emission tomography. Int J Rad Appl Instrum B 19(2): 183-90

Pahlavan PS, Feldmann RE Jr, Zavos C, Kountouras J (2006): Prometheus' challenge: molecular, cellular and systemic aspects of liver regeneration. J Surg Res 134(2): 238-51

Pfannschmidt J, Dienemann H, Hoffmann H (2007): Surgical resection of pulmonary metastases from colorectal cancer: a systematic review of published series. Ann Thorac Surg 84(1): 324-338

Poulin EC, Schlachta CM, Grégoire R, Seshadri P, Cadeddu MO, Mamazza J (2002): Local recurrence and survival after laparoscopic mesorectal resection forrectal adenocarcinoma. Surg Endosc 16(6): 989-95

Rosa F, Meimarakis G, Stahl A, Bumm R, Hahn K, Tatsch K, Dresel S (2004): Colorectal cancer patients before resection of hepatic metastases. Impact of (18)F-FDG PET on detecting extrahepatic disease. Nuklearmedizin 43(4):135-40

Rudmik LR, Magliocco AM (2005): Molecular mechanisms of hepatic metastasis in colorectal cancer. J Surg Oncol 92(4): 347-59

Ruers TJ, Langenhoff BS, Neeleman N, Jager GJ, Strijk S, Wobbes T, Corstens FH, Oyen WJ (2002): Value of positron emission tomography with [F-18]-fluorodeoxyglucose in patients with colorectal liver metastases: a prospective study. J Clin Oncol 20(2): 388-95

Sahlmann CO, Siefker U, Lehmann K, Meller J (2004): Dual time point 2-[18F]fluoro-2'-deoxyglucose positron emission tomography in chronic bacterial osteomyelitis. Nucl Med Commun 25(8): 819-23

Sargent DJ, Goldberg RM, Jacobson SD, Macdonald JS, Labianca R, Haller DG, Shepherd LE, Seitz JF, Francini G (2001): A pooled analysis of adjuvant chemotherapy for resected colon cancer in elderly patients. N Engl J Med 345(15): 1091-1097

Sasaki T (2004): [11C]choline uptake in regenerating liver after partial hepatectomy or CCl4-administration. Nucl Med Biol 31(2): 269-75

Scheele J, Altendorf-Hofmann A, Grube T, Hohenberger W, Stangl R, Schmidt K (2001): Resection of colorectal liver metastases. What prognostic factors determine patient selection? Chirurg 72(5): 547–560

Schimanski CC, Möhler M, Zimmermann T, Gockel I, Lang H, Arbogast R, Jäger D, Galle PR, Berger MR (2010): Detection of hepatic micrometastases in the context of adjuvant chemotherapy and surgery for hepatic metastases. Dtsch Med Wochenschr 135(21): 1078-82

Schmiegel W, Pox C, Adler G, Fleig W, Folsch UR, Fruhmorgen P, Graeven U, Hohenberger W, Holstege A, Junginger T (2004): S3-Leitlinienkonferenz "Kolorektales Karzinom" 2004. Z Gastroenterol 42(10): 1129-77

Schmiegel W, Reinacher-Schick A, Arnold D, Graeven U, Heinemann V, Porschen R, Riemann J, Rödel C, Sauer R, Wieser M (2008): S3-Leitlinie "Kolorektales Karzinom" - Aktualisierung 2008. Z Gastroenterol 46(8): 799-840

Secco GB, Fardelli R, Campora E, Lapertosa G, Gentile R, Zoli S, Prior C (1994): Primary mucinous adenocarcinomas and signet-ring cell carcinomas of colon and rectum. Oncology 51(1): 30-4

Shah SA, Haddad R, Al-Sukhni W, Kim RD, Greig PD, Grant DR, Taylor BR, Langer B, Gallinger S, Wei AC (2006): Surgical resection of hepatic and pulmonary metastases from colorectal carcinoma. J Am Coll Surg 202(3): 468-75

Staib L, Schirrmeister H, Reske SN, Beger HG (2000): Is (18)F-fluorodeoxyglucose positron emission tomography in recurrent colorectal cancer a contribution to surgical decision making? Am J Surg 180(1): 1-5

Staib L, Link KH, Blatz A, Beger HG (2002): Surgery of colorectal cancer: surgical morbidity and five- and ten-year results in 2400 patients--monoinstitutional experience. World J Surg 26(1): 59-66

Strunk H, Bucerius J, Jaeger U, Joe A, Flacke S, Reinhardt M, Hortling N, Palmedo H (2005): Combined FDG PET/CT imaging for restaging of colorectal cancer patients: impact of image fusion on staging accuracy. Rofo 177(9): 1235-41

Tiemersma EW, Wark PA, Ocké MC, Bunschoten A, Otten MH, Kok FJ, Kampman E (2003): Alcohol consumption, alcohol dehydrogenase 3 polymorphism, and colorectal adenomas. Cancer Epidemiol Biomarkers Prev 12(5): 419-25

Torizuka T, Fisher SJ, Wahl RL (1997): Insulin-induced hypoglycemia decreases uptake of 2-[F-18]fluoro-2-deoxy-D-glucose into experimental mammary carcinoma. Radiology 203(1): 169-72

Truant S, Huglo D, Hebbar M, Ernst O, Steinling M, Pruvot FR (2005): Prospective evaluation of the impact of [18F]fluoro-2-deoxy-D-glucose positron emission tomography of resectable colorectal liver metastases. Br J Surg 92(3): 362-9

Valk PE, Abella-Columna E, Haseman MK, Pounds TR, Tesar RD, Myers RW, Greiss HB, Hofer GA (1999): Whole-body PET imaging with [18F]fluorodeoxyglucose in management of recurrent colorectal cancer. Arch Surg 134(5): 503-11; discussion 511-3

Van der Pool AE, Lalmahomed ZS, de Wilt JH, Eggermont AM, Ijzermans JN, Verhoef C (2010): Trends in treatment for synchronous colorectal liver metastases: Differences in outcome before and after 2000. J Surg Oncol 102(5):413-8

Vansteenkiste JF, Stroobants SG (2001): The role of positron emission tomography with 18F-fluoro-2-deoxy-D-glucose in respiratory oncology. Eur Respir J 17(4): 802-20

Vogel WV, Wiering B, Corstens FH, Ruers TJ, Oyen WJ (2005): Colorectal cancer: the role of PET/CT in recurrence. Cancer Imaging Spec No A: 143-9

von Schulthess GK, Steinert HC, Hany TF (2006): Integrated PET/CT: current applications and future directions. Radiology 238(2): 405-22

Wagner JS, Adson MA, Van Heerden JA, Adson MH, Ilstrup DM (1984): The natural history of hepatic metastases from colorectal cancer. A comparison with resective treatment. Ann Surg 199(5): 502-8

Whiteford MH, Whiteford HM, Yee LF, Ogunbiyi OA, Dehdashti F, Siegel BA, Birnbaum EH, Fleshman JW, Kodner IJ, Read TE (2000): Usefulness of FDG-PET scan in the assessment of suspected metastatic or recurrent adenocarcinoma of the colon and rectum. Dis Colon Rectum 43(6): 759-67; discussion 767-70

Wibe A, Syse A, Andersen E, Tretli S, Myrvold HE, Søreide O; Norwegian Rectal Cancer Group (2004): Oncological outcomes after total mesorectal excision for cure for cancer of the lower rectum: anterior vs. abdominoperineal resection. Dis Colon Rectum 47(1): 48-58

Wiering B, Ruers TJ, Krabbe PF, Dekker HM, Oyen WJ (2007): Comparison of multiphase CT, FDG-PET and intra-operative ultrasound in patients with colorectal liver metastases selected for surgery. Ann Surg Oncol 14(2): 818-26

Wiering B, Vogel WV, Ruers TJ, Oyen WJ (2008): Controversies in the management of colorectal liver metastases: role of PET and PET/CT. Dig Surg 25(6): 413-20

Wildi SM, Gubler C, Hany T, Petrowsky H, Clavien PA, Jochum W, Gerlach T, Fried M, Mullhaupt B (2008): Intraoperative sonography in patients with colorectal cancer and resectable liver metastases on preoperative FDG-PET-CT. J Clin Ultrasound 36(1): 20-6

Wittekind C, Meyer HJ, Bootz F (Hrsg.): UICC: TNM-Klassifikation maligner Tumoren. 6. Auflage; Springer, Berlin Heidelberg New York 2002

Yokoyama Y, Nagino M, Nimura Y (2007): Mechanism of impaired hepatic regeneration in cholestatic liver. J Hepatobiliary Pancreat Surg 14(2): 159-66

Zacherl J, Scheuba C, Imhof M, Zacherl M, Längle F, Pokieser P, Wrba F, Wenzl E, Mühlbacher F, Jakesz R (2002): Current value of intraoperative sonography during surgery for hepatic neoplasms. World J Surg 26(5): 550-4

Zasadny KR, Wahl RL (1993): Standardized uptake values of normal tissues at PET with 2-[fluorine-18]-fluoro-2-deoxy-D-glucose: variations with body weight and a method for correction. Radiology 189(3): 847-50

Zirngibl H, Husemann B, Hermanek P (1990): Intraoperative spillage of tumor cells in surgery for rectal cancer. Dis Colon Rectum 33(7): 610-4

Danksagung

Als erstes möchte ich mich bei Herrn Prof. Dr. med. J. Meller, dem Direktor der Abteilung Nuklearmedizin des Universitätsklinikums Göttingen, bedanken. Er gab mir die Möglichkeit, meine Dissertation in seiner Abteilung zu erstellen. Darüber hinaus beeindruckte er mich mit seiner fachlichen Kompetenz, mit seinem besonderen Engagement sowie mit seiner sehr zügigen Arbeitsweise bei der Korrektur meiner Arbeit.

Des Weiteren gilt ein besonderer Dank Herrn Dr. med. C.-O. Sahlmann. Er betreute mich während des Zustandekommens dieser Dissertation. Zudem leitete er mich im wissenschaftlichen Arbeiten an und half mir bei der statistischen Auswertung.

Bedanken möchte ich mich auch bei den medizinisch technischen Assistenten der Abteilung und bei Frau O. Gerke, die mir stets bei technischen und computerspezifischen Fragen zur Rekonstruktion der PET-Bilder und bei der Recherche der Patientendaten zur Seite standen.

Ich freue mich, dass ich durch diese Unterstützung meine Dissertation erfolgreich beenden konnte.