Aus der Klinik für Allgemein-, Viszeral- und Kinderchirurgie
(Prof. Dr. med. B. M. Ghadimi)
im Zentrum Chirurgie
der Medizinischen Fakultät der Universität Göttingen

ERCC1-Expression unter 5-FU- und Oxaliplatin-basierter multimodaler Therapie beim Rektumkarzinom (cUICC-Stadien II und III) - Potentielle prädiktive und prognostische Bedeutung

INAUGURAL - DISSERTATION
zur Erlangung des Doktorgrades
der Medizinischen Fakultät
der Georg-August-Universität zu Göttingen

vorgelegt von
Korbinian Andreas Gauß
aus
Ingolstadt

Göttingen 2013

D e k a n: Prof. Dr. rer. nat. H. K. Kroemer

I. Berichterstatter: PD Dr. med. T. Liersch

II. Berichterstatter: PD Dr. H. Wolff

Tag der mündlichen Prüfung: 27.05.2014

Inhaltsverzeichnis

I. Abkürzungsverzeichnis

II. Abbildungsverzeichnis

III. Tabellenverzeichnis

1 Einleitung und Fragestellung 1

1.1 Pathogenese kolorektaler Karzinome 2

1.1.1 Pathogenese sporadischer KRK 2

1.1.2 Pathogenese hereditärer KRK 4

1.2 Risikofaktoren und Prävention beim KRK 4

1.3 Einteilung von KRK nach TNM- und UICC-Klassifikation 5

1.4 Stadien-adaptierte Therapie beim Rektumkarzinom 8

1.4.1 Therapie lokal begrenzter Rektumkarzinome (cUICC-I) 8

1.4.2 Therapie lokal fortgeschrittener Rektumkarzinome (cUICC-II/-III) 9

1.4.3 Therapie fernmetastasierter Rektumkarzinome (cUICC-IV) 10

1.5 Bedeutung und Funktion von ERCC1 13

1.6 Zielsetzung und Fragestellung 17

2 Material und Methoden 20

2.1 Allgemeine Charakteristika des Patientenkollektivs 20

2.1.1 Prätherapeutische Charakteristika der Patientenkohorten 22

2.2 Prätherapeutische Untersuchungen (*Staging*) 23

2.3 Postoperative Aufbereitung und histopathologische Diagnostik am Resektat 27

2.4 Nachweis von ERCC1 durch Immunhistochemie 32

2.4.1 Anfertigung histologischer Schnittpräparate 34
2.4.2 Standardisierte Färbeprozedur 35
2.4.3 Feingewebliche Untersuchung 36

2.5 Statistische Methoden 38
2.5.1 H-Score 39

3 Ergebnisse 40

3.1 Resultate der multimodalen Behandlung 40

3.1.1 Operationsverfahren und Resektionsstatus 40

3.1.2 Histopathologische Tumorstadien und lokales Tumoransprechen 42

3.1.3 Nachsorgeergebnisse (*Follow-Up*) 47

3.2 Proteinexpression von ERCC1 49

3.2.1 Proteinexpression von ERCC1 in der Biopsie 49

3.2.2 Proteinexpression von ERCC1 im Resektat 50

3.2.3 Proteinexpression von ERCC1 in gepaartem Tumormaterial 53

3.3 Untersuchung des prädiktiven Potentials von ERCC1 55

3.3.1 Prätherapeutische ERCC1-Expression und TRG 55

3.3.2 Prätherapeutische ERCC1-Expression und ypT-Status 56

3.3.3 Prätherapeutische ERCC1-Expression und ypN-Status 57

3.3.4 Prätherapeutische ERCC1-Expression und ypM-Status 58

3.4 Zusammenhang zwischen prätherapeutischer Expression mit dem Langzeit-*Follow-Up* 59

3.5 Zusammenhang zwischen Resektat-Expression und Langzeit-*Follow-Up* ... 62

4 Diskussion 65

4.1 Charakteristika der untersuchten Patientenkohorten 66

4.2 Operatives Prozedere in den Patientenkohorten 67

4.3 Histopathologische Untersuchung der Resektate 67

4.4 Proteinexpression von ERCC1 in Biopsie und Resektat 69

4.5 Prädiktives Potential der ERCC1-Expression 70

4.6 Prognostisches Potential von ERCC1 72

4.7 Ableitungen für die klinische Praxis und Ausblick 75

5 Zusammenfassung 77

6 Anhang 79

6.1 Studienschemata 79

6.2 Aktuell gültige TNM- und UICC-Klassifikation 81

7 Literaturverzeichnis 83

8 Erratum und Anmerkungen 93

I. Abkürzungsverzeichnis

5-FU	5-Fluorouracil
A.	Arteria
ACCORD	*Actions Concertées dans les Cancers Colorectaux et Digestifs*
AIO	Arbeitsgemeinschaft Internistische Onkologie
AP	alkalische Phosphatase
APC	adenomatöse Polyposis Coli
APE	abdominoperineale Rektumexstirpation
ARO	Arbeitsgemeinschaft Radiologische Onkologie
ARR	anteriore Rektumresektion
BRD	Bundesrepublik Deutschland
CAO	Chirurgische Arbeitsgemeinschaft Onkologie
CEA	carcinoembryonales Antigen
CED	chronisch entzündliche Darmerkrankung
CH_3	Methylgruppe
CIN	Chromosomeninstabilitäts-*Pathway*
cm	Zentimeter
CRM	*circumferential resection margin*
CSS	*cancer specific survival*
CT	Computertomographie
cTNM	TNM-Klassifikation nach klinischen *Staging*-Ergebnissen
cUICC	UICC-Klassifikation nach klinischen Befunden
DALM	*distinction between dysplasia-associated lesion or mass*
DCC	*deleted in colon cancer*
DFS	*disease free survival*
DNA	*desoxyribonucleic acid*
DRU	digitale rektale Untersuchung
ERCC1	*excision repair cross-complementing rodent repair deficiency, complementation group 1*
FAP	familiäre adenomatöse Polyposis
FOBT	fäkaler okkulter Bluttest
G	*Grading*
Gy	Gray (Energiedosis ionisierender Strahlung)

GRCSG	*German Rectal Cancer Study Group*
HhH_2	*helix-hairpin-helix*-Domäne
HNPCC	*hereditary non-polyposis colorectal cancer*
HR23B	*RAD23 homolog B*
K-ras	Kirsten-ras
KFO-179	Klinische Forschergruppe - 179
KRK	Kolorektales Karzinom
Max	Maximum
Min.	Minuten
Min	Minimum
ml	Milliliter
MLH1	*MutL homolog 1, colon cancer, nonpolyposis type 2*
mRNA	*messenger ribonucleic acid*
MRT	Magnetresonanztomographie
MSH2	*MutS homolog 2, colon cancer, nonpolyposis type 1*
MSH6	*MutS homolog 6*
MSI	Mikrosatelliteninstabilitäts-*Pathway*
n	Anzahl (einer Subgruppe)
N-	Negativer Nodalstatus
N+	Positiver Nodalstatus
NER	Nukleotidexzisionsreparatur
NSABP	*National Surgical Adjuvant Breast and Bowel Project*
NSCLC	*non-small-cell lung cancer*
OS	*overall survival*
OP	Operation (en)
PCNA	*proliferation cell nuclear antigen*
pCR	*pathological complete remission*
PFS	*progression free survival*
PME	partielle mesorektale Exzision
PRODIGE	*Partenariat de Recherche en Oncologie Digestive*
pTNM	TNM-Klassifikation nach histopathologischem Befund
pUICC	UICC-Klassifikation nach histopathologischem Befund
RCT	Radiochemotherapie
rES	rektale Endosonographie

RFC	*replication factor C*
RPA	*replication protein A*
RT	Radiotherapie
RT-PCR	*reverse transcription polymerase chain reaction*
STAR	*Studio Terapia Adiuvante Retto*
Std.	Stunden
TARR	tiefe anteriore Rektumresektion
TEM	transanale endoskopische Mikrochirurgie
TFIIH	Transkriptionsfaktor IIH
TME	totale mesorektale Exzision
TNM	TNM-Klassifikation maligner Tumore
TRG	Tumorregressionsgrad
TRUS	transrektaler Ultraschall
UICC	*Union Internationale Contre le Cancer*
WHO	*World Health Organisation*
WMW-Test	Wilcoxon-Mann-Whitney-Test
UMG	Universitätsmedizin Göttingen
vs.	versus
XPA	*Xeroderma pigmentosum complementation group A*
XPB	*Xeroderma pigmentosum complementation group C*
XPC	*Xeroderma pigmentosum complementation group C*
XPD	*Xeroderma pigmentosum complementation group D*
XPF	*Xeroderma pigmentosum complementation group F (= ERCC4)*
XPG	*Xeroderma pigmentosum complementation group G*
ypTNM	TNM-Klassifikation nach histopathologischem Befund nach neoadjuvanter Vorbehandlung
ypUICC	UICC-Klassifikation nach neoadjuvanter Vorbehandlung

II. Abbildungsverzeichnis

Abbildung 1: Modell zur *Multistep*-Karzinogenese kolorektaler Karzinome 3
Abbildung 2: T-Klassifikation kolorektaler Karzinome 6
Abbildung 3: Partielle und totale mesorektale Exzision 10
Abbildung 4: Stadienadaptierte Therapie des Rektumkarzinoms 12
Abbildung 5: XPF-ERCC1-Heterodimer..... 14
Abbildung 6: Nukleotidexzisionsreparatur..... 15
Abbildung 7: Höheneinteilung des Rektum.....25
Abbildung 8: Qualitätskontrolle der Mesorektumexzision 28
Abbildung 9: Indirekte Zwei-Schritt-Methode 33
Abbildung 10: Intensität der immunhistochemischen Anfärbung 37
Abbildung 11: IHC-Auswertung mittels H-Score.....39
Abbildung 12: Prognostischer Einfluss des Nodalstatus..... 44
Abbildung 13: H-Score-Verteilung in Biopsie und Resektat..... 51
Abbildung 14: ERCC1-Expression in allen Biopsien und Resektaten..... 52
Abbildung 15: ERCC1-Expression in gepaartem Tumormaterial..... 53
Abbildung 16: ERCC1-Expression in gepaarten Biopsien und Resektaten 54
Abbildung 17: Prätherapeutische ERCC1-Expression und TRG 55
Abbildung 18: Prätherapeutische ERCC1-Expression und ypT-Status 56
Abbildung 19: Prätherapeutische ERCC1-Expression und ypN-Status 57
Abbildung 20: Prätherapeutische ERCC1-Expression und ypM-Status..... 58
Abbildung 21: Lokalrezidivrate und Fernmetastasen bei Patienten mit sehr hoher bzw. sehr niedriger ERCC1-Expression in der Biopsie 60
Abbildung 22: DFS und CSS bei Patienten mit sehr hoher bzw. sehr niedriger ERCC1-Expression in der Biopsie 60
Abbildung 23: ERCC1-Expression in der Biopsie von ypn0-Patienten und CSS.....61
Abbildung 24: Lokalrezidivrate und Fernmetastasen bei Patienten mit hoher bzw. niedriger ERCC1-Expression im Resektat 62
Abbildung 25: DFS und CSS bei Patienten mit hoher bzw. niedriger ERCC1-Expression im Resektat..... 63
Abbildung 26: CSS bei Patienten mit hoher bzw. niedriger ERCC1-Expression im Resektat, aufgetrennt nach Therapieregime 64
Abbildung 27: Weiterentwicklung der Tumorklassifikation..... 75

III. Tabellenverzeichnis

Tabelle 1: TNM-Klassifikation nach Wittenkind und Sobin, 2002 7
Tabelle 2: UICC-Klassifikation nach Wittekind und Sobin, 2002 7
Tabelle 3: Allgemeine Charakteristika und klinische *Staging*befunde 21
Tabelle 4: Klinisches Staging (CS) nach Mason 24
Tabelle 5: CRM-Status und R-Klassifikation 30
Tabelle 6: Klassifikation TRG nach neoadjuvanter RCT 31
Tabelle 7: Operationsverfahren und Resektionsstatus 41
Tabelle 8: Histopathologische Befunde nach Resektataufarbeitung 42
Tabelle 9: Postoperative UICC-Klassifikation und Tumorregression 46
Tabelle 10: Nachsorgeergebnisse (*Follow-Up*) 48
Tabelle 11: ERCC1-Expression der Biopsien 49
Tabelle 12: ERCC1-Expression der Resektate 50
Tabelle 13: Überblick: Oxaliplatin beim Rektumkarzinom (UICC-II und -III) 74

1 Einleitung und Fragestellung

Kolorektale Karzinome (KRK) nehmen als dritthäufigste Krebserkrankung und Malignom-assoziierte Todesursache sowohl weltweit (Siegel et al. 2012) als auch in der Bundesrepublik Deutschland (Geißler und Graeven 2005) eine Spitzenposition ein. Unter den fortgeschrittenen KRK ist das Adenokarzinom des Rektums mit ca. 40-60% der Fälle vertreten (Liersch et al. 2005) und erfordert diagnostisch sowie therapeutisch eine sehr enge interdisziplinäre Zusammenarbeit zwischen Gastroenterologen, Strahlentherapeuten, Chirurgen, Pathologen und Onkologen (Gaedcke et al. 2011). Als eine Krebserkrankung, deren Inzidenz mit zunehmendem Alter und Krebs-assoziierten Lebensgewohnheiten ansteigt, sind KRK heute vor allem ein sozioökonomisches Problem in den hochentwickelten Industrienationen geworden (Jemal et al. 2011, Krones et al. 2009). Die trotz hoher Prävalenz abnehmende tumorbedingte Mortalität ist den Fortschritten in der Früherkennung von KRK und den modernen therapeutischen Strategien, unter Einbindung von Strahlentherapie, Chemotherapie und der onkologischen Tumorresektion, zu verdanken.

Heutzutage konzentriert sich die Forschung beim KRK auf die Untersuchung patientenbezogener molekularbiologischer Zielstrukturen und Biomarker, um der berechtigten Forderung nach einer auf den einzelnen Patienten zugeschnittenen Therapiestrategie nachkommen zu können. Zu diesen Biomarkern zählt auch das im Zellkern lokalisierte Protein ERCC1 (*excision repair cross-complementing rodent repair deficiency, complementation group 1*). Dieses fungiert als ein zentraler Bestandteil im Exzisionsprozess der Nukleotidexzisionsreparatur (NER), einem Reparaturmechanismus der DNA. Die vorliegende Arbeit untersucht den Stellenwert von ERCC1 beim lokal fortgeschrittenen Rektumkarzinom unter einer 5-Fluoruracil (5-FU)- und Oxaliplatin-basierten Radiochemotherapie (RCT).

Der Biomarker ERCC1 wurde mit der Methode der Immunhistochemie (IHC) sowohl hinsichtlich seines prädiktiven als auch prognostischen Potentials untersucht. Letztendlich soll die vorliegende Arbeit auch die Frage nach der Relevanz der Ergebnisse für den einzelnen Karzinompatienten* beantworten.

* Im weiteren Text wird zur sprachlichen Vereinfachung und besseren Lesbarkeit bei personenbezogenen Begriffen die männliche Form stellvertretend für beide Geschlechter verwendet.

1.1 Pathogenese kolorektaler Karzinome

Für einen in Deutschland lebenden Menschen beträgt das Lebenszeitrisiko, an einem KRK zu erkranken, derzeit ca. 6%, wobei ab einem Alter von 50 Jahren das Erkrankungsrisiko signifikant ansteigt (Geißler und Graeven 2005). Es werden Interaktionen zwischen genetischen Risikofaktoren und Umweltfaktoren als Ursachen für die Entstehung von KRK diskutiert. Wird die genetische Disposition für ein KRK vererbt, spricht man von einem familiären oder hereditären Karzinom. Dieses wird grundsätzlich von sporadisch auftretenden KRK unterschieden.

1.1.1 Pathogenese sporadischer KRK

Die Pathogenese des KRK ist als eine makroskopisch und histologisch nachweisbare Progression charakterisiert. Diese Progression ist als Adenom-Karzinom-Sequenz bekannt (Muto et al. 1975). Sie erfolgt schrittweise (sog. *Multistep*-Karzinogenese, siehe Abbildung 1) durch Genmutationen in Onkogenen wie K-ras (Kirsten-ras) und Tumorsuppressorgenen wie APC (*adenomatous polyposis colon*), DCC (*deleted in colon cancer*) und p53. Aus diesen Mutationen resultieren Aneuploidien und eine chromosomale Instabilität, weshalb die Adenom-Karzinom-Sequenz auch als Chromosomeninstabilitäts-*Pathway* (CIN) bezeichnet wird (Siegenthaler und Blum 2006). Die Autoren Seidensticker und Schmiegel (1998) nennen das Vorhandensein neoplastischer Darmpolypen als wichtigsten Risikofaktor für die Entstehung eines KRK. Die Anzahl, die Größe und eine villöse Morphologie der Adenome erhöhen zusätzlich das Risiko für die Entstehung eines KRK.

Neben dem CIN ist die Mikrosatelliteninstabilität (MSI) ein weiterer molekularer Entstehungsweg für KRK. Eine MSI liegt bei sporadischen KRK in 10 bis 15%, beim *hereditary non-polyposis colorectal cancer* (HNPCC) in bis zu 90% der Fälle vor. Die MSI ist durch somatische Mutationen in *Mismatch*-Reparaturgenen (v.a. MLH1, MSH2 und MSH6) gekennzeichnet. Diese Mutationen führen im Bereich der Mikrosatellitenloci zu einer fehlerhaften DNA-Replikation (Geißler und Graeven 2005). HNPCC-assoziierte KRK sind nicht Bestandteil des in der vorliegenden Arbeit untersuchten Patientenkollektivs.

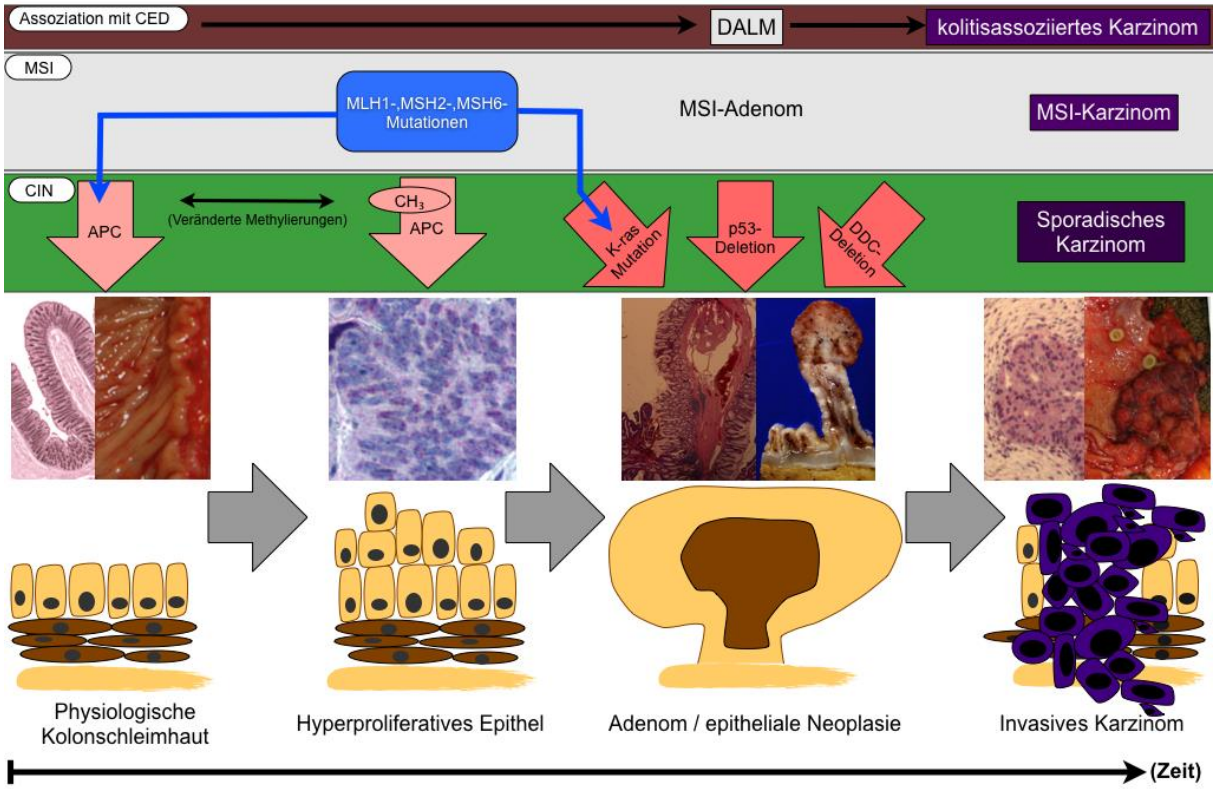

Abbildung 1: Modell zur *Multistep*-Karzinogenese kolorektaler Karzinome

Mit einem histologischen Progress von einer physiologischen Kolon- bzw. Rektumschleimhaut zu einem invasiven Karzinom ist nach 5 Jahren in ca. 2,5%, nach 10 Jahren in ca. 8% und in 20 Jahren in ca. 24% der Fälle zu rechnen (Geißler und Graeven 2005).

Schrittweise (= *multistep*) Mutationen im Onkogen K-ras (Kirsten-ras) und den Tumorsuppressorgenen APC (*adenomatous polyposis colon)*, DCC (*deleted in colon cancer*) und p53 führen im CIN (Chromosomeninstabilitäts-*Pathway)* zur Entstehung eines sporadischen, mikrosatellitenstabilen Karzinoms. Zu einem mikrosatelliteninstabilen Karzinom (MSI-Karzinom) führen die Mutationen in *Mismatch*-Reparaturgenen (MLH1, MSH2 und MSH6). Die Abbildung zeigt ebenfalls die Begünstigung von K-ras- und APC-Mutationen durch Mutationen im MSI-*Pathway*. Chronisch entzündliche Darmerkrankungen (CED) bergen ein erhöhtes Risiko zu einer DALM (*distinction between dysplasia-associated lesion or mass*) und können später zu einem invasiven Karzinom führen (Neumann et al. 2011).

Diese Abbildung, einschließlich der Fotografien und lichtmikroskopischen Aufnahmen, wurde vom Autor der vorliegenden Arbeit selbst erstellt. Mit freundlicher Genehmigung von Dr. med. H. König und Dr. med. B. Popp (Pathologische Praxis, Ärztehaus am Klinikum Ingolstadt). Es wurde sich inhaltlich an Siegenthaler und Blum 2006, S. 848, Abbildung 31.9 orientiert.

1.1.2 Pathogenese hereditärer KRK

Hereditäre KRK treten im Rahmen von Polyposis-Syndromen wie der familiären adenomatösen Polyposis (FAP), dem hamartomatösen Polyposis-Syndrom sowie dem erblichen Dickdarmkrebs ohne Polyposis (HNPCC) auf. Sie sind typischerweise durch ein frühes Manifestationsalter sowie multiples Auftreten charakterisiert (Lynch und de la Chapelle 2003). Die Vererbung erfolgt autosomal-dominant. Eine Inaktivierung beider vorhandener Allele ist notwendig, um zum kompletten Ausfall des entsprechenden Gens zu führen (*two hit*-Modell). Die Funktion der Zelle bleibt intakt, solange noch ein Allel funktional bleibt (Geißler und Graeven 2005, Knudson 1970). Die simultane Inaktivierung beider Allele ist bedeutend unwahrscheinlicher als die Inaktivierung eines Allels bei einer schon vorbestehenden vererbten Mutation des zweiten Allels. Hieraus werden die im Folgenden aufgezeigten Hauptsymptome erblicher Krebserkrankungen deutlich:

1. familiäre Häufung der Krebserkrankung,
2. syn- oder metachrone Karzinome und
3. frühes Erkrankungsalter (Siegenthaler und Blum 2006).

1.2 Risikofaktoren und Prävention beim KRK

Das Risiko für ein KRK kann durch endogene und exogene Faktoren begünstigt werden. Ein individuell gesteigertes Risiko für ein KRK haben Personen männlichen Geschlechts (Krones et al. 2009). Eine KRK-Erkrankungen erstgradig Verwandter, das hereditäre Auftreten von Polyposis-Syndromen (positive Familienanamnese) und der Nachweis eines Adenoms erhöhen ebenfalls das individuelle Risiko (Ahsan et al. 1998, Atkin et al. 1992). Ekbom et al. (1990) zählen chronisch entzündliche Darmerkrankungen wie zum Beispiel die Colitis ulcerosa als weitere Riskofaktoren auf. Zu den diskutierten exogenen Einflüssen, welche die Entstehung eines KRK fördern, zählen Tabakabusus, Bewegungsmangel, Übergewicht, verstärkter Alkoholkonsum und ein übermäßiger Verzehr von rotem Fleisch (Jemal et al. 2011).

Insbesondere bei Männern kann eine Ernährung mit einem geringen Anteil an Obst und Gemüse ein weiterer exogener Risikofaktor sein (Nomura et al. 2008).

Maßnahmen zur Sekundärprävention sollten bei Personen, die zu keiner Risikogruppe gehören (sog. asymptomatische Bevölkerung), ab dem fünfzigsten Lebensjahr erfolgen (Schmiegel et al. 2010). Ab diesem Alter steigt die Inzidenz von KRK deutlich an (Birkner 2003). Das Standardverfahren ist die komplette Koloskopie, die partiellen endoskopischen Verfahren überlegen ist (Imperiale et al. 2000, Simon 2000). Bei Ablehnung einer endoskopischen Untersuchung durch den Patienten besteht die Möglichkeit eines jährlichen fäkalen okkulten Bluttests (FOBT). Diesem wird eine signifikante Senkung der Inzidenz (Mandel et al. 2000) und Mortalität (Mandel et al. 1993) bescheinigt, sofern bei Positivität eine weitere diagnostische Abklärung im Rahmen einer kompletten Koloskopie erfolgt. Der FOBT allein kann die Koloskopie nicht ersetzen! Für Patienten, die einem der bereits erwähnten Risikokollektive angehören, werden engmaschigere Intervalle in der Früherkennung nahegelegt.

1.3 Einteilung von KRK nach TNM- und UICC-Klassifikation

Die *Tumour-Node-Metastasis*-Klassifikation (TNM) der *Union Internationale contre le Cancer* (UICC) ist ein weltweit etabliertes System zur standardisierten Beschreibung des Malignomstatus (= *Staging*) und zur Einschätzung der Prognose. Zum Zeitpunkt der histopathologischen Aufarbeitung der in der vorliegenden Arbeit verwendeten Gewebe galten die TNM- und UICC-Klassifikation nach Wittekind und Sobin, 2002 (siehe Tabellen 1 und 2). Der T-Status gibt hierbei die Tiefe der Tumorinfiltration in die Darmwand an (siehe Abbildung 2). Den metastatischen Befall von lokoregionären Lymphknoten dokumentiert der Nodalstatus (N-Status). Der M-Status gibt Auskunft über das Vorhandensein von Fernmetastasen. Die korrekte Erfassung des T-Status erfordert eine exakte postoperative Aufarbeitung des Tumors mit der mikroskopischen Darstellung der Tumorinvasionsfront. Zur Erhebung eines aussagekräftigen N-Status wird die Untersuchung von mindestens 12 Lymphknoten eingefordert (Hermanek 1995, Hu et al. 2011, Kanemitsu et al. 2012, Klos et al. 2010). Fernmetastasen (M-Status) treten bei KRK überwiegend in der Leber und Lunge auf. Die Stadieneinteilung nach UICC (siehe Tabelle 2) folgt therapeutischen und prognostischen Erwägungen und basiert auf den Befunden des *TNM-Stagings.*

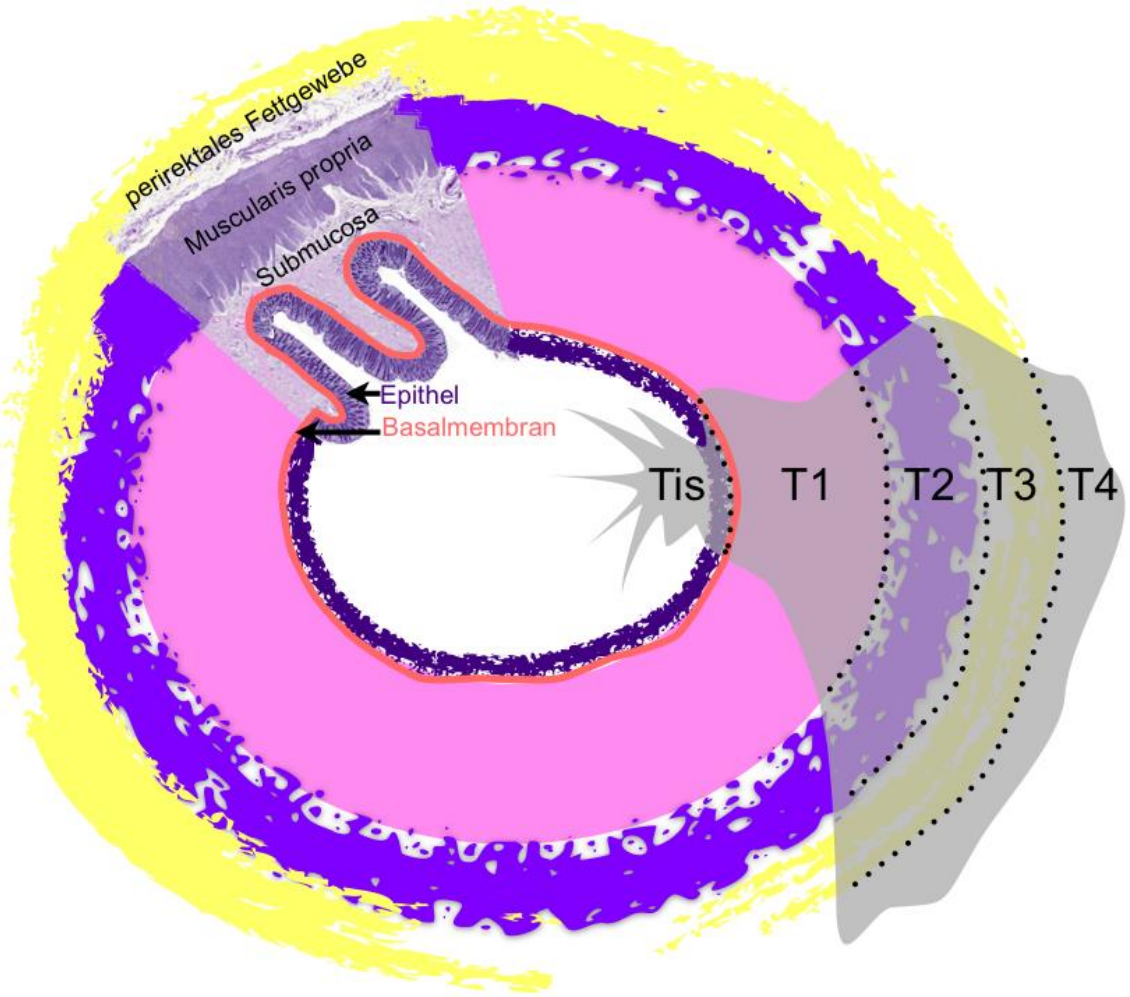

Abbildung 2: T-Klassifikation kolorektaler Karzinome

Dargestellt wird die Tiefeninfiltration eines Rektumkarzinoms in die Darmwand. Das hier exemplarisch dargestellte villöse Karzinom (grau) breitet sich sowohl in die Tiefe als auch in zirkulärer Richtung aus. In die Tiefe infiltrierende Tumoren müssen sich nicht zwangsläufig zirkulär ausbreiten, jedoch wird ein zirkuläres Wachstumsmuster häufig beobachtet. Für die T-Klassifikation ist lediglich die Tiefeninfiltration von Bedeutung.

Abkürzungen:
Tis: Carcinoma in situ (= intraepitheliale Neoplasie ohne Infiltration der Basalmembran), T1: Infiltration bis in die Submucosa, T2: Infiltration bis in die Muscularis propria, T3: Infiltration bis in die Subserosa/ das perirektale Fettgewebe, T4: Infiltration in das Peritoneum/ angrenzende Nachbarorgane.

Diese Abbildung wurde vom Autor der vorliegenden Arbeit selbst erstellt.

T-Klassifikation (Ausmaß der Tumorinvasion in die Darmwand)	
T0	kein Anhalt für einen Primärtumor
Tis	Carcinoma in situ (= intraepitheliale Neoplasie ohne Infiltration der Basalmembran)
T1	Infiltration bis in die Submucosa
T2	Infiltration bis in die Muscularis propria
T3	Infiltration bis in Subserosa/ das perirektale Fettgewebe
T4	Infiltration bis in das Peritoneum/ angrenzende Nachbarorgane
N-Klassifikation (Anzahl metastatisch befallener Lymphknoten (LK))	
N0	keine Metastasen in regionären LK nachweisbar
N1	Metastasen in 1 – 3 regionären LK
N2	Metastasen in 4 oder mehr regionären LK
M-Klassifikation (Anzahl der Fernmetastasen)	
M0	keine Fernmetastasen
M1	Fernmetastasen vorhanden

Tabelle 1: TNM-Klassifikation nach Wittenkind und Sobin, 2002

Der T-Status beschreibt das Ausmaß der Tiefeninfiltration des Tumors in die Darmwand. Der N-Status beschreibt den Befall lokoregionärer Lymphknoten und der M-Status dokumentiert das Vorliegen von Fernmetastasen. In der vorliegenden Arbeit wurde die zum Zeitpunkt der Patientenbehandlung gültige TNM-Klassifikation aus dem Jahre 2002 angewendet. Die aktualisierte, gegenwärtig gültige TNM-Klassifikation ist dem Anhang (Kapitel 6) zu entnehmen.

UICC	T	N	M
Stadium 0	Tis	N0	M0
Stadium I	T1, T2	N0	M0
Stadium II	T3, T4	N0	M0
Stadium III A	T1, T2	N1	M0
Stadium III B	T3, T4 Jedes T	N1 N2	M0 M0
Stadium IV	Jedes T	Jedes N	M1

Tabelle 2: UICC-Klassifikation nach Wittekind und Sobin, 2002

Die UICC-Klassifikation ermöglicht eine Stadieneinteilung der Ergebnisse des TNM-*Stagings.* Die Stadieneinteilung zeigt eine Korrelation mit der Prognose der Erkrankung. Die aktualisierte und gegenwärtig gültige UICC-Klassifikation ist dem Anhang (Kapitel 6) zu entnehmen.

1.4 Stadien-adaptierte Therapie beim Rektumkarzinom

Die im prätherapeutischen *Staging* erhobenen Befunde und deren Einordnung in klinische cTNM- und cUICC-Stadien bilden die Entscheidungsgrundlage für eine stadienadaptierte Therapie bei Rektumkarzinomen (siehe Abbildung 4):

1.4.1 Therapie lokal begrenzter Rektumkarzinome (cUICC-I)

Lokal begrenzte Rektumkarzinome (cT1N0M0 und cT2N0M0) werden unter Verzicht auf eine perioperative Radiochemotherapie einem lokalen Operationsverfahren unterzogen.

Dieses kann bei *low-risk*-Karzinomen (cT1, G1-2), die mit ca. 3% eine sehr geringe Wahrscheinlichkeit einer Lymphknotenmetastasierung zeigen (Hermanek und Gall 1986), in Form einer lokalen transanalen endoskopischen Mikrochirurgie (TEM) mit Vollwandexzision erfolgen (Gaedcke et al. 2011). Die Technik der TEM hat mittlerweile einen hohen Stellenwert in kurativen Behandlungskonzepten von *low-risk*-Karzinomen (Langer et al. 2002) und weist eine geringe Komplikationsrate auf (Langer et al. 2003). Grundsätzlich ist bei lokalen Operationsverfahren die Vollwandexzision erforderlich, da sich hinter einem augenscheinlich benignen Adenom in ca. 20% ein invasives Karzinom befinden kann. Als potentiell kurativ wird ein R0-Status mit einem histopathologisch gesicherten Sicherheitsabstand von ≥1 cm angesehen (Gaedcke et al. 2011, Liersch et al. 2007).

High-risk-Karzinome (cT1, G3-4 und cT2) werden durch transabdominale Resektionen mit mesorektaler Exzision operiert. Zu diesen Operationen zählen die anteriore Rektumresektion (ARR) mit einer partiellen mesorektalen Exzision (PME), die tiefe anteriore Rektumresektion (TARR) mit einer totalen mesorektalen Exzision (TME) und die abdominoperineale Rektumexstirpation (APE) mit einer TME (Schmiegel et al. 2010), Exstirpation des Sphinkterapparates bzw. des Beckenbodens (Liersch et al. 2007). Bei den genannten transabdominellen Vorgehensweisen handelt es sich um radikale onkologische Resektionsverfahren, die bei *high-risk*-Karzinomen aufgrund einer wahrscheinlich bereits bestehenden lymphogenen Metastasierung als *en-bloc*-Dissektion des Lymphabstromgebietes notwendig sind (Schmiegel et al. 2010).

1.4.2 Therapie lokal fortgeschrittener Rektumkarzinome (cUICC-II/-III)

Für die Auswahl des OP-Verfahrens ist die prätherapeutische Festlegung der Tumorlokalisation maßgeblich. Hierfür wird das Rektum mit einem starren Rektoskop von der Anokutanlinie ausgehend vermessen und in Drittel eingeteilt. Lokal fortgeschrittene Rektumkarzinome im unteren (<6 cm) und mittleren (6 bis <12 cm) Rektumdrittel werden im Rahmen klinischer Studien in einem neoadjuvanten Therapiekonzept unter Anwendung von Radiochemotherapie und Operation mit TME behandelt (Gaedcke et al. 2011, Liersch et al. 2007). Die Indikationsstellung zu einer RCT bei Tumoren im oberen Rektumdrittel (12-16 cm) wird momentan kontrovers diskutiert (Hohenberger et al. 2009). Hinsichtlich des operativen Vorgehens im oberen Drittel wird momentan im Rahmen der Gast-05-Studie (siehe Kapitel 6.1) die partielle (PME) mit der totalen mesorektalen Exzision (TME) hinsichtlich der onkologischen Sicherheit (tumorfreies Überleben nach drei Jahren) verglichen.

Die CAO/AIO/ARO-94-Studie der *German Rectal Cancer Study Group* (siehe Kapitel 6.1) zeigte, dass die Integration einer 5-FU-basierten neoadjuvanten RCT in die Therapie lokal fortgeschrittener Rektumkarzinome bei den Patienten sowohl zu einer signifikanten Senkung der Lokalrezidivrate nach 5 Jahren als auch zu mehr R0-Resektionen führte im Vergleich zu primär operierten Patienten mit nachfolgender Radiochemotherapie (Sauer et al. 2004). Auch nach einer Nachbeobachtungszeit von über zehn Jahren zeigt sich eine signifikant geringere Lokalrezidivrate bei den neoadjuvant behandelten Patienten (Sauer et al. 2012).

Grundsätzlich wird mit der Indikationsstellung zu einer neoadjuvanten RCT beabsichtigt, eine primär unwahrscheinliche R0-Resektion durch ein RCT-induziertes Tumor-*Downsizing* und Tumor-*Downstaging* zu erzwingen, die Lokalrezidivrate im Vergleich zur primären Operation langfristig zu senken sowie die Rate an Schließmuskel-erhaltenden Operationsverfahren zu erhöhen (Sauer et al. 2012). Hohenberger et al. (2009) betonen gleichwohl, dass die neoadjuvante RCT nur im Zusammenhang mit einer hochqualitativen Operation erfolgversprechend ist und heben den besonderen Stellenwert der peri- und postoperativ qualitätskontrollierten TME-Chirurgie hervor.

1.4.3 Therapie fernmetastasierter Rektumkarzinome (cUICC-IV)

Die interdisziplinäre Therapiestrategie ist abhängig von der Lokalisation und Anzahl der Fernmetastasen, der Ausdehnung des Primarius mit unter Umständen bereits bestehendem Defäkationsverlust (Ileussymptomatik) und/ oder hohem Leidensdruck des Patienten. Die vollständige operative Entfernung des Primarius (R0-Resektion) sowie hepatischer und/ oder pulmonaler Metastasen stellt für bis zu 25% der Patienten eine potentiell kurable Situation dar (Gaedcke et al. 2011).

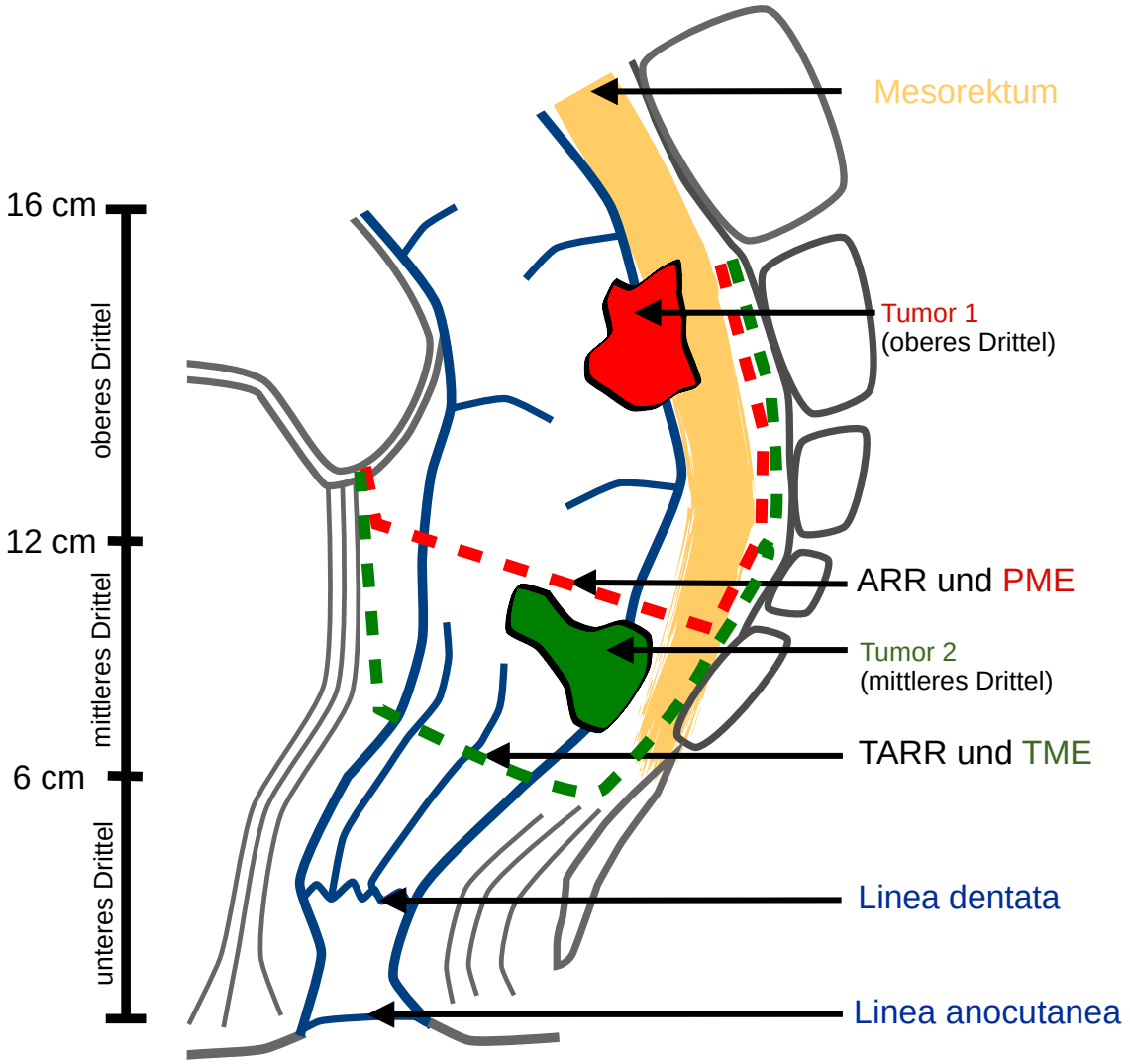

Abbildung 3: Partielle und totale mesorektale Exzision

Die Abbildung zeigt das Resektionsausmaß der partiellen (PME) und totalen mesorektalen Exzision (TME) im Vergleich. Ein im oberen Rektumdrittel lokalisiertes Karzinom (im UICC-Stadium II oder III, Tumor 1) wird durch eine anteriore Rektumresektion (ARR) mit PME operiert. Wegen kontroverser Diskussionen über das onkologisch ausreichende Exzisionsausmaß bei Tumoren des oberen Rektumdrittels erfolgt innerhalb der GAST-05-Studie (siehe Kapitel 6.1) ein randomisierter Vergleich zwischen PME und TME.

Bei lokal fortgeschrittenen Rektumkarzinomen mit Lokalisation im mittleren (grüner Tumor) oder unteren Rektumdrittel wird immer eine TME angestrebt. Bei diesen Tumoren wird eine tiefe anteriore Rektumresektion (TARR) durchgeführt, sofern keine Infiltration des Tumors in die Sphinktermuskulatur/ den Beckenboden vorliegt. Diese würde eine abdominoperineale Rektumexstirpation (APE) notwendig machen.
Diese Abbildung wurde vom Autor der vorliegenden Arbeit selbst erstellt.

In der kurativen chirurgischen Therapie des (lokal fortgeschrittenen) Rektumkarzinoms nimmt die Operation im Hinblick auf die Morbidität, die Mortalität, die Lokalrezidivrate und letztendlich die Prognose des Patienten zweifellos eine Schlüsselrolle ein (Hermanek und Hermanek 2000).
Eine onkologisch-chirurgische Rektumresektion in kurativer Intention umfasst (Liersch et al. 2005):

- Bei Tumoren des oberen Rektumdrittels erfolgt eine ARR mit PME oder TARR mit TME. Bei Tumoren des mittleren und unteren Rektumdrittels wird immer eine TME angestrebt.

- Zentrale Ligatur und Absetzung der versorgenden Gefäße. Nach hoher Absetzung der V. mesenterica inferior zwei bis drei Zentimeter unterhalb des Pankreasunterrandes wird üblicherweise die A. mesenterica inferior distal des Abganges der A. colica sinistra abgesetzt (so genannte *low-tight*-Absetzung). Das lokoregionäre Lymphabflussgebiet wird anschließend in allen drei Dimensionen *en bloc* entfernt.

- *En-bloc*-Resektion von tumoradhärenten bzw. tumorinfiltrierten Organen (multiviszerale Resektion) ohne Berührung oder Verletzung der Integrität des Primarius (*no-touch*-Technik). Dieses Vorgehen dient der Vermeidung einer örtlichen Tumorzelldissemination.

- Einhaltung eines ausreichenden Sicherheitsabstandes vom Tumor zur oralen, aboralen, lateralen und zirkumferentiellen Resektionsebene. Der enge Zusammenhang zwischen makroskopisch sichtbarer und histologischer nachgewiesener intramuraler Tumorausbreitung (bis zu zwei Zentimeter) ist bekannt.

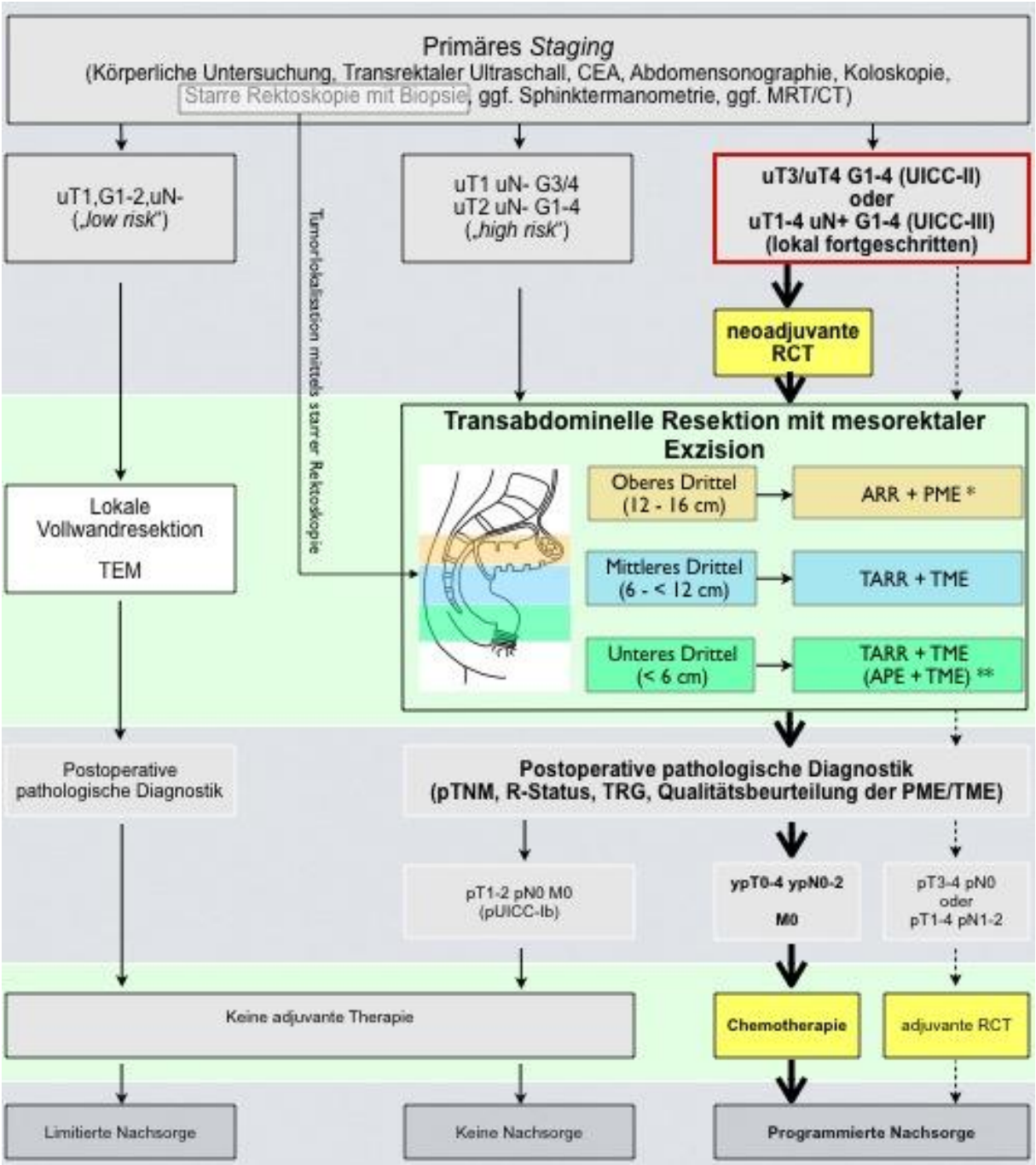

Abbildung 4: Stadienadaptierte Therapie des Rektumkarzinoms

Im primären *Staging* erfolgt die Tumorklassifikation nach TNM und die Unterscheidung zwischen *low risk, high risk* und lokal-fortgeschritten Rektumkarzinomen. UICC-I-Tumoren werden rein chirurgisch therapiert. Demgegenüber werden Tumoren der UICC-Stadien II und III werden mit einer neo-adjuvanten RCT vorbehandelt. Es folgt die transabdominelle Exzision mit TME bzw. PME.

*: Die GAST-05-Studie vergleicht unter Verzicht auf eine neoadjuvante RCT bei Tumoren im oberen Rektumdrittel die PME mit der TME nach onkologischen Kriterien (Liersch et al. 2007).

**: Besonders tief sitzende Karzinome können eine APE erforderlich werden lassen.

Eigene Abbildung vom Autor dieser Arbeit. Orientiert an: Liersch et al. 2007, Seite 55, Abbildung 7)

1.5 Bedeutung und Funktion von ERCC1

Wie im vorhergehenden Kapitel dargestellt, werden Patienten mit einem lokal fortgeschrittenen Rektumkarzinom aktuell mit einer neoadjuvanten Radiochemotherapie behandelt. Auf diese Therapie sprechen ca. 45% der Patienten in Form eines T-Level-*Downsizings* an. Allerdings gibt es momentan keine sichere Methode, um dieses Ansprechen vorhersagen zu können (Kuremsky et al. 2009). Aus diesem Grund werden molekulare Biomarker hinsichtlich ihres prädiktiven und prognostischen Potentials untersucht. Einige dieser Biomarker stehen im engeren Fokus der Forschung, jedoch konnte sich bisher keiner als valider Prädiktor in der Therapie des Rektumkarzinoms etablieren (Kuremsky et al. 2009).

In zahlreichen Untersuchungen kristallisiert sich das humane Protein ERCC1 (*excision repair cross-complementing rodent repair deficiency, complementation group 1*) als potentieller prädiktiver und prognostischer Biomarker heraus, insbesondere auch bei KRK.

ERCC1 bildet mit XPF (*xeroderma pigmentosum, complementation group F*) einen heterodimeren Endonukleasekomplex. Dieser Komplex ist ein unverzichtbarer Bestandteil der Nukleotidexzisionsreparatur (NER). Er bewirkt in 5'-Position benachbart zu einem beschädigten DNA-Abschnitt eine Inzisur (siehe Abbildung 5). Das gemeinsame Vorliegen von ERCC1 und XPF ist für die Funktion des Heterodimers als molekulare DNA-Schere obligat, da lediglich XPF als Nuklease agiert und diese Funktion an eine Komplexbildung mit ERCC1 gebunden ist (Tsodikov et al. 2005). Die Feststellung Tsodikovs' stützen auch die Beobachtungen von Biggerstaff et al. (1993) sowie von van Vuuren et al. (1993). Die Autoren beschreiben den wechselseitigen Zusammenhang zwischen ERCC1 und XPF als Komplex bei Xeroderma Pigmentosum Patienten und kommen zu der Erkenntnis, dass sich beide Proteine in vivo gegenseitig bedingen und stabilisieren.

Das Resultat einer erfolgreichen NER ist ein 24 bis 32 Basen umfassendes exzidiertes DNA-Fragment, welches den schadhaften Abschnitt beinhaltet (de Laat et al. 1999). Die NER wurde als spezieller Reparaturmechanismus für Quervernetzungen innerhalb der DNA-Doppelhelix identifiziert. Diese Quervernetzungen können durch Chemotherapeutika wie zum Beispiel Oxaliplatin induziert werden.

Derzeit wird vermutet, dass eine hohe Expression von ERCC1 in Tumorzellen mit einer verminderten Empfindlichkeit für platinbasierte Chemotherapeutika einhergehen könnte (Bohanes et al. 2011). Platin-induzierte DNA-Schäden, so lautet die Hypothese, könnten von ERCC1-überexprimierenden Tumorzellklonen effektiver repariert werden und folglich zu einer positiven Selektion eben dieser Zellklone führen. Zur Untersuchung dieser Hypothese wurde in der vorliegenden Arbeit eine rein 5-FU- sowie eine Oxaliplatin-basierte Therapiekohorte hinsichtlich des ERCC1-Expressionsverhaltens analysiert und mit den klinikopathologischen Parametern sowie dem Langzeit-*Follow-Up* korreliert.

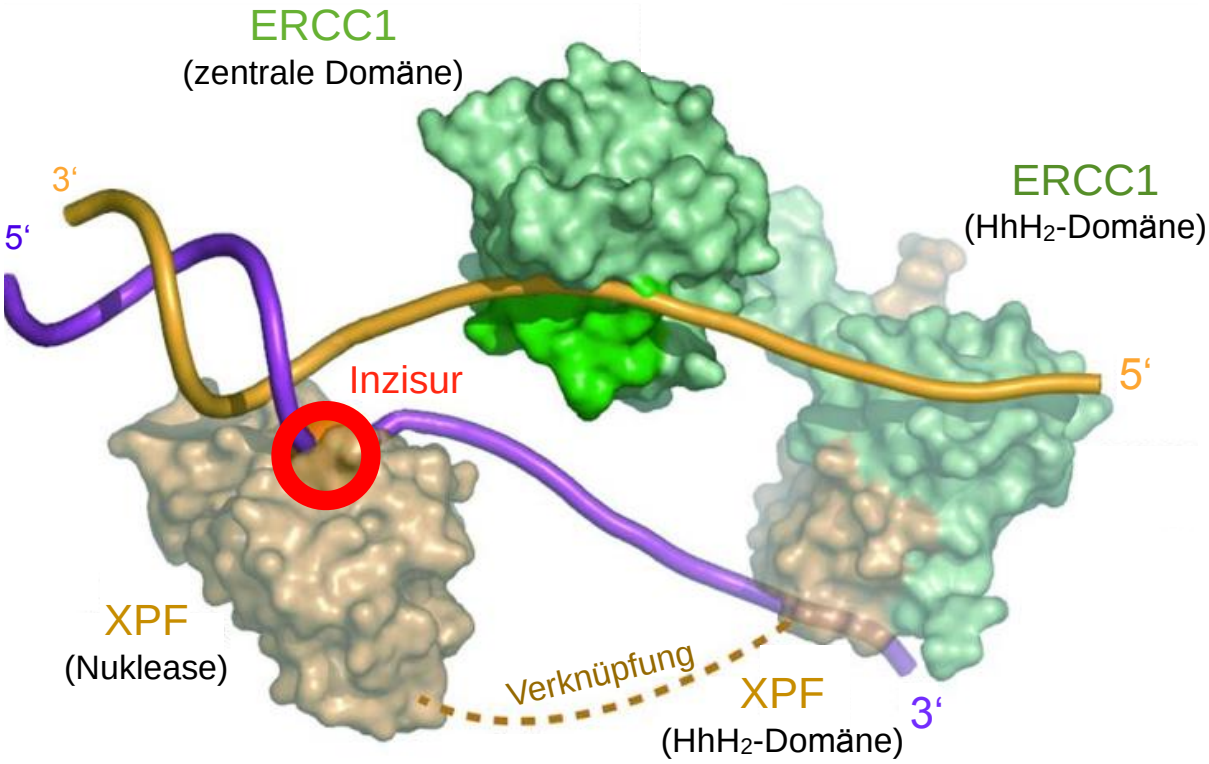

Abbildung 5: XPF-ERCC1-Heterodimer

Die Untereinheit ERCC1 besteht aus einer zentralen Domäne sowie einer C-terminalen HhH_2 – Domäne (*helix-hairpin-helix*-Domäne). Letztere dimerisiert spezifisch mit der C-terminalen HhH_2 – Domäne von XPF zum funktionstüchtigen Nukleasekomplex, der sich an die entwundene DNA-Sequenz anlagert (de Laat et al. 1998). ERCC1 und XPF stabilisieren sich im heterodimeren Komplex gegenseitig. Wie dargestellt, kommt XPF seiner Funktion als Nuklease nach, indem eine Inzisur an der DNA erfolgt.

Diese Abbildung ist vom Autor der vorliegenden Arbeit modifiziert nach Tsodikov et al. 2005, Abbildung 6.

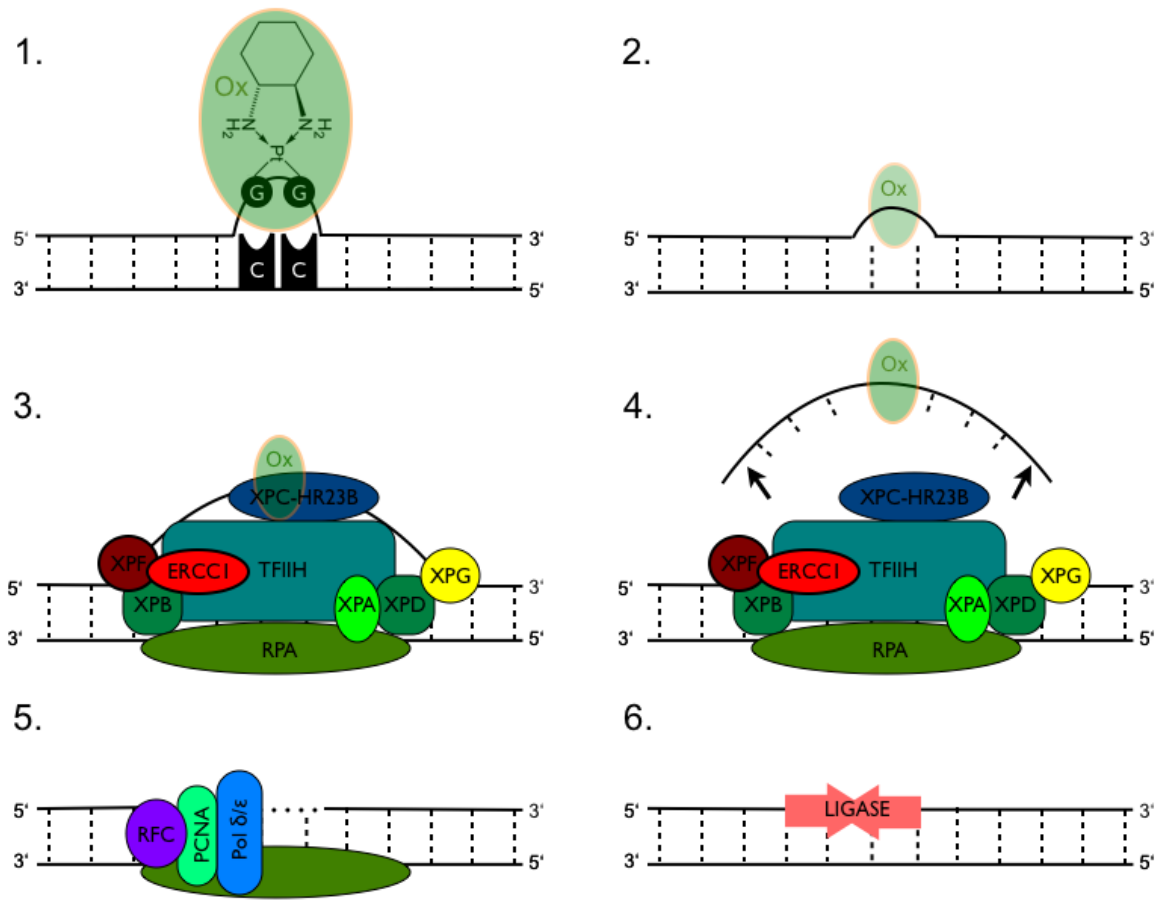

Abbildung 6: Nukleotidexzisionsreparatur

Schritt 1: In diesem Schritt wird exemplarisch die von Oxaliplatin (Darstellung hellgrün mit orangenem Rand, Bezeichung: Ox; Strukturformel) induzierte Quervernetzung (hier: *intrastrand crosslink*) innerhalb eines DNA-Tochterstranges zwischen zwei DNA-Basen (beliebig gewähltes Beispiel: Guanin-Basen) gezeigt.

Schritt 2: Zur Vereinfachung der Abbildung wird ab Schritt 2 auf die Strukturformeldarstellung von Oxaliplatin (Bezeichung: Ox) verzichtet.

Schritt 3: Es wird die Bildung des NER-Komplexes gezeigt. Die erste Identifizierung des platin-induzierten DNA-Schadens erfolgt durch den XPC-HR23B-Komplex (*xeroderma pigmentosum, complementation group C - RAD23 homolog B – Komplex*) (Riedl et al. 2003). Baxter und Smerdon (1998) diskutieren außerdem über eine Mitwirkung von XPC bei der Entfaltung der Nukleosomen im Verlauf der NER.

Die Vorstellung, dass nicht nur XPC-HR23B, sondern auch XPA (*xeroderma pigmentosum, complementation group A*) und RPA (*replication protein A)* an der Erkennung des DNA-Schadens beteiligt sind, teilen verschiedene Autoren (Asahina et al. 1994, Reardon und Sancar 2002).
Der Transkriptionsfaktor IIH (TFIIH) enthält zwei Helikasen, die eine Aufwindung der DNA in 3'-5'-Richtung durch XPB (*xeroderma pigmentosum, complementation group B)* und in 5'-3'-Richtung durch XPD (*xeroderma pigmentosum, complementation group D)* ermöglichen. Somit entsteht eine ideale sterische Situation für die Anbindung der Nukleasen XPG (*xeroderma pigmentosum, complementation group G)* und XPF-ERCC1 (Xeroderma pigmentosum, complementation group F – ERCC1) (Evans et al. 1997).
Die Nuklease XPG schneidet die DNA in 3'-Richtung, das Heterodimer XPF-ERCC1 schneidet in 5'-Richtung (Bohanes et al. 2011). Die Stabilität von XPF und ERCC1 ist nur im gemeinsamen heterodimeren Komplex gewährleistet (Gaillard und Wood 2001).
Laut Aboussekhra et al. (1995) ist die akzeptierteste Vorstellung von der Ausbildung des Komplexes zwischen DNA und NER-Faktoren ist die schrittweise Anlagerung der Faktoren an die DNA.

Schritt 4: Der Exzisionsvorgang umfasst eine Entfernung von 24-32 Oligonukleotiden als Fragment zusammen mit dem DNA-Addukt Oxaliplatin (de Laat et al. 1999).

Schritt 5: PCNA (*proliferaton cell nuclear antigen*), RFC (*replication factor C*), RPA und die DNA-Polymerasen δ/ε bewirken die Resynthese der DNA am Ort der stattgehabten Nukleotidexzision (Shivji et al. 1995).

Schritt 6: Der Verschluss zwischen DNA und dem resynthetisierten Teilstück erfolgt durch eine DNA-Ligase.

Diese Abbildung wurde vom Autor der vorliegenden Arbeit selbst erstellt. Es wurde sich inhaltlich an Bohanes et al. 2011 orientiert.

1.6 Zielsetzung und Fragestellung

Die CAO/ARO/AIO-94-Studie (siehe Kapitel 6.1), eine Phase-III-Studie der *German Rectal Cancer Study Group,* zeigte beim lokal fortgeschrittenen Rektumkarzinom eine signifikante Reduktion von Lokalrezidiven nach 5-FU-basierter neoadjuvanter Radiochemotherapie (Sauer et al. 2004). Dieser Effekt hält auch nach einer Nachbeobachtungszeit von zehn Jahren an, jedoch zeigt sich kein Einfluss der neoadjuvanten Therapie auf die Fernmetastasierungsrate (jeweils 30% in beiden Therapiekohorten) und Gesamtprognose (Sauer et al. 2012).

Derzeit wird durch eine Intensivierung der präoperativen RCT (z.B. 5-FU in Kombination mit Oxaliplatin) neben einem Tumor-*Downsizing* (Verkleinerung des makro- bzw. mikroskopischen Tumors) und *Downstaging* (Abstufung innerhalb der UICC-Stadien*)* versucht, die Rate an histopathologisch nachweisbaren kompletten Remissionen (*pathological complete remission* = pCR) zu erhöhen und die Operabilität der Tumoren sowie die Gesamtprognose der Tumorpatienten zu verbessern.

Mehrere Phase-III-Studien (CAO/ARO/AIO-04-Studie, ACCORD 12/0405-Prodige 2-Studie, STAR-01-Studie, NSABP R-04-Studie, siehe Tabelle 13, S. 74) prüfen derzeit die Auswirkungen der Therapieintensivierung (5-FU und Oxaliplatin). Dabei treten unter Oxaliplatin häufiger toxische Nebenwirkungen auf im Vergleich zu einer 5-FU-Monotherapie. Auch wenn bereits in ersten Analysen der CAO/ARO/AIO-04-Studie eine signifikant höhere pCR-Rate unter Oxaliplatin-basierter Vorbehandlung nachweisbar war (Rödel et al. 2012), so scheint ein Teil dieser Patienten nicht von der intensivierten Therapie zu profitieren. Vielmehr erfahren diese Patienten eine von Oxaliplatin abhängige Toxizität, die unter Gewährleistung einer prätherapeutischen Prädiktion des Ansprechens auf die neoadjuvante RCT vermeidbar wäre.

Patienten könnten von einer Einschätzung des Therapierespons *a priori* profitieren, wenn sie einer individualisierteren Therapie unter optimaler Balance zwischen Wirkung und Nebenwirkung zugeführt werden könnten.

Aufgrund aktueller Untersuchungen in verschiedenen Tumorentitäten wird von dem DNA-Reparaturprotein ERCC1 ein potentieller Nutzen als prädiktiver und prognostischer Biomarker vermutet (Bohanes et al. 2011).

Die Erkennung Platin-induzierter DNA-Schäden und deren gezielte Nukleotid-exzisionsreparatur (NER) unter Mitwirkung von ERCC1 führt zur Therapieresistenz von Tumorzellen. Folglich ist eine hohe ERCC1-Expression mit einem geringen Therapieansprechen auf Platin-basierte Chemotherapeutika verbunden. Demgegenüber wird bei einer niedrigen Expression von ERCC1 eine hohe Sensitivität der Tumorzellen gegenüber Platinverbindungen vermutet (Bohanes et al. 2011).

In der vorliegenden Arbeit wird erstmalig bei 211 Rektumkarzinom-Patienten der prädiktive und prognostische Stellenwert einer ERCC1-Expression in Karzinomzellen untersucht. Dabei werden folgende Fragen geprüft:

1. Zeigt die ERCC1-Expression in Karzinomgewebe aus der prätherapeutischen Biopsie einen Zusammenhang mit dem Therapieansprechen auf die neoadjuvante RCT (gemessen an den klinikopathologischen Parametern ypT-Status, ypN-Status, ypM-Status und TRG)?

2. Korreliert die ERCC1-Expression in Karzinomgewebe aus der prätherapeutischen Biopsie bzw. aus dem residuellen Tumor mit der Lokalrezidivrate oder der Fernmetastasierung im Langzeit-*Follow-Up*?

3. Welcher Zusammenhang besteht zwischen der ERCC1-Expression in Karzinomgewebe aus der prätherapeutischen Biopsie bzw. aus dem residuellen Tumor und dem *Disease Free Survival* (DFS) sowie *Cancer Specific Survival* (CSS)?

4. Lässt sich aus den Ergebnissen der vorliegenden Arbeit ein Fazit für den klinischen Alltag ziehen? Wie sind die Resultate in den Kontext der Fachliteratur einzuordnen?

Unabhängig von der ERCC1-Expression im Tumorgewebe werden folgende Aspekte in den beiden Therapiekohorten (5-FU-Monotherapie und 5-FU-Therapie in Kombination mit Oxaliplatin) untersucht:

5. Bestehen Unterschiede hinsichtlich des lokalen Respons der Tumoren auf eine RCT mit 5-FU-Monotherapie gegenüber einer intensivierten RCT mit 5-FU und Oxaliplatin?

6. Haben die unterschiedlichen RCT (5-FU-Monotherapie oder 5-FU und Oxaliplatin) einen Einfluss auf die operativen Resektionsverfahren?

2 Material und Methoden

2.1 Allgemeine Charakteristika des Patientenkollektivs

Im Rahmen der vorliegenden Untersuchung wurden monozentrisch 211 konsekutive Rektumkarzinompatienten im klinischen (c) UICC-Stadium II und III untersucht. 138 Patienten erhielten eine 5-FU basierte multimodale Behandlung (Kohorte A). Unter Hinzunahme von Oxaliplatin wurden 73 Patienten intensiviert vorbehandelt (Kohorte B). Beide Kohorten erhielten eine Radiotherapie mit einer kumulativen Dosis von 50,4 Gray (Gy). Die multimodale Therapie erfolgte gemäß der Behandlungsschemata der Phase II-/III-Studien der *German Rectal Cancer Study Group* (GRCSG). Alle Patienten wurden in der Abteilung für Allgemein-, Viszeral- und Kinderchirurgie der Universitätsmedizin Göttingen (ehemaliger Direktor: Prof. Dr. med. H. Becker, derzeitiger Direktor: Prof. Dr. B. M. Ghadimi) operiert.
Von allen Patienten lag eine unterzeichnete Einverständniserklärung über die Teilnahme an den entsprechenden Studien und die Begleitforschung im Rahmen des Teilprojektes 5 der KFO-179 (http://www.kfo179.de) vor. Alle Studien der GRCSG hatten ein positives Votum durch die Ethikkommission der Universitätsmedizin Göttingen (Vorsitzender: Prof. Dr. med. J. Brockmöller) erhalten. Die begleitenden molekularbiologischen Untersuchungen innerhalb der KFO-179 erfolgten in enger interdisziplinärer Zusammenarbeit der Abteilungen für Allgemein- Viszeral- und Kinderchirurgie, Radioonkologie und Strahlentherapie (Direktor: Prof. Dr. Dr. med. C. Hess) sowie Gastroenteropathologie (Direktor: Prof. Dr. med. P. Ströbel) der Universitätsmedizin Göttingen.

In Kohorte A war der jüngste Patient 35 Jahre (Kohorte B: 37 Jahre) und der älteste Patient 83 Jahre (Kohorte B: 82 Jahre) alt. Das durchschnittliche Alter lag in beiden Kohorten bei 63 Jahren. 74% (n=102) der Patienten aus Kohorte A sowie 63% (n=46) aus Kohorte B waren männlichen Geschlechts. Im Vergleich waren weibliche Patientinnen sowohl in Kohorte A mit einem Anteil von 26% (n=36) als auch in Kohorte B mit 37% (n=27) in deutlich geringerer Anzahl vertreten.

Therapieregime	Neoadjuvante RCT (5-FU-Mono) Kohorte A		Neoadjuvante RCT (5-FU und Oxaliplatin) Kohorte B		p-Wert
Patientenanzahl	n=138	%	n=73	%	
Geschlecht Männlich Weiblich	 102 36	 74 26	 46 27	 63 37	0,12**
Alter Mittelwert Min - Max	 63 35 - 83		 63 37 -82		0,90*
Tumorlokalisation ab Anokutanlinie 0 – < 6 cm 6 – < 12 cm 12 - 16 cm	 59 79 10	 43 50 7	 30 40 3	 41 55 4	0,61**
cT – Stadium 2 3 4	 6 120 12	 4 87 9	 2 66 5	 3 90 7	0,74**
cN – Stadium N+ N-	 97 41	 70 30	 54 19	 74 26	0,69**
cUICC – Stadium II III IV	 41 94 3	 30 68 2	 18 48 7	 25 66 9	0,13**

Tabelle 3: Allgemeine Charakteristika und klinische *Staging*befunde

Die Tabelle gibt einen Überblick über das Patientenkollektiv (n=211). 138 Patienten erhielten eine neoadjuvante RCT mit 5-FU-Monotherapie (Kohorte A) und 73 Patienten erhielten eine intensivierte RCT mit 5-FU und Oxaliplatin (Kohorte B). Zudem sind die prätherapeutischen *Staging*-Ergebnisse dargestellt.

(5-FU=5-Fluorouracil, RCT=Radiochemotherapie, cT-Status=prätherapeutisch ermittelte Tumor-invasionstiefe, cN-Status= prätherapeutisch ermittelter Lymphknotenstatus, N- = Keine Lymphknoten-metastasen, N+=Lymphknotenmetastasen, cUICC=prätherapeutisch ermitteltes klinisches Er-krankungsstadium)

Statistische Tests: *= T-Test , ** = Exakter Chi-Quadrat-Test

2.1.1 Prätherapeutische Charakteristika der Patientenkohorten

Wie in Gliederungspunkt 2.2 genauer dargestellt, erfolgte die Höhenlokalisation des aboralen Tumorrandes mit dem starren Rektoskop und die Zuordnung des Tumors in das jeweilige Rektumdrittel (unteres Drittel: 0 – < 6 cm, mittleres Drittel: 6 – < 12 cm, oberes Drittel: 12 – 16 cm).

Die Tumorlokalisationen verteilten sich in Kohorte A in 59 Fällen (43%) auf das untere, in 79 Fällen (50%) auf das mittlere und in 10 Fällen (7%) auf das obere Rektumdrittel. In Kohorte B zeigte sich eine ähnliche Verteilung von 30 Tumoren (41%) im unteren, 40 Tumoren (55%) im mittleren und drei Tumoren (4%) im oberen Rektumdrittel. Zwischen beiden Therapiearmen zeigte sich kein relevanter Unterschied hinsichtlich der Höhenlokalisation (p= 0,61).

Die prätherapeutische cTNM-Klassifikation wurde durch die unter Gliederungspunkt 2.2 beschriebenen *Staging*-Untersuchungen erhoben. Hinsichtlich des cT-Status zeigte sich, dass sich die meisten Tumoren (Kohorte A: 87%, n=120; Kohorte B: 90%, n=66) im cT3-Stadium befanden. Dies bedeutet, dass bei diesen Tumoren bereits eine Infiltration bis in das perirektale Fettgewebe vorlag.

Auf das cT2-Stadium (Tumor bis Muscularis propria) entfielen hingegen 4% (n=6) in Kohorte A und 3% (n=2) in Arm B.

Im cT4 Stadium (Organüberschreitender Tumor) befanden sich in Kohorte A 12 Tumoren (9%), in Kohorte B 5 Tumoren (7%). Es bestand kein relevanter Unterschied zwischen den beiden Therapiekohorten (p=0,74).

Hinweise auf eine metastatische Ausbreitung der Tumorerkrankung auf lokoregionäre Lymphknoten (cN-Status) lagen bei 70% (n=97) der Patienten in Kohorte A, sowie 74% (n=54) der Patienten in Kohorte B vor.

Bei der Mehrheit der Patienten beider Therapiekohorten (68%, n=94 in Kohorte A, 66%, n=48 in Kohorte B) wurden Rektumkarzinome im cUICC-Stadium III diagnostiziert. Ein cUICC-Stadium II lag hingegen bei 30% (n=41) der Patienten der Kohorte A und 25% (n=18) der Kohorte B vor. Es wurden bei 3 Patienten (2%) aus Kohorte A und 7 Patienten (9%) aus Kohorte B Rektumkarzinome im cUICC-Stadium IV klassifiziert. Ergänzend zu diesem Gliederungspunkt siehe Tabelle 3.

2.2 Prätherapeutische Untersuchungen (*Staging*)

Um die Indikation zu einer multimodalen Therapie zu stellen, ist ein standardisiertes prätherapeutisches *Staging* mit der Klassifikation des klinischen Tumorstadiums nach der TNM-Klassifikation obligat. Eine bedeutende Rolle spielt die Evaluation der klinischen Tumorinfiltrationstiefe (cT-Status) in die Rektumwand und die umliegenden anatomischen Strukturen (mesorektales Fettgewebe, Sphinkterapparat, Levatorenmuskulatur und Nachbarorgane wie Harnblase, Urethra, Ureter, Prostata, Samenbläschen, Vagina, Uterus und knöcherne Strukturen). Ferner ist die exakte Höhenlokalisation des Tumors im Rektum, sowie der klinische Nodalstatus (cN-Status) von zentralem Interesse des *Staging* im Hinblick auf die Gestaltung der weiteren Therapie (Gaedcke et al. 2011).

Die in der vorliegenden Arbeit durchgeführten Standard-*Staging*untersuchung (Liersch et al. 2005) umfassen:

- **Digital-rektale Untersuchung (DRU)**
  Es handelt sich um eine einfache Untersuchungsmethode, mit der die Funktion des Sphinkters, das Ausmaß der Wandinfiltration und die Mobilität des Tumors gegenüber der Darmwand (bei distal lokalisierten, tastbaren Tumoren) orientierend beurteilt werden kann. Die DRU liefert somit ein indirektes Maß für die Tiefenausdehnung (T-Status). Der erhobene Tastbefund wird in Stadien nach Mason eingeteilt. Ergänzend weisen die Autoren Nicholls et al. (1982) darauf hin, dass die korrekte Beurteilung des T-Status sehr stark von der Erfahrung des Untersuchers abhängt.

Mason - Stadium	Definition
CS - I	Tumor mit der Mukosa verschieblich
CS - II	Tumor mit der Darmwand verschieblich
CS - III	Tumorverschieblichkeit eingeschränkt, Teilfixierung
CS - IV	disseminierte Erkrankung, Fernmetastasen

Tabelle 4: Klinisches Staging (CS) nach Mason

Das klinische *Staging* nach Mason ermöglicht die Klassifikation des Tastbefundes aus der digital-rektalen Untersuchung. Erfahrungsgemäß geht eine eingeschränkte Verschieblichkeit des Tumors gegenüber der Rektumwand mit einem fortgeschrittenen T-Status einher.
(Tabelle modifiziert nach Liersch et al. 2007)

- **Starre Rektoskopie**

  Nach UICC-/TNM-Kriterien liegt der aborale Tumorrand eines Rektumkarzinoms innerhalb eines Abstandes von maximal 16 cm von der Anokutanlinie entfernt. Die Tumorlage wird durch die Einteilung in Rektumdrittel präzisiert (siehe Abbildung 7). Um diese Höheneinteilung zu treffen, ist ausschließlich die starre Rektoskopie geeignet. Im Rahmen der Rektoskopie wird der Tumor durch Entnahme mehrerer Biopsien aus unterschiedlichen Tumorarealen histologisch gesichert. In der Fachliteratur wird beschrieben, dass die Implantation von Goldmarkern am aboralen Tumorrand während der Rektoskopie eine exaktere Bestimmung des strahlentherapeutischen Zielvolumens ermöglich. Dadurch kann der Sphinkterapparat und Beckenboden während der Strahlentherapie besser geschont werden (Vorwerk et al. 2009).

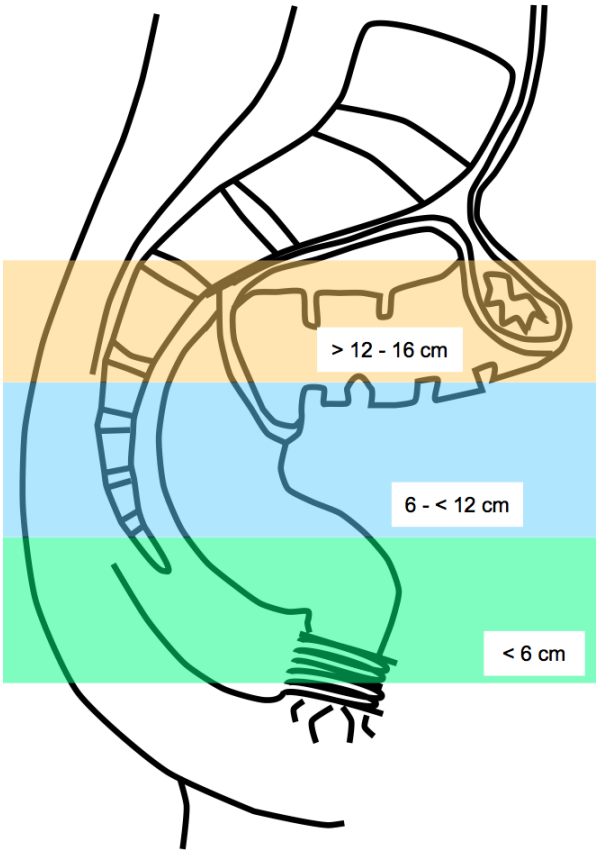

Abbildung 7: Höheneinteilung des Rektum

Das Rektum erstreckt sich ab der Anokutanlinie 16 cm nach oral.
Es wird in Drittel unterteilt:
Oberes Drittel: 12-16 cm.
Mittleres Drittel: 6 bis <12 cm
Unteres Drittel: 0 bis <6 cm

Diese Abbildung wurde vom Autor der vorliegenden Arbeit selbst erstellt.

- **Endosonografie**

  Die rektale Endosonografie (rES) ist die Methode der Wahl in der Evaluation der Rektumwandinfilration (uT-Status) und des lokoregionalen Lymphknotenbefalls (uN-Status). Sie ist aufgrund ihrer hohen Sensitivität und Spezifität der Computertomographie überlegen. Auch Bipat et al. (2004) betonen den hohen Stellenwert der rES insbesondere im Vergleich zur MRT. Die Autoren beschreiben jeweils, dass die rES zu einem möglichen *Overstaging* von T2-Tumoren führen kann.

- **Komplette Koloskopie mit Biopsie**

  Die komplette Koloskopie ist das Standardverfahren bei der Detektion kolorektaler Polypen und Karzinome. Sie besitzt die höchste Sensitivität und Spezifität beim Auffinden eines KRK und von kolorektalen Polypen (Schmiegel et al. 2010). Um im Rahmen des *Stagings* beim Rektumkarzinom weitere Tumoren proximal des Rektums (in bis zu 5% der Fälle) ausschließen zu können, erfolgt eine komplette Koloskopie. Der Zusammenhang zwischen dem Vorliegen distaler

Polypen oder deren malignen Entartungen und dem Vorhandensein zusätzlicher bereits fortgeschrittener Neoplasien in proximalen Kolonabschnitten ist bekannt. Schlussfolgernd sind alleinige partielle Endoskopieverfahren (Rektoskopie, Sigmoidoskopie) unzureichend (Imperiale et al. 2000).

- **Abdomensonographie**
  Die Abdomensonographie dient insbesondere zum Ausschluss hepatischer Filiae, schafft einen generellen Überblick über die Bauchorgane und gibt Auskunft über Aszites, Nierenbeckenstauung durch tumorbedingte Konstriktion des Ureters etc. und dient als Wegweiser für eine weitere, präzisere Bildgebung (z.B. Kontrastmittel-gestützte Computertomographie), sofern malignomverdächtige intrahepatische Läsionen entdeckt werden.

- **Becken-CT oder Becken-MRT**
  Die kontrastmittelgestützte Computertomographie des Beckens mit intraluminaler Füllung des Rektums mit Gastrographin wird bei fortgeschrittenen Rektumkarzinomen ($\geq$ uT_2) durchgeführt und dient der Beurteilung anatomischer Nachbarstrukturen im Hinblick auf die Tumorinfiltration. Zudem kommt der CT bei der Planung der präoperativen Bestrahlung eine wichtige Rolle zu. Die Unterlegenheit der CT gegenüber der rES bei Bestimmung des uT- und uN-Status wurde bereits angesprochen. Bei der Beurteilung ferner liegender Lymphknoten (paraaortal und parailiakal) und des M-Status bietet hingegen die CT ihren Vorteil. Dennoch stellt insbesondere das CT-bedingte *Understaging* von Lymphknotenmetastasen ($<$ 1 cm) bei T_3-Rektumkarzinomen ein diagnostisches Problem dar und erfordert eine noch präzisere Bildgebung wie Mehrzeilen-Spiral-CT mit sekundärer Bildrekonstruktion. Die Bedeutung des Lymphknotendurchmessers ($<$ 0,5 cm) im Bezug auf einen metastatischen und insbesondere mikrometastatischen Befall (Leibl et al. 2003, Sprenger et al. 2010), sowie das Vorhandensein von Fernmetastasen und einer daraus resultierenden Prognoseverschlechterung (Kanemitsu et al. 2012) ist bekannt und lässt der präzisen Detektion von Lymphknoten durch die Bildgebung besondere Bedeutung zukommen.

Die hochauflösende Dünnschicht-MRT-Diagnostik erlaubt mit hoher Genauigkeit die Darstellung der mesorektalen Hüllfasziensysteme und deren Lagebeziehung zum Tumorgeschehen. In neuesten Studien ist die MRT der CT hinsichtlich der korrekten Beurteilung einer Tumorinfiltration in die mesorektalen Fasziensysteme überlegen (Schmiegel et al. 2010).

2.3 Postoperative Aufbereitung und histopathologische Diagnostik am Resektat

Unmittelbar nach der operativen Absetzung des Rektumresektates erfolgte eine Qualitätskontrolle der ausgeführten mesorektalen Exzision. Im Rahmen dieser wurden *via* abgesetzter A. mesenterica inferior 20 ml Methylenblaulösung (1 ml Methylenblau verdünnt mit 19 ml Kochsalzlösung) injiziert (siehe Abbildung 8). Die Qualität der Resektion wurde nun anhand der Farbstoffaustritte an der Oberfläche des Mesorektums beurteilt. Die Beurteilung der Qualität der Mesorektumexzision erfolgte anhand der MERCURY-Kriterien und wird in drei Grade unterteilt (M.E.R.C.U.R.Y. 2002, Abbildung 8). Hierbei entspricht Grad 1 einer optimalen Resektion, das Mesorektum ist intakt und zeigt eine glatte Oberfläche, die lediglich geringgradige Unregelmäßigkeiten aufweisen darf. Die Tunica muscularis propria darf von außen nicht sichtbar sein. MERCURY-Grad 2 beschreibt all jene Resektate mit mäßigen Unregelmäßigkeiten auf deren Oberfläche ohne äußerlich identifizierbare Tunica muscularis propria. Der Qualitätsgrad 3 subsummiert hingegen jene Resektate, die Defekte bis zur Tunica muscularis propria aufweisen und nach Methylenblauinjektion deutliche Farbstoffaustritte an der Resektatoberfläche aufweisen.

Qualität, nach M.E.R.C.U.R.Y. (2002)	**Makroskopie**	**Charakterisierung**, nach M.E.R.C.U.R.Y. (2002)
Grad 1		Das Mesorektum ist intakt, bzw. weist lediglich geringe Unregelmäßigkeiten auf der glatten Oberfläche auf. Vorhandene Defekte sind kleiner als 5 mm. Kein *Coning*.
Grad 2	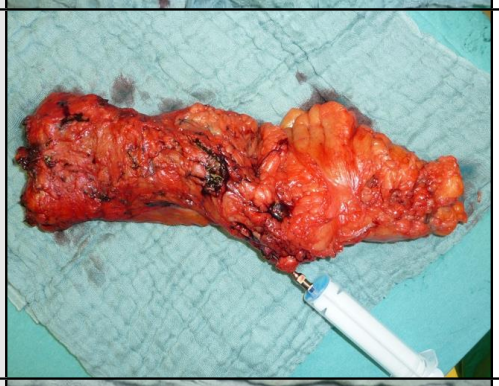	Das Mesorektum zeigt mäßige Unregelmäßigkeiten auf der Oberfläche. Die Muscularis propria ist nicht sichtbar (außer am Ansatz der Levatormuskulatur) Mäßiges *Coning*.
Grad 3	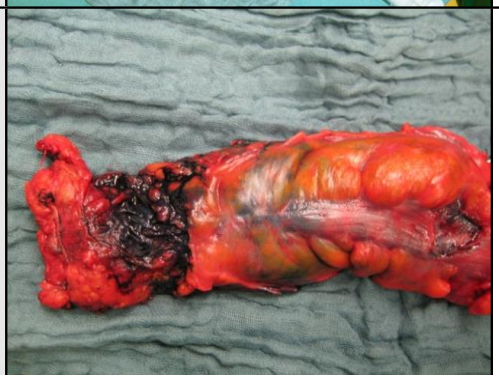	Es ist wenig Mesorektum vorhanden. Es liegen Defekte bis zur Muscularis propria vor

Abbildung 8: Qualitätskontrolle der Mesorektumexzision

Nach der Absetzung des Rektums erfolgte eine Injektion von 20 ml Methylenblaulösung (1 ml Methylenblau verdünnt mit 19 ml Kochsalzlösung) in die A. mesenterica inferior. Die Qualität der Resektion wurde anhand der Farbstoffaustritte an der Oberfläche des Mesorektums beurteilt.

Der Begriff *Coning* (engl.: kegelförmig verlaufend) beschreibt das konusförmige, proximale Ausdünnen des distalen Mesorektums im Bezug zur Resektionsebene am Darm. Bei der PME wird ein *Coning* durch die zur Darmlängsachse rechtwinklige Durchtrennung des Mesorektum vermieden (Becker et al. 2006).

Diese Abbildung wurde vom Autor der vorliegenden Arbeit selbst erstellt. Das Bildmaterial wurde freundlicherweise von der Abteilung für Allgemein-, Viszeral- und Kinderchirurgie der Universitätsmedizin Göttingen zur Verfügung gestellt.

Nach erfolgter Qualitätskontrolle der mesorektalen Exzision wurde das native Resektat nach in der Abteilung für Pathologie der Universitätsmedizin Göttingen etablierten Prozeduren (nach Hermanek et al. (2003), Hermanek und Junginger (2005), Liersch et al. (2005) sowie Schmiegel et al. (2010)) wie folgt aufgearbeitet:

Das native, nicht aufgespannte Rektumresektat wurde zunächst ausgemessen und auf Tumorperforation(en), Lage des Tumors zur peritonealen Umschlagsfalte, zusätzliche Läsionen, Polypen und Berührungspunkte mit der TME-Oberfläche untersucht. Es wurde der makroskopische Abstand des distalen Tumorrandes zur aboralen Resektionsebene gemessen. Bei der TME sollte das gesamte Mesorektum entfernt worden sein, bei der PME eine zur Darmwand rechtwinklige Exzision in einem Sicherheitsabstand von 5 cm zum aboralen Tumorrand durchgeführt worden sein. Die Vermessung des Tumors wurde an den Stellen größter longitudinaler und transversaler Ausdehnung vorgenommen. Der nativen Resektatbeurteilung folgte die zuglose Aufspannung des Präparates zur Fixierung in Formaldehyd. Der Tumor wurde anschließend der feingeweblichen Untersuchung in lamellierten Querschnitten inklusive anhängendem perirektalen Gewebe zugeführt.

In der histologischen Untersuchung des Tumormaterials wurde die Tumorentität (nach WHO-Klassifikation) bestimmt. In ca. 90% handelt es sich um Adenokarzinome des Rektums. Diese treten in vier Differenzierungsgraden (*Grading* 1-4) auf. Differenzierungsgrad 1 (G1) beschreibt eine gute Differenzierung, G2 eine mäßige Differenzierung, G3 eine schlechte Differenzierung und bei G4-Tumoren handelt es sich handelt um undifferenzierte Karzinome. Mit abnehmender Differenzierung erhöht sich die Wahrscheinlichkeit einer Metastasierung. Somit stellt das *Grading* ein qualitatives Prognosekriterium dar.
Durch die Bestimmung des ypT-Status (T 1-4) wird die Tiefeninfiltration des Tumors in die Rektumwand angegeben.
Der regionäre Lymphknotenstatus (ypN-Status; N 0-2) gibt die Anzahl der untersuchten und metastatisch befallenen Lymphknoten an. Dem pN-Status wird eine starke prognostische Aussagekraft zugeschrieben.

Kanemitsu et al. kamen in einer Studie zu der Feststellung, dass die Anzahl aller aufgefundenen und darunter die Zahl metastatisch befallener Lymphknoten wichtige Prognosefaktoren sind. Es sollten daher im OP-Resektat mindestens zwölf Lymphknoten untersucht werden (Kanemitsu et al. 2012).
Der ypM-Status dokumentiert das Vorhandensein von Fernmetastasen (M 0/1).

Neben der Untersuchung der oralen, lateralen und aboralen Resektionsränder nach erfolgter präoperativer RCT wird dem CRM (*circumferential resection margin*) eine besondere Bedeutung für das Auftreten von lokoregionären Rezidiven zugeschrieben. CRM-Positivität (CRM+) besteht bei einem histopathologisch nachgewiesenen Minimalabstand von ≤ 1 mm zwischen der Resektionsebene und dem residuellen Karzinomgewebe. CRM-Negativität (CRM-) besteht bei ≥ 1 mm Abstand des residuellen Tumors vom Resektionsrand. Die Expertise des Operateurs hat im Hinblick auf eine CRM-negative Resektion starken Einfluss. Wittekind et al. (2009) ergänzten, dass eine CRM-Negativität im Falle eines Tumorabstandes (> 0 mm und < 1 mm) nicht mit einer R0-Resektion gleichzusetzen ist und daher von der R-Klassifikation abgegrenzt werden sollte (siehe Tabelle 5). Die R-Klassifikation ist Bestandteil der TNM-Klassifikation und gibt die mikro- und makroskopische Tumorfreiheit am unmittelbaren Resektionsrand an.

CRM-Status	Befund	R-Klassifikation
CRM +	direkter Befall des CRM	R1
CRM +	minimaler Abstand zwischen Tumor und CRM ≤ 1 mm, aber > 0 mm	R0
CRM -	minimaler Abstand zwischen Tumor und CRM > 1 mm	R0

Tabelle 5: CRM-Status und R-Klassifikation

CRM: *circumferential resection margin*; + : positiv, - : negativ.
Modifiziert nach Wittekind et al. (2009).

Weiterhin erfolgt eine mikroskopische Untersuchung hinsichtlich einer Invasion von Tumorzellen in Blut- bzw. Lymphgefäße (V 0/1, L 0/1).

Die durch die präoperative Radiochemotherapie induzierte histologisch nachweisbare Tumorregression wird mit Hilfe des Tumorregressionsgrades (TRG) beschrieben. Mit diesem wird das prozentuale Verhältnis vitaler Tumorzellen zur umgebenden Fibrose beurteilt (siehe Tabelle 6). Eine komplette (TRG 4) oder hochgradige Tumorregression (TRG 3) nach neoadjuvanter Vorbehandlung gilt als ein unabhängiger Prognosefaktor (Wittekind und Tannapfel 2003).

Einteilung	TRG nach Dworak et al. (1997)
TRG 0	keine Regression
TRG 1	Prädominanz der Tumorzellen über die peritumorale Fibrose und Strahlenvaskulopathie
TRG 2	radiogene fibrotische Veränderungen dominieren, leicht in der Übersichtsvergrößerung zu findende Tumorzellnester
TRG 3	nur vereinzelte, mikroskopisch schwer zu entdeckende Tumorzellen in dominierend fibrotischem Gewebe und Schleimseen
TRG 4	keine Tumorzellen, nur fibrotisches Gewebe

Tabelle 6: Klassifikation TRG nach neoadjuvanter RCT

Der Tumorregressionsgrad (TRG) wird im Rektumresektat durch mikroskopische Untersuchung bestimmt und ermöglicht eine frühzeitige Abschätzung des Tumoransprechens auf eine neoadjuvante RCT. Tabelle modifiziert nach Liersch et al. 2007.

2.4 Nachweis von ERCC1 durch Immunhistochemie

Die Immunhistochemie (IHC) stellt eine in der klinisch-pathologischen Routine weit verbreitete und seit Jahrzehnten anerkannte Methode dar, um ein Antigen in einem histologischen Präparat durch gezielte Anfärbung für die Mikroskopie sichtbar zu machen (Taylor und Levenson 2006). In der vorliegenden Arbeit wurde die Expression von ERCC1 in Tumorzellen des Rektumkarzinoms mittels IHC dargestellt und lichtmikroskopisch untersucht. Im ersten Schritt galt es zunächst den prozentualen Anteil ERCC1-positiver Tumorzellen im Zellverband des Karzinoms zu erfassen. In einem weiteren Schritt erfolgte die Beurteilung der Stärke der Expression in ERCC1-positiven Tumorzellen. Sowohl die Quantität als auch die Qualität der Anfärbung waren wesentliche Fragen, welche mit Hilfe der Immunhistochemie (IHC) beantwortet werden sollten.

Gemäß dem Prinzip einer Antigen-Antikörper-Reaktion bindet ein Primärantikörper selektiv an eine antigene Determinante. Um daraufhin am Antigenlocus ein sichtbares Signal zu erzeugen, muss einer der Antikörper an ein Detektionssystem gekoppelt sein, welches das Antigen indirekt farblich nachweisen kann (Lang 2006). Als Primärantikörper gegen das Antigen ERCC1 wurde ein aus Mausserum isolierter, unkonjugierter, monoklonaler Antikörper (Klon 8F1) des Herstellers Diagnostic BioSystems (Pleasanton, USA; bezogen über Zytomed Systems, Berlin) verwendet. Dieser wurde mit den zu untersuchenden Gewebeschnitten inkubiert. Monoklonale Antikörper bieten im Gegensatz zu polyklonalen Antikörpen den Vorteil, dass Kreuzreaktionen zu anderen Antigenen im untersuchten Gewebeschnitt seltener auftreten. Das Färbeergebnis wird somit reproduzierbarer. In einem weiteren Schritt wird das Gewebe mit dem konjugierten Antiserum versetzt, welches polyklonale Sekundärantikörper enthält, die sich spezifisch gegen die Primärantikörper richten. Das Enzym alkalische Phosphatase (AP) ist an die Sekundärantikörper gebunden und katalysiert eine Farbreaktion, welche die mikroskopische Identifizierung des Antigens ERCC1 möglich macht. Nach dem Prinzip der Signalamplifikation verstärkt die Mehrfachbindung zahlreicher sekundärer Antikörper an einen einzelnen Primärantikörper das Farbsignal (Lang 2006).

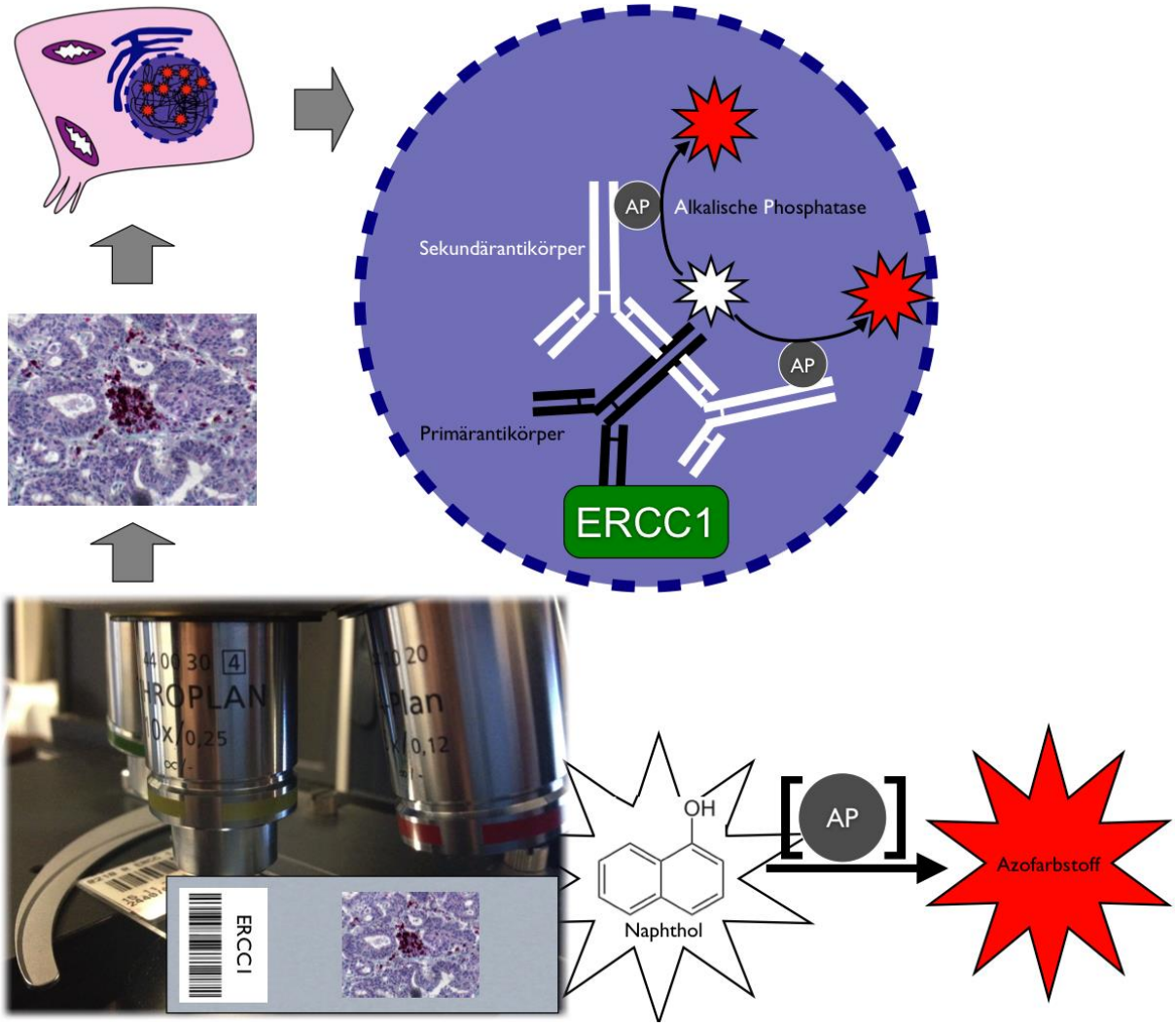

Abbildung 9: Indirekte Zwei-Schritt-Methode

Dargestellt sind die spezifische Anbindung des Primärantikörpers (Klon 8F1; schwarz) an das Antigen ERCC1 (grün) und die Bindung mehrerer Sekundärantikörper (weiß) an den Primärantikörper (Prinzip der Signalamplifikation). Das Enzym alkalische Phosphatase (AP; grau) katalysiert eine chemische Reaktion mit farbigem Produkt (rot). In den Zellkernen ERCC1-positiver Tumorzellen wird ein leuchtend rotes Farbsignal sichtbar. Dieses wurde anschließend vom Autor der vorliegenden Arbeit lichtmikroskopisch quantitativ und qualitativ ausgewertet. Diese Abbildung wurde vom Autor der vorliegenden Arbeit selbst erstellt.

2.4.1 Anfertigung histologischer Schnittpräparate

Alle der im Rahmen der vorliegenden Arbeit untersuchten Rektumkarzinombiopsien (n=165) sowie residuellen Rektumkarzinomgewebe (n=148) wurden ab dem Zeitpunkt ihrer endoskopischen bzw. operativen Entnahme zeitnah in eine Formaldehydlösung überführt, um den biologischen Zersetzungsprozessen im avitalen Gewebe entgegenzuwirken.

Die Biopsien und Resektate wurden durch einen Pathologen der Abteilung Gastroenteropathologie der Universitätsmedizin Göttingen (Leitung: Prof. Dr. med. P. Ströbel) zugeschnitten und anschließend in Kunststoffkassetten (KABE Labortechnik GmbH, Nümbrecht, Deutschland) verwahrt.

In einem Einbettautomaten erfolgte standardisiert die Entwässerung des Gewebes in einer aufsteigenden Alkoholreihe und Xylol sowie anschließend die Einbettung in Paraffin.

Das nun fixierte Gewebe wurde in Formen (Leica Microsystems, Wetzlar, Deutschland) ausgegossen und auf einer Kühlplatte (Medite GmbH, Burgdorf, Deutschland) zur Aushärtung gebracht.

Es erfolgte anschließend der Zuschnitt mit einem Schlittenmikrotom (Microm HM 430, MICROM International, Walldorf, Deutschland) auf eine Schichtdicke von 2 μm.

Die Schnitte wurden in ein Wasserbad (Temperatur ca. 20°C) eingelegt und im Anschluss auf adhäsive Objektträger (Starfrost, Engelbrecht Medizin & Labortechnik GmbH, Edermünde, Deutschland) aufgebracht.

Folgend wurden die Schnitte zur vollständigen Entfaltung auf eine Wärmeplatte (Medax Nagel, Kiel, Deutschland) bei einer Temperatur von ca. 40°C aufgelegt.

Danach wurden die Objektträger wurden anschließend bei einer Temperatur von ca. 37°C in einem Wärmeschrank (Memmert GmbH, Schwabach, Deutschland) für ca. zwölf Stunden getrocknet.

2.4.2 Standardisierte Färbeprozedur

Der durchgeführten immunhistochemischen Färbung lag das Prinzip der bereits erläuterten indirekten Zwei-Schritt-Methode zugrunde (siehe Abbildung 9).
Die Färbung der Gewebeschnitte erfolgte mit einem automatisierten Immunofärbeautomat (Ventana IHC, Färbeautomat BENCHMARK XT System, Ventana, Tucson, Arizona, USA). Nach Lang (2006) liegt im Vergleich zu einer manuellen Färbung der Vorteil eines automatisierten Färbevorganges in der besseren Reproduzierbarkeit des Färbeergebnisses.

Primär galt es, das zu untersuchende Antigen ERCC1 für die Anfärbung freizulegen. Dies erfolgte unter Verwendung eines *Cell Conditioner* (Ventana Medical Systems, Tucson, Arizona, USA) bei einer Temperatur von 100°C für die Dauer von einer Stunde.
Das den Primärantikörper enthaltende Antiserum (Anti ERCC1, Antikörperklon 8F1, Isotyp IgG2b, Antikörper produzierendes Tier: BALB/C Maus, Konservierungsmittel: Natriumazid) wurde auf einen Titer von 1:100 verdünnt und mit den Gewebeschnitten zusammen inkubiert.
Die Inkubationsdauer der Gewebeschnitte mit dem Antiserum bei ca. 20°C Temperatur betrug 30 Minuten. Während dieser Zeit reagierte der Antikörper nach dem Prinzip der Antigen-Antikörper-Reaktion mit dem Protein ERCC1.
Zur Erzeugung einer Farbreaktion am Antigenlocus wurde ein Detektionsreagenz verwendet (*ultraView Universal Alkaline Phosphatase Red Detection Kit, Ventana Medical Systems*, Mannheim, Deutschland). Dieses ist speziell für die Anwendung mit dem Ventana Färbeautomaten geeignet. Das Reagenz verbessert sowohl die Intensität, als auch die korrekte Lokalisation des Farbsignals. Es enthält einen IgG-Sekundärantikörper als Multimer, welches eine Anbindung mehrerer alkalischer Phosphatasen an den einzelnen Sekundärantikörper ermöglicht. Es resultiert eine deutlichere Farbreaktion. Das Reagenz ist frei von Biotin, so dass eine falsch-positive Reaktion mit dem in Geweben ubiquitär vorkommenden endogenen Biotin vermieden werden kann.

Die histologischen Schnitte wurden in einer aufsteigenden Alkoholreihe (75% - 96% - 100%, Chemie Vertrieb, Hannover, Deutschland) und anschließend in Xylol (Mallinckrodt Baker B.V., Deventer, Niederlande) von restlichem Wasser befreit. Anschließend wurden die Präparate unter Verwendung von Vitro Clud (R. Langenbrinck – Labor und Medizintechnik, Emmendingen, Deutschland) auf dem Objektträger mithilfe eines Deckglases (Gerhard Menzel GmbH, Braunschweig, Deutschland) eingedeckt.

2.4.3 Feingewebliche Untersuchung

Die feingewebliche Untersuchung der Rektumkarzinombiopsien und Resektate erfolgte mit einem Mikroskop der Firma Zeiss (Axio Imager II, Carl Zeiss *Micro-imaging* GmbH, Deutschland) unter Verwendung der Vergrößerungsstufen 2,5-fach, 5,0-fach, 10,0-fach, 20,0-fach und 40,0-fach.

Den Einfluss einer potentiellen Untersucherabhängigkeit bei der lichtmikroskopischen Auswertung galt es zu minimieren. Es wurde daher die histologische Untersuchung der Karzinompräparate wie folgt zu standardisiert.

- Die Untersuchung erfolgte bei allen Rektumkarzinombiopsien und Rektumkarzinomresektaten mit demselben Mikroskop (Zeiss, *Axio Imager II, Carl Zeiss Microimaging* GmbH, Deutschland). Im Zeitraum der Auswertung wurden an diesem Gerät keine Veränderungen in der Einstellung, Reparaturen oder ein Austausch von untersuchungsrelevanten Komponenten vorgenommen.

- Alle Präparate wurden in einer für die jeweilige Vergrößerungsstufe festgelegten immer gleichen Lichtstärke mikroskopiert.

- Die komplette Auswertung erfolgte verblindet in absoluter Unkenntnis der klinischen Patientendaten.

- Alle Karzinombiopsien und Karzinomresektate wurden in mehreren Untersuchungsdurchgängen ausgewertet und von einer Zweitgutachterin (Frau Dr. med. L.-C. Conradi, Abteilung für Allgemein-, Viszeral- und Kinderchirurgie des Zentrum Chirurgie der UMG) gegenkontrolliert. Im Fall einer Diskrepanz zwischen den Auswertungen wurde der Mittelwert gebildet.

Die Präparate wurden mit der niedrigsten Vergrößerungsstufe (2,5-fach) beginnend in zunehmenden Vergrößerungsstufen (5-fach bis 40-fach) begutachtet. Primär wurde ein Überblick über den feingeweblichen Aufbau des Präparates gewonnen und die vorhandenen Tumorzellen identifiziert. Wie bereits von Sandritter (1974) beschrieben, zeichneten sich die Tumorareale gegenüber dem umgebenden Normalgewebe durch vermehrten Zellreichtum, unregelmäßige Zellgröße, polymorphe Zellform und eine zugunsten des Kerns verschobene Kern-Zytoplasma-Relation aus. Es wurde zunächst quantitativ der prozentuale Anteil der ERCC1-positiven Tumorzellkerne bestimmt (0-100%). Die Tumorzellen wurden anschließend qualitativ auf die Intensität der Anfärbung ihrer Zellkerne untersucht und nach vier Intensitätsstufen unterschieden (siehe Abbildung 10).

Intensität 0 - keine Anfärbung -	Intensität 1 - schwache Anfärbung -	Intensität 2 - mittelstarke Anfärbung -	Intensität 3 - starke Anfärbung -
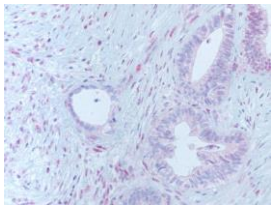	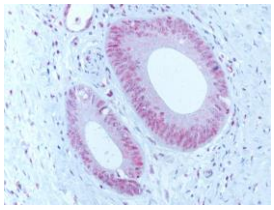	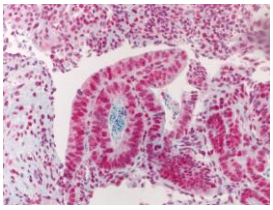	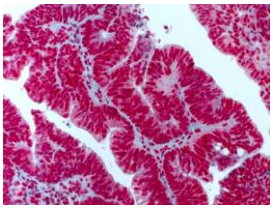
Zellkerne imponieren ausschließlich blau.	Zellkerne zeigen eine schwache Rotfärbung. Der blaue Farbton ist jedoch erkennbar.	Zellkerne zeigen eine mittelstarke Rotfärbung. Ein blauer Farbton ist nicht mehr erkennbar.	Zellkerne zeigen eine starke Rotfärbung. Ein blauer Farbton ist nicht mehr erkennbar.

Abbildung 10: Intensität der immunhistochemischen Anfärbung

Die fotomikroskopischen Bilder zeigen in 20-facher Vergrößerung exemplarisch verschieden stark angefärbte Tumorgewebe aus dem Patientenkollektiv der vorliegenden Arbeit. Der jeweiligen Anfärbung liegt das Prinzip der Antigen-Antikörper-Reaktion zugrunde. Nach der Katalyse durch das Enzym alkalische Phosphatase wurde in den Zellkernen ERCC1-positiver Tumorzellen ein leuchtend rotes Farbsignal sichtbar. Diese Abbildung wurde vom Autor der vorliegenden Arbeit selbst erstellt.

2.5 Statistische Methoden

Die statistischen Analysen wurden in Zusammenarbeit mit Dr. phil. nat. Manuel Nietert aus dem Institut für Medizinische Statistik der Universitätsmedizin Göttingen (Direktor: Prof. Dr. T. Friede) durchgeführt. Die Analysen erfolgten mit Hilfe der interaktiven Datenanalysesoftware KNIME (KNIME GmbH Deutschland, Version 2.5.4.), welche die Programmiersprache R (www.r-project.org) für statistische Berechungen und Grafiken verwendet. Für sämtliche Analysen der vorliegenden Arbeit wurde ein einheitliches Signifikanzniveau von $p < 0,05$ festgelegt. Um bei der Untersuchung der Patientencharakteristika relevante Unterschiede zwischen den analysierten Subgruppen auszuschließen, wurden die in den Ergebnissen an entsprechender Stelle genannten statistischen Tests angewendet.

Bei der Untersuchung der ERCC1-Expression wurde zwischen niedriger und starker Expression anhand des jeweiligen Medianwertes des untersuchten Subkollektivs (*cut-off*-Wert) unterschieden.

Die Korrelation zwischen ERCC1-Expressionsstärken und den Überlebensdaten der Patienten wurde mit Cox-Regressionsanalysen geprüft und durch Kaplan-Meier-Kurven visualisiert.

2.5.1 H-Score

Um eine möglichst exakte und objektivere Auswertung der immunhistochemischen Färbungen zu erreichen, wurde der sog. H-Score verwendet (Ishibashi et al. 2003, Vilmar et al. 2012). Mit Hilfe des H-Score konnten sowohl die verschiedenen Färbeintensitäten sowie die jeweils angefärbten Tumoranteile (in Prozent) dargestellt werden (siehe Abbildung 11).

H-Score-Formel (Ishibashi et al. 2003):

H-Score = (% Intensität 0) x 0 + (% Intensität 1) x 1 + (% Intensität 2) x 2 + (% Intensität 3) x 3

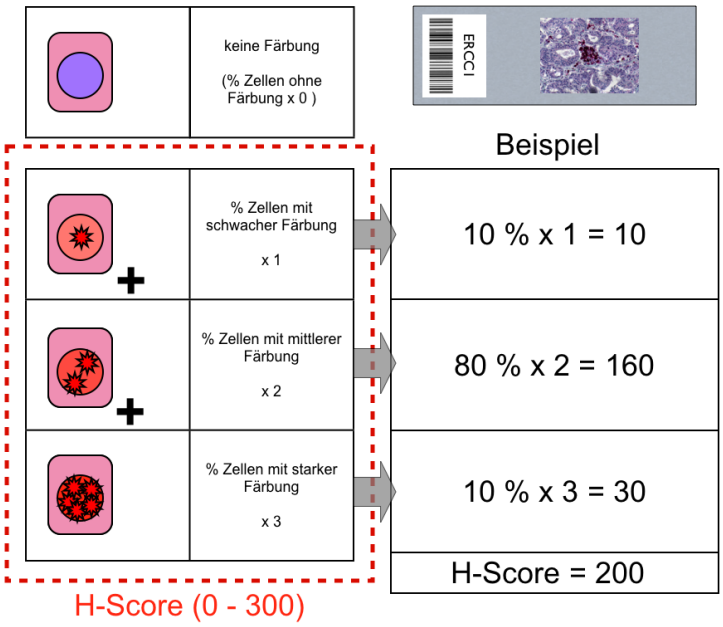

Abbildung 11: IHC-Auswertung mittels H-Score

In den H-Score geht sowohl der prozentuale Anteil ERCC1-positiver Tumorzellen (0-100%) als auch deren Färbeintensitäten (0-3) ein.
Die Errechnung des H-Score erfolgte gemäß der Formel nach Ishibashi et al. (2003). Die Abbildung zeigt die Berechnung des H-Score an einem beliebig gewählten Beispiel. Diese Abbildung wurde vom Autor der vorliegenden Arbeit selbst erstellt.

3 Ergebnisse

3.1 Resultate der multimodalen Behandlung

In Unkenntnis klinischer Patientendaten wurde eine immunhistochemische Analyse an 165 prätherapeutischen Rektumkarzinombiopsien sowie 148 residuellen Rektumkarzinomen im Operationspräparat durchgeführt. Die erhobenen Parameter wurden anschließend mit den klinikopathologischen Daten der insgesamt 211 Patienten in Zusammenhang gebracht und verglichen. Im Rahmen des strukturierten Tumornachsorgeprogramms (*Follow-Up)* wurden zunächst halbjährlich und nach Ablauf von zwei Jahren jährlich die *Follow-Up*-Daten der Patienten (u.a. Dokumentation von Lokalrezidiven, Fernmetastasen und Todesfällen) aktualisiert. Im Folgenden werden die Ergebnisse der statistischen Analysen vorgestellt.

3.1.1 Operationsverfahren und Resektionsstatus

Bei allen 211 Patienten erfolgte nach neoadjuvanter Radiochemotherapie die chirurgisch-onkologische Rektumresektion in kurativer Absicht. Eine ARR wurde in zwei Fällen (1%) der 5-FU-Monotherapie-Kohorte A und in keinem Fall der Studienkohorte B (5-FU und Oxaliplatin) durchgeführt Das häufigste operative Verfahren stellte die kontinenzerhaltende TARR mit TME dar (Kohorte A: 57%, n=79; Kohorte B: 77%, n=56). In Kohorte A erhielten 39% (n= 54) eine APE mit TME, in Kohorte B hingegen nur 22% der Patienten (n=16). Die Entscheidung zur APE erfolgte, wenn sich ein Mindestabstand von zwei Zentimetern zum aboralen Tumorrand nicht einhalten ließ (bei tief sitzenden Rektumkarzinomen des unteren Rektumdrittels) und/oder bereits eine tumoröse Infiltration des Sphinkterapparates oder der Levatorenmuskulatur vorlag.

Interessanterweise war beim prätherapeutischen *Staging* die Anzahl der Rektumkarzinome mit Lokalisation im unteren Rektumdrittel sowohl in der konsekutiv mit Standard-5-FU therapierten Gruppe als auch in der mit 5-FU und Oxaliplatin behandelten Gruppe annähernd gleich verteilt (41% vs. 43%; siehe Kapitel 2.1).

Eine sehr kleine Anzahl der Patienten (Kohorte A: 2 %, n=3; Kohorte B: 1%, n=1) wurde mit anderen Operationsverfahren (z.B.: Diskontinuitätsoperation nach Hartmann) operiert.

Bei 97% (n=134) der Patienten der Kohorte A und bei 99% (n=72) der Kohorte B erfolgten R0-Resektionen (kein Residualtumor). Eine R1-Resektion (mikroskopischer Residualtumor) lag bei 1,5% (n=2) der Patienten aus Kohorte A bzw. bei einem Prozent (n=1) der Patienten aus Kohorte B vor. Eine R2-Resektion (makroskopischer Residualtumor) trat allein in zwei Fällen (1,5%) in Kohorte A auf.

Therapieregime	**Neoadjuvante RCT (5-FU-Mono) (Kohorte A)**		**Neoadjuvante RCT (5-FU und Oxaliplatin) (Kohorte B)**		**p-Wert**
Patientenanzahl	n=138	%	n=73	%	
Operationsverfahren					
ARR	2	2	0	0	0,07
TARR	79	57	56	77	
APE	54	39	16	22	
Andere	3	2	1	1	
Resektionsstatus					
R0	134	97	72	99	0,59
R1	2	1,5	1	1	
R2	2	1,5	0	0	

Tabelle 7: Operationsverfahren und Resektionsstatus

Abkürzungen: ARR = Anteriore Rektumresektion, TARR = Tiefe anteriore Rektumresektion, APE = Abdominoperineale Rektumexstirpation, R0 = Tumorfreier Resektionsrand, R1 = Mikroskopischer Residualtumor am Resektionsrand, R2 = Makroskopischer Residualtumor am Resektionsrand.

Statistischer Test: Exakter Chi-Quadrat-Test

3.1.2 Histopathologische Tumorstadien und lokales Tumoransprechen

Nach neoadjuvanter Vorbehandlung wurden alle Patienten einem den individuellen klinischen *Staging*befunden angepassten Operationsverfahren unterzogen. Nach umfassender, standardisierter histopathologischer Untersuchung der Rektum-resektate durch einen Gastroenteropathologen (siehe Kapitel 2.3) wurde der Tumor-regressionsgrad (TRG), der ypT-Status, der ypN-Status und M-Status sowie das aus diesen Befunden resultierende jeweilige postoperative ypUICC-Stadium ermittelt.

Therapieregime	**Neoadjuvante RCT (5-FU-Mono) (Kohorte A)**		**Neoadjuvante RCT (5-FU und Oxaliplatin) (Kohorte B)**		**p-Wert**
Patientenanzahl	n=138	%	n=73	%	
ypT – Status 0 1 2 3 4	 9 8 36 76 9	 6,5 6 26 55 6,5	 7 8 16 38 4	 10 11 22 52 5	0,60**
ypN – Status 0 1 2	 84 34 20	 61 25 14	 51 14 8	 70 19 11	0,43**
Untersuchung der Lymphknoten (LK) LK (gesamt) LK pro Patient LK-Metastasen (gesamt)	 3330 24 204		 1819 25 67		0,075*
LK – Metastasen pro ypN+ - Patient	3,8		3,2		0,036*

Tabelle 8: Histopathologische Befunde nach Resektataufarbeitung

Abkürzungen: ypT = T-Status nach neoadjuvanter RCT, ypN = N-Status nach neoadjuvanter RCT, ypN+ = nodal-positive Patienten nach neoadjuvanter RCT, LK = Lymphknoten.

Statistische Tests: * Wilcoxon-Mann-Whitney-Test (= WMW-Test), ** Exakter Chi-Quadrat-Test

Der ypT-Status (siehe Tabelle 8) beschreibt die mikroskopisch sichtbare Tiefeninfiltration des Tumors nach präoperativer RCT. Ein ypT4-Status (organüberschreitender Tumor) zeigte sich in den beiden Kohorten annähernd gleich häufig (Kohorte A: 6,5%, n=9; Kohorte B: 5%, n=4). Die meisten Tumoren hatten sowohl unter 5-FU-Monotherapie (55%, n=76) als auch unter intensivierter Radiochemotherapie (52%, n=38) postoperativ einen ypT3-Status (Nachweis residueller Tumorinfiltration im mesorektalen Fettgewebe).
Einen ypT2-Status zeigte sich zu 26% (Kohorte A) und 22% (Kohorte B) in beiden Patientengruppen ähnlich häufig. In Kohorte A und B hatten jeweils acht Patienten einen ypT1-Tumor (bis in die Tunica submucosa infiltrierend): Kohorte A: 6%, Kohorte B: 11%. Den Vergleich der T-Status vor und nach präoperativer RCT veranschaulicht Tabelle 9.

Der ypN-Status (siehe Tabelle 8) berücksichtigt die Anzahl der untersuchten und der metastatisch befallenen Lymphknoten im Rektumresektat. Sowohl in Kohorte A als auch B wiesen deutlich über die Hälfte der Patienten (A: 61%, n=84, B: 70%, n=51) einen negativen Nodalstatus (ypN0) auf. In 25% (n=34) bzw. 19% (n=14) lag in Kohorte A bzw. B ein ypN1-Status vor. In einem ypN2-Status befanden sich in Kohorte A 20 Patienten (14%), bzw. in Kohorte B acht Patienten (11%). In der histopathologischen Untersuchung wurden insgesamt 5149 Lymphknoten (Kohorte A: n=3330, Kohorte B: n=1819) detektiert. Dies entsprach pro Patient durchschnittlich 24 Lymphknoten in der 5-FU-Monotherapie-Kohorte bzw. 25 Lymphknoten in der 5-FU/Oxaliplatin-Kohorte. Nodal-positive Patienten aus Kohorte A hatten durchschnittlich 3,8 Lymphknotenmetastasen und Patienten der intensiviert vorbehandelten Kohorte B wiesen im Durchschnitt 3,2 Lymphknotenmetastasen (p=0,04) auf.

Der starke Einfluss des Nodalstatus (ypN-Status) auf die Prognose beim Rektumkarzinom ist bekannt. Im untersuchten Patientenkollektiv erweist sich der ypN-Status als aussagekräftiger Prognosefaktor hinsichtlich Fernmetastasierung (p=0,0029), DFS (p=0,004) und CSS (p=0,0024). Siehe Abbildung 12.

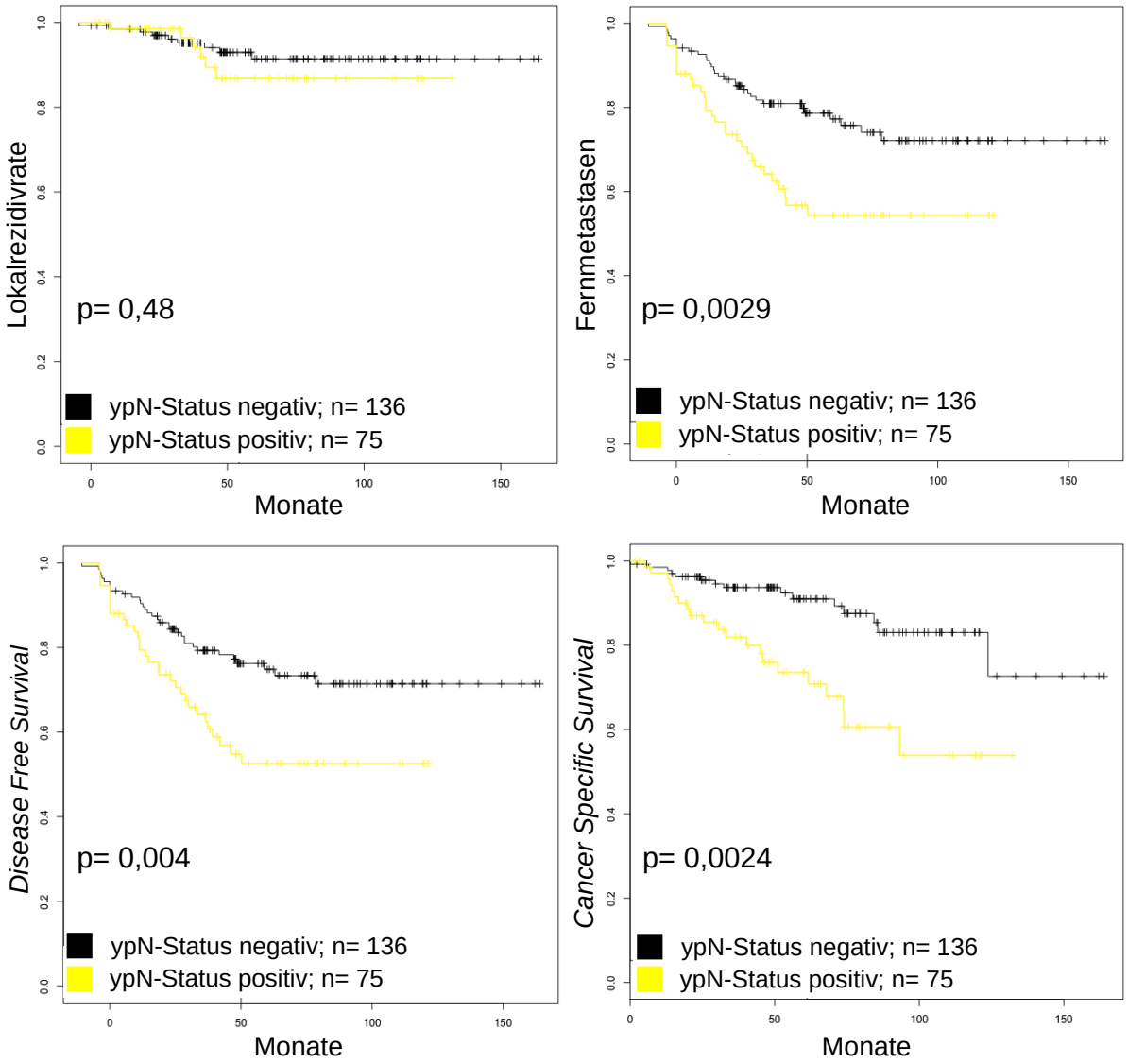

Abbildung 12: Prognostischer Einfluss des Nodalstatus

Der postoperative Nodalstatus (ypN-Status) erweist sich im untersuchten Patientenkollektiv der vorliegenden Arbeit als starker Prognosefaktor hinsichtlich Fernmetastasierung (p=0,0029), DFS (p=0,004) und CSS (p=0,0024).

Ein ypUICC-Stadium IV lag bei 7% (n=9) der Patienten der Kohorte A und 11% (n=8) der Patienten der Kohorte B vor. In Stadium III befanden sich 49 Patienten (35%) (Kohorte A) und 17 Patienten (23%) (Kohorte B). 31% (n=43) der Patienten (Kohorte A), bzw. 26% (n=19) der Patienten (Kohorte B) wiesen postoperativ ein ypUICC-II-Stadium auf. In 21% (n=29) der Fälle der Kohorte A und 30% (n=22) der Kohorte B lag ein ypUICC Stadium I vor. Eine komplette Remission (ypUICC-Stadium 0 = kein vitaler Tumor histopathologisch nachweisbar) trat bei 6% (n=8) in Kohorte A und 10% (n=7) in Kohorte B auf.

Die postoperative Beurteilung des Tumorregressionsgrades (TRG) nach neo-adjuvanter Radiochemotherapie im Rahmen der histopathologischen Untersuchung der Rektumresektate ergab folgende Ergebnisse (siehe Tabelle 9):
Keine Tumorregression (TRG 0) zeigte in Kohorte A ein Patient (1%), in Kohorte B kein Patient. Eine geringe Regression des Tumorgewebes (TRG 1) wiesen in Kohorte A 13% (n=18) und in Kohorte B 12% der Patienten (n=9) auf. In Kohorte A erreichten 30% (n=41) der Patienten einen TRG 2 und in Kohorte B 22% (n=16). Einen TRG 3 zeigten 49% (n=68) der Patienten der Kohorte A und 56% der Patienten (n=41) der Kohorte B. Eine totale Tumorregression (TRG 4) erreichten in Kohorte A (5-FU-Monotherapie) 10 Patienten (7%) und in Kohorte B (5-FU und Oxaliplatin) 7 Patienten (10%). Es ließ sich kein Unterschied im TRG zwischen beiden Therapiekohorten feststellen (p=0,67).
Bei Erreichen einer *pathological complete remission* (pCR; TRG 4 und negativer Nodalstatus) nach neoadjuvanter Vorbehandlung hat der TRG eine enorme Aussagekraft für das *Disease Free Survival* der Karzinompatienten. Patienten in kompletter Remission zeigten innerhalb der Nachbeobachtungsperiode ein DFS von 100%.

Therapieregime	Neoadjuvante RCT (5-FU-Mono) (Kohorte A)		Neoadjuvante RCT (5-FU und Oxaliplatin) (Kohorte B)		p-Wert
Patientenanzahl	n=138	%	n=73	%	
ypUICC – Stadium					
0	8	6	7	10	
I	29	21	22	30	0,31
II	43	31	19	26	
III	49	35	17	23	
IV	9	7	8	11	
Vergleich c- vs. p-UICC-Stadium					0,199
Downstaging	66	48	42	58	
Kein Unterschied	55	40	27	37	
Understaging	17	12	4	5	
Vergleich cT- vs. ypT-Stadium					0,76
Downsizing	57	42	34	47	
Kein Unterschied	75	54	36	49	
Undersizing	6	4	3	4	
Tumorregression					
TRG 0	1	1	0	0	
TRG 1	18	13	9	12	0,67
TRG 2	41	30	16	22	
TRG 3	68	49	41	56	
TRG 4	10	7	7	10	

Tabelle 9: Postoperative UICC-Klassifikation und Tumorregression

Statistischer Test: Exakter Chi-Quadrat-Test

ypUICC: UICC-Klassifikation nach neoadjuvanter RCT und Operation.

Downstaging: Die RCT bewirkte eine Verringerung des ypUICC-Stadiums im Vergleich zum prätherapeutischen *Staging* (cUICC).

Downsizing: Die RCT bewirkte eine Verringerung des ypT-Status im Vergleich zum prätherapeutischen *Staging* (cT-Status).

Understaging: Tumoren, die nach RCT ein höheres ypUICC-Stadium aufweisen, wurden in der cUICC-Klassifikation zu niedrig eingestuft.

Undersizing: Tumoren, die nach RCT ein höheres ypT-Status aufweisen, wurden in der cT-Klassifikation zu niedrig eingestuft.

3.1.3 Nachsorgeergebnisse (*Follow-Up*)

Die mediane Dauer der Nachbeobachtung bei der mit 5-FU-Monotherapie behandelten Patientenkohorte A betrug 61 Monate (Minimum: 2 Monate, Maximum: 164 Monate, Mittelwert: 67 Monate). Demgegenüber lag in Patientenkohorte B das mediane *Follow-Up* bei 36 Monaten (Minimum: 1 Monat, Maximum: 93 Monate, Mittelwert: 43 Monate), bedingt durch den späteren Beginn der CAO/ARO/AIO-04-Studie. Der letzte Nachbeobachtungsmonat für die Auswertungen der vorliegenden Arbeit war der April 2012.

Im Nachbeobachtungszeitraum waren 70% (n=97) der Patienten der Kohorte A, sowie 68% (n=50) der Patienten der Kohorte B frei von Rezidiven. Ein isoliertes Lokalrezidiv zeigte in Kohorte A ein Patient (1%) und in der intensiviert behandelten Kohorte B 2 Patienten (3%). Ein simultan mit einer Fernmetastase aufgetretenes Lokalrezidiv wurde in Kohorte B bei 3% (n=2) der Patienten beobachtet, in der 5-FU-Monotherapie-Kohorte A bei 7% (n=10) der Patienten. Ein fernmetastasiertes Tumorleidens lag in Kohorte A bei 29% (n=40) der Patienten vor und in Kohorte B bei 29% (n=21) der Patienten. Die Organzugehörigkeit der insgesamt 40 Fernmetastasen in Kohorte A war wie folgt: Leber (22,5%, n=9), Lunge (30%, n=12) sowie in anderer Lokalisation (47,5%, n=19). In Kohorte B lagen insgesamt 21 Fernmetastasen vor. Davon traten 12 in der Leber (57%), 2 in der Lunge (9,5%) und 7 (33,5%) in anderer Lokalisation auf.

Tumorbedingte und tumorunabhängige Todesfälle zusammenfassend, verstarben im Zeitraum der Nachbeobachtung 25% (n=35) der Patienten der Kohorte A (5-FU-Monotherapie) und 36% (n=26) der Patienten aus Kohorte B (5-FU und Oxaliplatin). Zum Zeitpunkt der letzten Datenerhebung erlitten annähernd gleich viele Patienten der beiden Therapiegruppen A und B einen tumorbedingten Tod (Kohorte A: 17%, n=24; Kohorte B:16%, n=12). Siehe zu diesem Kapitel Tabelle 10.

Therapieregime	**Neoadjuvante RCT (5-FU-Mono) (Kohorte A)**		**Neoadjuvante RCT (5-FU und Oxaliplatin) (Kohorte B)**	
Patientenanzahl	n=138	%	n=73	%
Rezidive				
Keine	97	70	50	68
Lokal	1	1	2	3
Fernmetastasen	30	22	19	26
Lokal- & Fernmetastasen	10	7	2	3
Fernmetastasen				
Leber	9	22,5	12	57
Lunge	12	30	2	9,5
Leber & Lunge	0	0	0	0
Andere	19	47,5	7	33,5
***Follow-Up*-Zeit (Monate)**				
Mittelwert	67		43	
Median	61		36	
Min – Max	2-164		1-93	
Todesfälle				
gesamt	35		26	
tumorbedingt	24		12	

Tabelle 10: Nachsorgeergebnisse (*Follow-Up*)

Das mediane *Follow-Up* betrug in Kohorte A 61 Monate (Minimum: 2 Monate, Maximum: 164 Monate, Mittelwert: 67 Monate), in Patientenkohorte B 36 Monate (Minimum: 1 Monat, Maximum: 93 Monate, Mittelwert: 43 Monate). Das kürzere mediane *Follow-Up* in Kohorte B ist durch den späteren Beginn der CAO/ARO/AIO-04-Studie bedingt. Letzter Nachbeobachtungsmonat für die Auswertungen der vorliegenden Arbeit: April 2012.

3.2 Proteinexpression von ERCC1

Die Biopsien und Resektate der Rektumkarzinome wurden hinsichtlich ihrer immunhistochemisch ERCC1-positiv angefärbten Tumoranteile und deren Farbintensitäten lichtmikroskopisch untersucht (siehe Kapitel 2.4.3).

Die Tumorareale zeigten häufig keine einheitliche Färbeintensität, sondern imponierten vielmehr durch eine heterogene Verteilung unterschiedlicher Farbintensitäten innerhalb desselben Tumorzellverbandes. Um diesem Phänomen in der mikroskopischen Untersuchung Rechnung zu tragen, wurde der H-Score genutzt (siehe Kapitel 2.5.1). Dieser vermag sowohl die verschiedenen Farbintensitäten als auch deren prozentuale Verteilung im untersuchten Präparat durch einen numerischen Wert zwischen 0 und 300 auszudrücken (siehe Abbildung 11).

3.2.1 Proteinexpression von ERCC1 in der Biopsie

Die H-Scores der Biopsien (n=165) erreichten Werte zwischen 0 bis maximal 300 (siehe Tabelle 11). Die mediane Expressionsstärke von ERCC1 in der Biopsie lag in Kohorte A bei 145, in Kohorte B bei 150. Im Vergleich der beiden Therapiekohorten A und B zeigte sich kein relevanter Unterschied in der Expression von ERCC1 in der Biopsie (p=0,66).

Therapieregime	**Neoadjuvante RCT (5-FU-Mono) (Kohorte A)**	**Neoadjuvante RCT (5-FU und Oxaliplatin) (Kohorte B)**	**p-Wert**
Histologisches Material Biopsie (n=165)	 107	 58	
ERCC1-Expression Min – Max Mittelwert Median	 0-300 153 145	 0-300 163 150	0,66

Tabelle 11: ERCC1-Expression der Biopsien

Statistischer Test: WMW-Test

3.2.2 Proteinexpression von ERCC1 im Resektat

Therapieregime	**Neoadjuvante RCT (5-FU-Mono) (Kohorte A)**	**Neoadjuvante RCT (5-FU und Oxaliplatin) (Kohorte B)**	**p-Wert**
Histologisches Material Resektate (n=148)	 95	 53	
ERCC1-Expression Min – Max Mittelwert Median	 0-200 40 10	 0-200 38 10	0,84

Tabelle 12: ERCC1-Expression der Resektate

Statistischer Test: WMW-Test

Die H-Scores der Resektate (n=148) erreichten Werte zwischen 0 bis maximal 200, wobei die mediane ERCC1-Expressionsstärke in Kohorte A und B jeweils bei 10 lag. In den Therapiekohorten A und B zeigte sich ebenfalls kein relevanter Unterschied in der Expression von ERCC1 (p=0,84). Siehe Tabelle 12.

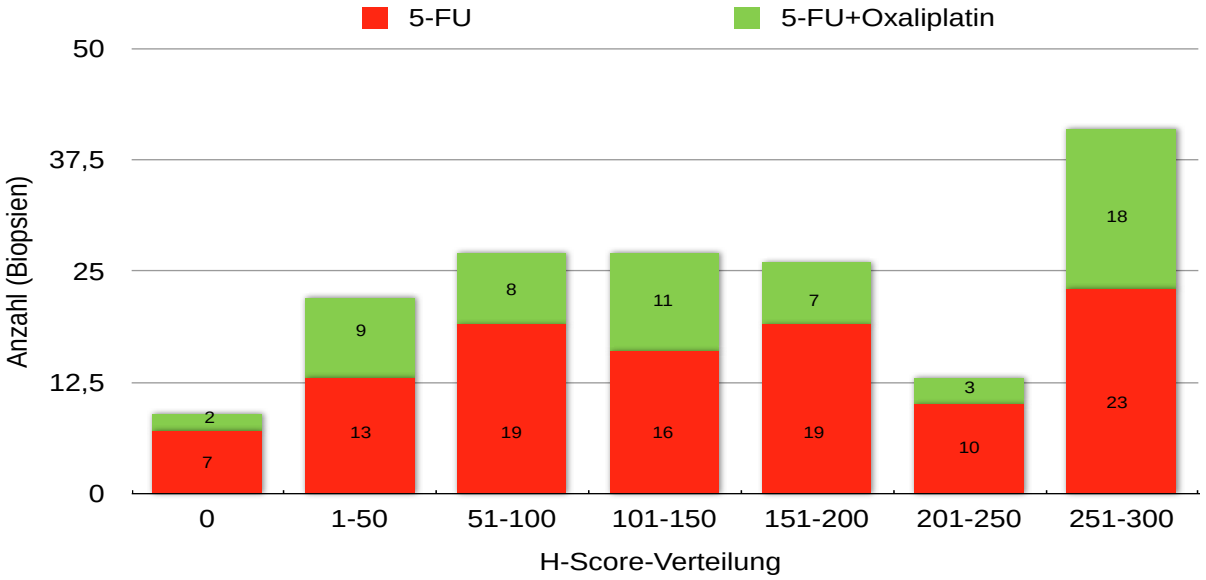

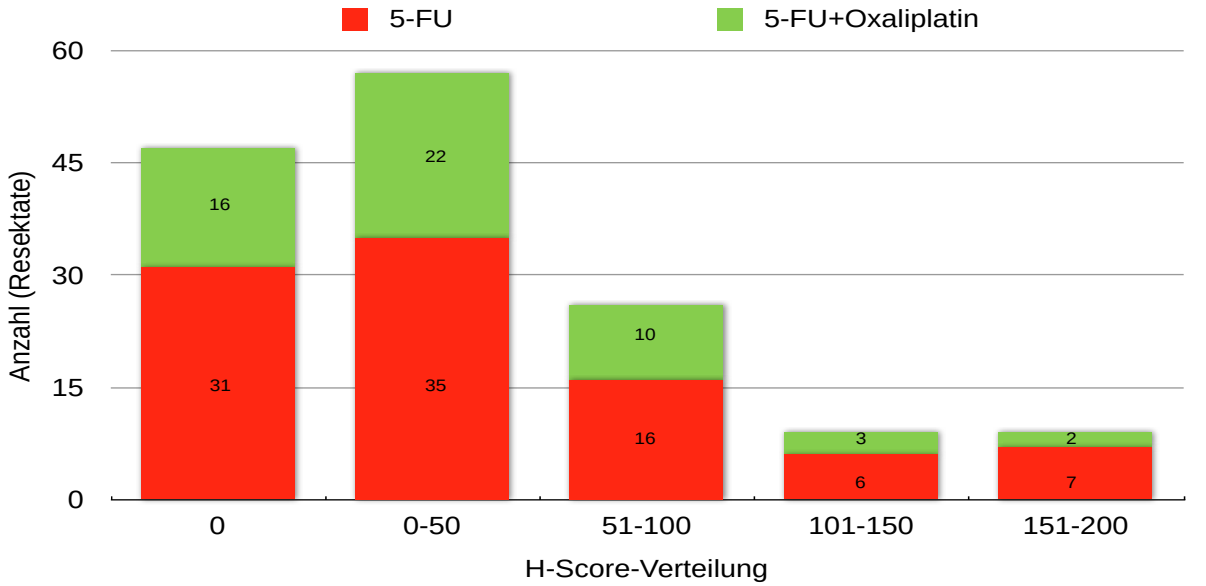

Abbildung 13: H-Score-Verteilung in Biopsie und Resektat

Darstellung der H-Score-Verteilung in den Biopsien (n= 165; oberes Balkendiagramm) und Resektaten (n=148; unteres Balkendiagramm), differenziert nach neoadjuvanter RCT (rot: 5-FU-Monotherapie, grün: 5-FU + Oxaliplatin). Bei einem medianen H-Score von 145 (5-FU) bzw. 150 (5-FU+Oxaliplatin) in den Biopsien und einem medianen H-Score von 10 (5-FU sowie 5-FU+Oxaliplatin) in den Resektaten zeigte sich in den beiden Therapiekollektiven jeweils eine signifikant niedrigere Expression von ERCC1 in den Resektaten ($p<0,05$; WMW-Test).

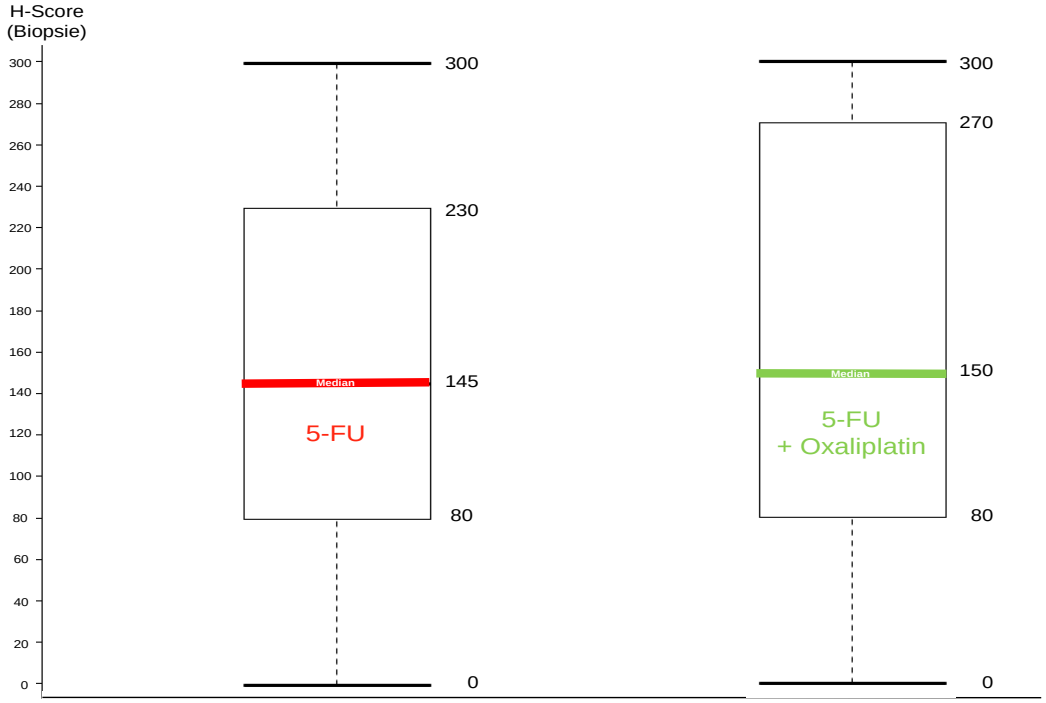

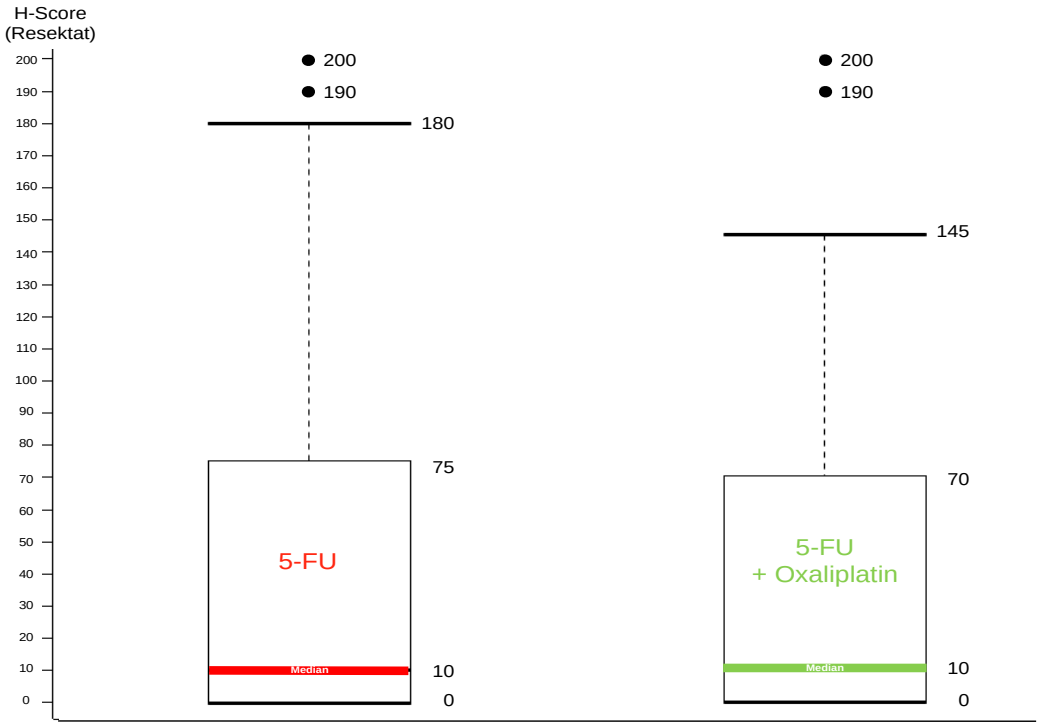

Abbildung 14: ERCC1-Expression in allen Biopsien und Resektaten

Die Biopsien der Kohorte A (n=107) zeigten eine mediane Expression von 145, die der Kohorte B (n=58) 150. Es bestand kein Unterschied zwischen den Kohorten (p=0,66; WMW-Test). Die Resektate der Kohorte A (n=95) zeigten eine mediane Expression von 10, die der Kohorte B (n=53) ebenfalls von 10. Es bestand kein Unterschied zwischen Kohorte A und B (p=0,84; WMW-Test). Für beide Therapiekohorten ließ sich jeweils eine signifikant niedrigere ERCC1-Expression im postoperativen Resektattumor im Vergleich zur prätherapeutischen Biopsie feststellen (p<0,05; WMW-Test).

3.2.3 Proteinexpression von ERCC1 in gepaartem Tumormaterial

Bei 102 Patienten lag sowohl eine prätherapeutische Biopsie als auch Tumorgewebe aus dem Resektat zur Untersuchung vor. Im Vergleich zu den prätherapeutischen Biopsien zeigte sich im postoperativen Resektattumorgewebe eine signifikant niedrigere Expression von ERCC1 ($p<0,05$; WMW-Test). Siehe hierzu auch Abbildung 15.

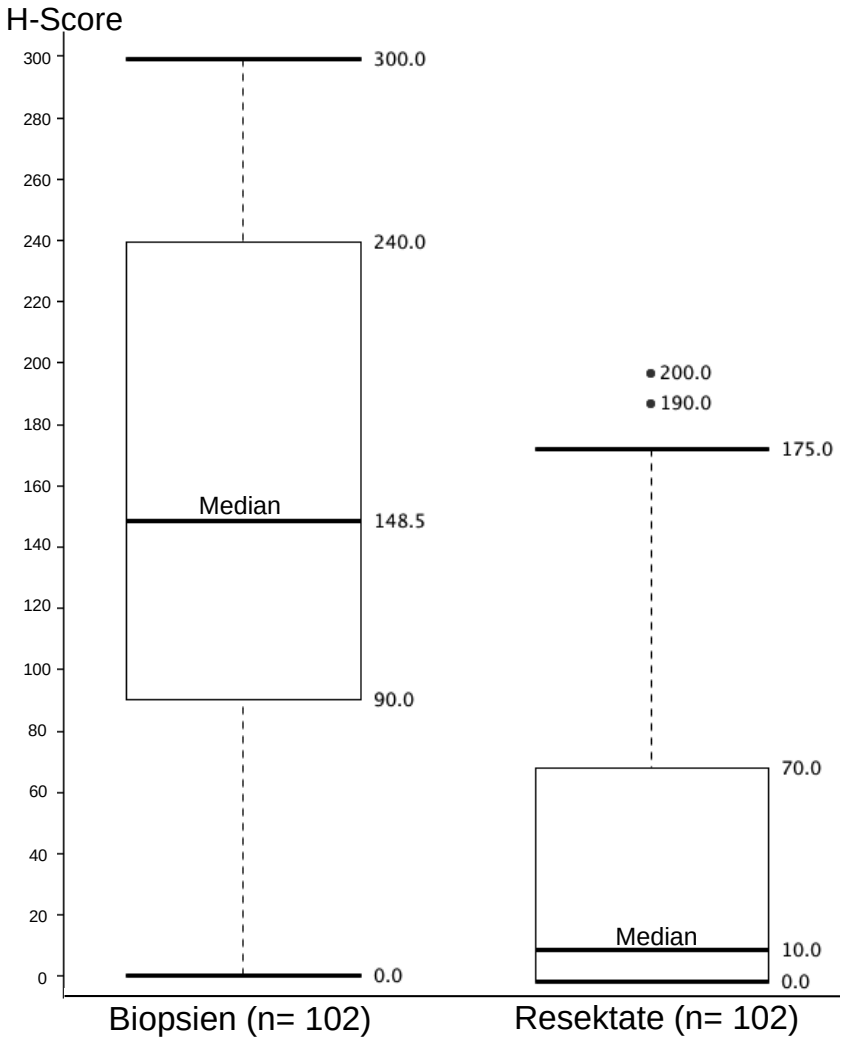

Abbildung 15: ERCC1-Expression in gepaartem Tumormaterial

Bei 102 Patienten lag jeweils sowohl eine prätherapeutische Biopsie als auch postoperatives Resektattumorgewebe vor (gepaartes Tumormaterial). In den Biopsien (n=102) betrug die minimale Expression 0, die maximale Expression 300. Die mediane Expression lag bei 148,5. Die Resektate (n=102) zeigten Expressionslevel zwischen 0 und 200. Der Median lag bei 10. Im gepaarten Tumormaterial war die ERCC1-Expression im Resektattumorgewebe signifikant geringer als in der prätherapeutischen Biopsie ($p < 0,05$; WMW-Test).

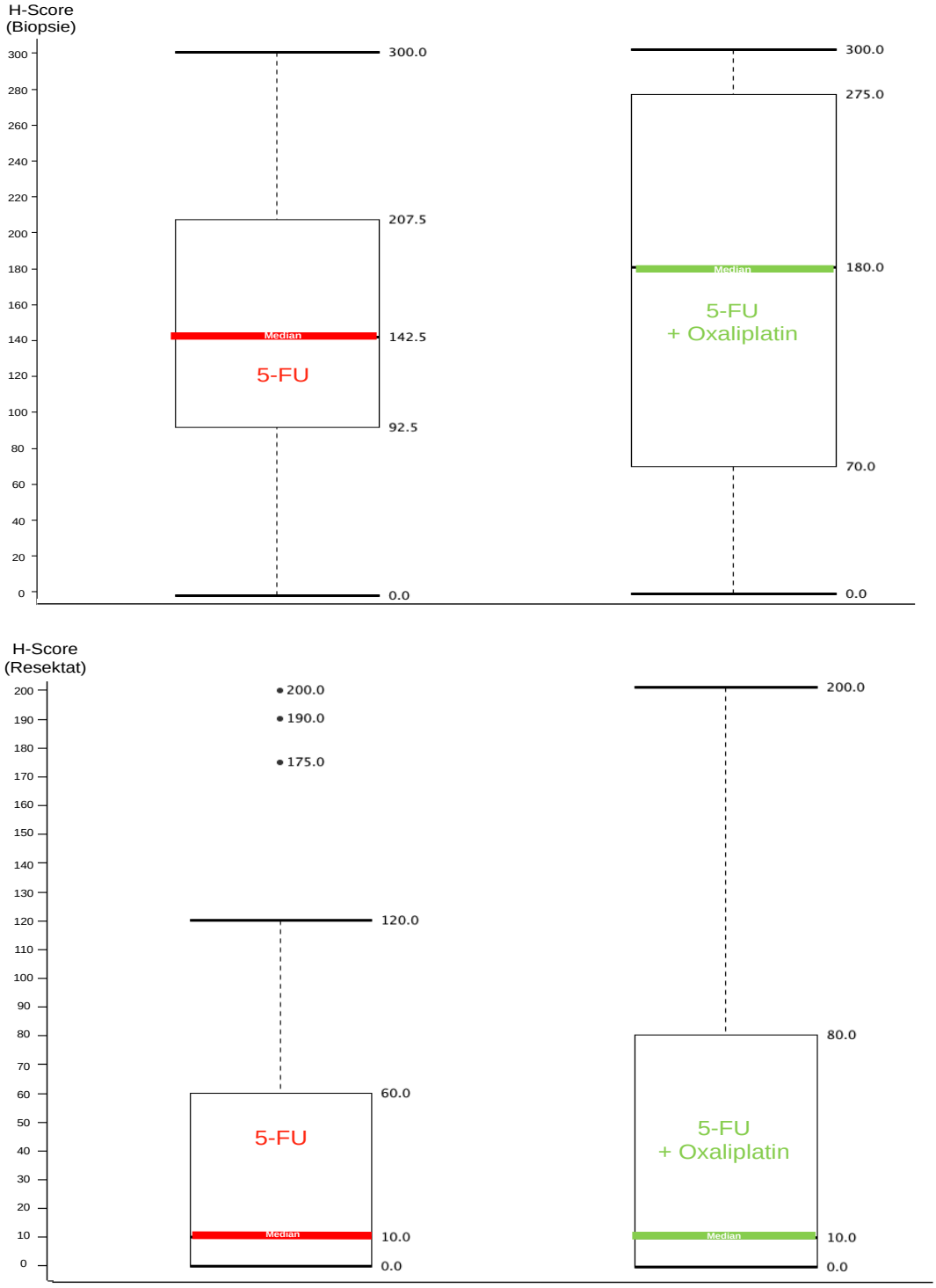

Abbildung 16: ERCC1-Expression in gepaarten Biopsien und Resektaten

Die Biopsien der 5-FU-Kohorte (Kohorte A; n=64) zeigten eine mediane Expression von 142,5, die der mit Oxaliplatin intensiviert vorbehandelten Kohorte B (n=38) 180. Die Resektate der Kohorte A (n=64) zeigten eine mediane Expression von 10, die der Kohorte B (n=38) ebenfalls 10. Innerhalb beider Therapiekohorten A und B ließ sich jeweils eine signifikant niedrigere ERCC1-Expression im post-operativen Resektattumorgewebe feststellen ($p<0,05$, WMW-Test).

3.3 Untersuchung des prädiktiven Potentials von ERCC1

3.3.1 Prätherapeutische ERCC1-Expression und TRG

Um das prädiktive Potential von ERCC1 in lokal fortgeschrittenen Rektumkarzinomen zu evaluieren, wurden die Expressionslevel der prätherapeutischen Biopsien mit dem histopathologisch ermittelten TRG korreliert. Es zeigte sich weder in Kohorte A noch in der intensiviert vorbehandelten Kohorte B ein relevanter Zusammenhang zwischen der prätherapeutisch ermittelten ERCC1-Expression und dem lokalen Tumor-ansprechen nach neoadjuvanter RCT gemessen am TRG (5-FU-Monotherapie: p=0,471; 5-FU + Oxaliplatin: p=0,147). Siehe Abbildung 17.

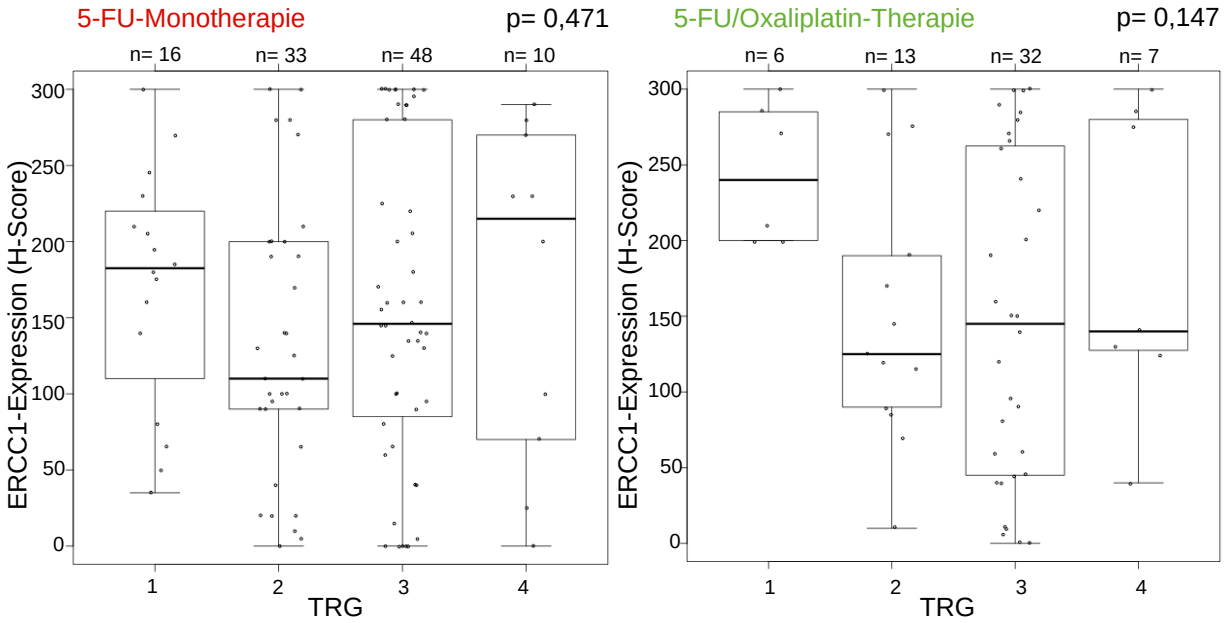

Abbildung 17: Prätherapeutische ERCC1-Expression und TRG

Die prätherapeutische ERCC1-Expression in den Biopsien der 5-FU-Kohorte (n=107, linke Grafik) zeigte keinen Zusammenhang mit dem Therapierespons gemessen am postoperativen TRG (p=0,471; Kruskal-Wallis-Test). Auch die prätherapeutische ERCC1-Expression in den Biopsien der intensiviert vorbehandelten 5-FU/Oxaliplatin-Kohorte (n=58, rechte Grafik) zeigte keinen Zusammenhang mit dem postoperativen TRG (p=0,147, Kruskal-Wallis-Test).

3.3.2 Prätherapeutische ERCC1-Expression und ypT-Status

Die Expression von ERCC1 in allen 107 prätherapeutischen Biopsien der 5-FU-Kohorte sowie in allen 58 prätherapeutischen Biopsien der mit Oxaliplatin intensiviert behandelten Kohorte wurde auf einen Zusammenhang mit der residuellen lokalen Tiefeninfiltration des Rektumkarzinoms (ypT-Status) nach erfolgter RCT untersucht (siehe Abbildung 18). Es zeigte sich sowohl in Kohorte A als auch in Kohorte B kein Zusammenhang zwischen der prätherapeutisch ermittelten ERCC1-Expression und dem ypT-Status (5-FU-Monotherapie: p=0,171; 5-FU + Oxaliplatin: p=0,235). Siehe Abbildung 18.

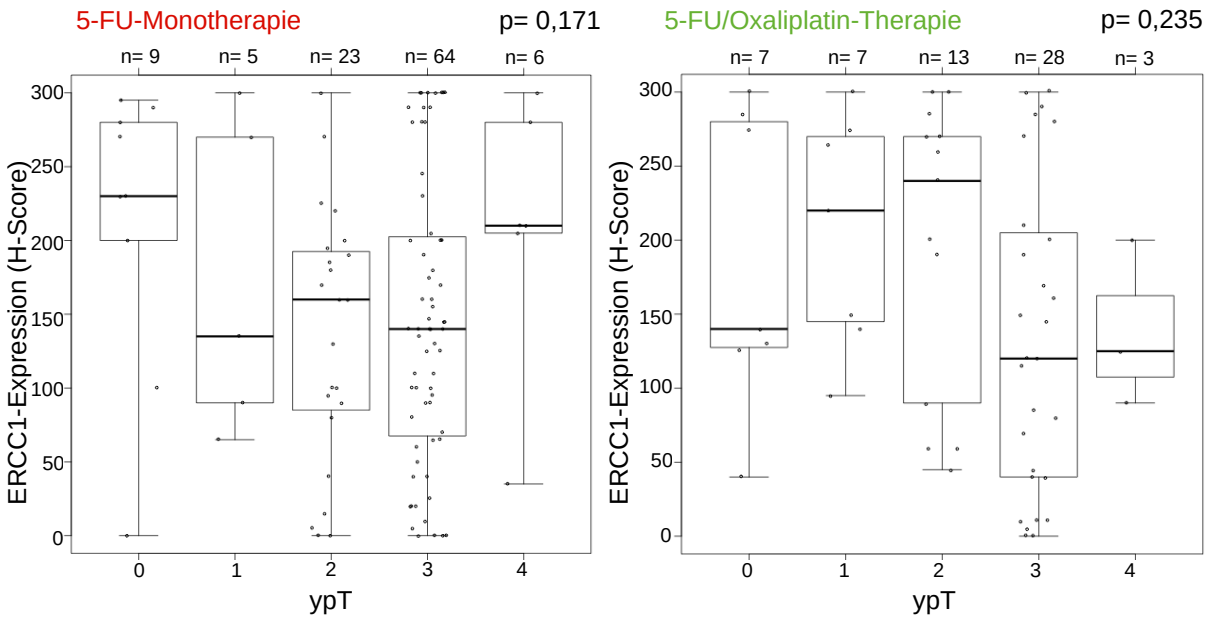

Abbildung 18: Prätherapeutische ERCC1-Expression und ypT-Status

Die ERCC1-Expression in den prätherapeutischen Biopsien der 5-FU-Kohorte (n=107, linke Grafik) zeigte keinen Zusammenhang mit der Tiefeninfiltration des Tumors im OP-Tumorresektat (p=0,171, Kruskal-Wallis-Test). Zwischen der prätherapeutischen ERCC1-Expression in den Biopsien der 5-FU/ Oxaliplatin-Kohorte (n=58, rechte Grafik) und dem ypT-Status ließ sich ebenfalls kein Zusammenhang erkennen (p=0,235, Kruskal-Wallis-Test).

3.3.3 Prätherapeutische ERCC1-Expression und ypN-Status

Die Evaluation des prädiktiven Potentials der ERCC1-Expression in der prätherapeutischen Tumorbiopsie im Hinblick auf den postoperativen Nodalstatus (ypN-Status) nach RCT wurde für beide Therapiekohorten durchgeführt. Es ließ sich weder in Kohorte A (p=0,881) noch in der Kohorte B (p=0,393) ein relevanter Zusammenhang zwischen prätherapeutischer Expression und dem ypN-Status darstellen (siehe Abbildung 19).

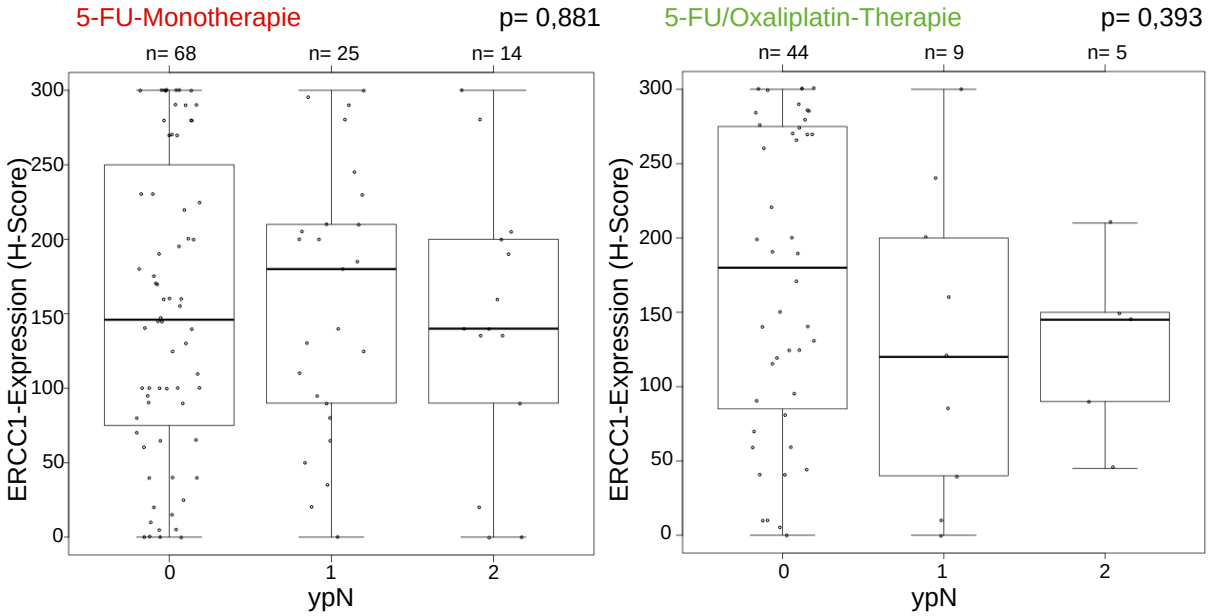

Abbildung 19: Prätherapeutische ERCC1-Expression und ypN-Status

Die linke Grafik zeigt keinen Zusammenhang (p=0,881, Kruskal-Wallis-Test) zwischen der prätherapeutischen ERCC1-Expression und dem postoperativen Nodalstatus (ypN-Status). Eine analoge Untersuchung erfolgte für die intensiviert vorbehandelte 5-FU/Oxaliplatin-Kohorte (rechte Grafik). Die Expression von ERCC1 korrelierte auch diesem Kollektiv nicht mit dem ypN-Status (p=0,393, Kruskal-Wallis-Test).

3.3.4 Prätherapeutische ERCC1-Expression und ypM-Status

Ein nicht signifikanter Trend zeigte sich im Zusammenhang zwischen der prätherapeutischen ERCC1-Expression und dem postoperativen ypM-Status in Kohorte A. Die sechs Patienten im ypM1-Stadium zeigen tendenziell eine niedrigere mediane Expression von ERCC1 in der prätherapeutischen Biopsie (p=0,063). Es zeigen sich jedoch auch unter den 101 nicht fernmetastasierten Tumorpatienten der Kohorte A (ypM0) niedrige ERCC1-Expressionen.

In der intensiviert vorbehandelten Kohorte B zeigt sich kein signifikanter Zusammenhang zwischen der ERCC1-Expression und dem ypM-Status (p=0,22). Siehe Abbildung 20.

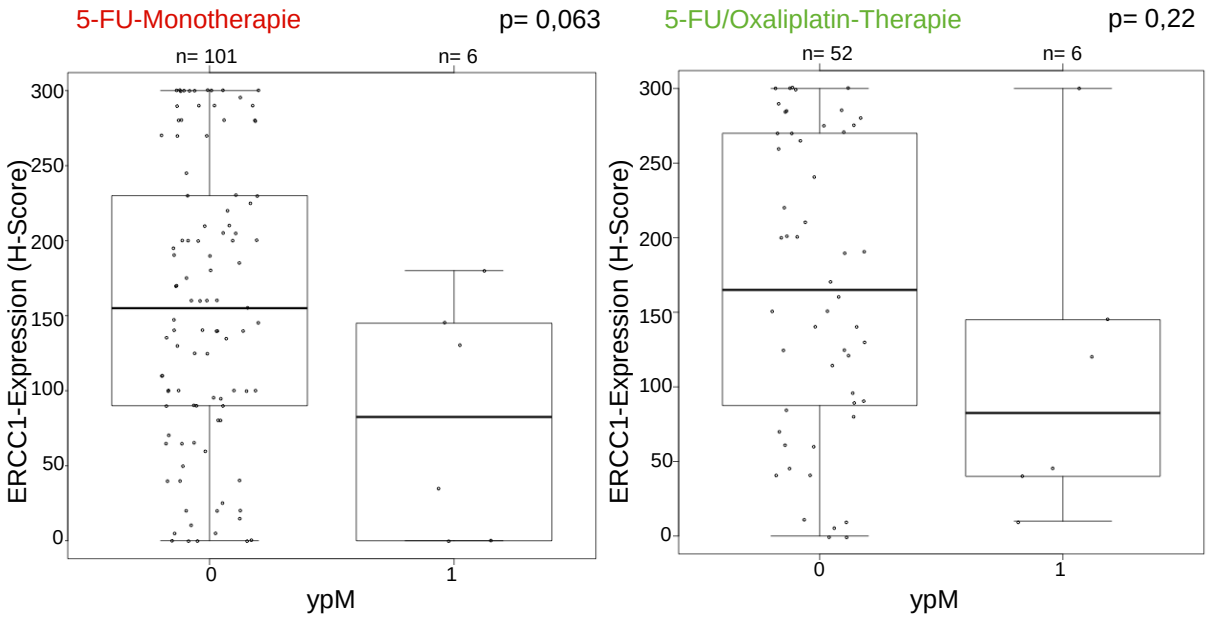

Abbildung 20: Prätherapeutische ERCC1-Expression und ypM-Status

Ein nicht signifikanter Trend ließ sich im Zusammenhang zwischen der prätherapeutischen ERCC1-Expression und dem ypM-Status in Kohorte A (n=107, linke Grafik) beobachten (p=0,063, WMW-Test). Die prätherapeutische ERCC1-Expression in den Biopsien der intensiviert vorbehandelten 5-FU/Oxaliplatin-Kohorte (n=58, rechte Grafik) zeigte keinen relevanten Zusammenhang mit dem ypM-Status (p=0,22, WMW-Test).

3.4 Zusammenhang zwischen prätherapeutischer Expression mit dem Langzeit-*Follow-Up*

Die Korrelation der prätherapeutischen ERCC1-Expression in der Biopsie mit den Daten des Langzeit-*Follow-Up* (Lokalrezidivrate, Fernmetastasen, *Disease Free Survival* (DFS) und *Cancer Specific Survival* (CSS)) diente der Untersuchung des möglicherweise prognostischen Potentials des Biomarkers.

Zunächst wurde die Expression von ERCC1 in allen vorliegenden Biopsien (n=165, H-Score-Werte von 0-300) mit den *Follow-Up*-Daten korreliert. Es erfolgte eine Unterscheidung zwischen Tumoren mit einer hohen Expression (H-Score >149) und jenen, mit niedriger Expression (H-Score <149). Der *cut-off*-Wert (=149) orientierte sich an der medianen Expression von ERCC1 in den prätherapeutischen Biopsien.

Es stellte sich in den durchgeführten Cox-Regressionsanalysen kein relevanter Zusammenhang mit dem Auftreten lokoregionärer Rezidive (p=0,12) und/oder dem Auftreten von Fernmetastasen (p=0,89) dar. Auch hinsichtlich DFS (p=0,76) und CSS (p=0,29) ließ sich kein relevanter Zusammenhang erkennen.

Zusätzlich zur Untersuchung aller vorliegender Biopsien (n=165, H-Score-Werte von 0-300) wurden in einem zweiten Schritt nur jene Biopsien (n=133) untersucht, die entweder eine sehr hohe Expression (H-Score >175, n=70) oder eine sehr niedrige Expression (H-Score <125, n=63) zeigten. Biopsien mit mittelstarker Expression (H-Scores >125 und <175) waren nicht Bestandteil dieser Subgruppenanalyse.

Es zeigte sich, dass jene Patienten (n=70), deren prätherapeutische Biopsie eine hohe ERCC1-Expression (H-Score >175) aufgewiesen hatte, signifikant häufiger von Lokalrezidiven betroffen waren (p=0,03). Eine starke Expression von ERCC1 (H-Score >175) in der prätherapeutischen Biopsie könnte folglich von prognostischer Bedeutung für Tumorpatienten hinsichtlich des Risikos für ein Lokalrezidiv sein.

Ein Zusammenhang zwischen der ERCC1-Expression und dem Auftreten von Fernmetastasen zeigte sich nicht (p=0,76). Zur weiteren Illustration siehe die Kaplan-Meier-Kurven in Abbildung 21.

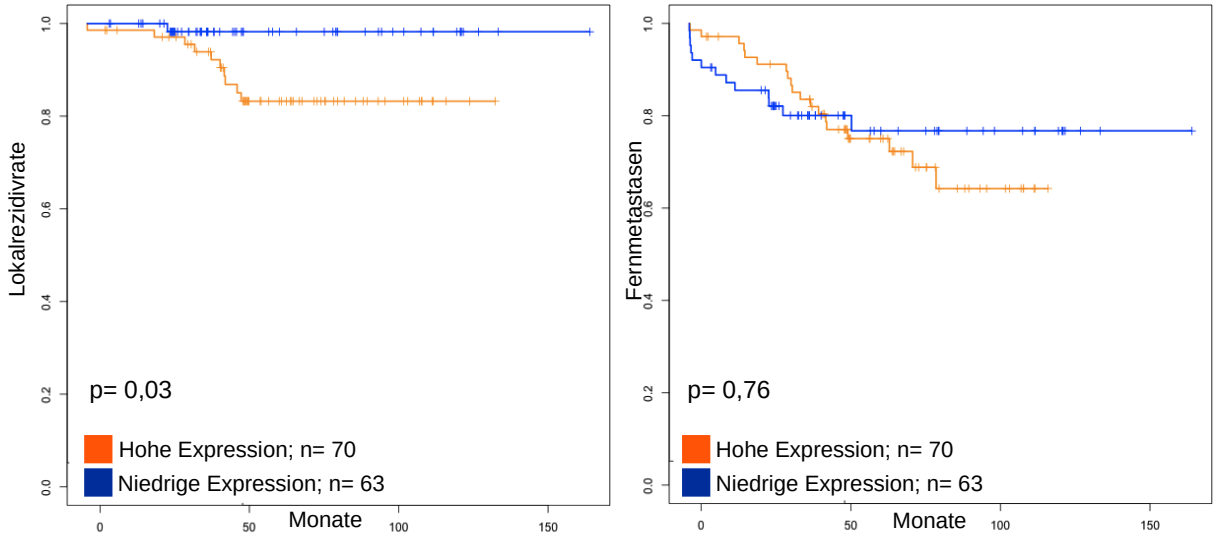

Abbildung 21: Lokalrezidivrate und Fernmetastasen bei Patienten mit sehr hoher bzw. sehr niedriger ERCC1-Expression in der Biopsie

(Kaplan-Meier-Kurven, p-Werte aus Cox-Regressionsanalysen)

Zwischen der Expression von ERCC1 und dem DFS stellte sich kein relevanter Zusammenhang dar (p=0,45). Bezüglich des krebsspezifischen Überlebens (CSS) zeigt sich ein nicht signifikanter Trend. Eine hohe Expression von ERCC1 (H-Score >175) ging mit einem verkürzten CSS einher (p=0,14). Siehe ergänzend die Kaplan-Meier-Kurven in Abbildung 22.

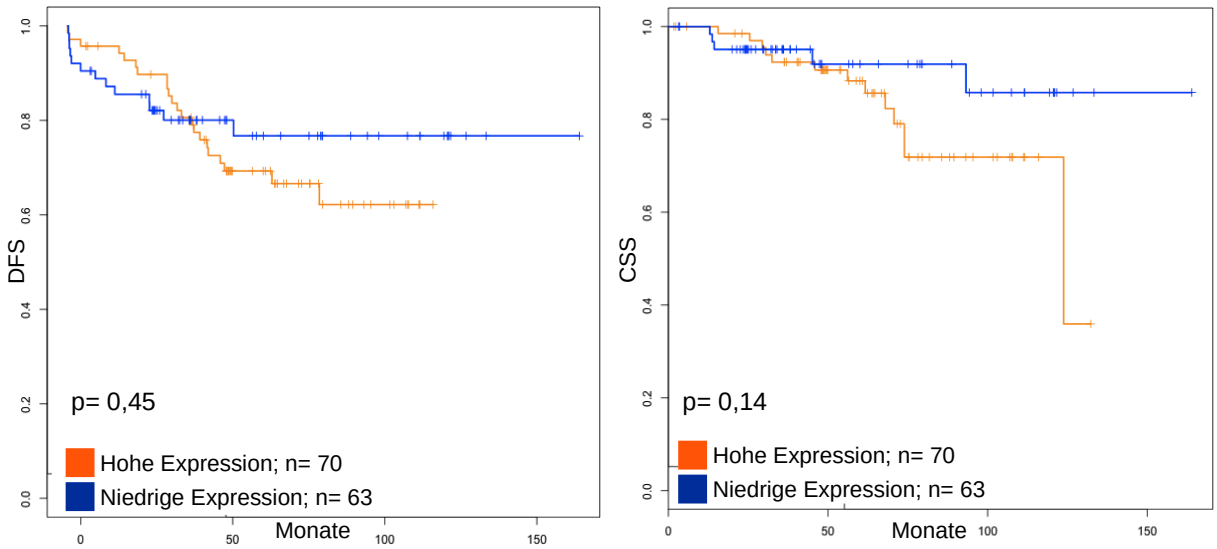

Abbildung 22: DFS und CSS bei Patienten mit sehr hoher bzw. sehr niedriger ERCC1-Expression in der Biopsie

(Kaplan-Meier-Kurven, p-Werte aus Cox-Regressionsanalysen)

Eine weitere Analyse diente der Untersuchung des prognostischen Potentials von ERCC1 in der prätherapeutischen Biopsie abhängig vom postoperativen Nodalstatus (ypN-Status) der Patienten. Der postoperative Nodalstatus *per se* ist ein sehr bedeutender Prognosefaktor beim Rektumkarzinom.

Es lagen 112 prätherapeutische Biopsien nodal-negativer Patienten (ypN0) und 48 prätherapeutische Biopsien nodal-positiver Patienten (ypN1 und ypN2) zur Untersuchung vor. Die prätherapeutischen Biopsien nodal-negativer Patienten (n=112) wurden hinsichtlich der Expressionsstärke von ERCC1 (hohe Expression: H-Score >152,5, niedrige Expression: H-Score <152,5) unterschieden. Die Einteilung der Expression orientierte sich an der medianen ERCC1-Expression in den Biopsien nodal-negativer Patienten.

Im Subkollektiv nodal-negativer Patienten deutete sich ein Zusammenhang zwischen einer hohen Expression von ERCC1 (H-Score >152,5) und einem verkürzten CSS an (p=0,056). Siehe hierzu Abbildung 23.

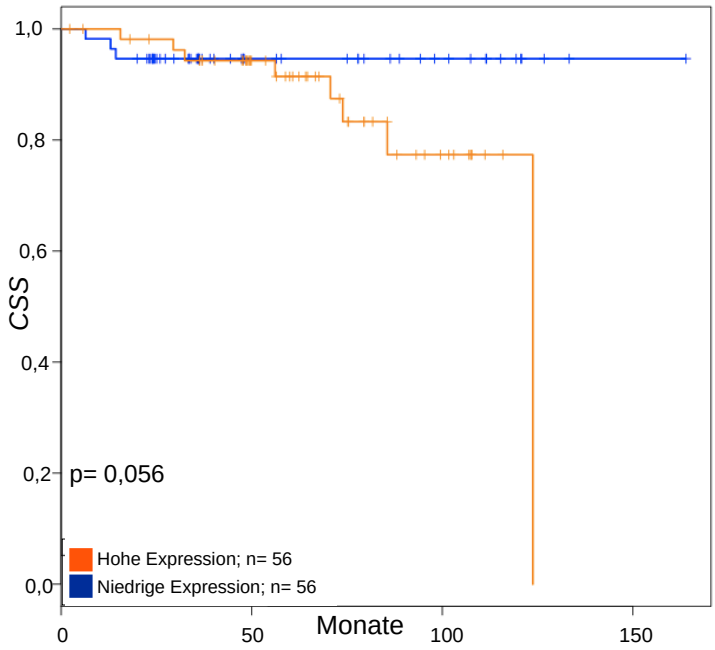

Abbildung 23: ERCC1-Expression in der Biopsie von ypN0-Patienten und CSS

(Kaplan-Meier-Kurven; p-Werte aus Cox-Regressionsanalysen)

Nodal-negative Patienten (Anzahl prätherapeutischer Biopsien =112) zeigten eine deutliche, jedoch insignifikante Tendenz (p=0,056), bei hoher ERCC1-Expression (H-Score>152,5) ein verkürztes CSS zu zeigen.

3.5 Zusammenhang zwischen Resektat-Expression und Langzeit-*Follow-Up*

Auch im residuellen Tumorgewebe der Rektumresektate (n=148) wurde das prognostische Potential des Biomarkers ERCC1 untersucht.

Bei der Untersuchung der ERCC1-Expression im postoperativen Tumor wurde anhand des am Median orientierten *cut-off*-Wertes von 9 zwischen hoher (H-Score >9, n=91) und niedriger Expression (H-Score <9, n=57) differenziert.

Die ERCC1-Expression im residuellen Tumor zeigte keinen Zusammenhang mit dem Auftreten lokoregionärer Rezidive (p=0,55). Ebenso wenig hing die ERCC1-Expression mit dem Auftreten von Fernmetastasen zusammen (p=0,8). Siehe Abbildung 24.

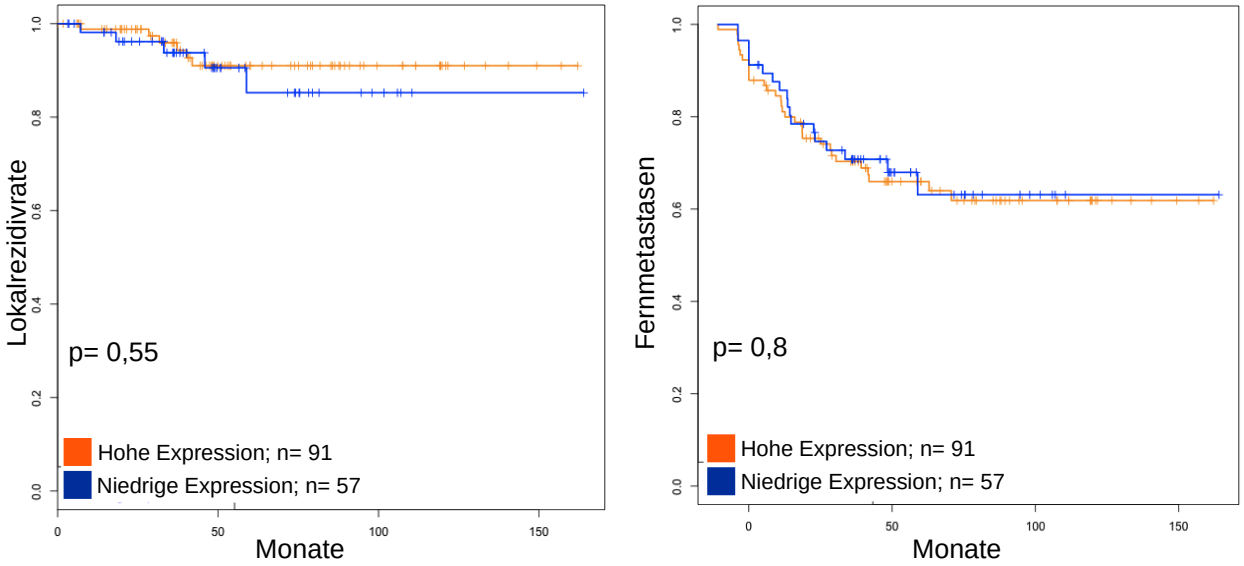

Abbildung 24: Lokalrezidivrate und Fernmetastasen bei Patienten mit hoher bzw. niedriger ERCC1-Expression im Resektat

(Kaplan-Meier-Kurven, p-Werte aus Cox-Regressionsanalysen)

Ebenso ließ sich keine Verbindung zwischen der Expression und dem DFS (p=0,9) feststellen. Auch das krebsspezifische Überleben (CSS) erwies sich nicht mit der ERCC1-Expression assoziiert (p=0,6). Siehe Abbildung 25.

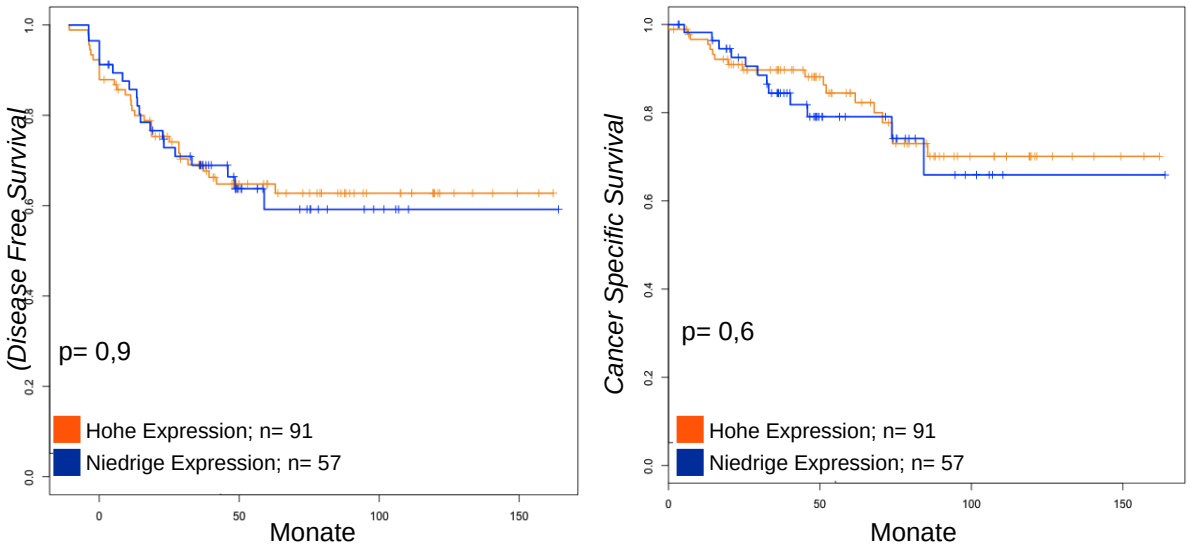

Abbildung 25: DFS und CSS bei Patienten mit hoher bzw. niedriger ERCC1-Expression im Resektat

(Kaplan-Meier-Kurven, p-Werte aus Cox-Regressionsanalysen)

In einer weiteren Analyse wurden die beiden Therapiekohorten A (RT + 5-FU) und B (RT + 5-FU/ Oxaliplatin) hinsichtlich des Zusammenhanges zwischen der Expression von ERCC1 im postoperativen Resektat und dem *Survival* getrennt untersucht.

In der separaten Analyse der Therapiekohorten A und B hinsichtlich des krebsspezifischen Überlebens (CSS) zeigte sich bei jenen Patienten mit hoher ERCC1-Expression (H-Score >9) im residuellen Tumor ein nicht-signifikanter Trend (p=0,065). Diese Patienten wiesen unter Oxaliplatin-basierter RCT ein günstigeres CSS im Langzeit-*Follow-Up* auf als Tumoren mit niedriger Expression (H-Score <9). Demgegenüber zeigten all jene Patienten, die eine 5-FU-basierte RCT erhielten, kein besseres CSS bei einer hohen Expression (H-Score >9) von ERCC1 im post-operativen Tumorgewebe nach RCT (p=0,87). Siehe Abbildung 26.

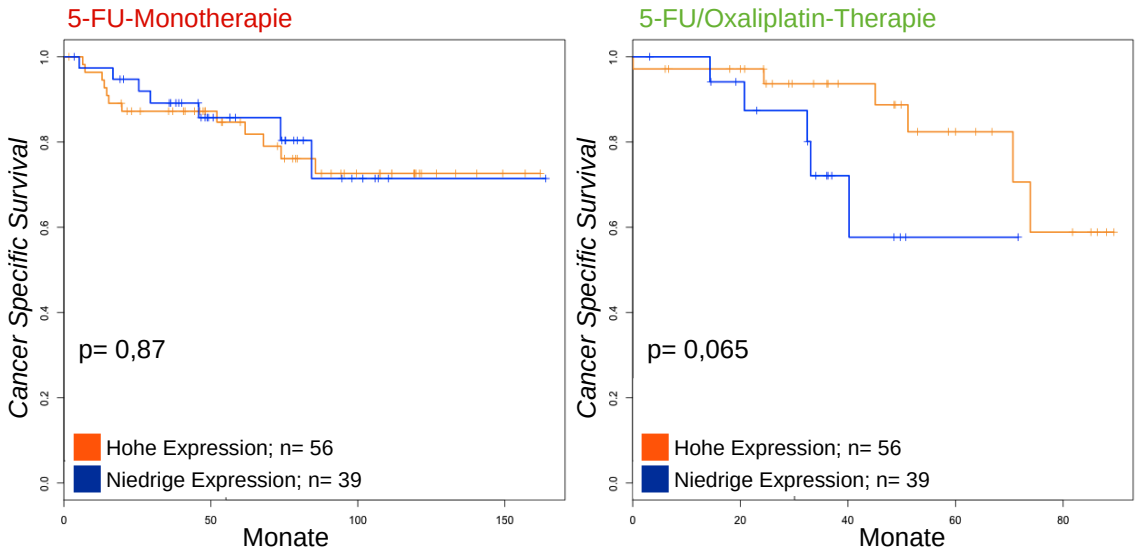

Abbildung 26: CSS bei Patienten mit hoher bzw. niedriger ERCC1-Expression im Resektat, aufgetrennt nach Therapieregime

(Kaplan-Meier-Kurven, p-Werte aus Cox-Regressionsanalysen)

4 Diskussion

Die Resultate der CAO/ARO/AIO-94-Studie führten zu einer Therapieumstellung beim lokal fortgeschrittenen Rektumkarzinom. Weg von der primären Operation, hin zu einer 5-FU-basierten neoadjuvanten Radiochemotherapie (Sauer et al. 2004). Ein wesentliches Ziel dieser therapeutischen Vorgehensweise ist die Verkleinerung des makro- und mikroskopischen Tumorbefundes (*Downsizing*) und eine Abstufung des Tumorgeschehens innerhalb der UICC-Klassifikation (*Downstaging*). In einem konsekutiven Schritt wird die Auswirkung einer Intensivierung der neoadjuvanten RCT durch die Kombination von 5-FU mit weiteren Chemotherapeutika untersucht. Zu diesen additiven Chemotherapeutika im neoadjuvanten *Setting* zählt insbesondere das Oxaliplatin. Dieses wurde bisher in zahlreichen Studienprotokollen (u.a. CAO/ARO/AIO-04-Studie, ACCORD 12/0405-Prodige 2-Studie, STAR-01-Studie, NSABP R-04-Studie, siehe Tabelle 13, S.74) etabliert. Im Vergleich zu den rein 5-FU-basierten neo-adjuvanten Therapieprotokollen konnte lediglich für die Patienten der CAO/ARO/AIO-04-Studie eine signifikant höhere pCR-Rate (*pathological complete response*) gezeigt werden. Im Gegensatz zu den allein 5-FU-basierten Kontrollkohorten war allen Oxaliplatin-basierten Studienprotokollen gemeinsam, dass toxische Therapienebenwirkungen der neoadjuvanten Vorbehandlung häufiger auftraten. In diesem Kontext wäre es ein erstrebenswertes Ziel, Therapie*responder* von *NonRespondern a priori* unterscheiden zu können, um dem einzelnen Patienten eine individuell bestwirksame und verträgliche Therapie zukommen lassen zu können. Eben dieses Ziel wird auch durch die KFO 179 (http://www.kfo179.de) verfolgt. Daher wurde in der vorliegenden Dissertation das NER-Protein ERCC1 untersucht, weil es als möglicher Hoffnungsträger für eine individualisierte Therapie von Tumorpatienten (McNeil und Melton 2012) und als potentieller prädiktiver und prognostischer Biomarker (Bohanes et al. 2011, Vilmar et al. 2012) in den letzten Jahren zunehmend in den Fokus der klinischen Forschung gerückt ist.

4.1 Charakteristika der untersuchten Patientenkohorten

Im untersuchten Patientenkollektiv waren mehr Männer als Frauen an einem lokalfortgeschrittenen Rektumkarzinom erkrankt. Das durchschnittliche Erkrankungsalter betrug bei beiden Geschlechtern 63 Jahre (siehe Tabelle 3). Es handelte sich bei den Patienten zwar um ein anhand der UICC-Klassifikation vorselektioniertes Patientenkollektiv, jedoch decken sich die Daten mit denen weltweiter Krebsstatistiken, die eine erhöhte Inzidenz von KRK sowohl beim männlichen Geschlecht als auch im höheren Lebensalter beschreiben (Jemal et al. 2011).

Hinsichtlich der Tumorlokalisation *ab ano* zeigte sich in beiden Therapiekohorten eine ähnliche Verteilung zugunsten der unteren und mittleren Rektumdrittel (siehe Tabelle 3). Patienten mit einem Tumorsitz im oberen Rektumdrittel werden gegenwärtig im Rahmen der durch die *German Advanced Surgical Trial Group* konzipierten GAST-05-Studie primär operiert. Ziel dieser Studie ist der Vergleich zwischen partieller und totaler mesorektaler Exzision hinsichtlich des onkologischen und funktionellen *outcomes*. Im untersuchten Kollektiv wurden Patienten mit einer Karzinomlokalisation im oberen Rektumdrittel wegen der fortgeschrittenen Tumorinvasion (cT3-Status bei allen Tumoren) im Rahmen einer neoadjuvanten Behandlungsstrategie therapiert. In der Fachliteratur besteht sowohl bezüglich der exakten Einteilung als auch hinsichtlich der Therapie von Tumoren des oberen Rektumdrittels rege Diskussion. Die Schwierigkeiten bei der Abgrenzung zum Kolonkarzinom ergeben sich unter anderem aus den pathologisch-anatomischen Besonderheiten hoch sitzender Rektumkarzinome, die den Kolonkarzinomen ähneln: Keine lymphogene Metastasierung in laterale und iliakale Lymphknoten sowie eine frühere Infiltration des Peritoneums wegen der Tumorlokalisation oberhalb der peritonealen Umschlagfalte (Junginger und Hermanek 2008).

4.2 Operatives Prozedere in den Patientenkohorten

Im Vergleich zu Kohorte A zeigte sich in der mit Oxaliplatin intensiviert vorbehandelten Kohorte B eine niedrigere Anzahl durchgeführter APE (siehe Tabelle 7). Bei Betrachtung der cT- bzw. ypT-Status (siehe Tabelle 9) wird erkennbar, dass durch die Integration von Oxaliplatin in die neoadjuvante RCT ein *Downsizing* des Primarius zu 5% häufiger erreicht werden konnte, als unter der 5-FU-Monotherapie. Vergegenwärtigt man sich zudem die ähnliche Höhenlokalisation der Tumoren vor der Therapie (siehe Tabelle 3) sowie das ähnliche Verteilungsmuster der cT-Status in beiden Therapiekohorten vor Applikation der neoadjuvanten RCT, so lässt sich hinsichtlich der ca. 17% niedrigeren Rate an durchgeführten APE im intensiviert vorbehandelten Kollektiv ein effektiveres *Downsizing* des Primarius und daraus resultierend eine höhere Quote kontinenzerhaltender Rektumresektionen vermuten.
Bei Betrachtung der Resektionsstatus zeigte sich eine deutliche Mehrheit von Resektionen im Gesunden (R0-Resektion) gegenüber R1- bzw. R2-Resektionen (siehe Tabelle 7). Damit entspricht dieses Ergebnis der in der Fachliteratur beschriebenen signifikant höheren Rate an R0-Resektionen nach neoadjuvanter Radiochemotherapie ($p<0,001$) (Hohenberger et al. 2009).

4.3 Histopathologische Untersuchung der Resektate

In der standardisierten postoperativen Aufarbeitung der Rektumresektate sind pro Patient durchschnittlich mindestens 24 Lymphknoten histologisch untersucht worden (siehe Tabelle 8). Die Autoren Kanemitsu et al. (2012) beschreiben, dass bei KRK bereits eine Anzahl von mindestens 12 untersuchten Lymphknoten im Operationspräparat ein Zeichen für eine qualitativ hochwertige Aufarbeitung des Resektates ist. Die hohe Anzahl detektierter Lymphknoten spricht somit einerseits für die präzise Aufarbeitung des Resektates durch den Pathologen, sie kann sich andererseits auch mit den Beobachtungen von Leibl et al. (2003) erklären lassen. Die Autoren untersuchten Adenokarzinome des Colon sigmoideum und des oberen Rektums und beschrieben eine Zunahme aufgefundener Lymphknoten bei fortschreitendem T-Status. Dieser Zusammenhang wird möglicherweise durch eine durch den Primarius eigens induzierte Neogenese von Lymphgefäßen und Lymphknoten erklärt.

In einer anderen Studie konnten die Autoren um Sprenger et al. (2010) die Hypothese entkräften, der Einfluss einer RCT könnte die Anzahl der im Rektum-resektat auffindbaren Lymphknoten reduzieren.
Sprenger et al. betonen den hohen Stellenwert einer sorgfältigen postoperativen Untersuchung des Rektumresektates durch den Pathologen. Im Rahmen einer extensiven histopathologischen Aufarbeitung wurden die Rektumresektate inklusive anhängendem Mesorektum in transversale Scheiben aufgeschnitten und komplett in Paraffin eingebettet. So konnten selbst isolierte Tumorzellen und kleinste, atrophische, teils metastatisch befallene Lymphknoten (<0,1 cm) detektiert werden.
In einer weiteren Arbeit zeigten Sprenger, Gauß und Ko-Autoren, dass auch die Verteilung der Lymphknotenmetastasen innerhalb des Mesorektums einen Einfluss auf das *Survival* der Patienten hatte (Sprenger et al. 2013).
Im Vergleich beider Therapiekohorten der vorliegenden Arbeit zeigten sich bei den mit Oxaliplatin vorbehandelten nodal-positiven Patienten signifikant weniger Lymph-knotenmetastasen (p=0,036, siehe Tabelle 8). Es ist bekannt, dass der Nodalstatus des Patienten ein enormes prognostisches Potential birgt (Kanemitsu et al. 2012, Klos et al. 2010, Pirro et al. 2008, Sprenger et al. 2010). So zeigten auch in dieser Arbeit (siehe Abbildung 12) nodal-positive Patienten sowohl ein signifikant kürzeres *Disease Free Survival* (p=0,04) und *Cancer Specific Survival* (p=0,0024) als auch ein gehäufteres Auftreten von Fernmetastasen (p=0,029).
Der Grad der histomorphologisch nachweisbaren Tumorregression (TRG) gilt als Surrogatparameter für die Beurteilung des lokalen Ansprechens des Tumors auf die neoadjuvante RCT. Alle Patienten, die einen TRG 4 aufwiesen, hatten gleichzeitig auch einen ypN0-Status, so dass eine pCR (*pathological complete remission*) vorlag. Die Patienten, die eine pCR erreicht hatten, zeigten im gesamten Langzeit-*Follow-Up* ein *Disease Free Survival* von 100%. Im Vergleich unterschieden sich die beiden Therapiekohorten hinsichtlich des TRG nicht (p=0,69, siehe Tabelle 9). Dieses Ergebnis deckt sich nicht mit der Beobachtung von Rödel et al. (2012), die für das 1236 Patienten umfassende Patientenkollektiv der CAO/ARO/AIO-04-Studie eine signifikant höhere pCR (17% versus 13%) bei intensiviert vorbehandelten Patienten (p=0,04) beobachteten (Rödel et al. 2012).

4.4 Proteinexpression von ERCC1 in Biopsie und Resektat

Die Messung der Gen-, bzw. Proteinexpression von ERCC1 erlaubt verschiedene methodische Herangehensweisen (Immunhistochemie, RT-PCR, Genotypisierung, etc.), die sowohl ihre individuellen Vor- als auch Nachteile aufweisen (Bohanes et al. 2011). In der vorliegenden Arbeit wurde die Proteinexpression von ERCC1 in den Zellkernen der Tumorzellen mit der Methode der Immunhistochemie untersucht. Diese stellt in der klinisch-pathologischen Routinediagnostik eine weit verbreitete und seit Jahrzehnten anerkannte Methode dar (Taylor und Levenson 2006). Die Autoren um Atkins et al. (2004) weisen jedoch auch auf mögliche Fallstricke dieser Methode hin, wie etwa den potentiellen Einfluss der Art und Dauer der Gewebefixierung und die Abhängigkeit vom verwendeten Antikörperklon bei der Antigendetektion. In diesem Zusammenhang soll die bereits dargestellte standardisierte Aufarbeitung des Tumormaterials (Kapitel 2.3), die maschinelle, automatisierte Färbeprozedur (Kapitel 2.4.2) und die differenzierte statistische Auswertung mit dem etablierten H-Score (Kapitel 2.5.1) betont werden. Die mediane Expression von ERCC1 in den residuellen Tumoren war signifikant geringer als in den prätherapeutischen Tumorgeweben (Kohorte A: H-Score 10 vs. 145, $p<0,05$; Kohorte B: H-Score 10 vs. 150, $p<0,05$; siehe Kapitel 3.2). Dieser Effekt könnte möglicherweise eine durch die neoadjuvante RCT induzierte *Downregulation* von ERCC1 anzeigen. Insbesondere, da sich dieser Effekt auch bei jenen 102 Patienten signifikant zeigte, von welchen jeweils gepaart sowohl ein prätherapeutischer als auch ein residueller Tumor zur Untersuchung zur Verfügung standen ($p<0,05$; siehe Abbildung 15). Innerhalb der Kohorte B (5-FU+Oxaliplatin) zeigte sich die Abnahme des Expressionsverhaltens stärker als in der Kohorte A (5-FU) (siehe Abbildung 15). In der Literatur zum metastasierten KRK von Braun et al. (2008) und Kim et al. (2009) wurde eine konsekutive immunhistochemische Untersuchung von prätherapeutischer Biopsie und postoperativen Resektat desselben Patienten nicht beschrieben. Direkte Vergleichsdaten bei lokal-fortgeschrittenen Rektumkarzinomen liegen nicht vor. Da annähernd jeder Parameter, welcher in der Anfertigung des Präparates oder im Färbevorgang Verwendung findet, einen Einfluss auf die Qualität des Färbeergebnisses nimmt (Grube 2004), ist letztlich auch ein methodischer Einfluss auf die Gewebefixierung bzw. den Färbevorgang der Biopsien und Resektate als Ursache

für die verminderte ERCC1-Expression im Resektat nicht mit Sicherheit auszuschließen.

4.5 Prädiktives Potential der ERCC1-Expression

ERCC1 ist als potentieller Hoffnungsträger einer individualisierten Therapie von Tumorpatienten (McNeil und Melton 2012) und als potentieller prädiktiver Biomarker (Bohanes et al. 2011, Vilmar et al. 2012) in der klinischen Forschung der letzten Jahre verstärkt untersucht worden. Als obligater Bestandteil der Nukleotidexzisionsreparatur (NER) nimmt das Protein ERCC1 eine Schlüsselrolle in der gezielten Reparatur chemotherapeutisch induzierter DNA-Schäden ein (McNeil und Melton 2012). Die ersten Untersuchungen zeigten, dass im Heterodimer ERCC1-XPF die mRNA-Spiegel von ERCC1 entscheidend mit der Reparaturkapazität einer UV-Licht-geschädigten DNA assoziiert waren und nicht die mRNA-Spiegel von XPF. Aus dieser Beobachtung entstand die Hypothese, dass die ERCC1-Expression als prädiktiver Marker für die Reparaturkapazität der DNA herangezogen werden und des weiteren die Zytotoxizität von Platinverbindungen prädiziert werden könnte (Bohanes et al. 2011). Bei einer Überexpression von ERCC1 lässt sich ein defizitäres Ansprechen insbesondere auf Platin-basierte Chemotherapeutika in diversen Malignomen vermuten: Unter anderem im *non-small-cell lung cancer* (NSCLC) (Jiang et al. 2012, Vilmar et al. 2012), in testikulären Keimzelltumoren (Usanova et al. 2010) und auch in KRK (Arnould et al. 2003, Bohanes et al. 2011). Die Autoren um Bohanes et al. (2011) zeigen die sich stetig erweiternde Datenlage zu ERCC1 beim metastasierten KRK auf und berichten von einer Resistenz stark ERCC1-exprimierender Tumoren (Methode: RT-PCR) auf Oxaliplatin. Allerdings warnen die Autoren vor verfrühten Schlussfolgerungen und beschreiben die gegenwärtige Datenlage beim KRK als unzureichend.

Auch Arnould et al. (2003) untersuchten an Kolon-Zelllinien *in vitro* den zytotoxischen Effekt der Platin-basierten Chemotherapeutika Cisplatin und Oxaliplatin. Desweiteren wurde der Zusammenhang mit der ERCC1-Genexpression (Methode: RT-PCR) analysiert. Arnould et al. zeigten, dass sich die ERCC1-Genexpression signifikant als prädiktiver Marker für die Sensitivität der Kolonzelllinien gegenüber Oxaliplatin herausstellen konnte.

Eine andere Arbeitsgruppe um den Autor Boyer konnte zeigen, dass in Oxaliplatin-resistenten kolorektalen Karzinomzellen signifikant höhere ERCC1-mRNA-Level nachgewiesen werden konnten als in Oxaliplatin-sensitiven Karzinomzellen (Boyer et al. 2004). Die bereits erläuterte Imbalance zwischen Therapienutzen und Nebenwirkung Platin-basierter Therapieprotokolle macht eine *a priori*-Einschätzung des Therapieansprechens beim einzelnen Patienten wünschenswert. Daher war die Untersuchung des prädiktiven Potentials von ERCC1 im Patientenkollektiv der vorliegenden Arbeit ein zentrales Element. In der vorliegenden Untersuchung war die prätherapeutische Expression von ERCC1 in der Tumorbiopsie weder in Kohorte A (p=0,47) noch in Kohorte B (p=0,147) mit dem Grad der Tumorregression (TRG) assoziiert (siehe Kapitel 3.3.1). Es zeigte sich insbesondere kein Zusammenhang zwischen der prätherapeutischen Expression und dem TRG in der Oxaliplatin-basierten Studien-kohorte B (p=0,147). Auch die Tiefeninfiltration (ypT-Status), der postoperative Nodalstatus (ypN-Status) und der ypM-Status (Fernmetastasen) waren weder in der 5-FU-basierten Kohorte A noch in der intensiviert vorbehandelten Kohorte B mit der Expression von ERCC1 assoziiert (siehe Kapitel 3.3.2, 3.3.3 und 3.3.4). Somit ist die Hypothese, dass eine hohe ERCC1-Expression mit einem schlechten Therapierespons unter einer Oxaliplatin-basierten Chemotherapie einhergeht, im vorliegenden Patientenkollektiv nicht zutreffend. Zusammenfassend konnte sich ERCC1 in diesem Patientenkollektiv hinsichtlich seiner prädiktiven Eigenschaften, gemessen an den klinikopathologischen Responsparametern, nicht als aussagekräftiger prädiktiver Biomarker beim lokal-fortgeschrittenen Rektumkarzinom erweisen. In einer Studie von Kim et al. (2009) an 70 Patienten mit einem metastasierten KRK wurde der Respons auf eine adjuvante Chemotherapie (5-FU und Oxaliplatin) mittels radiologischer Schnittbilddiagnostik (Computertomographie) bestimmt. Die Detektion von ERCC1 erfolgte durch IHC, die Quantifizierung der Expression durch Lichtmikroskopie. Die Ergebnisse der Studie von Kim et al. zeigten ebenfalls keinen Zusammenhang zwischen der Expression von ERCC1 und dem Therapierespons. Hinsichtlich des prädiktiven Potentials von ERCC1 kann zwischen den Daten der vorliegenden Arbeit und der Literatur kein direkter Vergleich gezogen werden. Die Vergleichskollektive waren zu heterogen, es wurden unterschiedliche methodische Herangehensweisen gewählt, unterschiedliche Endpunkte untersucht und nicht zwischen Rektum- und Kolonkarzinomen differenziert.

4.6 Prognostisches Potential von ERCC1

In den prätherapeutischen Biopsien der vorliegenden Arbeit zeigten ERCC1-überexprimierende Tumoren die Tendenz zu einem verkürzten *Cancer Specific Survival* (p=0,14; siehe Abbildung 22). Eine wesentliches Resultat der vorliegenden Arbeit ist die Darstellung eines signifikanten Zusammenhanges zwischen einer ERCC1-Überexpression in den prätherapeutischen Biopsien und einem gehäufteren Auftreten lokoregionärer Rezidive (p=0,03; siehe Abbildung 21). Bei der Untersuchung der residuellen Tumoren nodal-negativer Patienten (ypN0) zeigte sich die Tendenz, dass Patienten mit ERCC1-überexprimierenden Tumoren ein verkürztes CSS aufweisen (p=0,056; siehe Abbildung 23). Zusammenfassend kann in der vorliegenden Arbeit die prätherapeutische Expression von ERCC1 als Prognoseparameter hinsichtlich der Lokalrezidivrate herangezogen werden. Auch im Bezug auf das CSS bei nodal-negativen Patienten zeigte sich, dass eine ERCC1-Überexpression als prognostisch ungünstig zu werten ist. Hinsichtlich des prognostischen Potentials von ERCC1 lässt sich eine ähnliche Beobachtung in der Untersuchung von Kim et al. (2009) an 70 Patienten mit metastasiertem KRK machen. ERCC1-positive Tumoren (Definition: Färbeintensität moderat oder stark + prozentualer Anteil ERCC1-angefärbter Tumorzellen > 10% bis 100%) waren signifikant mit einem schlechteren *Overall Survival* (OS) assoziiert (p= 0,047). Im Vergleich zu den Endpunkten der vorliegenden Arbeit, handelt es sich beim OS um einen unspezifischen Endpunkt, in welchen auch Malignom-unabhängige Todesursachen mit einfließen. Auch Braun et al. (2008) korrelierten die Proteinexpression von ERCC1 mit dem *Progression Free Survival* (PFS) von 1197 Patienten und konnten keinen relevanten Zusammenhang nachweisen. In dieser Dissertation wurde desweiteren das prognostische Potential der Expression von ERCC1 im residuellen Tumorgewebe des Rektumresektates untersucht (siehe Kapitel 3.5). Es zeigte sich hinsichtlich des krebsspezifischen Überlebens (CSS) bei jenen Patienten mit hoher ERCC1-Expression im residuellen Tumor ein nicht-signifikanter Trend (p= 0,065, siehe Abbildung 26): Jene Patienten unter Oxaliplatin-basierter RCT wiesen bei hoher Expression ein prognostisch günstigeres CSS im Langzeit-*Follow-Up* auf als Patienten mit niedriger ERCC1-Expression.

All jene Patienten, die eine rein 5-FU-basierte RCT erhalten hatten, zeigten hingegen kein besseres CSS bei hoher ERCC1-Expression im postoperativen Tumor (p=0,87; siehe Abbildung 26). Möglicherweise könnten Patienten mit einer Überexpression von ERCC1 im residuellen Tumor von einer mit Oxaliplatin intensivierten neo-adjuvanten Therapie profitieren. In diesem Kontext wäre eine Verifizierung an einem größeren Patientenkollektiv bzw. dem Studiengesamtkollektiv interessant.

	CAO/ARO/AIO-04	ACCORD 12/0405-Prodige 2	STAR-01	NSABP R-04
Patienten-anzahl	1236	598	747	1608
Präoperative RCT	50,4 Gy + Fluorouracil 250 mg/m^2 täglich + Oxaliplatin 50 mg/m^2,1 mal in den Wochen 1,2,4,5 der RT vs. 50,4 Gy+Fluorouralcil 1000 mg/m^2 in den Wochen 1 und 5 der RT	50 Gy + Capecitabine 1600 mg/m^2, tägl. 5 Tage pro Woche + Oxaliplatin 50 mg/m^2 einmal wöchentlich während RT vs. 45 Gy + Capecitabine 1600 mg/m^2 täglich 5 Tage pro Woche während RT	50,4 Gy + Fluorouracil 225 mg/m^2 täglich + Oxaliplatin 60 mg/m^2 einmal wöchentlich während RT vs. 50,4 Gy + Fluorouracil 225 mg/m^2 täglich während RT	50,4 Gy + Capecitabine 1600 mg/m^2, täglich 5 Tage pro Woche mit/ ohne Oxaliplatin 50 mg/m^2 einmal wöchentlich während RT vs. 50,4 Gy + Fluorouracil 225 mg/m^2 täglich mit/ohne Oxaliplatin 50 mg/m^2 einmal wöchentlich während RT
Kumulative Plandosis (präoperative RCT)	Fluorouracil 7000 mg/m^2 + Oxaliplatin 200 mg/m^2 vs. Fluorouracil 10000 mg/m^2	Capecitabine 40000 mg/m^2 mit/ohne Oxaliplatin 250 mg/m^2	Fluorouracil 8550 mg/m^2 mit/ ohne Oxaliplatin 360 mg/m^2	Fluorouracil 8550 mg/m^2, Capecitabine 40000 mg/m^2 mit/ohne Oxaliplatin 250 mg/m^2
Compliance mit präop. RCT (Oxaliplatin-Arm)	RT: 94% erhielten volle Dosis, Oxaliplatin: 85% erhielten volle Dosis	RT: 87% erhielten volle Dosis, Oxaliplatin: 41% erhielten volle Dosis	RT: 84% erhielten volle Dosis, Oxaliplatin: 66% erhielten alle 6 Infusionen (mit/ohne Dosisreduktion)	Nicht vermerkt
Grad 3-4 Toxizität (Vergleich präop. RCT mit vs. ohne Oxaliplatin	23% vs. 20%	25% vs. 11% (p<0,001)	24% vs. 8% (p<0,001)	15% vs. 7% (p<0,001)(nur Grad 3-4 Diarrhoe)
pCR-Rate: RCT mit vs. ohne Oxaliplatin	17% vs. 13% (p=0,04)	19% vs. 14% (p=0,09)	16% vs. 16% (p=0,9)	21% vs. 19% (p=0,46)

Tabelle 13: Überblick: Oxaliplatin beim Rektumkarzinom (UICC-II und -III)

Phase-III-Studien beim Rektumkarzinom (UICC-II/-III); Fluorouracil+RT vs. Fluoro-uracil+Oxaliplatin+RT. Abkürzungen: ACCORD= *Actions Concertées dans les Cancers Colorectaux et Digestifs*; PRODIGE= *Partenariat de Recherche en Oncologie Digestive;* STAR= *Studio Terapia Adiuvante Retto*; NSABP= *National Surgical Adjuvant Breast and Bowel Project;* CAO/ARO/AIO-04= Chirurgische Arbeitsgemeinschaft für Onkologie/ Arbeitsgemeinschaft radiologische Onkologie/ Arbeitsgemeinschaft internistische Onkologie. Tabelle modifiziert nach Rödel et al. (2012).

4.7 Ableitungen für die klinische Praxis und Ausblick

Für die klinische Praxis der Therapie lokal-fortgeschrittener Rektumkarzinome ist es heute und in Zukunft aus medizinischer, volkswirtschaftlicher und ethischer Perspektive erstrebenswert, patientenbezogene Biomarker und molekularbiologische Zielstrukturen zu untersuchen, die eine prädiktive und prognostische Aussage für den einzelnen Tumorpatienten ermöglichen. Das DNA-Reparaturprotein ERCC1 zeigte sich in den Analysen dieser Dissertation als potentieller prognostischer Biomarker im Hinblick auf das Lokalrezidivrisiko und liefert zudem einen Beitrag zur Diskussion über das potentielle prädiktive Potential von ERCC1 bei Rektumkarzinomen. Der untersuchte Biomarker kann in der Zusammenschau mit anderen Prognoseparametern (siehe Abbildung 27) für die Risikostratifikation in der klinischen Praxis dienlich sein und sollte innerhalb randomisierter klinischer Studien prospektiv validiert werden.

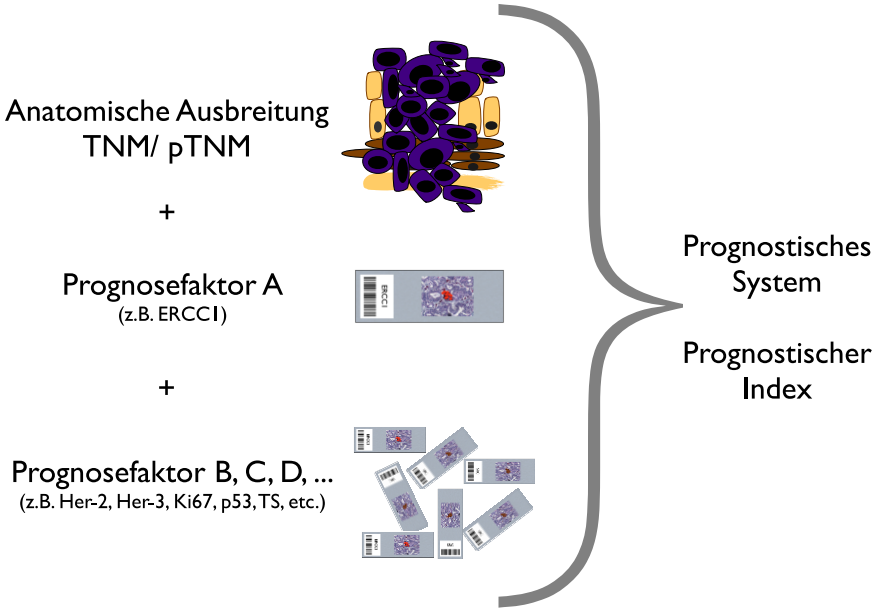

Abbildung 27: Weiterentwicklung der Tumorklassifikation

Der Fokus des Teilprojekts 5 der KFO-179 (Leitung: PD Dr. med. T. Liersch) liegt auf der Analyse ausgewählter Biomarker (ERCC1, Thymidylat Synthase, Her-2-neu, Survivin, CD133 etc.) hinsichtlich ihres prädiktiven und prognostischen Potentials. Mit Hilfe dieser Biomarker soll zukünftig eine an das individuelle Rezidiv-Risiko angepasste Therapie umgesetzt werden. Die Kombination anatomisch-pathologischer Parameter (cTNM, pTNM, Tumorlokalisation etc.) mit den o.g. Biomarkern (prognostisches System) soll künftig einen Prognosescore ermöglichen, der die postoperative Therapiestrategie maßgeblich mitbestimmt. Diese Abbildung wurde vom Autor der vorliegenden Arbeit selbst erstellt. Inhaltlich orientiert an Hermanek und Mansmann 2001, Abbildung 2.

Unter Einbeziehung weiterer individueller biologischer *Targets* mit prädiktivem und prognostischem Charakter kann ERCC1 in Zukunft für den einzelnen Patienten einen festen Stellenwert erlangen. In der klinischen Diagnostik sind schnell umsetzbare und preiswerte Verfahren von Interesse. Die Methode der Immunhistochemie bietet eben diese Vorzüge und konnte sich in der vorliegenden Arbeit als praktikables Verfahren in der Darstellung der Expression von ERCC1 erweisen. Neben den prognostischen und prädiktiven Eigenschaften haben u.a. McNeil und Melton (2012) eine weitere für die Therapie der Zukunft interessante Facette an ERCC1 erkannt: Einen möglichen direkten medikamentös-therapeutischen Angriffspunkt an ERCC1 bzw. dessen Protein-Protein-Interaktionspartnern. So könnte beispielsweise die molekulare Inhibition der HhH_2-Domäne (siehe Abbildung 5), welche hinsichtlich der Stabilität des XPF-ERCC1-Heterodimeres eine essentielle Rolle spielt, einen möglichen Ausweg aus der ERCC1-vermittelten Reparatur therapeutisch bewusst induzierter DNA-Defekte darstellen.

5 Zusammenfassung

Kolorektale Karzinome (KRK) nehmen als dritthäufigste Krebserkrankung und Malignom-assoziierte Todesursache auch in der Bundesrepublik Deutschland eine Spitzenposition ein. Neben Verbesserungen in der apparativen (Früh-)Diagnostik und der Einführung interdisziplinärer, multimodaler Therapiekonzepte hat sich in den letzten Jahren die klinische Forschung auf die genomische und molekularbiologische Analyse von KRK fokussiert. Das Ziel eines besseren Verständnisses der Tumorbiologie von KRK ist die Etablierung therapeutischer Strategien, die das personalisierte Risikoprofil bestmöglich berücksichtigen. Anhand prädiktiver und prognostischer Biomarker kann dieses Risikoprofil für den einzelnen Patienten erstellt werden. Aufgrund aktueller Untersuchungen in verschiedenen Tumorentitäten wird von dem NER-Protein ERCC1 ein potentieller Nutzen als prädiktiver und prognostischer Biomarker vermutet. Durch die Detektion Platin-induzierter DNA-Schäden und deren zielgerichtete Nukleotidexzisionsreparatur unter Mitwirkung von ERCC1 kommt es zur Therapieresistenz von Tumorzellen. Folglich ist eine hohe ERCC1-Expression mit einem geringen Therapieansprechen auf Platin-basierte Chemotherapeutika verbunden. Demgegenüber wird bei einer niedrigen ERCC1-Expression eine hohe Sensitivität der Tumorzellen gegenüber Platinverbindungen vermutet. KRK-Patienten könnten von einer *a priori*-Einschätzung des Therapie-respons durch Evaluation der ERCC1-Expression im Karzinomgewebe profitieren. Zahlreiche Phase-III-Studien prüfen die Auswirkungen der Therapieintensivierung mit Oxaliplatin. Dabei werden toxische Nebenwirkungen unter Oxaliplatin häufiger beobachtet. In ersten Analysen der CAO/ARO/AIO-04-Studie zeigt sich zwar eine signifikant höhere pCR-Rate unter Oxaliplatin-basierter Vorbehandlung, allerdings scheint ein Teil dieser Patienten nicht von der intensivierten Therapie zu profitieren. Die vorliegende Dissertation verfolgte das Ziel, in der bisher umfangreichsten Analyse der ERCC1-Expression unter multimodaler Therapie (Methode: IHC) beim lokal-fortgeschrittenen Rektumkarzinom den prädiktiven und prognostischen Stellenwert des NER-Proteins ERCC1 zu evaluieren. Für diese Untersuchung wurden monozentrisch 211 konsekutive Patienten mit einem lokal fortgeschrittenen Rektumkarzinom untersucht.

Alle Patienten wurden innerhalb von Phase-II/III-Studien der *German Rectal Cancer Study Group* oder analog therapiert. Die ERCC1-Expression (Intensität und prozentualer Anteil) wurde mittels immunhistochemischer Färbungen als H-Score in prätherapeutischen Tumorbiopsien sowie im residuellen Tumorgewebe aus dem Resektat detektiert. Die Ergebnisse wurden mit klinikopathologischen Parametern und dem Langzeit-*Follow-Up* korreliert. Bei den gepaarten prätherapeutischen Karzinombiopsien und residuellen Tumoren ließ sich eine signifikant niedrigere Expression von ERCC1 im postoperativen Tumor feststellen ($p<0,05$). Die prätherapeutische Expression von ERCC1 zeigte keinen signifikanten Zusammenhang mit dem Therapieansprechen auf die neoadjuvante RCT. Insbesondere im Oxaliplatin-basierten Studienarm ließ sich kein relevanter Zusammenhang zwischen der prätherapeutischen ERCC1-Expression und dem Therapierespons zeigen. Im vorliegenden Patientenkollektiv konnte sich ERCC1 folglich nicht als aussagekräftiger prädiktiver Marker beim lokal-fortgeschrittenen Rektumkarzinom herausstellen. Möglicherweise könnten jedoch jene Patienten, deren residuelle Tumoren ERCC1 überexprimieren, unter intensivierter Therapie von einem verbesserten CSS profitieren ($p=0,065$). Hinsichtlich der prognostischen Eigenschaften zeigte sich eine Überexpression von ERCC1 im prätherapeutischen Tumor signifikant mit einem gehäuften Auftreten von Lokalrezidiven assoziiert ($p=0,03$). Analoge Tendenzen deuten sich im Zusammenhang zwischen der ERCC1-Expression und dem CSS im Gesamtkollektiv ($p=0,14$) und auch im Subkollektiv nodal-negativer Patienten ($p=0,056$) an.

Eine ERCC-1-Überexpression in Rektumkarzinomzellen in der prätherapeutischen Biopsie geht mit einem erhöhten Risiko für ein Lokalrezidiv einher. Dieser Befund könnte zukünftig beispielsweise helfen, Patienten einer Rezidiv-Risiko-adaptierten adjuvanten Therapie zuzuführen. Die Daten der vorliegenden Arbeit zeigen, dass ERCC1 einen Biomarker darstellt, dessen klinischer Nutzen nach Möglichkeit in der Zusammenschau mit anderen prädiktiven und prognostischen Parametern für die Risikostratifikation in der klinischen Praxis aufgedeckt werden kann.

6 Anhang

6.1 Studienschemata

Studienprotokoll CAO/ ARO/ AIO-94-Studie:

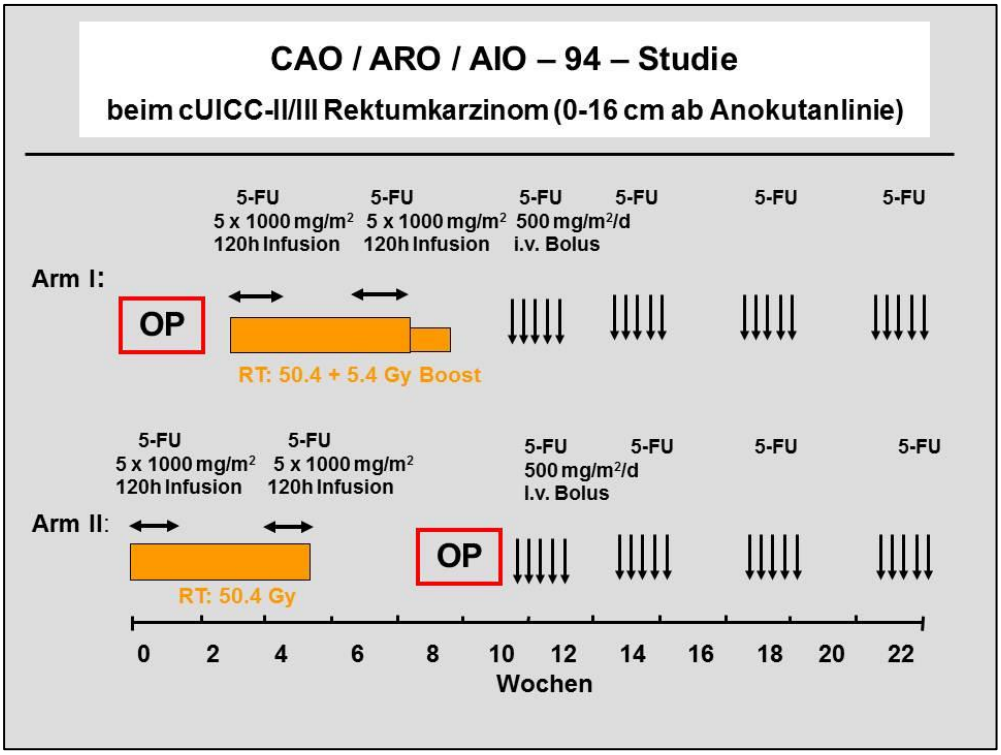

Studienprotokoll GAST-05-Studie

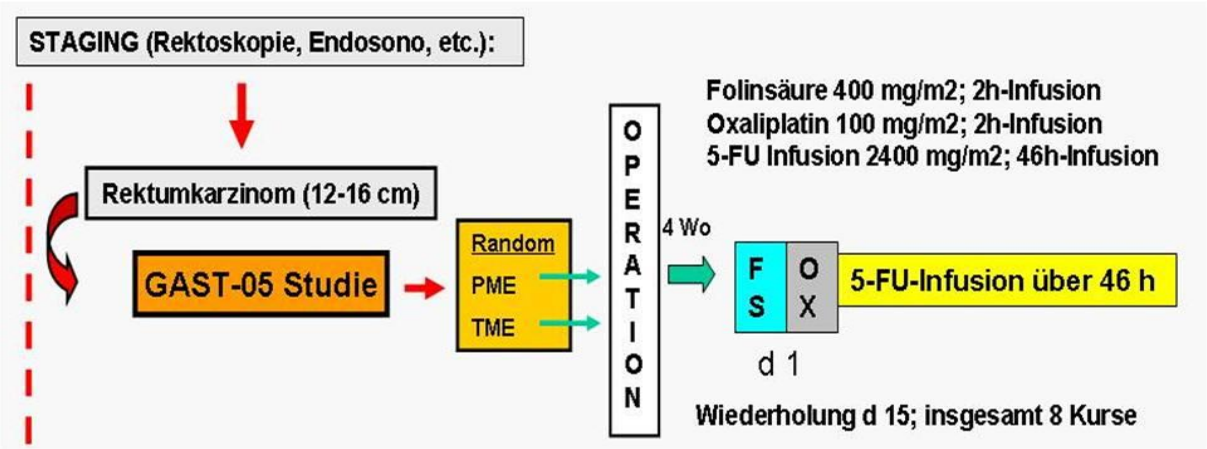

Studienprotokoll CAO/ ARO/ AIO-04-Studie:

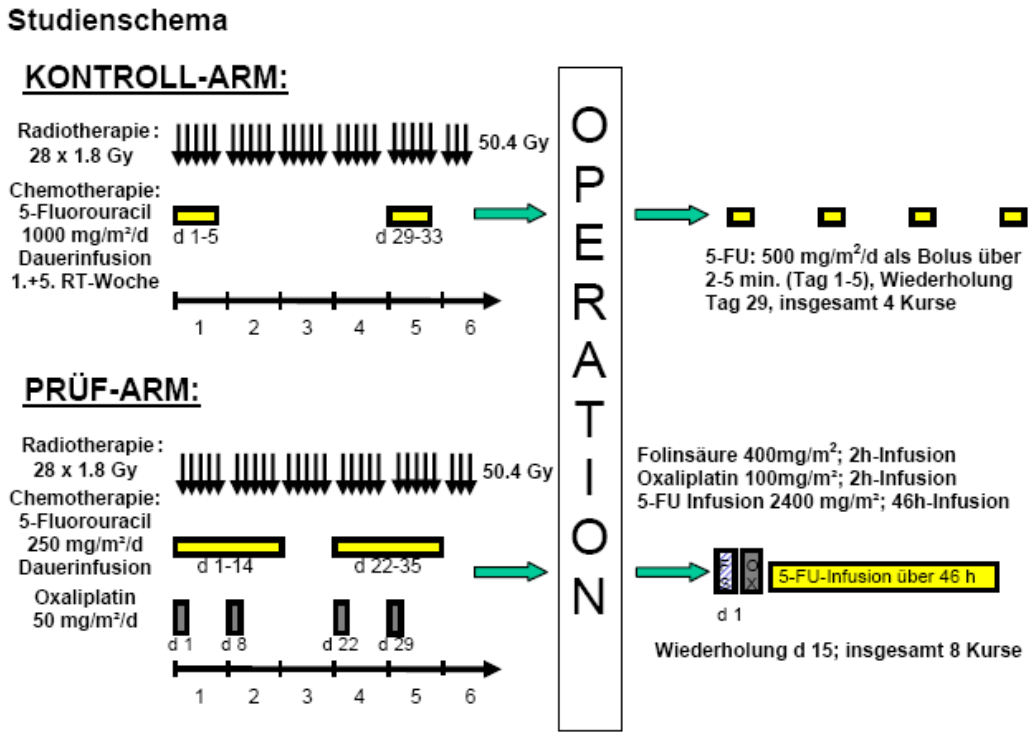

6.2 Aktuell gültige TNM- und UICC-Klassifikation

a) Aktuelle TNM-Klassifikation rektaler Karzinome nach Wittekind und Meyer, 2010

T-Klassifikation (Ausmaß der Tumorinvasion in die Darmwand)	
Tis	Carcinoma in situ; Infiltrationstiefe geht nicht über die Muscularis mucosae hinaus
T1	Tumor infiltriert Submucosa, ohne Eindringen in die Muscularis propria
T2	Tumor infiltriert die Muscularis propria
T3	Tumor durchbricht Muscularis propria und infiltriert die Subserosa / perirektales Gewebe
T4	Tumor infiltriert angrenzende Organe und / oder durchbricht das Peritoneum T4 a – Perforation des viszeralen Peritoneums T4 b – Direkte Infiltration benachbarter Organe/Strukturen
N-Klassifikation (Anzahl metastatisch befallener Lymphknoten (LK))	
N0	keine Metastasen in regionären LK nachweisbar
N1	Metastasen in 1-3 regionären LK N1 a – eine regionärer LK befallen N1 b – 2-3 regionäre LK befallen N1 c – Befall von Fettgewebe der Subserosa / nicht-peritonealisiertem perikolischen oder perirektalem Fettgewebe ohne regionäre LK-Metastasen
N2	Metastasen in 4 oder mehr regionären LK N2 a: 4-6 regionäre LK befallen N2 b: mehr als 6 regionäre LK befallen
M-Klassifikation (Anzahl der Fernmetastasen)	
M0	keine Fernmetastasen
M1	Fernmetastasen vorhanden M1 a: Fernmetastasen auf ein Organ beschränkt (Ovar, Lunge, Leber, nichtregionäre Lymphknoten) M1 b: Fernmetastase in versch. Organen oder im Peritoneum

b) Aktuelle UICC-Stadieneinteilung rektaler Karzinome nach Wittekind und Meyer, 2010

UICC	T	N	M
Stadium 0	Tis	N0	M0
Stadium I	T1, T2	N0	M0
Stadium II A **Stadium II B** **Stadium II C**	T3 T4a T4b	N0 N0 N0	M0 M0 M0
Stadium III A	T1, T2 T1	N1a N2a	M0 M0
Stadium III B	T3, T4a T2, T3 T4a	N1 N2a N2a	M0 M0 M0
Stadium IV A **Stadium IV B**	Jedes T	Jedes N	M1a M1b

7 Literaturverzeichnis

Aboussekhra A, Biggerstaff M, Shivji MK, Vilpo JA, Moncollin V, Podust VN, Protic M, Hubscher U, Egly JM, Wood RD (1995): Mammalian DNA nucleotide excision repair reconstituted with purified protein components. Cell 80, 859-868

Ahsan H, Neugut AI, Garbowski GC, Jacobson JS, Forde KA, Treat MR, Waye JD (1998): Family history of colorectal adenomatous polyps and increased risk for colorectal cancer. Ann Intern Med 128, 900-905

Arnould S, Hennebelle I, Canal P, Bugat R, Guichard S (2003): Cellular determinants of oxaliplatin sensitivity in colon cancer cell lines. Eur J Cancer 39, 112-119

Asahina H, Kuraoka I, Shirakawa M, Morita EH, Miura N, Miyamoto I, Ohtsuka E, Okada Y, Tanaka K (1994): The XPA protein is a zinc metalloprotein with an ability to recognize various kinds of DNA damage. Mutat Res 315, 229-237

Atkin WS, Morson BC, Cuzick J (1992): Long-term risk of colorectal cancer after excision of rectosigmoid adenomas. N Engl J Med 326, 658-662

Atkins D, Reiffen KA, Tegtmeier CL, Winther H, Bonato MS, Storkel S (2004): Immunohistochemical detection of EGFR in paraffin-embedded tumor tissues: variation in staining intensity due to choice of fixative and storage time of tissue sections. J Histochem Cytochem 52, 893-901

Baxter BK, Smerdon MJ (1998): Nucleosome unfolding during DNA repair in normal and xeroderma pigmentosum (group C) human cells. J Biol Chem 273, 17517-17524

Becker H, Encke A, Röher HD: Viszeralchirurgie. 2. Auflage, Elsevier, Urban und Fischer, München 2006

Biggerstaff M, Szymkowski DE, Wood RD (1993): Co-correction of the ERCC1, ERCC4 and xeroderma pigmentosum group F DNA repair defects in vitro. EMBO J 12, 3685-3692

Bipat S, Glas AS, Slors FJ, Zwinderman AH, Bossuyt PM, Stoker J (2004): Rectal cancer: local staging and assessment of lymph node involvement with endoluminal US, CT, and MR imaging--a meta-analysis. Radiology 232, 773-783

Birkner BR (2003): [Evidence-based prevention of colorectal carcinoma]. DMW 128, 2598-2603

Bohanes P, Labonte MJ, Lenz HJ (2011): A review of excision repair cross-complementation group 1 in colorectal cancer. Clin Colorectal Canc 10, 157-164

Boyer J, Mclean EG, Aroori S, Wilson P, Mcculla A, Carey PD, Longley DB, Johnston PG (2004): Characterization of p53 wild-type and null isogenic colorectal cancer cell lines resistant to 5-fluorouracil, oxaliplatin, and irinotecan. Clin Cancer Res 10, 2158-2167

Braun MS, Richman SD, Quirke P, Daly C, Adlard JW, Elliott F, Barrett JH, Selby P, Meade AM, Stephens RJet al. (2008): Predictive biomarkers of chemotherapy efficacy in colorectal cancer: results from the UK MRC FOCUS trial. J Clin Oncol 26, 2690-2698

De Laat WL, Jaspers NG, Hoeijmakers JH (1999): Molecular mechanism of nucleotide excision repair. Genes Dev 13, 768-785

De Laat WL, Sijbers AM, Odijk H, Jaspers NG, Hoeijmakers JH (1998): Mapping of interaction domains between human repair proteins ERCC1 and XPF. Nucleic Acids Res 26, 4146-4152

Dworak O, Keilholz L, Hoffmann A (1997): Pathological features of rectal cancer after preoperative radiochemotherapy. Int J Colorectal Dis 12, 19-23

Ekbom A, Helmick C, Zack M, Adami HO (1990): Ulcerative colitis and colorectal cancer. A population-based study. N Engl J Med 323, 1228-1233

Evans E, Moggs JG, Hwang JR, Egly JM, Wood RD (1997): Mechanism of open complex and dual incision formation by human nucleotide excision repair factors. EMBO J 16, 6559-6573

Gaedcke J, Liersch T, Hess C, Becker H, Rodel C, Ghadimi BM (2011): [Rectal cancer: current status of multimodal therapy--when and how?]. Zentralbl Chir 136, 334-342

Gaillard PH, Wood RD (2001): Activity of individual ERCC1 and XPF subunits in DNA nucleotide excision repair. Nucleic Acids Res 29, 872-879

Geißler M, Graeven U: Das kolorektale Karzinom. 1. Auflage. Georg Thieme Verlag, Stuttgart 2005

Grube D (2004): Constants and variables in immunohistochemistry. Arch Histol Cytol 67, 115-134

Hermanek P (1995): pTNM and residual tumor classifications: problems of assessment and prognostic significance. World J Surg 19, 184-190

Hermanek P, Gall FP (1986): Early (microinvasive) colorectal carcinoma. Pathology, diagnosis, surgical treatment. Int J Colorectal Dis 1, 79-84

Hermanek P, Hermanek PJ (2000): Role of the surgeon as a variable in the treatment of rectal cancer. Semin Surg On 19, 329-35

Hermanek P, Mansmann U (2001): [Criteria for evaluating prognostic factors]. Chirurg 72, 474-480

Hohenberger W, Lahmer G, Fietkau R, Croner RS, Merkel S, Gohl J, Sauer R (2009): [Neoadjuvant radiochemotherapy for rectal cancer]. Chirurg 80, 294-302

Hu H, Krasinskas A, Willis J (2011): Perspectives on current tumor-node-metastasis (TNM) staging of cancers of the colon and rectum. Semin Oncol 38, 500-510

Imperiale TF, Wagner DR, Lin CY, Larkin GN, Rogge JD, Ransohoff DF (2000): Risk of advanced proximal neoplasms in asymptomatic adults according to the distal colorectal findings. N Engl J Med 343, 169-174

Ishibashi H, Suzuki T, Suzuki S, Moriya T, Kaneko C, Takizawa T, Sunamori M, Handa M, Kondo T, Sasano H (2003): Sex steroid hormone receptors in human thymoma. J Clin Endocrinol Metab 88, 2309-2317

Jemal A, Bray F, Center MM, Ferlay J, Ward E, Forman D (2011): Global cancer statistics. CA Cancer J Clin 61, 69-90

Jiang JW, Liang XH, Zhou XL, Huang RF, Chu ZH, Zhan Q (2012): ERCC1 expression as a prognostic and predictive factor in patients with non-small cell lung cancer: a meta-analysis. Mol Biol Rep 39, 6933-6942

Junginger T, Hermanek P (2008): [Problems in the treatment of upper rectal carcinoma]. Chirurg 79, 327-339

Kanemitsu Y, Komori K, Ishiguro S, Watanabe T, Sugihara K (2012): The Relationship of Lymph Node Evaluation and Colorectal Cancer Survival After Curative Resection: A Multi-Institutional Study. Ann Surg Oncol 19, 2169-2177

Kim SH, Kwon HC, Oh SY, Lee DM, Lee S, Lee JH, Roh MS, Kim DC, Park KJ, Choi HJet al. (2009): Prognostic value of ERCC1, thymidylate synthase, and glutathione S-transferase pi for 5-FU/oxaliplatin chemotherapy in advanced colorectal cancer. Am J Clin Oncol 32, 38-43

Klos CL, Shellito PC, Rattner DW, Hodin RA, Cusack JC, Bordeianou L, Sylla P, Hong TS, Blaszkowsky L, Ryan DPet al. (2010): The effect of neoadjuvant chemoradiation therapy on the prognostic value of lymph nodes after rectal cancer surgery. Am J Surg 200, 440-445

Knudson AG, Jr. (1970): Genetics and cancer. Postgrad Med 48, 70-74

Krones CJ, Stumpf M, Schumpelick V (2009): [Surgery for rectal cancer]. Chirurg 80, 303-310

Kuremsky JG, Tepper JE, Mcleod HL (2009): Biomarkers for response to neoadjuvant chemoradiation for rectal cancer. Int J Radiat Oncol Biol Phys 74, 673-688

Lang G: Histotechnik. 1. Auflage, Springer-Verlag, Wien 2006

Langer C, Liersch T, Markus P, Suss M, Ghadimi M, Fuzesi L, Becker H (2002): Transanal endoscopic microsurgery (TEM) for minimally invasive resection of rectal adenomas and "Low-risk" carcinomas (uT1, G1 - 2). Z Gastroenterol 40, 67-72

Langer C, Liersch T, Suss M, Siemer A, Markus P, Ghadimi BM, Fuzesi L, Becker H (2003): Surgical cure for early rectal carcinoma and large adenoma: transanal endoscopic microsurgery (using ultrasound or electrosurgery) compared to conventional local and radical resection. Int J Colorectal Dis 18, 222-229

Leibl S, Tsybrovskyy O, Denk H (2003): How many lymph nodes are necessary to stage early and advanced adenocarcinoma of the sigmoid colon and upper rectum? Virchows Arch 443, 133-138

Liersch T, Becker H, Langer C (2007): Rektumkarzinom. Allgemeine und Viszeralchirurgie up2date 1, 41-69

Liersch T, Langer C, Ghadimi BM, Becker H (2005): Aktuelle Behandlungsstrategien beim Rektumkarzinom. Chirurg 76, 309-334

Lynch HT, De La Chapelle A (2003): Hereditary colorectal cancer. N Engl J Med 348, 919-932

Mandel JS, Bond JH, Church TR, Snover DC, Bradley GM, Schuman LM, Ederer F (1993): Reducing mortality from colorectal cancer by screening for fecal occult blood. Minnesota Colon Cancer Control Study. N Engl J Med 328, 1365-1371

Mandel JS, Church TR, Bond JH, Ederer F, Geisser MS, Mongin SJ, Snover DC, Schuman LM (2000): The effect of fecal occult-blood screening on the incidence of colorectal cancer. N Engl J Med 343, 1603-1607

Mc Neil EM, Melton DW (2012): DNA repair endonuclease ERCC1-XPF as a novel therapeutic target to overcome chemoresistance in cancer therapy. Nucleic Acids Res 40, 1-15

M.E.R.C.U.R.Y.: M.E.R.C.U.R.Y. Project (Magnetic Resonance Imaging and Rectal Cancer European Equivalence Study) Study Protocol (Study Coordinator I. Daniels, FRCS, Pelican Centre, North Hampshire Hospital, Basingstoke, Hampshire, UK, 2002

Muto T, Bussey HJ, Morson BC (1975): The evolution of cancer of the colon and rectum. Cancer 36, 2251-2270

Neumann H, Vieth M, Langner C, Neurath MF, Mudter J (2011): Cancer risk in IBD: how to diagnose and how to manage DALM and ALM. World J Gastroenterol 17, 3184-3191

Nicholls RJ, Mason AY, Morson BC, Dixon AK, Fry IK (1982): The clinical staging of rectal cancer. Br J Surg 69, 404-409

Nomura AM, Wilkens LR, Murphy SP, Hankin JH, Henderson BE, Pike MC, Kolonel LN (2008): Association of vegetable, fruit, and grain intakes with colorectal cancer: the Multiethnic Cohort Study. Am J Clin Nutr 88, 730-737

Pirro N, Pignodel C, Cathala P, Fabbro-Peray P, Godlewski G, Prudhomme M (2008): The number of lymph nodes is correlated with mesorectal morphometry. Surg Radiol Anat 30, 297-302

Reardon JT, Sancar A (2002): Molecular anatomy of the human excision nuclease assembled at sites of DNA damage. Mol Cell Biol 22, 5938-5945

Riedl T, Hanaoka F, Egly JM (2003): The comings and goings of nucleotide excision repair factors on damaged DNA. EMBO J 22, 5293-5303

Rödel C, Liersch T, Becker H, Fietkau R, Hohenberger W, Hothorn T, Graeven U, Arnold D, Lang-Welzenbach M, Raab HRet al. (2012): Preoperative chemoradiotherapy and postoperative chemotherapy with fluorouracil and oxaliplatin versus fluorouracil alone in locally advanced rectal cancer: initial results of the German CAO/ARO/AIO-04 randomised phase 3 trial. Lancet Oncol 13, 679-687

Sandritter W, Beneke G: Allgemeine Pathologie. F. K. Schattauer Verlag, Stuttgart 1974

Sauer R, Becker H, Hohenberger W, Rödel C, Wittekind C, Fietkau R, Martus P, Tschmelitsch J, Hager E, Hess CFet al. (2004): Preoperative versus postoperative chemoradiotherapy for rectal cancer. N Engl J Med 351, 1731-1740

Sauer R, Liersch T, Merkel S, Fietkau R, Hohenberger W, Hess C, Becker H, Raab HR, Villanueva MT, Witzigmann Het al. (2012): Preoperative versus postoperative chemoradiotherapy for locally advanced rectal cancer: results of the German CAO/ARO/AIO-94 randomized phase III trial after a median follow-up of 11 years. J Clin Oncol 30, 1926-1933

Schmiegel W, Pox C, Reinacher-Schick A, Adler G, Arnold D, Fleig W, Folsch UR, Fruhmorgen P, Graeven U, Heinemann Vet al. (2010): S3 guidelines for colorectal carcinoma: results of an evidence-based consensus conference on February 6/7, 2004 and June 8/9, 2007 (for the topics IV, VI and VII). Z Gastroenterol 48, 65-136

Seidensticker P, Schmiegel W (1998): [Colorectal carcinoma. Prevention and early detection]. Internist 39, 509-18

Shivji MK, Podust VN, Hubscher U, Wood RD (1995): Nucleotide excision repair DNA synthesis by DNA polymerase epsilon in the presence of PCNA, RFC, and RPA. Biochemistry 34, 5011-5017

Siegel R, Naishadham D, Jemal A (2012): Cancer statistics, 2012. CA Cancer J Clin 62, 10-29

Siegenthaler W, Blum HE: Klinische Pathophysiologie. 9. Auflage, Georg Thieme Verlag, Stuttgart 2006

Simon JB (2000): Screening colonoscopy: is it time? Cmaj 163, 1277-1278

Sprenger T, Rothe H, Becker H, Beissbarth T, Homayounfar K, Gauss K, Kitz J, Wolff H, Scheel AH, Ghadimi Met al. (2013): Lymph node metastases in rectal cancer after preoperative radiochemotherapy: impact of intramesorectal distribution and residual micrometastatic involvement. Am J Surg Pathol 37, 1283-1289

Sprenger T, Rothe H, Homayounfar K, Beissbarth T, Ghadimi BM, Becker H, Liersch T (2010): Preoperative chemoradiotherapy does not necessarily reduce lymph node retrieval in rectal cancer specimens-results from a prospective evaluation with extensive pathological work-up. J Gastrointest Surg 14, 96-103

Taylor CR, Levenson RM (2006): Quantification of immunohistochemistry--issues concerning methods, utility and semiquantitative assessment II. Histopathology 49, 411-424

Tsodikov OV, Enzlin JH, Scharer OD, Ellenberger T (2005): Crystal structure and DNA binding functions of ERCC1, a subunit of the DNA structure-specific endonuclease XPF-ERCC1. Proc Natl Acad Sci U S A 102, 11236-11241

Usanova S, Piee-Staffa A, Sied U, Thomale J, Schneider A, Kaina B, Koberle B (2010): Cisplatin sensitivity of testis tumour cells is due to deficiency in interstrand-crosslink repair and low ERCC1-XPF expression. Mol Cancer 9, 248

Van Vuuren AJ, Appeldoorn E, Odijk H, Yasui A, Jaspers NG, Bootsma D, Hoeijmakers JH (1993): Evidence for a repair enzyme complex involving ERCC1 and complementing activities of ERCC4, ERCC11 and xeroderma pigmentosum group F. EMBO J 12, 3693-3701

Vilmar A, Garcia-Foncillas J, Huarriz M, Santoni-Rugiu E, Sorensen JB (2012): RT-PCR versus immunohistochemistry for correlation and quantification of ERCC1, BRCA1, TUBB3 and RRM1 in NSCLC. Lung cancer 75, 306-312

Vorwerk H, Liersch T, Rothe H, Ghadimi M, Christiansen H, Hess CF, Hermann RM (2009): Gold markers for tumor localization and target volume delineation in radiotherapy for rectal cancer. Strahlenther Onkol 185, 127-133

Wittekind C, Sobin LH: TNM. Classification of malignant tumours. 6. Auflage, Wiley-Liss-Verlag, New York 2002

Wittekind C, Tannapfel A (2003): [Regression grading of colorectal carcinoma after preoperative radiochemotherapy. An inventory]. Pathologe 24, 61-65

Wittekind C, Compton C, Quirke P, Nagtegaal I, Merkel S, Hermanek P, Sobin LH (2009): A uniform residual tumor (R) classification: integration of the R classification and the circumferential margin status. Cancer 115, 3483-3488

Wittekind C, Meyer HJ: TNM Klassifikation maligner Tumore. 7. Auflage, Wiley-VCH-Verlag GmbH, Weinheim 2010

8 Erratum und Anmerkungen

Erratum und Anmerkungen

zur Dissertation von Korbinian Andreas Gauß zum Thema
ERCC1-Expression unter 5-FU- und Oxaliplatin-basierter multimodaler Therapie beim Rektumkarzinom (cUICC-Stadien II und III) – Potentielle prädiktive und prognostische Bedeutung

- Seite 64, Abbildung 26:
  Korrektur der Legende der rechten Kaplan-Meier-Kurve: Hohe Expression; n=35; Niedrige Expression; n=18.

Vom Autor eingereicht am 22.01.2014