Aus der Klinik für Kardiologie und Pneumologie
(Prof. Dr. med. G. Hasenfuß)
im Zentrum Innere Medizin
der Medizinischen Fakultät der Universität Göttingen

Untersuchung der systemischen und parakrinen Wirkungen von Leptin auf die Neointimabildung nach experimenteller Gefäßverletzung im Mausmodell

INAUGURAL – DISSERTATION
zur Erlangung des Doktorgrades

der Medizinischen Fakultät der
Georg-August-Universität zu Göttingen

vorgelegt von
Norman Eschholz
aus
Berlin

Göttingen 2015

Dekan:	Prof. Dr. rer. nat. Heyo Klaus Kroemer
I. Berichterstatterin:	Prof. Dr. med. Katrin Schäfer
II. Berichterstatter/in:	Prof. Dr. med. Jörg Wilting
Promotor:	Prof. Dr. med. Martin Oppermann
Tag der mündlichen Prüfung:	05.04.2016

Publiziert in *Arteriosclerosis Thrombosis Vascular Biology Mai 2013*:

Schroeter MR, Eschholz N, Herzberg S, Jerchel I, Leifheit-Nestler M, Czepluch FS, Chalikias G, Konstantinides S, Schäfer K. Leptin-Dependent and Leptin-Independent Paracrine Effects of Perivascular Adipose Tissue on Neointima Formation. *Arterioscler Thromb Vasc Biol* 2013; 33 (5): 980-987.

INHALTSVERZEICHNIS

INHALTSVERZEICHNIS ..... **I**

TABELLENVERZEICHNIS ..... **IV**

ABBILDUNGSVERZEICHNIS ..... **V**

ABKÜRZUNGSVERZEICHNIS ..... **VII**

1 EINLEITUNG **1**

1.1 Adipositas und mögliche Folgeerkrankungen im kardiovaskulären System **1**

1.1.1 Epidemiologie der Adipositas 1

1.1.2 Kardiovaskulärer Risikofaktor Adipositas 2

1.2 Pathomechanismen des kardiovaskulären Risikofaktors viszerale und perivaskuläre Adipositas **4**

1.2.1 Auswirkungen der viszeralen Adipositas auf das kardiovaskuläre System 4

1.2.2 Mögliche Wirkungen des PVAT auf die benachbarte Gefäßwand 5

1.3 Atherosklerose und Restenose **7**

1.4 Leptin – ein zentrales Hormon des Fettgewebes **8**

1.4.1 Eigenschaften von Leptin und seinem spezifischen Rezeptor 8

1.4.2 Wirkungen von Leptin im kardiovaskulären System 10

1.4.3 Hyperleptinämie bei Adipositas und die Folgen für das kardiovaskuläre System 11

1.4.4 Parakrine Wirkung von Leptin im PVAT 12

1.5 Ziel der experimentellen Studie - Fragestellung **13**

2 MATERIAL UND METHODEN **15**

2.1 Verwendete Materialien und Geräte **15**

2.1.1 Reagenzien 15

2.1.2 Materialien 16

2.1.3 Geräte 17

2.1.4 Programme 17

2.1.5 Puffer und Lösungen 17

2.1.5.1 Gewebefärbungen 17

2.1.6 Diäten für Versuchstiere 18

2.1.6.1 Normale Tiernahrung - NC 18

2.1.6.2 Hochfettdiät mit 45%-igem Fettanteil - HFD 18

2.2 Experimentelle Untersuchungen im Tiermodell **18**

2.2.1 Versuchstiere 18

2.2.1.1 Allgemeine Angaben 18

2.2.1.2 Spezielle Angaben 19

2.2.2 Versuchsablauf 19

2.2.3 Das Eisen-(III)-chloridmodell zur experimentellen Gefäßverletzung 22

2.2.3.1 Anästhesie 22

2.2.3.2 Präparation der Arteria carotis communis sinister ... 23
2.2.3.3 Entnahme der Arteria carotis communis sinister ... 24
2.2.4 Herstellung von Pluronic F-127-Gel ... 25
2.2.5 Präparation der adenoviralen Vektoren ... 25
2.2.6 Transplantation von VAT ... 26
2.2.7 Tierschutzantrag und Genehmigung ... 26
2.3 Messungen im Serum ... 27
2.3.1 Bestimmung von Leptin im Serum ... 27
2.4 Histologische Analyse der Arteria carotis communis sinister ... 27
2.4.1 Herstellung von Paraffinschnitten ... 27
2.4.2 Histologische Untersuchungen ... 28
2.4.2.1 Verhoeff's Elastica-Färbung zur Darstellung der elastischen Laminae ... 28
2.4.2.2 Öl-Rot-O-Färbung zur Beurteilung des transplantierten Fettgewebes ... 29
2.4.3 Immunhistochemie ... 29
2.4.3.1 Allgemeines Färbeprotokoll zum Nachweis von Leptin, PCNA und α-Aktin ... 29
2.4.3.2 Spezifische Immunfärbeprotokolle ... 30
2.4.3.3 Auswertung ... 31
2.4.4 Immunfluoreszenzfärbungen ... 32
2.4.4.1 4′,6-Diamidin-2-Phenylindol-Färbung zur Zellkernmarkierung ... 32
2.4.4.2 Allgemeines Färbeprotokoll zum Nachweis von F4/80, CD3, CD31, α-Aktin, FSP-1 und Perilipin ... 32
2.4.4.3 Spezifische Immunfärbeprotokolle ... 33
2.4.4.4 Auswertung ... 35
2.5 Morphometrische Auswertung ... 35
2.5.1 Ausmessen eines Arterienquerschnitts mit sichtbarer Gefäßverletzung ... 35
2.5.2 Auswertung ... 36
2.6 Proliferation von Muskelzellen der Gefäßwand / *in vitro*-Analysen ... 37
2.6.1 Herstellung von konditioniertem Medium aus VAT ... 37
2.6.2 Proliferationsassay für Gefäßmuskelzellen ... 37
2.6.3 Auswertung ... 38
2.7 Statistische Auswertung ... 38

3 ERGEBNISSE ... 40
3.1 HFD-induzierte Hyperleptinämie – Gruppe I ... 40
3.1.1 Auswirkung von HFD ... 40
3.1.1.1 Körpergewicht ... 40
3.1.1.2 Leptinspiegel im Serum ... 41
3.1.2 Neointimabildung ... 42
3.2 Perivaskuläre Überexpression von Leptin – Gruppe II ... 44
3.2.1 Systemische und parakrine Ausbreitung adenoviraler Vektoren ... 45
3.2.1.1 Analyse der systemischen Expression der adenoviralen cDNA ... 45
3.2.1.2 Detektion der adenoviralen Vektoren ... 45
3.2.1.3 Analyse der Virustransfektion spezifischer vaskulärer Zellen ... 46
3.2.2 Parakrine Effekte der Überexpression von Leptin bei WT-Mäusen ... 47
3.2.2.1 Körpergewicht ... 47
3.2.2.2 Leptinspiegel im Serum ... 48
3.2.2.3 Überexpression von Leptin ... 48
3.2.2.4 Proliferation von Zellen der Gefäßwand ... 49
3.2.2.5 Neointimabildung ... 50

3.2.3 Parakrine Effekte der Überexpression von Leptin bei db/db-Mäusen 52
3.2.3.1 Körpergewicht 52
3.2.3.2 Neointimabildung 53
3.3 Diät-induziertes Übergewicht und Effekt auf die Leptin-Expression in VAT und PVAT55
3.3.1 Übergewicht und Hyperleptinämie 55
3.3.2 Untersuchungen des VAT 56
3.3.3 Untersuchungen des PVAT 57
3.4 Transplantation von VAT – Gruppe III 57
3.4.1 Integration des transplantierten VAT in das perivaskuläre Gewebe 58
3.4.2 Transplantation des VAT von WT-Mäusen 59
3.4.2.1 Körpergewicht 59
3.4.2.2 Leptinspiegel im Serum 60
3.4.2.3 Neointimabildung 60
3.4.3 Transplantation des VAT von ob/ob-Mäusen 62
3.4.3.1 Körpergewicht 62
3.4.3.2 Leptinspiegel im Serum 62
3.4.3.3 Neointimabildung 63
3.5 Proliferation glatter Gefäßmuskelzellen - *in vitro* 65
3.5.1 Wirkung von Leptin auf glatte Gefäßmuskelzellen 65
3.5.2 Wirkung von CdM auf glatte Gefäßmuskelzellen 66

4 DISKUSSION 68
4.1 Hyperleptinämie wirkt auf die Neointimabildung 70
4.2 Perivaskuläres Leptin wirkt auf die Neointimabildung 71
4.3 Einfluss des PVAT als parakrines Organ 76
4.4 CdM aus VAT beeinflusst die Proliferation von glatten Gefäßmuskelzellen – in vitro.... 79
4.5 Limitationen der Arbeit 80
4.6 Ausblick 81

5 ZUSAMMENFASSUNG 82

6 LITERATURVERZEICHNIS 84

DANKSAGUNG 97

LEBENSLAUF 98

TABELLENVERZEICHNIS

1.1 Einteilung des Körpergewichtes und Bezeichnung über den BMI 1
2.1 Verwendete Diäten 18
2.2 Übersicht über die Versuchsgruppen und ihre jeweiligen Eigenschaften 20
2.3 Antikörper für den immunhistochemischen Nachweis von Leptin 31
2.4 Antikörper für den immunhistochemischen Nachweis von PCNA 31
2.5 Antikörper für den immunhistochemischen Nachweis von α-Aktin 31
2.6 Reagenz der DAPI-Färbung 32
2.7 Antikörper für die F4/80-Immunfluoreszenzfärbung 33
2.8 Antikörper für die CD3-Immunfluoreszenzfärbung 33
2.9 Antikörper für die α-Aktin-Immunfluoreszenzfärbung 34
2.10 Antikörper für die FSP-1-Immunfluoreszenzfärbung 34
2.11 Antikörper für die CD31-Immunfluoreszenzfärbung 34
2.12 Antikörper für die Perilipin-Immunfluoreszenzfärbung 35
3.1 Anzahl der Versuchstiere, Körpergewicht und Leptinspiegel im Serum Gruppe I 41
3.2 Anzahl der Versuchstiere, Körpergewicht und Leptinspiegel im Serum Gruppe II 48
3.3 Anzahl der Versuchstiere, Körpergewicht und Leptinspiegel im Serum Gruppe III 60
3.4 Anzahl der Versuchstiere, Körpergewicht und Leptinspiegel im Serum Gruppe III 63

ABBILDUNGSVERZEICHNIS

1.1 Diagramm zur Verteilung von Übergewicht und Adipositas in der Bevölkerung Deutschlands 2
1.2 Schematische Darstellung der Folgen von Adipositas auf den Organismus und im Speziellen auf das Gefäßsystem ... 5
1.3 Darstellung des Leptinproteins in seiner physiologisch gefalteten Form ... 9
1.4 Molekulare Darstellung des Leptinrezeptors ... 9
2.1 Schematische Darstellung der Behandlung mit adenoviralen Vektoren ... 21
2.2 Schematische Darstellung des Transplantationsmodells ... 22
2.3 Präparation der experimentellen Gefäßverletztung an der Arteria carotis communis sinister. . 24
2.4 Schematische Darstellung der Schnitte durch die Gefäßwandschichten 21 Tage nach der Gefäßverletzung ... 28
2.5 Auflistung der ermittelten Messwerte und Ergebnis nach Durchführung der Verhoeff's Elastica-Färbung ... 36
3.1 Körpergewicht der Versuchstiere Gruppe I ... 41
3.2 Leptinspiegel im Serum der Versuchstiere Gruppe I ... 41
3.3 Zusammenfassung der morphometrischen Auswertung Gruppe I ... 42
3.4 Zusammenfassung der morphometrischen Auswertung der Lamina externa Gruppe I ... 43
3.5 Repräsentative Bilder der Neointimabildung Gruppe I ... 44
3.6 Repräsentative Bilder zur Detektion von GFP ... 45
3.7 Repräsentative Bilder zur Detektion von GFP im vaskulären und perivaskulären Gewebe ... 46
3.8 Repräsentative Bilder zur Detektion von GFP im PVAT nach Virustransfektion ... 46
3.9 Repräsentative Bilder nach immunhistochemischer Anfärbung von Leptin ... 48
3.10 Proliferierende Zellen innerhalb der Gefäßwandschichten ... 49
3.11 Repräsentative Bilder nach immunhistochemischer Anfärbung von PCNA ... 50
3.12 Zusammenfassung der morphometrischen Auswertung der Neointima und der Lumenstenose Gruppe II ... 50
3.13 Zusammenfassung der morphometrischen Auswertung der Media und des Intima-Media-Verhältnis Gruppe II ... 51
3.14 Repräsentative Bilder der Neointimabildung Gruppe II ... 51
3.15 Zusammenfassung der morphometrischen Auswertung der Lamina externa ... 52
3.16 Körpergewicht zum Zeitpunkt der Gewebeentnahme Gruppe II ... 52
3.17 Zusammenfassung der morphometrischen Auswertung der Neointima und der Lumenstenose Gruppe II ... 53
3.18 Zusammenfassung der morphometrischen Auswertung der Media und des Intima-Media-Verhältnis Gruppe II ... 54
3.19 Zusammenfassung der morphometrischen Auswertung der Lamina externa Gruppe II ... 54
3.20 Repräsentative Bilder der Neointimabildung in *db/db*-Mäusen ... 55
3.21 Expression von Leptin im VAT. Repräsentative Bilder nach immunhistochemischer Färbung von Leptin im VAT ... 56
3.22 Zusammenfassung der Ergebnisse zur mRNA-Expression und zur Proteinkonzentration von Leptin im VAT ... 56
3.23 Repräsentative Bilder der Leptinexpression im PVAT von WT+HFD-Mäusen ... 57
3.24 Zusammenfassung der Ergebnisse zur mRNA-Expression und zur Proteinkonzentration von Leptin im PVAT ... 57
3.25 Makroskopische Bilder des vaskularisierten und vitalen VAT bei Gewebeentnahme ... 58
3.26 Fluoreszenzfärbung mit DAPI zur Kernanfärbung ... 59

3.27 Histologische Färbung mit Öl-Rot-O zum Zeitpunkt der Gewebeentnahme 59
3.28 Zusammenfassung der morphometrischen Auswertung der Neointima und der Lumenstenose Gruppe III 61
3.29 Zusammenfassung der morphometrischen Auswertung der Media und des Intima-Media-Verhältnis Gruppe III 61
3.30 Zusammenfassung der morphometrischen Auswertung Lamina externa Gruppe III 62
3.31 Repräsentative Bilder der Neointimabildung Gruppe III 62
3.32 Zusammenfassung der morphometrischen Auswertung der Neointima und der Lumenstenose Gruppe III 63
3.33 Zusammenfassung der morphometrischen Auswertung der Media und des Intima-Media-Verhältnis Gruppe III 64
3.34 Zusammenfassung der morphometrischen Auswertung Lamina externa Gruppe III 64
3.35 Repräsentative Bilder der Neointimabildung Gruppe III 65
3.36 Zusammenfassung der photometrischen Auswertung zur Wirkung von Leptin auf glatte Gefäßmuskelzellen 66
3.37 Zusammenfassung der photometrischen Auswertung zur Wirkung von CdM auf glatte Gefäßmuskelzellen 67

ABKÜRZUNGSVERZEICHNIS

AB-Diluent	Antikörper-Verdünnungsmedium
ABC-Link	Avidin-Biotin-Complex-Lösung
AEC-Chromogen	3-Amino-9-Ethylcarbazol-Chromogen
AHA	*American Heart Association*
aqua dest.	destilliertes Wasser
BMI	Body-Mass-Index
cDNA	komplementäre Desoxyribonukleinsäure
CdM	konditioniertes Medium - *conditioned medium*
CrP	C-reaktives Protein
DAPI	4′,6-Diamidino-2-Phenylindol
DNA	Desoxyribonukleinsäure – *deoxyribonucleic acid*
ELISA	Enzym-gekoppelter Immunadsorptionsassay
GFP	grün fluoreszierendes Protein - *green fluorescent protein*
HFD	Hochfettdiät - *high fat diet*
IL-6	Interleukin-6
KG	Körpergewicht
KHK	koronare Herzkrankheit
MCP-1	Monozyten-chemotaktisches Protein-1
NaCl	Natriumchlorid
NC	reguläres Nagetierfutter - *normal rodent chow*
NGS	normales Ziegenserum
NO	Stickstoffmonoxid – *nitric oxide*
NRS	normales Kaninchenserum
OP	Operation
PBS	phosphatgepufferte Salzlösung
PCNA	Antigen des proliferierenden Zellkern - *proliferating cell nuclear antigen*
PFU	Plaque-formende Einheit - *plaque forming unit*
PVAT	perivaskuläres Fettgewebe
RT	Raumtemperatur
TGF-β	Transformierender Wachstumsfaktor-beta - *transforming growth factor-beta*
TNF-α	Tumornekrosefaktor-alpha
UMG	Universitätsmedizin Göttingen
VAT	viszerales Fettgewebe
WHO	Weltgesundheitsorganisation - *World Health Organisation*
WT	Wildtyp
ZTE	Zentrale Tierexperimentelle Einrichtung

1 EINLEITUNG

1.1 Adipositas und mögliche Folgeerkrankungen im kardiovaskulären System

1.1.1 Epidemiologie der Adipositas

In den vergangenen Jahrzehnten konnte ein rasanter Anstieg an übergewichtigen und adipösen Menschen in der Weltbevölkerung beobachtet werden. Adipositas bezeichnet einen erhöhten Anteil der Fettmasse am Körpergewicht. Zur Ermittlung von Normal- bzw. Übergewicht dient der *Body-Mass-Index* (BMI), der als Quotient aus Körpergewicht und Körpergröße zum Quadrat berechnet wird. Laut Definition der *World Health Organization* (WHO) ist eine Person normalgewichtig, wenn ihr BMI zwischen 18,5 und 24,9 kg/m^2 beträgt. Von Übergewicht wird gesprochen, wenn der BMI zwischen 25 und 29,9 kg/m^2 liegt. Ab einem BMI von 30 kg/m^2 besteht *per definitionem* eine Adipositas, die nochmals in drei Schweregrade unterteilt wird. In Tab. 1.1 ist die genaue Einteilung der WHO dargestellt.

Bezeichnung	BMI
Normalgewicht	18,5 – 24,9 kg/m^2
Übergewicht	25,0 – 29,9 kg/m^2
Adipositas Grad I	30,0 – 34,9 kg/m^2
Adipositas Grad II	35,0 – 39,9 kg/m^2
Adipositas Grad III	> 40 kg/m^2

Tab. 1.1 Einteilung des Körpergewichtes und Bezeichnung über den BMI. Für die asiatische Bevölkerung wurden gesonderte Grenzwerte festgelegt.

Bei der Entstehung der Adipositas wird eine primäre und sekundäre Form unterschieden. Vor allem Überernährung und körperliche Inaktivität tragen zur Entwicklung der primären Form bei, an der ca. 95% der Personen leiden. Zu dieser Form werden auch genetisch bedingte Erkrankungen, wie z.B. das Prader-Willi-Syndrom, gezählt. Die sekundäre Form entwickelt sich als Folge endokrinologischer (z.B. Morbus Cushing und Hypothyreose) oder zentral-nervöser Erkrankungen, wie z.B. bei Hirntumoren (Herold 2014).

In der europäischen Bevölkerung gelten 32-79% der Männer und 28-77% der Frauen als übergewichtig bzw. adipös (Branca et al. 2007). Die hohe Schwankung der Zahlen beruht auf der teilweisen Erfassung des Körpergewichtsstatus auf der Basis mündlicher Berichte und nicht aufgrund direkter, eigenhändiger Messungen. Die Prävalenz für Adipositas liegt bei Männern bei 5-23% und bei Frauen bei 7-36% (Branca et al. 2007). In Deutschland blieb die

Zahl der übergewichtigen Erwachsenen relativ konstant im Vergleich zu den Ergebnissen des Bundes-Gesundheitssurveys von 1998 (BGS98). Damals wiesen ca. 67% der Männer und ca. 53% der Frauen einen BMI von mehr als 24,9 kg/m^2 auf, wobei der Anteil der adipösen Personen bei 18,9% für die Männer und bei 22,5% für die Frauen lag (Robert Koch-Institut 2015). Dieser Anteil der adipösen deutschen Bevölkerung hat laut aktuellen Ergebnissen deutlich zugenommen. Im Vergleich zum BGS98 leiden laut den neuesten Erhebungen der Studie zur „Gesundheit Erwachsener in Deutschland“ (DEGS1) 23,3% der Männer und 23,9% der Frauen an Adipositas (Mensink et al. 2013) (Abb. 1.1).

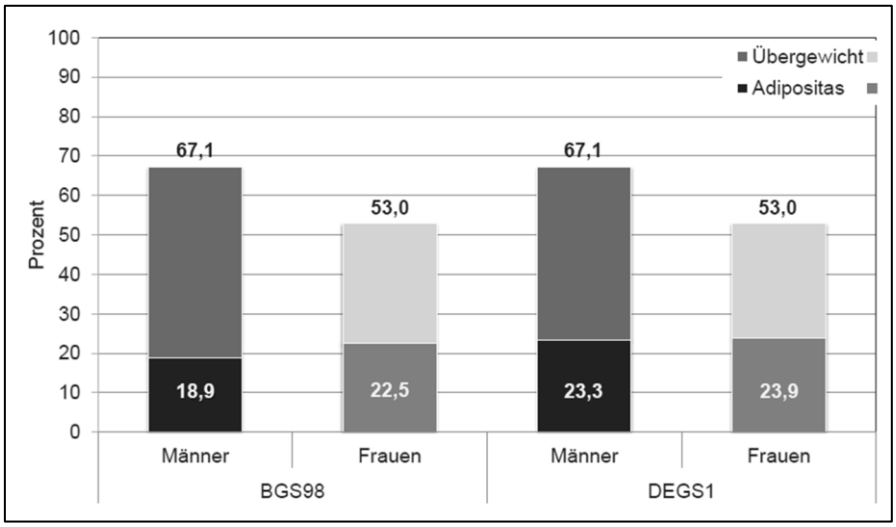

Abb. 1.1 Diagramm zur Verteilung von Übergewicht und Adipositas in der Bevölkerung Deutschlands. Abb. aus Mensink et al. 2013.

1.1.2 Kardiovaskulärer Risikofaktor Adipositas

Adipositas *per se* gilt nicht als eigenständiges Krankheitsbild, ist jedoch durch die häufig assoziierten Folgeerkrankungen mit einem hohen Krankheitswert verbunden. Dabei stellt eine wesentliche Komplikation der Adipositas das Metabolische Syndrom dar. Laut einer aktuellen Erklärung der *American Heart Association* (AHA) sind drei von fünf der folgenden Kriterien ausreichend, um den Verdacht auf das Vorliegen eines metabolischen Syndroms zu erhärten: Das Auftreten von stammbetonter Adipositas gemessen über den Bauchumfang in cm (wobei länderspezifische Definitionen Anwendung finden), ein Triglyzeridspiegel von mehr als 150 mg/dl, ein HDL-Spiegel von niedriger als 40 mg/dl bei Männern und 50 mg/dl bei Frauen, ein Blutdruck von systolisch mehr als 130 mmHg und/oder diastolisch mehr als 85 mmHg sowie ein Nüchternglukosewert von über 100 mg/dl (Alberti et al. 2009).

Manson et al. haben bereits 1990 in einer prospektiven Studie unter Frauen mittleren Alters festgestellt, dass Adipositas einen Risikofaktor für die Entstehung einer koronaren

Herzkrankheit (KHK) darstellt. Eine Meta-Analyse von Guh et al. von 2009 analysierte die Ergebnisse von 89 Studien, die das Auftreten von direkten Begleiterkrankungen bei Vorliegen von Übergewicht und Adipositas untersucht haben. So konnte in 11 Studien die KHK als direkte Begleiterkrankung der Adipositas aufgewiesen werden. Anhand von jeweils 4 weiteren Studien ist ein direkter Zusammenhang zu einer Blutdruckerhöhung oder einer zunehmenden Herzinsuffizienz unter Adipositas festgestellt worden. Interessanterweise stellte sich heraus, dass die Messung des Bauchumfanges einen genaueren Anhalt über das Risiko einer kardiovaskulären Erkrankung gibt als der gemessene BMI (Guh et al. 2009). Eine aktuelle Meta-Analyse von Flegal et al. von 2013, in der insgesamt fast drei Millionen Patienten berücksichtigt wurden, zeigte einen signifikanten Anstieg der Gesamtmortalität bei Personen, die einen BMI von größer als 30 kg/m^2 aufwiesen. Schon 2007 wurde von Flegal et al. publiziert, dass Adipositas, verbunden mit dem Auftreten von kardiovaskulären Erkrankungen, signifikant die Mortalität steigert. In dem umfassenden Report der AHA zur Herzkrankheit- und Schlaganfallstatistik (Go et al. 2013) wurde beschrieben, dass Übergewicht und Adipositas im Kindes- und Jugendalter mit einer erhöhten Prävalenz für kardiovaskuläre Risikofaktoren wie Hypertonus, Hyperlipidämie und Diabetes mellitus in der Adoleszenz vergesellschaftet sind. Zusätzlich wurde beschrieben, dass jede Steigerung des BMI um 5 kg/m^2 die Gesamtmortalität um etwa 30% erhöht, unabhängig vom Alter und Geschlecht der Person (Whitlock et al. 2009). Unterstützt wurde diese Beobachtung durch eine Untersuchung des *National Cardiovascular Data Registry* von 2011, die zeigte, dass Patienten mit Adipositas Grad III eine höhere Mortalität bei stationärer Behandlung eines stattgehabten ST-Strecken-Hebungsinfarktes aufwiesen als Patienten mit Adipositas Grad I (Das et al. 2011).

Im folgenden Kapitel wird auf die Rolle des viszeralen (VAT) und des perivaskulären Fettgewebes (PVAT) eingegangen, da Studien an übergewichtigen Personen eine signifikante Korrelation zwischen der Masse an perikardialen und periaortalen Fettgewebe und dem BMI sowie der Masse an VAT gezeigt haben (Iacobellis et al. 2003; Rosito et al. 2008; Schlett et al. 2009) und die perivaskuläre Akkumulation von Fettgewebe für die pathologischen kardiovaskulären Veränderungen bei Übergewicht und Adipositas (zumindest teilweise) verantwortlich gemacht werden.

1.2 Pathomechanismen des kardiovaskulären Risikofaktors viszerale und perivaskuläre Adipositas

Wie bereits im vorangegangen Kapitel beschrieben, stellt Adipositas einen bedeutenden kardiovaskulären Risikofaktor dar. In mehreren klinischen Studien ist deshalb das Risiko für Herz-Kreislauferkrankungen im Zusammenhang mit viszeraler und perivaskulärer Adipositas genauer untersucht worden, da die Zunahme an Körpergewicht mit einer Vermehrung von Adipozyten, den Zellen des Fettgewebes, und deren zellulärer Vergrößerung (Greenstein et al. 2009) einhergeht und deshalb vermutet wird, dass ihre Interaktion mit den benachbarten Blutgefäßen zu den pathologischen kardiovaskulären Veränderungen bei Adipositas beitragen könnte.

1.2.1 Auswirkungen der viszeralen Adipositas auf das kardiovaskuläre System

Der Anstieg der Masse des VAT geht laut verschiedenen klinischen Untersuchungen mit einem erhöhten kardiovaskulären Risiko einher (Després et al. 2008; Zhang et al. 2008). Dabei stellt laut Shimamoto et al. von 2013 die viszerale Adipositas keinen unabhängigen kardiovaskulären Risikofaktor dar, sondern nur bei Vorliegen zusätzlicher kardiovaskulärer Risikofaktoren und metabolischer Erkrankungen, wie z.B. Diabetes mellitus und Hyperlipidämie (Rosito et al. 2008). Weitere Untersuchungen des VAT von Probanden haben eine vermehrte Expression von Adipokinen wie Leptin und Zytokinen wie Tumornekrosefaktor-alpha (TNF-α) und Interleukin-6 (IL-6), nachgewiesen (Berg und Scherer 2005). Diese werden vermehrt von den hypertrophierten Adipozyten und/oder den eingewanderten Immunzellen produziert und wirken proinflammatorisch. Sie werden mitverantwortlich gemacht, dass sich bei Adipositas ein chronisch systemischer Entzündungszustand einstellt und sich damit das Risiko für kardiovaskuläre Erkrankungen erhöht (Gelber et al. 2008). Unterstützt wird diese Behauptung unter anderem durch die klinische Studie von Shamsuzzaman et al. von 2004, die eine unabhängige Assoziation von Leptin und C-reaktivem Protein (CrP), welches ebenfalls zu den proinflammatorischen Zytokinen gezählt wird, bei Gesunden, nicht medikamentös behandelten Probanden festgestellt haben. Von Bedeutung ist diese Beobachtung deshalb, weil das CrP unter Einfluss von IL-6 bei akuten Entzündungsprozessen vermehrt in der Leber synthetisiert wird (Grunfeld et al. 1996) und durch Leptin wiederum die Produktion von Zytokinen wie IL-6 induziert wird (Santos-Alvarez et al. 1999). Auch andere Krankheitsbilder, die mit einer vermehrten systemischen Inflammation einhergehen - wie Autoimmunerkrankungen, z.B. rheumatoide

Arthritis, Lupus erythematodes - sind mit einem erhöhten Risiko für kardiovaskuläre Erkrankungen assoziiert. Eine klinische Untersuchung bei dieser Patientengruppe hat ein erhöhtes Vorkommen von atherosklerotischen Plaques nachweisen können (Kao et al. 2003).

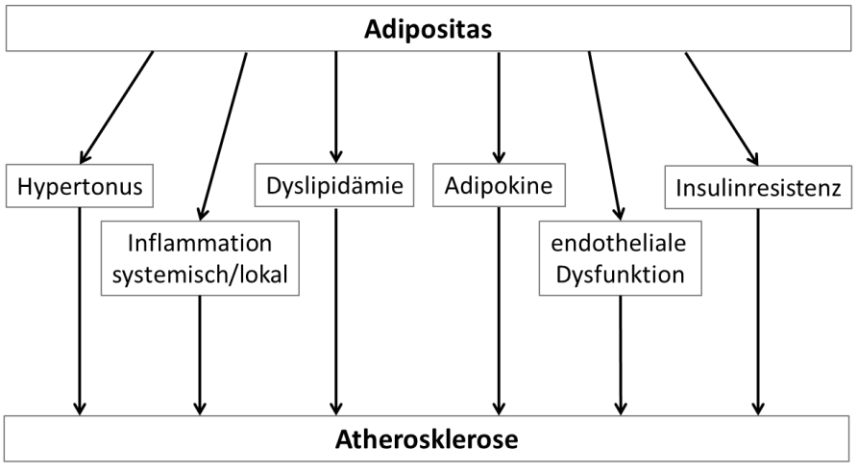

Abb. 1.2 Schematische Darstellung der Folgen von Adipositas auf den Organismus und im Speziellen auf das Gefäßsystem. Abb. modifiziert nach Thalmann und Meier 2007.

Nicht nur die Masse des VAT erhöht sich unter Adipositas, sondern auch die Größe des PVAT, welches ubiquitär um die Gefäße zu finden ist, wie z.B. um die *Aorta* und die Koronararterien. Im Weiteren werden nun die Rolle des PVAT und dessen möglicher Einfluss auf das kardiovaskuläre System beschrieben.

1.2.2 Mögliche Wirkungen des PVAT auf die benachbarte Gefäßwand

Das PVAT liegt der *Adventitia* mit einem Abstand von etwa 0,1 mm direkt an (Thalmann und Meier 2007). Damit besteht die Möglichkeit der direkten parakrinen Interaktion zwischen den Adipozyten und den Zellen der umliegenden Gefäßwand. Rosito et al. haben 2008 anhand von Daten der *Framingham*-Studie festgestellt, dass die Größenzunahme des PVAT mit Prädiktoren für kardiovaskuläre Erkrankungen korreliert und zusätzlich mit der Kalzifizierung von Gefäßen vergesellschaftet ist. Eine weitere klinische Untersuchung bei postmenopausalen Frauen bestätigte mittels Computertomografie die starke Assoziation des PVAT der Koronararterien mit dem Auftreten von Koronararterienkalzifizierung (Vos et al. 2008). Zusätzlich konnten Greif et al. 2009 in einer klinischen Studie zeigen, dass die Größe des PVAT um die Koronararterien direkt mit dem Ausmaß der Koronararteriensklerose korreliert. Damit wird die Hypothese unterstützt, dass epikardiales PVAT bei Adipositas die Entwicklung einer signifikanten Koronarsklerose fördert.

In experimentellen Untersuchungen des PVAT konnte - wie bereits beim VAT - ein Anstieg der Expression von Adipokinen und proinflammatorischen Zytokinen unter Adipositas gezeigt werden (Takaoka et al. 2009). Die lokale chemotaktische Aktivität dieser Mediatoren förderte die Einwanderung von Leukozyten aus der *Adventitia* in die Gefäßwand und damit möglicherweise die Ausbildung atherosklerotischer Gefäßveränderungen, wie es bei Mäusen unter einer Hochfettdiät gezeigt werden konnte (Henrichot et al. 2005). Ebenso wurde eine starke Infiltration von Makrophagen in das PVAT bei an kardiovaskulären Erkrankungen leidenden Personen nachgewiesen (Baker et al. 2006). Damit vergesellschaftet ist eine erhöhte lokale Inflammation (Zarkesh-Esfahani et al. 2001; Trayhurn et al. 2008), welche möglicherweise die Pathogenese von atherosklerotischen Gefäßwandveränderungen fördert. Damit wird dem PVAT eine wesentliche Rolle in der Entstehung von vaskulärer Inflammation bei Adipositas zugesprochen, die sich klinisch in der Entstehung von Atherosklerose äußert (Chatterjee et al. 2009) und sich bei zunehmenden Körpergewicht fördernd auf die Entstehung kardiovaskulärer Erkrankungen auswirkt (Henrichot et al. 2005).

Bereits 1991 wurde von Soltis und Cassis festgestellt, dass bei normalgewichtigen gesunden Personen das PVAT den Tonus der benachbarten Gefäßwand moduliert. Diese Hypothese ist durch weitere experimentelle Untersuchungen gesichert worden (Gao et al. 2007, Dubrovska et al. 2004). Schon 1986 konnte von Chignier und Eloy gezeigt werden, dass es allein durch die Entfernung der *Adventitia* zu einer Größenzunahme der *Intima* kommt. Es wird angenommen, dass unter Adipositas diese schützende Funktion des PVAT geschwächt wird. Die genauen Ursachen dieser Beobachtung sind bisher jedoch unklar (Aghamohammadzadeh et al. 2012). Eine mögliche Erklärung dafür könnte die in einer experimentellen Studie nachgewiesene zunehmende Hypoxie der Adipozyten durch die Größenzunahme der Zellen, die bereits beschriebene lokale Inflammation und der erhöhte oxidative Stress im Fettgewebe darstellen (Greenstein et al. 2009; Ketonen et al. 2010; Yamagishi et al. 2001). In einer neueren Studie von Takaoka et al. von 2009 wurde zusätzlich beschrieben, dass durch die Entfernung des endogenen PVAT und die Transplantation von VAT bzw. subkutanem Fettgewebe um die zuvor verletzte *Arteria femoralis* von Mäusen eine signifikante Lumenstenose nach der Gefäßverletzung zu beobachten war. Zuvor erhielten die Versuchstiere eine hochkalorische Diät. Dieses Ergebnis zeigt, dass dem PVAT eine mögliche Bedeutung bei der lokalen Beeinflussung der Gefäßwand und ihren pathologischen Veränderungen zugeordnet wird.

1.3 Atherosklerose und Restenose

Atherosklerose ist eine chronisch fortschreitende entzündliche Erkrankung der großen und mittelgroßen Arterien. Die zunehmende Akkumulation von Lipiden, glatten Gefäßmuskelzellen, Leukozyten und fibrösem Material innerhalb der Gefäßwand sind wesentliche pathologische Veränderungen, die die Atherosklerose kennzeichnen (Libby 2002).

Lipidansammlungen in der *Intima* der Gefäßwand werden als initiale Veränderungen bei der Entstehung der Atherosklerose angesehen (Stary et al. 1995). Freies Cholesterin in der Gefäßwand unterliegt bestimmten strukturellen Modifikationen. Es regt die Endothelzellen sowie andere Gefäßwandzellen an, Adhäsionsmoleküle, Chemokine und Wachstumsfaktoren zu sezernieren. Diese Stoffe locken vor allem Monozyten an, die in die *Intima* einwandern, modifiziertes Cholesterin phagozytieren und sich damit zu Schaumzellen differenzieren. Makroskopisch werden Ansammlungen lipidspeichernder Makrophagen als *fatty streaks* bezeichnet. Im Verlauf können Schaumzellen durch die zunehmende Lipidaufnahme untergehen. Dabei geben sie ihren fettreichen Inhalt zusammen mit den restlichen Zelltrümmern in den Extrazellulärraum ab und sammeln sich innerhalb einer bindegewebigen Kapsel, bestehend aus glatten Gefäßmuskelzellen und Extrazellulärmatrix, an. Diese Formation wird als atherosklerotische Plaque oder *Atherom* bezeichnet und führt zur Einengung des Gefäßlumens, welche als Stenose bezeichnet wird. Die Dicke der Kapsel und die Höhe des Fettanteils bestimmen die Stabilität und das Potential zur Ruptur: Je dünner die Kapsel und je größer der extrazelluläre Fettanteil, desto höher ist die Tendenz, dass die Kapsel aufreißt, den thrombogenen Inhalt in das Gefäßlumen abgibt und zur Bildung eines *Thrombus* führt. Dieser kann das Gefäßlumen lokal weiter einengen oder als *Embolus* eine arterielle Endstrombahn verlegen (Stary et al. 1995). Je nach Lokalisation der atherosklerotischen Plaques bildet dieser pathologische Prozess die Grundlage zur Entstehung von z.B. einem akutem Myokardinfarkt oder einem Schlaganfall.

Von einer Restenose wird gesprochen, wenn es nach einer erfolgreichen Behandlung einer signifikanten arteriellen Lumeneinengung durch die therapeutische Ballondilatation bzw. Einlage eines Stents zu einer erneuten Einengung des Gefäßabschnittes kommt. Dabei entwickelt sich eine verstärkte Neubildung der *Intima* und der *Media*, die in experimentellen Studien als *Neointima* bezeichnet wird. Sie gilt als Korrelat zur Entwicklung einer Restenose in humanen Arterien (Konstantinides et al. 2001a). Im Tiermodell wird dabei häufig die

Arteria carotis communis experimentell verletzt, um eine Gefäßverletzung zu erzeugen und damit die Bildung der *Neointima* anzuregen.

Schäfer et al. konnten 2004 in einer experimentellen Studie eine signifikante Zunahme der *Neointima* nachweisen, wenn ein erhöhter Serumspiegel des Adipokins Leptin vorlag. Zusätzliche Experimente zeigten eine verminderte Zunahme der *Neointima* nach experimenteller Gefäßverletzung, wenn in den Versuchstieren ein fehlerhaftes bzw. inaktives Leptinprotein oder ein nicht funktionsfähiger Leptinrezeptor, der sogenannte *ob*-Rezeptor, exprimiert wurde (Schäfer et al. 2004; Stephenson et al. 2003). In Anbetracht der erhöhten zirkulierenden Leptinspiegel bei Personen mit Übergewicht (Considine et al. 1996) könnte Leptin somit eine direkte Verbindung zum erhöhten kardiovaskulären Risiko bei Übergewicht bzw. Adipositas darstellen.

Im folgenden Kapitel wird nun näher auf das Hormon Leptin eingegangen und dargelegt, welche Rolle das Adipokin möglicherweise bei der Entstehung von pathologischen lokalen Gefäßwandveränderungen spielt.

1.4 Leptin – ein zentrales Hormon des Fettgewebes

1.4.1 Eigenschaften von Leptin und seinem spezifischen Rezeptor

Die Lokalisation und Struktur des humanen *ob*-Gens, welches für das Hormon Leptin kodiert, wurde erstmals von der Arbeitsgruppe um Jeffrey Friedman 1994 beschrieben. Das Kürzel *ob* steht für *obese*: fettleibig oder adipös. Das humane Gen befindet sich auf dem kurzen Arm von Chromosom 7 (Zhang et al. 1994) und ist homolog zu dem *ob*-Gen auf der DNA von Mäusen (Green et al. 1995). Leptin ist ein 167 Aminosäuren-langes Protein, das vor allem von Adipozyten produziert und sezerniert wird, jedoch auch von Zellen des Herzens und der Plazenta (Rajapurohitam et al. 2006, Purdham et al. 2004). Diese beiden Zelltypen produzieren jedoch weniger Leptin als die Adipozyten und sind nicht maßgeblich verantwortlich für die systemischen Serumspiegel des Hormons (Zhang et al. 1994). Durch die Zunahme der Masse des VAT kommt es zu einem Anstieg des Leptinspiegeles im Serum von adipösen Menschen und Tieren. Bei höheren Leptinspiegeln wird von einer Hyperleptinämie gesprochen, auf die später in diesem Kapitel genauer eingegangen wird.

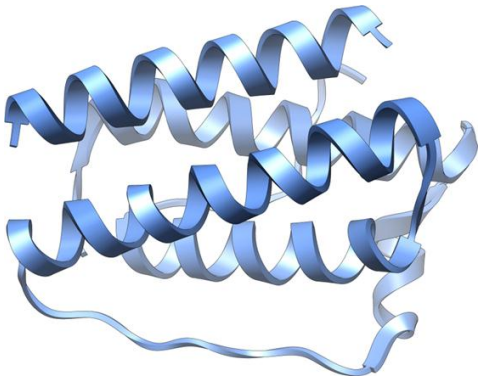

Abb. 1.3 Darstellung des Leptinproteins in seiner physiologisch gefalteten Form, nach Vossmann 2007**.**

Ein Hormon wirkt durch Bindung an einen für sich spezifischen Rezeptor, der auf der Oberfläche der Zielzellen sitzt und aktiviert meist durch Kontakt im Schlüssel-Schloss-Prinzip, eine spezifische Signalkaskade in der Zelle. Für das Hormon Leptin wurden bisher sechs Varianten seines spezifischen Rezeptors beschrieben, die als *ob*-Rezeptoren bezeichnet werden. Die so genannte B-Form oder lange Isoform des *ob*-Rezeptors wird für die meisten biologischen Wirkungen von Leptin verantwortlich gemacht (Tartaglia 1997). Einen zentralnervösen Einfluss kann Leptin über *ob*-Rezeptoren nehmen, die sich auf der Oberfläche von hypothalamischen Neuronen befinden (Fei et al. 1997; Mercer et al. 1996). Diese Region des zentralen Nervensystems hat unter anderem die Aufgabe, die Nahrungsaufnahme und das Sättigungsempfinden, sowie die Aktivität des Individuums zu regulieren. Über *ob*-Rezeptoren auf der Oberfläche von Neuronen des *Nucleus arcuatus* kann Leptin außerdem Einfluss auf das kardiovaskuläre System ausüben. Diese Neuronen gehören zum sympathischen Nervensystem und ihre Aktivierung wirkt sympathomimetisch auf die Niere und fördert damit die Erhöhung des Blutdruckes (Rahmouni und Morgan 2007). Darüber hinaus konnten weiterführende Untersuchungen zeigen, dass *ob*-Rezeptoren auch auf Zellen der Gefäßwand, wie Endothel- und Gefäßmuskelzellen, sowie auf hämatopoetischen Zellen, wie Thrombozyten und Monozyten, exprimiert werden (Schroeter et al. 2007).



Abb. 1.4 Molekulare Darstellung des Leptinrezeptors, nach Mancour et al. 2012**.**

1.4.2 Wirkungen von Leptin im kardiovaskulären System

Anhand der Regionen, in denen *ob*-Rezeptoren bisher nachgewiesen wurden, konnte die jeweils spezifische Wirkung von Leptin abgeleitet werden. So konnte in einer tierexperimentellen Studie gezeigt werden, dass eine Erhöhung des Blutdruckes bei Adipositas ausbleibt, wenn der *ob*-Rezeptor oder das Leptinprotein fehlerhaft war und die Leptin-spezifische Signalkaskade nicht aktiviert wurde (Rahmouni et al. 2003; Aizawa-Abe et al. 2000). Wie bereits erwähnt, wurden *ob*-Rezeptoren auch auf Zellen der Gefäßwand gefunden. In experimentellen Studien konnte gezeigt werden, dass Leptin die Proliferation von Endothelzellen (Bouloumié et al. 1998; Hasty et al. 2001) sowie die Proliferation und Migration glatter Gefäßmuskelzellen fördert (Oda et al. 2001; Schäfer et al. 2004). Über diese zellulären Wirkungen begünstigt Leptin außerdem die Angiogenese (Sierra-Honigmann et al. 1998; Bouloumie et al. 1998) und nimmt insgesamt einen signifikanten Einfluss auf die Bildung der *Neointima* nach experimenteller Gefäßverletzung im Tiermodell (Schäfer et al. 2004; Stephenson et al. 2003).

Wie beschrieben, befinden sich *ob*-Rezeptoren auch auf Zellen des hämatopoetischen Systems. In einer experimentellen Untersuchung von Konstantinides et al. 2001a ist bei diätinduzierter Hyperleptinämie in Versuchstieren eine gesteigerte Aggregation der Thrombozyten nach Stimulation mit *Adenosindiphosphat*, sowie eine vermehrte Thrombosierung nach experimenteller Gefäßläsion nachgewiesen worden. Diese gesteigerte Thrombozytenaktivität konnte bei Versuchstieren mit einem genetisch-bedingten Mangel an Leptin oder des *ob*-Rezeptors, nicht nachvollzogen werden (Konstantinides et al. 2001a; Bodary et al. 2002) bzw. konnte durch die subkutane Gabe von rekombinanten Leptin wieder hervorgerufen werden (Konstantinides et al. 2001a). In weiteren Untersuchungen ist anhand des geringeren Auftreten von Lungenembolien in leptindefizienten Versuchstieren diese Beobachtung bekräftigt worden (Konstantinides et al. 2004; Schäfer et al. 2003).

Leptin aktiviert außerdem CD14-positive Monozyten, woraufhin diese beginnen, vermehrt proinflammatorische Zytokine, wie z.B. TNF-α und IL-6 zu sezernieren (Zarkesh-Esfahani et al. 2001). Diese Zytokine wirken wiederum stimulierend auf die Wirkung von Leptin, womit es zu einer gegenseitigen Förderung dieser Proteine kommt (Landman et al. 2003). Des Weiteren konnte eine verminderte inflammatorische Reaktion auf Infektionen in experimentellen Untersuchungen beobachtet werden, wenn bei den Versuchstieren ein Leptinmangel vorlag (Hsu et al. 2007).

Diese Beobachtungen lassen vermuten, dass Leptin unter anderem an der Regulation der Immunantwort beteiligt ist und ein chronisch systemischer Entzündungszustand, wie er bei Adipositas beobachtet werden kann, durch Leptin weiter gefördert wird, woraufhin metabolische Funktionsstörungen verstärkt und die Entstehung von kardiovaskulären Erkrankungen begünstigt werden.

1.4.3 Hyperleptinämie bei Adipositas und die Folgen für das kardiovaskuläre System

Der Serumwert von Leptin verhält sich proportional zur Masse des Fettgewebes. Obwohl es keine einheitlichen Normwerte gibt, können die Werte, die von Considine et al. 1996 publiziert wurden, als ungefähre Richtwerte angenommen werden. Dabei wurde bei normalgewichtigen Probanden ein Serumspiegel von 7,5 ± 9,3 ng/ml bestimmt, sowie bei übergewichtigen bzw. adipösen Probanden ein Wert von 31,3 ± 24,1 ng/ml. Die erhöhten Leptinwerte werden als Hyperleptinämie beschrieben. Klinische Studien konnten eine Assoziation zwischen der Höhe der systemischen Leptinspiegel und dem Vorkommen kardiovaskulärer Ereignisse zeigen (Sattar et al. 2009). Des Weiteren wurde schon im Jahr 1999 von Söderberg et al. gezeigt, dass Hyperleptinämie bei übergewichtigen Männern zu einem signifikanten Anstieg des Risikos führt, einen akuten Myokardinfarkt zu erleiden. Durch experimentelle Studien konnte Leptin eine wichtige Rolle bei der Entstehung einer endothelialen Dysfunktion zugeordnet werden (Payne et al. 2013), die als Beginn der Atheroskleroseentstehung angesehen wird. Hinzu kommt, dass Hyperleptinämie allein mit der Verdickung der *Intima* und *Media* von Arterien assoziiert wird (Ciccone et al. 2001). Diese Veränderungen der Gefäßwand unter Hyperleptinämie markieren Vorstufen der Atherosklerose und können bei asymptomatischen übergewichtigen Personen auf mögliche frühzeitige Gefäßwandveränderungen hinweisen (Ciccone et al. 2001). Bedeutend ist auch die Erkenntnis, dass Leptin, unabhängig von anderen kardiovaskulären Risikofaktoren, einen Prädiktor für die Entstehung von Koronarkalzifizierungen darstellt (Qasim et al. 2008; Koch et al. 2013).

Die Entwicklung einer Leptinresistenz bei zunehmendem Körpergewicht wird für die fehlende regulatorische Eigenschaft des Hormons auf die Nahrungsaufnahme und die körperliche Aktivität bei adipösen Personen verantwortlich gemacht (Mark et al. 2002). In experimentellen Untersuchungen konnte bei leptindefizienten *ob/ob*-Mäusen durch die subkutane Applikation von rekombinantem Leptin eine erhöhte körperliche Aktivität und eine geringere Nahrungsaufnahme erzeugt werden, so dass die Tiere signifikant an Körpergewicht verloren (Pelleymounter et al. 1995). Diese Erkenntnis bestätigte im Tiermodell die bereits

beschriebene Funktion des Hormons bei Adipositas und intaktem *ob*-Rezeptor. Dabei haben neuere experimentelle Studien gezeigt, dass sich eine Leptinresistenz, auch unabhängig von einer Hyperleptinämie unter Adipositas, einstellen kann (Koch et al. 2013). Die *ob/ob*-Maus weist eine spontane Nonsense-Mutation in Codon 105 des *ob*-Gens auf (Zhang et al. 1994). Diese genetische Veränderung führt zu einem verfrühten Stoppcodon bei der Transkription des *ob*-Gens und im Blut der Mäuse ist Leptin nicht mehr nachweisbar (Schäfer et al. 2004). Dieser Mausgenotyp weist ein fast doppelt so hohes Körpergewicht wie Wildtypmäuse (WT-Mäuse) auf, wenn sie zwischen acht und zehn Wochen alt sind (Zhang et al. 1994). Die Ursache dafür liegt in der Hyperphagie der Mäuse und der resultierenden frühzeitigen Entwicklung eines Metabolischen Syndroms. Im Gegensatz zur *ob/ob*-Maus, bei der die *ob*-Rezeptoren funktionsfähig sind, liegt beim *db/db*-Mausgenotyp eine Mutation im *ob*-Rezeptor vor, die zu einem Funktionsverlust der Signalkaskade des Leptinproteins führt. Dieser Gendefekt bewirkt die gleichen, wie bereits beschriebenen, Funktionsstörungen wie in der *ob/ob*-Maus und ergibt die Möglichkeit, eine möglicherweise bestehende Rezeptorintoleranz bei Adipositas zu untersuchen.

1.4.4 Parakrine Wirkung von Leptin im PVAT

Klinische und experimentelle Untersuchungen unterstützen zunehmend die Hypothese einer *outside-in*-Entzündungsreaktion, deren Folge die Entstehung von atherosklerotischen Gefäßwandveränderungen sein kann. Es wird davon ausgegangen, dass diese Entzündungsreaktion ihren Ursprung in der *Adventitia* nimmt und bis in die *Intima* der Gefäßwand fortschreitet (Robinson und Taylor 2009). Das PVAT wird in diesem Zusammenhang als eine mögliche Ursache für den Beginn der adventitiellen/ perivaskulären Entzündungsreaktion angesehen, da es sich durch die, bereits beschriebene, erhöhte Freisetzung von Zytokinen auszeichnet (Zarkesh-Esfahani et al. 2001). Interessanterweise konnten klinische (Cheng et al. 2008) und experimentelle (Chatterjee et al. 2009) Untersuchungen zeigen, dass die perivaskuläre Expression von Leptin im PVAT um ein Vielfaches erhöht ist. Die parakrine Freisetzung von Leptin aus dem PVAT scheint sich nach bisheriger Studienlage negativ auf die Endothelfunktion sowie positiv auf die Proliferation der Gefäßmuskelzellen auszuwirken und könnte damit Einfluss auf die Entstehung von kardiovaskulären Erkrankungen nehmen (Payne et al. 2013). Inwieweit die parakrine Freisetzung aus dem PVAT und die lokale Wirkung des Hormons Einfluss auf die Entstehung von Atherosklerose, Restenose bzw. *Neointima* nach einer Gefäßverletzung nimmt, ist bisher jedoch noch nicht genauer untersucht worden.

1.5 Ziel der experimentellen Studie - Fragestellung

Übergewicht und Adipositas sind bekannte Risikofaktoren für Herz-Kreislauferkrankungen beim Menschen. Sie gehen nicht nur mit einem erhöhten Körpergewicht und Störungen des Lipid- und Glukosestoffwechsels, sondern auch mit erhöhten Serumspiegeln des Adipozytenhormons Leptin einher. Eine wichtige Aufgabe von Leptin stellt die Steuerung von Nahrungsaufnahme und Appetit dar. Darüber hinaus konnten frühere Untersuchungen bereits zeigen, dass Leptin eine kausale Rolle bei der Entstehung von atherosklerotischen Gefäßwandveränderungen spielt. Neuere Studien deuten darauf hin, dass sich neben der subkutanen und vor allem viszeralen Fettgewebsmasse bei Übergewicht auch die Größe des PVAT erhöht. Erste klinische und experimentelle Studien weisen auf einen möglichen direkten Zusammenhang zwischen der Zusammensetzung des PVAT und atherosklerotischen Gefäßverletzungen hin. Untersuchungen in Tiermodellen ergaben, dass das PVAT vermehrt Adipokine sezerniert, darunter das Hormon Leptin, welches Veränderungen in der benachbarten Gefäßwand beeinflussen könnte. Ob und inwieweit parakrin wirkendes Leptin aus dem PVAT dabei eine Rolle spielt, ist bisher noch nicht direkt untersucht worden.

Um den kausalen Zusammenhang zwischen dem systemischen und perivaskulären Überangebot von Leptin genauer zu untersuchen, wurde mit Hilfe von Mausmodellen drei Versuchsgruppen mit jeweiligen Untergruppen gebildet, die im nächsten Absatz genauer beschrieben werden. Bei jedem Versuchstier wurde zunächst operativ anhand eines etablierten experimentellen Modells eine chemische Endothelverletzung an der *Arteria carotis communis sinister* mit nachfolgender Thrombosierung induziert. Nach 21 Tagen wurde jedem Versuchstier die verletzte Arterie für die morphometrische Quantifizierung der *Neointima* entnommen. Ebenso wurde intrakardiales Blut gewonnen und der systemische Leptinspiegel bestimmt.

In **Gruppe I** wurden einige Versuchstiere auf eine spezielle Diät gesetzt, die einen Fettanteil von 45% der Gesamtkalorien (anstatt 10% in der Kontrollgruppe) beinhaltete, um auf diese Weise Übergewicht und eine systemische Hyperleptinämie zu erzeugen. Danach wurden die Auswirkungen einer Hyperleptinämie im Vergleich zu Übergewicht bei genetischem Leptinmangel beurteilt. Hingegen ging es in **Gruppe II** darum, die Folgen der perivaskulären Überexpression von Leptin bei normalgewichtigen Versuchstieren mit normalen systemischen Leptinspiegeln zu untersuchen. Um eine lokale Überexpression des Hormons im PVAT bei Übergewicht zu simulieren, wurden adenovirale Vektoren mit komplementärer Desoxyribonuklerinsäure (cDNA) für Leptin um die kurz zuvor verletzte Arterie appliziert.

Schließlich wurde in **Gruppe III** ein lokales „Übergewicht“ an der verletzten Arterie erzeugt, indem VAT von Spendermäusen entnommen wurde und anschließend um die kurz zuvor verletzte Arterie immun-inkompetenter Empfängermäuse transplantiert.

Mit Hilfe der oben genannten experimentellen Untersuchungen am Mausmodell sollte untersucht werden, ob die perivaskuläre Akkumulation von Fettgewebe und Überexpression von Leptin eine direkte, parakrine und kausale Wirkung auf die Bildung der *Neointima* in der benachbarten Gefäßwand hat, unabhängig von bestehendem Übergewicht und systemischen Veränderungen. Dieser lokale Effekt sollte insbesondere von den bekannten Veränderungen einer systemischen Hyperleptinämie unter Adipositas abgegrenzt werden.

2 MATERIAL UND METHODEN

2.1 Verwendete Materialien und Geräte

2.1.1 Reagenzien

Artikel	Art.-Nummer	Firma
Aceton	8222511000	Merck KGaA, Darmstadt, D
ABC-Link	PK 6100	Vector Labs
Alkoholisches Hämatoxylin 10%	H9627	Sigma-Aldrich, Steinheim, D
AB-Diluent	S3022	Dako Deutschland GmbH, Hamburg, D
Antikörper Immunfluoreszenz		**s. Immunfluoreszenz, Kap. 2.4.4**
Antikörper Immunhistochemie		**s. Immunhistochemie Kap. 2.4.3**
Citratsäure-Trinatriumsalz	C3674	Sigma-Aldrich, Steinheim, D
Dulbecco's Modified Eagle Medium	11965-092	Thermo Fisher Scientific Germany, Braunschweig, D
Ethanol	1009831000	Merck KGaA, Darmstadt, D
Entellan	1079610100	Merck KGaA, Darmstadt, D
Eisen-III-chlorid	236489	Sigma-Aldrich, Steinheim, D
Formalin	252549	Sigma-Aldrich, Steinheim, D
Gill´s Hämatoxylin	6765007	Thermo Fisher Scientific Germany, Braunschweig, D
Hämatoxylin	H9627	Sigma-Aldrich, Steinheim, D
Histomount	9999122	Thermo Fisher Scientific Germany, Braunschweig, D
Iod	207772	Sigma-Aldrich, Steinheim, D
Isofluran	FDG9623	Baxter Deutschland GmbH, Unterschleißheim, D
Ketamin, 10%	V147706	Rebopharm, Bocholt, D
Methanol	106009	Merck KGaA, Darmstadt, D
Maus Leptin Quantikine ELISA Kit	MOB00	R&D Systems Europe Ltd., Abingdon, GB
CellTiter 96 AQueous One Solution Cell Proliferation Assay - MTS	G3582	Promega GmbH, Mannheim, D
Natriumchlorid, 0,9%	7462979	DeltaSelect GmbH, Dreireich, D
NGS	X0907	Dako Deutschland GmbH, Hamburg, D
NRS	X0912	Dako Deutschland GmbH, Hamburg, D
Öl-Rot-O	O-0625	Sigma-Aldrich, Steinheim, D
PBS, 10%	70011-036	Invitrogen GmbH, Karlsruhe, D
Pikrinsäure, gesättigt	P6744	Sigma-Aldrich, Steinheim, D
Potassium Iodid	60400	Sigma-Aldrich, Steinheim, D
Propylen-Glycerol	398039	Sigma-Aldrich, Steinheim, D
Rekombinantes Maus-Leptin	498-OB	R&D Systems Europe Ltd., Abingdon, GB

Artikel	Art.-Nummer	Firma
Säurefuchsin 1%	F8129	Sigma-Aldrich, Steinheim, D
Gefäßmuskelzell-Medium (BulletKit)	CC-3182	Lonza Group AG, Basel, CH
Gefäßmuskelzell-Medium, basal	CC-3181	Lonza Group AG, Basel, CH
Stickstoff, flüssig		hausintern
Triton X-100	93426	Sigma-Aldrich, Steinheim, D
VectaShield Mounting Medium	H-1000	Linaris, Wertheim, D
Xylazin, 2%	1205	CP-Pharma Handels-GmbH, Burgdorf, D
Xylol	9713.3	Carl Roth GmbH + Co. KG, Karlsruhe, D
Zinkformalin	6764255	Thermo Fisher Scientific Germany, Braunschweig, D

2.1.2 Materialien

Artikel	Art.-Nummer	Firma
Büroklammer		Schreibwarenladen
Deckgläschen	CB00110RA1	Gerhard Menzel GmbH, Braunschweig, D
Eppendorfgefäß	0030 120.094	Eppendorf AG, Hamburg, D
Falconröhrchen 15 ml	I2202.0750	Genaxxon BioScience GmbH, Ulm, D
Falconröhrchen 50 ml	I2200.0600	Genaxxon BioScience GmbH, Ulm, D
Filterpapier	D3701	GE Healthcare, München, D
Insulinspritzen, 1 ml	9161309V	B. Braun Melsungen AG, Melsungen, D
Kompresse, 5x5cm, steril	25210	MaiMed GmbH, Neuenkirchen, D
Korkplatten		Baumarkt
Korkpin		Schreibwarenladen
Klebeband Leukosilk	4593652	BSN medical GmbH, Hamburg, D
Kryoröhrchen	368632	Thermo Fisher Scientific Germany, Braunschweig, D
Nadelhalter fein	12003-15	Fine Science Tools GmbH, Heidelberg, D
Nahtfaden 6-0	Ethilon BV-4	Ethicon, Johnson & Johnson medical GmbH, Norderstedt, D
Objektträger	J1800AMNZ	Gerhard Menzel GmbH, Braunschweig, D
Ohrlocher	24210-02	Fine Science Tools GmbH, Heidelberg, D
PAP PEN Mini	LP0002	Zytomed Systems, Berlin, D
Pinzette fein, gebogen	11251-35	Fine Science Tools GmbH, Heidelberg, D
Pinzette grob, gebogen	11151-10	Fine Science Tools GmbH, Heidelberg, D
Pipetten, variable Größe		Eppendorf AG, Hamburg, D
Pipettenspitzen	Biosphere	Sarstedt AG & Co., Nümbrecht, D
Schale klein	4002676	Nunc, Thermo Fisher Scientific Germany BV & Co KG, Braunschweig, D
Schere fein / spitz	14084-08	Fine Science Tools GmbH, Heidelberg, D
Transferpipette groß	86.1180	Sarstedt AG & Co., Nümbrecht, D
Wattestäbchen lang	85800301	WIROS Wilfried Rosbach GmbH, Willich, D

2.1.3 Geräte

Artikel	Firma
Fluoreszenzmikroskop (Zeiss Axiovert 200)	Carl Zeiss AG, Oberkochen, D
Kryostat (Frigocut 2800N)	Leica Mikrosysteme GmbH, Wetzlar, D
Mikroskop (Olympus BX51)	Olympus Deutschland GmbH, Hamburg, D
Plattenphotometer	BioTek Instruments, Bad Friedrichshall, D
Waage (Extend)	Sartorius AG, Göttingen, D
Wärmeplatte	Vogel GmbH & Co. KG, Gießen, D
Zentrifuge (5415D)	Eppendorf AG, Hamburg, D

2.1.4 Programme

Artikel	Firma
Axio Vision 3.0 (Graphikprogramm)	Carl Zeiss AG, Oberkochen, D
GraphPad Prism (Statistikprogramm)	GraphPad Software, Inc., La Jolla, CA, USA
Image Pro Plus (Graphikprogramm)	Media Cybernetics, Inc., Bethesda, MD, USA
Excel 2007	Microsoft Corporation, Redmond, WA, USA

2.1.5 Puffer und Lösungen

2.1.5.1 Gewebefärbungen

Alkoholisches Hämatoxylin 10%	50 g auf 500 ml	Hämatoxylin Ethanol 100%
Citrat-Puffer 10x	21 g auf 1000 ml	Citratsäure-Trinatriumsalz *aqua dest* ph-Wert auf 6 einstellen
Öl-Rot-O-Lösung:	0,5 g auf 100 ml	Öl-Rot-O Propylenglycol, 100% Propylenglycol dem Öl-Rot-O unter Rühren langsam zugeben, vorsichtig auf 95°C erhitzen und auflösen. Abfiltern. Über Nacht abkühlen, unter Vakuum filtern.
Van-Gieson-Färbelösung	95 ml 5 ml	Pikrinsäure, gesättigt Säurefuchsin 1%
Verhoeff's Elastica-Färbelösung	50 ml 50 ml 50 ml 50 ml	Alkoholisches Hämatoxylin 10% 100% Ethanol 10% Eisen-(III)-chlorid Verhoeff`s Iodid-Lösung
Verhoeff's Iodid-Lösung	2 g 4 g auf 100 ml	Iod Potassium Iodid *aqua dest*

2.1.6 Diäten für Versuchstiere

2.1.6.1 Normale Tiernahrung - NC

Der normale Ernährungsbedarf eines Versuchstieres wurde mit normaler Tiernahrung für Nager (R/M-H V1535-0, Sniff Spezialdiäten GmbH, Soest, Deutschland), folgend als NC bezeichnet, abgedeckt und ist als geeignete Nahrung, ohne diätischen Hintergrund, anzusehen.

2.1.6.2 Hochfettdiät mit 45%-igem Fettanteil - HFD

Diese hochkalorische Diät (D12451, Research Diets Inc., New Brunswick, USA), im Weiteren als HFD bezeichnet, wurde für die Erzeugung des Übergewichtes und einer systemischen Hyperleptinämie verwendet. Sie dient im Speziellen der Untersuchung von Übergewicht und Diabetes mellitus am Tiermodell. Die HFD hat einen Gesamtfettanteil von 45% der Gesamtkalorien, Kohlenhydrate nehmen 35% und Proteine 20% ein. Weiterhin erfüllte sie alle Anforderungen an den normalen täglichen Ernährungsbedarf eines Versuchstieres (Tab. 2.1).

Bestandteil (%)	HFD: D12451	NC: V1535-0
Protein	20	20
Kohlenhydrate	35	70
Fett	45	10
kcal / g	4.73	3,85

Tab. 2.1 Verwendete Diäten. Auszüge aus den jeweiligen Datenblättern der Firmen ResearchDiets und Sniff.

2.2 Experimentelle Untersuchungen im Tiermodell

2.2.1 Versuchstiere

2.2.1.1 Allgemeine Angaben

Für alle Versuche wurden ausschließlich männliche Versuchstiere im Alter von neun bis zehn Wochen verwendet, welche in der Zentralen Tierexperimentellen Einrichtung (ZTE) der Universitätsmedizin Göttingen (UMG) gehalten wurden. Alle Versuchstiere hatten freien Zugang zu Wasser und Nahrung. Damit jedes Versuchstier während des Experimentes eindeutig identifiziert werden konnte, wurde es durch eine Ohrlochmarkierung gekennzeichnet und bekam außerdem eine fortlaufende Nummer. Das Ohrlochmuster wurde

im Laborbuch sowie in einem speziellen Ordner zur Aufzeichnung sämtlicher Tierversuche der Arbeitsgruppe notiert.

2.2.1.2 Spezielle Angaben

Für die Untersuchungen wurden WT-Mäuse vom Genotyp C57BL/6J von Harlan Winkelmann GmbH (Borchen, Deutschland) bezogen. Weiterhin wurden leptindefiziente Mäuse mit dem genetischen Hintergrund C57BL/6J-Lep^{ob}; *ob/ob* und leptinrezeptordefiziente Mäuse vom Genotyp C57BL/6J +/+ Lep^{db}; *db/db* von Jackson Laboratories (Bar Harbor, ME, USA) bezogen. Die *ob/ob*-Maus besitzt einen absoluten Leptinmangel, da sie aufgrund einer Spontanmutation im *ob*-Gen kein funktionsfähiges Leptin bilden kann. Hingegen zirkuliert im Blut der *db/db*-Maus das funktionsfähige Hormon in erhöhten Konzentrationen. Bei diesem Maustyp liegt die Spontanmutation im Gen für die *ob*-Rezeptoren und macht diese funktionsunfähig. Die spezifische Signalkaskade in die Zelle kann nicht in Gang gesetzt werden. Die *ob/ob*-Maus, wie auch die *db/db*-Maus, entwickeln schon frühzeitig ein Metabolisches Syndrom und haben zu Beginn des Experimentes ein etwa doppelt so hohes Körpergewicht (KG) als WT-Mäuse gleichen Alters.

Immundefiziente Nacktmäuse mit dem Genotyp NMRI-Foxn1^{nu}; *nu/nu* stammten aus der internen Zucht der ZTE (Frau Prof. Alves) bzw. wurden über den Lieferanten Charles River Laboratories (Wilmington, USA) bezogen.

In einigen Experimenten wurden transgene Mäuse vom Genotyp C57BL6/J verwendet, welche grün-fluoreszierendes Protein (GFP) bilden. Die Versuchstiere wurden uns freundlicherweise von Herrn Dr. Lühder (UMG, Abteilung Neuroimmunologie) zur Verfügung gestellt.

2.2.2 Versuchsablauf

Um den Effekt von Leptin auf die Bildung der *Neointima* nach einer experimentellen Gefäßverletzung zu untersuchen, wurde bei allen Versuchstieren mit Hilfe des Eisen-(III)-chloridmodells (Konstantinides et al. 2001b) eine Gefäßverletzung an der *Arteria carotis communis sinister* induziert und eine Neubildung der *Intima*, respektive *Neointima*, provoziert. Zudem wurde einigen Versuchstieren nach der Gefäßverletzung einerseits adenovirale Vektoren perivaskulär appliziert und andererseits VAT von Spendermäusen transplantiert. Den Versuchstieren ist am 21. postoperativen Tag die Arterie entnommen worden, nachfolgend als Gewebeentnahme bezeichnet. Vor der Tötung wurde dem betäubten

Tier mittels kardialer Punktion etwa 1 ml Blut entnommen. Anschließend wurden aus den gewonnenen Arterien je nach Versuchsgruppe Paraffin- oder Gefrierschnitte für histologische Untersuchungen angefertigt. Um eine quantitative Auswertung der Versuchsgruppen zu erzielen, wurden die Arterien immer mit der Verhoeff's Elastica-Färbung gefärbt, anschließend ausgewertet und verglichen. Zusätzlich wurde mit Hilfe immunhistochemischer Färbungen die vaskuläre Inflammation nach der Gefäßverletzung näher untersucht.

Um die systemische Hyperleptinämie von einer lokalen Leptinüberexpression unterscheiden zu können, wurden drei Versuchsgruppen gebildet (Tab. 2.2).

Gruppe	n	Maustyp OP	Nahrung	Behandlung nach Gefäßverletzung	
I	19	WT	NC	Ø	
	9	WT	HFD	Ø	
	10	*ob/ob*	NC	Ø	
II	10	WT	NC	cDNA	Ø
	4	WT	NC		Leptin s.c.
	16	WT	NC		Kontrolle p.v.
	20	WT	NC		Leptin p.v.
	2	*db/db*	NC		Kontrolle p.v.
	6	*db/db*	NC		Leptin p.v.
III	14	*nu/nu*	NC	Transplantation VAT	Ø
	13	*nu/nu*	NC		WT-NC
	18	*nu/nu*	NC		WT-HFD
	7	*nu/nu*	NC		ob/ob-NC
	16	*nu/nu*	NC		ob/ob-HFD

Tab. 2.2 Übersicht über die Versuchsgruppen und ihre jeweiligen Eigenschaften

In **Gruppe I** wurde die systemische Hyper- und Aleptinämie und deren Einfluss auf die Bildung der *Neointima* untersucht. Eine Kontrollgruppe aus 19 WT-Mäusen, die für die gesamte Dauer des Versuchs NC erhielten, wurde mit neun WT-Mäusen verglichen. Diese wurden jedoch bereits zwei Wochen vor der OP auf eine HFD umgestellt. Damit sollte Übergewicht und eine Erhöhung des im Blut zirkulierenden Leptins erreicht werden. Zusätzlich dienten zehn mit NC behandelte *ob/ob*-Mäuse der Untersuchung der *Neointima* bei fehlender Expression von Leptin.

Die **Gruppe II** beschäftigte sich mit der perivaskulären Überexpression von Leptin und der parakrinen Wirkung des Hormons auf die *Neointima*. Insgesamt wurden 50 mit NC gefütterten WT-Mäusen unmittelbar nach der Gefäßverletzung jeweils 50 µl eines Gemisches aus 25%igem Pluronic F-127-Gel und $1x10^6$ Plaque-formenden Einheiten (PFU) adenovirale Vektoren oder eine äquivalente Menge an 0,9%igem Natriumchlorid (NaCl) um die Arterie appliziert (Abb. 2.1). Genauer gesagt, wurden 20 Mäuse mit Leptin-cDNA und 16 Mäuse mit unspezifischer Kontroll-cDNA behandelt. Weitere zehn Versuchstiere bekamen 0,9%iges NaCl verabreicht. Zusätzlich wurde untersucht, ob Viruspartikel mit Leptin-cDNA bei vier WT-Mäusen Leptin typische Auswirkungen auf den Körper zeigten. Sie bekamen die adenoviralen Vektoren dorsal ins subkutane Fettgewebe gespritzt. In dieser Gruppe wurden ferner acht *db/db*-Mäusen adenovirale Vektoren appliziert, wobei sechs von ihnen Leptin-cDNA und zwei Kontroll-cDNA erhielten. Wie sich adenovirale Vektoren im Körper des Versuchstieres verhalten, wurde zuvor mit Hilfe von GFP-cDNA-haltigen adenoviralen Vektoren in der Konzentration von $1x10^6$ PFU an einigen WT-Mäusen untersucht. Bei der Gewebeentnahme wurden zusätzlich die Leber, die Niere und die Milz entfernt und histologisch aufgearbeitet.

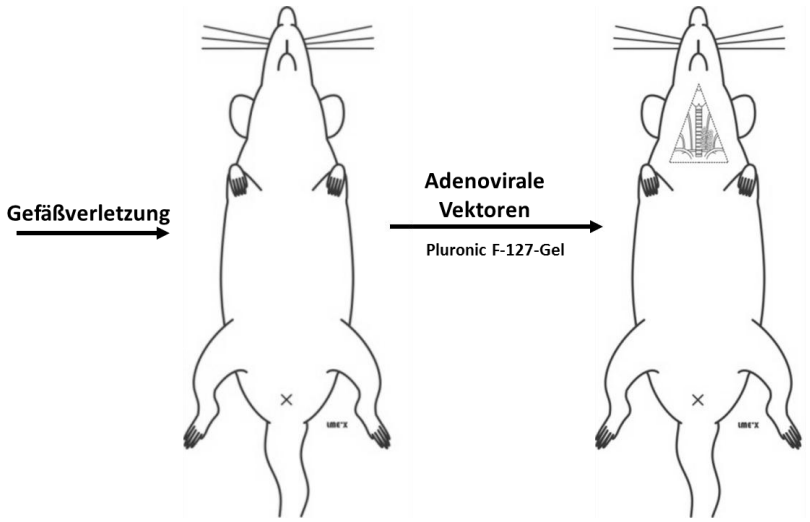

Abb. 2.1 Schematische Darstellung der Behandlung mit adenoviralen Vektoren. Nicht gezeigt wird die subkutane Applikation der adenoviralen Vektoren in das dorsale Unterhautfettgewebe.

In **Gruppe III** ging es darum, den Effekt einer perivaskulären Akkumulation von Fettgewebe anhand der Transplantation von vitalem VAT zu untersuchen. Das Ziel war es herauszufinden, wie sich parakrin wirkendes Fettgewebe auf die Bildung der *Neointima* auswirkt und welchen Einfluss Leptin dabei hat. Dafür wurden als Empfänger insgesamt 68 normalernährte immun-inkompetente Nacktmäuse, *nu/nu*-Mäuse, operiert und ihnen nach der Gefäßverletzung VAT von Spendermäusen transplantiert (Abb. 2.2). Als Spender wurden

WT- und *ob/ob*-Mäuse verwendet. Einige dieser Spendermäuse erhielten eine achtwöchige HFD, bevor ihnen VAT zur Transplantation entnommen wurde. Es wurde 13 *nu/nu*-Mäusen VAT von WT-NC und 18 *nu/nu*-Mäusen VAT von WT-HFD-Mäusen transplantiert. Ebenfalls bekamen sieben *nu/nu*-Mäuse VAT von *ob/ob*-Mäusen, die mit NC gefüttert wurden und 16 *nu/nu*-Mäuse VAT von *ob/ob*-Mäusen, die zuvor auf eine achtwöchige HFD gesetzt wurden, transplantiert. Als Kontrollgruppe wurde 14 *nu/nu*-Mäusen nach der experimentellen Gefäßverletzung kein VAT übertragen.

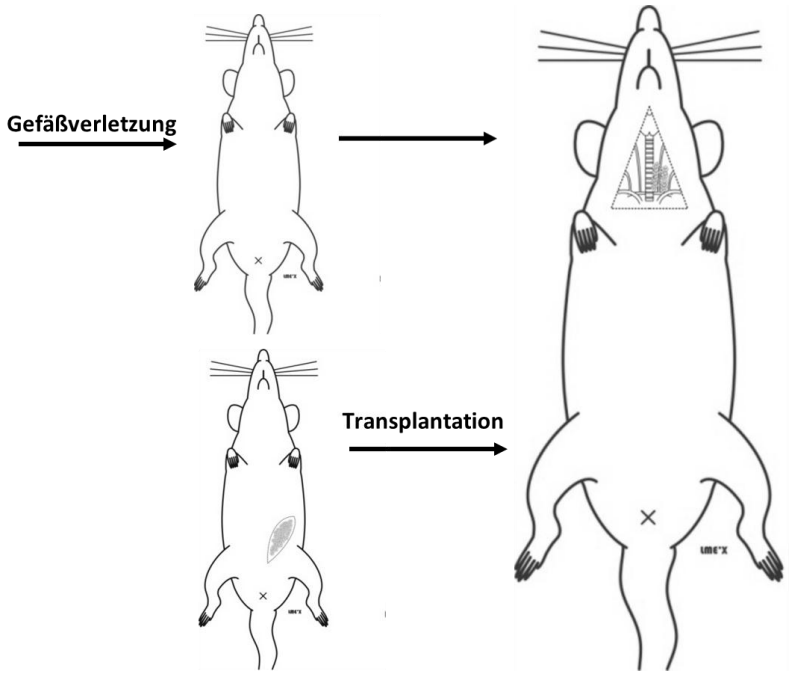

Abb. 2.2 Schematische Darstellung des Transplantationsmodells. Links oben und rechts die Empfängermaus, links unten die Spendermaus, Entnahme des VAT über einen lateralen Schnitt und Eröffnung des Peritoneums ventral.

2.2.3 Das Eisen-(III)-chloridmodell zur experimentellen Gefäßverletzung

2.2.3.1 Anästhesie

Die Narkoselösung bestand aus 25% einer 2%igen Xylazinhydrochlorid-Lösung, 25% einer 4%igen Ketaminhydrochlorid-Lösung und 50% einer 0,9%igen Natriumchlorid-Lösung. Diese Lösung (1 Einheit pro 6 g KG) wurde dem Versuchstier intraperitoneal appliziert. Nach etwa 3 Min war die Maus sediert, atmete suffizient und reagierte nicht mehr auf externe Reize (z.B. sanftes Kneifen in den Hinterlauf). Um die Tiefe der Narkose abschätzen zu können, wurde permanent die Atemfrequenz visuell überwacht, mit dem Ziel, diese bei ca. 60 / min zu halten. Im Falle eines vorzeitigen Erwachens wurde der Maus für etwa 10 Sek ein Falconröhrchen vor die Nase gehalten, in dem sich eine mit dem Inhalationsnarkotikum

Isoflurane getränkte Kompresse befand. Dadurch wurde die Narkose um etwa 5 Min verlängert.

2.2.3.2 Präparation der Arteria carotis communis sinister

Die narkotisierte Maus wurde rücklings zwischen zwei Korkplatten, die auf einer Wärmeplatte (eingestellt auf 37°C) fixiert waren, gelegt. Die Extremitäten wurden locker abgespreizt und mit Leukosilk fixiert. Der Kopf wurde rekliniert, so dass die *Incisura jugularis* auf einer Höhe mit der Oberkante der Korkplatten lag. In dieser Position wurde der Kopf ebenfalls mit Leukosilk am Unterkiefer fixiert. Das Operationsgebiet wurde mit 70%igem Ethanol befeuchtet und dabei das Fell zur Seite gestrichen.

Mit einer groben Pinzette wurde die Haut oberhalb der *Incisura jugularis* gegriffen und ein etwa 1 bis 1,5 cm langer Hautschnitt Richtung kranial gesetzt. Nun wurde stumpf auf die *Trachea* präpariert und im Zuge dessen die Lappen der *Glandula submandibularis* zur Seite gedrängt. Mit zwei Haltehaken, die durch die Korkplatte fixiert wurden, wurde das Operationsfeld offengehalten. Jetzt konnte mit zwei feinen Pinzetten unter mikroskopischer Vergrößerung mit der Freilegung der *Arteria carotis communis sinister* begonnen werden. Dazu wurde die Arterie fein mobilisiert, die *Vagina jugularis* zwischen *Arteria carotis communis sinister* und *Vena jugularis sinister* gegriffen und mit der zweiten Pinzette durch leichtes Gegendrücken und gleichzeitiges Aufspreizen eröffnet. Der *Nervus vagus sinister*, meist dorsal der Arterie liegend, wurde dargestellt. Ein 6-0 Ethilon Faden wurde unter der Arterie hindurchgeführt und die gleiche Prozedur mit einem zweiten Faden wiederholt, um die Arterie leicht anzuheben und von dem umgebenden Gewebe trennen zu können. Jetzt wurden die zwei Fadenenden mit einer Pinzette gegriffen, sodass die Arterie Richtung Operateur gehoben werden konnte. Mit der zweiten Pinzette wurde die Arterie komplett aus der Gefäßbündelfaszie gelöst und von der Carotisbifurkation bis in die Tiefe im Dreieck zwischen *Musculus sternocleidomastoideus sinister* und *Trachea* abgesetzt. Einer der Fäden wurde dann auf Höhe der Carotisbifurkation platziert und der zweite soweit wie möglich proximal gesetzt. Ein bereits vorgefertigtes Filterpapier mit den Dimensionen 1 x 1,5 mm wurde in einen Tropfen 10%iger Eisen-(III)-chlorid-Lösung, die am Tag jeder OP frisch angesetzt wurde, gelegt. Mit dem Dopplerschallkopf wurde die Arterie aufgenommen und dabei darauf geachtet, dass keine Spannung auf dem Gefäß war. Ein ausreichend großer Bereich der Arterie unterhalb des Dopplerschallkopfes musste freibleiben. Die Berührung von benachbarten Gewebestrukturen musste vermieden werden. Sobald die Arterie in der richtigen Position war, wurde das Filterpapier in Längsrichtung auf die Arterie unterhalb des

Dopplerschallkopfes gelegt und die Stoppuhr gestartet, die auf einen Countdown von 3 Min eingestellt war. Normalerweise würde der Blutfluss der Arterie mit dem Dopplerschallkopf gemessen und aufgezeichnet werden, um die beginnende Thrombosierung zeitlich und grafisch darzustellen. In diesem Experiment war diese Messung nicht notwendig. Es ging nur um die Gefäßverletzung an sich und die vaskulären Gefäßwandveränderungen, die durch sie induziert wurden. Sobald die Zeit abgelaufen war, wurde das Filterpapier zügig von der Arterienwand entfernt und die komplette Arterie mit phosphatgepufferter Salzlösung (PBS) umspült. Etwa 5 Min nach Entfernung des Filterpapiers konnte eine beginnende Plättchenaggregation und Thrombosierung auf der Länge der Läsionsstelle durch eine leichte Gelbfärbung der Arterie erkannt werden (Abb. 2.3). Ebenfalls kam es visuell zu einer Minderperfusion der Arterie distal der Gefäßläsion. Der Dopplerschallkopf sowie die beiden Fäden wurden wieder vorsichtig entfernt. Unter Schonung der Arterie konnten die Haltehaken entfernt und die Lappen der *Glandula submandibularis* über das *Trigonum caroticum sinister* zusammengeführt werden. Durch den Verschluss der Haut mit 6-0 Einzelknopfnähten wurde die OP beendet. Zum Aufwachen kam die narkotisierte Maus in einen leeren Käfig, der auf einer Wärmeplatte stand. Zusätzlich wurde ein Papiertuch unter und über sie gelegt, um den Wärmeverlust zu minimieren. Nach jeder OP wurden alle Instrumente und der Operationstisch mit 70%igem Ethanol gereinigt.

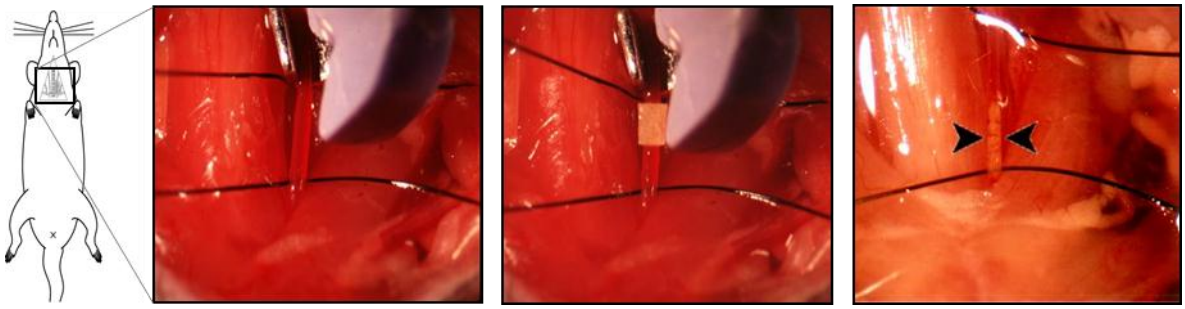

Abb. 2.3 Präparation der experimentellen Gefäßverletztung an der *Arteria carotis communis sinister*. modifiziert nach Konstantinides et al. 2001b.

2.2.3.3 Entnahme der Arteria carotis communis sinister

Am 21. Tag nach der experimentellen Gefäßverletzung wurde die Maus, wie schon bei der OP zuvor, anästhesiert und auf dem Operationstisch fixiert. Die Hautnaht wurde eröffnet und das *Trigonum caroticum sinister* stumpf freipräpariert. Mit den zwei Haltehaken wurde das Operationsfeld offengehalten, so dass mit der Freilegung der zuvor verletzten *Arteria carotis communis sinister* von umliegendem Narbengewebe begonnen werden konnte. Ziel war es, einen 6-0 Ethilonfaden unter der Arterie zu platzieren und sie von der *Vena jugularis sinister*

abzusetzen. Nun wurde der Maus transkutan per kardialer Punktion bis zu 1 ml Blut entnommen. Dann wurde mit einer kräftigen Schere der *Thorax* eröffnet und das noch schlagende Herz freigelegt. Im gleichen Zug wurde die *Vena cava inferior* durchtrennt, um den venösen Rückstrom zum Herzen zu unterbrechen. Der linke Ventrikel wurde mit einer kleinen Kanüle punktiert und etwa 1 bis 2 ml 4%ige Zinkformalin-Lösung langsam in den Körperkreislauf der Maus perfundiert. Unter mikroskopischer Sicht konnte das erfolreiche Freispülen der Arterie von Blut beobachtet werden. Zusätzlich wurde noch ein Tropfen Zinkformalin direkt auf die Arterie gegeben und 2 Min gewartet, damit sie zur Entnahme leicht anfixiert war. Mit der feinen Pinzette wurde die Carotisbifurkation gegriffen und distal mit einer feinen Schere durchtrennt. Durch leichten Zug wurde die Arterie etwas gestreckt, damit sie proximal noch mehr zwischen *Trachea* und *Musculus sternocleidomastoideus sinister* heraustrat, um sie an dieser Stelle ebenfalls zu durchtrennen. Anschließend wurde sie für mindestens 4 Std in 4%igem Zinkformalin fixiert und dann in 70%igen Ethanol umgebettet, um im Verlauf in Paraffin eingebettet zu werden.

2.2.4 Herstellung von Pluronic F-127-Gel

Zur perivaskulären Applikation von adenoviralen Vektoren wurde Pluronic F-127-Gel in einer 25 %igen Konzentration verwendet. Dafür wurden 15 ml destiliertes Wasser (*aqua dest.)* auf etwa 4ºC abgekühlt und anschließend in einen Glasbehälter gegeben, in dem sich bereits ein magnetischer Rührstab befand. Dieser wurde dann in eine kleine Isolierschale gestellt und um ihn herum mit Eis ausgefüllt. Unter Benutzung eines Magnetrührers bei mittlerer Geschwindigkeit wurden sukzessive 5 g Pluronic F-127-Granulat dem gekühlten *aqua dest.* zugegeben. Das Granulat löste sich unter stetigem Kühlen und Rühren nur langsam auf, so dass der Glasbehälter über Nacht, abgedeckt mit Alufolie, in den Kühlschrank bei 4°C gestellt wurde. Am nächsten Tag konnte das Gemisch klar und gebrauchsfertig verwendet werden (Schmolka et. al 1972).

2.2.5 Präparation der adenoviralen Vektoren

Die Konzentration der Stocklösung, die entweder Leptin-cDNA, Kontroll-cDNA oder GFP-cDNA enthielt, betrugt laut Angaben des Herstellers (Vector Biolabs, Philadelphia, USA) 1 x 10^{10} PFU/ ml. 10 µl dieser Lösung wurden mit 990 µl PBS (1:100) versetzt und die Konzentration der Stocklösung auf 1 x 10^{8} PFU/ ml verdünnt. Jeweils 10 µl dieser neuverdünnten Lösung wurden dann mit Pluronic F-127-Gel auf 50 µl aufgefüllt, so dass die

Stocklösung nun auf 1 x 10^6 PFU in Pluronic F-127-Gel verdünnt war. Dieser Ansatz wurde eigens für jedes Versuchstier hergestellt und ihm um die zuvor verletzte Arterie appliziert.

2.2.6 Transplantation von VAT

Vorangegangene Versuche der Transplantation von VAT bei WT-Mäusen zeigten eine massive Abstoßungsreaktion. Die *Arteria carotis communis sinister* war nicht mehr im *Trigonum caroticum sinister* zu lokalisieren womit die Gewebeentnahme aufgrund starker Verwachsungen nicht möglich war. Ebenfalls war das transplantierte VAT nicht mehr als solches zu erkennen und stark nekrotisiert. Als Empfängermäuse wurden daher immun-inkompetente *nu/nu*-Mäuse verwendet.

Zur Entnahme des VAT wurden die Versuchstiere, wie schon zuvor bei der OP der Gefäßverletzung beschrieben, anästhesiert und dann rücklings auf dem Operationstisch fixiert. Die abdominale Haut wurde großzügig mit 70%igem Ethanol befeuchtet. Das *Peritoneum* wurde in kraniokaudaler Richtung eröffnet und jeweils ein Teil des VAT entnommen und anschließend bis zur Transplantation in 0,9%iger NaCl-Lösung bei 4°C gelagert.

Unmittelbar nach dem Setzen der Gefäßverletzung an der *Arteria carotis communis sinister* wurden 50 mg VAT perivaskulär transplantiert. Dazu wurde einer der noch liegenden Fäden zu einer Schlaufe gegriffen und die Arterie etwas angehoben. So war es möglich, das Fettgewebe um die Arterie herum, in Höhe der Gefäßverletzung zu platzieren und einer eventuellen Dislokation des Transplantates vorzubeugen. Eine Kompression der Arterie wurde visuell durch Transparenzänderung des Blutflusses in der *Arteria carotis communis sinister* distal des Transplantates ausgeschlossen. Dann wurde die *Glandula submandibularis sinister* zurückverlagert und die Operationswunde mit 6-0 Einzelknopfnähten verschlossen.

2.2.7 Tierschutzantrag und Genehmigung

Die tierexperimentelle Studie war zuvor nach §8 des Tierschutzgesetzes vom Niedersächsischen Landesamt für Verbraucherschutz und Lebensmittelsicherheit genehmigt worden (Az. 33.9.42502-04-063/09). Die Haltung und die Versuche erfolgten gemäß nationalen Bestimmungen.

2.3 Messungen im Serum

2.3.1 Bestimmung von Leptin im Serum

Wie unter Kap. 2.2.3.3 beschrieben, wurde jedem Versuchstier bei der Entnahme der *Arteria carotis communis sinister* per kardialer Punktion etwa 1 ml Blut entnommen. Durch Zentrifugation für 10 Min bei 3000 U/min konnte das Serum von den zellulären Blutbestandteilen separiert und abpipettiert werden. Das Serum eines jeden Versuchstieres wurde bei -80°C bis zu seiner weiteren Analyse gelagert.

Die Leptinkonzentration im Serum wurde mit Hilfe eines kommerziell erhältlichen Leptin-Enzym-gekoppelten Immunadsorptionsassays (ELISA) bestimmt. Diese Analyse wurde entsprechend den Angaben des Herstellers durchgeführt.

2.4 Histologische Analyse der Arteria carotis communis sinister

2.4.1 Herstellung von Paraffinschnitten

Für die Herstellung von Paraffinschnitten wurde die in 4%igem Zinkformalin fixierte und in 70%igem Ethanol gelagerte Arterie zunächst in Paraffin eingebettet. Im Anschluss an die Fixierung in Paraffin wurden Serienschnitte mit einer Dicke von 5 µm angefertigt. Von jeder Arterie wurden zehn Objektträger mit je drei Gewebeschnitten erstellt. Bei der Aufteilung der Schnitte auf die Objektträger wurde jeweils eine einheitliche Reihenfolge von distal nach proximal, beginnend an der Carotisbifurkation, beibehalten. Zwischen zwei aufeinanderfolgenden Objektträgern sind etwa 50 µm Gewebe verworfen worden. Diese Reihenfolge ermöglichte es, die komplette Gefäßläsion der Länge nach darzustellen. Auf jedem Objektträger wurde die jeweils zugehörige Versuchstiernummer vermerkt. Frau Sarah Barke, medizinisch-technische Laboratoriumsassistentin der Klinik für Kardiologie und Pneumologie der UMG, fertigte die Parafinschnitte an.

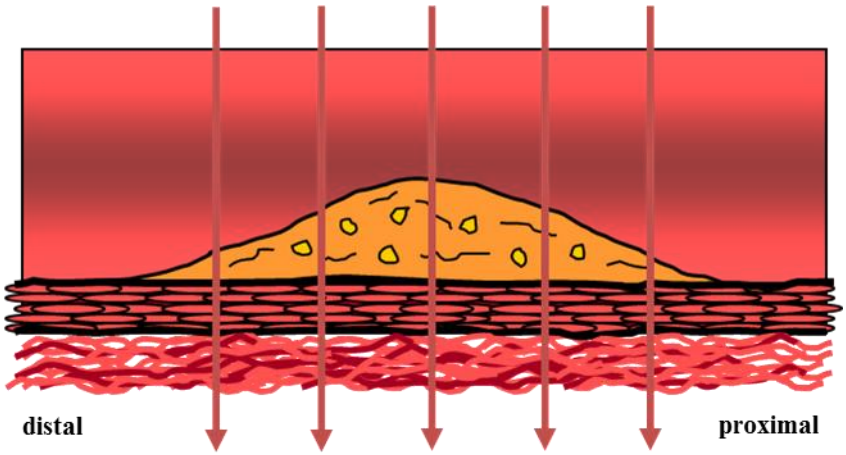

Abb. 2.4 Schematische Darstellung der Schnitte durch die Gefäßwandschichten 21 Tage nach der Gefäßverletzung. Der Abstand zwischen zwei Pfeilen beträgt etwa 50 µm.

2.4.2 Histologische Untersuchungen

2.4.2.1 Verhoeff's Elastica-Färbung zur Darstellung der elastischen Laminae

Die Verhoeff's Elastica-Färbung bildete die Grundlage für die morphometrische Untersuchung jeder einzelnen Arterie. Mit ihrer Hilfe wurden die einzelnen *Laminae* der Gefäßwand angefärbt und somit die Unterscheidung, Beurteilung und Berechnung der Größe der *Intima*, *Neointima*, *Media* und *Adventitia* ermöglicht.

Um diese Färbung durchführen zu können, musste zunächst die Verhoeff's Iodid-Lösung angesetzt werden. Dies ist unter Kap. 2.1.5.1 genauer beschrieben.

Jeder zweite Objektträger einer geschnittenen Arterie wurde herausgesucht und in einer Glasküvette gesammelt. Zuerst sind die Schnitte für jeweils dreimal 5 Min zum Entparaffinieren in Xylol gegeben worden. Eine anschließende Rehydrierung der Schnitte erfolgte dadurch, dass sie für jeweils 2 Min in eine absteigende Alkoholreihe, bestehend aus 100%, 100%, 96%, 96%, 70% und 50% Ethanol gestellt wurden. Während dieser ersten zwei Schritte wurde die Verhoeff's Elastica-Färbelösung frisch angesetzt. Die rehydrierten Schnitte kamen nun für 15 Min in die Verhoeff's Elastica-Färbelösung. Im Anschluss sind sie für 20 Min unter lauwarmes laufendes Leitungswasser gestellt und anschließend für 5 Min in destilliertem Wasser gebadet worden. Nun wurden sie für etwa 2 Min und 30 Sek in 2%igem Eisen-(III)-chlorid differenziert und kamen sofort für 1 Min in 5%iges Natriumthiosulfat. Unter dem Mikroskop wurde kontrolliert, wie stark sich die elastischen Fasern von den einzelnen Gefäßwandschichten bereits differenzieren ließen. War die Differenzierung noch nicht ausreichend abgeschlossen, kamen die Objektträger für weitere 20 Sek erneut in 2%iges

Eisen-(III)-chlorid und anschließend wieder für 1 Min in Natriumthiosulfat. Sowohl Eisen-(III)-chlorid als auch Natriumthiosulfat mussten für jeden Färbedurchgang erneut angesetzt werden. War die Differenzierung der *Laminae* erfolgt, kamen die Objektträger für 5 Min in lauwarmes Leitungswasser und für weitere 5 Min in *aqua dest*. Nun wurden die Schnitte für 1 Min in der Van-Gieson-Lösung gegengefärbt. Anschließend kamen die Schnitte zuerst für jeweils 2 Min in 96%igen und dann für jeweils 1 Min in 100%igen Ethanol. Zuletzt wurden die Schnitte für mindestens 1 Min wieder in Xylol gestellt, ehe sie mit Entellan eingedeckt und über Nacht getrocknet wurden. Die morphometrische Auswertung konnte nun erfolgen.

2.4.2.2 Öl-Rot-O-Färbung zur Beurteilung des transplantierten Fettgewebes

Zur Beurteilung des transplantierten Fettgewebes, 21 Tage nach Transplantation, wurde die Öl-Rot-O-Färbung verwendet. Für diese Färbung wurden Gefrierschnitte angefertigt, da Lipide während der Paraffineinbettung ausgewaschen werden.

Die bei Raumtemperatur (RT) aufgetauten Schnitte wurden zur Fixierung für 5 Min in eisgekühltes 10%iges Formalin gegeben und anschließend dreimal für 2 Min in *aqua dest.* gewaschen. Bei RT kamen die Schnitte dann für 5 Min in reines Propylen-Glyzerol, um darauffolgend mit 0,5%iger Öl-Rot-O-Lösung für 8 Min in einem 60°C warmen Wasserbad gefärbt zu werden. Danach wurden die Objektträger für 5 Min bei RT in 85%igem Propylen-Glykol gewaschen und dann dreimal in Gill's Hämatoxylin Lösung eingetaucht, um anschließend unter fließendem Leitungswasser für 1 Min gebläut zu werden. Glyzerin wurde bei 60°C im Wasserbad verflüssigt und als Eindeckmedium für die Objektträger verwendet.

2.4.3 Immunhistochemie

2.4.3.1 Allgemeines Färbeprotokoll zum Nachweis von Leptin, PCNA und α-Aktin

Die Objektträger wurden zunächst für jeweils dreimal 5 Min in Xylol entparaffiniert. Anschließend erfolgte das Wässern in einer absteigenden Alkoholreihe für jeweils 2 Min und die Behandlung in einem 3%igen Wasserstoffperoxid-Methanol-Gemisch für 10 Min. Im Anschluss kamen die Objektträger für 5 Min in *aqua dest*. Nun wurden sie für 6 Min bei 800 Watt in der Mikrowelle in 1-fach konzentriertem Zitrat-Puffer erhitzt. Dieser Schritt wurde durchgeführt um Antigenepitope, welche bei der Paraffineinbettung verloren gegangen sein könnten, durch Hitze wiederherzustellen. Nach 20-minütigem Abkühlen bei RT wurden die einzelnen Gewebeschnitte jeweils mit einem Wachsstift (PAP PEN Mini) umkreist, damit die spätere Benetzung mit den spezifischen Antikörpern während der Inkubationszeit nicht

verlaufen konnte. Es folgte die Blockade der im Gewebe vorhandenen unspezifischen Bindungsstellen für den später verwendeten ersten und zweiten Antikörper mit Hilfe von 10%igem normalem Ziegen- (NGS) oder Kaninchenserum (NRS) (siehe spezifische Färbeprotokolle). Der erste Antikörper, gelöst in einem kommerziellen Verdünnungsmedium mit hintergrundreduzierenden Eigenschaften (AB-Diluent) wurde auf die Schnitte aufgetragen. Die Inkubationszeit und -temperatur erfolgte anhand des für die jeweilige Färbung spezifischen Protokolls (Kap. 2.4.3.2). Im Anschluss folgte ein dreimaliger Waschgang in PBS für je 5 Min, um überschüssigen, nicht gebundenen Antikörper zu entfernen. Die Schnitte wurden danach für 60 Min bei RT mit dem zweiten Antikörper, verdünnt in AB-Diluent, bedeckt und anschließend dreimal für je 5 Min in PBS gewaschen. Für 30 Min wurden die Schnitte dann mit dem Avidin-Biotin-Komplex (ABC-Link) inkubiert und wiederum dreimal in PBS für jeweils 5 Min gewaschen. Das in *aqua dest*. gelöste und frisch angesetzte 3-Amino-9-Ethylcarbazol-Chromogen (AEC-Chromogen) wurde auf die Schnitte gegeben und unter mikroskopischer Sicht die Färbereaktion kontrolliert. Abweichend davon wurde für die Färbung des Antigens eines proliferierenden Zellkerns (PCNA) als Substrat für die Peroxidasereaktion 3,3'-Diaminobenzidin-Chromogen (DAB-Chromogen) anstelle von AEC-Chromogen verwendet. Sobald die Färbung der Schnitte ausreichend war, wurde die Reaktion mit dreimaligem Waschen für je 5 Min in *aqua dest*. gestoppt. Die Gegenfärbung erfolgte durch drei- bis viermaliges kurzes Eintauchen in Gill's Hämatoxylin, gefolgt von Bläuung unter fließendem kalten Leitungswasser. Die Schnitte wurden anschließend sparsam und blasenfrei mit einem Eindeckmedium für immunhistochemische Färbungen (ImmuMount) eingedeckt. Als Negativkontrolle wurde immer der Innerste der drei Schnitte auf einem Objektträger verwendet und anstatt des ersten Antikörpers alleinig AB-Diluent aufgetragen. Für die Leptin-Färbung wurden Schnitte von VAT als Positivkontrolle gesondert mitgefärbt. Um der Austrocknung des Gewebes während der Inkubation vorzubeugen, wurden die Schnitte in feuchten Kammern gelagert.

2.4.3.2 Spezifische Immunfärbeprotokolle

2.4.3.2.1 Nachweis von Leptin

Um die Expression von Leptin zu beurteilen, wurde eine Leptin-spezifische-Immunfärbung durchgeführt.

Vor der Inkubation mit dem ersten Antikörper wurde das Gewebe mit 10%igem NRS für 60 Min bei RT inkubiert. Anschließend wurden die Schnitte mit dem ersten Antikörper benetzt und bei 4°C über Nacht inkubiert.

Folgende Antikörper wurden in den beschriebenen Verdünnungen verwendet:

1. AK	Leptin-AK	1 : 10	AF 498; R&D Systems, Minneapolis, USA
2. AK	Rabbit anti goat IgG	1 : 500	A11078; Invitrogen, Paisley, UK

Tab. 2.3 Antikörper für den immunhistochemischen Nachweis von Leptin

2.4.3.2.2 Nachweis PCNA-positiver, proliferierender Zellen

Damit untersucht werden konnte, wie viele Zellen innerhalb der Gefäßwand proliferieren, wurde eine spezifische Färbung auf ein Antigen, welches nur in proliferierenden Zellen vorkommt, durchgeführt. PCNA befindet sich in der Zelle und vor allem im Zellkern und ist für die Vervielfältigung der DNA während des Zellzyklus von wichtiger Bedeutung. Unter anderem sorgt es dafür, dass die DNA ohne Unterbrechung repliziert werden kann.

Für die Peroxidase-Reaktion wurde DAB-Chromogen frisch angesetzt und unter mikroskopischer Sicht der Farbumschlag beobachtet.

Folgende Antikörper wurden in den beschriebenen Verdünnungen verwendet.

1. AK	anti-PCNA	1 : 300	AB18197; Abcam, Cambridge, USA
2. AK	Goat anti rabbit IgG	1 : 300	AB96895; Abcam, Cambridge, USA

Tab 2.4 Antikörper für den immunhistochemischen Nachweis von PCNA

2.4.3.2.3 Nachweis glatter Gefäßmuskelzellen

α-Aktin ist ein Bestandteil kontraktiler Elemente in Muskelzellen und wird vielfach als Marker für glatte Gefäßmuskelzellen innerhalb der Wandschichten von Gefäßen verwendet.

Folgende Antikörper wurden in den beschriebenen Verdünnungen verwendet.

1. AK	SMC-Aktin AK	1 : 50	M0851; Dako Deutschland GmbH, Hamburg, D
2. AK	Goat anti Mouse IgG	1 : 300	MFP-A2422; MoBiTec GmbH, Göttingen, D

Tab. 2.5 Antikörper für den immunhistochemischen Nachweis von der alpha-Aktin

2.4.3.3 Auswertung

Nachdem die jeweiligen Färbungen beendet waren, wurden die Schnitte unter dem Lichtmikroskop bei einer 40-fachen Vergrößerung mit dem Programm *Image Pro Plus* fotografiert und danach im Dunkeln bei RT gelagert.

Jedes Bild wurde so angefertigt, dass die Gefäßläsionszone der Arterie immer an der Basis des Bildes war und die *Neointima* in horizontaler Ebene lag.

Speziell bei der PCNA-Färbung wurden die positiven Zellkerne in der *Neointima* und in der *Media* von Hand ausgezählt. Ihre Anzahl, bezogen auf die Gesamtzahl der Zellkerne der jeweiligen Gefäßwandschicht, wurde zusammengetragen und pro Versuchstier gemittelt.

2.4.4 Immunfluoreszenzfärbungen

2.4.4.1 4′,6-Diamidin-2-Phenylindol-Färbung zur Zellkernmarkierung

Der chemische Stoff 4′,6-Diamidin-2-Phenylindol (DAPI) färbt spezifisch die Zellkerne an und macht damit die Unterscheidung zwischen ihnen und extranukleären Strukturen möglich.

Die zuvor aufgetauten Objektträger wurden für 5 Min in PBS gewässert, anschließend für 10 Min in -20°C kaltem Aceton fixiert und bei RT getrocknet. Danach sind sie erneut für 5 Min in PBS gewässert worden. Für 15 Min wurden die Schnitte dann mit dem in PBS gelösten Färbestoff bei RT inkubiert. Es folgte ein dreimaliger Waschgang in PBS für jeweils 5 Min, bevor die Schnitte mit VectaShield sparsam und blasenfrei eingedeckt wurden.

Folgender Antikörper wurde für diese Färbung in der beschriebenen Verdünnung verwendet:

Kerne	DAPI	1 : 100	D9542, Sigma-Aldrich, Steinheim, D

Tab. 2.6 Reagenz der DAPI-Färbung

2.4.4.2 Allgemeines Färbeprotokoll zum Nachweis von F4/80, CD3, CD31, α-Aktin, FSP-1 und Perilipin

Nach dem Auftauen wurden die Schnitte für 5 Min in PBS gewässert. Anschließend folgte die Fixierung für 10 Min bei -20°C in Aceton. Unter dem Abzug wurden die Objektträger kurz getrocknet und die Schnitte mit dem PAP PEN Mini umkreist, um einem Verlaufen der Inkubationslösungen vorzubeugen. Die Schnitte wurden dann für 5 Min in PBS gewässert. Dem jeweiligen Färbeprotokoll folgend, wurden die Schnitte vor der Inkubation mit dem ersten Antikörper (siehe spezifische Färbeprotokolle) entweder mit 0,05% Triton-X für 10 Min bei RT permeabilisiert oder unspezifische Bindungsstellen des ersten und zweiten Antikörpers mit 10% NGS oder NRS für 30 oder 60 Min blockiert. Nach der spezifischen Inkubation des ersten Antikörpers wurden die Schnitte dreimal für 5 Min in PBS gewaschen, um anschließend mit dem zweiten Antikörper benetzt und für 60 Min im Dunkeln inkubiert zu werden. Einem weiteren Waschgang in PBS für dreimal 5 Min schloss sich die Kernfärbung mit DAPI in der Verdünnung von 1:500 für 30 Min an. Nochmals wurden die Schnitte dreimal für 5 Min in PBS gewaschen und anschließend sparsam sowie blasenfrei mit

VectaShield eingedeckt. Zusätzlich sind die Deckgläser mit Nagellack versiegelt worden. Als Negativkontrolle wurde immer der Innerste der drei Schnitte auf einem Objektträger verwendet und anstatt des ersten Antikörpers nur AB-Diluent aufgetragen. Positivkontrollen wurden nicht mitgeführt, da jedes der anzufärbenden Antigene in der Gefäßwand vorkommen sollte. Um der Austrocknung des Gewebes während der Inkubation vorzubeugen, wurden die Schnitte in feuchten Kammern gelagert.

2.4.4.3 Spezifische Immunfärbeprotokolle

2.4.4.3.1 Nachweis von Makrophagen

Zum Nachweis der Präsenz von Makrophagen im perivaskulären Gewebe wurde eine spezifische Färbung auf den Makrophagenmarker F4/80 durchgeführt.

Vor der Inkubation mit dem ersten Antikörper ist das Gewebe für 10 Min bei RT mit 0,05% Triton-X permeabilisiert und danach mit 10%igem NGS benetzt und für 30 Min bei RT inkubiert worden. Anschließend wurden die Schnitte mit dem ersten Antikörper über Nacht bei 4°C inkubiert.

Folgende Antikörper wurden in den beschriebenen Verdünnungen verwendet:

1. AK	F4/80 AK	1 : 20	MCA497G; Bio-Rad AbD Serotec GmbH, Puchheim, D
2. AK	goat anti-rat 555	1 : 400	MFP-A2434; MoBiTec GmbH, Göttingen, D

Tab. 2.7 Antikörper für die F4/80-Immunfluoreszenzfärbung

2.4.4.3.2 Nachweis von Lymphozyten

Damit alle unabhängig vom Subtyp im perivaskulären Gewebe befindlichen T-Lymphozyten nachgewiesen werden konnten, wurde eine Färbung auf den T-Lymphozytenmarker CD3 durchgeführt, der auf allen T-Lymphozyten exprimiert wird.

Bevor die Inkubation des ersten Antikörpers über Nacht bei 4°C erfolgen konnte, sind die Schnitte mit 10%igem NGS für 60 Min bei RT inkubiert worden.

Folgende Antikörper wurden in den beschriebenen Verdünnungen verwendet:

1. AK	CD3 AK	1 : 50	sc-101442; Santa Cruz Biotechnology Inc., Dallas, USA
2. AK	goat anti-rat 555	1 : 400	MFP-A2434; MoBiTec GmbH, Göttingen, D

Tab. 2.8 Antikörper für die CD3-Immunfluoreszenzfärbung

2.4.4.3.3 Nachweis von glatten Gefäßmuskelzellen

Zum Nachweis des Vorhandenseins von glatten Gefäßmuskelzellen, wurde eine Färbung auf α-Aktin angefertigt, welches zu den kontraktilen Strukturen einer jeden Muskelzelle gehört.

Für 30 Min fand die Inkubation der Schnitte mit 10%igem NRS statt, bevor sie anschließend für 60 Min bei RT mit dem ersten Antikörper unverdünnt benetzt wurden.

Folgende Antikörper wurden in den beschriebenen Verdünnungen verwendet:

1. AK	SMC α-Aktin AK	1 : 1	ab15267; Abcam, Cambridge, USA
2. AK	goat anti-rabbit 555	1 : 400	A21428; Life Technologies GmbH, Darmstadt, D

Tab. 2.9 Antikörper für die α-Aktin-Immunfluoreszenzfärbung

2.4.4.3.4 Nachweis von Fibroblasten

Fibroblasten spielen eine wichtige Rolle im Auf- und Umbau von Gewebeverletzungen und sind im PVAT vorhanden. Deshalb wurde eine spezifische Färbung auf Fibroblasten-spezifisches Protein 1 angefertigt.

Bevor der erste Antikörper zur Inkubation über Nacht bei 4°C aufgetragen werden konnte, wurden die Schnitte mit 10%igem NGS für 60 Min benetzt.

Folgende Antikörper wurden in den beschriebenen Verdünnungen verwendet:

1. AK	FSP-1 AK	1 : 200	S100A4; Dako Deutschland GmbH, Hamburg, D
2. AK	goat anti-rabbit 555	1 : 400	A21428; Life Technologies GmbH, Darmstadt, D

Tab. 2.10 Antikörper für die FSP-1-Immunfluoreszenzfärbung

2.4.4.3.5 Nachweis von Endothelzellen

Um spezifisch Endothelzellen im untersuchten Gewebe nachzuweisen, wurde eine Färbung auf CD31 angefertigt. Dieses Protein wird auf der Oberfläche von Endothelzellen exprimiert.

Vor der Inkubation mit dem ersten Antikörper wurde das Gewebe mit 0,05% Triton-X für 10 Min bei RT permeabilisiert und danach mehrmals in PBS gewaschen. Anschließend wurden die Schnitte mit dem ersten Antikörper für 60 Min bei RT inkubiert.

Folgende Antikörper wurden in den beschriebenen Verdünnungen verwendet:

1. AK	CD31 AK (PECAM)	1 : 50	sc-18916; Santa Cruz Biotechnology Inc., Dallas, USA
2. AK	goat anti-rat 555	1 : 400	MFP-A2434; MoBiTec GmbH, Göttingen, D

Tab. 2.11 Antikörper für die CD31-Immunfluoreszenzfärbung

2.4.4.3.6 Nachweis von Adipozyten

Zum Nachweis von Fettgewebszellen im untersuchten Gewebe wurde eine spezielle Färbung auf Perilipin angefertigt. Perilipin ist ein Protein, welches sich auf der Oberfläche von Fettzellen befindet und an der Kontrolle des Auf- und Abbaus der Energiespeicher der Zelle beteiligt ist.

Ehe der erste Antikörper über Nacht bei 4°C inkubiert werden konnte, mussten die Schnitte mit 10%igem NGS für 30 Min benetzt werden.

Folgende Antikörper wurden in den beschriebenen Verdünnungen verwendet:

1. AK	Perilipin AK (D1D8)	1 : 100	#9349; Cell Signaling Technology, Inc, Danvers, USA
2. AK	goat anti-rabbit 555	1 : 400	A21428; Life Technologies GmbH, Darmstadt, D

Tab. 2.12 Antikörper für die Perilipin-Immunfluoreszenzfärbung

2.4.4.4 Auswertung

Um eine Schwächung des Signals durch längere Lagerung zu verhindern, wurden im Anschluss an die Färbungen die Schnitte unter dem Fluoreszenzmikroskop in einer Vergrößerung von 400-fach und 630-fach mit dem Programm *AxioVision* fotografiert und anschließend bei 4°C im Dunkeln gelagert.

2.5 Morphometrische Auswertung

Die mit der Verhoeff‘s Elastica-Färbung angefärbten Schnitte wurden jeweils in 100-facher Vergrößerung mit dem Programm *Image Pro Plus* fotografiert. Dabei ist immer nur ein Bild von einem Schnitt pro Objektträger angefertigt worden.

2.5.1 Ausmessen eines Arterienquerschnitts mit sichtbarer Gefäßverletzung

Es wurden nur Schnitte ausgemessen, bei denen eine Gefäßverletzung bzw. Bildung einer *Neointima* sichtbar war. Mit dem Programm *Image Pro Plus* wurde zuerst die *Membrana elastica interna* nachgezeichnet und als PG1 markiert. Die innere Begrenzung des Gefäßlumens, sowie die *Lamina externa*, die als Maß für die Arterien-Gesamtfläche berechnet wurde, ist ebenso markiert und als PG2 bzw. PG3 bezeichnet worden (Abb. 2.5). Aus diesen drei Markierungen ergaben sich jeweils Flächengrößen, die in eine vorgefertigte Excel-Tabelle transferiert wurden. Mit deren Hilfe war eine Angabe der Fläche der *Neointima* in

µm², der Lumenstenose in Prozent, sowie die Fläche der *Media* und *Lamina externa* in µm² möglich. Mit diesen Messgrößen wurde dann das Intima-Media-Verhältnis ermittelt.

Zusammenfassend sind fünf Messwerte pro Schnitt erhoben bzw. berechnet worden:

Neointima (µm²):	Fläche PG1 – Fläche PG2
Lumenstenose (%):	100 – (*Neointima*/ PG1) * 100
Media (µm²):	PG3 – PG1
Intima-Media-Verhältnis:	*Neointima* / *Media*
Lamina externa (µm²):	PG3

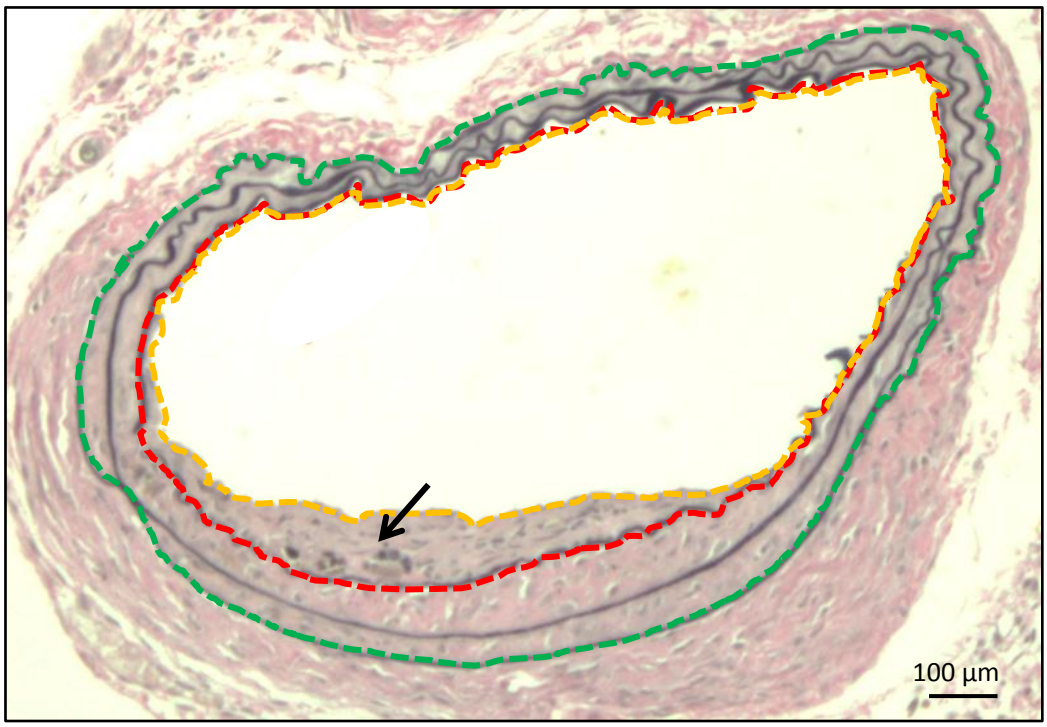

Abb. 2.5 Auflistung der ermittelten Messwerte und Ergebnis nach Durchführung der Verhoeff's Elastica-Färbung; 100fach vergrößert; rot gestrichelt: PG1, orange gestrichelt: PG2, grün gestrichelt: PG3, schwarzer Pfeil: *Neointima*.

2.5.2 Auswertung

Maximal wurden pro Arterie fünf Schnitte, vom Anfang der Gefäßläsion bis zu deren Ende, in vorher beschriebener Weise ausgemessen und in eine Excel-Tabelle übernommen. Aus den maximal fünf Messwerten pro Parameter und Schnitt wurde der Mittelwert für die Arterie über der Gefäßläsion berechnet. Im Anschluss wurden die Ergebnisse jeder Arterie zugehörig zu ihrer Versuchsgruppe in eine *GraphPad Prism*-Tabelle übernommen und die Ergebnisse statistisch ausgewertet.

2.6 Proliferation von Muskelzellen der Gefäßwand / *in vitro*-Analysen

2.6.1 Herstellung von konditioniertem Medium aus VAT

Um die Proliferation von glatten Muskelzellen der Gefäßwand im *in-vitro* Experiment zu untersuchen, wurde aus dem zu transplantierenden VAT konditioniertes Medium (CdM) gewonnen.

Dafür wurden 500 mg entnommenes Gewebe pro Versuchsgruppe gepoolt und sofort in ein Falconröhrchen, gefüllt mit 25 ml vorgekühlter steriler Kochsalzlösung, überführt. Jedes Well einer 24-Well-Platte wurde mit 1 ml handelsüblichem Dulbecco's Modified Eagle Medium (DMEM), versetzt mit 50 U/ml Penicillin und 50 µg/ml Streptomycin und 0,5 % FBS, befüllt. Unter der Sterilbank wurde das gekühlte Fettgewebe mit einem sterilen Skalpell in etwa 0,5 cm große Stücke zerkleinert, bevor jedes Well mit 500 mg zerkleinertem Fettgewebe aufgefüllt und bei 37°C für 4 Std inkubiert wurde. Dazu lief als Negativkontrolle für jede Gruppe das Medium alleine ohne Fettgewebe für ebenfalls 4 Std parallel mit. Der Überstand, das gewonnene CdM, wurde abgenommen und in ein Eppendorf-Röhrchen transferiert und anschließend für 5 Min bei 5000 U/min zentrifugiert. Der Überstand wurde in ein frisches Eppendorf-Röhrchen überführt und das Pellet verworfen. Das gewonnene konditionierte Medium wurde bis zur weiteren Verwendung bei -80°C eingefroren.

2.6.2 Proliferationsassay für Gefäßmuskelzellen

Mittels Trypsin sind die humanen Gefäßmuskelzellen (VSMC, Lonza Group AG, Basel, Schweiz), aufrechterhalten in Gefäßmuskelzell-Medium (BulletKit), versetzt mit 5%igem fetalem Kälberserum, 0,5 ng/mL epidermalen Wachstumsfaktor, 2,0 ng/mL Fibroblasten Wachstumsfaktor, 5 g/mL Insulin, Gentamicin und Amphotericin B, von der Platte gelöst und in basalem Gefäßmuskelzell-Medium resuspendiert worden, bevor sie bei 1200 U/min für 10 Min zentrifugiert wurden. Das gewonnene Pellet wurde in 1 ml basalem Gefäßmuskelzell-Medium aufgenommen und gut gemischt, ehe es in Aliquots auf 1:20 verdünnt werden konnte. Dieser Schritt war notwendig, um die Zellen später in den Neubauer-Kammern auszählen und eine immer gleiche Anzahl an Zellen pro Well einsetzen zu können. Pro Well einer 96-Well-Platte (Nunclon, flat bottom) wurden 100 µl der Suspension pipettiert, so dass sich auf einem Quadratzentimenter ca. $3{,}2 \times 10^4$ Zellen befanden. Danach wurden die Platten für 3 Std bei 37°C inkubiert, bis die Zellen adhärent waren. Das Medium wurde gewechselt und Serum-reduziertes-Medium dazugegeben, bevor die Zellen für 72 Std erneut inkubiert

wurden. Das eingefrorene CdM wurde nun aufgetaut und gut durchgemischt. Rekombinantes Maus-Leptin (R&D Systems, 1 mg/ml) wurde zunächst mit Serum-reduziertem-Medium auf 1:100 (10 µg/ml), danach nochmals auf 1:50 (200 ng/ml) bzw. 1:500 (20 ng/ml) verdünnt. Außerdem wurde ein neutralisierender Leptin-Antikörper (AF498, 100 µg/ml, R&D Systems Europe Ltd., Abingdon, GB) auf 1:500 mit Serum-reduziertem-Medium verdünnt (finale Konzentration: 200 ng/ml). Bevor die 96 Well-Platte vorsichtig mit PBS einmalig gewaschen werden konnte, ist das Medium aus jedem Well abgesaugt worden. Jetzt kamen in die jeweils vorher bestimmten Wells entweder 100 µl Serum-reduziertes-Medium mit und ohne neutralisierendem Leptin-Antikörper, 100 µl rekombinante Maus-Leptinlösung oder 100 µl CdM. Die Zellen wurden erneut für 48 Std inkubiert. Nach diesem Schritt wurde jedem Well jeweils 40 µl der MTS-Lösung des CellTiter 96 AQueous One Solution Cell Proliferation Assays (Promega GmbH) hinzupipettiert und die Zellen nochmals für 3 Std bei 37°C inkubiert.

2.6.3 Auswertung

An einem Plattenphotometer wurde die Extinktion bei 490 nm bestimmt. Die Ergebnisse wurden in Prozent der Proliferation im Vergleich zur unbehandelten Kontrollgruppe errechnet. Der Proliferations-Assay ist von Frau Anika Hunold, medizinisch-technische Laboratoriumsassistentin der Klinik für Kardiologie und Pneumologie der UMG, durchgeführt worden.

2.7 Statistische Auswertung

Die quantitativ erhobenen Messwerte sind jeweils mit dem arithmetischen Mittelwert ± Standardfehler des Mittelwertes (SEM) dargestellt worden. Ob normalverteilte Werte innerhalb einer Gruppe vorlagen, wurde mit dem *D'Agostino & Pearson Omnibus*-Test errechnet. Die Varianz der getesteten Messwerte war mit Hilfe des *Bartlett* oder *Levene* Tests zu bestimmen. Bei zwei zu vergleichenden Gruppen wurden die statistischen Unterschiede mittels des unverpaarten *student's t*-Test verglichen, wenn eine Normalverteilung vorlag. Waren die Messwerte nicht normalverteilt, wurden die zwei Gruppen mit dem *Mann Whitney*-Test verglichen. Wurden mehrere normalverteilte Gruppen verglichen, wurde der *ANOVA* Test angewendet. Bei nicht normalverteilten Messwerten kam der *Kruskal-Wallis* Test zur Anwendung. Unterschieden sich die Mittelwerte der getesteten Versuchsgruppen signifikant, wurde beim ANOVA-Test der Dunnett's C *post hoc*-Test sowie beim Kruskal-Wallis-Test der

Dunn's *post hoc*-Test angewandt, um zu bestimmen, welche zwei Mittelwerte sich innerhalb der zu vergleichenden Versuchsgruppen unterschieden. Hatte sich Varianzengleichheit beim Vergleich mehrerer Versuchsgruppen herausgestellt, wurde die *Bonferroni*-Korrektur angewandt. Ab einem Wert von $p<0{,}05$ galten Unterschiede als signifikant. Das Programm *GraphPad Prism* (ab Version 4.01) wurde für die statistische Auswertung verwendet.

3 ERGEBNISSE

3.1 HFD-induzierte Hyperleptinämie – Gruppe I

Um die Effekte von Übergewicht und systemischer Hyperleptinämie auf die Bildung der *Neointima* zu untersuchen, wurden WT-Mäuse zwei Wochen vor Induktion der experimentellen Gefäßverletzung entweder mit NC als Kontrollgruppe (n=19) oder mit einer HFD gefüttert (n=9), um Übergewicht und damit verbunden eine Hyperleptinämie zu erzeugen. Leptindefiziente *ob/ob*-Mäuse erhielten weiterhin NC (n=10), um die *Neointima* bei Übergewicht und genetischem Mangel an Leptin zu untersuchen. Aufgrund der massiven Adipositas der *ob/ob*-Mäuse und des ausgeprägten Metabolischen Syndroms ist zusätzlich anhand von Vorerfahrungen der Arbeitsgruppe und der sehr hohen Mortalität der Versuchstiere von einer Gefäßverletzung nach Fütterung von HFD bei diesem Mausgenotyp abgesehen worden.

3.1.1 Auswirkung von HFD

3.1.1.1 Körpergewicht

Die Mäuse der Kontrollgruppe wogen zum Zeitpunkt der OP im Durchschnitt 24 ± 2,5 g. Jene Mäuse, die zwei Wochen vor der OP auf die HFD umgestellt wurden, wogen im Durchschnitt 31 ± 4,1 g. Das Resultat der HFD war somit ein signifikanter Anstieg des KG gegenüber der Kontrollgruppe ($p<0,0001$). Die *ob/ob*-Mäuse wogen zum Zeitpunkt der OP 51 ± 3,0 g. Abb. 3.1 zeigt außerdem das KG der Versuchstiere 21 Tage nach der OP, also zum Zeitpunkt der Gewebeentnahme. Das KG der mit HFD behandelten Mäuse war weiterhin signifikant gegenüber der Kontrollgruppe erhöht ($p<0,0001$) und signifikant gegenüber den *ob/ob*-Mäusen erniedrigt ($p<0,0001$). Bei keiner der Mausgruppen war 21 Tage nach der OP ein Gewichtsverlust im Vergleich zum Ausgangsgewicht zu verzeichnen.

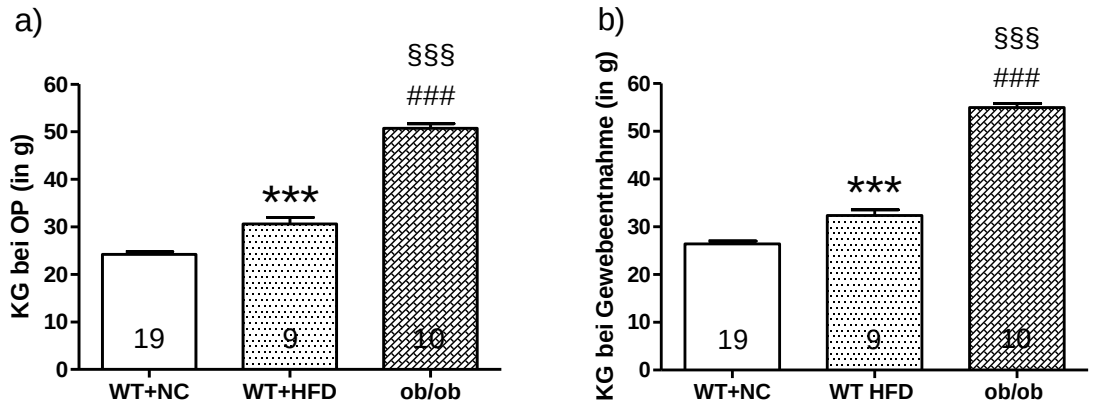

Abb. 3.1 Körpergewicht der Versuchstiere a) **zum Zeitpunkt der OP** und b) **zur Gewebeentnahme.** ***p<0,0001 für Vergleich WT+HFD vs. WT+NC, ###p<0,0001 für Vergleich *ob/ob* vs. WT+NC und §§§p<0,0001 für Vergleich *ob/ob* vs. WT+HFD.

3.1.1.2 Leptinspiegel im Serum

Wie zu erwarten, ging die Verabreichung der HFD mit einer Zunahme des KG einher und erhöhte ebenso die zirkulierenden Leptinspiegel im Serum der Versuchstiere. Es wurde ein bis zu 5-fach erhöhter Leptinwert im Serum der mit HFD gefütterten Mäuse im Vergleich zur Kontrollgruppe ermittelt (26 ± 6,0 vs. 5,6 ± 1,2 ng/ml; p<0,0009). Die Untersuchung auf Leptin im Serum der *ob/ob*-Mäuse wurde nur bei einigen Versuchstieren durchgeführt, um den genetischen Hintergrund der Mäuse zu bestätigen.

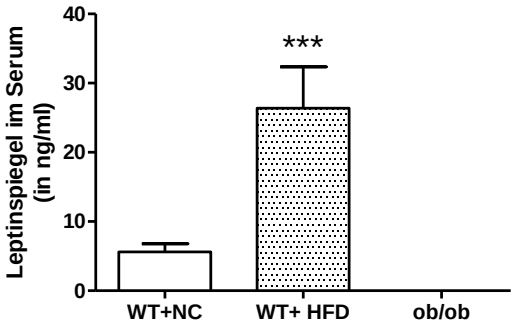

Abb. 3.2 Leptinspiegel im Serum der Versuchstiere. ***p<0,0001 für Vergleich WT+HFD vs. WT+NC.

Gruppe I	**WT+NC**	**WT+HFD**	***ob/ob***
n	19	9	10
Körpergewicht (g)	26 ± 0,6	32 ± 1,2	55 ± 0,9
Leptinspiegel im Serum (ng/ml)	5,6 ± 1,2	26 ± 6,0	0,0 ± 0,0

Tab. 3.1 Anzahl der Versuchstiere, Körpergewicht und Leptinspiegel im Serum zum Zeitpunkt der Gewebeentnahme.

3.1.2 Neointimabildung

Zur Untersuchung, wie sich Übergewicht mit und ohne Hyperleptinämie auf die *Neointima* auswirkt, wurden WT+NC, WT+HFD und *ob/ob*-Mäuse einer experimentellen Gefäßverletzung mittels des Eisen-(III)-chloridmodells unterzogen.

Es konnte gezeigt werden, dass es zu einem signifikanten Anstieg der *Neointima* bei den WT+HFD-Mäusen gegenüber der Kontrollgruppe (12,95 ± 1,41 vs. 7,49 ± 1,17 μm^2 x10^3; p<0,01) kam. Weiterhin signifikant erhöht waren das Ausmaß der Lumenstenose (28,5 ± 3,2 vs. 15,3 ± 2,4%; p<0,004) sowie das Intima-Media-Verhältnis (0,48 ± 0,04 vs. 0,31 ± 0,05; p<0,05). Ebenfalls war eine signifikante Erhöhung bei der *Neointima* (12,95 ± 1,41 vs. 7,72 ± 1,58 μm^2 x10^3; p<0,03) sowie bei dem Intima-Media-Verhältnis (0,48 ± 0,04 vs. 0,26 ± 0,06; p< 0,01) der übergewichtigen und hyperleptinämischen WT+HFD-Mäuse gegenüber den übergewichtigen und leptindefizienten *ob/ob*-Mäusen zu verzeichnen. Hingegen war bei ihnen keine signifikante Erhöhung der Lumenstenose (28,5 ± 3,2 vs. 18,5 ± 4,5 %; p>0,05) festzustellen. Nicht signifikant unterschieden sich die Ergebnisse zwischen den WT+NC-Mäusen und den *ob/ob*-Mäusen sowohl bei der *Neointima* (7,49 ± 1,17 vs. 7,72 ± 1,58 μm^2 x10^3; p>0,05), der Lumenstenose (15,3 ± 2,4 vs. 18,5 ± 4,5 %; p>0,05) als auch dem Intima-Media-Verhältnis (0,31 ± 0,05 vs. 0,26 ± 0,06; p>0,05). Interessanterweise war die Fläche der *Media* zwischen den *ob/ob*-Mäusen verglichen mit der Kontrollgruppe (36,4 ± 6,2 vs. 25,8 ± 1,2 μm^2 x10^3; p<0,05) signifikant erhöht. Der Vergleich von *ob/ob*-Mäusen und WT+HFD-Mäusen zeigte dagegen keinen signifikanten Unterschied (36,4 ± 6,2 vs. 27,0 ± 1,6 μm^2 x10^3; p>0,05). Nachstehend sind die Ergebnisse in Abb. 3.3 dargestellt.

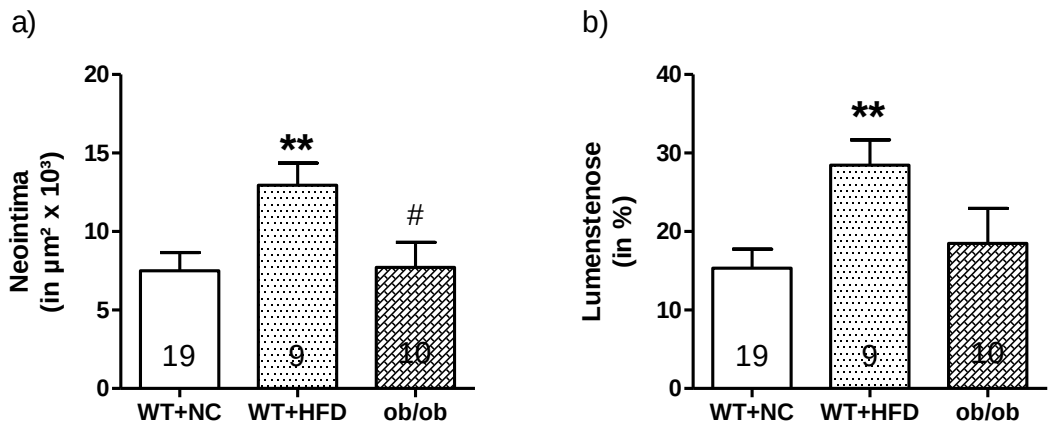

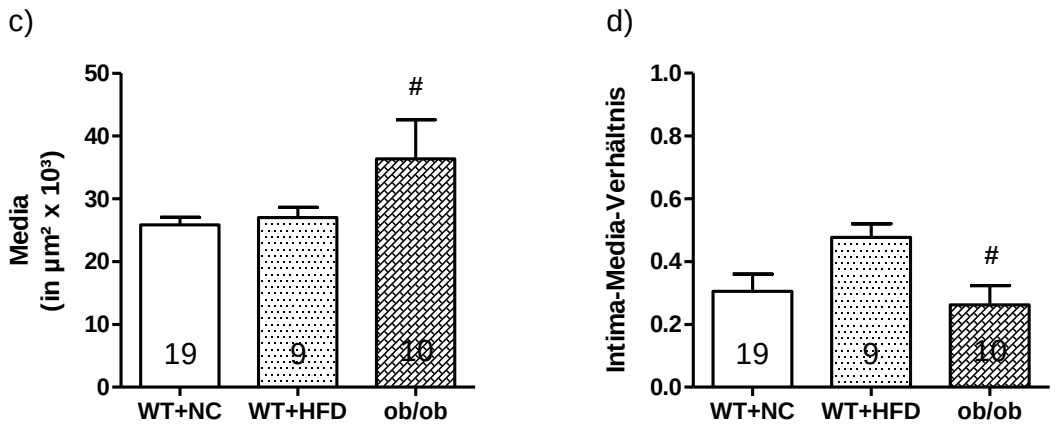

Abb. 3.3 Zusammenfassung der morphometrischen Auswertung der a) ***Neointima***, der b) **Lumenstenose**, der c) ***Media*** und des d) **Intima-Media-Verhältnis.***p<0,05 **und** **p<0,01 für Vergleich WT+HFD vs. WT+NC und #p<0,05 für Vergleich WT+HFD vs. *ob/ob*.

Die Auswertung der *Lamina externa* blieb bei allen drei Versuchsgruppen (p>0,05) annähernd gleich (Abb. 3.4). Damit war eine Verzerrung der Ergebnisse durch eventuelle Größenunterschiede des gesamten Arterienquerschnitts unwahrscheinlich.

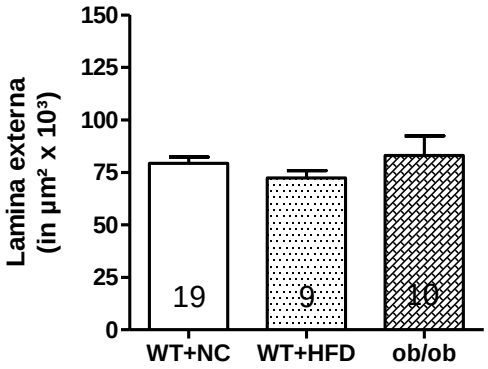

Abb. 3.4 Zusammenfassung der morphometrischen Auswertung der *Lamina externa*.

Diese Ergebnisse in übergewichtigen hyperleptinämischen bzw. leptindefizienten Mäusen ließen darauf schließen, dass durch die Erhöhung des Serumspiegels von Leptin dem Hormon eine wichtige Rolle bei der Bildung der *Neointima* im Rahmen von Übergewicht zukommt. Um die Wirkungen einer systemischen Erhöhung der zirkulierenden Leptinspiegels von denen einer lokal vermehrten Leptinexpression im PVAT abzugrenzen, wurden differenziertere Untersuchungen durchgeführt.

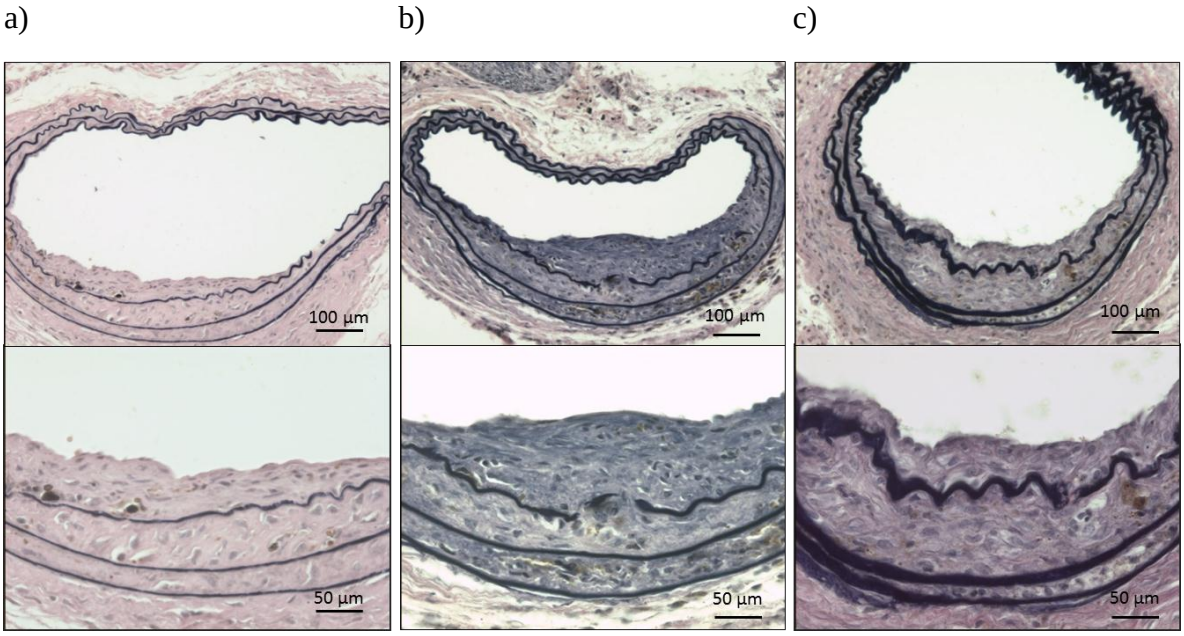

Abb. 3.5 Repräsentative Bilder der *Neointima* in a) **WT+NC,** b) **WT+HFD** und c) ***ob/ob*-Mäusen.** Obere Reihe: Übersicht über die gesamte Arterie mit *Neointima*; 100x vergrößert; untere Reihe: Ausschnitt der Läsionszone; 400x vergrößert.

3.2 Perivaskuläre Überexpression von Leptin – Gruppe II

In den folgenden Versuchen sind die parakrinen Effekte von Leptin auf die *Neointima* untersucht worden, unabhängig vom Vorliegen körperlichen Übergewichts oder einer systemischen Hyperleptinämie. Dazu wurden adenovirale Vektoren verwendet und unmittelbar nach der Gefäßverletzung um die verletzte Arterie appliziert. Die applizierte Konzentration der adenoviralen Vektoren betrug jeweils $1x10^6$ PFU pro Arterie bzw. pro Versuchstier. Das Ziel dieser Versuche war es eine perivaskuläre Überexpression von Leptin zu simulieren und den Effekt des Adipokins unabhängig von einer systemischen Hyperleptinämie auf die Bildung der *Neointima* zu untersuchen. Zum Vergleich wurde WT-Mäusen Kontroll-cDNA und Pluronic F-127-Gel ohne adenovirale Vektoren, aber äquivalent dazu NaCl 0,9% (Kontrollgruppe) perivaskulär verabreicht. Zusätzlich ist einigen WT-Mäusen Leptin-cDNA in gleicher Dosierung subkutan verabreicht worden, um eventuelle systemische Effekte einer lokalen Leptin-Adenovirus-Applikation auszuschließen. Um zusätzlich die Wirkung der adenoviralen Vektoren auf die Bildung der *Neointima* bei Fehlen des Leptinrezeptors und damit der Leptin-spezifischen Signalkaskade in der Zelle zu untersuchen, wurden leptinrezeptordefiziente *db/db*-Mäuse mit Leptin-cDNA bzw. Kontroll-cDNA behandelt.

3.2.1 Systemische und parakrine Ausbreitung adenoviraler Vektoren

3.2.1.1 Analyse der systemischen Expression der adenoviralen cDNA

Um eine eventuelle systemische Verteilung der Viruspartikel im Organismus zu untersuchen, wurde einigen Versuchstieren adenovirale Vektoren, bestückt mit GFP-cDNA, nach der Gefäßverletzung perivaskulär verabreicht. Weder in der Leber, noch in der Niere und der Milz konnten spezifische fluoreszierende GFP-Signale nachgewiesen werden. Somit konnte eine systemische hämato- und lymphogene Verteilung von Viruspartikeln ausgeschlossen werden.

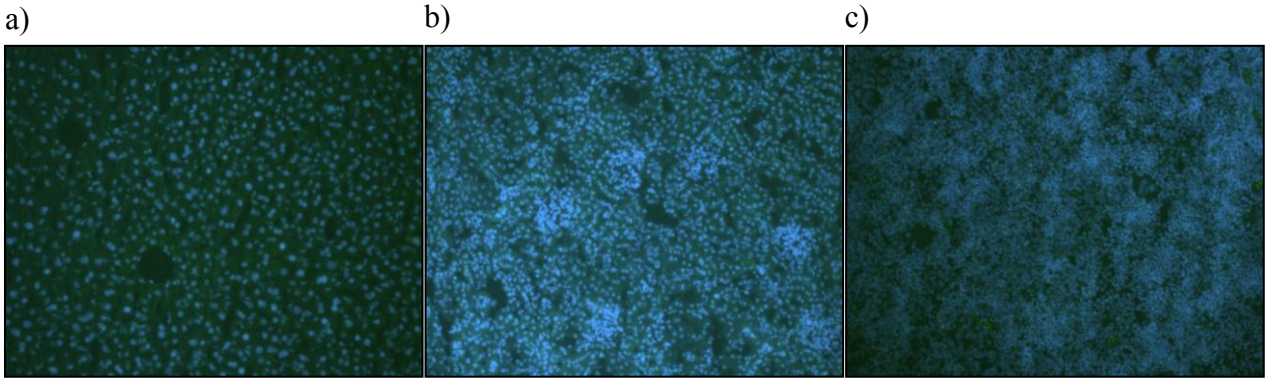

Abb. 3.6 Repräsentative Bilder zur Detektion von GFP in a) **Leber,** b) **Niere** und c) **Milz;** 200x vergrößert.

3.2.1.2 Detektion der adenoviralen Vektoren

Zur Überprüfung von lokalen Auswirkungen der adenoviralen Vektoren wurde einigen Versuchstieren nach der Gefäßverletzung adenovirale Vektoren, bestückt mit GFP-cDNA, perivaskulär verabreicht. Mittels Fluoreszenzmikroskopie und nach Anfärbung der Zellkerne mit DAPI konnte die Expression von GFP im vaskulären und perivaskulären Gewebe nachgewiesen werden (Abb. 3.7).

a) b)

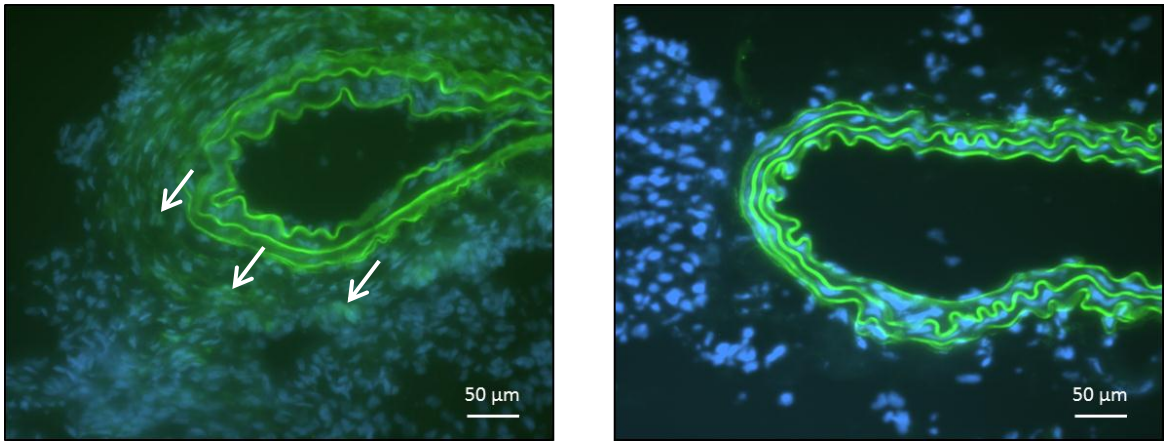

Abb. 3.7 Repräsentative Bilder zur Detektion von GFP im vaskulären und perivaskulären Gewebe in a) **mit Viruspartikeln** (Pfeil zeigt grünes Signal), und b) **ohne Viruspartikel** (Autofluoreszenz der Laminae) behandelt. 400x vergrößert.

3.2.1.3 Analyse der Virustransfektion spezifischer vaskulärer Zellen

Um zu zeigen, welche Zelltypen im perivaskulären Gewebe die GFP-cDNA-haltigen Viruspartikel aufgenommen haben, wurden Immunfluoreszenzfärbungen mit Antikörpern gegen Marker für Endothelzellen (CD31), glatte Gefäßmuskelzellen (α-Aktin), Fibroblasten (FSP1), Adipozyten (Perilipin), Makrophagen (F4/80) und Lymphozyten (CD3) durchgeführt. Nur bei Gefäßmuskelzellen, Adipozyten und Makrophagen wurde eine Ko-Expression von GFP und dem jeweiligen zell-spezifischen Marker nachgewiesen, wie in Abb. 3.8 dargestellt.

a) b)

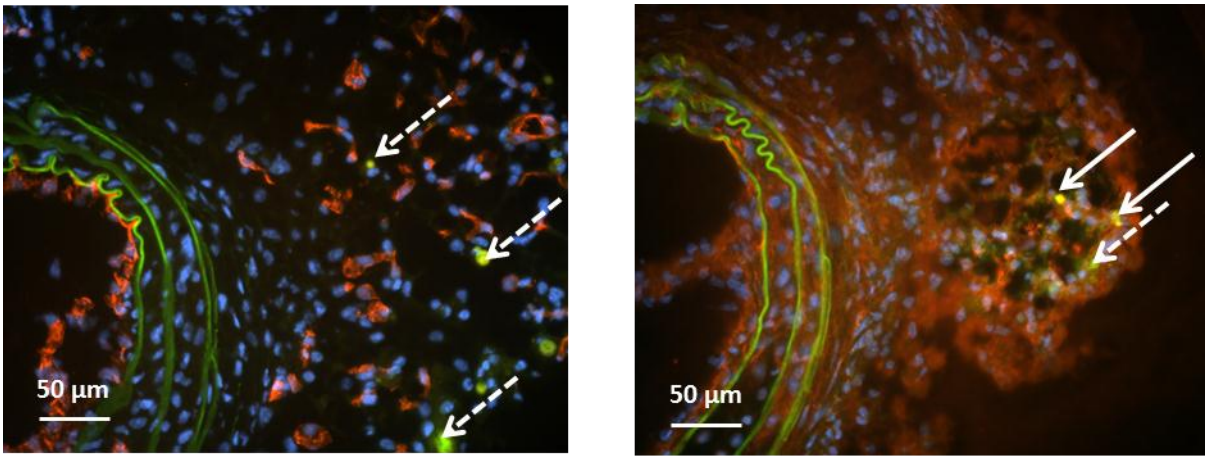

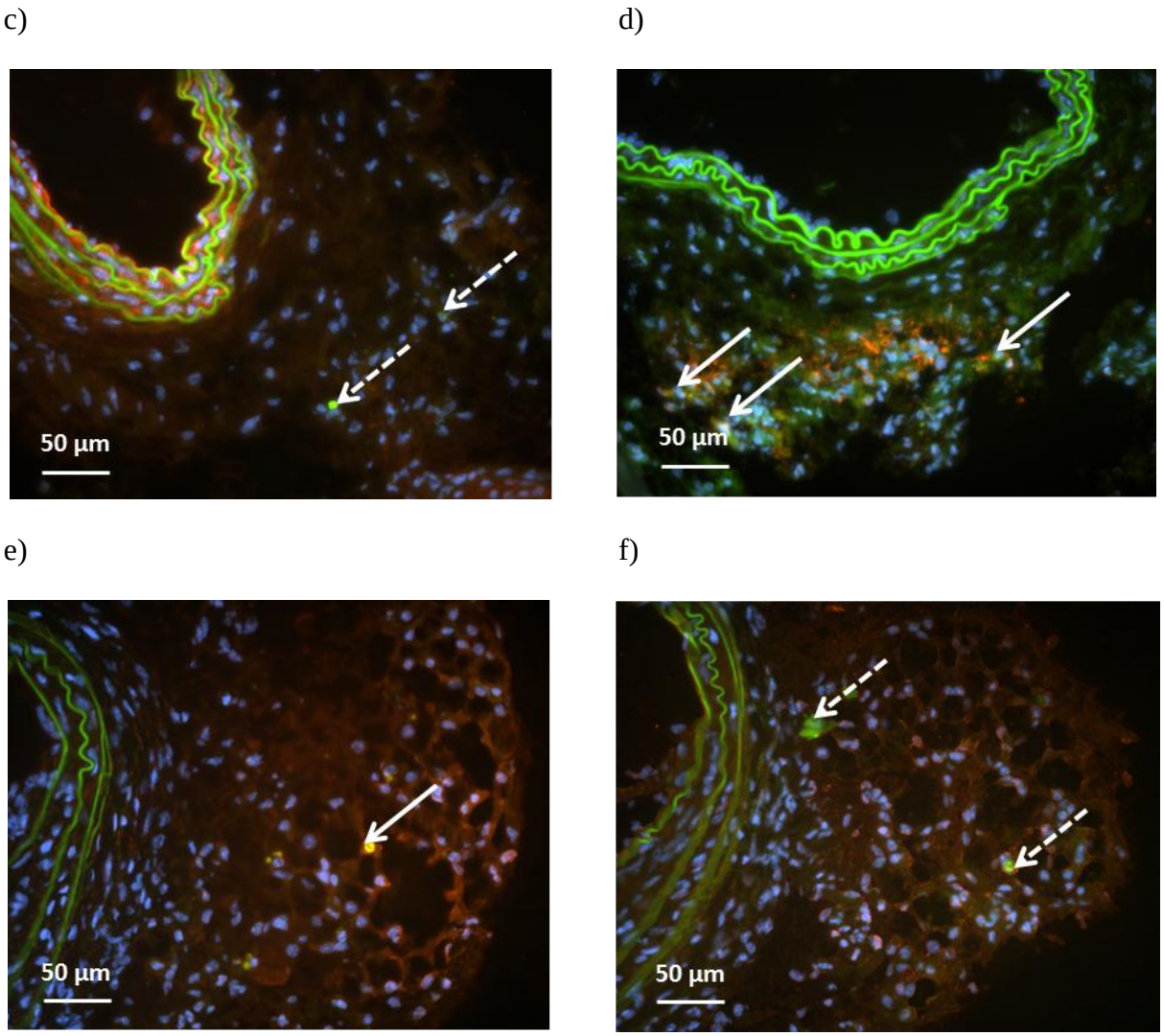

Abb. 3.8 Repräsentative Bilder zur Detektion von GFP in a) **Endothelzellen,** b) **Gefäßmuskelzellen,** c) **Fibroblasten,** d) **Adipozyten,** e) **Makrophagen** und f) **Lymphozyten im PVAT nach Virustransfektion** (unterbrochener Pfeil GFP positiv, durchgehender Pfeil zweifach positiv). Vergrößerung, 400x.

3.2.2 Parakrine Effekte der Überexpression von Leptin bei WT-Mäusen

3.2.2.1 Körpergewicht

Die perivaskuläre Applikation von Leptin-cDNA-haltigen adenoviralen Vektoren hatte keinen Einfluss auf das KG der Versuchstiere, wenn sie mit den Ergebnissen der Kontrollgruppe (28 ± 1,0 vs. 26 ± 0,7 g; p>0,05) verglichen wurden. Im Vergleich zur Versuchsgruppe, die mit Kontroll-cDNA perivaskulär behandelt wurde, zeigte sich ebenfalls keine signifikante Differenz, weder vor der OP (25 ± 0,6 vs. 23 ± 0,84 g; p>0,05) noch zum Zeitpunkt der Gewebeentnahme (26 ± 0,8 vs. 26 ± 0,6 g; p>0,05). Ebenso war kein Effekt der subkutanen Applikation von Leptin-cDNA auf das KG zu erkennen, wenn deren Resultate zur Gewebeentnahme mit den vorangegangenen Versuchsgruppen verglichen wurden (27 ± 1,8g).

3.2.2.2 Leptinspiegel im Serum

Es zeigte sich kein signifikanter Unterschied zwischen den mit Leptin-cDNA und den mit Kontroll-cDNA behandelten Mäusen (4,1 ± 0,6 vs. 2,8 ± 0,6 ng/ml; p>0,05) sowie im Vergleich zur Kontrollgruppe (4,1 ± 0,6 vs. 4,1 ± 0,6 ng/ml; p>0,05). Das Serum der subkutan mit Leptin-cDNA behandelten Mäuse wurde nicht untersucht.

Gruppe II	**WT** **NaCl 0,9% (p.v.)**	**WT** **Kontroll-cDNA (p.v.)**	**WT** **Leptin-cDNA (p.v.)**	**WT** **Leptin-cDNA (s.c.)**
n	9	15	13	4
Körpergewicht (g)	28 ± 1,0	26 ± 0,6	26 ± 0,8	27 ± 1,8
Leptinspiegel im Serum (ng/ml)	4,1 ± 0,6	2,8 ± 0,6	4,1 ± 0,6	∅

Tab. 3.2 Anzahl der Versuchstiere, Körpergewicht und Leptinspiegel im Serum zum Zeitpunkt der Gewebeentnahme.

3.2.2.3 Überexpression von Leptin

Die immunhistochemische Anfärbung von Leptin bestätigte eine Zunahme der vaskulären und perivaskulären Leptinexpression in den mit Leptin-cDNA behandelten Mäusen gegenüber den mit Kontroll-cDNA behandelten Mäusen und der Kontrollgruppe, wie in Abb. 3.9 gezeigt.

a) b)

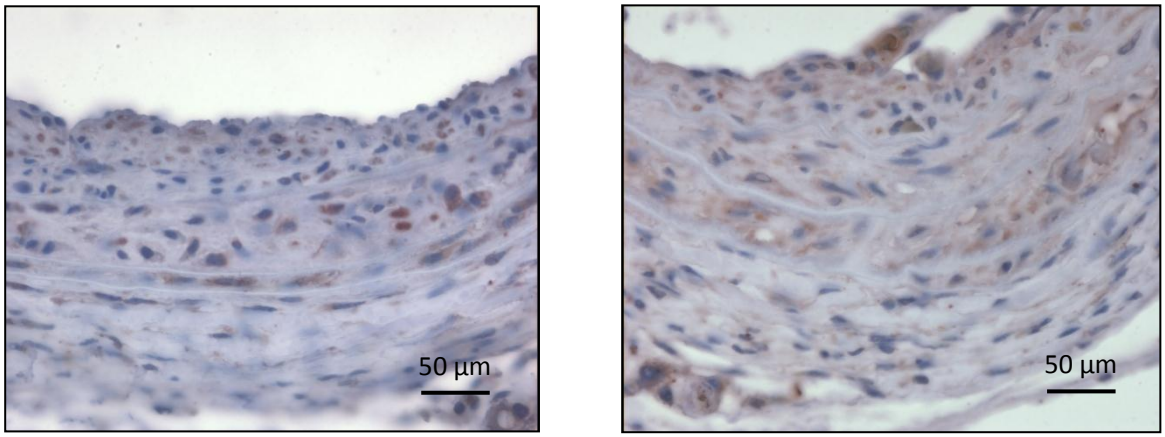

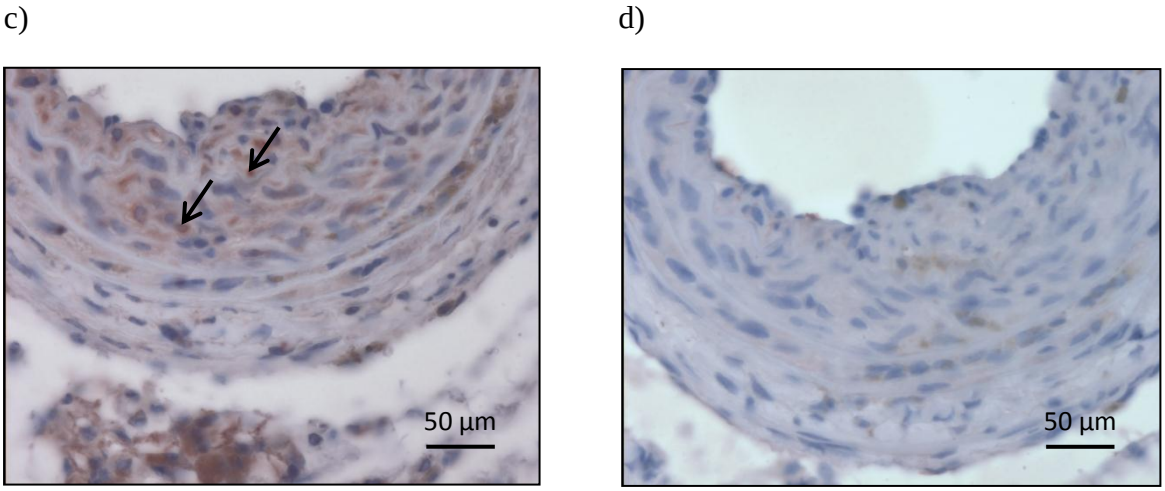

Abb. 3.9 Repräsentative Bilder nach immunhistochemischer Anfärbung von Leptin in a) **der Kontrollgruppe,** b) **mit Kontroll-cDNA** und c) **mit Leptin-cDNA behandelten Mäusen. In** d) **ist das Ergebnis ohne ersten Antikörper gezeigt. (**Pfeil zeigt positives rotes Signal). Vergrößerung, 400x.

3.2.2.4 Proliferation von Zellen der Gefäßwand

Um eine direkte Auswirkung der adenoviralen Vektoren auf die Proliferation von Zellen in der *Neointima* und der *Media* zu untersuchen, wurde ein immunhistochemischer Nachweis von PCNA durchgeführt. Wie in Abb. 3.10 zu sehen, konnte eine zweifach signifikante Erhöhung des prozentualen Anteils proliferierender Zellen in der *Neointima* in den mit Leptin-cDNA behandelten Mäusen beobachtet werden im Vergleich zu Mäusen, die Kontroll-cDNA verabreicht bekamen (23,1 ± 2,4 vs. 12 ± 1,7%; $p<0,01$). Das Ergebnis bei der Untersuchung der *Media* fällt weniger deutlich aus und zeigt einen nur tendenziellen Anstieg des prozentualen Anteils der proliferierenden Zellen in den mit Leptin-cDNA behandelten Mäusen (22,2 ± 3,9 vs. 17,7 ± 2,9%; $p>0,05$).

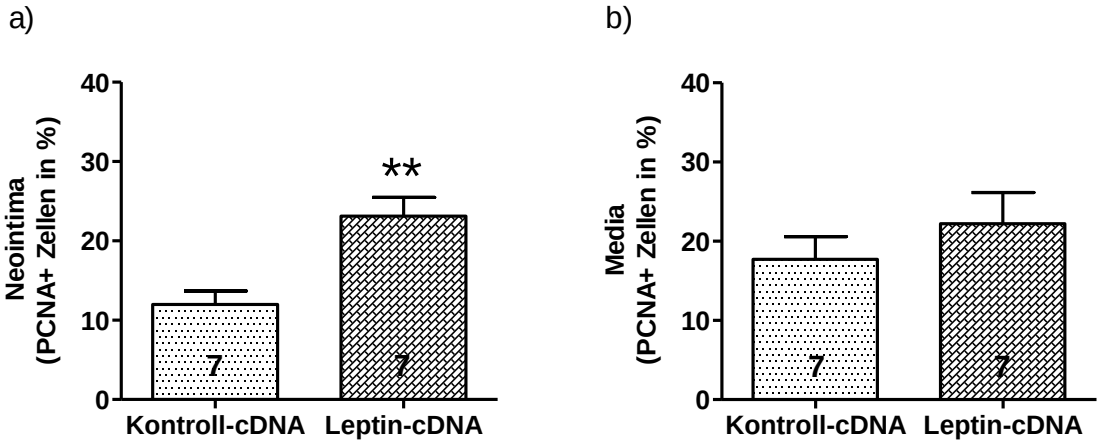

Abb. 3.10 Proliferierende Zellen innerhalb der Gefäßwandschichten in der a) ***Neointima*** und in der b) ***Media.*** **$p<0,01$ für Vergleich von WT Leptin-cDNA vs. Kontroll-cDNA.

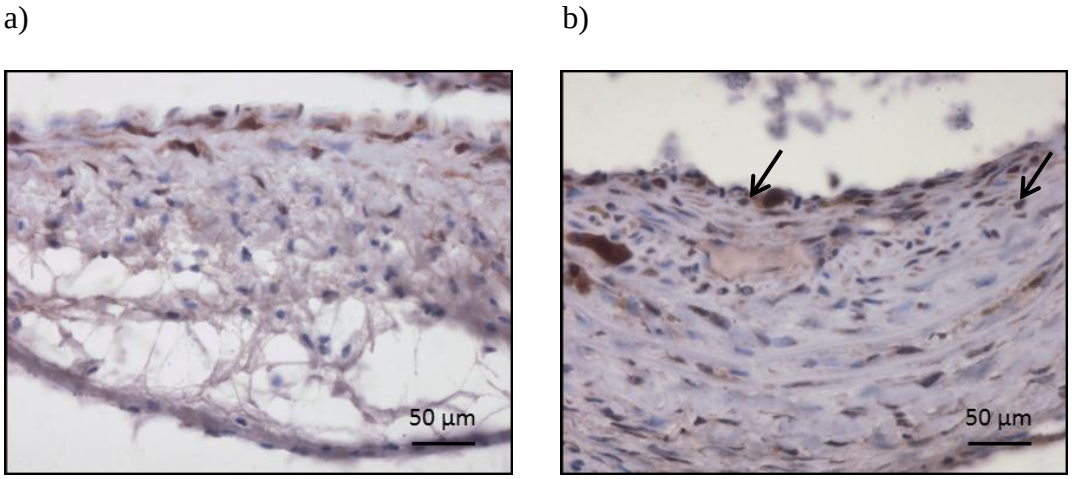

Abb. 3.11 Repräsentative Bilder nach immunhistochemischer Anfärbung von PCNA in mit a) **Kontroll-cDNA** und in mit b) **Leptin-cDNA behandelten Mäusen** (Pfeil für positives rot-violettes Signal). 400x vergrößert.

3.2.2.5 Neointimabildung

Die mit Leptin-cDNA behandelten Mäuse zeigten einen nicht-signifikanten Anstieg der *Neointima* im Vergleich zu den mit Kontroll-cDNA behandelten Mäusen (11,3 ± 1,2 vs. 8,3 ± 0,8 µm^2 x10^3; p>0,05) als auch gegenüber der Kontrollgruppe (11,3 ± 1,2 vs. 7,9 ± 1,0 µm^2 x10^3; p>0,05). Des Weiteren war eine signifikante Zunahme im Hinblick auf die Lumenstenose beim Vergleich der mit Leptin-cDNA behandelten Mäuse zur Kontrollgruppe (31,8 ± 3,9 vs. 19,4 ± 2,9%; p<0,05) als auch zur Versuchsgruppe der mit Kontroll-cDNA behandelten Mäuse (31,8 ± 3,9 vs. 20,4 ± 1,5%; p<0,05) zu beobachten. Die Ergebnisse der Versuchsgruppe, die Leptin-cDNA subkutan injiziert bekamen, waren ähnlich derer der Kontrollgruppe und der Kontroll-cDNA-Gruppe (9,0 ± 2,5 µm^2 x10^3 bzw. 18,8 ± 2,1%). Eine statistische Auswertung war aufgrund der zu geringen Anzahl an Versuchstieren nicht möglich.

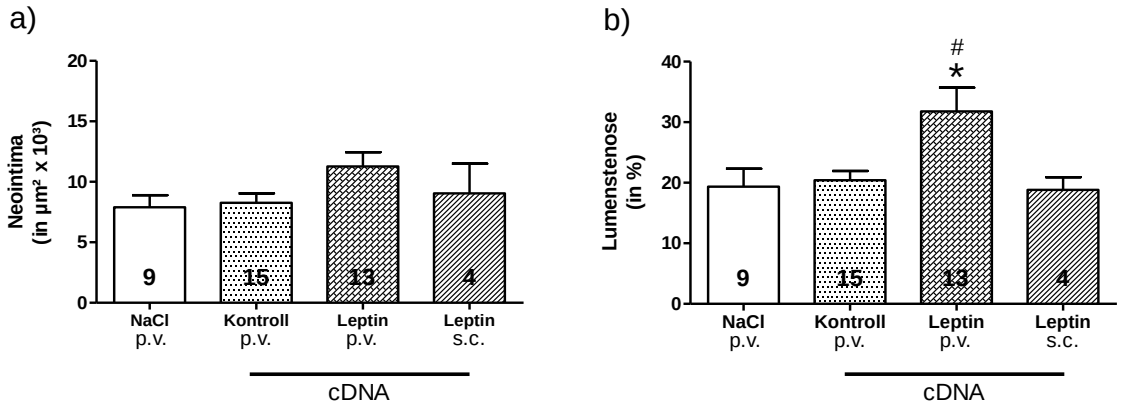

Abb. 3.12 Zusammenfassung der morphometrischen Auswertung von a) ***Neointima*** und b) **Lumenstenose.** *p<0,05 für Vergleich Leptin-cDNA vs. Kontrollgruppe und #p<0,05 für Vergleich Leptin-cDNA vs. Kontroll-cDNA.

Die *Media* zeigte einen signifikanten Unterschied zwischen den mit Leptin-cDNA und den mit Kontroll-cDNA behandelten Mäusen (22,0 ± 3,5 vs. 28,2 ± 3,6 µm^2 x10^3; p<0,05), jedoch nicht zur Kontrollgruppe (22,0 ± 3,5 vs. 27,5 ± 2,7 µm^2 x10^3; p>0,05). Durch die kleinere *Media* der mit Leptin-cDNA behandelten Mäuse ergibt sich jedoch bei der Auswertung des Intima-Media-Verhältnisses ein signifikanter Unterschied zur Kontroll-cDNA-Gruppe (0,62 ± 0,09 vs. 0,37 ± 0,05; p<0,05) als auch zur Kontrollgruppe (0,62 ± 0,09 vs. 0,32 ± 0,05; p<0,05). Die Versuchstiere, denen Leptin-cDNA subkutan (*Media*: 29,1 ± 2,8 µm^2 x10^3; Intima-Media Verhältnis: 0,35 ± 0,05) appliziert wurde, zeigten bei der Auswertung ähnliche Ergebnisse wie die Kontrollgruppe und die der mit Kontroll-cDNA behandelten Mäuse. Eine statistische Auswertung war aufgrund der zu geringen Anzahl an Versuchstieren hier nicht möglich.

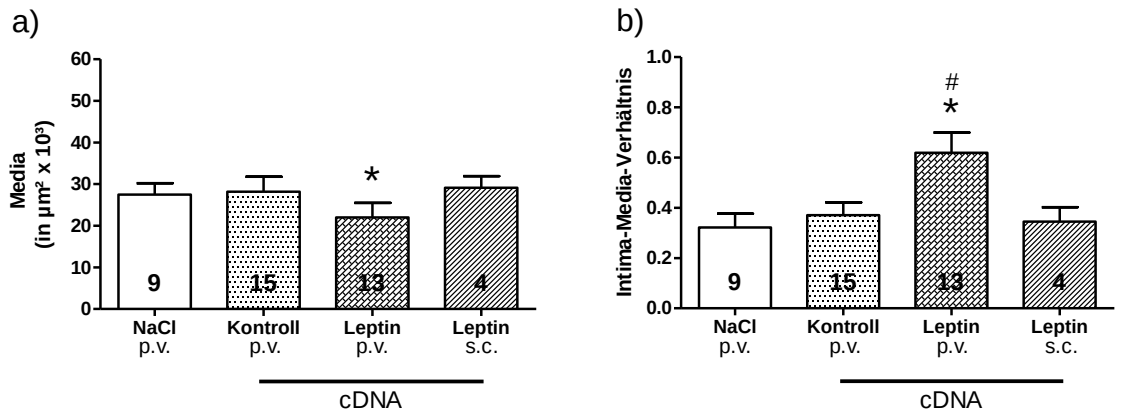

Abb. 3.13 Zusammenfassung der morphometrischen Auswertung der a) ***Media*** und des b) **Intima-Media-Verhältnis.** *p<0,05 für Vergleich Leptin-cDNA vs. Kontroll-cDNA und #p<0,05 für Vergleich Leptin-cDNA vs. Kontrollgruppe.

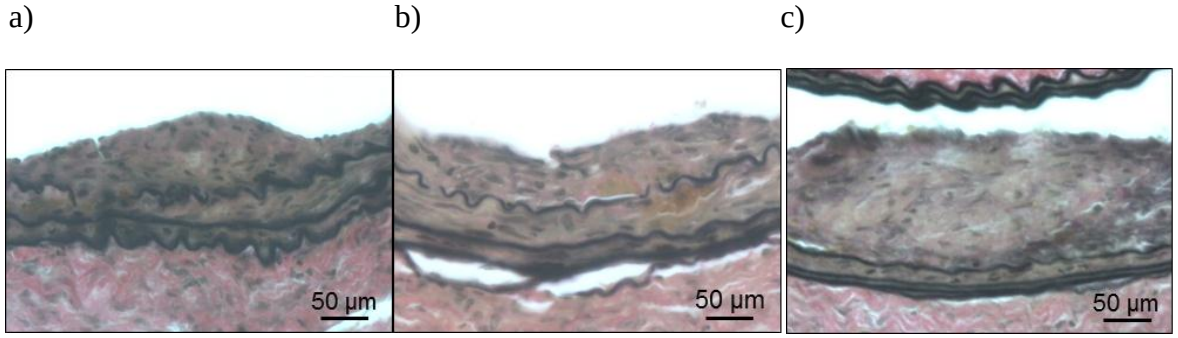

Abb. 3.14 Repräsentative Bilder der Neointima der a) **Kontrollgruppe,** der mit b) **Kontroll-cDNA** und der mit c) **Leptin-cDNA behandelten WT-Mäuse.** 400x vergrößert.

Wie bereits in den zuvor beschriebenen Ergebnissen wurde eine ähnliche Größe der *Lamina externa* im Vergleich aller Versuchsgruppen ermittelt (61,4 ± 4,9 vs. 66,6 ± 3,6 vs. 71,9 ± 6,9 µm^2 x10^3; p>0,05). Der Mittelwert der Versuchsgruppe, die Leptin-cDNA subkutan erhielt betrug 75,5 ± 10,8 µm^2 x10^3.

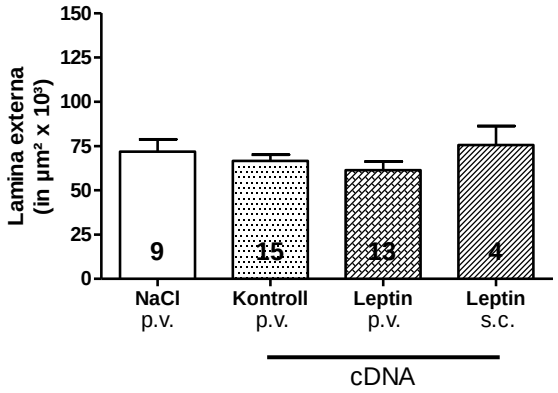

Abb. 3.15 Zusammenfassung der morphometrischen Auswertung der *Lamina externa*

3.2.3 Parakrine Effekte der Überexpression von Leptin bei db/db-Mäusen

Um die Wirkung von Leptin nach vorangegangener Gefäßwandverletztung und insbesondere die Bedeutung des Leptinrezeptors weiter zu untersuchen, wurde *db/db*-Mäusen Leptin-cDNA sowie Kontroll-cDNA perivaskulär verabreicht.

3.2.3.1 Körpergewicht

Da leptinrezeptordefiziente *db/db*-Mäuse ähnlich wie die leptindefizienten *ob/ob*-Mäuse ein Metabolisches Syndrom entwickeln, wiesen sie zu Beginn des Experiments ein etwa doppelt so hohes KG wie WT-Mäuse gleichen Alters auf (42,6 ± 1,9 vs. 24,3 ± 0,5 g; $p<0,0001$). Im Vergleich starteten die mit Leptin-cDNA behandelten *db/db*-Mäuse gegenüber den mit Kontroll-cDNA behandelten *db/db*-Mäuse mit einem signifikant niedrigeren Körpergewicht (40,5 ± 1,3 vs. 49 ± 4,8 g; $p<0,05$), wobei alle Versuchstiere im Durchschnitt etwa 6 g bis zum Zeitpunkt der Gewebeentnahme zunahmen (46,1 ± 1,9 vs. 53,7 ± 0,7 g; $p>0,05$).

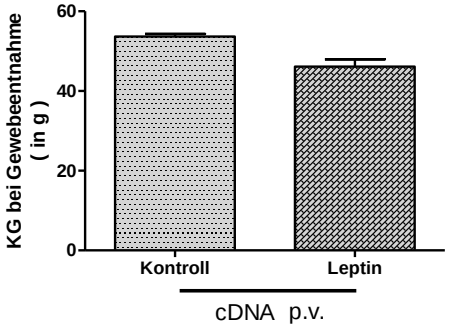

Abb. 3.16 Körpergewicht zum Zeitpunkt der Gewebeentnahme.

3.2.3.2 Neointimabildung

Im Gegensatz zu den mit Leptin-cDNA behandelten WT-Mäusen konnte bei den *db/db*-Mäusen keine Zunahme der *Neointima* nachgewiesen werden. Tendenziell war diese im Vergleich zu den WT-Mäusen sogar (nicht-signifikant) kleiner (6,9 ± 2,4 vs. 11,3 ± 1,3 μm^2 $x10^3$; p>0,05). Beim Vergleich der *db/db*-Mausgruppen untereinander war die *Neointima* bei den mit Kontroll-cDNA behandelten Mäusen tendenziell erhöht (6,9 ± 2,4 vs. 10,9 ± 1,3 μm^2 $x10^3$; p>0,05). Verglichen mit WT-Mäusen zeigte sich eine zweifach signifikante Abnahme der Lumenstenose bei den *db/db*-Mäusen, wenn beide Leptin-cDNA perivaskulär verabreicht bekamen (12,1 ± 2,7 vs. 31,8 ± 3,9 %; p<0,01). Wurden mit Kontroll-cDNA behandelte *db/db*-Mäuse und WT-Mäuse verglichen, zeigte sich ein ähnliches Ausmaß bei der *Neointima* (10,9 ± 1,3 vs. 8,3 ± 0,8 μm^2 $x10^3$) und der Lumenstenose (18,6 ± 0,6 vs. 20,4 ± 1,5%). Eine statistische Auswertung war aufgrund der zu geringen Anzahl an *db/db*-Mäusen nicht möglich.

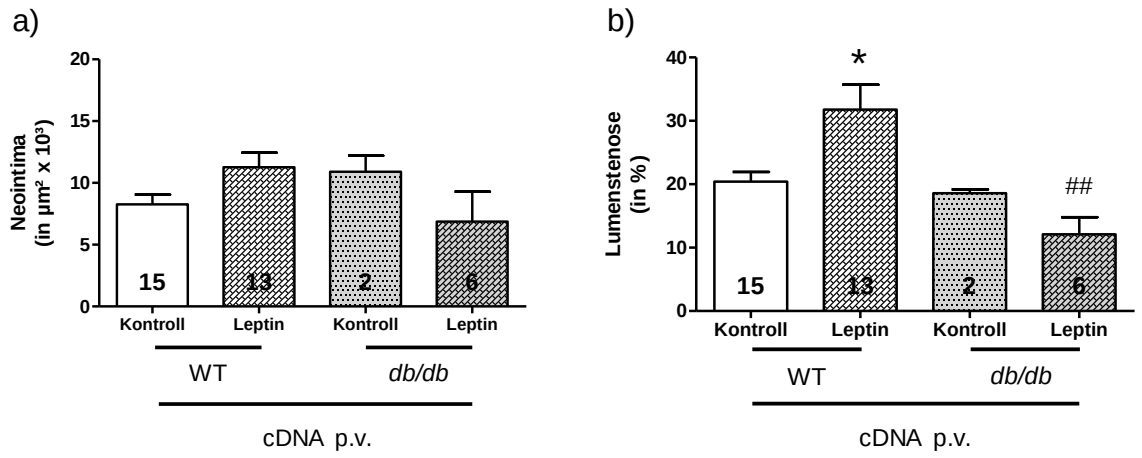

Abb. 3.17 Zusammenfassung der morphometrischen Auswertung der a) ***Neointima*** und der b) **Lumenstenose.** *p<0,05 bei WT für Vergleich Leptin-cDNA vs. Kontroll-cDNA und ##p<0,01 für Vergleich *db/db*-Leptin-cDNA vs. WT Leptin-cDNA.

Interessanterweise ergab die Auswertung der *Media* in den mit Leptin-cDNA behandelten Mäusen einen signifikanten Anstieg bei den *db/db*-Mäusen im Vergleich zu WT-Mäusen (31,8 ± 5,7 vs. 22,0 ± 3,5 μm^2 $x10^3$; p<0,05). Zusätzlich wurde ein zweifach signifikanter Unterschied beim Vergleich beider Versuchsgruppen in Hinblick auf das Intima-Media-Verhältnis (0,23 ± 0,08 vs. 0,62 ± 0,08; p<0,01) ermittelt. Die Ergebnisse der Vergleiche der *db/db*-Mäuse und WT-Mäuse, denen Kontroll-cDNA appliziert worden war, ergaben vergleichbare Messwerte für die *Media* (28,1 ± 3,7 vs. 28,2 ± 3,6 μm^2 $x10^3$) und das Intima-Media-Verhältnis (0,4 ± 0,02 vs. 0,37 ± 0,05), wobei die Ergebnisse nicht statistisch ausgewertet werden konnten, aufgrund der geringen Anzahl an *db/db*-Mäusen.

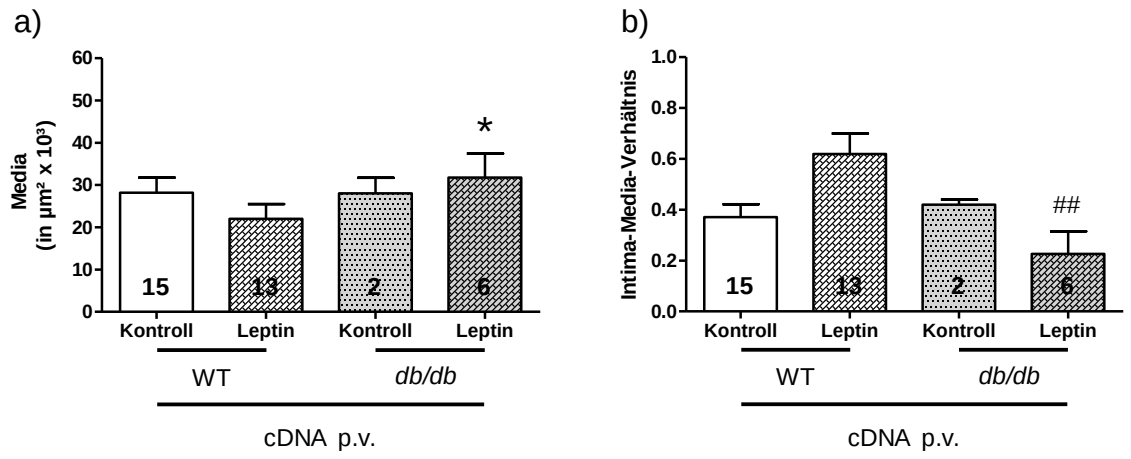

Abb. 3.18 Zusammenfassung der morphometrischen Auswertung der a) ***Media*** und des b) **Intima-Media-Verhältnis.** *p<0,05 für Vergleich *db/db*-Leptin-cDNA vs. WT Leptin-cDNA und ##p<0,01 für Vergleich *db/db*-Leptin-cDNA vs. WT Leptin-cDNA.

In den Mausgruppen wurden jeweils ähnliche Arterien-Gesamtflächen ermittelt. Im Vergleich der *db/db*-Mäuse und der WT-Mäuse, die Kontroll-cDNA erhielten, ergab sich tendenziell eine Erhöhung der *Lamina externa* bei den *db/db*-Mäusen (84,4 ± 8,2 vs. 66,6 ± 3,6 μm^2 x10^3). Ähnliche Ergebnisse wurden ermittelt, wenn *db/db*-Mäuse mit WT-Mäusen verglichen wurden, denen Leptin-cDNA appliziert worden war (85,3 ± 11,1 vs. 61,4 ± 4,9 μm^2 x10^3; p>0,05). Eine statistische Auswertung war aufgrund der in einzelnen Versuchsgruppen zu geringen Anzahl an Versuchstieren nicht möglich.

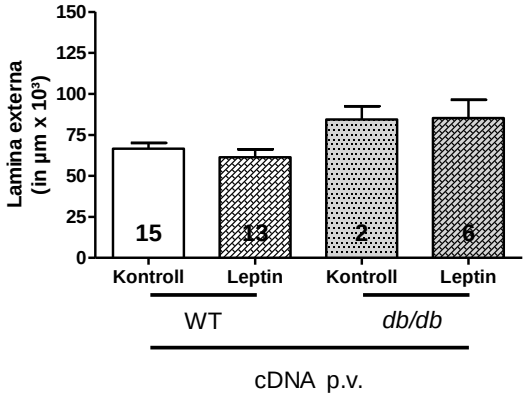

Abb. 3.19 Zusammenfassung der morphometrischen Auswertung der *Lamina externa*.

a) b)

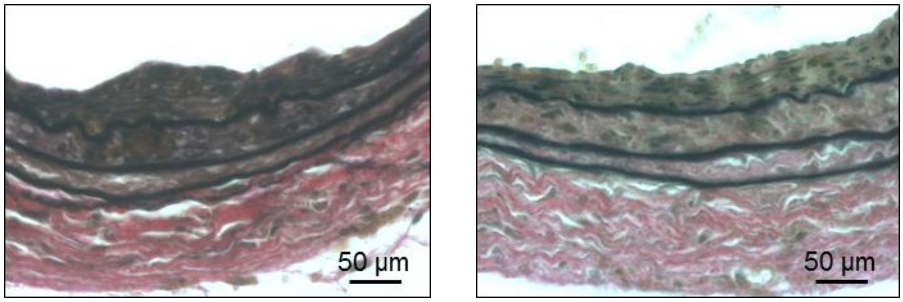

Abb. 3.20 Repräsentative Bilder der Neointima in *db/db*-Mäusen, die mit a) **Kontroll-cDNA** und mit b) **Leptin-cDNA** behandelt wurden. 400x vergrößert.

Eine lokale Überexpression von Leptin schien die Bildung der *Neointima* in WT-Mäusen zu fördern, und in *db/db*-Mäusen zeigte sich tendenziell eine Verminderung im Vergleich zur Kontrollgruppe. Um die Wirkung von Leptin von weiteren Adipokinen und Mediatoren des VAT und PVAT lokal zu unterscheiden, wurde nun ein „lokales Übergewicht“ nach einer Gefäßverletzung mittels Transplantation von VAT bei den Versuchstieren erzeugt.

3.3 Diät-induziertes Übergewicht und Effekt auf die Leptin-Expression in VAT und PVAT

Die in diesem Kapitel dargestellten Ergebnisse wurden von Herrn cand. med. Sebastian Herzberg in Zusammenarbeit mit dem medizinisch-technischen Assistenzpersonal der Arbeitsgruppe von Frau Professor Schäfer in der Klinik für Kardiologie und Pneumologie der UMG im Rahmen seiner medizinischen Dissertation erhoben. In Absprache werden sie hier zum besseren Verständnis der eigenen Untersuchungsergebnisse kurz dargestellt.

3.3.1 Übergewicht und Hyperleptinämie

Um zu untersuchen, wie sich Übergewicht und Hyperleptinämie auf die Leptinexpression im VAT und PVAT auswirken, wurden WT-Mäuse für insgesamt acht Wochen auf HFD gesetzt oder als Kontrollgruppe auf NC belassen. Am Ende der achtwöchigen HFD-Fütterung nahmen die Versuchstiere gegenüber der Kontrollgruppe signifikant an KG zu (28 ± 2,3 vs. 24 ± 1,3 g; $p<0,5$). Den Versuchstieren wurde anschließend mittels kardialer Punktion Blut, sowie VAT und periaortales PVAT entnommen. Die Leptinspiegel im Serum der WT+HFD-Mäuse waren gegenüber der Kontrollgruppe signifikant erhöht (29 ± 3,9 vs. 1,7 ± 0,2 ng/ml; $p<0,0001$).

Das entnommene VAT und PVAT wurde hinsichtlich der Leptin mRNA- und Proteinkonzentration untersucht. Zur Vergleichbarkeit beider Gruppen wurde der Mittelwert der Ergebnisse in der Kontrollgruppe als „1“ festgelegt und das Ergebnis der WT+HFD-Mäuse als ein Vielfaches davon berechnet.

3.3.2 Untersuchungen des VAT

Die Untersuchung des VAT von HFD-gefütterten Mäusen mittels Polymerase-Ketten-Reaktion (PCR) zeigte einen signifikanten Anstieg der mRNA-Expression von Leptin im Vergleich zur Kontrollgruppe (1,64 ± 0,19; $p<0,05$). Zweifach signifikant erhöht war die Proteinkonzentration von Leptin (6,9 ± 1,4; $p<0,01$). Die Ergebnisse sind in Abb. 3.21 und 3.22 dargestellt.

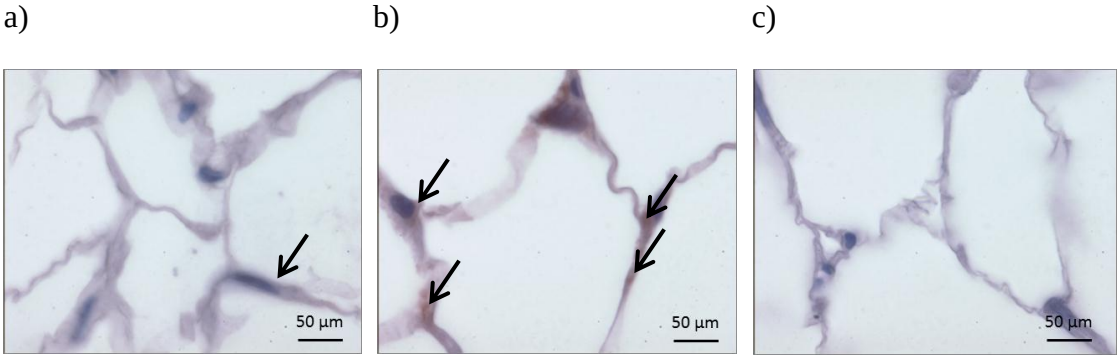

Abb. 3.21 Repräsentative Bilder nach immunhistochemischer Färbung von Leptin im VAT von a) **WT-NC,** b) **WT-HFD** und c) ***ob/ob*-Mäusen.** Schwarzer Pfeil zeigt typisch rötliche Färbung, 400x vergrößert.

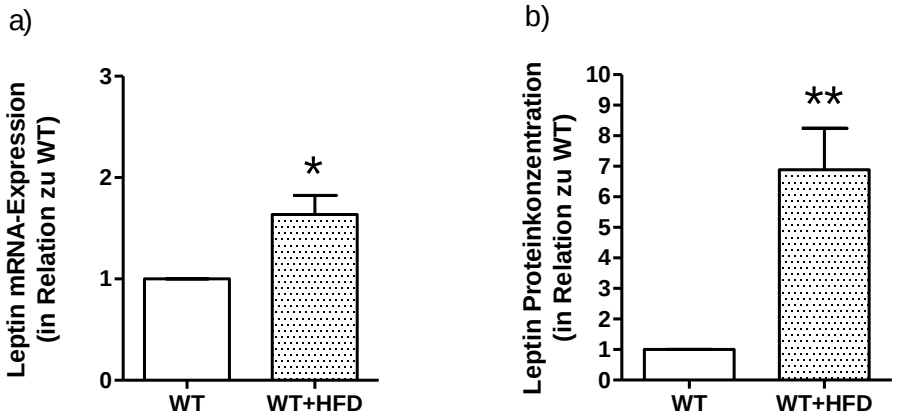

Abb. 3.22 Zusammenfassung der Ergebnisse zur a) **mRNA-Expression** und b) **Proteinkonzentration von Leptin im VAT.** *$p<0,05$ und **$p<0,01$ für Vergleich WT vs. WT+HFD-Mäusen.

3.3.3 Untersuchungen des PVAT

In Analogie zu den Untersuchungen im VAT wurde auch das PVAT der beiden Mausgruppen untersucht. Die Messwerte der mRNA-Konzentration (4,5 ± 0,6 vs. 1,0; p<0,0001) sowie der Proteinkonzentration von Leptin (13,3 ± 2,8 vs. 1,0; p<0,01) im PVAT der WT+HFD-Mäuse waren im Vergleich zur Kontrollgruppe ebenfalls signifikant erhöht.

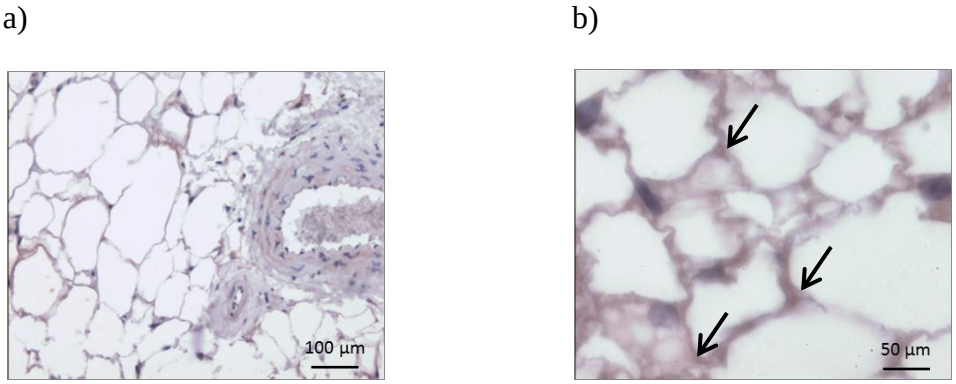

Abb. 3.23 Repräsentative Bilder der Leptinexpression im PVAT von WT+HFD-Mäusen in der Vergrößerung a) **100x** und b) **400x.** Schwarzer Pfeil zeigt typisch rötliche Anfärbung.

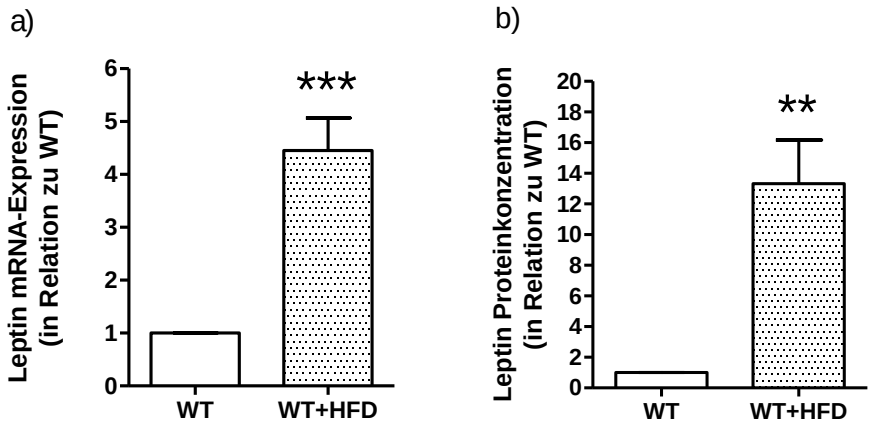

Abb. 3.24 Zusammenfassung der Ergebnisse zur a) **mRNA-Expression** und b) **Proteinkonzentration von Leptin im PVAT.** **p<0,01 und ***p<0,0001 für Vergleich WT- vs. WT+HFD-Mäusen.

Da Fettzellen der Hauptproduzent des Hormons Leptin sind und sich ihre Größe und Anzahl unter HFD erhöht, fand sich im untersuchten VAT wie auch PVAT ein erhöhter Wert der mRNA- sowie auch der Proteinexpression von Leptin im Vergleich zur Kontrollgruppe.

3.4 Transplantation von VAT – Gruppe III

Um die Akkumulation des PVAT bei Adipositas nachzuahmen und die Effekte auf die Bildung der *Neointima* zu untersuchen, unabhängig von Übergewicht oder systemischer

Hyperleptinämie, wurde VAT von WT- und *ob/ob*-Mäusen (Spender) entnommen und um die zuvor verletzte Arterie immun-inkompetenter *nu/nu*-Mäuse (Empfänger) transplantiert.

Die Spendermäuse wurden einerseits mit NC gefüttert (n=12) und andererseits auf eine achtwöchige HFD (n=13) gesetzt. Das entnommene VAT jeder Gruppe wurde gepoolt, um eventuelle Schwankungen in der Leptinexpression zwischen einzelnen Versuchstieren innerhalb einer Spendergruppe auszugleichen. Im Anschluss daran wurden jedem Empfängertier 50 mg des gepoolten VAT transplantiert. Als Kontrollgruppe wurden *nu/nu*-Mäuse operiert, jedoch kein VAT nach der Gefäßverletzung transplantiert.

3.4.1 Integration des transplantierten VAT in das perivaskuläre Gewebe

VAT-transplantierte *nu/nu*-Mäuse zeigten bei Gewebeentnahme vitales und revaskularisiertes Fettgewebe perivaskulär sitzend im *Trigonum caroticum sinister* (Abb. 3.25). Es gab zudem keinen Anhalt dafür, dass es durch das VAT zu einer mechanischen Kompression der verletzten Arterie gekommen war, denn proximal wie distal war makroskopisch ein stetiger Blutfluss erkennbar, der jedoch öfter im Vorfeld erst eine stumpfe Präparation notwendig machte, bevor die Carotisbifurkation sichtbar wurde.

a) b)

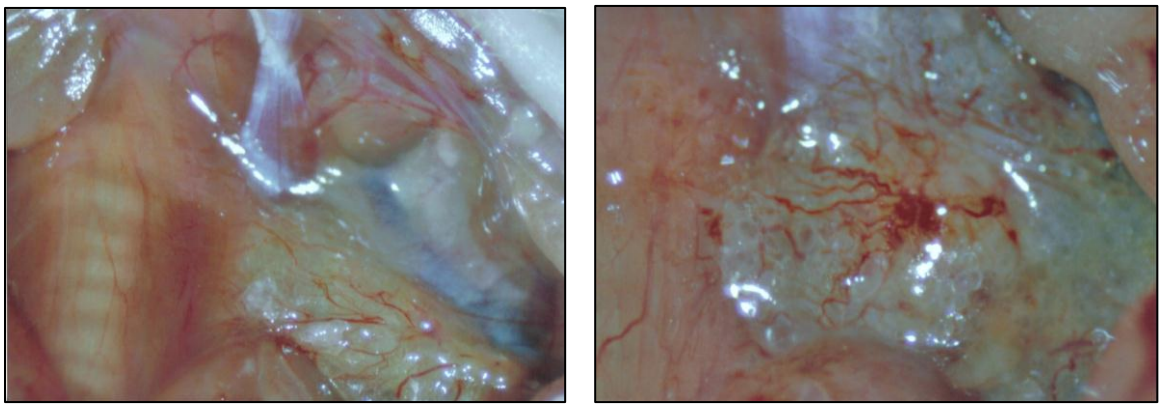

Abb. 3.25 Makroskopische Bilder des vaskularisierten und vitalen VAT bei Gewebeentnahme. a) **Übersicht mit Trachea und Musculus sternocleidomastoideus** und b) **vaskularisiertes VAT im Trigonum caroticum.**

Mit Hilfe des VAT von GFP-transgenen Mäusen wurde der visuell-makroskopische Eindruck fluoreszenzmikroskopisch bestätigt. Wie in Abb. 3.26 dargestellt, exprimierte das transplantierte VAT zum Zeitpunkt der Gewebeentnahme weiterhin GFP.

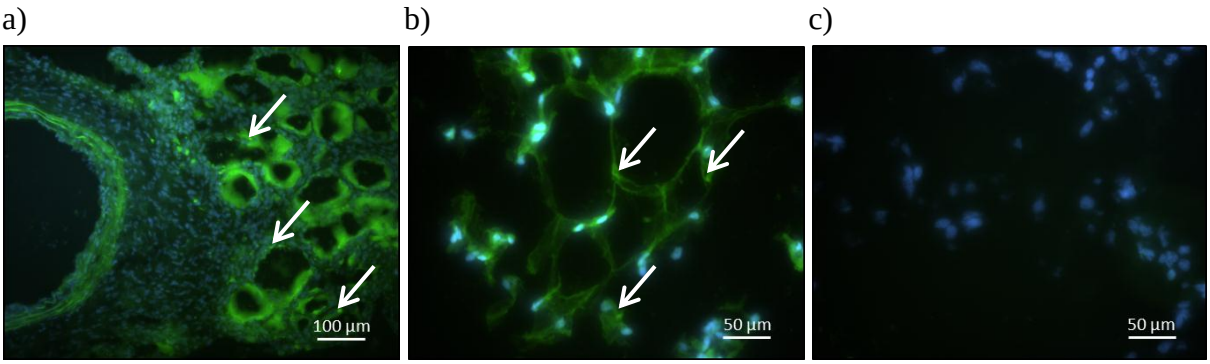

Abb. 3.26 Fluoreszenzfärbung mit DAPI zur Kernanfärbung. a) **Gefäßanschnitt mit transplantiertem GFP-VAT zum Zeitpunkt der Gewebeentnahme.** Pfeile markieren GFP-positives Signal, 100x vergrößert, b) **Positivkontrolle VAT** einer *GFP*-transgenen Maus, 400x vergrößert und c) **VAT** einer WT-Maus, jeweils 400x vergrößert.

Gleichzeitig wurde das Vorhandensein von Fettgewebe durch eine Öl-Rot-O-Färbung bestätigt, da das transplantierte Fettgewebe mikroskopisch nicht mehr die typisch makroskopische Gewebekonfiguration von Fettgewebe aufwies (Abb. 3.27).

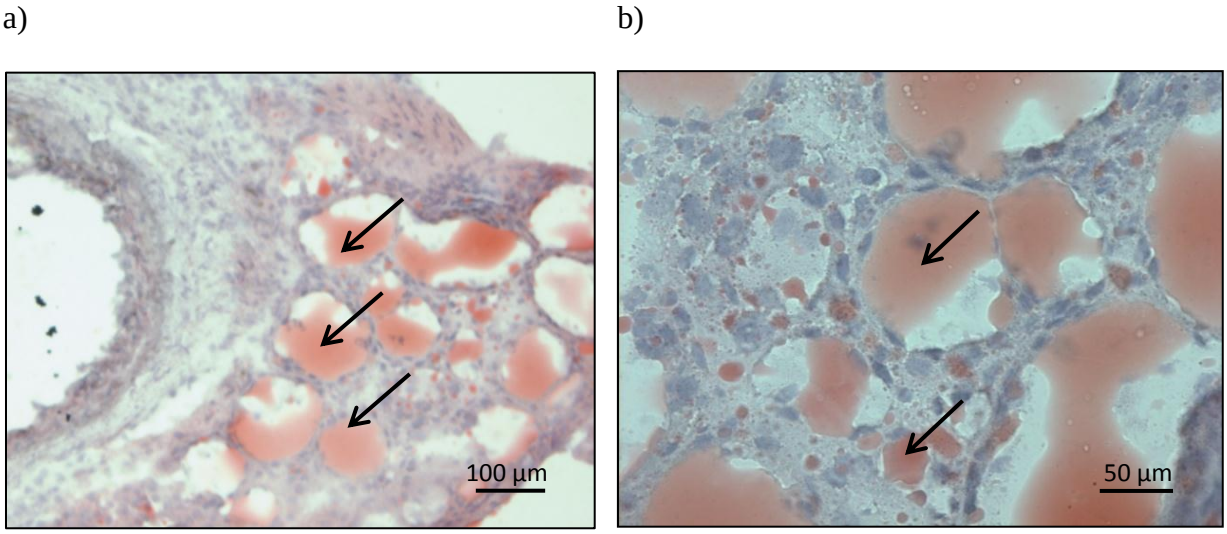

Abb. 3.27 Histologische Färbung mit Öl-Rot-O zum Zeitpunkt der Gewebeentnahme. Pfeile zeigen positives rotes Signal für Fett. a) **Gefäßanschnitt mit transplantiertem VAT**, 100x vergrößert und b) **transplantiertes VAT**, 400x vergrößert

3.4.2 Transplantation des VAT von WT-Mäusen

3.4.2.1 Körpergewicht

Die Transplantation des VAT hatte keinen messbaren Einfluss auf die Entwicklung des Körpergewichts der *nu/nu*-Mäuse. Zum Zeitpunkt der OP wogen sie im Durchschnitt 32,7 ± 0,5 g und zur Gewebeentnahme 33,9 ± 0,5 g.

3.4.2.2 Leptinspiegel im Serum

Ebenfalls keinen Einfluss hatte die Transplantation des VAT auf den Serumspiegel von Leptin, wenn die Werte der nicht-transplantierten mit den transplantierten *nu/nu*-Mäusen verglichen wurden (1,6 ± 0,3 vs. 1,7 ± 0,6 ng/ml; p>0,05). Im Vergleich zu den WT-Mäusen aus Gruppe I (siehe Tab. 3.1) wiesen sie allerdings einen dreifach signifikant geringeren Leptinwert auf (1,7 ± 0,3 vs. 5,6 ± 1,2 ng/ml; p<0,0001), obwohl beide Versuchstiergruppen mit NC gefüttert wurden. Dieser Unterschied beruht möglicherweise auf dem unterschiedlichen genetischen Hintergrund der Mäuse.

Gruppe III **Spender**	***nu/nu*** **Kontrollgruppe**	***nu/nu*** **WT**	***nu/nu*** **WT+HFD**
n	14	13	18
Körpergewicht (g)	33 ± 0,9	33 ± 1,1	35 ± 0,5
Leptinspiegel im Serum (ng/ml)	1,6 ± 0,3	2,5 ± 0,7	1,6 ± 0,8

Tab. 3.3 Anzahl der Versuchstiere, Körpergewicht und Leptinspiegel im Serum zum Zeitpunkt der Gewebeentnahme.

3.4.2.3 Neointimabildung

Die Ergebnisse der morphometrischen Quantifizierung ergaben eine signifikante Erhöhung der *Neointima* bei den Versuchstieren, die mit VAT von WT+HFD-Mäusen transplantiert wurden gegenüber der Kontrollgruppe (11,9 ± 1,9 vs. 4,5 ± 0,9 μm^2 $x10^3$; p<0,05) und Mäusen, die mit VAT von WT+NC-Mäusen transplantiert worden waren (11,9 ± 1,9 vs. 6,1 ± 1,9 μm^2 $x10^3$; p<0,05). Gleichzeitig war zu beobachten, dass es durch die Transplantation von VAT zu keinem signifikanten Unterschied bei der *Neointima* kam, wenn die Kontrollgruppe mit den Ergebnissen der Gruppe verglichen wurde, denen VAT von WT+NC-Mäusen transplantiert worden war (4,5 ± 0,9 vs. 6,1 ± 1,9 μm^2 $x10^3$; p>0,05). Daraus ließ sich ableiten, dass transplantiertes VAT *per se* keinen wesentlichen Einfluss auf die Bildung der *Neointima* der verletzten Gefäßwand genommen hat, z.B. durch mechanische Einflüsse.

Ebenfalls wurde ein signifikanter Anstieg der Lumenstenose beim Vergleich der Mäuse ermittelt, die VAT von WT+HFD-Mäusen erhielten und denen, die mit VAT von WT+NC Mäusen behandelt worden waren (24,5 ± 3,5 vs. 12,0 ± 4,3%; p<0,05). Dazu ergab sich ein signifikanter Unterschied zur Kontrollgruppe im Hinblick auf die Lumenstenose (24,5 ± 3,5 vs. 10,7 ± 2,0 %; p<0,05).

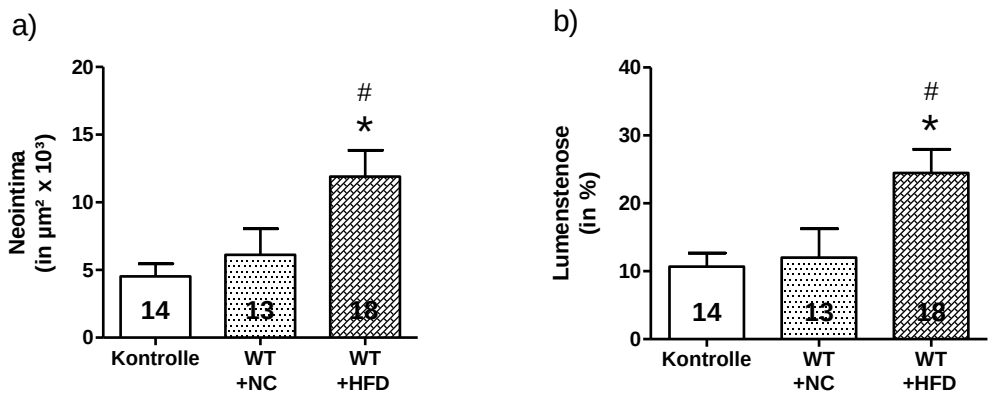

Abb. 3.28 Zusammenfassung der morphometrischen Auswertung der a) ***Neointima*** und der b) **Lumenstenose.** *p<0,05 für Vergleich WT+HFD vs. Kontrollgruppe und #p<0,05 für Vergleich WT+HFD vs. WT+NC.

Die morphometrische Auswertung der *Media* ergab eine signifikante Erhöhung im Vergleich zu den Versuchstieren, die VAT von WT+NC-Mäusen erhielten sowie zur Kontrollgruppe (31,6 ± 2,5 vs. 24,7 ± 1,2 µm^2 x10^3; p<0,05).

Ergänzend zu den Ergebnissen der Lumenstenose zeigte sich beim Vergleich der mit VAT von WT+NC transplantierten Mäusen (0,43 ± 0,07 vs. 0,22 ± 0,07; p<0,05) und der Kontrollgruppe (0,43 ± 0,07 vs. 0,18 ± 0,03; p<0,05) zu den Mäusen, die VAT von WT+HFD-Mäusen transplantiert bekamen, eine signifikante Zunahme des Intima-Media-Verhältnisses.

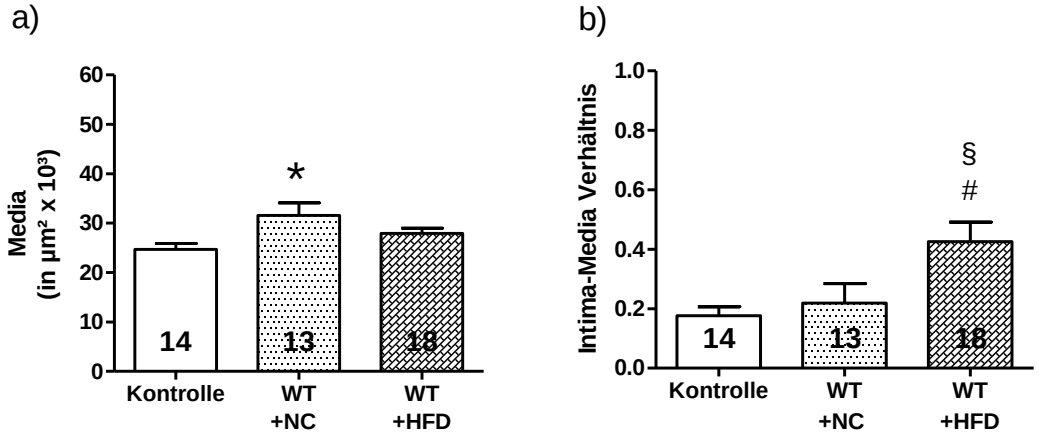

Abb. 3.29 Zusammenfassung der morphometrischen Auswertung der a) ***Media*** und des b) **Intima-Media-Verhältnis.** *p<0,05 für Vergleich WT+NC vs. Kontrollgruppe, #p<0,05 für Vergleich WT+HFD vs. Kontrollgruppe und §p<0,05 für Vergleich WT+HFD vs. WT+NC.

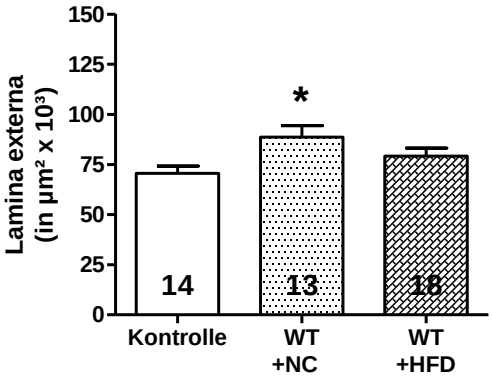

Abb. 3.30 Zusammenfassung der morphometrischen Auswertung der *Lamina externa*. *p<0,05 für Vergleich WT+NC vs. Kontrollgruppe.

a) b) c)

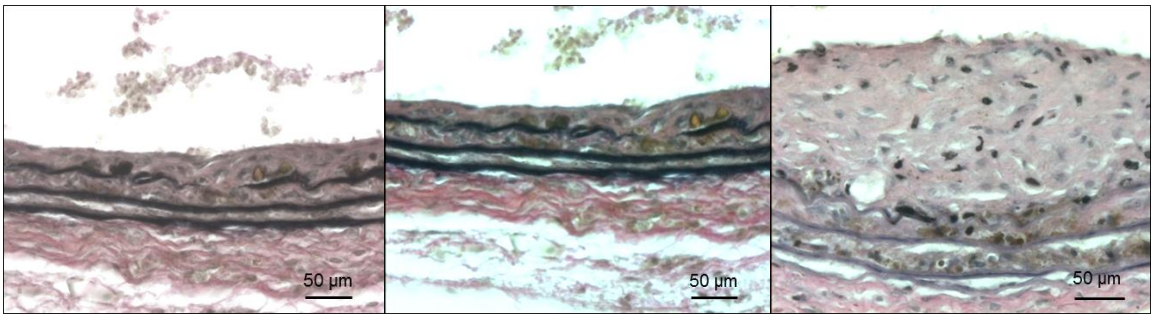

Abb. 3.31 Repräsentative Bilder der Neointimabildung für die a) **Kontrollgruppe** sowie die mit b) **WT+NC** und c) **WT+HFD transplantierte Mäuse,** 400x vergrößert.

3.4.3 Transplantation des VAT von ob/ob-Mäusen

Um die Bildung der *Neointima* beim Fehlen von Leptin im PVAT zu untersuchen, wurde *nu/nu*-Mäusen VAT von *ob/ob*-Mäusen transplantiert, die für acht Wochen entweder mit NC oder HFD gefüttert wurden.

3.4.3.1 Körpergewicht

Wie schon in 3.4.2.1 erläutert, hatte die Transplantation von Fettgewebe keinen Einfluss auf die Entwicklung des KG der *nu/nu*-Mäuse (Tab. 3.4).

3.4.3.2 Leptinspiegel im Serum

Der Serumspiegel von Leptin war ebenfalls nicht signifikant verändert, wenn die untersuchten Versuchsgruppen untereinander verglichen wurden. Im Durchschnitt lag er bei 1,6 ± 0,5 ng/ml. (Tab. 3.4)

Gruppe III **Spender**	***nu/nu*** **Kontrollgruppe**	***nu/nu*** **WT+NC**	***nu/nu*** **WT+HFD**	***nu/nu*** ***ob/ob*+NC**	***nu/nu*** ***ob/ob*+HFD**
n	14	13	18	7	16
Körpergewicht (g)	33 ± 0,9	33 ± 1,1	35 ± 0,5	30 ± 0,6	31 ± 1,0
Leptinspiegel im Serum (ng/ml)	1,6 ± 0,3	2,5 ± 0,7	1,6 ± 0,8	1,3 ± 0,4	1,2 ± 0,4

Tab. 3.4 Anzahl der Versuchstiere, Körpergewicht und Leptinspiegel im Serum zum Zeitpunkt der Gewebeentnahme.

3.4.3.3 Neointimabildung

Wie schon bei den WT-Mäusen beobachtet, zeigte sich auch beim Vergleich der mit VAT von *ob/ob*+HFD-Mäusen behandelten Versuchstieren mit der Kontrollgruppe (11,8 ± 1,9 vs. 4,5 ± 0,9 µm^2 x10^3; p<0,05) ein signifikanter Anstieg der *Neointima*. Tendenziell war dieses Ergebnis auch beim Vergleich der beiden Versuchsgruppen bei der Auswertung der Lumenstenose zu beobachten (23,8 ± 3,8 vs. 10,7 ± 2,0%; p>0,05).

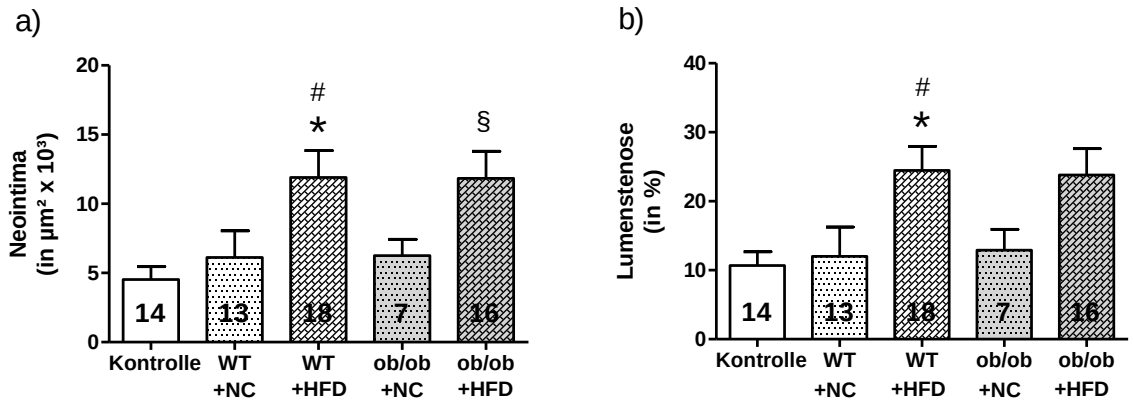

Abb. 3.32 Zusammenfassung der morphometrischen Auswertung der a) ***Neointima*** und der b) **Lumenstenose.** *p<0,05 für Vergleich WT+HFD vs. Kontrollgruppe, #p<0,05 für Vergleich WT+HFD vs. WT+NC und §p<0,05 für Vergleich *ob/ob*+HFD vs. Kontrollgruppe.

Bei der Auswertung der *Media* ergab sich ein signifikanter Unterschied beim Vergleich der Versuchsgruppe, die VAT von *ob/ob*+HFD-Mäusen bekommen hatten und der Kontrollgruppe (32,5 ± 2,2 vs. 24,7 ±1,2 µm^2 x10^3; p<0,05). Eine erhöhte Proliferation durch eine verstärkte perivaskuläre Inflammation und Ansammlung von Mediatoren, zusätzlich zu Leptin, könnte dafür eine mögliche Erklärung darstellen. Beim Vergleich dieser beiden Versuchsgruppen wurde für das Intima-Media-Verhältnis kein signifikanter Unterschied ermittelt (0,41 ± 0,08 vs. 0,18 ± 0,03; p>0,05).

Die Ergebnisse für die *Neointima*, die Lumenstenose, die *Media* und das Intima-Media-Verhältnis der Versuchstiere, die VAT von *ob/ob*+NC-Mäusen erhielten, waren hingegen annähernd gleich zu den Ergebnissen der Kontrollgruppe und der Versuchsgruppe, die VAT von WT+NC-Mäusen erhalten hatte.

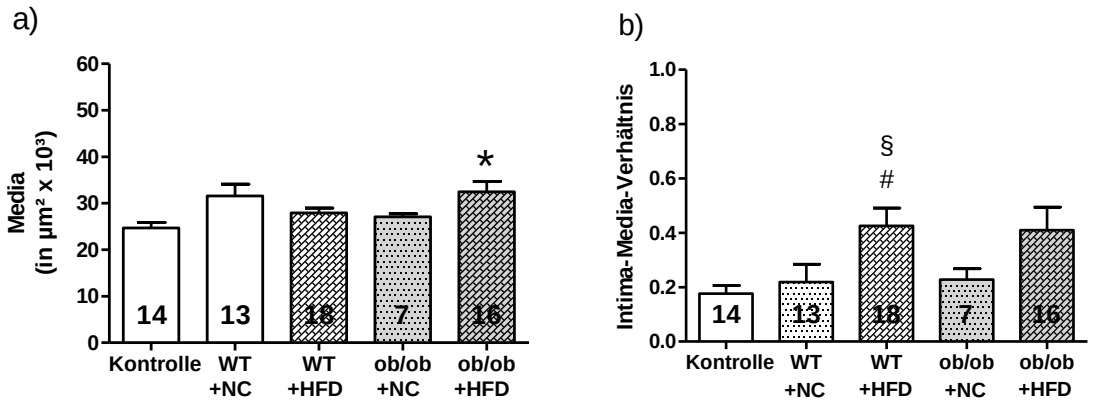

Abb. 3.33 Zusammenfassung der morphometrischen Auswertung der a) ***Media*** und des b) **Intima-Media-Verhältnis.** *p<0,05 für Vergleich *ob/ob*+HFD vs. Kontrollgruppe, #p<0,05 für Vergleich WT+HFD vs. Kontrollgruppe und §p<0,05 für Vergleich WT+HFD vs. WT+NC.

Es zeigte sich eine signifikante Vergrößerung der *Lamina externa* der Versuchstiere, die mit VAT von *ob/ob*+HFD-Mäusen behandelt wurden gegenüber der Kontrollgruppe (101,4 ± 10,8 vs. 70,6 ± 3,5 μm^2 x10^3; p<0,05). Die Gruppe von Versuchstieren, denen VAT von *ob/ob*+NC-Mäusen transplantiert worden war, erreichte bei der Auswertung ein ähnliches Ergebnis wie die Kontrollgruppe (78,7 ± 4,2 vs. 70,6 ± 3,5 μm^2 x10^3; p>0,05) und die Versuchsgruppe, die VAT von WT-Mäusen erhalten hatte.

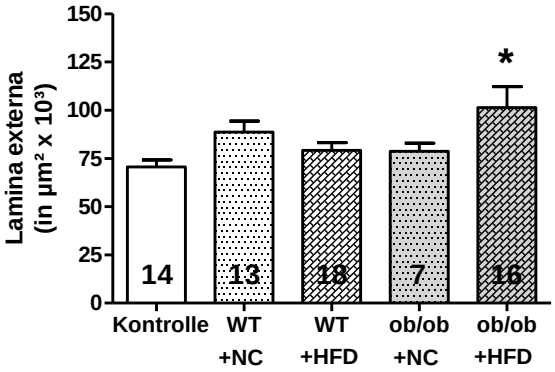

Abb. 3.34 Zusammenfassung der morphometrischen Auswertung der *Lamina externa*. *p<0,05 für Vergleich *ob/ob*+HFD vs. Kontrollgruppe.

a) b)

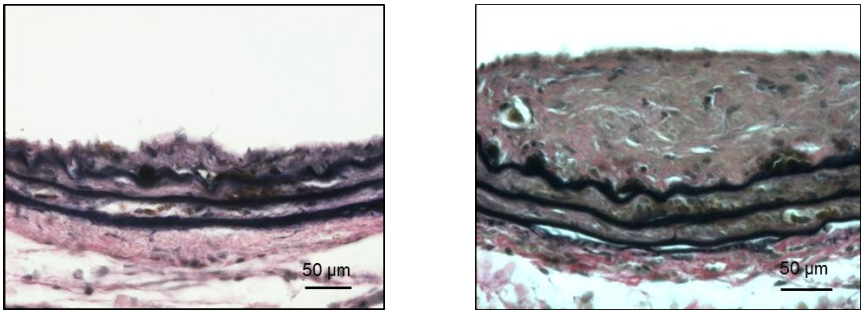

Abb. 3.35 Repräsentative Bilder der Neointimbildung in a) ***ob/ob*+NC** und b) ***ob/ob*+HFD transplantierte Mäusen,** 400x vergrößert.

Die Transplantation von VAT übergewichtiger WT-Mäuse und das dadurch lokal erzeugte Überangebot von Leptin führte zu einer Zunahme der *Neointima*. Diese Reaktion blieb bei der Transplantation von VAT übergewichter, aber leptindefizienter *ob/ob*-Mäuse aus. Diese „schützende“ Eigenschaft des lokalen Fehlens von Leptin blieb bei der Transplantation von VAT HFD-gefütterter *ob/ob*-Mäuse erstaunlicherweise aus. Es lässt sich daraus schlussfolgern, dass die Größenzunahme der *Neointima* nicht allein dem Hormon Leptin anzurechnen ist. Um die parakrinen Effekte des transplantierten VAT weiter und unter standardisierten Bedingungen zu untersuchen, wurden Gefäßmuskelzellen mit CdM aus VAT von Spendermäusen inkubiert.

3.5 Proliferation glatter Gefäßmuskelzellen - *in vitro*

Um die parakrinen Effekte des VAT auf zellulärer Ebene und die Bedeutung von Leptin für die *Neointima* zu untersuchen, wurden glatte Gefäßmuskelzellen einerseits mit serumfreiem Medium (Kontrollgruppe), andererseits mit serumfreiem Medium, versetzt mit rekombinantem humanem Leptin, und zusätzlich mit dem CdM aus *ex vivo*-kultivierten VAT inkubiert. Das CdM wurde aus dem zu transplantierenden VAT der WT- und *ob/ob*-Mäuse gewonnen, die als Spender für Gruppe III fungierten.

3.5.1 Wirkung von Leptin auf glatte Gefäßmuskelzellen

Der Effekt von Leptin auf die Proliferation von glatten Gefäßmuskelzellen wurde untersucht, indem die Zellen über Nacht mit rekombinantem humanen Leptin (Konzentration: 100 ng/ml) stimuliert wurden. Darunter zeigte sich ein zweifach signifikanter Anstieg der Proliferation im Vergleich zur Kontrollgruppe (475 ± 11 vs. 410 ± 15; $p<0,01$). Dagegen wurde ein dreifach signifikanter Abfall der Proliferation zur Kontrollgruppe bzw. zu mit Leptin-behandelten

Zellen beobachtet, wenn zusätzlich ein neutralisierender Anti-Leptin-Antikörper zugesetzt wurde (342 ± 6 vs. 410 ± 15 vs. 475 ± 11; p<0,0001).

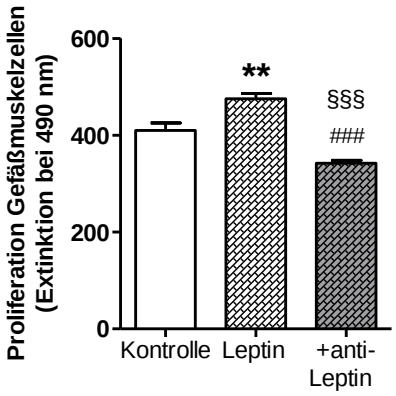

Abb. 3.36 Zusammenfassung der photometrischen Auswertung zur Wirkung von Leptin auf glatte Gefäßmuskelzellen. **p<0,01 für Vergleich Leptin zu Kontrollgruppe, ###p<0,0001 für Vergleich anti-Leptin vs. Kontrollgruppe und §§§p<0,0001 für Vergleich anti-Leptin vs. Leptin.

3.5.2 Wirkung von CdM auf glatte Gefäßmuskelzellen

Es konnte keine signifikante Wirkung auf die Proliferation beobachtet werden, wenn CdM von WT+NC-Mäusen mit glatten Gefäßmuskelzellen inkubiert wurde im Vergleich zu CdM von WT+HFD-Mäusen (532 ± 14 vs. 532 ± 20, p>0,05). Dagegen zeigte sich ein deutlicher, wenn auch nicht signifikanter Unterschied bei der Proliferation mit CdM von *ob/ob*-Mäusen im Vergleich zu den mit CdM von WT-Mäusen inkubierten Zellen (450 ± 15 vs. 532 ± 17; p>0,05). Dieses Ergebnis deutet darauf hin, dass die Expression von Leptin im Fettgewebe eine Rolle spielt. Des Weiteren konnte gezeigt werden, dass durch den Zusatz eines Anti-Leptin-Antikörpers die Wirkung des CdM von WT-Mäusen dreifach signifikant reduziert werden konnte, sowohl bei Fütterung mit NC (532 ± 14 vs. 419 ± 24; p< 0,0001) als auch HFD (532 ± 20 vs. 418 ± 13, p<0,0001). Bei Zusatz des Anti-Leptin-Antikörpers zum CdM von *ob/ob*-Mäusen konnte diese Beobachtung nicht gemacht werden, was auf eine Teilbedeutung von Leptin bei der Proliferation von glatten Gefäßmuskelzellen, wie sie in der *Media* einer Arterie vorkommen, schließen lässt.

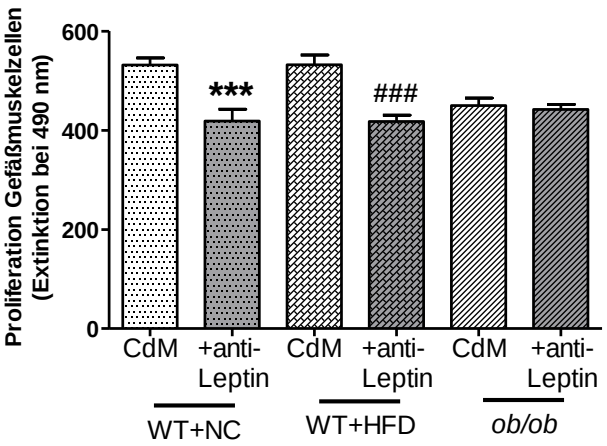

Abb. 3.37 Zusammenfassung der photometrischen Auswertung zur Wirkung von CdM auf glatte Gefäßmuskelzellen.
***p<0,0001 für Vergleich WT+NC CdM vs. anti-Leptin und ###p<0,0001 für Vergleich WT+HFD CdM vs. anti-Leptin.

4 DISKUSSION

Adipositas stellt einen bedeutenden Risikofaktor für die Entstehung von kardiovaskulären Gefäßwandveränderungen dar. Wie sich in klinischen Studien gezeigt hat, sind Übergewicht und Adipositas mit einem erhöhten Risiko für kardiovaskuläre Erkrankungen wie Myokardinfarkt oder Schlaganfall assoziiert (Gelber et al. 2008). Dabei stellt die Zunahme des VAT einen wichtigen Faktor für die Erhöhung des kardiovaskulären Risikos dar (Zhang et al. 2008), wenn gleich nicht alle Studien einen unabhängigen Einfluss nachweisen konnten (Shimamoto et al. 2013). Eine vermehrte Expression von Adipokinen im VAT führt zur Erhöhung des Serumspiegels von Leptin oder proinflammatorischen Zytokinen, wie TNF-α und IL-6 (Berg und Scherer 2005). Die unter Adipositas hypertrophierten Adipozyten produzieren vermehrt diese Adipokine und bewirken somit einen chronisch systemischen Entzündungszustand (Gelber et al. 2008). Die Bedeutung von chronischen Entzündungen für die Progression kardiovaskulärer Erkrankungen unterstreichen klinische Befunde unter anderem auch dadurch, dass bei Patienten mit Autoimmunerkrankungen vermehrt atherosklerotische Veränderungen und Plaquebildung nachgewiesen wurden (Kao et al. 2003). Nicht nur die Masse des VAT nimmt unter Adipositas zu, sondern auch die Masse des PVAT. Letzteres rückt aufgrund seiner direkten Nähe zu den Gefäßen mehr und mehr in den Fokus klinischer und experimenteller Untersuchungen. Die Größe des PVAT der Koronararterien korreliert direkt mit dem Ausmaß der Koronararteriensklerose (Greif et al. 2009). Die Datenanalyse der *Framingham*-Studie zeigte, dass die Erhöhung der Masse des PVAT mit Prädiktoren für kardiovaskuläre Erkrankungen korreliert (Rosito et al. 2008). Experimentell konnte aufgezeigt werden, dass bei Adipositas vermehrt proinflammatorische Zytokine im PVAT produziert werden (Takaoka et al. 2009). Die lokale chemotaktische Aktivität der Zytokine und ihre Wirkung auf Leukozyten fördert die Ausbildung atherosklerotischer Gefäßveränderungen bei diätinduzierter Adipositas und nimmt damit Einfluss auf die Entstehung von kardiovaskulären Erkrankungen (Henrichot et al. 2005). Das PVAT sezerniert unter Adipositas auch vermehrt Leptin (Chatterjee et al. 2009). Die *ob*-Rezeptoren befinden sich unter anderem auf Zellen der Gefäßwand sowie Zellen des hämatopoetischen Systems (Schroeter et al. 2007). Leptin bewirkt eine erhöhte Proliferation von Endothel- und glatten Gefäßmuskelzellen (Bouloumié et al. 1998; Hasty et al. 2001; Oda et al. 2001, Schäfer et al. 2004) und es könnte durch diese Wirkung einen direkten, parakrinen Einfluss auf die Entstehung von kardiovaskulären Erkrankungen nehmen (Payne et al. 2013). Die signifikante Zunahme der *Neointima* nach experimenteller Gefäßverletzung bei

systemischer Hyperleptinämie ist von Schäfer et al. 2004 nachgewiesen worden. Klinische Studien konnten diese Ergebnisse im Tiermodell sowie auch bei Patienten nachvollziehen, da die Höhe des systemischen Leptinspiegels mit dem Vorkommen von kardiovaskulären Ereignissen assoziiert ist (Sattar et al. 2009).

In der vorliegenden Arbeit wurden die systemische und parakrine Wirkungen von Leptin auf die Bildung der *Neointima* nach experimenteller Gefäßverletzung bei normalgewichtigen und adipösen Mäusen untersucht. Zuerst wurde mit einer zweiwöchigen hochkalorischen Diät eine signifikante Gewichtszunahme und Hyperleptinämie bei WT-Mäusen erzeugt und die Tiere dann anhand eines einheitlichen Operationsprotokolls behandelt. Es bestätigte sich, wie bereits von Schäfer et al. 2004 gezeigt, eine signifikante Erhöhung der *Neointima* bei den übergewichtigen und hyperleptinämischen WT-Mäusen gegenüber der Kontrollgruppe und übergewichtigen, aber leptindefizienten *ob/ob*-Mäusen. Die perivaskuläre Überexpression von Leptin durch den Einsatz von mit Leptin-cDNA beladenen adenoviralen Vektoren erzeugte auch bei normalgewichtigen WT-Mäusen mit normalen systemischen Leptinspiegeln eine signifikante Erhöhung der Lumenstenose und des Intima-Media-Verhältnisses. Bei leptinrezeptordefizienten *db/db*-Mäusen war dies jedoch nicht zu beobachten. In Voruntersuchungen konnte eine systemische Ausbreitung der adenoviralen Vektoren ausgeschlossen werden, da sich weder in der Leber, der Milz noch den Nieren GFP-positive Signale nachweisen ließen. Perivaskulär war der immunhistochemische Nachweis von GFP zum Zeitpunkt der Gewebeentnahme sowohl allein als auch in spezifischen Zellen der Gefäßwand und des endogenen PVAT möglich. Die lokale Überexpression von Leptin war ebenso nachweisbar, wie auch die unter der Gabe von Leptin-cDNA signifikant gesteigerte Anzahl proliferierender Zellen in der *Neointima*. Eine subkutane Applikation der Leptin-cDNA zog keine systemische Beeinflussung des Serumspiegels von Leptin im Vergleich zur Kontrollgruppe nach sich. Sie hatte auch keine Auswirkungen auf die Bildung der *Neointima*, was den spezifischen Effekt der perivaskulären Leptin-Applikation unterstreicht. In Voruntersuchungen konnte makroskopisch wie immunhistochemisch vitales transplantiertes VAT in Empfängermäusen nachgewiesen werden. Die Transplantation von VAT, das von HFD-ernährten übergewichtigen WT-Mäusen kam, führte bei immundefizienten Nacktmäusen zu einer signifikanten Erhöhung der *Neointima*, der Lumenstenose sowie des Intima-Media-Verhältnisses im Vergleich zur Kontrollgruppe mit und ohne Transplantation von VAT von WT+NC-Mäusen. Die Transplantation von VAT normalernährter *ob/ob*-Mäuse zeigte keine solche Zunahme, sondern ein ähnliches Ergebnis wie bei der Kontrollgruppe mit und ohne Transplantation. Wurde VAT von HFD-behandelten *ob/ob*-Mäusen transplantiert,

zeigte sich hier trotz fehlender Leptinexpression eine signifikante Erhöhung der *Neointima* mit erhöhter Lumenstenose, erhöhtem Intima-Media-Verhältnis sowie einem signifikanten Anstieg der *Media* im Vergleich zur Kontrollgruppe. Diese Beobachtung deutet auf eine Leptin-unabhängige lokale Wirkung des VAT hin. Insgesamt wiesen alle Versuchsuntergruppen unter sich verglichen eine annähernd gleichgroße Fläche der *Lamina externa* auf, was den Einfluss von Messschwankungen oder unspezifischen Effekten auf die vorgelegten Ergebnisse auf ein Minimum reduzierte. Die Proliferation glatter Gefäßmuskelzellen wurde signifikant durch die Gabe von rekombinantem humanen Leptin gesteigert und konnte im Anschluss daran durch die Zugabe eines neutralisierenden Anti-Leptin-Antikörpers wiederum unterdrückt werden. Aus dem zu transplantierenden VAT ist zusätzlich CdM gewonnen worden. Das CdM hatte einen ähnlichen Effekt auf die Proliferation von glatten Gefäßmuskelzellen, wenn es aus dem VAT von, mit NC oder HFD ernährten, WT-Mäusen, extrahiert wurde. Unter dem Einfluss eines neutralisierenden Anti-Leptin-Antikörpers verminderte sich wiederum signifikant die zuvor beobachtete Proliferation. Die Gabe des CdM von *ob/ob*-Mäusen erbrachte eine verringerte Proliferation verglichen zu den Ergebnissen der WT-Mäuse. Nach der Behandlung mit dem Anti-Leptin-Antikörper zeigte sich kaum eine Veränderung zum Ausgangswert.

Diese Ergebnisse werden im Folgenden detailliert diskutiert.

4.1 Hyperleptinämie wirkt auf die Neointimabildung

Die Höhe des Leptinspiegels korreliert mit der Inzidenz von kardiovaskulären Ereignissen (Söderberg et al. 1999; Sattar et al. 2009) und dem Schweregrad der koronaren Atherosklerose (Qasim et al. 2008). Die Zunahme an Körpergewicht geht mit einer Vermehrung der Adipozyten und deren zellulärer Vergrößerung (Greenstein et al. 2009) einher. In diesem Zusammenhang stellt der Anstieg der Masse des VAT ein erhöhtes kardiovaskuläres Risiko dar (Després et al. 2008; Zhang et al. 2008) und ist von Hyperleptinämie begleitet (Considine et al. 1996). Die Adipozyten produzieren bei Übergewicht vermehrt Adipokine, wie z.B. Leptin, Adiponectin und Visfatin (Berg und Scherer 2005). Der Grund dafür könnte die bei Adipositas auftretende Hypoxie im Fettgewebe sein (Greenstein et al. 2009), da das *ob*-Gen einen Promotor besitzt, der durch HiF1-α induziert wird (Ambrosini et al. 2002). Ein erhöhter Serumspiegel des Proteins ist die Folge (Considine et al. 1996; Park et al. 2005; Relling et al. 2006). Durch die systemische Verabreichung von Leptin konnte eine gesteigerte Bildung der *Neointima* respektive

Restenose nach experimenteller Gefäßverletzung bei Normalgewicht erzeugt werden (Schäfer et al. 2004; Bodary et al. 2005). Diese Beobachtung konnte durch HFD-bedingtes Übergewicht ebenfalls erzielt werden und fehlte bei den übergewichtigen, aber leptindefizienten *ob/ob*-Mäusen (Schäfer et al. 2004).

Im Rahmen dieser Arbeit konnte durch eine HFD-induzierte Hyperleptinämie die Bildung der *Neointima* nach einer experimentellen Gefäßverletzung erhöht werden. Insbesondere wird die Bedeutung einer Leptin-abhängigen Erhöhung der *Neointima* und Förderung von atherosklerotischen Gefäßwandveränderungen bei Übergewicht und Adipositas dadurch unterstrichen, dass eine erniedrigte Bildung der *Neointima* bei den adipösen, aber leptindefizienten *ob/ob*-Mäusen beobachtet werden konnte. Ähnlich konnte dies bei adipösen *db/db*-Mäusen gezeigt werden (Stephenson et al. 2003). Es ist anzunehmen, dass der defekte *ob*-Rezeptor vor einer Erhöhung der *Neointima* im Rahmen von Adipositas bewahrt (Beltowski 2006). Interessanterweise wiesen *ob/ob*-Mäuse eine signifikant verdickte *Media* auf. Passend dazu wurde bei *ob/ob*-Mäusen kürzlich eine Assoziation mit pathologischen Veränderungen in der *Media* der Pulmonalgefäße beobachtet, auch ohne vorausgehende Gefäßverletzung (Aytekin et al. 2014). Diese Ergebnisse lassen sich jedoch nicht direkt auf den Menschen übertragen, da zum einen die Effekte von Leptin unter physiologischen Konzentrationen andere sein können als unter pathologischen und zum anderen bei den *ob/ob*-Mäusen unter dem Einfluss einer Leptintherapie die schädlichen Adipositas-assoziierten metabolischen Veränderungen zurückgingen. Somit ist bei den adipösen *ob/ob*-Mäusen von einer erhöhten Leptinsensitivität auszugehen und nicht von einer Leptinresistenz, so wie sie bei Übergewicht und Adipositas beim Menschen vermutet wird (Beltowski 2006; Mark et al. 2002).

4.2 Perivaskuläres Leptin wirkt auf die Neointimabildung

Nicht nur die Masse des VAT steigt bei Adipositas an, sondern auch die Masse des PVAT. Beides geht mit einer Hyperplasie und Hypertrophie der Adipozyten einher (Greenstein et al. 2009). Diese Entwicklung hat eine erhöhte Expression von Leptin im VAT und PVAT zur Folge (Cheng et al. 2008; Chatterjee et al. 2009). Anhand der in dieser Arbeit genannten Ergebnisse von Herrn cand. med. Sebastian Herzberg konnte diese Beobachtung bestätigt werden. Dabei ist die mRNA-Expression und die Proteinkonzentration im VAT und im PVAT acht Wochen nach Beginn einer HFD, deutlich erhöht gemessen worden. Das ist eine wichtige Beobachtung, da die Entwicklung der aortalen Atherosklerose mit der periaortalen Expression

von Leptin im PVAT korreliert (Spiroglou et al. 2010). Untersuchungen fanden bei Patienten mit koronarer Herzkrankheit, die sich einer Bypass-OP unterzogen, eine erhöhte Leptinkonzentration im epikardialen Fettgewebe im Vergleich zu herzkranken Patienten, die aufgrund einer anderen Ursache einer offenen Herzoperation bedurften (Cheng et al. 2008). Ebenso zeigten Studien bei adipösen Personen nicht nur die Korrelation von einer erhöhten Masse an perikardialen und periaortalem Fettgewebe und dem Ausmaß der Adipositas, sondern auch eine unabhängige Assoziation mit metabolischen Risikofaktoren (Iacobellis et al. 2003). Ein Zusammenhang zwischen der Masse des perikardialen Fettgewebes und KHK scheint unabhängig zu sein von bestehender Adipositas oder systemischen Risikofaktoren (Vos et al. 2008; Rosito et al. 2008).

Einige Vorarbeiten haben gezeigt, dass es mithilfe von Pluronic F-127-Gel und ähnlich strukturierten Polyethylen- und Polypropylenoxiden möglich ist, die Expression eines bestimmten Gens in Zielzellen mit verschiedenen Vektoren sowohl positiv als auch negativ zu beeinflussen (Kabanov et al. 2005). Feldman et al. konnten 1997 einen verbesserten Gentransfer mit Poloxamer 407 von adenoviralen Vektoren zeigen und wiesen dabei keine spezifische Gewebetoxizität nach. Ebenso konnte ein ähnliches Verfahren für Poloxamer symperonic F-108 und lentivirale Vektoren publiziert werden (Höfig et al. 2012). In Anlehnung an die Arbeit von Wang L et al. 2009, bei der siRNA in Pluronic Gel perivaskulär appliziert wurde, war die Grundlage für die vorliegende Arbeit geschaffen, die Leptin-cDNA nach der experimentellen Gefäßverletzung applizieren zu können. Damit wurde sichergestellt, dass ihre Wirkung lokal zu beobachten, zu beurteilen und auszuwerten war. Durch die immunhistochemische Anfärbung GFP-positiver Zellen mit Antikörpern gegen Zell-spezifische Antigene konnten die adenoviralen Vektoren in lokalen Zellen der Gefäßwand, wie glatten Gefäßmuskelzellen, und in Zellen des PVAT, wie Adipozyten und Makrophagen, nachgewiesen werden. Gleichzeitig konnte eine systemische Verbreitung der adenoviralen Vektoren über den Blutkreislauf bzw. des Lymphsystems in die Leber, die Milz und die Nieren durch Immunfluoreszenzmikroskopie ausgeschlossen werden. Ebenso war kein Einfluss des Pluronic F-127-Gels auf das umliegende Gewebe sowie auf die Wirkung der adenoviralen Vektoren zu ermitteln, da einerseits zum Zeitpunkt der Gewebeentnahme kein Pluronic F-127-Gel an der zuvor applizierten Lokalisation nachweisbar war und andererseits es keinen Anhalt für eventuelle Auswirkungen auf die umliegenden Gewebestrukturen und -funktionen, wie z.B. perivaskuläre nekrotische Areale, gab.

Die experimentelle Untersuchung von Oda et al. von 2001 zeigte, dass der *ob*-Rezeptor auf glatten Gefäßmuskelzellen exprimiert wird und es unter dem Einfluss des Hormons zu einer

Steigerung der Proliferation und Migration dieser Gefäßwandzellen kommt. Dieser proliferative Effekt von Leptin konnte ebenfalls in humanen glatten Gefäßmuskelzellen beobachtet werden (Li et al. 2005). Leptin führt ebenso zu einer Hypertrophie dieses Zelltyps (Shin et al. 2005). Die Dehnung der Gefäßwand stellt einen zusätzlichen Stimulus für die Hypertrophie dar und induziert wiederum die Expression von Leptin und dem *ob*-Rezeptor, z.B. in der Portalvene von Ratten. Durch die Gabe eines Anti-Leptin-Antikörpers kann diese Hypertrophie wieder aufgehoben werden (Zeidan et al. 2005). Gleichfalls fördert Leptin die Produktion des Transformierenden Wachstumsfaktor-beta (TGF-β) durch die Endothelzellen (Wolf et al. 1999), der wiederum die glatten Gefäßmuskelzellen stimuliert, die daraufhin vermehrt Extrazellulärmatrix bilden. Ebenso wird durch TGF-β die lokale Inflammation unterdrückt und die Fibrosebildung unterstützt, was zu einem stabileren atherosklerotischen Plaque führen kann (Beltowski 2006). In instabilen Plaques wurde eine reduzierte TGF- β-Konzentration gemessen (Ghosh et al. 2005). Schlussfolgernd könnte Leptin damit die Entstehung einer stabilen Plaque fördern. Jedoch kann es ebenso bei erhöhten perivaskulären Konzentrationen von Leptin zu einer vermehrten Bildung von Extrazellulärmatrix durch die glatten Gefäßmuskelzellen kommen, die sich makroskopisch an gesteigerten atherosklerotischen Veränderungen messen lässt (Beltowski 2006).

In der vorliegenden Arbeit konnte eine erhöhte Expression des Leptinproteins in der *Neointima* nach Applikation von Leptin-cDNA beobachtet werden. Gleichzeitig zu diesen Ergebnissen war ein erhöhter Anteil der PCNA-positiven Zellen, d.h. der proliferierenden Zellen, in der *Neointima* gemessen worden. Der dabei nur tendenzielle Anstieg der PCNA-positiven Zellen in der *Media* und die gleichzeitig erhöhte Leptinexpression in der *Neointima* könnte auf eine mögliche Migration von Zellen der Gefäßwand, wie z.B. den glatten Gefäßmuskelzellen, in die *Intima* respektive *Neointima* hindeuten (Oda et al. 2001). Eine mögliche Migration von Myofibroblasten der *Adventitia* nach der Gefäßverletzung wurde von Shi et al. bereits 1996 postuliert. Nicht genauer erklärbar ist die Beobachtung der Erhöhung der *Media* bei den *ob/ob*-Mäusen, die zu der Signifikanz im Intima-Media-Verhältnis im Vergleich zu den WT+HFD-Mäusen wesentlich beiträgt. Bei den *ob/ob*-Mäusen stellt sich, trotz Leptindefizienz schon frühzeitig ein Metabolisches Syndrom mit begleitendem Übergewicht bzw. Adipositas ein und führt aufgrund der vermehrten Produktion von Adipokinen und Zytokinen zu einem chronisch systemischen Entzündungszustand (Berg und Scherer 2005). Die Zunahme der *Media* könnte durch die proinflammatorische Eigenschaft der Zytokine zu einer vermehrten Einwanderung von Immunzellen in die Gefäßwände

(Apovian et al. 2008; Karastergiou et al. 2010; Henrichot et al. 2005) führen und die Größenzunahme der Gefäßwandschicht erklären.

Im Zuge von klinischen und experimentellen Studien konnten im PVAT neben Leptin erhöhte Konzentrationen von verschiedenen proinflammatorischen und proatherogenen Zytokinen, wie IL-6, TNF-α, Monozyten-chemotaktisches Protein-1 (MCP-1) und Visfatin bei hypercholesterinämischen oder diätinduzierten, adipösen Patienten und Versuchstieren gemessen werden (Mazurek et al. 2003; Henrichot et al. 2005; Lohmann et al. 2009; Miao und Li 2012). Nach einer endoluminalen Gefäßverletzungen waren die Konzentrationen dieser proinflammatorischen Adipokine im PVAT ebenfalls erhöht (Takaoka et al. 2010). Die perivaskuläre Expression des atheroprotektiven und anti-inflammatorischen Adipokins Adiponectin war im PVAT wie auch nach einer endoluminalen Gefäßverletzung erniedrigt (Chatterjee et al. 2009; Karastergiou et al. 2010; Cheng et al. 2008; Greif et al. 2009; Takaoka et al. 2010). Der gefäßprotektive Effekt des Adipokins, der z.B. auf einer Reduktion von oxidativem Stress beruht (Li et al. 2007; Tao et al. 2007), wird dadurch gesenkt (Bełtowski et al. 2008). Perivaskulär appliziertes Adiponectin in adiponectindefizienten Mäusen reduzierte die Bildung der *Neointima* nach experimenteller Gefäßverletzung (Takaoka et al. 2009). Visfatin, sekretiert vom PVAT, ist ein Proliferationsfaktor für glatte Gefäßmuskelzellen (Wang P et al. 2009). Gleichfalls zeigte es positive Effekte auf das Überleben von Makrophagen, glatte Gefäßmuskelzellen und Endothelzellen. Die Dysfunktion bzw. der Untergang dieser Zelltypen wird als kritischer Prozess in der Entstehung von atherosklerotischen Gefäßwandveränderungen angesehen (Miao und Li 2012). Damit ist unklar, ob Visfatin eher positive oder eher negative Effekte bei der Atheroskleroseentstehung ausübt. TNF-α-defiziente Mäuse zeigen eine erniedrigte Bildung der *Neointima* nach einer Gefäßverletzung. Durch perivaskulären Zusatz von TNF-α lässt sich jedoch die Bildung der *Neointima* wieder anheben (Takaoka et al. 2010). TNF-α stimuliert, wie auch Visfatin und Leptin, die Proliferation und Migration von glatten Gefäßmuskelzellen (Wang et al. 2001; Kim et al. 2007). Die erhöhte Produktion von IL-6 im adipösen Zustand steigert die Aufnahme von Lipiden durch Makrophagen, die sich zu Schaumzellen in den sich später bildenden atherosklerotischen Plaques entwickeln. Am Anfang der Atheroskleroseentstehung produzieren diese Zellen, wie auch die glatten Gefäßmuskelzellen, wiederum IL-6 (Berg und Scherer 2005), welches eine proatherogene Rolle in der frühen Phase der Atheroskleroseentstehung spielt. Ebenso wird dem Signalweg des MCP-1 eine zentrale Rolle in der Pathogenese der *Neointima*, respektive Restenose, zugeschrieben und als mögliches

Ziel einer therapeutischen Intervention zur Verhinderung einer Restenose nach einer Koronarintervention ausgemacht (Egashira et al. 2002).

In Anlehnung an diese Ergebnisse und der Annahme, dass die perivaskuläre Expression von Leptin zu einem erhöhten kardiovaskulären Risiko führt (Payne et al. 2010; Payne et al. 2012), wurde in der vorliegenden Arbeit nach der experimentellen Gefäßverletzung und perivaskulären Applikation von adenoviralen Vektoren, beladen mit Leptin-cDNA, eine Erhöhung der *Neointima* gegenüber der Kontroll-cDNA-Gruppe gemessen, bei gleichzeitig normalen Serumspiegeln von Leptin und Normalgewicht der Versuchstiere. Diese Beobachtung lässt die Behauptung zu, dass eine lokale Überexpression von Leptin, z. B. aus dem PVAT (Iacobellis et al. 2003), unabhängig von Übergewicht und systemischen Leptinspiegeln eine proatherosklerotische Wirkung auf die Gefäße ausübt. Es zeigte sich weiterhin eine Erniedrigung der *Media* im Vergleich zur Kontroll-cDNA-Gruppe, die zusammen mit den Untersuchungen von Oda et al. von 2001 durch eine mögliche Migration von glatten Gefäßmuskelzellen unter dem Einfluss von Leptin von der *Media* in die *Intima* erklärbar wäre. Die durchgeführte subkutane Applikation der adenoviralen Vektoren wies keine systemischen Auswirkungen auf, da sich ähnliche Ergebnisse wie bei der Kontrollgruppe zeigten. Die geringe Anzahl an Versuchstieren ließ jedoch keinen endgültigen statistischen Vergleich der Untergruppen zu. Die möglicherweise Leptin-abhängige Bildung der *Neointima* nach der Gefäßverletzung wird durch die Untersuchung von Stephenson et al. von 2003 unterstützt. Sie konnten bei *db/db*-Mäusen eine signifikant erniedrigte *Neointima* nach experimenteller Gefäßverletzung, sowohl bei männlichen als auch bei weiblichen adipösen Versuchstieren, nachweisen und somit eine mögliche Rolle von Leptin und seinem Rezeptor im Zusammenhang mit der Regulation in der *Intima* bzw. *Neointima* nach einer Gefäßverletzung aufzeigen.

In der vorliegenden Arbeit erbrachte die lokale Applikation von Leptin-cDNA bei den *db/db*-Mäusen eine tendenziell erniedrigte *Neointima* nach der Gefäßverletzung. Die Ergebnisse der Lumenstenose zeigten eine signifikante Erniedrigung im Vergleich zu den WT-Mäusen mit gleicher Behandlung. Gleichzeitig wiesen die Ergebnisse für die *Media* eine signifikante Erhöhung im Vergleich dieser beiden Versuchsgruppen auf. Auf Grundlage dessen war ein signifikant erniedrigtes Intima-Media-Verhältnis zu ermitteln. Die tendenzielle Erhöhung der *Lamina externa*, die als mögliche Vorstufe zu aneurysmatischen Gefäßwandveränderungen angesehen werden kann, war kritisch zu bewerten, da diese Messgröße zu einer Verzerrung der Ergebnisse beim Vergleich der Untergruppen mit den *db/db*-Mäusen führt und muß in weiterführenden Untersuchungen genauer analysiert werden. Police et al. konnten 2009 diese

aneurysmatischen Gefäßwandveränderungen bei *ob/ob*-Mäusen im Zusammenhang mit der Applikation von Angiotensin II nachweisen. Ebenfalls haben Tao et al. 2013 durch die lokale Applikation von Leptin eine aortale Gefäßwanddegeneration in Apolipoprotein E-defizienten Mäusen auslösen können, welche als Beginn der Bildung eines Aneurysmas angesehen wird. Welche Rolle Leptin bei der Entstehung von arteriellen Aneurysmata spielt, ist noch unklar bzw. muss weiter geklärt werden, welche prädisponierenden Faktoren für die Entstehung von arteriellen Aneurysmata verantwortlich zu machen sind (MacSweeney et al. 1994). Unabhängig von diesen Überlegungen ist zu bedenken, dass es durch die perioperative Mortalität der *db/db*-Mäuse zu einer erniedrigten Anzahl der Versuchstiere in der Kontroll-cDNA-Gruppe kam, die eine statistische Auswertung nicht zuließ. Für eine eindeutige Vergleichbarkeit und Interpretation der Ergebnisse mag diese Zahl zu gering gewesen sein.

4.3 Einfluss des PVAT als parakrines Organ

Die Transplantation von vitalem VAT um die zuvor verletzte *Arteria carotis communis sinister* und damit hervorgerufene Simulation von „lokalem Übergewicht“ wurde durch eine Reihe von Voruntersuchungen als neues Untersuchungsmodell in der vorliegenden Arbeit etabliert. In ähnlicher Weise taten dies Takaoka et al. 2009, wobei sie VAT bzw. subkutanes Fettgewebe um die zuvor verletzte *Arteria femoralis* transplantierten. Die Vitalität des transplantierten VAT wurde durch die makroskopisch sichtbare Revaskularisierung des Gewebes zum Zeitpunkt der Gewebeentnahme deutlich. Nach ein bzw. vier Wochen konnten Takaoka et al. 2009 das GFP-Signal im transplantierten Fettgewebe nachweisen. Die Expression und Detektion des GFP-Signals war ebenso in der vorliegenden Arbeit zum Zeitpunkt der Gewebeentnahme möglich. Eine eventuelle zelluläre Umdifferenzierung der transplantierten Adipozyten als Reaktion auf die Transplantation in immun-inkompetenten Nacktmäusen konnte mithilfe der Öl-Rot-O-Färbung ausgeschlossen werden. Inwieweit sich die Transkription und Translation der Proteine von den Adipozyten zum Zeitpunkt der Transplantation im Vergleich zum Zeitpunkt der Gewebeentnahme verändert hatte, konnte aufgrund der zu geringen Masse des Fettgewebes nicht weiter untersucht werden. Dieser Punkt ist deshalb nicht zu vernachlässigen, da sich durch den Stimulus einer Gefäßverletzung die Sekretion der Adipokine bzw. Zytokine im PVAT ändern kann und es zu einer vermehrten Einwanderung von Immunzellen, vor allem T-Lymphozyten und Makrophagen in das PVAT kommt (Takaoka et al. 2010; Henrichot et al. 2005; Lohmann et al. 2009; Okamoto et al. 2001). Diese Erkenntnis lässt möglicherweise keine endgültige kausale Schlussfolgerung aus den Ergebnissen zu.

Eine vaskuloprotektive Wirkung des PVAT bei Normalgewicht geht aufgrund erhöhter Inflammation und erhöhtem oxidativen Stress bei Übergewicht und Adipositas verloren (Greenstein et al. 2009). Diese Veränderung soll unabhängig vom Körpergewicht und zirkulierenden Biomarkern für das kardiovaskuläre Risiko mitverantwortlich sein (Mazurek et al. 2003). Die alleinige Resektion der *Adventitia* respektive des PVAT von Nierenarterien führte laut Chignier und Eloy von 1986 zu einer endothelialen Dysfunktion, die in einer Hyperplasie der *Intima* endete. Takaoka et al. konnten 2009 einen Anstieg der intimalen Hyperplasie nach Entfernung der *Adventitia* verhindern, indem sie VAT bzw. subkutanes Fettgewebe normalgewichtiger WT-Mäuse um die verletzte *Arteria femoralis* transplantierten. In der vorliegenden Arbeit wurde nur ein geringer Anstieg der *Neointima* und der Lumenstenose bei den mit VAT von WT+NC-Mäusen transplantierten Versuchstieren im Vergleich zur Kontrollgruppe gemessen. Dabei zeigte sich zusätzlich eine erhöhte *Media* im Vergleich dieser beiden Gruppen. Diese Beobachtung könnte dafür sprechen, dass das VAT normalgewichtiger Versuchstiere einen vaskuloprotektiven Effekt besitzt und die Transplantation keinen oder nur einen geringen mechanischen Einfluss auf die zuvor verletzte Arterie hatte, da die Kompression einer Arterie zu einer intimalen Hyperplasie führen kann.

Im adipösen Zustand sezerniert das PVAT vermehrt Leptin, beeinflusst negativ die Endothelfunktion und führt zu einer gesteigerten Proliferation von glatten Gefäßmuskelzellen (Chatterjee et al. 2009). Perivaskuläres Leptin, sezerniert vom PVAT, könnte außerdem die lokale Angiogenese stimulieren (Heida et al. 2010). Unterstützt wird diese Beobachtung durch die Arbeit von Payne et al. von 2010, die durch die perivaskuläre Inhibierung des Leptinsignalweges bei Schweinen die koronare endotheliale Dysfunktion bei bestehendem Metabolischem Syndrom reduzieren konnten. In wie weit dies eine Rolle spielt bei der Entstehung von atherosklerotischen Gefäßveränderungen ist bisher noch nicht ausreichend geklärt. In der vorliegenden Arbeit war die *Neointima*, nachdem VAT von WT+HFD-Mäusen transplantiert wurde, gegenüber der Kontrollgruppe und den Tieren, denen VAT von WT+NC-Mäusen transplantiert wurde, erhöht. Das gleiche Ergebnis ergab sich bei der Lumenstenose. Das Intima-Media-Verhältnis war ebenfalls signifikant zu den beiden betrachteten Vergleichsgruppen erhöht, wobei die geringe Ausprägung der *Media* bei den WT+HFD-Mäusen zu diesem Ergebnis maßgeblich beitrug. Dieses Ergebnis kann durch eine Leptin-abhängige Migration von glatten Gefäßmuskelzellen von der *Media* in die *Intima* erklärt werden (Shi et al. 1996; Barandier et al. 2005). Die Entstehung von Atherosklerose wird durch die Bildung von mikrovaskulären Netzwerken, ausgehend vom PVAT und seinen sezernierten proinflammatorischen Mediatoren und Zytokinen gefördert (Fain et al. 2004;

Berg und Scherer 2005; Greenstein et al. 2009; Tanaka et al. 2011). Dabei ist ihr Einfluss unabhängig vom Körpergewicht und der Konzentration von zirkulierenden Biomarkern (Mazurek et al. 2003), wobei ihr systemischer Einfluss auf die Atheroskleroseentwicklung nicht zu vernachlässigen ist. Damit wird die Funktion des PVAT als parakrin wirkendes Organ beschrieben, da es durch seine direkte Nachbarschaft Einfluss auf vasoregulatorische, metabolische und proatherogene Vorgänge der umliegenden Gefäßwände nehmen kann.

Die Ergebnisse in der vorliegenden Arbeit für die Transplantation von VAT adipöser *ob/ob*+NC-Mäuse waren ähnlich derer für die Transplantation von VAT normalgewichtiger WT+NC-Mäusen bei der Betrachtung der *Neointima* und der Lumenstenose. Ein annähernd gleiches Ergebnis war ebenfalls beim Intima-Media-Verhältnis zu finden. Obwohl hier eine lokale Erhöhung der Fettgewebemasse (Henrichot et al. 2005; Greenstein et al. 2009; Lohmann et al. 2009) vorlag, ließen sich keine vermehrten proatherosklerotischen Veränderungen an der verletzten Gefäßwand feststellen. Diese Beobachtung scheint auf eine möglicherweise wichtige Rolle des Leptins bei der Entstehung der *Neointima* hinzudeuten, da sein Fehlen alleine ausreicht die Bildung der *Neointima* nach einer Gefäßverletzung abzuschwächen. Jedoch ist die Expression von Leptin im VAT bzw. PVAT nicht alleinig Voraussetzung für die Entstehung von vaskulären Komplikationen bei Adipositas, da weitere proinflammatorische Mediatoren und Zytokine von den Adipozyten gebildet werden (Henrichot et al. 2005; Greenstein et al. 2009), die eine Akkumulation von Immunzellen im Fettgewebe induzieren können (Weisberg et al. 2003). Diese Annahme wird dadurch unterstützt, dass ein massiver Anstieg der Infiltration von Immunzellen im VAT nach einer achtwöchigen HFD trotz Leptindefizienz zu beobachten war. Diese Zusammenhänge könnten für die in der vorliegenden Arbeit signifikante Erhöhung der *Neointima* der mit VAT von *ob/ob*+HFD-Mäusen transplantierten Versuchstiere im Vergleich zur Kontrollgruppe mitverantwortlich sein. Ebenso waren die Lumenstenose und das Intima-Media-Verhältnis im Vergleich zur Kontrollgruppe stark erhöht. Die beschriebene massive Infiltration mit Immunzellen und die Erhöhung von proinflammatorischen Zytokinen im VAT sind eine denkbare Begründung für die signifikante Erhöhung der *Media* im Vergleich zur Kontrollgruppe und lässt eine verstärkte Wirkung des VAT bzw. des PVAT bei bestehendem Übergewicht und Adipositas auf das Gefäßsystem erklären, unabhängig von systemischen bzw. perivaskulären Leptinkonzentrationen. Die signifikante Erhöhung der *Lamina externa* bei den mit VAT von *ob/ob*+HFD-Mäusen behandelten Versuchstieren könnte mit der verminderten vasoregulatorischen Wirkung des VAT bzw. des PVAT (Greenstein et al. 2009)

sowie der Infiltration von Immunzellen in die Gefäßwand und damit möglicherweise Destruktion von extrazellulären Verbindungen begründet werden.

4.4 CdM aus VAT beeinflusst die Proliferation von glatten Gefäßmuskelzellen – in vitro

Der Leptinrezeptor wird auf verschiedenen Zellen der Gefäßwand, wie den Endothelzellen, den glatten Gefäßmuskelzellen und den Makrophagen exprimiert (Schroeter et al. 2007). Dabei spielen glatte Gefäßmuskelzellen eine wichtige Rolle in der Reaktion auf Gefäßverletzungen. Ihre Proliferation sowie Migration wird durch Leptin gefördert, was an Zellen der thorakalen Aorta von Ratten oder humanen glatten Muskelzellen gezeigt werden konnte (Oda et al. 2001; Schäfer et al. 2004; Li et al. 2005). Diese Wirkung auf die Migration wird über den *Phosphatidyl-Inositol-3-Kinase*-Signalweg vermittelt (Oda et al. 2001). Leptin führt ebenfalls über die Aktivierung des *Januskinase-2*-Signalweges sowie des *p38-mitogen-activated-protein-Kinase*-Signalweges zur Hypertrophie der glatten Gefäßmuskelzellen (Shin et al. 2005). Ferner wird unter Einfluss von Leptin die Expression von *Matrix-Metalloproteinase-2* durch humane glatte Gefäßmuskelzellen stimuliert (Li et al. 2005). Von Bedeutung ist dieser Effekt, da die Matrix-Metalloproteinasen eine wichtige Rolle bei der Migration von glatten Gefäßmuskelzellen von der *Media* in die *Intima* sowie bei der Stabilisierung von atherosklerotischen Plaque einnehmen (Park et al. 2001). Die endotheliale Dysfunktion wird, wie bereits erwähnt, als Beginn der Atheroskleroseentstehung angesehen. Dabei spielen der Verlust von antithrombotischen, profibrinolytischen, antiinflammatorischen und antiproliferatorischen Eigenschaften des Endothel, die durch Stickstoffmonoxid (NO) maßgeblich beeinflusst werden, eine entscheidende Rolle (Böger et al. 1996). Die Wirkung des NO wird durch Leptin beeinflusst, jedoch auch kontrovers angesehen. Einerseits zeigten *in vitro*-Untersuchungen, dass ausgehend vom Endothel hohe Konzentrationen von Leptin zu einer NO-abhängigen Relaxation des Gefäßes führen (Lembo et al. 2000; Kimura et al. 2000; Vecchione et al. 2002). Andererseits führten pathophysiologische Konzentrationen von Leptin, wie sie bei Adipositas vorliegen, zu einer geminderten NO-abhängigen Relaxation des Gefäßes, die durch den physiologischen Vasodilatator *Acetylcholin* ausgelöst wird (Knudson et al. 2005). Ebenso konnte bei *ob/ob*-Mäusen eine abgeschwächte Endothelfunktion beobachtet und durch Zugabe von rekombinantem Leptin die NO-abhängige Relaxation bei isolierten Aorten gefördert werden (Winters et al. 2000).

Diese Zusammenhänge konnten teilweise durch Ergebnisse in der vorliegenden Arbeit an glatten Gefäßmuskelzellen repliziert werden. In *in vitro*-Untersuchungen gelang es einen signifikanten Anstieg der Proliferation unter Zugabe von rekombinantem Leptin gegenüber der Kontrollgruppe ohne Leptineinfluss nachzuwiesen. Unter gleichen Bedingungen war es möglich die Leptin-abhängige Proliferation durch die Zugabe eines Anti-Leptin-Antikörpers im Vergleich zu den Versuchsgruppen mit und ohne rekombinanten Leptin signifikant zu senken. Somit bestätigte sich der proliferative Effekt von Leptin auf die glatten Gefäßmuskelzellen. Barandier et al. gelang es 2005 mithilfe von CdM aus periaortalem Fettgewebe von Ratten eine Leptin-abhängige Stimulation auf glatte Gefäßmuskelzellen nachzuweisen. Dieser Zusammenhang konnte in der vorliegenden Arbeit durch die signifikant reduzierte Proliferation dieser Zellen nach Zugabe eines Anti-Leptin-Antikörpers zu beiden CdMs von WT-Mäuse-Gruppen, wiederholt werden. Die Proliferation der glatten Gefäßmuskelzellen nach dem Hinzufügen von CdM, von WT+NC- oder WT+HFD-Mäusen, zeigte annähernd gleiche Ergebnisse und deutet insgesamt darauf hin, dass die Expression von Leptin im Fettgewebe, zumindestens teilweise, eine Rolle bei der Proliferation dieses Zelltyps spielt. Jedoch sind noch weitere Zytokine und Mediatoren des Fettgewebe, wie z.B. Visfatin, Angiotensin II oder TNF-α gleichfalls daran beteiligt (Wang P et al. 2009; Molnar et al. 2014). Die Proliferation der glatten Gefäßmuskelzellen nach Zugabe des CdM von *ob/ob*+HFD-Mäusen fiel geringer aus im Vergleich zu den Ergebnissen des CdM von WT-Mäusen. Der Zusatz von Anti-Leptin-Antikörpern hatte darüber hinaus keinen Effekt erzielt. Damit kann von einer Teilbedeutung von Leptin in Bezug auf die Proliferation von glatten Gefäßmuskelzellen ausgegangen werden. In wie weit sich Leptin auf die Endothelzellen auswirkt, ist nicht genauer im Rahmen dieser Arbeit untersucht worden.

4.5 Limitationen der Arbeit

Es wurden ausschließlich männliche Versuchstiere verwendet, um eventuelle hormonelle Schwankungen bei weiblichen Versuchstieren zu vermeiden bzw. deren Einfluss auf Veränderungen im kardiovaskulären System zu minimieren.

Das Transplantationsmodell, bei dem VAT eines Spendertieres in das perivaskuläre Gewebe eines Empfängertieres übertragen wurde, ist kein etablierter physiologischer Prozess. In wie weit das gespendete VAT mit dem Empfängergewebe interagierte, vor allem auf immunologischer Ebene, ist nicht genauer untersucht worden und bedarf weiterer grundlegenden Untersuchungen.

Ein weiterer limitierender Punkt bei diesem Modell ist die notwendige Verwendung von immun-inkompetenten Versuchstieren als Empfänger. Dieser Versuchstiertyp ist nicht physiologisch und die wichtige Funktion von Entzündungszellen bei der vaskulären Wundheilung konnte nicht weiter untersucht werden. Bei der Transplantation in WT-Mäusen hatten sich jedoch schwere nekrotische Abstoßungsreaktionen gezeigt. Um dieses experimentelle Modell genauer vergleichbar zu machen mit humanen Gegebenheiten, sind weitere Untersuchungen auf der Ebene der immunkompetenten Transplantation von VAT und PVAT nötig.

4.6 Ausblick

Die Anwendbarkeit und Bestätigung der Befunde im Menschen stehen noch aus.

5 ZUSAMMENFASSUNG

Übergewicht und Adipositas sind bekannte Risikofaktoren für Herz-Kreislauferkrankungen beim Menschen. Es erhöht sich nicht nur das Körpergewicht, sondern auch die Masse des VAT und des PVAT. Experimentelle Studien weisen auf einen möglichen direkten Zusammenhang zwischen der Zusammensetzung des PVAT und atherosklerotischen Gefäßwandveränderungen hin. Das VAT wie auch das PVAT produzieren bei Übergewicht und Adipositas vermehrt Adipokine und unter anderem vermehrt das Hormon Leptin. Dadurch kommt es nicht nur zu erhöhten Serumspiegeln von Leptin, sondern auch zu einer erhöhten Expression und parakrinen Sekretion von Leptin im PVAT, die direkten Einfluss auf die benachbarte Gefäßwand nehmen könnte.

In der vorliegenden Arbeit wurden systemische und parakrine Wirkungen von Leptin auf die Bildung der *Neointima* nach experimenteller Gefäßverletzung näher untersucht. Dafür wurden mit Hilfe von Mausmodellen drei Versuchsgruppen mit jeweiligen Untergruppen gebildet. Jedes Versuchstier wurde einer standardisierten gefäßchirurgischen Operation an der *Arteria carotis communis sinister* nach einem etablierten Modell unterzogen, die eine chemische Endothelverletzung zur Folge hatte. In der ersten Gruppe wurde die systemische Wirkung von Leptin nach der Gefäßverletzung untersucht. Bei bestehender Hyperleptinämie konnte eine signifikant erhöhte *Neointima* dokumentiert werden. Diese blieb bei bestehender systemischer Leptindefizienz aus. In der zweiten Gruppe wurde die parakrine Wirkung des Hormons nach der Gefäßverletzung mit Hilfe von adenoviralen Vektoren simuliert und mit dem Vorliegen von Leptinrezeptordefizienz verglichen. Dabei kam es zu einer erhöhten Leptin-abhängigen Bildung der *Neointima*, unabhängig vom Körpergewicht und systemischen Leptinspiegeln, die bei vorliegender Leptinrezeptordefizienz sogar erniedrigt war. Damit stellte sich ein direkter Zusammenhang zwischen der parakrinen Wirkung von Leptin und der gesteigerten *Neointima* dar. Zuletzt war bei der dritten Gruppe durch ein eigens entwickeltes Transplantationsmodell für VAT „lokales Übergewicht“ um die zuvor verletzte Arterie sowohl für WT als auch für Leptindefizienz simuliert worden. Dabei konnte für die Transplantation des VAT von WT+HFD-Mäusen eine signifikante Erhöhung der *Neointima* gezeigt werden, die bei der Transplantation von VAT von *ob/ob*-Mäusen ausblieb. Ebenso wurde diese Beobachtung bei der Transplantation des VAT von *ob/ob*+HFD-Mäusen gemacht, die auf eine nur zum Teil auf Leptin beruhende proatherosklerotische Wirkung des PVAT bei Übergewicht hindeutet und zeigt, dass bei Übergewicht und Adipositas weitere Mediatoren und Zytokine vom VAT und PVAT produziert werden, die negative

vasoregulatorische, metabolische und proatherogene Wirkungen besitzen. Mit Hilfe von konditioniertem Medium aus VAT und Ko-Kultur-Experimenten konnte eine fördernde Wirkung des PVAT auf die Proliferation glatter Gefäßmuskelzellen und die Bedeutung von Leptin *in vitro* bestätigt werden.

Insgesamt konnte somit die erhöhte Konzentration von Leptin im PVAT bei Übergewicht und Adipositas als ein wichtiger Faktor bei der Entstehung von atherosklerotischen Gefäßwandveränderungen nach einer Gefäßverletzung beschrieben werden. Diese Ergebnisse heben die Bedeutung der lokalen Umbauprozesse im PVAT als mögliche Ursache für das erhöhte Risiko von kardiovaskulären Erkrankungen bei Übergewicht und Adipositas hervor.

6 LITERATURVERZEICHNIS

Aghamohammadzadeh R, Withers S, Lynch F, Greenstein A, Malik R, Heagerty A (2012): Perivascular adipose tissue from human systemic and coronary vessels: the emergence of a new pharmacotherapeutic target. Br J Pharmacol 165, 670–682

Aizawa-Abe M, Ogawa Y, Masuzaki H, Ebihara K, Satoh N, Iwai H, Matsuoka N, Hayashi T, Hosoda K, Inoue G et al. (2000): Pathophysiological role of leptin in obesity-related hypertension. J Clin Invest 105, 1243–1252

Alberti, K G M M, Eckel RH, Grundy SM, Zimmet PZ, Cleeman JI, Donato KA, Fruchart J, James, W Philip T, Loria CM, Smith SC (2009): Harmonizing the metabolic syndrome: a joint interim statement of the International Diabetes Federation Task Force on Epidemiology and Prevention; National Heart, Lung, and Blood Institute; American Heart Association; World Heart Federation; International Atherosclerosis Society; and International Association for the Study of Obesity. Circulation 120, 1640–1645

Ambrosini G, Nath AK, Sierra-Honigmann MR, Flores-Riveros J (2002): Transcriptional activation of the human leptin gene in response to hypoxia. Involvement of hypoxia-inducible factor 1. J Biol Chem 277, 34601–34609

Apovian CM, Bigornia S, Mott M, Meyers MR, Ulloor J, Gagua M, McDonnell M, Hess D, Joseph L, Gokce N (2008): Adipose macrophage infiltration is associated with insulin resistance and vascular endothelial dysfunction in obese subjects. Arterioscler Thromb Vasc Biol 28, 1654–1659

Aytekin M, Tonelli AR, Farver CF, Feldstein AE, Dweik RA (2014): Leptin deficiency recapitulates the histological features of pulmonary arterial hypertension in mice. Int J Clin Exp Pathol 7, 1935–1946

Baker AR, Silva, Nancy F da, Quinn DW, Harte AL, Pagano D, Bonser RS, Kumar S, McTernan PG (2006): Human epicardial adipose tissue expresses a pathogenic profile of adipocytokines in patients with cardiovascular disease. Cardiovasc Diabetol 5, 1

Barandier C, Montani J, Yang Z (2005): Mature adipocytes and perivascular adipose tissue stimulate vascular smooth muscle cell proliferation: effects of aging and obesity. Am J Physiol Heart Circ Physiol 289, H1807-13

Beltowski J (2006): Leptin and atherosclerosis. Atherosclerosis 189, 47–60

Bełtowski J, Jamroz-Wiśniewska A, Widomska S (2008): Adiponectin and its role in cardiovascular diseases. Cardiovasc Hematol Disord Drug Targets 8, 7–46

Berg AH, Scherer PE (2005): Adipose tissue, inflammation, and cardiovascular disease. Circ Res 96, 939–949

Bodary PF, Gu S, Shen Y, Hasty AH, Buckler JM, Eitzman DT (2005): Recombinant leptin promotes atherosclerosis and thrombosis in apolipoprotein E-deficient mice. Arterioscler Thromb Vasc Biol 25, e119-22

Bodary PF, Westrick RJ, Wickenheiser KJ, Shen Y, Eitzman DT (2002): Effect of leptin on arterial thrombosis following vascular injury in mice. JAMA 287, 1706–1709

Böger RH, Bode-Böger SM, Frölich JC (1996): The L-arginine-nitric oxide pathway: role in atherosclerosis and therapeutic implications. Atherosclerosis 127, 1–11

Bouloumié A, Drexler HC, Lafontan M, Busse R (1998): Leptin, the product of Ob gene, promotes angiogenesis. Circ Res 83, 1059–1066

Branca F, Nikogosian H, Lobstein T: The challenge of obesity in the WHO European region and the strategies for response: Summary; World Health Organization, Regional Office for Europe, Copenhagen 2007

Chatterjee TK, Stoll LL, Denning GM, Harrelson A, Blomkalns AL, Idelman G, Rothenberg FG, Neltner B, Romig-Martin SA, Dickson EW et al. (2009): Proinflammatory phenotype of perivascular adipocytes: influence of high-fat feeding. Circ Res 104, 541–549

Cheng K, Chu C, Lee K, Lin T, Hsieh C, Chiu C, Voon W, Sheu S, Lai W (2008): Adipocytokines and proinflammatory mediators from abdominal and epicardial adipose tissue in patients with coronary artery disease. Int J Obes (Lond) 32, 268–274

Chignier E, Eloy R (1986): Adventitial resection of small artery provokes endothelial loss and intimal hyperplasia. Surg Gynecol Obstet 163, 327–334

Ciccone M, Vettor R, Pannacciulli N, Minenna A, Bellacicco M, Rizzon P, Giorgino R, Pergola G de (2001): Plasma leptin is independently associated with the intima-media thickness of the common carotid artery. Int J Obes Relat Metab Disord 25, 805–810

Considine RV, Sinha MK, Heiman ML, Kriauciunas A, Stephens TW, Nyce MR, Ohannesian JP, Marco CC, McKee LJ, Bauer TL (1996): Serum immunoreactive-leptin concentrations in normal-weight and obese humans. NEJM 334, 292–295

Das SR, Alexander KP, Chen AY, Powell-Wiley TM, Diercks DB, Peterson ED, Roe MT, de Lemos, James A (2011): Impact of body weight and extreme obesity on the presentation, treatment, and in-hospital outcomes of 50,149 patients with ST-Segment elevation myocardial infarction results from the NCDR (National Cardiovascular Data Registry). J Am Coll Cardiol 58, 2642–2650

Després J, Lemieux I, Bergeron J, Pibarot P, Mathieu P, Larose E, Rodés-Cabau J, Bertrand OF, Poirier P (2008): Abdominal obesity and the metabolic syndrome: contribution to global cardiometabolic risk. Arterioscler Thromb Vasc Biol 28, 1039–1049

Dubrovska G, Verlohren S, Luft FC, Gollasch M (2004): Mechanisms of ADRF release from rat aortic adventitial adipose tissue. Am J Physiol Heart Circ Physiol 286, H1107-13

Egashira K, Zhao Q, Kataoka C, Ohtani K, Usui M, Charo IF, Nishida K, Inoue S, Katoh M, Ichiki T et al. (2002): Importance of monocyte chemoattractant protein-1 pathway in neointimal hyperplasia after periarterial injury in mice and monkeys. Circ Res 90, 1167–1172

Fain JN, Madan AK, Hiler ML, Cheema P, Bahouth SW (2004): Comparison of the release of adipokines by adipose tissue, adipose tissue matrix, and adipocytes from visceral and subcutaneous abdominal adipose tissues of obese humans. Endocrinology 145, 2273–2282

Fei H, Okano HJ, Li C, Lee GH, Zhao C, Darnell R, Friedman JM (1997): Anatomic localization of alternatively spliced leptin receptors (Ob-R) in mouse brain and other tissues. Proc Natl Acad Sci USA 94, 7001–7005

Feldman LJ, Pastore CJ, Aubailly N, Kearney M, Chen D, Perricaudet M, Steg PG, Isner JM (1997): Improved efficiency of arterial gene transfer by use of poloxamer 407 as a vehicle for adenoviral vectors. Gene Ther 4, 189–198

Flegal KM, Graubard BI, Williamson DF, Gail MH (2007): Cause-specific excess deaths associated with underweight, overweight, and obesity. JAMA 298, 2028–2037

Flegal KM, Kit BK, Orpana H, Graubard BI (2013): Association of all-cause mortality with overweight and obesity using standard body mass index categories: a systematic review and meta-analysis. JAMA 309, 71–82

Gao Y, Lu C, Su L, Sharma AM, Lee, R M K W (2007): Modulation of vascular function by perivascular adipose tissue: the role of endothelium and hydrogen peroxide. Br J Pharmacol 151, 323–331

Gelber RP, Gaziano JM, Orav EJ, Manson JE, Buring JE, Kurth T (2008): Measures of obesity and cardiovascular risk among men and women. J Am Coll Cardiol 52, 605–615

Ghosh J, Murphy MO, Turner N, Khwaja N, Halka A, Kielty CM, Walker MG (2005): The role of transforming growth factor beta1 in the vascular system. Cardiovasc Pathol 14, 28–36

Go AS, Mozaffarian D, Roger VL, Benjamin EJ, Berry JD, Borden WB, Bravata DM, Dai S, Ford ES, Fox CS et al. (2013): Heart disease and stroke statistics--2013 update: a report from the American Heart Association. Circulation 127, e6-e245

Green ED, Maffei M, Braden VV, Proenca R, DeSilva U, Zhang Y, Chua SC, Leibel RL, Weissenbach J, Friedman JM (1995): The human obese (OB) gene: RNA expression pattern and mapping on the physical, cytogenetic, and genetic maps of chromosome 7. Genome Res 5, 5–12

Greenstein AS, Khavandi K, Withers SB, Sonoyama K, Clancy O, Jeziorska M, Laing I, Yates AP, Pemberton PW, Malik RA et al. (2009): Local inflammation and hypoxia abolish the protective anticontractile properties of perivascular fat in obese patients. Circulation 119, 1661–1670

Greif M, Becker A, Ziegler F von, Lebherz C, Lehrke M, Broedl UC, Tittus J, Parhofer K, Becker C, Reiser M et al. (2009): Pericardial adipose tissue determined by dual source CT is a risk factor for coronary atherosclerosis. Arterioscler Thromb Vasc Biol 29, 781–786

Grunfeld C, Zhao C, Fuller J, Pollack A, Moser A, Friedman J, Feingold KR (1996): Endotoxin and cytokines induce expression of leptin, the ob gene product, in hamsters. J Clin Invest 97, 2152–2157

Guh DP, Zhang W, Bansback N, Amarsi Z, Birmingham CL, Anis AH (2009): The incidence of co-morbidities related to obesity and overweight: a systematic review and meta-analysis. BMC Public Health 9, 88

Hasty AH, Shimano H, Osuga J, Namatame I, Takahashi A, Yahagi N, Perrey S, Iizuka Y, Tamura Y, Amemiya-Kudo M et al. (2001): Severe hypercholesterolemia, hypertriglyceridemia, and atherosclerosis in mice lacking both leptin and the low density lipoprotein receptor. J Biol Chem 276, 37402–37408

Heida N, Leifheit-Nestler M, Schroeter MR, Müller J, Cheng I, Henkel S, Limbourg A, Limbourg FP, Alves F, Quigley JP et al. (2010): Leptin enhances the potency of circulating

angiogenic cells via src kinase and integrin (alpha)vbeta5: implications for angiogenesis in human obesity. Arterioscler Thromb Vasc Biol 30, 200–206

Henrichot E, Juge-Aubry CE, Pernin A, Pache J, Velebit V, Dayer J, Meda P, Chizzolini C, Meier CA (2005): Production of chemokines by perivascular adipose tissue: a role in the pathogenesis of atherosclerosis? Arterioscler Thromb Vasc Biol 25, 2594–2599

Herold, G (Hrsg.) (2014): INNERE MEDIZIN 2015; Herold Gerd, Köln 2014

Höfig I, Atkinson MJ, Mall S, Krackhardt AM, Thirion C, Anastasov N (2012): Poloxamer synperonic F108 improves cellular transduction with lentiviral vectors. J Gene Med 14, 549–560

Hsu A, Aronoff DM, Phipps J, Goel D, Mancuso P (2007): Leptin improves pulmonary bacterial clearance and survival in ob/ob mice during pneumococcal pneumonia. Clin Exp Immunol 150, 332–339

Iacobellis G, Ribaudo MC, Assael F, Vecci E, Tiberti C, Zappaterreno A, Di Mario U, Leonetti F (2003): Echocardiographic epicardial adipose tissue is related to anthropometric and clinical parameters of metabolic syndrome: a new indicator of cardiovascular risk. J Clin Endocrinol Metab 88, 5163–5168

Kabanov A, Zhu J, Alakhov V (2005): Pluronic block copolymers for gene delivery. Adv Genet 53, 231–261

Kao AH, Sabatine JM, Manzi S (2003): Update on vascular disease in systemic lupus erythematosus. Curr Opin Rheumatol 15, 519–527

Karastergiou K, Evans I, Ogston N, Miheisi N, Nair D, Kaski J, Jahangiri M, Mohamed-Ali V (2010): Epicardial adipokines in obesity and coronary artery disease induce atherogenic changes in monocytes and endothelial cells. Arterioscler Thromb Vasc Biol 30, 1340–1346

Ketonen J, Shi J, Martonen E, Mervaala E (2010): Periadventitial adipose tissue promotes endothelial dysfunction via oxidative stress in diet-induced obese C57Bl/6 mice. Circ J 74, 1479–1487

Kim H, Bae S, Kim D, Kim B, Lee S, Lee U, Kim C, Moon S (2007): Inhibitory role of magnolol on proliferative capacity and matrix metalloproteinase-9 expression in TNF-alpha-induced vascular smooth muscle cells. Int Immunopharmacol 7, 1083–1091

Kimura K, Tsuda K, Baba A, Kawabe T, Boh-oka S, Ibata M, Moriwaki C, Hano T, Nishio I (2000): Involvement of nitric oxide in endothelium-dependent arterial relaxation by leptin. Biochem Biophys Res Commun 273, 745–749

Knudson JD, Dincer UD, Zhang C, Swafford AN, Koshida R, Picchi A, Focardi M, Dick GM, Tune JD (2005): Leptin receptors are expressed in coronary arteries, and hyperleptinemia causes significant coronary endothelial dysfunction. Am J Physiol Heart Circ Physiol 289, H48-56

Koch CE, Lowe C, Pretz D, Steger J, Williams LM, Tups A (2013): High fat diet induces leptin resistance. J Neuroendocrinol, 58–67

Konstantinides S, Schäfer K, Koschnick S, Loskutoff DJ (2001a): Leptin-dependent platelet aggregation and arterial thrombosis suggests a mechanism for atherothrombotic disease in obesity. J Clin Invest 108, 1533–1540

Konstantinides S, Schäfer K, Neels JG, Dellas C, Loskutoff DJ (2004): Inhibition of endogenous leptin protects mice from arterial and venous thrombosis. Arterioscler Thromb Vasc Biol 24, 2196–2201

Konstantinides S, Schäfer K, Thinnes T, Loskutoff DJ (2001b): Plasminogen activator inhibitor-1 and its cofactor vitronectin stabilize arterial thrombi after vascular injury in mice. Circulation 103, 576–583

Landman RE, Puder JJ, Xiao E, Freda PU, Ferin M, Wardlaw SL (2003): Endotoxin stimulates leptin in the human and nonhuman primate. J Clin Endocrinol Metab 88, 1285–1291

Lembo G, Vecchione C, Fratta L, Marino G, Trimarco V, d'Amati G, Trimarco B (2000): Leptin induces direct vasodilation through distinct endothelial mechanisms. Diabetes 49, 293–297

Li L, Mamputu J, Wiernsperger N, Renier G (2005): Signaling pathways involved in human vascular smooth muscle cell proliferation and matrix metalloproteinase-2 expression induced by leptin: inhibitory effect of metformin. Diabetes 54, 2227–2234

Li R, Wang W, Zhang H, Yang X, Fan Q, Christopher TA, Lopez BL, Tao L, Goldstein BJ, Gao F et al. (2007): Adiponectin improves endothelial function in hyperlipidemic rats by reducing oxidative/nitrative stress and differential regulation of eNOS/iNOS activity. Am J Physiol Endocrinol Metab 293, E1703-8

Libby P (2002): Inflammation in atherosclerosis. Nature 420, 868–874

Lohmann C, Schäfer N, Lukowicz T von, Sokrates Stein MA, Borén J, Rütti S, Wahli W, Donath MY, Lüscher TF, Matter CM (2009): Atherosclerotic mice exhibit systemic inflammation in periadventitial and visceral adipose tissue, liver, and pancreatic islets. Atherosclerosis 207, 360–367

MacSweeney ST, Powell JT, Greenhalgh RM (1994): Pathogenesis of abdominal aortic aneurysm. Br J Surg 81, 935–941

Mancour LV, Daghestani HN, Dutta S, Westfield GH, Schilling J, Oleskie AN, Herbstman JF, Chou SZ, Skiniotis G (2012): Ligand-induced architecture of the leptin receptor signaling complex. Mol Cell 48, 655–661

Manson JE, Colditz GA, Stampfer MJ, Willett WC, Rosner B, Monson RR, Speizer FE, Hennekens CH (1990): A prospective study of obesity and risk of coronary heart disease in women. NEJM 322, 882–889

Mark AL, Correia, Marcelo L G, Rahmouni K, Haynes WG (2002): Selective leptin resistance: a new concept in leptin physiology with cardiovascular implications. J Hypertens 20, 1245–1250

Mazurek T, Zhang L, Zalewski A, Mannion JD, Diehl JT, Arafat H, Sarov-Blat L, O'Brien S, Keiper EA, Johnson AG et al. (2003): Human epicardial adipose tissue is a source of inflammatory mediators. Circulation 108, 2460–2466

Mensink GBM, Schienkiewitz A, Haftenberger M, Lampert T, Ziese T, Scheidt-Nave C (2013): Übergewicht und Adipositas in Deutschland: Ergebnisse der Studie zur Gesundheit Erwachsener in Deutschland (DEGS1). Bundesgesundheitsblatt Gesundheitsforschung Gesundheitsschutz 56, 786–794

Mercer JG, Hoggard N, Williams LM, Lawrence CB, Hannah LT, Trayhurn P (1996): Localization of leptin receptor mRNA and the long form splice variant (Ob-Rb) in mouse hypothalamus and adjacent brain regions by in situ hybridization. FEBS Lett. 387, 113–116

Miao C, Li Z (2012): The role of perivascular adipose tissue in vascular smooth muscle cell growth. Br J Pharmacol 165, 643–658

Molnar P, Perrault R, Louis S, Zahradka P (2014): The cyclic AMP response element-binding protein (CREB) mediates smooth muscle cell proliferation in response to angiotensin II. J Cell Commun Signal 8, 29–37

Oda A, Taniguchi T, Yokoyama M (2001): Leptin stimulates rat aortic smooth muscle cell proliferation and migration. Kobe J Med Sci 47, 141–150

Okamoto E, Couse T, Leon H de, Vinten-Johansen J, Goodman RB, Scott NA, Wilcox JN (2001): Perivascular inflammation after balloon angioplasty of porcine coronary arteries. Circulation 104, 2228–2235

Park HY, Kwon HM, Lim HJ, Hong BK, Lee JY, Park BE, Jang Y, Cho SY, Kim HS (2001): Potential role of leptin in angiogenesis: leptin induces endothelial cell proliferation and expression of matrix metalloproteinases in vivo and in vitro. Exp Mol Med 33, 95–102

Park S, Cho Y, Kim H, Higashimori T, Danton C, Lee M, Dey A, Rothermel B, Kim Y, Kalinowski A et al. (2005): Unraveling the temporal pattern of diet-induced insulin resistance in individual organs and cardiac dysfunction in C57BL/6 mice. Diabetes 54, 3530–3540

Payne GA, Borbouse L, Kumar S, Neeb Z, Alloosh M, Sturek M, Tune JD (2010): Epicardial perivascular adipose-derived leptin exacerbates coronary endothelial dysfunction in metabolic syndrome via a protein kinase C-beta pathway. Arterioscler Thromb Vasc Biol 30, 1711–1717

Payne GA, Kohr MC, Tune JD (2012): Epicardial perivascular adipose tissue as a therapeutic target in obesity-related coronary artery disease. Br J Pharmacol 165, 659–669

Payne GA, Tune JD, Knudson JD (2013): Leptin-Induced Endothelial Dysfunction: A Target for Therapeutic Interventions. Curr Pharm Des

Pelleymounter MA, Cullen MJ, Baker MB, Hecht R, Winters D, Boone T, Collins F (1995): Effects of the obese gene product on body weight regulation in ob/ob mice. Science 269, 540–543

Police SB, Thatcher SE, Charnigo R, Daugherty A, Cassis LA (2009): Obesity promotes inflammation in periaortic adipose tissue and angiotensin II-induced abdominal aortic aneurysm formation. Arterioscler Thromb Vasc Biol 29, 1458–1464

Purdham DM, Zou M, Rajapurohitam V, Karmazyn M (2004): Rat heart is a site of leptin production and action. Am J Physiol Heart Circ Physiol 287, H2877-84

Qasim A, Mehta NN, Tadesse MG, Wolfe ML, Rhodes T, Girman C, Reilly MP (2008): Adipokines, insulin resistance, and coronary artery calcification. J Am Coll Cardiol 52, 231–236

Rahmouni K, Haynes WG, Morgan DA, Mark AL (2003): Role of melanocortin-4 receptors in mediating renal sympathoactivation to leptin and insulin. J Neurosci 23, 5998–6004

Rahmouni K, Morgan DA (2007): Hypothalamic arcuate nucleus mediates the sympathetic and arterial pressure responses to leptin. Hypertension 49, 647–652

Rajapurohitam V, Javadov S, Purdham DM, Kirshenbaum LA, Karmazyn M (2006): An autocrine role for leptin in mediating the cardiomyocyte hypertrophic effects of angiotensin II and endothelin-1. J Mol Cell Cardiol 41, 265–274

Relling DP, Esberg LB, Fang CX, Johnson WT, Murphy EJ, Carlson EC, Saari JT, Ren J (2006): High-fat diet-induced juvenile obesity leads to cardiomyocyte dysfunction and upregulation of Foxo3a transcription factor independent of lipotoxicity and apoptosis. J Hypertens 24, 549–561

Robert Koch-Institut: Gesundheitsverhalten und -gefährdungen: Life-Style - Unter-/ Übergewicht -. Body Mass Index der erwachsenen Bevölkerung; Thieme, Stuttgart 2015

Robinson ST, Taylor WR (2009): Beyond the adventitia: exploring the outer limits of the blood vessel wall. Circ Res 104, 416–418

Rosito GA, Massaro JM, Hoffmann U, Ruberg FL, Mahabadi AA, Vasan RS, O'Donnell CJ, Fox CS (2008): Pericardial fat, visceral abdominal fat, cardiovascular disease risk factors, and vascular calcification in a community-based sample: the Framingham Heart Study. Circulation 117, 605–613

Santos-Alvarez J, Goberna R, Sánchez-Margalet V (1999): Human leptin stimulates proliferation and activation of human circulating monocytes. Cell Immunol 194, 6–11

Sattar N, Wannamethee G, Sarwar N, Chernova J, Lawlor DA, Kelly A, Wallace AM, Danesh J, Whincup PH (2009): Leptin and coronary heart disease: prospective study and systematic review. J Am Coll Cardiol 53, 167–175

Schäfer K, Halle M, Goeschen C, Dellas C, Pynn M, Loskutoff DJ, Konstantinides S (2004): Leptin promotes vascular remodeling and neointimal growth in mice. Arterioscler Thromb Vasc Biol 24, 112–117

Schäfer K, Müller K, Hecke A, Mounier E, Goebel J, Loskutoff DJ, Konstantinides S (2003): Enhanced thrombosis in atherosclerosis-prone mice is associated with increased arterial expression of plasminogen activator inhibitor-1. Arterioscler Thromb Vasc Biol 23, 2097–2103

Schlett CL, Massaro JM, Lehman SJ, Bamberg F, O'Donnell CJ, Fox CS, Hoffmann U (2009): Novel measurements of periaortic adipose tissue in comparison to anthropometric measures of obesity, and abdominal adipose tissue. Int J Obes (Lond) 33, 226–232

Schroeter MR, Schneiderman J, Schumann B, Glückermann R, Grimmas P, Buchwald AB, Tirilomis T, Schöndube FA, Konstantinides SV, Schäfer K (2007): Expression of the leptin receptor in different types of vascular lesions. Histochem Cell Biol 128, 323–333

Shamsuzzaman, Abu S M, Winnicki M, Wolk R, Svatikova A, Phillips BG, Davison DE, Berger PB, Somers VK (2004): Independent association between plasma leptin and C-reactive protein in healthy humans. Circulation 109, 2181–2185

Shi Y, O'Brien JE, Fard A, Mannion JD, Wang D, Zalewski A (1996): Adventitial myofibroblasts contribute to neointimal formation in injured porcine coronary arteries. Circulation 94, 1655–1664

Shimamoto Y, Mizukoshi M, Kuroi A, Imanishi T, Takeshita T, Terada M, Akasaka T (2013): Is visceral fat really a coronary risk factor? A multi-detector computed tomography study. Int Heart J 54, 273–278

Shin H, Oh J, Kang SM, Lee JH, Shin M, Hwang K, Jang Y, Chung JH (2005): Leptin induces hypertrophy via p38 mitogen-activated protein kinase in rat vascular smooth muscle cells. Biochem Biophys Res Commun 329, 18–24

Sierra-Honigmann MR, Nath AK, Murakami C, García-Cardeña G, Papapetropoulos A, Sessa WC, Madge LA, Schechner JS, Schwabb MB, Polverini PJ et al. (1998): Biological action of leptin as an angiogenic factor. Science 281, 1683–1686

Söderberg S, Ahrén B, Jansson JH, Johnson O, Hallmans G, Asplund K, Olsson T (1999): Leptin is associated with increased risk of myocardial infarction. J Intern Med 246, 409–418

Soltis EE, Cassis LA (1991): Influence of perivascular adipose tissue on rat aortic smooth muscle responsiveness. Clin Exp Hypertens A 13, 277–296

Spiroglou SG, Kostopoulos CG, Varakis JN, Papadaki HH (2010): Adipokines in periaortic and epicardial adipose tissue: differential expression and relation to atherosclerosis. J Atheroscler Thromb 17, 115–130

Stary HC, Chandler AB, Dinsmore RE, Fuster V, Glagov S, Insull W, Rosenfeld ME, Schwartz CJ, Wagner WD, Wissler RW (1995): A definition of advanced types of atherosclerotic lesions and a histological classification of atherosclerosis. A report from the Committee on Vascular Lesions of the Council on Arteriosclerosis, American Heart Association. Circulation 92, 1355–1374

Stephenson K, Tunstead J, Tsai A, Gordon R, Henderson S, Dansky HM (2003): Neointimal formation after endovascular arterial injury is markedly attenuated in db/db mice. Arterioscler Thromb Vasc Biol 23, 2027–2033

Takaoka M, Nagata D, Kihara S, Shimomura I, Kimura Y, Tabata Y, Saito Y, Nagai R, Sata M (2009): Periadventitial adipose tissue plays a critical role in vascular remodeling. Circ Res 105, 906–911

Takaoka M, Suzuki H, Shioda S, Sekikawa K, Saito Y, Nagai R, Sata M (2010): Endovascular injury induces rapid phenotypic changes in perivascular adipose tissue. Arterioscler Thromb Vasc Biol 30, 1576–1582

Tanaka K, Nagata D, Hirata Y, Tabata Y, Nagai R, Sata M (2011): Augmented angiogenesis in adventitia promotes growth of atherosclerotic plaque in apolipoprotein E-deficient mice. Atherosclerosis 215, 366–373

Tao L, Gao E, Jiao X, Yuan Y, Li S, Christopher TA, Lopez BL, Koch W, Chan L, Goldstein BJ et al. (2007): Adiponectin cardioprotection after myocardial ischemia/reperfusion involves the reduction of oxidative/nitrative stress. Circulation 115, 1408–1416

Tao M, Yu P, Nguyen BT, Mizrahi B, Savion N, Kolodgie FD, Virmani R, Hao S, Ozaki CK, Schneiderman J (2013): Locally applied leptin induces regional aortic wall degeneration preceding aneurysm formation in apolipoprotein E-deficient mice. Arterioscler Thromb Vasc Biol 33, 311–320

Tartaglia LA (1997): The leptin receptor. J Biol Chem 272, 6093–6096

Thalmann S, Meier CA (2007): Local adipose tissue depots as cardiovascular risk factors. Cardiovasc Res 75, 690–701

Trayhurn P, Wang B, Wood IS (2008): Hypoxia in adipose tissue: a basis for the dysregulation of tissue function in obesity? Br J Nutr 100, 227–235

Vecchione C, Maffei A, Colella S, Aretini A, Poulet R, Frati G, Gentile MT, Fratta L, Trimarco V, Trimarco B et al. (2002): Leptin effect on endothelial nitric oxide is mediated through Akt-endothelial nitric oxide synthase phosphorylation pathway. Diabetes 51, 168–173

Vos AM de, Prokop M, Roos CJ, Meijs MFL, van der Schouw YT, Rutten A, Gorter PM, Cramer M, Doevendans PA, Rensing BJ et al. (2008): Peri-coronary epicardial adipose tissue is related to cardiovascular risk factors and coronary artery calcification in post-menopausal women. Eur Heart J 29, 777–783

Vossmann I (2007): Structure of Leptin. https://commons.wikimedia.org/wiki/File:Leptin.png

Wang L, Zheng J, Bai X, Liu B, Liu C, Xu Q, Zhu Y, Wang N, Kong W, Wang X (2009): ADAMTS-7 mediates vascular smooth muscle cell migration and neointima formation in balloon-injured rat arteries. Circ Res 104, 688–698

Wang P, Xu T, Guan Y, Su D, Fan G, Miao C (2009): Perivascular adipose tissue-derived visfatin is a vascular smooth muscle cell growth factor: role of nicotinamide mononucleotide. Cardiovasc Res 81, 370–380

Wang Z, Castresana MR, Newman WH (2001): NF-kappaB is required for TNF-alpha-directed smooth muscle cell migration. FEBS Lett. 508, 360–364

Weisberg SP, McCann D, Desai M, Rosenbaum M, Leibel RL, Ferrante AW (2003): Obesity is associated with macrophage accumulation in adipose tissue. J Clin Invest 112, 1796–1808

Whitlock G, Lewington S, Sherliker P, Clarke R, Emberson J, Halsey J, Qizilbash N, Collins R, Peto R (2009): Body-mass index and cause-specific mortality in 900 000 adults: collaborative analyses of 57 prospective studies. Lancet 373, 1083–1096

Winters B, Mo Z, Brooks-Asplund E, Kim S, Shoukas A, Li D, Nyhan D, Berkowitz DE (2000): Reduction of obesity, as induced by leptin, reverses endothelial dysfunction in obese (Lep(ob)) mice. J Appl Physiol 89, 2382–2390

Wolf G, Hamann A, Han DC, Helmchen U, Thaiss F, Ziyadeh FN, Stahl RA (1999): Leptin stimulates proliferation and TGF-beta expression in renal glomerular endothelial cells: potential role in glomerulosclerosis [seecomments]. Kidney Int 56, 860–872

Yamagishi SI, Edelstein D, Du XL, Kaneda Y, Guzmán M, Brownlee M (2001): Leptin induces mitochondrial superoxide production and monocyte chemoattractant protein-1 expression in aortic endothelial cells by increasing fatty acid oxidation via protein kinase A. J Biol Chem 276, 25096–25100

Zarkesh-Esfahani H, Pockley G, Metcalfe RA, Bidlingmaier M, Wu Z, Ajami A, Weetman AP, Strasburger CJ, Ross RJ (2001): High-dose leptin activates human leukocytes via receptor expression on monocytes. J Immunol 167, 4593–4599

Zeidan A, Purdham DM, Rajapurohitam V, Javadov S, Chakrabarti S, Karmazyn M (2005): Leptin induces vascular smooth muscle cell hypertrophy through angiotensin II- and endothelin-1-dependent mechanisms and mediates stretch-induced hypertrophy. J Pharmacol Exp Ther 315, 1075–1084

Zhang C, Rexrode KM, van Dam, Rob M, Li TY, Hu FB (2008): Abdominal obesity and the risk of all-cause, cardiovascular, and cancer mortality: sixteen years of follow-up in US women. Circulation 117, 1658–1667

Zhang Y, Proenca R, Maffei M, Barone M, Leopold L, Friedman JM (1994): Positional cloning of the mouse obese gene and its human homologue. Nature 372, 425–432

DANKSAGUNG

Mein ganz besonderer Dank gilt Frau Prof. Dr. med. Katrin Schäfer für die Bereitstellung des Themas sowie für die sehr umfassende, kompetente und engagierte Betreuung. Sie stand mir jederzeit mit Fachwissen und vielen wertvollen Hinweisen zur Seite und ich fühlte mich über den gesamten Zeitraum sehr gut betreut und unterstützt. Des Weiteren bedanke ich mich bei Herr PD Dr. med. Marco Schroeter für die zusätzliche kompetente Betreuung, insbesondere bei der Entwicklung der perivaskulären Applikation adenoviraler Vektoren.

Herrn Prof. Dr. med. Gerd Hasenfuß danke ich für die Möglichkeit, diese Arbeit in seiner Abteilung anfertigen zu dürfen. Auch der Deutschen Forschungsgemeinschaft möchte ich für die Möglichkeit danken, diese Arbeit in dem Umfang und nicht zuletzt mit der finanziellen Unterstützung durchgeführt haben zu können.

Herrn Sebastian Herzberg danke ich ausdrücklich für die gute Kooperation und Zusammenarbeit im Rahmen unserer Untersuchung der perivaskulären Wirkung von Fettgewebe und in diesem Zusammenhang des Hormons Leptin.

Ausdrücklich und von Herzen möchte ich mich bei meiner Arbeitsgruppe bedanken, in der mir jeder Einzelne stets hilfsbereiter Ansprechpartner war. Ganz besonders möchte ich dabei Frau Sarah Barke und Frau Anika Hunold für die ausgezeichnete Einarbeitung und für die großartige Anfertigung der Arterienschnitte und des Proliferationsassays danken. Weiterhin bin ich ihnen sehr dankbar für die unermüdliche Hilfe bei allen kleinen und großen Problemen.

LEBENSLAUF

Am 02. Oktober 1984 wurde ich als Sohn der Ingenieurin für Labortechnik Ingrid Renate Eschholz und des Ingenieurs für Elektrotechnik Heinz-Michael Miotke in Berlin-Friedrichshain geboren. Ich wuchs im Berliner Stadtteil Lichtenberg auf und besuchte die Bernhard-Grzimek-Grundschule von 1991 bis 1997. Die Gymniasalzeit verbrachte ich ab 1997 am Georg-Forster-Gymnasium und erwarb 2004 mein Abitur.

Ich absolvierte anschließend meinen Grundwehrdienst von Oktober 2004 bis Juni 2005 in der Theodor-Körner Kaserne in Lüneburg im dortigen Panzeraufklärerbatallion. Kurz darauf begann ich die Ausbildung zum Rettungssanitäter und entschloss mich kurzerhand, die Ausbildung zum Rettungsassistenten daran anzuschließen. Mein Rettungswachenpraktikum absolvierte ich in den Rettungswachen des Deutschen Roten Kreuzes in Burgdorf und Uetze in der Region Hannover und schloss dort meine Ausbildung im März 2008 erfolgreich ab.

Im April 2008 erhielt ich die Zusage, mein Studium der Humanmedizin an der medizinischen Fakultät der Georg-August-Universität Göttingen aufnehmen zu können. Ich bestand mein Physikum nach 4 Semestern im April 2010. Den anschließenden klinischen Studienabschnitt beendete ich im Februar 2013. Das Praktische Jahr absolvierte ich im Klinikum Oldenburg (Pädiatrie), im Klinikum Bremen-Mitte (Viszeral-, Unfall- und Kinderchirurgie), im Schweizer Paraplegiker-Zentrum in Nottwil und im Städtischen Klinikum Lüneburg (Innere Medizin).

Während meiner gesamten Studienzeit war ich weiterhin als Rettungsassistent auf den Rettungswachen des Deutschen Roten Kreuzes in Burgdorf und Uetze in der Region Hannover beschäftigt.

Erste Ergebnisse dieser Arbeit habe ich in Form eines Posters während des *EUGeneHeart*-Treffens im Oktober 2010 in London, Großbritannien, vorgestellt. Den Verlauf und weitere Ergebnisse habe ich regelmäßig in internen Arbeitsgruppentreffen präsentiert und schlussendlich konnten erste Ergebnisse der Arbeit auf dem Kongress der Deutschen Gesellschaft für Kardiologie im April 2012 gezeigt und schließlich im Mai 2013 im Journal *Arterosclerosis Thrombosis and Vascular Biology* publiziert werden.