Aus der Klinik für Psychiatrie und Psychotherapie
(Prof. Dr. med. J. Wiltfang)
der Medizinischen Fakultät der Universität Göttingen

Positronen-Emissions-Tomographie im 5XFAD-Mausmodell der Alzheimer-Erkrankung: eine valide Methode für In-vivo-Diagnostik und Therapiemonitoring

INAUGURAL-DISSERTATION

zur Erlangung des Doktorgrades
der Medizinischen Fakultät der
Georg-August-Universität zu Göttingen

vorgelegt von

Timon Niklas Franke

aus

Göttingen

Göttingen 2022

Dekan: Prof. Dr. med. W. Brück

Betreuungsausschuss

Betreuer*in: PD Dr. rer. nat. Y. Bouter

Ko-Betreuer*in: PD Dr. med. C. Bouter

Prüfungskommission

Referent*in: PD Dr. rer. nat. Y. Bouter

Ko-Referent*in: ……

Drittreferent*in: …..……..

Datum der mündlichen Prüfung: ……

Hiermit erkläre ich, die Dissertation mit dem Titel „Positronen-Emissions-Tomographie im 5XFAD-Mausmodell der Alzheimer-Erkrankung: eine valide Methode für In-vivo-Diagnostik und Therapiemonitoring“ eigenständig angefertigt und keine anderen als die von mir angegebenen Quellen und Hilfsmittel verwendet zu haben.

Göttingen, den …… ……

(Unterschrift)

Die Daten, auf denen die vorliegende Arbeit basiert, wurden teilweise publiziert:

Franke TN, Irwin C, Bayer TA, Brenner W, Bouter Y (2020): In vivo Imaging With 18F-FDG- and 18F-Florbetaben-PET/MRI Detects Pathological Changes in the Brain of the Commonly Used 5XFAD Mouse Model of Alzheimer's Disease. Front Med 7, 529

Bouter C, Irwin C, **Franke TN**, Beindorff N, Bouter Y (2021): Quantitative Brain Positron Emission Tomography in Female 5XFAD Alzheimer Mice: Pathological Features and Sex-Specific Alterations. Front Med 8, 745064

Wagner JM, Sichler ME, Schleicher EM, **Franke TN**, Irwin C, Löw MJ, Beindorff N, Bouter C, Bayer TA, Bouter Y (2019): Analysis of motor function in the Tg4-42 mouse model of Alzheimer's disease. Front Behav Neurosci 13, 107

Bouter C, Henniges P, **Franke TN**, Irwin C, Bouter Y (2019): 18F-FDG-PET Detects Drastic Changes in Brain Metabolism in the Tg4-42 Model of Alzheimer's Disease. Front Aging Neurosci 10, 425

Bouter C, **Franke TN**, Irwin C, Beindorff N, Bouter Y (2020): Prolonged Tetrahydrocannabinol treatment reduces amyloid plaque deposition and restores memory function in the 5XFAD mouse model of Alzheimer's disease. NuklearMedizin 2020 59

Die Daten, auf denen die vorliegende Arbeit beruht, wurden im Rahmen von Posterpräsentationen vorgestellt:

Franke TN, Irwin C, Beindorff N, Bouter Y, Bouter C (2019). Effects of tetrahydrocannabinol treatment on brain metabolism and neuron loss in a mouse model of sporadic Alzheimer's disease. Leuchtfeuer-Posterpräsentation im Rahmen der 57. Jahrestagung der Deutschen Gesellschaft für Nuklearmedizin vom 03. – 06.04.2019 in Bremen.

Inhaltsverzeichnis

Abbildungsverzeichnis ..... **III**

Tabellenverzeichnis ..... **IV**

Abkürzungsverzeichnis ..... **V**

1 Einleitung **1**

1.1 Epidemiologie 1

1.2 Klinische Merkmale 1

1.3 Neuropathologische Merkmale 2

1.3.1 Amyloid-Plaques 3

1.3.2 Tau-Protein 3

1.3.3 Inflammation 3

1.3.4 Neurodegeneration 4

1.4 Amyloid-Hypothese 4

1.5 Genetik 5

1.5.1 ApoE 8

1.6 Diagnostik 8

1.7 Die PET in der Alzheimer-Diagnostik 9

1.7.1 Technische Grundlagen der PET/MRT 9

1.7.2 ^{18}F-FDG-PET 11

1.7.3 Amyloid-PET 12

1.8 Therapie 13

1.9 Cannabidiol (CBD) 15

1.9.1 Das Endocannabinoidsystem 16

1.9.2 CBD und Alzheimer 16

1.10 Die PET in der präklinischen Alzheimer-Forschung 18

1.11 Das 5XFAD-Mausmodell 18

1.12 Zielsetzung der Arbeit 20

2 Material und Methoden **22**

2.1 Tierversuche 22

2.1.1 Haltungsbedingungen 22

2.1.2 Versuchstiere 22

2.2 Genotypisierung 23

2.2.1 DNA-Isolierung 23

2.2.2 DNA-Amplifikation durch PCR 23

2.2.3 Nachweis des 5XFAD-Genotyps mithilfe der SDS-PAGE 24

2.3 Studiendesign - CBD-Behandlung und Zeitplan 25

2.4 PET/MRT 26

2.4.1 ^{18}F -FDG-PET/MRT 26

2.4.2 ^{18}F-Florbetaben-PET/MRT 27

2.4.3 Bildanalyse 27

2.5 Verhaltenstests 28

2.5.1 Novel Object Recognition ... 28
2.5.2 Morris Water Maze ... 29
2.6 Histopathologie ... 32
2.6.1 Gewebeentnahme ... 32
2.6.2 Einbetten von Mausgehirnen in Paraffin ... 33
2.6.3 Anfertigung von Gewebeschnitten ... 33
2.6.4 DAB-Färbung ... 33
2.6.5 Fluoreszenzfärbung Paraffin-eingebetteter Präparate ... 35
2.6.6 Mikroskopie und Quantifizierung ... 35
2.7 Statistische Auswertung ... 36
2.8 Software ... 36
3 Ergebnisse ... 38
3.1 Nachweis des Transgens bei 5XFAD-Mäusen ... 38
3.2 PET im 5XFAD-Mausmodell ... 38
3.2.1 Reduzierter Tracer-Uptake in der ^{18}F-FDG-PET bei 5XFAD-Tieren ... 39
3.2.2 Geschlechtsspezifische Unterschiede in der ^{18}F-FDG-PET bei 5XFAD-Tieren ... 42
3.2.3 Erhöhter Tracer-Uptake in der ^{18}F-FBB-PET bei 5XFAD-Tieren ... 42
3.3 Veränderungen in der PET bei 5XFAD-Mäusen nach CBD-Behandlung ... 47
3.3.1 ^{18}F-FDG-PET bei 5XFAD-Mäusen nach CBD-Behandlung ... 47
3.3.2 ^{18}F-FBB-PET bei 5XFAD-Mäusen nach CBD-Behandlung ... 48
3.4 Ergebnisse der Fluoreszenzfärbung nach CBD-Therapie ... 50
3.5 Ergebnisse der Verhaltensversuche unter CBD-Therapie ... 52
3.5.1 Auswirkungen von CBD auf die Gedächtnisleistung im Novel Object Recognition-Test ... 52
3.5.2 Auswirkungen von CBD auf das räumliche Bezugsgedächtnis im Morris Water Maze 54
4 Diskussion ... 57
4.1 Die PET in der Alzheimer-Forschung ... 57
4.1.1 Glukosehypometabolismus in der ^{18}F-FDG-PET beim 5XFAD-Mausmodell ... 58
4.1.2 Erhöhte Aβ-Ablagerungen im Amyloid-PET beim 5XFAD-Mausmodell ... 61
4.2 Geschlechtsabhängige Alzheimer-Pathologie bei 5XFAD-Mäusen ... 63
4.3 Cannabidiol in der Alzheimer-Therapie ... 64
4.3.1 ^{18}F-FDG-PET und kognitive Leistungsfähigkeit nach CBD-Behandlung ... 65
4.3.2 Verringerte Aβ-Ablagerungen nach CBD-Behandlung ... 67
4.4 Ausblick ... 68
5 Zusammenfassung ... 70
6 Literaturverzeichnis ... 72

Abbildungsverzeichnis

Abbildung 1: Prozessierung des amyloid precursor protein 7
Abbildung 2: Funktionsweise der PET schematisch dargestellt. 10
Abbildung 3: 18F-FDG-PET in der menschlichen Alzheimerdiagnostik 12
Abbildung 4: Meilensteine der Alzheimer-Pathologie beim 5XFAD-Mausmodell. 20
Abbildung 5: Zeitplan der Behandlung und Versuche anhand des Lebensalters der einzelnen Tiere 25
Abbildung 6: Bildanalyse mithilfe des Hirnatlas. 28
Abbildung 7: Versuchsaufbau des Novel Object Recognition-Tests 29
Abbildung 8: Versuchsaufbau Morris Water Maze. 32
Abbildung 9: Schematischer Sagittalschnitt des Mausgehirns 35
Abbildung 10: Exemplarische Gelelektrophorese 38
Abbildung 11: FDG-Verteilung im gesamten Körper bei einer beispielhaften Maus 39
Abbildung 12: Repräsentative 18F-FDG-PET-Bilder einer Wildtyp- und einer 5XFAD-Maus im Alter von 7 Monaten. 40
Abbildung 13: 18F-FDG-Aufnahme bei 7-Monate und 12-Monate alten 5XFAD- und Wildtyp-Mäusen 41
Abbildung 14: Geschlechtsspezifische 18F-FDG-Aufnahme bei 7-Monate alten 5XFAD-Mäusen 42
Abbildung 15: FBB-Verteilung im gesamten Körper bei einer beispielhaften Maus. 43
Abbildung 16: Repräsentative 18F-FBB-PET-Bilder einer Wildtyp- und einer 5XFAD-Maus im Alter von 7 Monaten. 43
Abbildung 17: 18F-FBB-Aufnahme bei 7-Monate und 12 Monate alten 5XFAD- und Wildtyp-Mäusen 45
Abbildung 18: Geschlechtsspezifische 18F-FBB-Aufnahme bei 7-Monate alten 5XFAD-Mäusen 46
Abbildung 19: Repräsentative 18F-FDG-PET-Bilder einer unbehandelten und einer CBD-behandelten 5XFAD-Maus im Alter von 7 Monaten. 47
Abbildung 20: 18F-FDG-Aufnahme bei 7-Monate alten 5XFAD- und CBD-behandelten 5XFAD-Mäusen. 48
Abbildung 21: Repräsentative 18F-FBB-PET-Bilder einer unbehandelten und einer CBD-behandelten 5XFAD-Maus im Alter von 7 Monaten 49
Abbildung 22: 18F-FBB-Aufnahme bei 7-Monate alten unbehandelten und CBD-behandelten 5XFAD-Mäusen 50
Abbildung 23: Immunhistochemische Färbungen mit 2431-1 und Thioflavin-S 51
Abbildung 24: Quantifizierung der Fluoreszenzfärbung mit Thioflavin-S 52
Abbildung 25: Das Bewegungsverhalten unbehandelter und CBD-behandelter 5XFAD-Mäuse am ersten Tag des NOR-Tests 53
Abbildung 26: Gedächtnisleistung und Explorationsverhalten am dritten Tag des NOR-Tests 53
Abbildung 27: Keine motorischen oder visuellen Defizite im Cued Training 54
Abbildung 28: Kein Einfluss auf die Lernfähigkeit von 5XFAD-Tieren durch CBD-Behandlung im Acquisition Training 55
Abbildung 29: Verbessertes räumliches Bezugsgedächtnis nach CBD-Behandlung 56

Tabellenverzeichnis

Tabelle 1: Tabelle 1: PCR-Protokoll zur DNA-Amplifikation 24

Tabelle 2: Start- und Zielort im Cued Training 31

Tabelle 3: Start- und Zielort im Acquisition Training 31

Tabelle 4: Zur Erstellung dieser Arbeit verwendete Software 37

Abkürzungsverzeichnis

2-AG	2-Arachidonylglycerol
^{18}F-FBB	^{18}F-Florbetaben
^{18}F-FDG	^{18}F-Fluordesoxyglucose
AD	Alzheimer-Demenz
ApoE	Apolipoprotein
APP	*amyloid precursor protein*
Aβ	β-Amyloid
cAMP	cyclisches Adenosinmonophosphat
CB1	Cannabinoidrezeptor-1
CB2	Cannabinoidrezeptor-2
CBD	Cannabidiol
ddH_2O	doppelt destilliertes Wasser
dH_2O	destilliertes Wasser
DMT	*disease modifying therapy*
DNA	Desoxyribonukleinsäure
dNTP	Desoxynukleosidtriphosphat
EDTA	Ethylendiamintetraacetat
EOAD	*early onset Alzheimer's disease*
EMA	European Medicines Agency
FCS	*fetal calf serum*
FDA	Food and Drug Administration
GFAP	*glial fibrially acid protein*
LTP	Langzeitpotenzierung
MCI	*mild cognitive impairment*
MRT	Magnetresonanztomographie
NOR	Novel Object Recognition
NFT	*neurofibrillary tangles*
PBS	*phosphate-buffered saline*
PCR	*polymerase chain reaction*
PET	Positronen-Emissions-Tomographie
PiB	Pittsburgh Compound B
PPAR	Peroxisom-Proliferator-aktivierter Rezeptor
PSEN1	Präsenilin 1
PSEN2	Präsenilin 2
SDS-PAGE	*sodium dodecylsulfate polyacrylamide gel electrophoresis*
SUV	*standardized uptake value*
THC	Tetrahydrocannabinol
TRPV1	*transient receptor potential vanilloid receptor type 1*
VOI	*volume of interest*
WT	Wildtyp

ZNS	Zentralnervensystem

1 Einleitung

Die 1906 durch den deutschen Psychiater Alois Alzheimer beschriebene Alzheimer-Erkrankung ist eine neurodegenerative Erkrankung des höheren Lebensalters und die häufigste Form der Demenz. Neben den typischen Symptomen, wie zunehmender Vergesslichkeit und charakterlichen Veränderungen, beschrieb er bereits in seiner Fallstudie „Über eine eigenartige Erkrankung der Hirnrinde“ (Alzheimer 1907) als typische Veränderungen im Hirnpräparat der Patientin Auguste Deter „merkwürdige Veränderungen der Neurofibrillen“, eine globale Hirnatrophie sowie die extrazellulären senilen Plaques („Einlagerung eines eigenartigen Stoffes in die Hirnrinde“).

Alois Alzheimer stieß mit seinen ursprünglichen Entdeckungen auf keine große Resonanz, heutzutage hingegen gilt die Alzheimer-Erkrankung als eine der wesentlichen medizinischen Herausforderungen des 21. Jahrhunderts. Die gesellschaftliche Bedeutung der Krankheit ergibt sich aus der bereits großen und weiter steigenden Prävalenz, dem schweren Krankheitsverlauf sowie dem Mangel an kausalen Therapiemöglichkeiten.

1.1 Epidemiologie

Bereits für 2020 wurde die Anzahl der Demenzerkrankten weltweit auf über 50 Millionen geschätzt (Livingston et al. 2020). Ein deutlicher Anstieg der Inzidenz zeigt sich hier bei zunehmendem Alter: Beträgt die Prävalenz in Westeuropa in der Altersgruppe von 60 – 64 noch 1,6% (Männer: 1,4%, Frauen 1,9%) steigt sie auf 21,7% bei den 85-89-Jährigen (Männer: 17,4 Frauen: 24,7). Etwa alle sechs Jahre verdoppelt sich die Wahrscheinlichkeit einer Erkrankung (Prince et al. 2013). Infolge des weltweiten demografischen Wandels hin zu einer älteren Bevölkerung wird die globale Prävalenz bis 2050 auf voraussichtlich 152 Millionen steigen (Guerchet et al. 2020).

1.2 Klinische Merkmale

In Kombination mit der hohen Prävalenz ist vor allem der schwere Verlauf der Erkrankung für ihre Bedeutung maßgeblich. Die Alzheimer-Krankheit ist eine langsam fortschreitende neurodegenerative Erkrankung. Als solche wird sie in der Regel erst in einem fortgeschrittenen Krankheitsstadium diagnostiziert und zerebrale Schädigungen gehen typischen Symptomen lange voraus (Dubois et al. 2016). Entsprechend unterscheidet man in der Stadieneinteilung die präklinische Form, die Phase der leichten kognitiven Einschränkung (*mild cognitive impairment*, MCI) und das Vollbild des Morbus Alzheimer (Jack et al. 2018; Dubois et al. 2016; McKhann et al. 2011; Albert et al. 2011).

Die präklinische Phase (Sperling et al. 2011) bezeichnet den Zeitraum der Alzheimer-Erkrankung, bei der noch keine klinischen Symptome, wie eine eingeschränkte kognitive Leistungsfähigkeit, zu finden sind, allerdings bereits die zugrunde liegenden pathophysiologischen Prozesse begonnen haben. Diese sind etwa mithilfe von modernen Bildgebungsverfahren, wie der Positronen-Emissions-Tomographie (PET), oder in Liquoruntersuchungen nachzuweisen (Jack et al. 2018). Die Dauer dieser Phase wird auf etwa 10-15 Jahre geschätzt (Villemagne et al. 2013).

Die Phase des MCI beschreibt eine klinisch messbare Einschränkung der kognitiven Leistungsfähigkeit Betroffener gegenüber einer gesunden Vergleichsgruppe derselben Alterskohorte. Hierbei fallen vor allem eine verringerte Lern- und Gedächtnisleistung auf (Petersen et al. 2014). Nicht immer ist die Alzheimer-Pathologie ursächlich für diese Störung und nicht alle Patienten mit MCI entwickeln in der Folge eine Demenz. Allerdings geht bei jährlich 10-15% der Patienten mit einem MCI dieses in eine Alzheimer-Erkrankung über (Grundman 2004).

Bei der ausgeprägten Alzheimer-Demenz schließlich ist die kognitive Leistung so weit verschlechtert, dass die Fähigkeit zu arbeiten und Aktivitäten des alltäglichen Lebens auszuführen, eingeschränkt ist; am Ende steht der vollständige Autonomie-Verlust (Förstl und Kurz 1999). Zudem sind die Einschränkungen progredient und nicht durch andere (psychiatrische) Erkrankungen erklärbar. Außerdem treten typische Symptome, wie ein schlechteres Urteilsvermögen, Schwierigkeiten der räumlich-visuellen Wahrnehmung und eingeschränkte Sprachfähigkeiten, auf (McKhann et al. 2011). In der Endphase werden die Patienten durch zunehmende motorische Einschränkungen stumm, bettlägerig und vollständig pflegebedürftig. Im Durchschnitt dauert eine Alzheimer-Demenz bis zum unvermeidlichen *Exitus letalis* etwa 7-10 Jahre (Holtzman et al. 2011). Der Tod tritt häufig durch eine Aspirationspneumonie als Folge der verminderten Schluckfähigkeit ein (Wada et al. 2001).

1.3 Neuropathologische Merkmale

Die typischen histopathologischen Befunde der Alzheimer-Erkrankung sind grundsätzlich schon seit über 100 Jahren durch Alois Alzheimer bekannt (Ryan et al. 2015), spielen durch moderne Biomarker aber auch eine zunehmende Rolle in der klinischen Alzheimer-Diagnostik (Jack et al. 2018). Bereits auf makroskopischer Ebene ist eine kortikale Atrophie zu erkennen, die besonders Frontal- und Temporallappen sowie Amygdala und Hippocampus betrifft (Apostolova et al. 2012; Serrano-Pozo et al. 2011). Auf mikroskopischer Ebene finden sich die Alzheimer-definierenden Veränderungen: Extrazelluläre Plaques, bestehend aus β-Amyloid (Aβ) kombiniert mit intrazellulären Neurofibrillen aus hyperphosphoryliertem Tau-Protein (NFT: *neurofibrillary tangles*), die zu Inflammation und Neurodegeneration führen (Nelson et al. 2011).

1.3.1 Amyloid-Plaques

Die Amyloid-Plaques sind extrazelluläre Anhäufungen von Aβ40- und Aβ42-Peptiden, die aus einer gestörten Verarbeitung des Amyloid-Vorläuferproteins (APP: *amyloid precursor protein*) durch β- und γ-Sekretasen gebildet werden (Kumar et al. 2015). Hierbei ist vor allem die Aβ42-Form als Hauptbestandteil der Plaques für deren Bildung verantwortlich (Masters et al. 2015). Die Plaques manifestieren sich vor allem im Isokortex, entstehen im Verlauf aber auch im Hippocampus und im übrigen Allokortex sowie schließlich im Cerebellum und subkortikalen Strukturen (Braak und Braak 1991; Serrano-Pozo et al. 2011). Man unterscheidet zwischen diffusen Plaques und solchen mit dichtem Kern; diese sog. Neuritischen Plaques sind von dystrophischen Axonen sowie Astro- und Mikrogliose umgeben und gelten daher als ausschlaggebend in der Alzheimer-Diagnose (Serrano-Pozo et al. 2011; Holtzman et al. 2011; DeTure und Dickson 2019).

Galten die Amyloid-Plaques lange Zeit als Hauptauslöser für die Alzheimer-typischen Symptome, werden sie heute eher als ein im Pathoprozess erst spät auftretendes Kennzeichen der Krankheit verstanden (Selkoe und Hardy 2016). Der Fokus liegt heute verstärkt auf löslichen Aβ-Oligomeren (Shankar et al. 2008), die als früher und entscheidender Akteur verschiedene zentrale Prozesse, wie die Tauopoathie (Quiroz et al. 2018), Inflammation (Forloni und Balducci 2018) und Neurodegeneration (Parker et al. 2019) in der Alzheimer-Pathogenese auslösen und verstärken (Hampel et al. 2021).

1.3.2 Tau-Protein

Alzheimer ist nicht der einzige, aber doch der bekannteste Vertreter der Tauopathien, einer Gruppe neurodegenerativer Krankheiten, bei denen das Tau-Protein eine zentrale Rolle einnimmt (Orr et al. 2017). So erfordert die histopathologische Alzheimer-Diagnose neben den Amyloid-Plaques intraneuronale Fibrillen aus filamentösen Tau-Proteinen (Hyman et al. 2012). Das Tau-Protein hat als regulierender Bestandteil der Mikrotubuli in menschlichen und tierischen Zellen erheblichen Einfluss auf die Stütz- und Transportfunktion des Zytoskeletts (Weingarten et al. 1975). Die bei Alzheimer auftretenden fehlgefalteten Tau-Proteine sind hyperphosphoryliert und nicht mehr in der Lage an die Mikrotubuli im Axon zu binden. Zu diesem Funktionsverlust kommt eine verstärkte Aggregationsneigung des abnormalen Tau-Proteins. So bilden sich paarige helikale Filamente (PFH: *paired helical filaments*), die wiederum Hauptbestandteil der NFTs sind (DeTure und Dickson 2019).

Obwohl der Stellenwert der NFT wie auch der Amyloid-Plaques weiter diskutiert wird, zeigen viele Studien eine hohe Korrelation zwischen dem Ausmaß der NFT-Akkumulation und der Schwere der demenziellen Symptome (Hyman et al. 2012; Suemoto et al. 2017).

1.3.3 Inflammation

Die chronische Entzündungsreaktion im Gehirn von Alzheimer-Patienten wird zunehmend als dritte Säule des pathologischen Prozesses betrachtet (Kinney et al. 2018). Amyloid-

Ablagerungen und NFTs lösen im umliegenden Parenchym Stress aus und aktivieren Phagozyten im Gehirn, die Mikrogliazellen. Die Zellen migrieren in die Umgebung der Läsion und binden über spezifische Rezeptoren lösliche Aβ-Oligomere sowie Aβ-Fibrillen. Durch diese zusätzliche Aktivierung kommt es zur Ausschüttung von verschiedenen proinflammatorischen Zyto- und Chemokinen durch die Mikroglia. Neben dieser entzündungsfördernden Rolle kommt den Mikroglia-Zellen in der Alzheimer-Pathologie allerdings auch noch eine protektive Funktion durch die Phagozytose von Aβ-Amyloid zu (Heneka et al. 2015).

Daneben sind in der Entzündungsreaktion im Gehirn von Alzheimer-Patienten auch Astrozyten beteiligt. Diese Zellen dienen normalerweise der Aufrechterhaltung der Homöostase und Nährstoffversorgung der Neurone. Sie werden vermutlich über Zytokine von den Gliazellen aktiviert und verlieren dadurch zum Teil ihre protektiven und supportiven Eigenschaften und wirken vermehrt neurotoxisch (Steele und Robinson, 2012; Liddelow et al. 2017).

1.3.4 Neurodegeneration

Der Verlust kognitiver Leistungsfähigkeit im Prozess der Alzheimer-Erkrankung wird vor allem auf den Untergang von synaptischen Verbindungen - und später Nervenzellen - im Gehirn zurückgeführt (Terry et al. 1991; DeTure und Dickson 2019). Über verschiedene, vor allem Glutamat-Rezeptor-vermittelte, Signalwege führen bereits im Frühstadium der Erkrankung toxische Aβ-Oligomere in Verbindung mit der intrazellulären Tauopathie zu Schädigung und Funktionsverlust betroffener Synapsen (Overk und Masliah 2014); Forner et al. 2017). Im Verlauf der Erkrankung führt dann vor allem die - über die beeinträchtigten Mikrotubuli - gestörte Transport- und Versorgungsfunktion zur Schädigung der Axone und schließlich zum Untergang ganzer Neurone. Die synaptische Schädigung weist innerhalb der Pathogenese der Alzheimer-Erkrankung die größte Korrelation mit den kognitiven Veränderungen auf, tritt bereits in frühen Stadien der Erkrankung auf und wird deshalb für die Entwicklung neuer Therapieansätze intensiv diskutiert (Jackson et al. 2019, Terry et al. 1991).

1.4 Amyloid-Hypothese

Die vor drei Jahrzenten entstandene Amyloid-Hypothese steht seit langer Zeit im Zentrum der Forschung zur Pathogenese der Alzheimer-Erkrankung (Hardy und Allsop 1991; Selkoe 1991). Die zunehmend weiterentwickelte Hypothese postuliert eine von der Akkumulierung von β-Amyloid ausgehende Kaskade, die über die Tau-Hyperphosphorylierung zu neuronalen Schäden und schließlich zur Ausbildung einer symptomatischen Alzheimer-Demenz führt. So kommt es, entweder durch Misssense-Mutationen im APP oder Präsenilin 1 und 2, bei der familiären Alzheimer-Erkrankung im Gehirn der Betroffenen zu einer abnormen Erhöhung der Aβ-Konzentration (Ballard et al. 2011; Bateman et al. 2011). Vor

allem im limbischen System führen zunächst vermutlich die löslichen Aβ-Oligomere zu Beeinträchtigungen der synaptischen Aktivität. Im Fortschreiten der Erkrankung bilden sich Amyloid-Plaques, die ihrerseits die Aktivierung von Mikroglia und Astrozyten anregen. Im Rahmen dieser Inflammationsreaktion entstehen oxidativer Stress und eine gestörte Homöostase im Umfeld der Plaques, was die synaptische Aktivität weiter einschränkt und die Nervenzellen schädigt. Darüber hinaus induzieren Aβ und das veränderte biochemische Milieu eine vermehrte Phosphorylierung des intrazellulären Tau-Proteins und damit die Entstehung von NFTs. All diese Effekte zusammen bewirken schließlich eine irreversible Schädigung der synaptischen Funktion bis hin zum Untergang von Nervenzellen und erzeugen somit das entscheidende pathologische Korrelat der klinischen Alzheimer-Symptome (Selkoe und Hardy 2016).

Die derzeitige Konzeptualisierung der Amyloid-Hypothese, nach der eine deterministische Kette von Ereignissen von der Amyloid-Ablagerung über Tau-Ablagerung zu Neurodegeneration und fortschreitender kognitiven Beeinträchtigung führt, passt vor allem zur autosomal dominanten Alzheimer-Demenz (AD) und weniger zur sporadischen AD. Hier ist ein probabilistisches Modell der AD in Entstehung, in dem drei Varianten der Alzheimer-Krankheit (autosomal dominante Alzheimer-Krankheit, APOE ε4-bedingte sporadische AD und APOE ε4-unverwandte sporadische AD) unterschieden werden, bei denen der Amyloid-Kaskade weniger Bedeutung und stochastischen Faktoren (Umweltexposition und Gene mit geringerem Risiko) ein zunehmendes Gewicht beigemessen werden (Frisoni et al. 2022). Der erbliche Anteil an der Krankheitsentstehung wird bei der sporadischen Form auf 58%-79% geschätzt (Sims et al. 2020).

1.5 Genetik

Neben der wesentlich häufigeren sporadischen Form der Alzheimer-Erkrankung, gibt es auch eine autosomal-dominant vererbte familiäre Form. Die hierfür verantwortlichen Mutationen finden sich vor allem in drei maßgeblich am Aβ-Metabolismus beteiligten Genloki: auf den Genen für das Amyloid Vorläufer-Protein (APP) sowie für Präsenilin 1 und 2 (PSEN1, PSEN2) (Pimenova et al. 2018). Das APP ist ein membranständiges Glykoprotein, dessen Funktion bis heute nicht vollständig verstanden ist (Cho et al. 2022). Ihm werden unter anderem eine Rolle in der Synaptogenese und Zelladhäsion zugeschrieben. Von besonderem Interesse aber ist es als Bestandteil der Amyloid-Hypothese der Alzheimer-Erkrankung als Vorstufe des β-Amyloids (Thinakaran und Koo 2008). Beim Abbau des APP trennen zunächst die α- (*non-amyloidpathway*) oder β- (*amyloidpathway*) Sektretase einen Großteil des extrazellulären APPs ab und anschließend schneidet die γ-Sekretase das APP im transmembran-Abschnitt (an Position 40 oder 42). Erfolgte der erste Schnitt durch die β-Sektretase, entsteht hierbei nun das Aβ-Peptid (Abbildung 1).

Erstmalig in einen kausalen Zusammenhang mit der Alzheimer-Krankheit gebracht wurde das APP 1991 durch die Entdeckung der London-Mutation (Goate et al. 1991). Diese Mutation an der Schnittstelle für die γ-Sekretase erhöht vor allem das Entstehen von Aβ42 und verschiebt das Aβ42/Aβ40-Verhältnis zugunsten des toxischeren Aβ42 (Herl et al. 2009; De et al. 2001). Heutzutage sind etwa 50 verschiedene Mutationen auf dem APP-Gen bekannt, welche die Pathogenese der Alzheimer-Demenz in unterschiedlichem Maße befördern (Dai et al. 2018). Bedingt durch die Lage des APP-Gens auf dem Chromosom 21 führt die Chromosomenanomalie Trisomie 21 ab dem Alter von 40 Jahren bei den betroffenen Menschen zu Amyloid-Ablagerungen und im steigenden Alter auch zu einem stark erhöhten Risiko einer demenziellen Entwicklung (Lott und Head 2019). Präsenilin 1 und 2 wiederum sind katalytische Bestandteile der γ-Sekretase, die das APP am entstehenden C-terminalen Ende zu Aβ spaltet. Vor allem auf dem PSEN1-Gen sind über 200 Alzheimer-relevante Mutationen bekannt, die ebenfalls zu einem vermehrten Anfallen von Aβ42 führen (De Strooper et al. 1998; De Strooper et al. 2012). Deutlich seltener sind Mutationen auf dem PSEN2-Gen (weniger als 40 bekannt), zudem weisen die betroffenen Patienten einen späteren Krankheitsausbruch sowie ein langsameres Fortschreiten der Erkrankung gegenüber Trägern von PSEN1-Mutationen auf (Dai et al. 2018). Insgesamt ist bei der autosomal-dominanten Form der Alzheimer-Demenz der Krankheitsbeginn in einem früheren Lebensalter als bei der sporadischen Form: Das durchschnittliche Alter für den Symptombeginn liegt bei 45-60 Jahren für APP-Mutationen, 35-55 Jahren für PSEN1- und 45-65 Jahren bei PSEN2-Mutationen (Frisoni et al. 2022). Diese Gruppe der Alzheimer-Erkrankungen wird daher auch als *early onset Alzheimer's disease* (EOAD) bezeichnet.

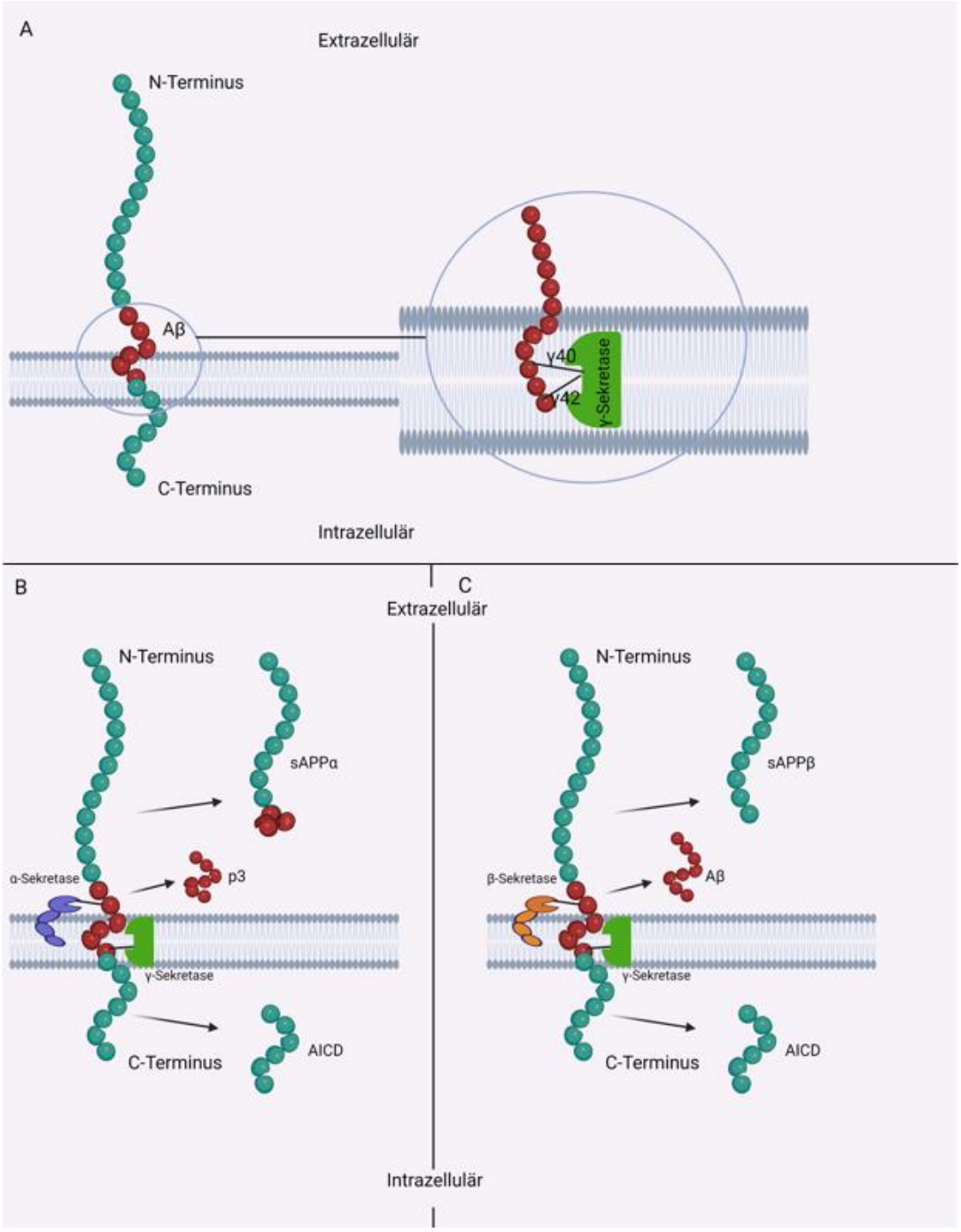

Abbildung 1: Prozessierung des amyloid precursor protein: (A) Das APP wird im transmembran-Abschnitt durch die γ-Sekretase an Position 40 oder 42 geschnitten. (B) Im *non-amyloidpathway* erfolgt die Spaltung am N-terminalen Ende durch die α-Sekretase und es entstehen die extrazellulär leicht abzubauenden Fragmente sAPPα und p3. (C) Im *amyloidpathway* hingegen erfolgt die Prozessierung durch die β-Sekretase und es entstehen Aβ-Fragmente. Erstellt nach LaFerla et al. (2007).

1.5.1 ApoE

Der wichtigste bekannte genetische Risikofaktor für die sporadische Alzheimer-Form ist das ε4-Allel des Apolipoproteins E (ApoE) (Corder et al. 1993; Poirier et al. 1993). Das ApoE wird im ZNS von verschiedenen Zellen, vor allem von Astrozyten und Mikroglia sowie in geringerem Ausmaß von Neuronen, exprimiert und wirkt auf unterschiedliche Stoffwechselprozesse, wie den interzellulären Lipidtransport und die synaptische Homöostase (Belloy et al. 2019).

Die Wirkung von ApoE-ε4 auf die Alzheimer-Pathogenese ist noch nicht vollständig verstanden, wird aber maßgeblich auf seinen exzitatorischen Einfluss auf die β-Amyloid-Ablagerung zurückgeführt (Yu et al. 2014). Dieser Zusammenhang konnte mit moderner Amyloid-PET sowohl bei Alzheimer-Patienten als auch durch erhöhte Amyloid-Ablagerungen bei gesunden Trägern des ε4-Allels nachgewiesen werden (Fleisher et al. 2013).

1.6 Diagnostik

Wie zuvor beschrieben, beginnt der pathophysiologische Prozess der Alzheimer-Erkrankung lange Zeit vor ihrer klinischen Manifestation. Da zu diesem Zeitpunkt bereits irreversible Schädigungen entstanden sind, ist die frühzeitige Diagnostik für eine mögliche Therapie essenziell.

Die klassische Diagnostik der Alzheimer-Erkrankung erfolgt klinisch durch (Fremd-) Anamnese, standardisierte kognitive Tests oder eine neuropsychologische Untersuchung (McKhann et al. 2011). In der klinischen Praxis kommen hier zunächst zeitökonomische Kurztests, wie der Mini-Mental-Status-Test (MMST) oder der Demenz-Detection-Test (DemTect) zum Einsatz (Leitlinie „Demenzen“ 2016). In einer Metaanalyse zu Studien im außerklinischen Umfeld und in der Primärversorgung erreichte der MMST eine Sensitivität von 87% und Spezifität von 82% (Creavin et al. 2016).

Seit einigen Jahren rückt allerdings zunehmend die Biomarker-basierte Diagnostik mittels Liquordiagnostik sowie Magnetresonanztomoghraphie(MRT)- und PET-Bildgebung in den Fokus (Jack et al. 2018). In der Klinik bieten diese die Chance einer früheren Diagnosestellung in der präklinischen Phase und eine verbesserte Differentialdiagnose der verschiedenen Demenz-Ursachen. In der Forschung helfen sie, das Verständnis der ursächlichen pathologischen Prozesse zu vertiefen, was zur Entwicklung neuer Therapieansätze unerlässlich ist.

Die A/T/N-Klassifikation umfasst hierbei drei Kategorien von Biomarkern, die wesentliche histopathologische Merkmale der Alzheimer-Erkrankung widerspiegeln: Amyloid-β (A), Tau-Protein (T) und Neurodegeneration (N) (Jack et al. 2016). Neben Konzentrationsbestimmungen von Amyloid β und Tau im Liquor (Molinuevo et al. 2018; Kokkinou et al. 2021) kommt hier der modernen Bildgebung mit MRT und vor allem der

PET eine besondere Bedeutung zu (Sørensen et al. 2017; Jack et al. 2018; Lee et al. 2019; Del Sole et al. 2016; Chételat et al. 2020).

Die zentralen Biomarker nach der A/T/N-Klassifikation sind in der Liquordiagnostik Marker für Aβ42 (A), p-tau (phosphoryliertes tau) (T) und t-tau (*total tau*) (N). Sie kommen in der klinischen Praxis bereits weitverbreitet zum Einsatz, etwa zur Differenzialdiagnose eines Demenzsyndroms, zur Prognoseerstellung oder zum Einschluss von Probanden in der präklinischen Phase der Erkrankung (Molinuevo et al. 2018; Kokkinou et al. 2021).

Die Einsatzmöglichkeiten von Liquoruntersuchungen und PET in der Alzheimer-Diagnostik überschneiden sich, weisen aber auch Unterschiede auf (Zetterberg und Bendlin 2021). Während sowohl Liquoruntersuchungen als auch die PET eine Amyloid-Belastung valide detektieren, zeigen sich leichte Vorteile der Bildgebung (Leuzy et al. 2015; Ceccaldi et al. 2018; Ramusino et al. 2020). Zudem erlaubt die PET anders als die Liquordiagnostik die Erfassung von Ort und Ausmaß der Aβ-Belastung und somit ein besseres Staging und mögliches Therapie-Monitoring (Chételat et al. 2020). Darüber hinaus ist die PET als nicht-invasives Verfahren sicherer als die Lumbalpunktion zur Liquorgewinnung (Chételat et al. 2020). Vorteile der Liquoruntersuchung liegen etwa in der breiten Verfügbarkeit und Kosteneffizienz.

1.7 Die PET in der Alzheimer-Diagnostik

Die funktionelle Bildgebung mittels PET baut in der Alzheimer-Diagnostik vor allem auf etablierte Marker der Amyloid-Belastung (A) und Neurodegeneration (N), während neue Tau-Tracer noch nicht klinisch etabliert werden konnten (Jack et al. 2018).

1.7.1 Technische Grundlagen der PET/MRT

Die PET ist ein in den 1970er Jahren entwickeltes Verfahren zur Erzeugung funktioneller Schnittbilder lebender Organismen mithilfe radioaktiv markierter Substanzen, die somit Rückschlüsse über deren Verteilung im Körper und ihre Beteiligung an biochemischen Stoffwechselprozessen erlaubt (Ter-Pogossian et al. 1975).

Die physikalische Grundlage der Bildgebung (Abbildung 2) ist der β^+-Zerfall und die damit einhergehende Emission von Positronen durch ein Radionuklid. Trifft ein Positron auf ein Elektron – im biologischen Gewebe also in unmittelbarer Nachbarschaft zum Ort der Emission – kommt es zur sog. Annihilation: Das Positron und Elektron werden in zwei energiereiche Photonen umgewandelt, die in exakt entgegengesetzter Richtung auseinanderstreben. Durch ringförmig angeordnete Detektoren kann mithilfe der zeitlichen Verteilung einer Messung zweier sich exakt gegenüberüberliegender Detektoren (Koinzidenz-Registrierung) eine genaue Lokalisation des Radionuklids im untersuchten Körper errechnet werden (Ollinger und Fessler 1997).

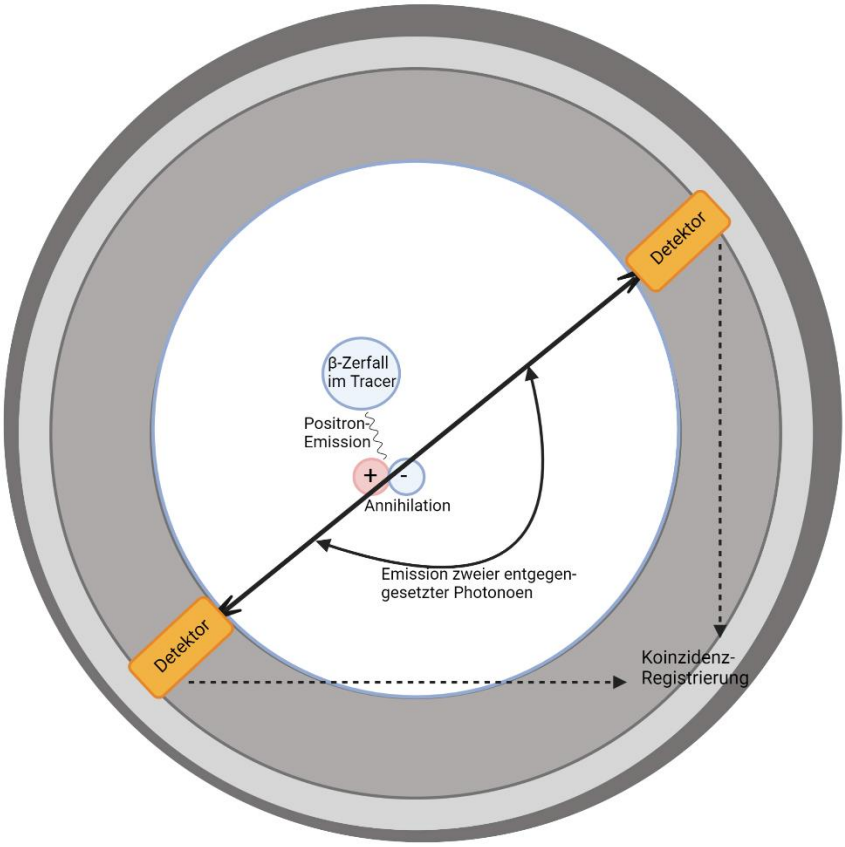

Abbildung 2: Funktionsweise der PET schematisch dargestellt: Die Positronen-Emission durch das Radiopharmakon (Tracer) löst in unmittelbarer Nachbarschaft eine Annihilationsreaktion aus. Dadurch werden zwei Photonen in exakt entgegengesetzter Richtung freigesetzt. Mit ringförmig angeordneten Detektoren kann durch die Koinzidenz-Registrierung zweier Photonen die Lokaliastion des Radiopharmakons im untersuchten Organismus erfolgen. Erstellt nach Cherry und Dahlbom (2006).

Zur Untersuchung spezifischer Stoffwechselprozesse wird ein Radionuklid mit einer entsprechenden Trägersubstanz zu einem Radiopharmakon bzw. *Tracer* gekoppelt. Das im PET meistverwendeten Radiopharmakon ^{18}F-Fluordesoxyglucose (^{18}F-FDG) ist ein Glukoseanalogon, bei dem das Radionuklid ^{18}F, ein Isotop des Fluors, die Hydroxygruppe an Position-2 der Glukose mittels nukleophiler Substitution ersetzt (Yu 2006). ^{18}F-FDG hat in der PET-Diagnostik einen hohen Stellenwert zur Frühdetektion von Tumoren, die gegenüber gesundem Gewebe einen erhöhten Glucose-Umsatz aufweisen. Aber auch zur Messung des zerebralen Glukosemetabolismus kann ^{18}F-FDG verwendet werden. (Gambhir et al. 2001; Kadekaro et al. 1985). Ohne die Hydroxygruppe an Position-2 kann FDG im Körper zudem nicht vollständig metabolisiert werden, was zu einer Akkumulation in den Zellen führt (*metabolic trapping*) und die Bildgebung erleichtert (Gallagher et al. 1978). Vor allem Biomarker der Neurodegeneration wie FDG sowie solche des Amyloid-Loads sind bereits etablierte Instrumente in der klinischen Alzheimer-Diagnostik, die sich in ihrer Aussagekraft ergänzen (Chételat et al. 2020; Rice und Bisdas 2017).

Die Kombination aus PET und MRT, also die PET/MRT, bietet sich als geeignetes bildgebendes Verfahren in der Alzheimer-Diagnostik an. Während die MRT eine etablierte Methode zur Erstellung von anatomischen Schnittbildern menschlichen und tierischen Gewebes ist, werden durch die PET zusätzlich die Möglichkeiten der funktionellen Bildgebung, also der Darstellung physiologischer und biochemischer Prozesse, genutzt. Für diese sequenzielle Hybridbildgebung ist es nötig die PET- und MRT-Bilder zur Auswertung mit einer geeigneten Software zu fusionieren. So kommt es je nach Lokalisation des PET-Tracers im Körper und der Dichte des umliegenden Gewebes zu einer unterschiedlichen Absorption oder Streuung der Photonen auf dem Weg zu den Detektoren. Daher werden die morphologischen Informationen des MRT-Bildes genutzt, um die nach der Fusion mit dem PET-Bild die exakte Lokalisation im Gewebe und eine Schwächungskorrektur für die Photonoenabschwächung zu errechnen, was die Quantifizierungsgenauigkeit erheblich steigert (Stegger und Ruhlmann 2014).

1.7.2 ^{18}F-FDG-PET

Den zentralen Diagnoseparameter der Neurodegeneration stellt die ^{18}F-FDG-PET dar: Die verringerte Aufnahme von radioaktiv markierter Glukose (Abbildung 3) zeigt hier reduzierte synaptische Aktivität bzw. den Untergang von Nervenzellen an. Gerade in der Frühdiagnostik der Alzheimer-Erkrankung ist die PET so klinischen Tests überlegen (Landau et al. 2011): Der Zeitpunkt der Diagnosestellung mithilfe klinischer Symptome fällt in der Regel in ein Stadium der Erkrankung, dem viele Jahre irreversibler Pathogenese vorausgehen. Für mögliche effektive Therapien ist daher eine möglichst frühe Diagnose ausschlaggebend sowie die Unterscheidung der Alzheimer-Demenz gegenüber dem MCI und anderen Demenz-Ursachen (Librizzi et al. 2021). So gehen der klinisch manifesten Alzheimer-Erkrankung frühzeitige Veränderungen des Glukosemetabolismus in spezifischen Hirnarealen, zuvorderst im parieto-temporalen Kortex sowie in der Pars posterior des Gyrus cinguli, voraus, die mithilfe der FDG-PET dargestellt werden können (Mosconi 2013). Damit erreicht die FDG-PET eine hohe Voraussagekraft für die Entstehung einer Alzheimer-Demenz (Caminiti et al. 2018). Darüber hinaus ist die longitudinale Verlaufskontrolle, etwa bei (prä-)klinischen Therapiestudien, eine wichtige Anforderung in der Forschung, welche die FDG-PET erfüllen könnte (Ossenkoppele et al. 2012; Ou et al. 2019). Auch in der Diagnosesicherheit konnte eine weitere Stärke der FDG-PET gezeigt werden: Es erreicht in der Unterscheidung zu einer gesunden Kontrollgruppe eine Sensitivität von 90 % und Spezifität von 89 % und auch gegenüber anderen Demenzformen und dem MCI eine Sensitivität von 92 % und Spezifität von 78 % (Bloudek et al. 2011).

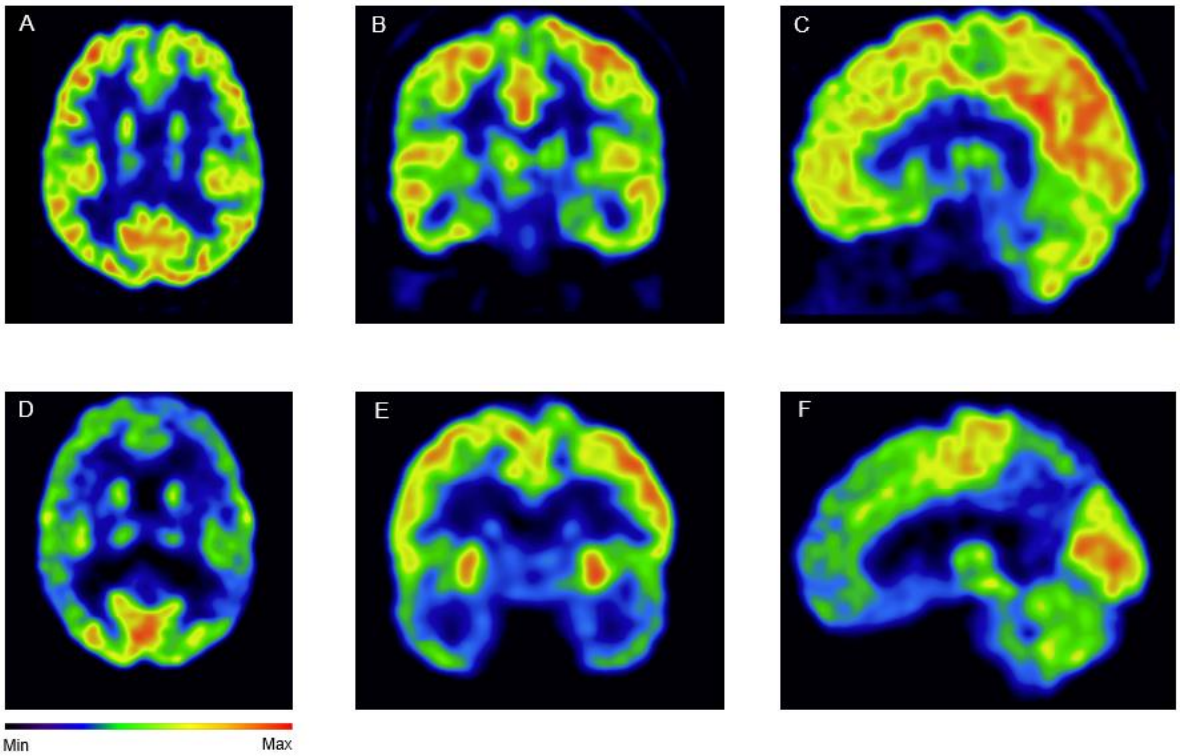

Abbildung 3: ^{18}F-FDG-PET in der menschlichen Alzheimerdiagnostik (A-C) Die physiologische FDG-Anreicherung im Gehirn eines gesunden Probanden in der Transversal- Koronar- und Sagittalebene. (D-F) Bereits visuell ist eine deutlich verringerte FDG-Aufnahme in den entsprechenden Bildern eines Alzheimer-Patienten zu sehen. (Freundlicherweise zur Verfügung gestellt von PD Dr. C. Bouter, Abteilung für Nuklearmedizin, UMG)

1.7.3 Amyloid-PET

Neben der FDG-PET steht mit der Amyloid-PET auch für den zerebralen Amyloid-Load ein zuverlässiges Werkzeug der Alzheimer-Diagnostik zur Verfügung, dessen Nutzen insbesondere in der Früherkennung präsymptomatischer Patienten und dem Ausschluss von anderen Demenz-Ursachen liegt (Villemagne et al. 2011; Ferrari et al. 2019). Auch in der Diagnoseabsicherung zeigt sich die Zuverlässigkeit der Amyloid-PET, die eine hohe Übereinstimmung mit der pathologischen Diagnosebestätigung *post mortem* aufweist (Clark et al. 2012).

Die junge Erfolgsgeschichte der Amyloid-PET nahm ihren Anfang mit dem prinzipiellen Nachweis der *in vivo*-Bildgebung von Amyloid-Ablagerungen mithilfe des PET-Tracers ^{11}C-Pittsburgh Compound B (PiB), einem Derivat des Benzothiazol-basierten Fluoreszenzfarbstoffs Thioflavin-T, der in *post mortem* Studien der Alzheimer-Pathologie breite Anwendung findet (Klunk et al. 2004). Während PiB den in *post mortem* Analysen gefundenen Plaque-Load im Gehirn von Alzheimer-Patienten bereits adäquat abbildete, führte vor allem die eingeschränkte Verfügbarkeit von PiB (bedingt durch die kurze Halbwertszeit des ^{11}C-Radionuklids von 20 Minuten) zur Entwicklung neuer Amyloid-

Tracer. Also solche Tracer der zweiten Generation kommen heute mit Florbetaben (^{18}F-FBB) (Rowe et al. 2008), Florbetapir (Wong et al. 2010) und Flutemetamol (Serdons et al. 2009) vor allem drei mit Fluor-18 (^{18}F) markierte Radiopharmaka (Halbwertszeit 110 Minuten) in der Alzheimer-Diagnostik und -Forschung zum Einsatz (Villemagne et al. 2017). Alle drei zeigen ein vergleichbares Bindungsverhalten zu PiB (Johnson et al. 2013) und eine robuste Unterscheidung zwischen Alzheimerpatienten und gesunden Kontrollgruppen (Barthel et al. 2011; Vandenberghe et al. 2010; Clark et al. 2011).

Neben der Bedeutung in der Frühdiagnostik ist auch die Möglichkeit der longitudinalen Beobachtung für die Alzheimer-Forschung von zentralem Interesse. So konnten insbesondere mit dem 18F-Florbetaben-Tracer in einzelnen Studien hohe Prädikationswerte (Sensitivität: 100%, Spezifität: 83%) für den Übergang von einem MCI zu einer Alzheimer-Demenz erreicht werden (Martínez et al. 2017). Besonders in der Prognosestellung ist die FDG-PET der alleinigen Amyloid-PET jedoch überlegen, sodass die beiden Modalitäten sich ergänzen und koordiniert eingesetzt werden sollten (Iaccarino et al. 2019; Chételat et al. 2020).

1.8 Therapie

Bis heute gibt es keine kausale Therapie der Alzheimer-Erkrankung. Für die symptomatische Therapie sind in Deutschland die drei Acetylcholinesterase-Hemmer Donepezil, Galantamin und Rivastigmin sowie der NMDA-Rezeptor-Antagonist Memantin zugelassen (Leitlinie „Demenzen" 2016).

Acetylcholin ist als Neurotransmitter im Gehirn an vielen wichtigen Funktionen wie Gedächtnis, Aufmerksamkeit und Lernen beteiligt. Umgekehrt wurde eine Beeinträchtigung des cholinergen Systems schon früh mit Einschränkung dieser kognitiven Funktionen in Verbindung gebracht (Bartus et al. 1982; Mesulam 2013; Davies und Maloney 1976). Auch in Bezug auf die Alzheimer-Pathogenese wurde die sogenannte Cholinerge Hypothese erarbeitet, die die Wirkung von Aβ auf die Acetylcholinausschüttung bis hin zur Schädigung von Synapsen und den Untergang cholinerger Neurone in Zusammenhang bringt (H. Ferreira-Vieira et al. 2016; Hampel et al. 2018). Obwohl bereits früh eine Symptomverbesserung mit cholinergen Medikamenten erreicht werden konnte (Summers et al. 1986), beschränkt sich die Evidenz nur auf leichte bis mittelschwere Alzheimer-Demenzen, zudem bleibt eine kausale Wirkung aus. Die verfügbare Konzentration von Acetylcholin im synaptischen Spalt wird durch die Hemmung der Acetylcholinesterase erhöht, was zu einer Verbesserung der kognitiven Leistungsfähigkeit führt und auch für den Krankheitsverlauf relevant ist, indem es etwa die Zeit bis zu einer notwendigen Pflegeunterbringung erhöht (Wattmo et al. 2011). Letztendlich aber wird die Progredienz der Alzheimer-Erkrankung nicht aufgehalten.

Eine neurotoxische Wirkung des Aβ wird auch auf die dauerhafte Glutamat-vermittelte Erregung an NMDA-Rezeptoren zurückgeführt und es gibt Hinweise auf eine Beeinträchtigung der Langzeitpotenzierung(LTP)/neuronalen Plastizität durch diese unphysiologische dauerhafte Exzitation. Memantin wirkt dem als nichtkompetitiver Rezeptorantagonist entgegen, ohne dabei die physiologische Funktion zu beeinträchtigen (Parsons et al. 2007). In der Cochrane-Metaanalyse von 2019 wurde ein kleiner positiver Effekt von Memantin auf die klinische Symptomatik bei moderater bis schwerer Alzheimer-Demenz festgestellt, allerdings keine Veränderung bei leichter Demenz (McShane et al. 2019).

Daneben kann laut der S3-Leitlinie bei leichter bis mittelgradiger Alzheimer-Demenz auch eine Therapie mit Ginkgo Biloba EGb 761 erwogen werden; eine Cochrane-Metaanalyse bezeichnet die Studienlage zur Wirksamkeit allerdings als inkonsistent und uneindeutig (Birks und Evans 2009).

Das eigentliche Ziel der Alzheimer-Forschung besteht indes in der Entwicklung sogenannter krankheitsmodifizierende Therapien (DMT, *disease modifying therapy*), die tatsächlich Einfluss auf die neuropathologischen Ursachen der Erkrankung nehmen.

Bisherige Ansätze fokussierten sich dabei auf die aktive und passive Immunisierung zur Amyloid-Beseitigung und Hemmstoffe der β- und γ-Sekretasen. Phase-3-Studien mit monoklonalen anti-Aβ-Antikörpern, wie Bapineuzumab und Solanezumab zeigten allerdings keine klinische Besserung bei den Probanden (Salloway et al. 2014; Doody et al. 2014).

Obwohl in den letzten zehn Jahren mehr als 200 Forschungsprojekte mit DMTs keinen Erfolg brachten, sind viele weitere Ansätze in der Entwicklung; darunter 28 Substanzen in Phase-3-Studien, die vermehrt auch moderne Biomarker als Einschlusskriterien oder Verlaufsparameter nutzen (Yiannopoulou und Papageorgiou 2020; Cummings et al. 2021).

Zuletzt sorgte die umstrittene Zulassung des anti-amyloiden monoklonalen Antikörpers Aducanumab durch die US-amerikanische Arzneimittelbehörde FDA (2021) aufgrund widersprüchlicher Ergebnisse in zwei Phase-3-Studien für Aufsehen (Knopman et al. 2021). Die, allerdings nur in einer der Studien gezeigte, signifikante Verlangsamung des kognitiven Abbaus erachtete die Europäische-Arzneimittel-Agentur EMA als nicht ausreichend, um die Risiken und Nebenwirkungen der Therapie mit Aducanumab aufzuwiegen und verhinderte damit die Zulassung in Europa und Deutschland.

Eine häufige Erklärung für die Fehlschläge der bisherigen Therapie-Forschung betont den Zeitpunkt des Behandlungsbeginns. Die Erkenntnisse zum Pathomechanismus der Alzheimer-Erkrankung legen nahe, dass wesentliche Ursachen der klinischen Symptome, wie die synaptische Schädigung, schon lange vor dem Auftreten der typischen Alzheimer-definierenden Phänomene, wie Plaque-Formation und NFT-Bildung, ablaufen und irreversible Schädigungen der Neurone zum Zeitpunkt des Behandlungsbeginns nicht mehr rückgängig gemacht werden können (Yiannopoulou und Papageorgiou 2020).

Vor diesem Hintergrund fordern Institutionen wie das National Institute on Aging and the Alzheimer's Association (NIA-AA) und die FDA bei den Rahmenbedingungen für zukünftige Alzheimer-Forschung den Einsatz neuerer Biomarker wie der Amyloid-PET (Nanda 2019; Jack et al. 2018). So könnte das Verständnis des Verhaltens von Amyloid-Belastung in frühen Stadien der Erkrankung zu einem besseren Krankheitsverständnis führen; zudem ist eine Frühdiagnostik für künftige Wirkstoffstudien essenziell, um Patienten in diesen Stadien einzuschließen und den Therapieverlauf zu überwachen (Scheltens et al. 2016).

Schließlich rücken auch anti-inflammatorische Substanzen zunehmend ins Interesse der Forschung. Grund dafür sind neben den Erkenntnissen über die entzündliche Komponente am pathologischen Prozess der Alzheimer-Erkrankung auch die Entdeckung eines positiven Effekts der Langzeit-Einnahme von NSAR auf das Erkrankungsrisiko (McGeer et al. 2016).

Bis dahin bleiben *supportive care* und Psychoedukation, wie etwa die Schulung Angehöriger, Schwerpunkte der Alzheimer-Behandlung.

1.9 Cannabidiol (CBD)

Das nicht-psychoaktive Phytocannabinoid Cannabidiol (CBD) ist, nach 9-Tetrahydrocannabinol (THC), der vermutlich bekannteste Wirkstoff der Cannabis-Pflanze (*Cannabis sativa*). Obwohl Cannabis im Rahmen von traditionellen Heilverfahren schon seit tausenden Jahren verwendet (Abel 2013) und CBD bereits 1940 erstmals isoliert wurde (Adams et al. 1940), rückt die Substanz erst seit einigen Jahren als Wirkstoff ins Interesse der medizinischen Forschung (Devinsky et al. 2014; Mecha et al. 2013; Patra et al. 2019).

Insbesondere durch seine anti-inflammatorischen, anti-oxidativen und neuroprotektiven Effekte eröffnet sich ein weiter Raum an möglichen therapeutischen Effekten von CBD auf neurodegenerative Erkrankungen wie Alzheimer (Zuardi 2008; Burstein 2015; Watt und Karl 2017). Seit einigen Jahren werden die möglichen pharmazeutischen Anwendungsmöglichkeiten von CBD und anderen Cannabinoiden weiträumig erforscht (Atalay et al. 2019; Lim et al. 2017). So konnten positive Effekte auf unterschiedliche Krankheitsbilder - von diabetischer Neuropathie (Jesus et al. 2019) über psychiatrische Erkrankungen (Leweke et al. 2016; Crippa et al. 2011) und Epilepsie (Klein et al. 2017) bis hin zu neurodegenerativen Erkrankungen wie Morbus Parkinson (Chagas et al. 2014) - gefunden werden. Zusammen mit dem günstigen Nebenwirkungsprofil (Iffland und Grotenhermen 2017) gibt es begründeten Anlass zur Hoffnung auf zukünftige CBD-basierte Therapiemöglichkeiten.

1.9.1 Das Endocannabinoidsystem

Das Endocannabinoidsystem ist ein aus verschiedenen Rezeptoren und Botenstoffen bestehendes Signalsystem, das im menschlichen Organismus an den verschiedensten Organen und insbesondere im ZNS komplexe regulatorische Aufgaben einnimmt.

Als erster Bestandteil dieses Systems wurde vor etwa 30 Jahren der Cannabinoidrezeptor-1 (CB1) identifiziert (Devane et al. 1988; Matsuda et al. 1990). Wenig später kam der Cannabinoidrezeptor-2 (CB2) hinzu (Munro et al. 1993). Obwohl beide, als G-Protein-gekoppelte Rezeptoren, ähnlich aufgebaut sind, übernehmen sie im Körper unterschiedliche Funktionen. Während der CB1-Rezeptor vor allem im ZNS auftritt, ist der Hauptexpressionsort des CB2-Rezeptors das Immunsystem; neben etwa der Milz als sekundär lymphatischem Organ, auch in den Mikroglia-Zellen des Gehirns (Pagotto et al. 2006). Daneben sind noch eine Vielzahl an weiteren Rezeptoren, wie der Vanilloid Rezeptor 1 (TRPV1) oder die Peroxisom-Proliferator-aktivierten Rezeptoren (PPAR), als Ansatzpunkte für Cannabinoide bekannt (Bouaboula et al. 2005; Zygmunt et al. 1999).

Als körpereigene Liganden dieses Systems dienen verschiedene Endocannabinoide. Die ersten entdeckten und meist erforschten Endocannabinoide sind die Arachidonsäurederivate N-Arachidonylethanolamid (Anandamid) (Devane et al. 1992) und 2-Arachidonylglycerol (2-AG) (Mechoulam et al. 1995). Zwar wirken beide agonistisch an CB1 und CB2, Anandamid allerdings mit einer deutlich geringeren Effektstärke (Pertwee et al. 2010). Das führt dazu, dass Anandamid in einer Umgebung geringer Rezeptordichte die Wirkung von 2-AG auch antagonisieren kann (Gonsiorek et al. 2000). Als Fettsäurederivate können beide Liganden in wenigen Schritten direkt an der Zellmembran gebildet und freigesetzt werden. Im ZNS geschieht dies häufig in der Postsynapse, sodass ihnen im Zusammenspiel mit dem präsynaptischen CB1-Rezeptor eine wichtige Rolle als retrograde synaptische Botenstoffe zugeschrieben wird (Kano et al. 2009).

Über verschiedene Effekte wie DSI/DSE (*depolarization-induced suppression of excitation / inhibition*) und die Langzeitpotenzierung wird dem Endocannabinoidsystem somit ein erheblicher Einfluss auf die neuronale Plastizität zugeschrieben (Kano et al. 2009; Castillo et al. 2012; Lu und Mackie 2016).

1.9.2 CBD und Alzheimer

Die potenziellen therapeutischen Möglichkeiten von CBD auf die Alzheimer-Erkrankung sind aufgrund der vielfältigen Signalwege und Wirkorte des Endocannabinoid-Systems noch längst nicht umfassend verstanden. Erste vielversprechende Ergebnisse machen weitere Forschung in dem Gebiet aber unumgänglich. So konnten bereits positive Effekte von CBD auf die drei zentralen pathologischen Prozesse der Alzheimer-Krankheit gezeigt werden: Aβ-Ablagerung, Tauopathie und Inflammation (Xiong und Lim 2021; Li et al. 2020).

Der aufgrund der diversen anti-inflammatorischen und anti-oxidativen Eigenschaften naheliegende erste Ansatzpunk von CBD in der Alzheimer-Pathologie ist sein entzündungshemmendes Potenzial (Cassano et al. 2020). Dieser Effekt konnte bereits 2007 *in vivo* durch eine Inhibition der Aβ-induzierten Inflammation anhand reduzierter Entzündungsparameter wie GFAP, IL-1β und die induzierbare Stickstoffmonoxid-Synthase iNOS nachgewiesen werden (Esposito et al. 2007). Als Signalweg wurde später die Bindung von CBD an PPARγ identifiziert, über den CBD auch die Neurogenese im Hippocampus Aβ-geschädigter Ratten anregt (Esposito et al. 2011). Diese intrazellulären Peroxisom-Proliferator-aktivierten Rezeptoren (PPAR) sind als Liganden-aktivierte Transkriptionsfaktoren an verschiedenen Stellen des physiologischen Fettstoffwechsels beteiligt (Michalik et al. 2006); vor allem die Subformen PPARα und PPARγ können aber auch, nach Aktivierung durch Cannabinoide, analgetische, anti-inflammatorische und neuroprotektive Wirkungen entfalten (O'Sullivan 2007; O'Sullivan 2016). Ebenfalls über PPARγ wirkt CBD der Aβ-induzierten Reduktion in der LTP entgegen (Hughes und Herron 2019).

Während die beiden Cannabinoid-Rezeptoren CB1 und CB2 als Hauptansatzpunkt des psychoaktiven THCs bekannt sind, ist die Wirkung von CBD aufgrund seiner geringen Affinität an diesen Rezeptoren zum Teil noch unklar (Mechoulam et al. 2014; Petrocellis und Di Marzo 2010). CBD kann an diesen Rezeptoren als inverser Agonist sogar antagonistisch und somit über CB2 möglicherweise anti-inflammatorisch wirken (Dash et al. 2021; Lunn et al. 2006; Thomas et al. 2007).

Daneben wirkt CBD aber auch an einer Reihe anderer Rezeptoren, etwa anti-inflammatorisch, analgetisch und antipsychotisch über den Vanilloid Rezeptor 1 (TRPV1) (Costa et al. 2004). Auch als Angriffspunkt in der Tauopathie spielt TRPV1 eine Rolle, da dessen Aktivierung durch CBD über die inhibierte Transkription von verschiedenen Kinasen (GSK-3β, CMK und MAPK) zu einer Reduktion von hyperphosphoryliertem Tau führen kann (Libro et al. 2016). Darüber hinaus konnte *in vitro* gezeigt werden, dass CBD über TRPV1 auch in die Amyloid-Kaskade eingreifen kann, indem es den nicht-amyloiden Abbau von APP durch erhöhte Transkription der α-Sekretase fördert und gleichzeitig die Transkription der β- und γ-Sekretasen herunterreguliert (Libro et al. 2016).

Ein weiterer Baustein im Endocannabinoidsystem ist der G-Protein-gekoppelte Rezeptor GPR55 (Ryberg et al. 2007). Cannabidiol bindet als Antagonist an GPR55 (McPartland et al. 2015) und kann so anti-inflammatorisch auf die Mikroglia im ZNS wirken (Saliba et al. 2018).

Seine neuroprotektive Wirkung entfaltet CBD auch als Agonist am G-Protein-gekoppelten Serotonin Rezeptor 5-HT1A (Russo et al. 2005). Diese Rezeptoren finden sich in der prä- und postsynaptischen Membran an verschiedenen Bereichen des Gehirns, mit besonderer Ausprägung in Hippocampus und Kortex. Über verschiedene sekundäre Signalwege, wie die Inhibition der cAMP und Modifikationen des intrazellulären Kalziumhaushalts, könnten

neurotrophe Effekte über diesen Rezeptor ausgelöst werden (Barnes und Sharp 1999). Auch ein anxiolytischer Effekt von CBD über HT1A ist bereits bekannt (De Gregorio et al. 2019).

Schließlich konnten Martín-Moreno *et al.* (2011) hinsichtlich der klinischen Alzheimer-Symptomatik zeigen, dass die in Folge von Aβ-Injektion reduzierte kognitive Leistung von Mäusen im Bereich des räumlichen Gedächtnisses durch die präventive Gabe von CBD erhalten wird. Auch in weiteren Studien mit transgenen Mausmodellen der Alzheimer-Erkrankung konnten bereits positive Effekte von CBD auf die kognitive Leistungsfähigkeit gezeigt werden (Cheng et al. 2014a; Aso et al. 2015).

Ein maßgeblicher Vorteil von Cannabidiol gegenüber THC als möglichem Medikament ist die sehr geringe Affinität zu CB1 und der damit einhergehende Wegfall der unerwünschten psychotropen Effekte (Mechoulam et al. 2007). Ein weiterer Vorteil von CBD als Therapeutikum wäre die schnelle Verfügbarkeit: Der Wirkstoff ist lange bekannt und führt bei Menschen kaum zu Nebenwirkungen (Bergamaschi et al. 2011). Hinsichtlich der präklinischen Forschung ist bei Wildtyp-Mäusen kein wesentlicher negativer Einfluss auf kognitive und motorische Leistung ersichtlich (Schleicher et al. 2019).

1.10 Die PET in der präklinischen Alzheimer-Forschung

Während die PET in der klinischen Diagnostik der Alzheimer-Demenz immer wichtiger wird (s. Abschnitt 1.6), sind ihre Anwendungsmöglichkeiten in der präklinischen Forschung an Tiermodellen der Alzheimer-Erkrankung noch in der Entwicklung (Bouter und Bouter 2019). Um die der Alzheimer-Krankheit zugrundeliegenden Pathomechanismen besser zu verstehen und so neue Behandlungsstrategien zu entwickeln, ist es notwendig auf präklinische Tiermodelle zurückzugreifen. Zudem wäre ein Instrument des longitudinalen Therapie-Monitorings wie die PET, das bereits in der klinischen Praxis etabliert ist, für die zukünftige Alzheimer-Forschung an solchen Tiermodellen ein großer Fortschritt. Hier ist von besonderer Bedeutung, dass die Modelle sich so wenig wie möglich von der menschlichen Pathogenese der Erkrankung unterscheiden. Daher sollten die verwendeten Tiermodelle auch die entsprechenden Diagnostikmethoden in der klinischen Praxis möglichst genau widerspiegeln. Bisherige Studien zur PET an Alzheimer-Mausmodellen zeigten hier unklare und zum Teil widersprüchliche Ergebnisse (Rojas et al. 2013; Oh et al. 2018; Macdonald et al. 2014; Bouter und Bouter 2019).

1.11 Das 5XFAD-Mausmodell

Zum besseren Verständnis der Alzheimer-Entstehung und damit zur Entwicklung neuer Therapieansätze und Diagnostik-Werkzeuge ist der Einsatz von Tiermodellen, die eine der menschlichen Alzheimer-Form ähnliche Pathologie entwickeln, unerlässlich.

In Folge der Entdeckung genetischer Ursachen der Alzheimer-Krankheit wurden verschiedene transgene Mausmodelle entwickelt, die unterschiedliche Aspekte der Pathogenese betonen (Jankowsky und Zheng 2017). Die ersten Mausmodelle bildeten durch den Einsatz bekannter Mutationen im APP-Gen humanes APP und entwickelten neben kognitiven Defiziten auch eine altersabhängige Plaque-Pathologie und andere pathologische Merkmale wie Inflammation und Nervenzellschädigung (Games et al. 1995; Reilly et al. 2003). Da diese Modelle zum Teil aber keine klare Korrelation zwischen Plaque-Pathologie und kognitiven Symptomen aufwiesen, wurden im Verlauf weitere Modelle entwickelt, die verschiedene Mutationen im APP und PSEN auf sich vereinten (Chen et al. 2000; Elder et al. 2010).

Während das Auftreten von Amyloid-Plaques weiterhin ein zentrales Merkmal in der Alzheimer-Diagnostik ist, rückte im Rahmen der modifizierten Amyloid-Hypothese zunehmend die Bedeutung von löslichen Aβ-Oligomeren für die Krankheitsentstehung in den Fokus der Forschung (Haass und Selkoe 2007). In diesem Zusammenhang wurden auch Mausmodelle entwickelt, die, bei Abwesenheit einer Plaque-Pathologie, Alzheimer-typische kognitive Defizite und Nervenzellverlust entwickeln (Bouter et al. 2013).

Eines der meist verwendeten und untersuchten Mausmodelle mit klassischer Plaque-Pathologie ist das 5XFAD-Mausmodell. Diese zuerst von Oakley *et al.* (2006) beschriebene Mauslinie vereint fünf für die Entstehung der familiären Alzheimer-Erkrankung ursächliche Mutationen auf sich. Davon führen drei Mutationen (Swedish (K670N/M671L), Florida (I716V), und London (V717I)) auf dem humanen Amyloid Vorläufer-Protein (Isoform APP695) zu einer bis zu dreifach-erhöhten Überexpression der Aβ42-Isoform (Sadleir et al. 2018). Als Promoter dient dieser Genregion die Thyrosinkinase Thy1, ebenso wie bei den zwei weiteren Mutationen auf dem Präsenilin 1 (PSEN1), durch die die APP-spaltende γ -Sekretase inhibiert wird. Zusammen führen diese Mutationen zu einer sehr zuverlässigen und schweren Alzheimer-ähnlichen Pathologie der transgenen Tiere, wobei die weiblichen Tiere stärker betroffen sind, was vermutlich auch auf die Östrogen-Wirkung an der Thy1 zurückzuführen ist (Sadleir et al. 2015).

Bereits im Alter von 1,5 Monaten ist lösliches Aβ42 nachweisbar (Abbildung 4). Im Alter von 2 Monaten beginnt die Bildung der für die Alzheimer-Krankheit so typischen extrazellulären Amyloid-Plaques, zunächst im Subiculum und Schicht-V des Kortex, im Verlauf dann vor allem im Hippocampus und Kortex. Die Zunahme des Plaque-Loads erhöht sich bis zum Alter von 14 Monaten (Weibchen) bzw. 10 Monaten (Männchen) (Bhattacharya et al. 2014). Parallel zur Plaquebildung kommt es ab 2 Monaten zur Astro- und Mikroglia-vermittelten Inflammation (Giannoni et al. 2016).

Erste synaptische Degeneration ist ab einem Alter von 4 Monaten nachzuweisen. Der Neuronenverlust, v.a. in Subiculum und Schicht-V des Kortex, beginnt ab dem 6. Lebensmonat (Oakley et al. 2006; Eimer und Vassar 2013). Im Alter von einem Jahr ist die Anzahl der Pyramidenzellen in der Schicht-V um etwa 40% reduziert (Jawhar et al. 2012).

Kognitive Beeinträchtigungen im Bereich des räumlichen Bezugsgedächtnisses beginnen zwischen dem vierten bis sechsten Lebensmonat (Jawhar et al. 2012; Bouter et al. 2014).

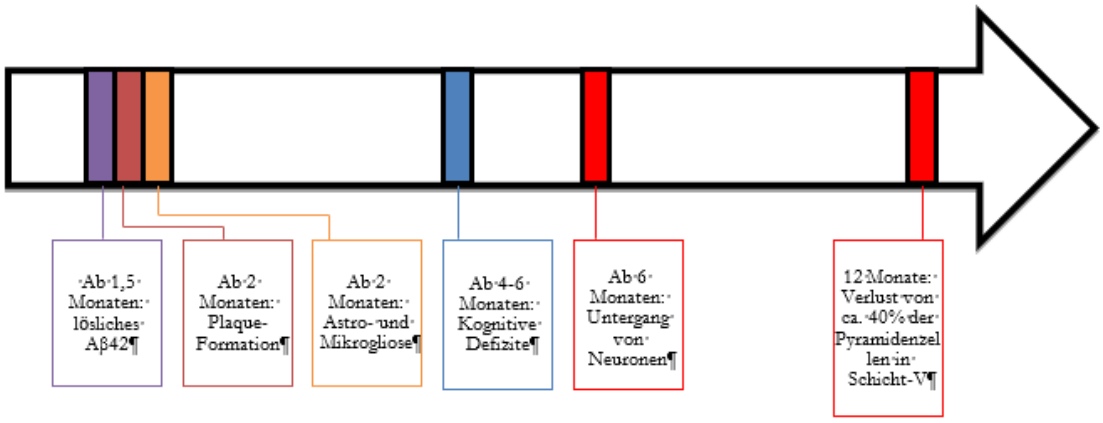

Abbildung 4: Meilensteine der Alzheimer-Pathologie beim 5XFAD-Mausmodell Erstellt nach Oakley et al. (2006); Jawhar et al. (2012); Eimer und Vassar (2013).

1.12 Zielsetzung der Arbeit

Mit den Fehlschlägen verschiedener vielversprechender Therapieansätze in den letzten Jahren ist klar geworden, dass die Alzheimer-Forschung sich wieder vermehrt auf die Grundlagenforschung zum Verständnis der zugrunde liegenden pathologischen Prozesse und der Entwicklung neuer Ansätze fokussieren muss. Zudem wird der wachsende Stellenwert von Biomarkern in der Frühdiagnostik immer deutlicher. Für eine erfolgreiche Alzheimer-Therapie ist es höchstwahrscheinlich von zentraler Bedeutung, lange vor dem Auftreten klinischer Symptome anzusetzen. Die PET bildet hier in der menschlichen Alzheimer-Diagnostik ein zunehmend etabliertes Instrument der Frühdiagnostik.

Für die Forschung an präklinischen Tiermodellen sollte daher sichergestellt werden, dass sich die PET auch zur Alzheimer-Diagnostik bei typischen Mausmodellen eignet. Neben der Möglichkeit des Therapie-Monitorings bei künftigen Wirkstoff-Studien an diesen Tieren würde das zudem die Vergleichbarkeit der „modellaren“ zur menschlichen Alzheimer-Pathologie unterstreichen.

Daher ist das erste Ziel dieser Arbeit, festzustellen, ob sich die Möglichkeiten der PET-Diagnostik bei dem etablierten 5XFAD-Mausmodell nutzen lassen. Da die Ergebnisse bisheriger Studien zum Teil widersprüchlich waren (Rojas et al. 2013; Oh et al. 2018; Macdonald et al. 2014), soll geprüft werden, ob die PET mit ^{18}F-FDG und ^{18}F-FBB Unterschiede im Glukosemetabolismus bzw. des Plaque-Loads dieser transgenen Mäuse gegenüber gesunden Wildtyp-Mäusen *in vivo* darstellen kann.

Im zweiten Schritt soll dann die Anwendbarkeit der PET als Instrument des Therapie-Monitorings für experimentelle Therapie-Ansätze anhand einer Cannabinoid-Therapie untersucht werden. Es ist offenkundig, dass wesentliche Merkmale des pathologischen Prozesses in der Entstehung der Alzheimer-Krankheit noch nicht vollständig verstanden sind. Hier gilt es Ansatzpunkte für neue therapeutische Wirkstoffe zu finden bzw. deren Wechselwirkung mit der Alzheimer-Pathologie *in vivo* nachzuvollziehen. Daher wird in einem zweiten Schritt der Effekt einer Cannabinoid-Therapie auf weibliche 5XFAD-Mäuse untersucht. Neben dem Ausblick, ob sich mögliche Veränderungen im Gehirn dieser Tiere mit der PET darstellen lassen, erfolgt auch die klassische Auswertung des Therapieerfolgs mithilfe von Verhaltensversuchen und der histopathologischen Aβ-Analyse *post mortem*.

2 Material und Methoden

2.1 Tierversuche

Als Tiermodell für die in dieser Arbeit untersuchten Therapie- und Monitoring-Methoden dient die Spezies Hausmaus (*Mus Musculus*). Alle Tiere wurden gemäß den Richtlinien der „Gesellschaft für Versuchstierkunde" (GV-SOLAS) und der „*Federation of European Laboratory Animal Science Associations*" (FELASA) behandelt. Alle Tierexperimente wurden vom Niedersächsischen Landesamt für Verbraucherschutz und Lebensmittelsicherheit und dem Landesamt für Gesundheit und Soziales (LAGeSo) in Berlin genehmigt und ausschließlich von entsprechend ausgebildeten Personen durchgeführt. Bei allen Versuchen wurde die Anzahl der verwendeten Tiere so klein wie möglich gehalten, zudem wurden Leiden, Schmerzen und andere Schäden im Rahmen der Möglichkeit verhindert. Auch im Sinne ethischer Erwägungen zum Tierwohl wurde die Gruppengröße der Versuchstiere möglichst klein gehalten. Daher wurden die Daten der unbehandelten 5XFAD-Tieren in den Verhaltensversuchen von mehreren Kollegen meiner Arbeitsgruppe gemeinsam erhoben. Auch die PET-Daten für Wildtyp(WT)-Mäuse wurden gemeinsam mit meiner Kollegin Caroline Irwin erhoben.

2.1.1 Haltungsbedingungen

Die Haltung der Mäuse erfolgte unter spezifischen pathogenfreien Bedingungen (SPF) der Zentralen Tierexperimentellen Einrichtung (ZTE) der Universitätsmedizin Göttingen (UMG). Die Unterbringung erfolgte in geschlechtergetrennten Gruppen von bis zu 6 Tieren in einzelbelüfteten IVC-Käfigen von 32 cm x 15 cm x 14,5 cm Größe. Wasser und Futter waren für die Mäuse dauerhaft frei verfügbar. Das Käfigmaterial wurde wöchentlich gewechselt.

Zur Durchführung der Verhaltensexperimente und anschließenden Gewebeentnahme erfolgte die Überführung der Tiere in Räumlichkeiten des Labors für Molekulare Psychiatrie der UMG. Dort wurden sie bei einem inversen 12-stündigen Tag-Nacht-Rhythmus in einem speziellen Schrank für Versuchstierhaltung (Charles River Laboratories, Washington, MA, USA) untergebracht, um die Verhaltensversuche in der natürlichen Wachphase der Tiere realisieren zu können.

2.1.2 Versuchstiere

Neben Wildtyp-Mäusen der C57BL/6J-Linie wurden in dieser Arbeit hemizygote 5XFAD-Mäuse (Jackson Laboratories, Bar Harbor, ME, United States) verwendet. Diese, zuerst von Oakley *et al.* (2006) beschriebene Mauslinie besitzt fünf für die Entstehung der familiären Alzheimer-Erkrankung ursächliche Mutationen. Drei der Mutationen (Swedish (K670N/M671L), Florida (I716V), und London (V717I)) betreffen das humane Amyloid

Vorläufer-Protein (APP695), was zu einer -erhöhten Expression der Aβ42-Isoform führt. Die beiden anderen Mutationen, M146L und L286V wirken, sich auf das PSEN1 aus. Die Gruppengröße *n* wird in dem jeweiligen Ergebnisteil angegeben. In der PET (3.1) wurden männliche und weibliche Versuchstiere eingesetzt, die Verhaltenstests und histopathologischen Färbungen wurden ausschließlich an weiblichen Tieren durchgeführt. Die im PET untersuchte Gruppe mit CBD-behandelten 5XFAD-Mäuse bestand aus männlichen Tieren.

2.2 Genotypisierung

Aufgrund des hemizygoten Vererbungsmusters der 5XFAD-Linie ist es entscheidend, die mutierten Nachkommen von ihren Wurfgeschwistern, die keine 5XFAD-Mutationen tragen, zu unterscheiden. Daher wurde bei allen in dieser Arbeit verwendeten Tieren der Genotyp mithilfe von Polymerase-Kettenreaktion (PCR) und Natriumdodecylsulfat-Polyacrylamidgelelektrophorese (SDS-PAGE) auf das Vorliegen der 5XFAD-Mutationen getestet.

2.2.1 DNA-Isolierung

Für die Desoxyribonukleinsäure(DNA)-Isolation wurden die Gewebeproben in Form von Schwanzbiopsien der untersuchten Mäuse zunächst durch 10 µl/ml Proteinase K (20mg/ml in wässriger Lösung, Peqlab GmbH, Erlangen, Deutschland) in 200-500 µl Lysepuffer, bestehend aus 200 mM Tris/HCl pH 8,5 (Carl Roth, Karlsruhe, Deutschland), 400 mM NaCl (Roth), 10 mM EDTA (AppliChem GmbH, Darmstadt, Deutschland), 0,4% Natriumdodecylsulfat (SDS, Biomol GmbH, Hamburg, Deutschland) und H_2O, gelöst. Die Lösung erfolgte im Thermomixer Compact (Eppendorf AG, Hamburg, Deutschland) bei 400 U/min und 56 °C über 20 Stunden hinweg. Anschließend wurden die Proben für 20 Minuten mit 17.000 U/min bei 4 °C abzentrifugiert (Heraeus Biofuge Stratos Zentrifuge, Thermo Fisher Scientific, Waltham, MA, USA). Danach wurde der Überstand mit Isopropanol (Carl Roth, Karlsruhe, Deutschland) mithilfe des Vortex-Genie 2 (Scientific Industries, Bohemia, NY, USA) vermengt. Diese Proben wurden wiederum zentrifugiert bei 13.000 U/min, der Überstand abgegossen und das verbliebene Pellet mit 70 % Ethanol (Walter-CMP, Kiel, Deutschland) gewaschen, dann erfolgte die erneute Zentrifugation bei 13.000 U/min. Schließlich wurde der Überstand erneut verworfen und das Pellet für 45 min bei 56 °C auf dem UNO-Thermoblock (Biometra, Göttingen, Deutschland) getrocknet. Das Pellet wurde dann in 30 µl *aqua ad iniectabilia* über 30 min im Thermoblock gelöst und schließlich bei 4°C gelagert.

2.2.2 DNA-Amplifikation durch PCR

Zunächst wurde die DNA-Konzentration der in 2.2.1 gewonnen Lösungen mithilfe eines Spektralphotometers (NanoDrop One, Thermo Fisher Scientific, Waltham, MA, USA)

bestimmt, dazu wurde ein Extinktionskoeffizient von 1,8 für 260 nm / 280 nm als ausreichende Reinheit zugrunde gelegt. Zur Verwendung für die PCR wurden Probenverdünnungen von 20 ng/µl hergestellt. Jeweils 2 µl dieser Probeverdünnungen wurden zu 18 µl eines PCR-Mastermix‘ hinzugegeben. Dieser bestand zu 9,6 µl aus *aqua bidestillata* (B. Braun, Melsungen, Deutschland), 2 µl 10x Reaktionspuffer (Axon Labortechnik GmbH, Kaiserslautern, Deutschland), 3,2 µl 25 mM $MgCl_2$ (Axon) und 2 µl dNTPs (Peqlab Biotechnologie GmbH, Erlangen, Deutschland). Als Primer dienten 0,5 µl Primer-1-rev. (5‘3‘- Sequenz CATGACCTGGGACATTCTC) und 0,5 µl Primer-2-for. (5‘3‘- Sequenz GTAGCAGAGGAGGAAGAAGTG). Schließlich wurden 0,2 µl Taq-Polymerase (5 U/µl, Axon) erst unmittelbar vor Beginn der PCR hinzugegeben. Somit wurden die in dem Gemisch enthaltenen, für die 5XFAD-Mutation kodierenden, DNA-Sequenzen mithilfe des folgenden Protokolls (s. Tabelle 1) in einem Labcycler (SensoQuest GmbH, Göttingen, Deutschland) amplifiziert.

Tabelle 1: PCR-Protokoll zur DNA-Amplifikation

Schritt	Dauer	Temperatur
1	3 Minuten	94 °C
2	45 Sekunden	94 °C
3	1 Minute	58 °C
4	1 Minute	72 °C
5	Schritte 2-4 werden 35-mal wiederholt	
6	5 Minuten	72 °C
7	Kein Zeitlimit	4 °C

2.2.3 Nachweis des 5XFAD-Genotyps mithilfe der SDS-PAGE

Zum Nachweis des 5XFAD-Trangsgens in der Elektrophorese wurde zunächst das Polyacrylamidgel hergestellt. Hierfür wurde 10 x TBE-Puffer [108 g Tris (Carl Roth, Karlsruhe, Deutschland), 55 g Borsäure (Sigma-Aldrich, St. Louis, MO, USA), 900 ml ddH_2O, 40 ml 0,5 M Na2EDTA PH 8.0 (Roth), aufgefüllt mit ddH_2O auf 1 Liter] mit destilliertem Wasser auf 1 x TBE-Puffer verdünnt. 35 ml davon wurden mit 4 g Agarose

(Biozym Scientific, Hess. Oldenburg, Deutschland) bei 200 W in der Mikrowelle aufgekocht und anschließend 2 µl des DNA-HD Green Plus Stain (Intas Science Imaging Instruments, Göttingen, Deutschland) hinzugegeben. Das noch flüssige Polyacrylamid wurde in eine Gussform gegeben und mithilfe von zwei Kämmen wurden 20 Probekammern angelegt. Das nach dem Abkühlen verfestigte Gel wurde anschließend in eine mit 240 ml 1 x TBE-Puffer gefüllte Elektrophoresekammer *BlueMarine 100* (SERVA Electrophoresis, Heidelberg, Deutschland) gelegt. Die Probekammern wurden schließlich mit jeweils 10 µl des PCR-Produkts (2.2.2) sowie 2 µl des Ladepuffers (Thermo Fisher Scientific) befüllt. In jeder Elektrophorese wurden zudem eine Positiv- und Negativkontrolle hinzugefügt; als Referenz diente eine 100 bp DNA-Ladder (Bioron GmbH, Ludwigshafen, Deutschland). An die Elektrophoresekammer wurde für 45 min eine Spannung von 120 V angelegt und das Gel im *Blue Cube 300* (SERVA Electrophoresis, Heidelberg, Deutschland) unter UV-Licht mit einer Wellenlänge von 366 nm analysiert, um so den 290-Basenpaare-Mutationsnachweis zu erbringen.

2.3 Studiendesign - CBD-Behandlung und Zeitplan

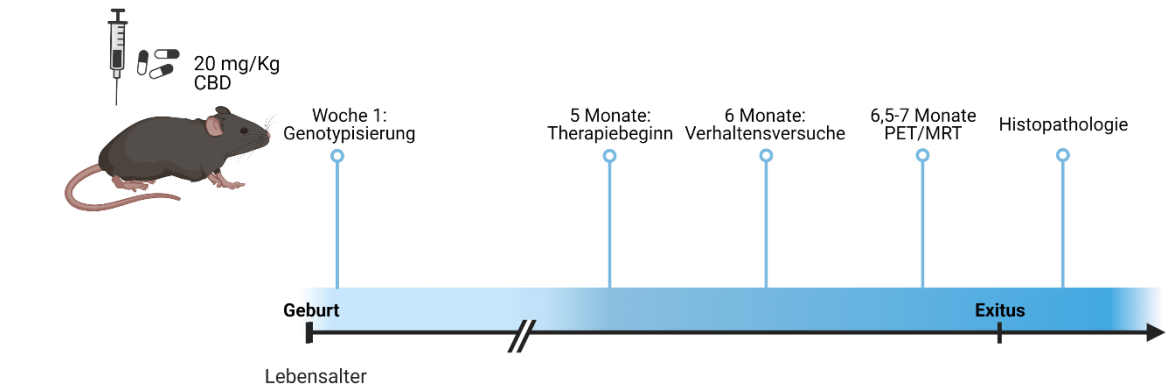

Abbildung 5: Zeitplan der Behandlung und Versuche anhand des Lebensalters der einzelnen Tiere

Die Genotypisierung erfolgte in der ersten Lebenswoche der Versuchstiere (Abbildung 5). Die Behandlung mittels intraperitonealer Injektionen begann ab einem Alter von 5 Monaten für 42 Tage, die Verhaltensversuche fanden in den letzten 2 Wochen der Behandlung statt. Die Injektionen wurden täglich zur gleichen Uhrzeit (± 2 h) durchgeführt und erfolgten im Zeitraum der Verhaltensversuche erst nach den jeweiligen Testdurchläufen. Die PET-Scans erfolgten im Alter von 7 Monaten, hier wurde die CBD-Behandlung bis zum Tag der Scans fortgeführt. Die Tötung zur Gewebeentnahme wurde am Tag der letzten Versuche bzw. Scans durchgeführt. Die Behandlung erfolgte mit einem Injektionsvolumen von 10 ml/kg Körpergewicht mit 20 mg/kg Körpergewicht CBD (THC Pharm GmbH, Frankfurt/Main, Deutschland). Das puderförmige CBD wurde in einer Trägerlösung bestehend zu 95 % aus 0,9 %iger Natriumchloridlösung und jeweils 2,5 % Tween80 (Carl Roth GmbH, Karlsruhe,

Deutschland) und 100 %igem Ethanol gelöst. Die in dieser Arbeit als „unbehandelt" bezeichneten 5XFAD-Tiere und die Wildtyp-Tiere erhielten ebenfalls tägliche Injektionen der Trägerlösung ohne CBD, um eventuelle Effekte auf die Ergebnisse durch die regelmäßige Interaktion mit den behandelten Tieren auszuschließen. Zur Bestimmung der Injektionsvolumina wurden die Tiere jede Woche gewogen.

2.4 PET/MRT

Die PET/MRT-Untersuchungen fanden im Berlin Experimental Radionuclide Imaging Center (BERIC) statt. Zu diesem Zweck wurden die Tiere eine Woche (±3 Tage) vor Durchführung der Bildgebung nach Berlin gebracht, um sich an die Tierhaltung des BERIC zu gewöhnen. Bei den CBD-behandelten Tieren erfolgte die Behandlung bis zum letzten Tag vor den Scans. Alle in dieser Arbeit aufgeführten Tiere waren zum Zeitpunkt der PET-Untersuchung 7 bzw. 12 Monate alt. Den Mäusen wurde ab dem Vorabend (23:15-00:15 Uhr) bzw. am frühen Morgen (5:45-7:30 Uhr) vor den FDG-Untersuchungen das Futter entzogen, sodass sie beim Start der PET-Scans für mindestens 6 Stunden nüchtern waren. Während der Tracer-Injektion und während der Scans wurden die Tiere mit einem Gasgemisch aus 1-2 Vol.% Isofluran Forene® (Abbott Laboratories, Chicago, USA) und 0,5 l/min medizinischem Sauerstoff (CP-Pharma, Burgdorf, Deutschland) narkotisiert. Die Tracer-Injektion von maximal 200 µl erfolgte in eine laterale Schwanzvene mit einer 30°G Kanüle über einen Katheterschlauch mit einem Innendurchmesser von 0,28 mm (Fine Bore Polythene Tubing (30 m), Portex™, Smiths Medical International Ltd., Kent, CT21 6JL, UK). Die Bestimmung der Tracer-Aktivität erfolgte mit einem Aktivimeter (ISOMED 2010; MED Nuklear-Medizintechnik Dresden GmbH). Während der Aufnahmeperiode waren die Mäuse wach in einer Wärmebox (Peco Services; MediHeat; 35 °C). Während der Scans wurden die Mäuse mit Isofluran narkotisiert, im PET/MRT-Scanner auf einem beheizten Bett (37 °C) gelagert und die Atemfrequenz konstant überwacht. Die Bildgebung erfolgte mit einem 1 Tesla Kleintier-PET/MRT (nanoScan PET/MRI, Mediso, Ungarn). Die MRT-basierte Schwächungskorrektur wurde mit der *material map* durchgeführt (Matrix 144 × 144 × 163 mit einer Voxelgröße von 0,5 × 0,5 × 0,6 mm, TR: 15 ms, TE 2,032 ms und einem Flip-Winkel von 25°). Die PET-Bilder wurden mit den folgenden Parametern rekonstruiert: Matrix 136 × 131 × 315 mit einer Voxelgröße von 0,23 × 0,3 × 0,3 mm.

2.4.1 ^{18}F -FDG-PET/MRT

Beim ^{18}F-FDG-PET-MRT erfolgte vor der Tracer-Injektion eine Blutglukosebestimmung mittels venöser Punktion (Blutzuckermessgerät: Accu Chek, Aviva, Roche). Es wurde eine durchschnittliche Aktivität von 16,18 MBq (8,18 – 20,53 MBq) ^{18}F -FDG (Life Radiopharma, Berlin GmbH, Max-Planck-Str. 4, 12489 Berlin) injiziert. Die Aufnahmedauer (Uptake-Periode) zwischen Tracer-Injektion und PET-Scan, während der die Maus wach war, betrug durchschnittlich 51 min (40-72 min) mit einer PET-Akquisitionszeit von 20 min.

2.4.2 ^{18}F-Florbetaben-PET/MRT

Für die Amyloid-PET wurde der Tracer ^{18}F-Florbetaben (Life Radiopharma, Berlin GmbH, Max-Planck-Str. 4, 12489 Berlin) wie in 2.4 beschrieben verwendet. Die durchschnittliche injizierte Aktivität betrug hier 13,08 MBq (7,46 – 21,78 MBq). Die Uptake-Periode betrug hier durchschnittlich 37 min (34-46 min) mit einer PET-Akquisitionszeit von 30 min.

2.4.3 Bildanalyse

Die Auswertung der Schnittbilder erfolgte mit der Software PMOD v3.9 (PMOD Technologies, Schweiz). Um die Analyse einzelner Hirnregionen zu ermöglichen, wurde ein vordefinierter Hirnatlas über die individuellen MRT der Tiere gelegt (Abbildung 6**)**. Neben dem Gesamthirn wurden so einzelne Hirnregionen (*VOI: volumes of interest*) erfasst: Kortex, Hippocampus, Thalamus, Cerebellum, Vorderhirn, Hypothalamus, Amygdala, Bulbus Olfactorius, Mittelhirn und das Gehirn insgesamt. Die Größe der einzelnen VOIs betrug: Gesamthirn = 1458 mm^3, Hippocampus (rechts) = 41 mm^3, Hippocampus (links) = 43, mm^3 Kortex = 503 mm^3, Thalamus = 95 mm^3, Cerebellum = 193 mm^3, Vorderhirn = 42 mm^3, Hypothalamus = 39 mm^3, Amygdala (links) = 17 mm^3, Amygdala (rechts) = 20 mm^3 Mittelhirn (rechts) = 9 mm^3, Mittelhirn (links) = 30 mm^3, Bulbus Olfactorius = 78 mm^3. Die jeweiligen PET-Bilder wurden mit den entsprechenden MRT-Bildern fusioniert und für alle Hirnregionen wurden der Tracer-Uptake in kBq/cc ermittelt. Für die semiquantitative Analyse wurde der standardisierte Aufnahmewert (*SUV: standardized uptake value*) berechnet: SUV = durchschnittliche Gewebeaktivitätskonzentration (KBq/cc) x Körpergewicht (g) / injizierte Dosis (KBq). Für die Auswertung der ^{18}F -FDG-PET-Scans wurden die SUVs mit den Blutglukosewerten korrigiert: SUV_{Glc} = SUV x Blutzuckerspiegel (mg/dl). Die SUVs der ^{18}F-Florbetaben-PET-Scans wurden mit den Aufnahmewerten im Kleinhirn normalisiert, um so von unspezifischer Florbetaben-Aufnahme unabhängige Verhältniswerte (SUV_r) zu erlangen. Um die Verhältnisse der Tracer-Aufnahme visuell sichtbar zu machen, wurde die Rainbow-Farbskala verwendet.

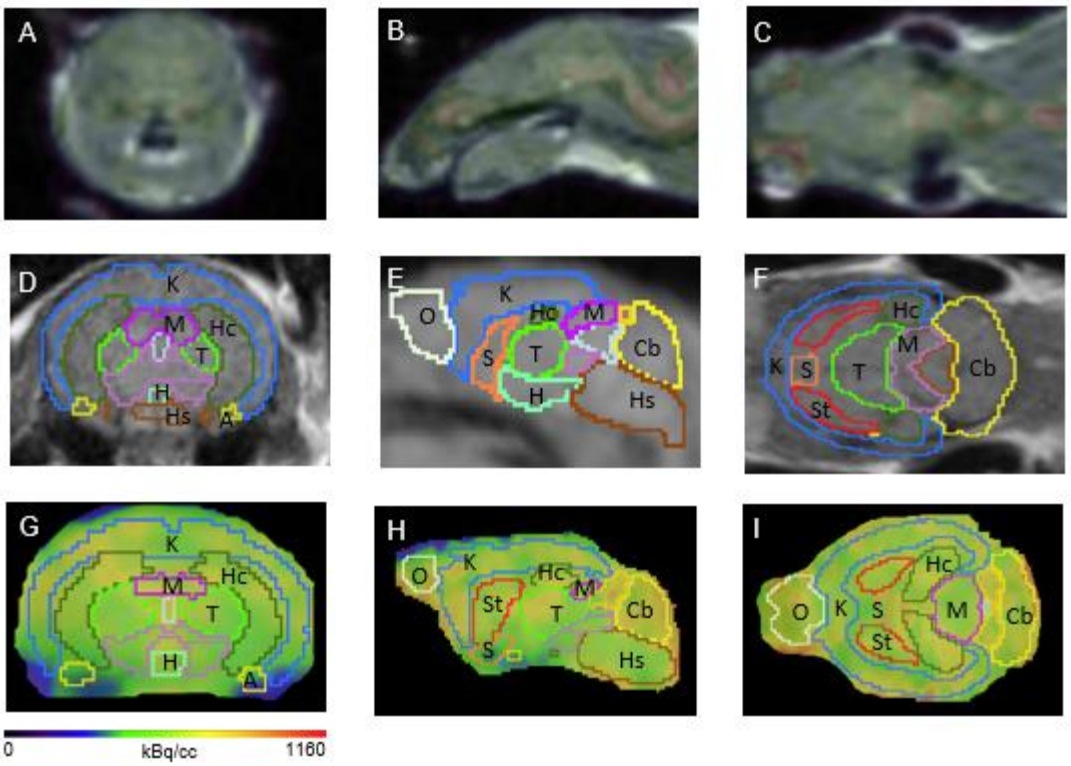

Abbildung 6: Bildanalyse mithilfe des Hirnatlas (A-C) Die MRT- und PET-Bilder wurden fusioniert, um die Hirnregionen und Schwächungskorrektur bestimmen zu können. (D-F) Der Hirnatlas wurde für die individuellen Tiere mithilfe der MRT-Bilder lokalisiert. (G-I) Der Tracer-Uptake in den einzelnen Hirnregionen und für das Gehirn insgesamt wurde ermittelt. A = Amygdala, Cb = Cerebellum, H = Hypothalamus, Hc = Hippocampus, Hs = Hirnstamm, K = Kortex, M = Mittelhirn, O = Bulbus Olfactorius, S = Septum / basales Vorderhirn, S = Striatum, T = Thalamus.

2.5 Verhaltenstests

Zur Beurteilung der kognitiven Fähigkeiten wurden zwei etablierte Verhaltenstests eingesetzt, um bei den mit Cannabidiol behandelten Tieren eventuelle Unterschiede zu den unbehandelten 5XFAD-Mäusen zu objektifizieren. Die nachfolgenden Verhaltensversuche wurden zwischen 08:00 und 20:00 Uhr, in der aktiven Dunkelphase der im Labor im inversen Tag-Nacht-Rhythmus gehaltenen Tiere durchgeführt. Die Mäuse absolvierten maximal einen Lerntest am Tag, alle Versuche fanden in den letzten 2 Wochen der 6-wöchigen Cannabidiol-Therapie statt (Abbildung 5).

2.5.1 Novel Object Recognition

Der Novel Object Recognition(NOR)-Test untersucht die Gedächtnisleistung der Tiere anhand ihres Vermögens, neue Objekte von bereits bekannten zu unterscheiden (Antunes und Biala 2012). Der Test wurde an drei aufeinanderfolgenden Tagen, zur je gleichen Uhrzeit, durchgeführt. Dabei diente der erste Tag auch als Test des Angst- und Risikoverhaltens.

Am ersten Tag wurden die Mäuse an die Versuchsumgebung, eine 50 cm x 50 cm x 38 cm große Plastikbox gewöhnt (Abbildung 7, A), die sie für 5 Minuten erkunden konnten. Hier wurde die zurückgelegte Distanz gemessen und wieviel Zeitanteile die Tiere in der Peripherie (geschützter Bereich) der Box bzw. im Zentrum (offene, ungeschützte Fläche) verbrachten, um Hinweise auf ihr Angst- und Risikoverhalten sowie die Lokomotorik zu gewinnen. Am folgenden Tag (Abbildung 7, B) wurde den Tieren 5 Minuten Zeit gegeben, um zwei identische, in der Arena platzierte, Objekte zu explorieren. Am dritten Testtag (Abbildung 7, C) wurde eines der bekannten Objekte durch ein neues, der Maus unbekanntes, Objekt ersetzt, das sich in Form, Farbe und Material von dem bekannten unterscheidet. Nun wurde (erneut über 5 Minuten) gemessen, wieviel Zeit die Maus mit der Erkundung des neuen Objekts, im Vergleich zur Beschäftigungsdauer mit dem bekannten Objekt, verbrachte. Die Präferenz für das neue Objekt wurde mit der folgenden Formel berechnet:

$$\text{Präferenz [\%]} = \frac{neues\ Objekt\ [s]}{(neues\ Objekt\ [s] + bekanntes\ Objekt\ [s])} \times 100.$$

Nach jedem Durchgang wurde die Box mit Desomed® Rapid AF-Desinfektionstüchern gereinigt, um eventuelle Geruchsirritationen zu vermeiden. Die Bewegung der Tiere wurde mit einer Kamera (Computar, Commack, NY, USA) aufgezeichnet und mithilfe des Anymaze Video Tracking Systems (Stoelting Co, Wood Dale, IL, USA) ausgewertet.

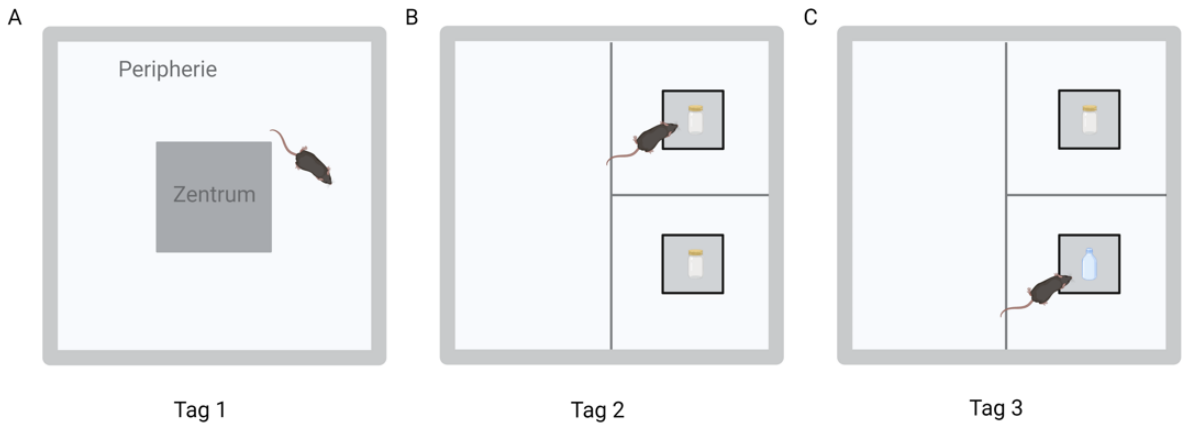

Abbildung 7: Versuchsaufbau des Novel Object Recognition-Tests (A) Tag 1 dient der Gewöhnung der Tiere an die Versuchsumgebung. Zudem wird der Aufenthalt im Zentrum bzw. in der Peripherie aufgeschlüsselt und die Bewegungsdistanz gemessen. (B) An Tag 2 werden der Maus zwei identische Objekte präsentiert und die Zeit, die sie mit der Erkundung der jeweiligen Objekte verbringen gemessen, indem ihre Aufenthaltszeit in dem das Objekt umgebenden Areal bestimmt wird. (C) Am dritten Tag wird eines der Objekte durch ein neues ausgetauscht. Verbringt die Maus mehr Zeit mit dem neuen Objekt, spricht dies für ein Erinnern an das bekannte Objekt.

2.5.2 Morris Water Maze

Das Morris Water Maze ist ein etablierter Verhaltenstest zur Untersuchung der Lernfähigkeit bzw. von Defiziten im Bereich des räumlichen Bezugsgedächtnisses (Morris 1984). Der Test

macht sich die natürliche Aversion von Mäusen gegenüber dem Schwimmen im Wasser zunutze und ermittelt ihre Fähigkeit, die Position einer nicht sichtbaren, unter der Wasseroberfläche befindlichen Plattform, zu erlernen (Vorhees und Williams 2006). Der Versuch dauert insgesamt neun Tage und besteht aus drei Abschnitten: Auf das dreitägige *Cued Training* folgen 5 Tage des *Acquisition Training*, abschließend der Gedächtnistest (*Probe Trial*) am letzten Tag. Die Versuche wurden stets zur gleichen Tageszeit durchgeführt.

Die Tiere wurden jeweils für eine Minute bei 22 °C in ein 110 cm durchmessendes Wasserbecken gesetzt, wobei das Wasser mit einer (gesundheitlich unbedenklichen) weißen Farbe (Lukas Cryl Studio Titanium White 4608, Lukas-Nerchau, Düsseldorf, Deutschland) undurchsichtig gemacht wurde. Unter der Oberfläche befindet sich eine – für die Mäuse unsichtbare – (11 cm durchmessende) Plattform. Zwischen den einzelnen Durchgängen wurden die Mäuse für 15 min vor eine Wärmelampe gesetzt, um eine mögliche Unterkühlung der Tiere zu vermeiden. Zur Auswertung wurde das Wasserbecken durch zwei imaginäre senkrecht zueinanderstehende Achsen in symmetrische Quadranten geteilt (Abbildung 8), die Schnittpunkte der Achsen mit dem Beckenrand wurden als Orientierungspunkte Norden (N), Osten (O), Süden (S) und Westen (W) definiert. Diese Punkte wurden im *Acquisition Training* durch vier verschiedene visuelle Hinweise am Beckenrand markiert, die den Mäusen zur Orientierung dienten (Abbildung 8). Zudem gewährleisteten sie die Anwendung spezifischer Start- und Zielpositionen in den verschiedenen Durchgängen (s. Tabelle 2 und 3).

In der ersten dreitägigen Lernphase (*Cued Training*) war die Plattform mit einer für die Mäuse sichtbaren Fahne markiert. Die Tiere absolvierten pro Tag vier Durchgänge; dabei wurden sie vorsichtig an verschiedenen Stellen des Beckenrands, mit Blickrichtung zu diesem, ins Wasser gesetzt und hatten eine Minute Zeit, die Plattform zu finden. Gelang dies nicht, wurden sie vorsichtig mithilfe eines Käfiggitters zur Plattform geführt. Auf der Plattform wurden die Mäuse zur Gewöhnung an diese für zehn Sekunden sitzen gelassen, bis sie dann für eine 15-minütige Pause aus dem Becken entfernt und vor einer Wärmelampe platziert wurden. Die Position der Plattform und die Startposition wurde zwischen den Versuchen gewechselt (Tabelle 2). Im *Cued Training* sollen basale Fähigkeiten der Maus gemessen werden, die einen aussagekräftigen Gedächtnistest bedingen: Sehkraft, motorische Schwimmfähigkeit und der Antrieb, aus dem Wasser zu entkommen (Vorhees und Williams 2006).

Tabelle 2: Start- und Zielort im Cued Training

	1. Durchgang		2. Durchgang		3. Durchgang		4. Durchgang	
	Start	Ziel	Start	Ziel	Start	Ziel	Start	Ziel
Tag 1	O	NO	W	SO	N	SO	S	SW
Tag 2	W	NO	S	NO	O	SO	N	NW
Tag 3	S	NW	N	NO	W	SW	O	NW

(N = Norden, O = Osten, S = Süden, W = Westen, NO = Nordosten, SO = Südosten, NW = Nordwesten, SW = Südwesten)

Für das folgende fünftägige *Acquisition Training* wurde die Fahne von der Plattform entfernt, dafür aber vier, sich jeweils gegenüberliegende, optische Anhaltspunkte am Beckenrand installiert (N, O, S, W). Auch hier erfolgten entsprechend dem *Cued Training* vier Durchgänge am Tag pro Maus, mit wechselnden Startpositionen der Tiere (Tabelle 3). Die Position der Plattform blieb allerdings immer konstant, um das Erlernen der Plattformposition zu ermöglichen. Fanden die Mäuse die Plattform in einer Minute nicht selbständig, wurden sie entsprechend hingeführt und durften kurz auf der Plattform verweilen, um sich so die visuellen Hinweise einzuprägen.

Tabelle 3: Start- und Zielort im Acquisition Training

	1. Durchgang		2. Durchgang		3. Durchgang		4. Durchgang	
	Start	Ziel	Start	Ziel	Start	Ziel	Start	Ziel
Tag 1	NO	NW	O	NW	S	NW	SW	NW
Tag 2	S	NW	NO	NW	SW	NW	O	NW
Tag 3	SW	NW	S	NW	O	NW	NO	NW
Tag 4	O	NW	SW	NW	NO	NW	S	NW
Tag 5	SW	NW	NO	NW	S	NW	O	NW

(N = Norden, O = Osten, S = Süden, W = Westen, NO = Nordosten, SO = Südosten, NW = Nordwesten, SW = Südwesten)

Im abschließenden *Probe Trial* an Tag 9 wurde der Lernerfolg überprüft, indem die Plattform aus dem Becken entfernt und die Mäuse von einer bisher nicht verwendeten Startposition (SO) aus ins Wasser gelassen wurden. Für die Auswertung wurde das Schwimmverhalten der Mäuse und die Aufenthaltszeit in den virtuellen Quadranten gemessen. Eine Präferenz für den Zielquadranten (Abbildung 8, B) wurde als Parameter eines erhaltenen räumlichen Bezugsgedächtnisses gesehen (Vorhees und Williams 2006). Im *Probe Trial* erfolgte für jede Maus nur ein Durchgang für jeweils eine Minute.

Die Schwimmwege, die Zeitdauer bis zur Plattformfindung und der Aufenthalt in den verschiedenen Quadranten wurden mit der ANY-Maze-Software (Stoelting Co, Wood Dale, IL, USA) und einer Kamera (Computar, Commack, NY, USA) ermittelt.

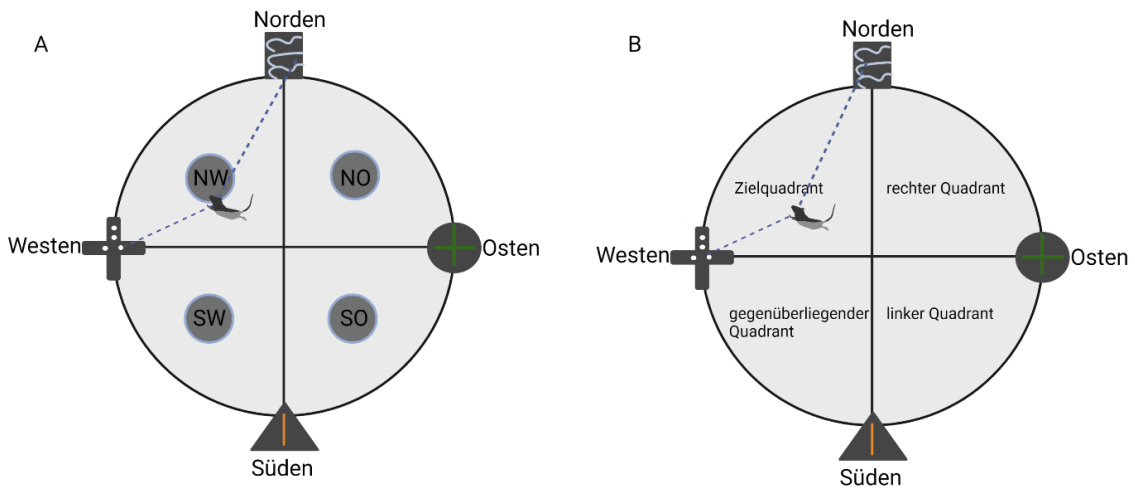

Abbildung 8: Versuchsaufbau Morris Water Maze (A) Im *Cued* und *Acquisition Training* wurde über 8 Tage hinweg das Finden einer Plattform unter der Wasseroberfläche mithilfe einer Fahne (*Cued Training*) und visueller Hinweise (*Acquisition Training*) am Beckenrand trainiert. (B) Im *Probe Trail* wurde die Plattform entfernt und die Aufenthaltszeit im Zielquadranten gemessen. NO = Nordosten, SO = Südosten, NW = Nordwesten, SW = Südwesten.

2.6 Histopathologie

2.6.1 Gewebeentnahme

Nach Abschluss der Verhaltensversuche wurden die Mäuse mit Ketamin 10 % (Medistar Arzneimittelvertrieb GmbH, Ascheberg, Deutschland) und Xylazin (Xylariem®, Pharma-Partner GmbH, Hamburg, Deutschland) narkotisiert. Die Injektionsdosis betrug 10 ml/kg Körpergewicht, das Verhältnis von Ketamin : Xylazin : dH_2O in der Injektionslösung 1 : 2 : 7. Die Einwirkzeit verbrachten die Mäuse für einige Minuten in einem isolierten Käfig. Die erfolgreiche Anästhesie wurde mit dem Zwischenzehentest getestet (Underwood und

Anthony 2013). Anschließend erfolgte die Tötung mittels zervikaler Dislokation. Die Präparation begann mit der Dekapitation auf Eis. Die Haut und subkutanes Gewebe wurden von der Schädelkalotte entfernt und diese anschließend mit einer chirurgischen Schere entlang der Sagittalnaht sowie mit zusätzlichen Schnitten entlang des Schläfenbeins eröffnet. Mithilfe eines Spatels wurde das Gehirn unter Erhalt des Kleinhirns, soweit es möglich war, aus der Schädelgrube entnommen und die Hemisphären mit einem Skalpell geteilt. Die rechte Hemisphäre wurde zunächst innerhalb einer Einbettkassette in 4 %igem Formaldehyd (Roti-Histofix; Carl Roth, Karlsruhe, Deutschland) für mindestens 4 Tage bei 4 °C gelagert und anschließend in Paraffin eingebettet (2.6.2).

2.6.2 Einbetten von Mausgehirnen in Paraffin

Die rechten Hemisphären (Abschnitt 2.6.1) wurden anschließend in einen Gewebeinfiltrationsautomaten (TP 1020 Leica Biosystems, Nussloch, Deutschland) überführt. Die Dehydratation erfolgte hier nach einem festgelegten Ablauf: 5 Minuten Aufenthalt in 4%igem Histofix (Roti-Histofix; Carl Roth, Karlsruhe, Deutschland); 30 Minuten in Wasser; dann jeweils eine Stunde in einer aufsteigenden Alkoholreihe bestehend aus wässriger Lösung mit 50 %, 60 %, 70 %, 80 % und schließlich 90 % Ethanol (CVH, Hannover, Deutschland); anschließend zweimal für je eine Stunde in 100 % Ethanol sowie eine Stunde in Xylol (Roth) und zuletzt zweimal für je eine Stunde in flüssigem Paraffin (Roth). Das Einbetten in Paraffinblöcke erfolgte danach an einer beheizbaren Einbettstation (EG1140H, Leica).

2.6.3 Anfertigung von Gewebeschnitten

Für die Mikroskopie wurden die in Paraffin eingebetteten Hemisphären mit einem Mikrotom (HM 335E Thermo Fisher Scientific Inc., Schwerte, Deutschland) in 4 µm-dicke Sagittalschnitte geschnitten. Die Schnitte wurden vorsichtig von der Klinge des Mikrotoms gelöst und in ein Wasserbad (zweifachdestilliertes Wasser, Raumtemperatur) überführt. Von dort wurden sie entsprechend ihrer Reihenfolge auf Objektträger (Thermo Fisher Scientific, Braunschweig, Deutschland) aufgezogen, kurz in ein Wärmebad (zweifachdestilliertes Wasser, 52 °C) getaucht und für 10 Minuten auf dem Rand des Geräts (Medax Typ 25900, Nagel GmbH, Kiel) getrocknet. Die vollständige Trocknung erfolgte über Nacht in einem Wärmeschrank bei 37 °C.

2.6.4 DAB-Färbung

Zur Darstellung des Plaque-Load im Gehirn der Mäuse wurden die Hirnschnitte (2.6.3) mit dem pan-Aβ-Antikörper 24311 gefärbt, um die Verteilung der Plaques darzustellen. Hierfür wurden die Gewebeschnitte zunächst 2 x für 5 min mit Xylol (Carl Roth, Karlsruhe, Deutschland) entparaffiniert und dann mit Ethanol (CVH, Hannover, Deutschland) rehydriert: 10 Minuten in 100 % Ethanol (EtOH), 5 min in 95 % EtOH, 5 min in 70 %

EtOH, 1 min in doppelt destilliertem Wasser (ddH_2O). Danach erfolgte die Blockade der endogenen Peroxidasen mit 0,3 % H_2O_2 (Roth) in 0,01 M PBS (*phosphate-buffered saline*, PAN-Biotech, Aidenbach, Deutschland). Anschließend erfolgte nach 1 min in ddH_2O die Antigendemaskierung mit 10 mM Citratpuffer (pH: 6.0; Roth) in der Mikrowelle bei 800 W über 2 min und 80 W über 8 min. Nach einer Abkühlungszeit von 15 min und 1 min Waschung in ddH_2O wurden die Zellmembranen mit 0,1 % Triton X-100 (Roth) in 0,01 M PBS für 15 min permeabilisiert. Dann wurden die Hirnschnitte mit 0,01 M PBS gewaschen und auf dem Objektträger mit einem Fettstift (PAP PEN, Kisker Biotech, Steinfurt, Deutschland) eingekreist. Danach erfolgte die einstündige Inkubation mit 10 % FCS (*fetal cow serum*, Thermo Fisher Scientific, Waltham, MA, USA) in 0,01 M PBS und 4 % Milchpulver (Roth), um unspezifische Antigen-Antikörper-Bindungen zu blockieren. Schließlich wurde der Primärantikörper 2431-1 (AG Bayer, Verdünnung 1:500, anti-rabbit) in 0,01 M PBS + 10 % FCS gelöst und auf die Hirnschnitte aufgebracht. Die Inkubation fand bei Raumtemperatur über Nacht statt.

Am nächsten Tag wurden die Hirnschnitte erneut für 15 min in 0,01 M PBS + 0,1 % Triton und für 1 min lediglich in PBS gewaschen. Dann erfolgte die Inkubation bei 37 °C über eine Stunde mit dem Sekundärantikörper (Goat anti-rabbit biotinyliert, Jackson ImmunoResearch Laboratories, West Grove, USA, Verdünnung 1:200 in 0,01 M PBS + 10% FCS). Nach einer weiteren Waschung mit 0,01 M PBS über 3 x 5 Minuten, erfolgte die Inkubation für 1,5 Stunden bei 37 °C mit dem Avidin-Biotin-Komplex (ABC). Die Herstellung der ABC-Lösung (Vectastain Elite ABC Kit, Vector Labaratories, Burlingame, CA, USA) erfolgte 30 min vor ihrer Verwendung. Hierzu wurden Lösung A und B jeweils im Verhältnis 1:100 in 0,01 M PBS + 10 % FCS gelöst und bei 4 °C gelagert. Nach der ABC-Inkubation erfolgte eine erneute Waschung für 3 x 5 min in 0,01 M PBS.

Zur eigentlichen Färbung wurde ein DAB Peroxidase(HRP)-Substrat Kit (Carl Roth, Karlsruhe, Deutschland) entsprechend der Herstellerangaben verwendet. Während der Inkubation mit DAB wurden die Schnitte unter dem Lichtmikroskop beobachtet, um ein ideales Verhältnis von starker Färbung der Aβ-Plaques und möglichst geringer unspezifischer Hintergrundfärbung zu erreichen; die Inkubationszeit hierfür lag bei 55 Sekunden. Anschließend erfolgte wieder eine Waschung für 3 x 5 min in 0,01 M PBS. Für die folgende Dehydrierung wurden die Schnitte in eine aufsteigende Alkoholreihe gegeben: 1 min 70 % EtOH, 5 min 95 % EtOH, 10 min 100% EtOH und dann 2 x 5 min in Xylol. Abschließend wurden die Schnitte mit dem Roti-Histokitt (Carl Roth, Karlsruhe, Deutschland) unter einem Deckglässchen (Menzel-Gläser 24 x 60 mm, Thermo Fisher Scientific, Waltham, MA, USA) vorsichtig eingebettet.

2.6.5 Fluoreszenzfärbung Paraffin-eingebetteter Präparate

Zur *post mortem* Quantifizierung des Plaque-Loads wurden die Hirnschnitte (2.6.3) mit dem Fluoreszenzfarbstoff Thioflavin-S gefärbt, um Aβ-Fibrillen sichtbar zu machen (Christensen et al. 2009). Thioflavin-S eignet sich vor allem zur Färbung aggregierter Aβ-Fibrillen - während lösliche Aβ-Oligomere nicht gebunden werden – und eignet sich daher besonders zur Färbung der Plaques (Kayed et al. 2003). Pro Maus wurden drei Sagittalschnitte mit jeweils 20 µm Abstand gefärbt. Die Entparaffinierung und Rehydratation erfolgte mit Xylol und EtOH entsprechend dem Vorgehen in der DAB-Färbung (2.6.5). Danach wurden die Schnitte zweimal für je 1 min in dH_2O gewaschen. Die weiteren Schritte erfolgten zur Wahrung der Fluoreszenz unter Lichtschutz. Zunächst erfolgte die Inkubation in 1 %iger Thioflavin-Lösung (Sigma Life Science, St Loius, MO, USA) in Wasser für 8 min. Es folgte ein weiterer Waschdurchgang für zweimal 1 min in dH2O, anschließend die zweite Inkubation in Thioflavin, diesmal für 4 min. Die abschließende Waschung erfolgte zweimal in 80 % EtOH und dreimal in dH2O für je 1 min. Für das Eindecken wurde das Roti®Mount FluorCare DAPI (Carl Roth, Karlsruhe, Deutschland) genutzt. Zur Lagerung wurden die Objektträger mit Alufolie umhüllt.

2.6.6 Mikroskopie und Quantifizierung

Zur Auswertung des Plaque-Loads wurden von jedem Hirnschnitt drei Bilder des Kortex (also 9 Bilder pro Tier) mit dem Fluoreszenzmikroskop Nikon Intensilight c-hgfi (Nikon, Tokio, Japan) angefertigt. Hierzu wurden der Hippocampus lokalisiert und drei Bilder des Kortex oberhalb der CA1-Region, bzw. rostral und kaudal von diesem, in 20-facher Vergrößerung aufgenommen (Abbildung 9). Die Mikroskopeinstellungen und Lichtintensität waren für alle Aufnahmen konstant.

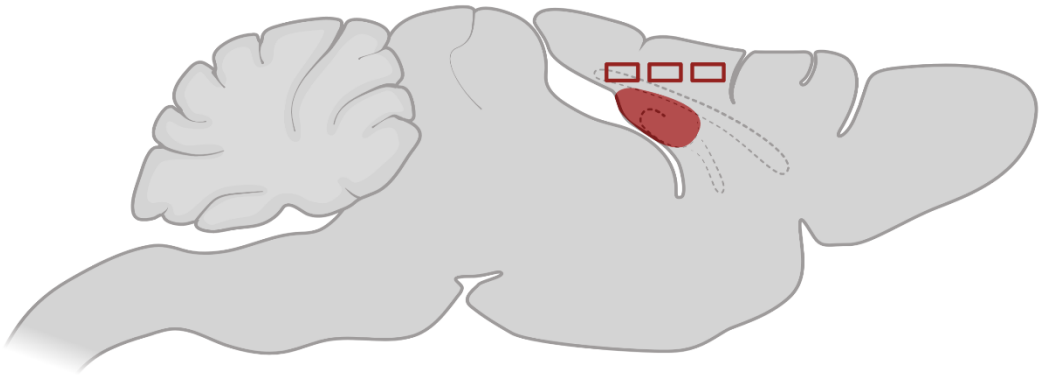

Abbildung 9: Schematischer Sagittalschnitt des Mausgehirns. Der Hippocampus ist als Orientierungsstruktur rot gefärbt. Die zur Auswertung verwendeten Bilder wurden im Bereich der roten Kästchen aufgenommen.

Die quantitative Auswertung der Bilder erfolgte mit der ImageJ Software (ImageJ.51.f, National Institute of Health, USA) durch ein Makro. Dieses wandelte alle Bilder zur Kontrastverstärkung in ein schwarz/weiß 8bit-Format um und markierte mithilfe eines händisch festgelegten Schwellenwerts (*threshold*) die stärker fluoreszierenden Aβ-Plaques. Anschließend wurde der Flächenanteil der somit markierten Plaques am gesamten Bildausschnitt gemessen. Diese Daten wurden mit dem online-verfügbaren O*utlier calculator* von GraphPad auf statistische Ausreißer hin überprüft. Zudem wurden einzelne Bilder aus der Auswertung entfernt, bei der die Software fälschlicherweise Artefakte, wie Faltungen des Hirnschnitts, als Aβ-Plaques markierte.

2.7 Statistische Auswertung

Die statistische Auswertung aller erhobener Daten erfolgte mit der Software Prism 5 Version 5.01 (GraphPad Software, San Diego, CA, USA). Der Vergleich zwischen den verschiedenen Gruppen erfolgte mittels ungepaarten t-tests sowie einfacher und zweifacher Varianzanalyse (ANOVA) mit anschließender Bonferroni-Korrektur, wie im entsprechenden Abschnitt angegeben. Die Angabe der Daten erfolgt durchgehend als Mittelwerte ± Standardfehler (*standard error oft he mean* (SEM)). Die verwendeten Signifikanzniveaus betragen $*p < 0{,}05$, $**p < 0{,}01$ und $***p < 0{,}001$. Die Anzahl der Tiere pro Gruppe (n) wird im jeweiligen Ergebnisteil angeführt.

2.8 Software

Zur Aufbereitung der Daten und zur Erstellung dieser Arbeit wurde die in Tabelle 4 aufgeführte Software verwendet. Sofern nicht anders angegeben, wurden die Abbildungen mit BioRender.com und GrapPad erstellt. Die gezeigten PET-Bilder wurden mit PMOD erzeugt. Für das Literaturverzeichnis wurde das Zitationsprogramm Citavi (Swiss Academic Software, Wädenswil, Schweiz) verwendet.

Tabelle 4: Zur Erstellung dieser Arbeit verwendete Software

Software	Hersteller
ANY-Maze	Stoelting Co, Wood Dale, IL, USA
BioRender.com	San Francisco, CA, USA
Citavi	Swiss Academic Software, Wädenswil, Schweiz
GraphPad Prism 5 Version 5.01	GraphPad Software Inc., La Jolla, CA, USA
ImageJ 1.51f	Wayne Rasband, National Institutes of Health, USA
Microsoft Office 365 ProPlus	Microsoft, Redmond, WA, USA
NIS-Elements AR	Nikon, Tokio, Japan
PMOD v3.9	PMOD Technologies, Zürich, Schweiz

3 Ergebnisse

3.1 Nachweis des Transgens bei 5XFAD-Mäusen

Eine entscheidende Voraussetzung für alle weiteren Ergebnisse war die sichere Unterscheidung der Versuchstiere in Wildtyp-Mäuse und solche der transgenen 5XFAD-Linie. Aufgrund der hemizygoten Vererbung der 5XFAD-Mutationen wurden alle in dieser Arbeit verwendeten 5XFAD-Tiere auf das Vorliegen des humanen APP mithilfe von PCR und Gelelektrophorese getestet (2.2). Abbildung 10 zeigt eine exemplarische Gelelektrophorese mit dem Nachweis der charakteristischen Banden im Bereich von 290 Basenpaaren.

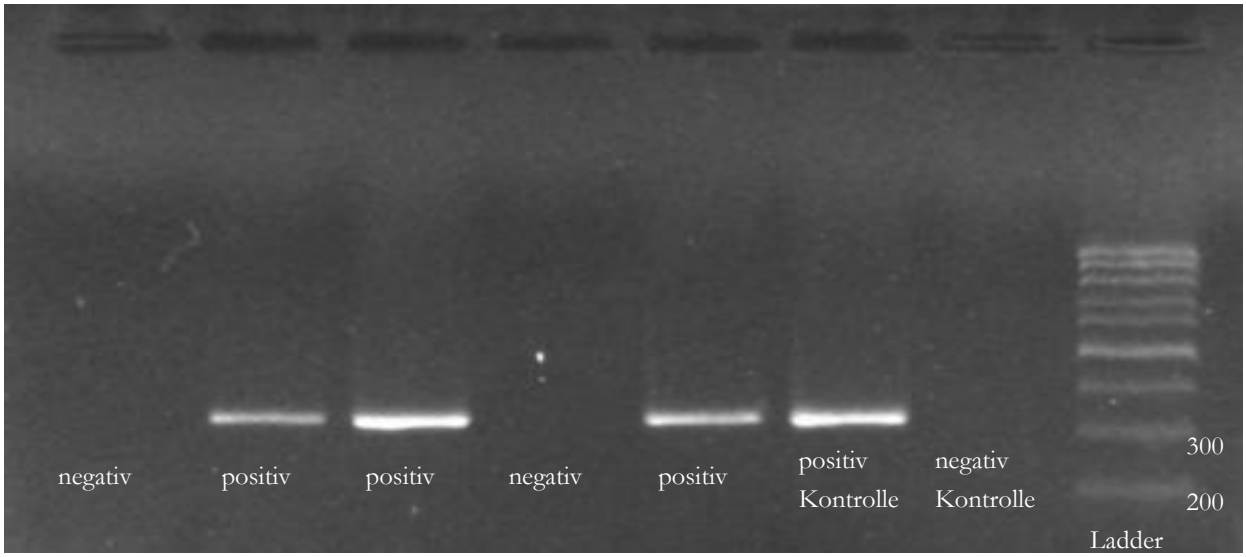

Abbildung 10: Exemplarische Gelelektrophorese Ganz rechts die DNA-Leiter (*Ladder*) zur Größenbestimmung der DNA-Proben in Basenpaaren (bp), daneben eine negativ- und positiv-Kontrolle. Die Proben von 5XFAD-Mäusen zeigten im Bereich von 290bp die nachzuweisende Bande.

3.2 PET im 5XFAD-Mausmodell

Das erste Ziel dieser Arbeit ist es zu zeigen, ob sich Unterschiede im Hirnstoffwechsel zwischen gesunden Wildtyp-Mäusen und dem 5XFAD-Modell mit manifester Alzheimer-Pathologie mithilfe von PET/MRT darstellen lassen. Hierfür wurden zwei Radiopharmaka verwendet, die Prozesse abbilden, die in der Pathologie der Erkrankung eine bedeutsame Rolle einnehmen und auch in der Diagnostik bei menschlichen Alzheimer-Patienten zum Einsatz kommen.

3.2.1 Reduzierter Tracer-Uptake in der ^{18}F-FDG-PET bei 5XFAD-Tieren

Zur Ermittlung des zerebralen Glukosemetabolismus wurde 7-monatigen 5XFAD-Mäusen sowie altersentsprechenden Wildtyp-Mäusen ^{18}F-FDG intravenös injiziert und die Aufnahme der radioaktiv-markierten Glukose im gesamten Gehirn sowie in einzelnen Hirnregionen gemessen. Der Blutzuckerspiegel lag zwischen 89 und 209 mg/dl (Mittelwert 143 mg/dl), ohne signifikanten Unterschied zwischen den Gruppen. Zunächst war in der PET-Aufnahme der ganzen Maus extrakranial eine physiologische Tracer-Verteilung mit erhöhter FDG-Anreicherung v.a. in Myokard, Harnblase und braunem Fettgewebe zu sehen, sowohl bei den 5XFAD- als auch den WT-Tieren (Abbildung 11).

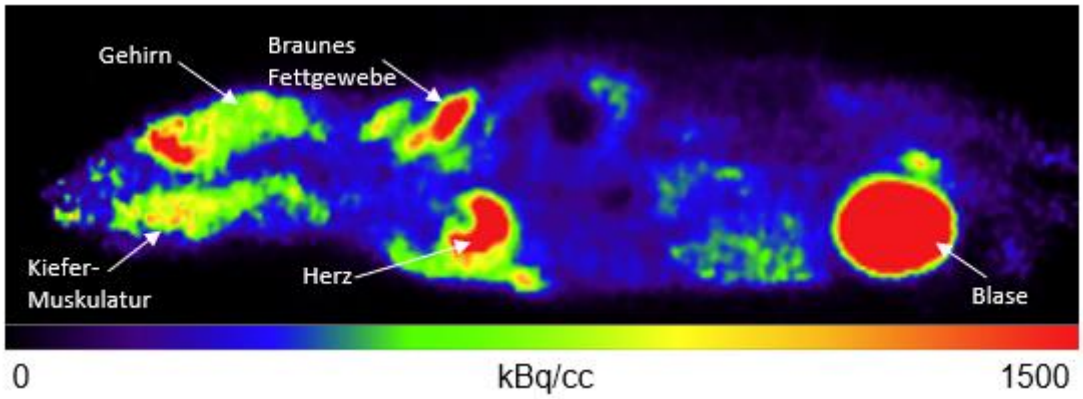

Abbildung 11: FDG-Verteilung im gesamten Körper bei einer beispielhaften Maus Neben der FDG-Aufnahme im Gehirn und der Kiefermuskulatur zeigte sich eine physiologische erhöhte FDG-Aufnahme insbesondere im Herz, der Harnblase und dem braunen Fettgewebe.

In der zerebralen PET (Abbildung 12) war eine FDG-Aufnahme in allen Hirnregionen einschließlich des Cerebellums messbar. In der Auswertung der PET zeigte sich eine signifikant verringerte Glukoseaufnahme in der VOI des gesamten Gehirns (Abbildung 13, A) der 7-Monate alten 5XFAD-Mäuse gegenüber den gleichaltrigen Wildtyp-Tieren (t-test: $p = 0{,}0020$). Zudem wurden einzelne Hirnregionen verglichen (Abbildung 13, C). Abgesehen von dem Bulbus Olfactorius (t-test: $p = 0{,}7881$) zeigten hier alle betrachteten Regionen einen signifikanten Unterschied in der FDG-Aufnahme zwischen 5XFAD- und WT-Tieren. Die Signifikanzwerte ergaben für die übrigen Hirnregionen im Einzelnen: Hippocampus: $p < 0{,}0001$, Kortex: $p = 0{,}0067$, Thalamus: $p = 0{,}0013$, Cerebellum: $p = 0{,}001$, Vorderhirn: $p = 0{,}0023$, Hypothalamus: $p < 0{,}0001$, Amygdala: $p = 0{,}0003$, Mittelhirn: $p < 0{,}0001$.

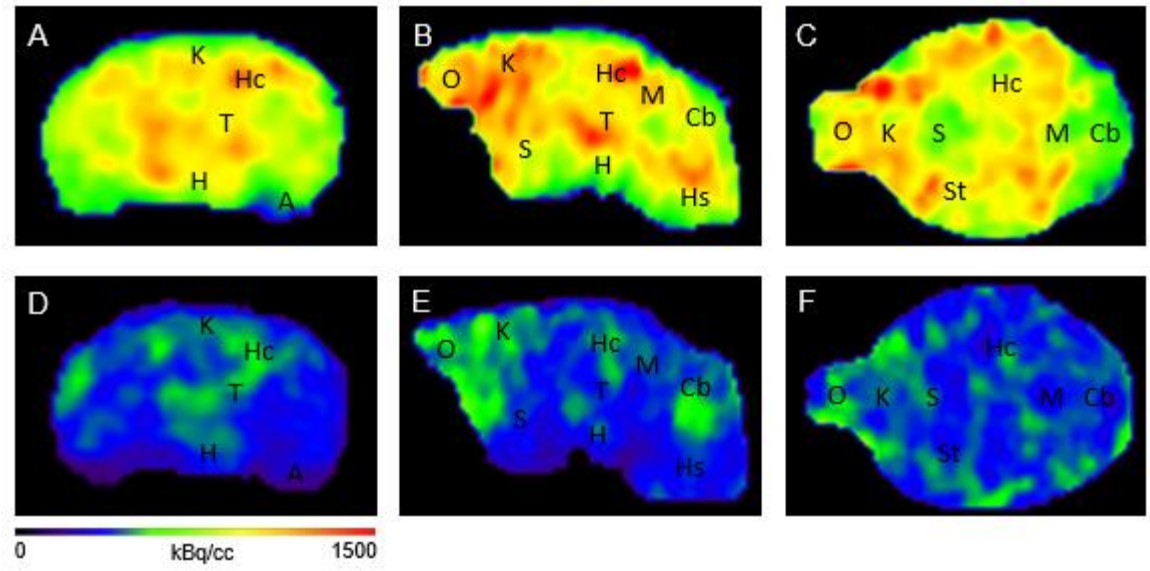

Abbildung 12: **Repräsentative ^{18}F-FDG-PET-Bilder einer Wildtyp- und einer 5XFAD-Maus im Alter von 7 Monaten** (A) Wildtyp-Maus in der Koronarebene, (B) der Sagittalebene und (C) Transversalebene. Entsprechende Bilder einer 5XFAD-Maus im selben Alter (D-F). Auch visuell ist bereits eine verringerte ^{18}F-FDG-Aufnahme im Gehirn der 5XFAD-Tiere zu erkennen. A = Amygdala, Cb = Cerebellum, H = Hypothalamus, Hc = Hippocampus, Hs = Hirnstamm, K = Kortex, M = Mittelhirn, O = Bulbus Olfactorius, S = Septum / basales Vorderhirn, St = Striatum, T = Thalamus.

Zudem wurde die ^{18}F-FDG-Aufnahme im Gehirn von 12-Monate alten Wildtyp- und 5XFAD-Tieren ermittelt (Abbildung 13, B und D). Auch hier zeigte sich im Gehirn insgesamt eine signifikant verringerte FDG-Aufnahme bei den 5XFAD-Tieren ($p = 0{,}0106$). Signifikant verschiedene SUV_{Glc} zeigten sich auch in Hippocampus ($p = 0{,}0025$), Thalamus ($p = 0{,}0036$), Cerebellum ($p = 0{,}0161$), Hypothalamus ($p = 0{,}0022$) und Mittelhirn ($p = 0{,}0008$). Keine signifikanten Unterschiede zwischen 12 Monate alten Wildtyp- und 5XFAD-Tieren zeigten sich im Kortex ($p = 0{,}1585$), Vorderhirn ($p = 0{,}2124$), Amygdala ($p = 0{,}2601$) und Bulbus Olfactorius ($p = 0{,}3604$). Zwischen 7-Monate und 12-Monate alten 5XFAD-Tieren zeigten sich keine signifikanten Unterschiede.

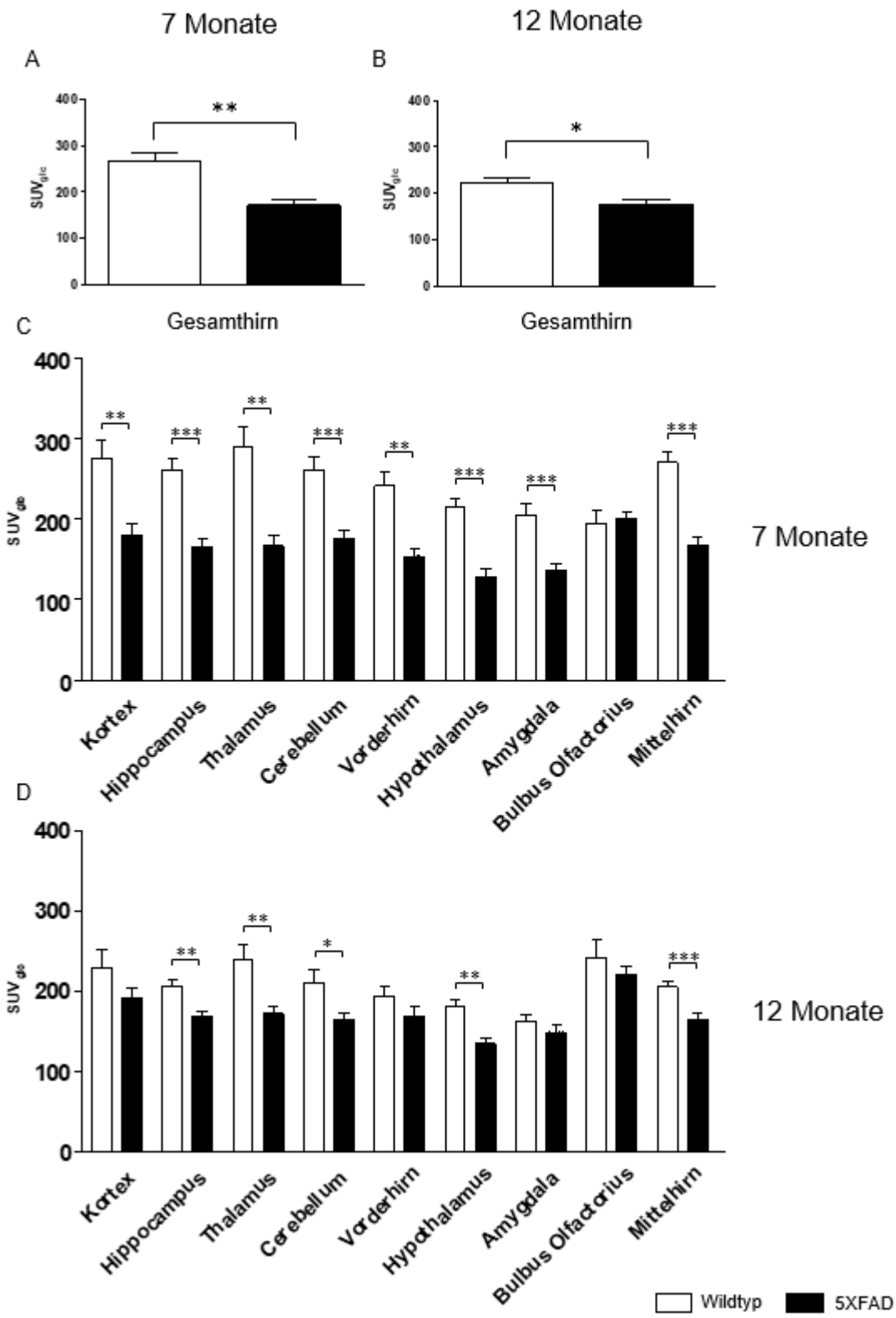

Abbildung 13: ^{18}F-FDG-Aufnahme bei 7-Monate und 12-Monate alten 5XFAD- und Wildtyp-Mäusen (A) Die SUVGlc im Gehirn insgesamt ist bei 7-Monate alten 5XFAD-Mäusen im Vergleich zu den gleichaltrigen Wildtyp-Mäusen signifikant verringert. (B) Ebenso bei den 12-Monate alten 5XFAD-Mäusen. (C) In den einzelnen Hirnregionen, abgesehen vom Bulbus Olfactorius, zeigten sich signifikant verringerte SUVGlc bei den 7-Monate alten 5XFAD-Tieren gegenüber den altersentsprechenden Wildtyp-Tieren. (D) Bei den 12-Monate alten Tieren waren weniger Hirnregionen signifikant verschieden. n = 4 – 8, ungepaarter t-test: *p < 0,05, **p < 0,01, ***p < 0,001. Daten dargestellt als Mittelwert ± SEM.

3.2.2 Geschlechtsspezifische Unterschiede in der ^{18}F-FDG-PET bei 5XFAD-Tieren

Zur Ermittlung geschlechtsspezifischer Unterschiede wurde auch die ^{18}F-FDG-Aufnahme innerhalb der 7-Monate alten 5XFAD-Gruppe zwischen Männchen und Weibchen verglichen (Abbildung 14). Hier zeigten sich signifikant verringerte SUV_{Glc} bei den weiblichen Tieren in Hippocampus: p = 0,0136, Cerebellum: p = 0,0290 und Mittelhirn: p = 0,0184 gegenüber ihren männlichen Artgenossen. In den übrigen Regionen sowie in der VOI des gesamten Gehirns fanden sich keine signifikanten Unterschiede.

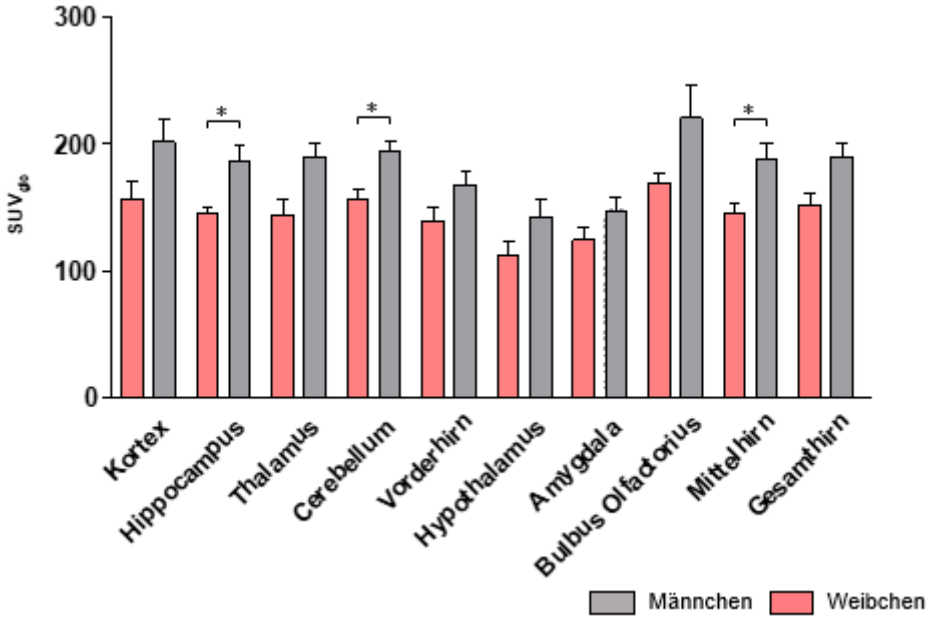

Abbildung 14: Geschlechtsspezifische ^{18}F-FDG-Aufnahme bei 7-Monate alten 5XFAD-Mäusen Es zeigten sich in allen Regionen im Mittelwert verringerte SUV_{Glc} bei den weiblichen Tieren. Signifikant waren die Unterschiede in Hippocampus, Cerebellum und Mittelhirn. n = 3 pro Geschlecht, ungepaarter t-test: *p < 0,05. Daten dargestellt als Mittelwert ± SEM.

3.2.3 Erhöhter Tracer-Uptake in der ^{18}F-FBB-PET bei 5XFAD-Tieren

Zur *in vivo* Darstellung der Amyloid-Ablagerungen wurde die Amyloid-PET mit dem Tracer ^{18}F-Florbetaben durchgeführt. Neben der FBB-Aufnahme im Gehirn zeigte sich bei allen Tieren eine physiologische unspezifische Tracer-Aufnahme extrakranial, insbesondere im Darm und der Harnblase (Abbildung 15).

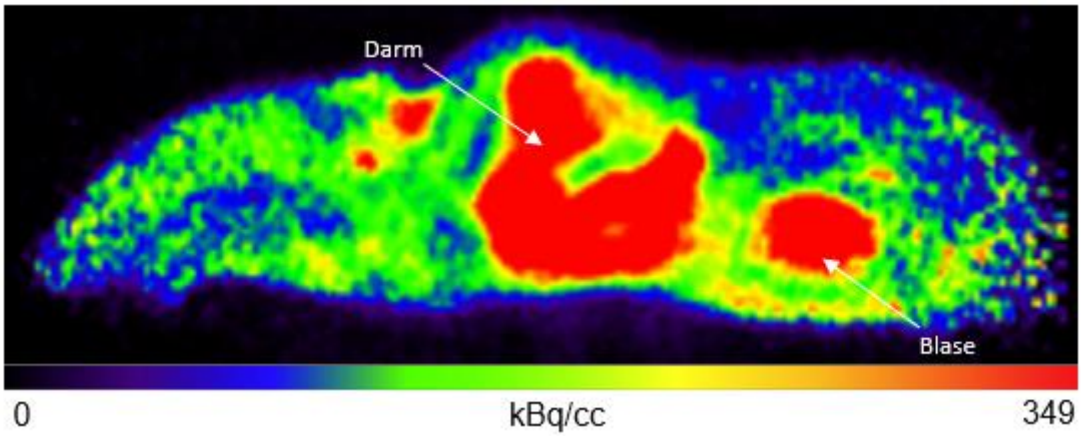

Abbildung 15: FBB-Verteilung im gesamten Körper bei einer beispielhaften Maus Neben der FBB-Aufnahme im Gehirn zeigte sich eine physiologische erhöhte FBB-Aufnahme insbesondere im Darm und in der Harnblase.

In der Quantifizierung der FBB-Aufnahme im Gehirn (Abbildung 16) zeigte sich in der VOI des gesamten Gehirns der 5XFAD-Mäuse (Abbildung 17, A) eine signifikante Erhöhung der SUV_r gegenüber den Wildtyp-Mäusen (t-test: $p < 0{,}0001$).Auch in den einzelnen Hirnregionen zeigte sich (Abbildung 17, C), abgesehen vom Bulbus Olfactorius ($p = 0{,}0935$), eine signifikant erhöhte FBB-Aufnahme: Kortex: $p < 0{,}0001$, Hippocampus: $p < 0{,}0001$, Thalamus: $p < 0{,}0001$, Vorderhirn: $p = 0{,}0002$, Hypothalamus: $p = 0{,}0019$, Amygdala: $p < 0{,}0001$, Mittelhirn: $p < 0{,}0001$.

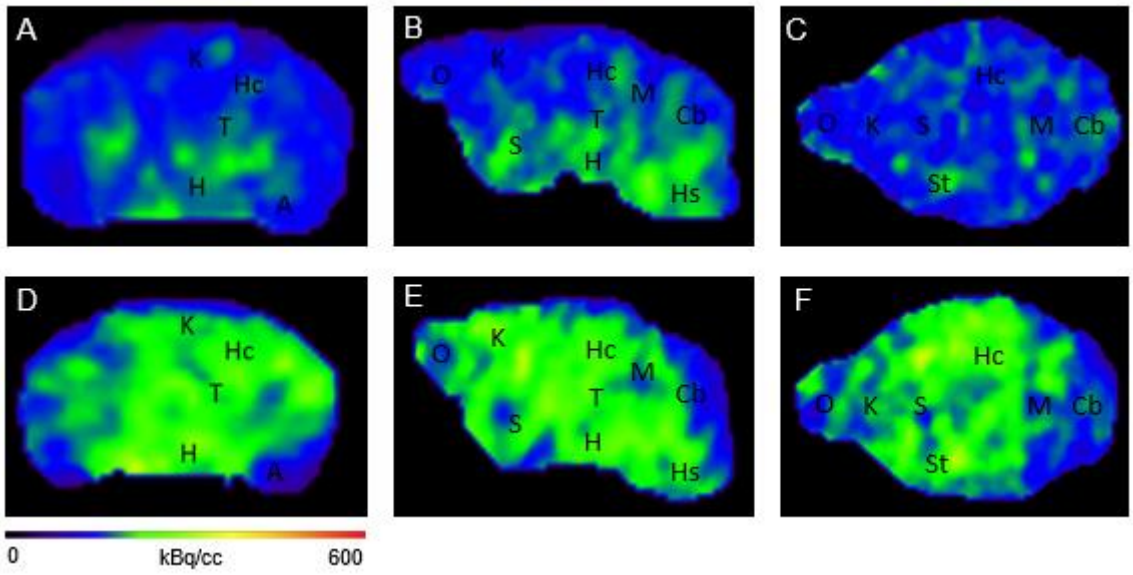

Abbildung 16: **Repräsentative ^{18}F-FBB-PET-Bilder einer Wildtyp- und einer 5XFAD-Maus im Alter von 7 Monaten** (A) Wildtyp-Maus in der Koronarebene, (B) der Sagittalebene und (C) Transversalebene. Entsprechende Bilder einer 5XFAD-Maus im selben Alter (D-F). Auch visuell ist bereits eine erhöhte ^{18}F-FBB-Aufnahme im Gehirn der 5XFAD-Tiere zu erkennen. A = Amygdala, Cb = Cerebellum, H = Hypothalamus, Hc = Hippocampus, Hs = Hirnstamm, K = Kortex, M = Mittelhirn, O = Bulbus Olfactorius, S = Septum / basales Vorderhirn, St = Striatum, T = Thalamus.

Zudem wurde die ^{18}F-FBB-Aufnahme im Gehirn von 12-Monate alten Wildtyp- und 5XFAD-Tieren verglichen. Auch hier zeigte sich im Gehirn insgesamt (Abbildung 17, B) eine signifikant erhöhte FBB-Aufnahme bei den 5XFAD-Tieren ($p = 0{,}0048$). In den einzeln untersuchten Hirnregionen (Abbildung 17, D) zeigten sich signifikant erhöhte SUV_r bei den 5XFAD-Tieren im Kortex ($p = 0{,}0151$), Hippocampus ($p < 0{,}0001$), Thalamus ($p = 0{,}0013$), Amygdala ($p = 0{,}0007$), und Mittelhirn ($p < 0{,}0001$). Keine signifikanten Änderungen ergaben sich im Vorderhirn ($p = 0{,}0640$), Hypothalamus ($p = 0{,}2904$) und Bulbus Olfactorius ($p = 0{,}7208$).

Zwischen 7-Monate und 12-Monate alten 5XFAD-Mäusen zeigten sich keine signifikanten Unterschiede.

Im Vergleich der Geschlechter (Abbildung 18) ergaben sich bezüglich der FBB-Aufnahme keine signifikanten Differenzen zwischen weiblichen und männlichen 5XFAD-Mäusen im Alter von 7 Monaten. Die Signifikanzwerte ergaben im Einzelnen (ungepaarter t-test): Gesamthirn: $p = 0{,}7210$, Kortex: $p = 0{,}4366$, Hippocampus: $p = 0{,}2149$, Thalamus: $p = 0{,}9206$, Vorderhirn: $p = 0{,}9001$, Amygdala: $p = 0{,}0525$, Mittelhirn: $p = 0{,}4082$.

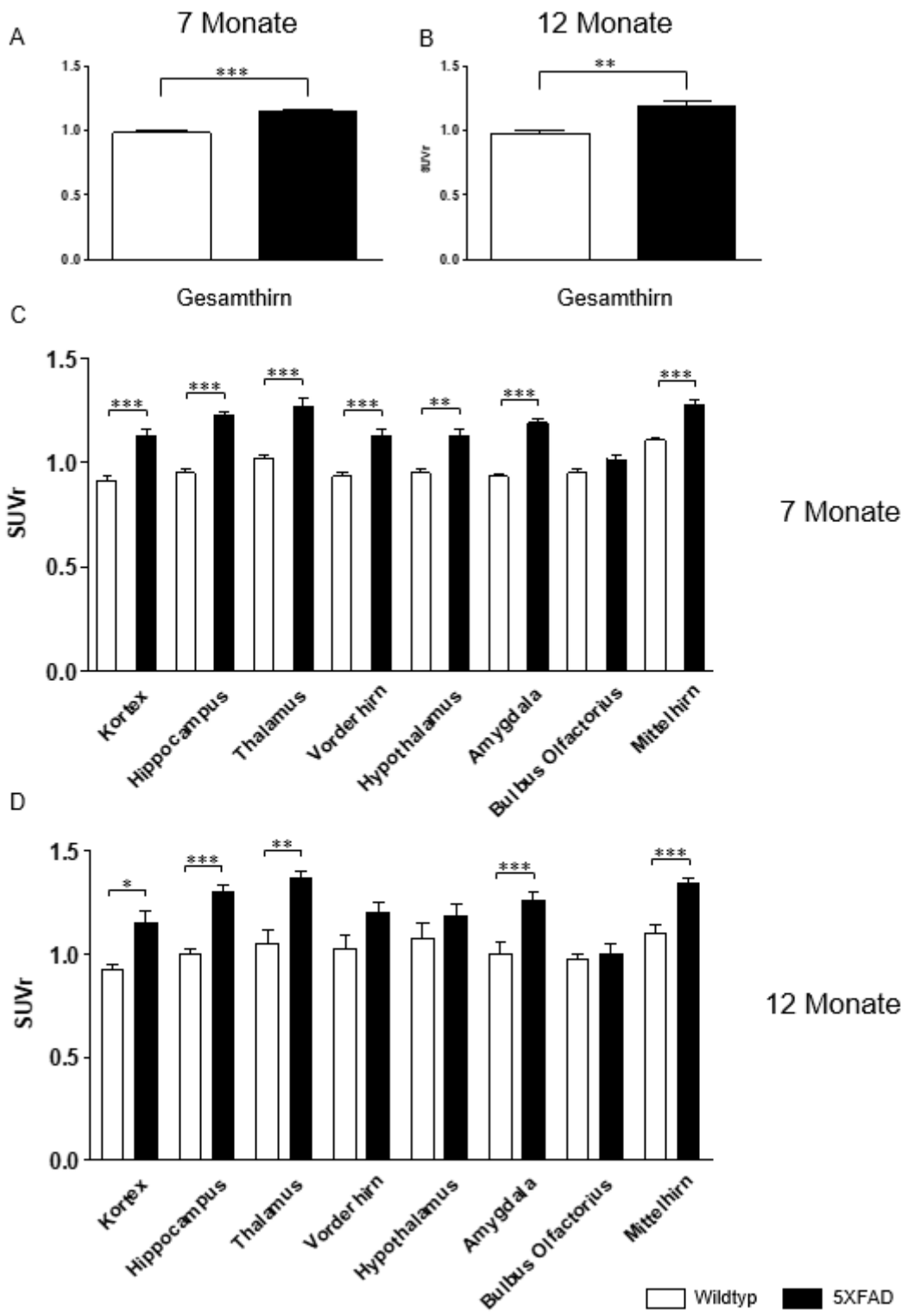

Abbildung 17: ^{18}F-FBB-Aufnahme bei 7-Monate und 12 Monate alten 5XFAD- und Wildtyp-Mäusen (A) Die SUV_r im Gehirn insgesamt ist bei 7-Monate alten 5XFAD-Mäusen im Vergleich zu den gleichaltrigen Wildtyp-Mäusen signifikant erhöht. (B) Ebenso bei den 12-Monate alten Tieren. (C) Auch in den einzelnen Hirnregionen, abgesehen vom Bulbus Olfactorius, zeigten sich signifikant erhöhte SUV_r bei den 5XFAD-Tieren. (D) Bei den 12-Monate alten Tieren waren weniger Hirnregionen signifikant verschieden. n = 4 – 7, ungepaarter t-test: *p < 0,05, **p < 0,01, ***p < 0,001. Daten dargestellt als Mittelwert ± SEM.

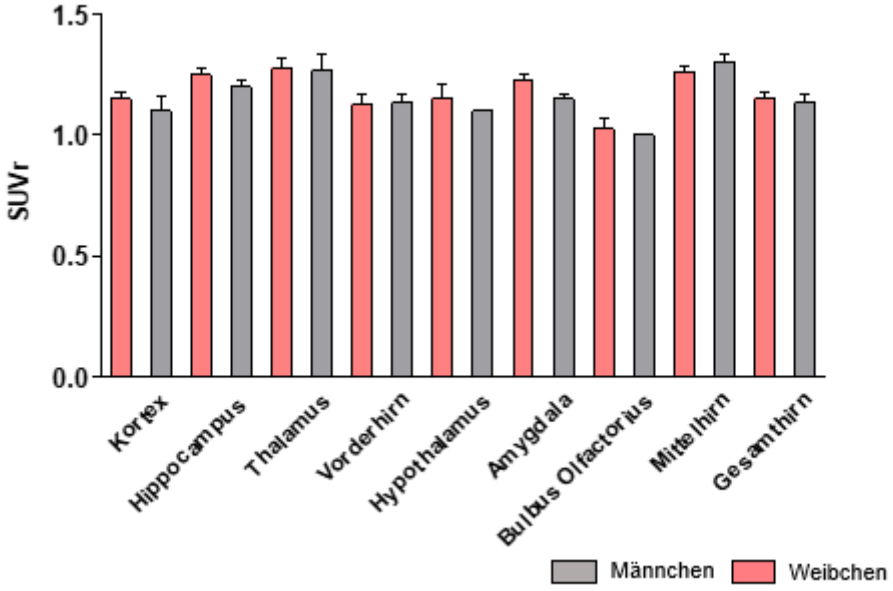

Abbildung 18: Geschlechtsspezifische ^{18}F-FBB-Aufnahme bei 7-Monate alten 5XFAD-Mäusen Es konnten keine signifikanten Unterschiede in der FBB-Aufnahme zwischen weiblichen und männlichen 5XFAD-Mäusen im Alter von 7 Monaten festgestellt werden. n = 3 pro Geschlecht. Daten dargestellt als Mittelwert ± SEM.

3.3 Veränderungen in der PET bei 5XFAD-Mäusen nach CBD-Behandlung

Zum *in vivo* Nachweis von Veränderungen im Gehirn von 5XFAD-Mäusen in Folge einer CBD-Therapie wurden 7-Monate alte Männchen im Anschluss an die 6-wöchige CBD-Therapie mit der ^{18}F-FDG- und ^{18}F-FBB-PET untersucht.

3.3.1 ^{18}F-FDG-PET bei 5XFAD-Mäusen nach CBD-Behandlung

In der FDG-PET (Abbildung 19) zeigte sich im Gesamthirn (Abbildung 20, A) eine signifikant verringerte Tracer-Aufnahme der CBD-behandelten 5XFAD-Tiere im Vergleich mit den alters- und geschlechtsentsprechenden unbehandelten 5XFAD-Tieren (t-test: $p = 0{,}0404$). Auch in den einzelnen betrachteten Regionen zeigten sich signifikante Unterschiede durch die CBD-Behandlung zwischen behandelten und unbehandelten 5XFAD-Tieren (Abbildung 20, B) im Hippocampus: $p = 0{,}0105$, Thalamus: $p = 0{,}0353$; Cerebellum: $p = 0{,}0417$ und Mittelhirn: $p = 0{,}0366$. Keine Unterschiede ergaben sich für Kortex: $p = 0{,}0736$, Vorderhirn: $p = 0{,}0629$, Hypothalamus: $p = 0{,}2403$, Amygdala: $p = 0{,}0639$ und Bulbus Olfactorius: $p = 0{,}0886$,

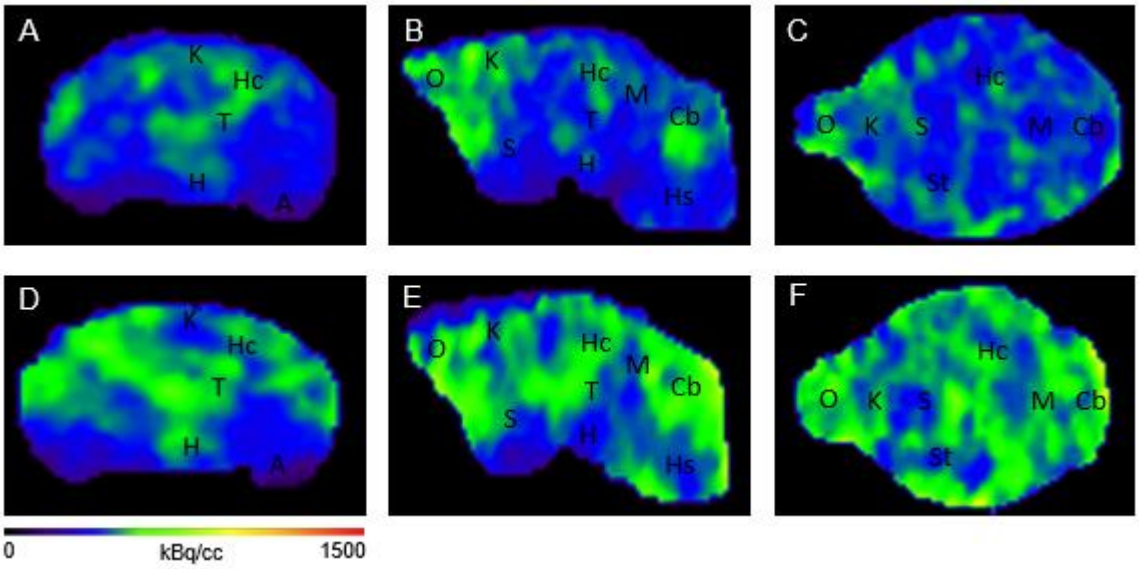

Abbildung 19: Repräsentative ^{18}F-FDG-PET-Bilder einer unbehandelten und einer CBD-behandelten 5XFAD-Maus im Alter von 7 Monaten (A) Unbehandelte 5XFAD-Maus in der Koronarebene, (B) der Sagittalebene und (C) Transversalebene. Entsprechende Bilder einer CBD-behandelten 5XFAD-Maus im selben Alter (D-F). A = Amygdala, Cb = Cerebellum, H = Hypothalamus, Hc = Hippocampus, Hs = Hirnstamm, K = Kortex, M = Mittelhirn, O = Bulbus Olfactorius, S = Septum / basales Vorderhirn, St = Striatum, T = Thalamus.

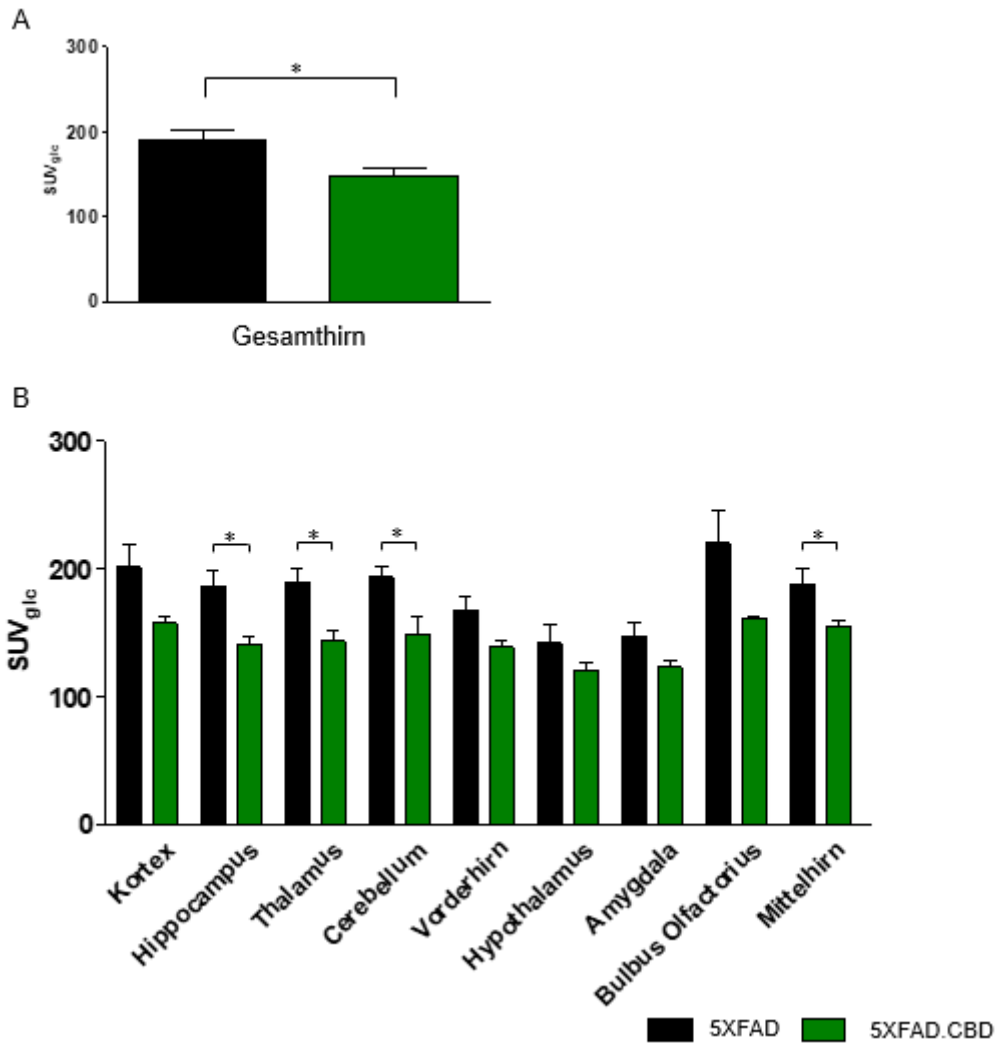

Abbildung 20: ^{18}F-FDG-Aufnahme bei 7-Monate alten 5XFAD- und CBD-behandelten 5XFAD-Mäusen (A) Die SUV_{Glc} im Gehirn insgesamt ist in Folge der CBD-Behandlung signifikant verringert. (B) Auch in einzelnen Hirnregionen zeigten sich signifikant veränderte SUV_{Glc} bei den behandelten 5XFAD-Tieren. n = 3. Ungepaarter t-test: *$p < 0,05$. Daten dargestellt als Mittelwert ± SEM.

3.3.2 ^{18}F-FBB-PET bei 5XFAD-Mäusen nach CBD-Behandlung

In der Amyloid-PET (Abbildung 21) zeigte sich in der VOI des gesamten Gehirns kein signifikant veränderter Tracer-Uptake (Abbildung 22, A) bei den CBD-behandelten 5XFAD-Tieren gegenüber den unbehandelten 5XFAD-Tieren (t-test: p= 0,1174). In den einzeln betrachteten Hirnregionen (Abbildung 22, B) ergab sich ein signifikant verringerter Tracer-Uptake bei den CBD-behandelten Tieren im Hippocampus: p = 0,0011 und Mittelhirn: p = 0,0175. Keine signifikanten Unterschiede zeigten sich in Kortex: p = 0,2428, Thalamus: p = 0,0735, Amygdala: p = 0,0941, Vorderhirn: p = 0,1174, Bulbus Olfactorius: p = 0,7538 und Hypothalamus: p = 0,6734.

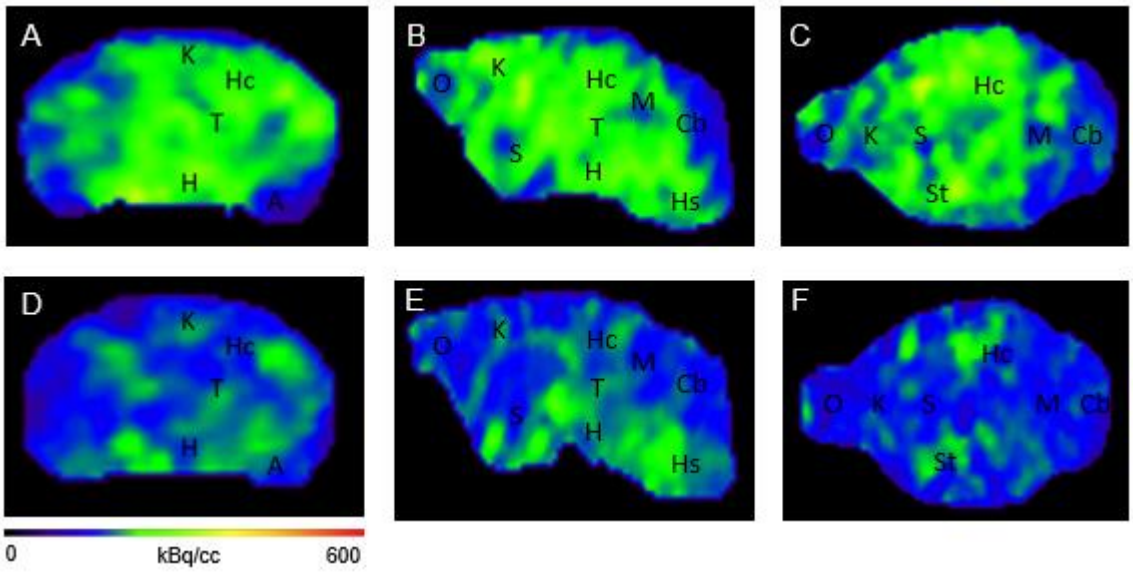

Abbildung 21: **Repräsentative ^{18}F-FBB-PET-Bilder einer unbehandelten und einer CBD-behandelten 5XFAD-Maus im Alter von 7 Monaten** (A) Unbehandelte 5XFAD-Maus in der Koronarebene, (B) der Sagittalebene und (C) Transversalebene. Entsprechende Bilder einer CBD-behandelten 5XFAD-Maus im selben Alter (D-F). Auch visuell ist bereits eine verringerte ^{18}F-FBB-Aufnahme im Gehirn der CBD-behandelten 5XFAD-Tiere zu erkennen. A = Amygdala, Cb = Cerebellum, H = Hypothalamus, Hc = Hippocampus, Hs = Hirnstamm, K = Kortex, M = Mittelhirn, O = Bulbus Olfactorius, S = Septum / basales Vorderhirn, St = Striatum, T = Thalamus.

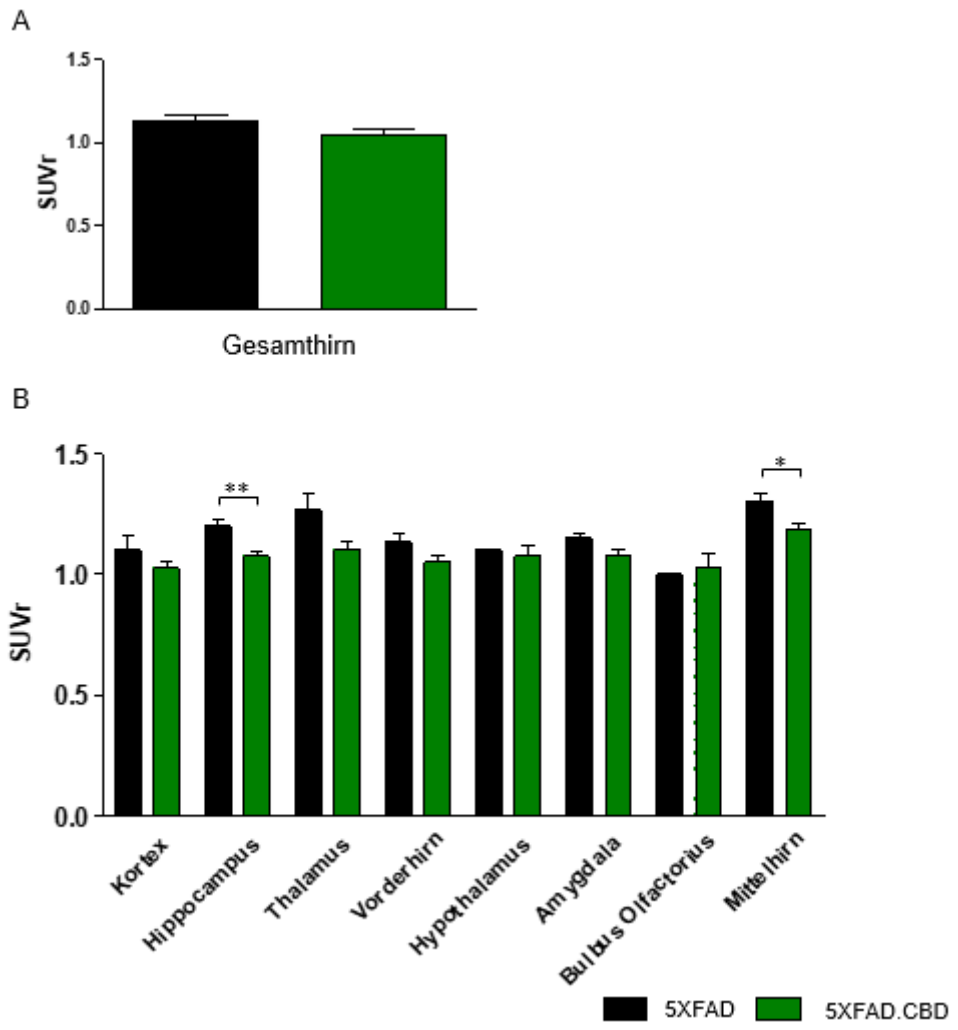

Abbildung 22: ^{18}F-FBB-Aufnahme bei 7-Monate alten unbehandelten und CBD-behandelten 5XFAD-Mäusen (A) Die SUVr im Gehirn insgesamt ist bei CBD-behandelten 5XFAD-Mäusen im Vergleich zu den unbehandelten Tieren signifikant verringert. (B) Auch in einzelnen Hirnregionen zeigten sich signifikant verringerte SUVr bei den behandelten 5XFAD-Tieren. n = 3-4. Ungepaarter t-test: *p < 0,05, **p < 0,01, ***p < 0,001. Daten dargestellt als Mittelwert ± SEM.

3.4 Ergebnisse der Fluoreszenzfärbung nach CBD-Therapie

Zum Vergleich mit der Amyloid-PET (3.3.2) erfolgten etablierte histochemische *post mortem* Färbungen. Eine Übersicht über die Plaque-Verteilung im Gehirn insgesamt wurde mit dem pan-Aβ-Antikörper 2431-1 erstellt (Abbildung 23, A). Die Abwesenheit von Aβ-Plaques im Cerebellum bestätigt auch die Verwendung dieser Region zur Normalisierung der PET-Daten (s. 2.4.3). Die Quantifizierung des Plaque-Load im Kortex mit der Fluoreszenzfärbung mit Thioflavin-S (Abbildung 23, B und C) ergab hier einen signifikant verringerten Plaque-

Load der CBD-behandelten 5XFAD-Tiere gegenüber den unbehandelten 5XFAD-Tieren (Abbildung 24, t-test: $p < 0.001$).

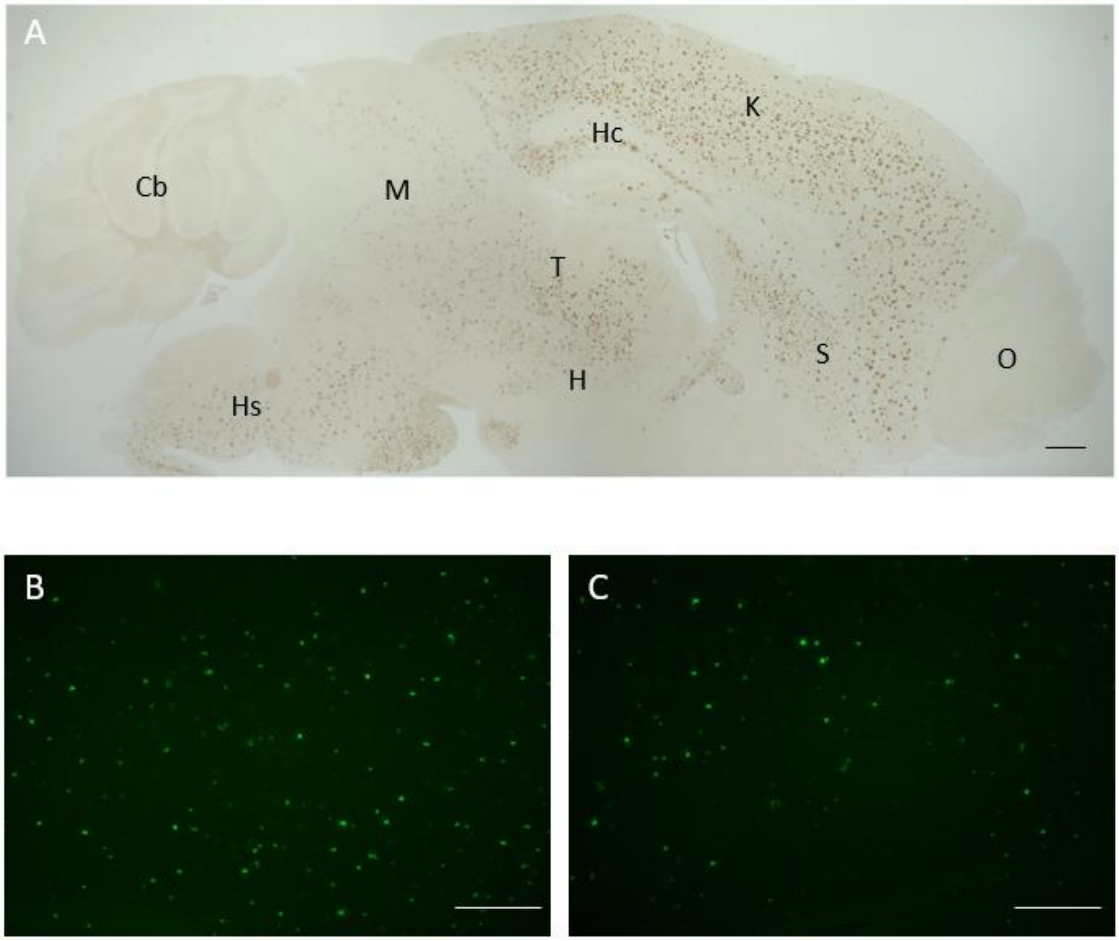

Abbildung 23: Histochemische Färbungen mit 2431-1 und Thioflavin-S (A) In der DAB-Färbung mit einem pan-Aβ-Antikörper zeigten sich im gesamten Gehirn einer 7-Monate alten unbehandelten 5XFAD-Maus Amyloid-Plaques – mit Ausnahme des Bulbus Olfactorius und Cerebellums. (B) Fluoreszenzfärbung mit Thioflavin-S des Kortex eines unbehandelten 7-Monate alten 5XFAD-Weibchens. (C) Aufnahme des Kortex einer alters- und geschlechtsentsprechenden CBD-behandelten 5XFAD-Maus. A = Amygdala, Cb = Cerebellum, H = Hypothalamus, Hc = Hippocampus, Hs = Hirnstamm, K = Kortex, M = Mittelhirn, O = Bulbus Olfactorius, S = Septum / basales Vorderhirn, T = Thalamus. Maßstab (A) = 500 µm, (B) = 100 µm.

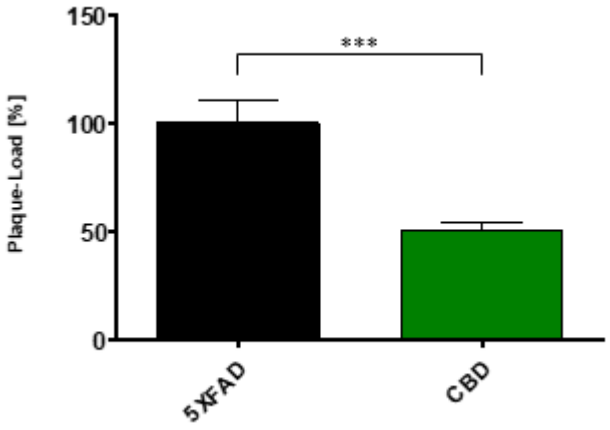

Abbildung 24: Quantifizierung der Fluoreszenzfärbung mit Thioflavin-S: Hier zeigte sich ein signifikant verringerter Plaque-Load der CBD-behandelten 5XFAD-Tiere gegenüber den unbehandelten 5XFAD-Tieren. Ungepaarter t-test: ***$p < 0{,}001$, n = 5-9. Daten dargestellt als Mittelwert ± SEM.

3.5 Ergebnisse der Verhaltensversuche unter CBD-Therapie

Um den Effekt der CBD-Behandlung auf die kognitive Leistungsfähigkeit der 5XFAD-Mäuse zu ermitteln, wurden ihre Leistungen in zwei etablierten Verhaltenstests mit der von Vehikel-behandelten 5XFAD-Mäusen verglichen.

3.5.1 Auswirkungen von CBD auf die Gedächtnisleistung im Novel Object Recognition-Test

Der Novel Object Recognition-Test dient primär der Untersuchung der Gedächtnisleistung - in Bezug auf das Wiedererkennen bekannter Objekte (*recognition memory*) - der Tiere und wurde an drei aufeinanderfolgenden Tagen durchgeführt. Dabei diente der erste Tag, an dem auch das Angst- und Explorationsverhalten betrachtet wird, der Gewöhnung des Tieres an die Versuchsumgebung. Hier ergab sich ein signifikanter Unterschied in der zurückgelegten Distanz (Abbildung 25, A) zwischen unbehandelten und CBD-behandelten 5XFAD-Tieren (t-test: $p = 0{,}0164$). Mit Blick auf die im Zentrum verbrachte Zeit (Abbildung 25, B) zeigte sich ebenfalls ein signifikanter Unterschied zwischen den beiden Gruppen (t-test: $p = 0{,}0113$). Die erhöhte Laufstrecke der CBD-behandelten Tiere lässt auf ein erhöhtes Explorationsverhalten schließen, während die geringere Zeit im Zentrum für ein intaktes Risikoverhalten gegenüber den unbehandelten 5XFAD-Mäusen spricht.

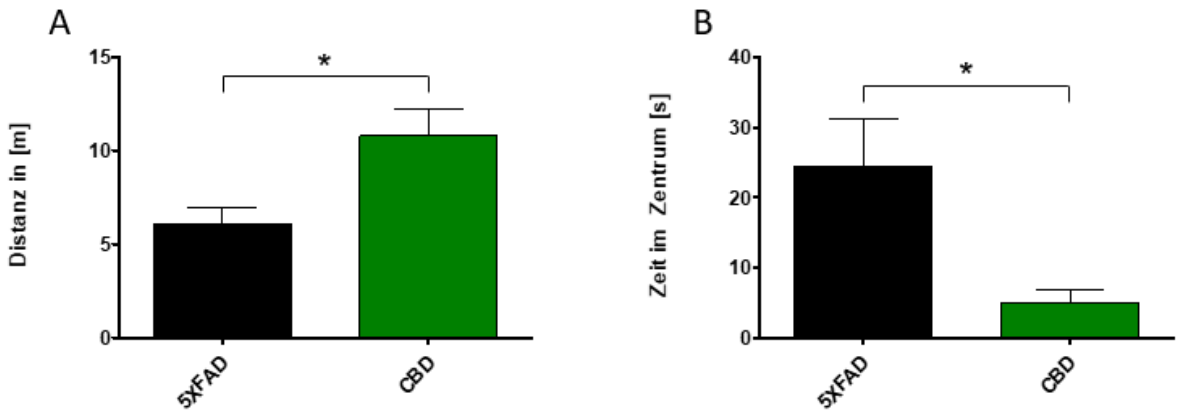

Abbildung 25: **Das Bewegungsverhalten unbehandelter und CBD-behandelter 5XFAD-Mäuse am ersten Tag des NOR-Tests** (A) Zeigt die durchschnittlich zurückgelegte Distanz der Mäuse am ersten Tag des Versuchs. Hier zeigte sich eine signifikant erhöhte zurückgelegte Distanz der CBD-behandelten Tiere. (B) Die CBD-behandelten Tiere verbrachten signifikant weniger Zeit im Zentrum der Box als die unbehandelten 5XFAD-Tiere. Ungepaarter t-test: *$p < 0,05$. 5XFAD = unbehandelte 5XFAD-Tiere, CBD = CBD-behandelte 5XFAD-Tiere. n = 8-9. Daten dargestellt als Mittelwert ± SEM.

Am zweiten Tag wurden die Mäuse dann mit zwei identischen Objekten konfrontiert; dabei zeigten weder die unbehandelten noch die CBD-behandelten 5XFAD-Mäuse eine signifikante Präferenz für eines der beiden Objekte (t-test: 5XFAD-Tiere: $p = 0,2245$, CBD-behandelte Tiere: $p = 0,2145$). Im Gedächtnis-Test am dritten Tag wurde dann ermittelt, ob sich die Maus an das bereits bekannte Objekt vom zweiten Tag erinnert bzw. mehr Zeit mit der Erkundung des neuen Objekts verbringt. Hier zeigten die CBD-behandelten Mäuse (Abbildung 26, A) eine signifikante Präferenz für die Erkundung des neuen Objekts (t-test: $p = 0,0106$). Die unbehandelten 5XFAD-Mäuse zeigten hingegen keine Präferenz für eines der Objekte ($p = 0,5779$). Gleichzeitig zeigten die CBD-behandelten Tiere eine signifikant erhöhte Bewegungsaktivität gegenüber den unbehandelten 5XFAD-Mäusen an Tag 3 ($p = 0,0116$), also auch insgesamt ein deutlich erhöhtes Explorationsverhalten.

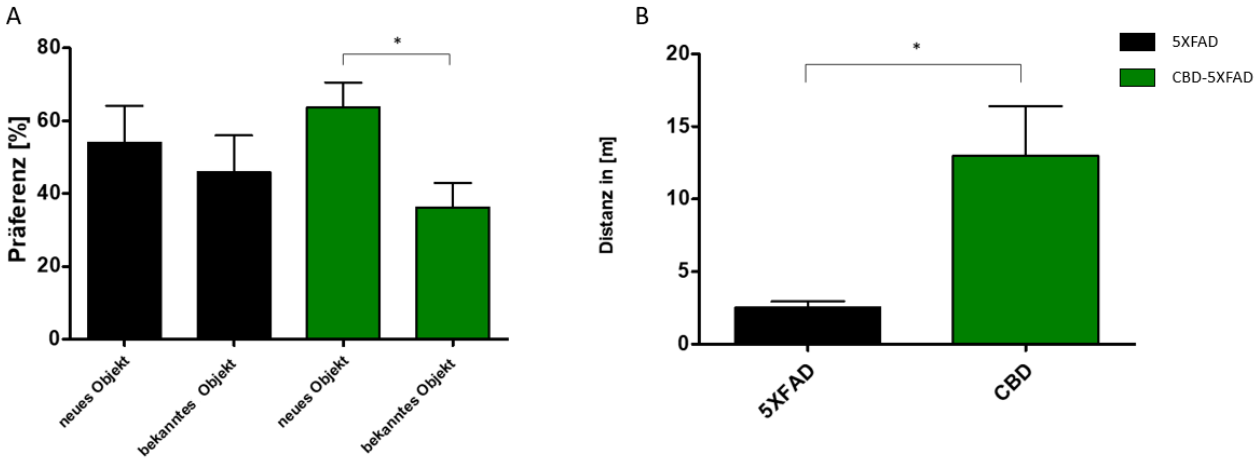

Abbildung 26: Gedächtnisleistung und Explorationsverhalten am dritten Tag des NOR-Tests (A) Im Gegensatz zu den unbehandelten 5XFAD-Tieren zeigten die mit CBD-behandelten Tiere eine signifikant erhöhte Präferenz für das neue Objekt. (B) Zeigt die durchschnittlich zurückgelegte Distanz der Mäuse am dritten Tag des Versuchs. Hier zeigte sich eine signifikant erhöhte Laufstrecke der CBD-behandelten 5XFAD-Mäuse. Ungepaarter t-test: *p < 0,05. 5XFAD = unbehandelte 5XFAD-Tiere, CBD = CBD-behandelte 5XFAD-Tiere. n = 7-9. Daten dargestellt als Mittelwert ± SEM.

3.5.2 Auswirkungen von CBD auf das räumliche Bezugsgedächtnis im Morris Water Maze

Das räumliche Lernen und Gedächtnis wurde mithilfe des Morris Water Maze untersucht. Im *Cued Training* ergab sich, dass alle Mäuse mit zunehmender Versuchszahl hinzulernten (Abbildung 27, A), die Plattform also schneller fanden (*Escape Latency*) (zweifache Varianzanalyse mit wiederholter Messung, Effekt über die Tage: p < 0,0001). In der Schwimmgeschwindigkeit (Abbildung 27, B) zeigte sich eine signifikant erhöhte Schwimmgeschwindigkeit der CBD-behandelten Tiere gegenüber den unbehandelten 5XFAD-Tieren (zweifache Varianzanalyse mit wiederholter Messung, Effekt zwischen den Gruppen: p < 0,0001 und Bonferroni-Korrektur: Tag 1: p < 0,01; Tag 2: p < 0,01; Tag 3: p < 0,05).

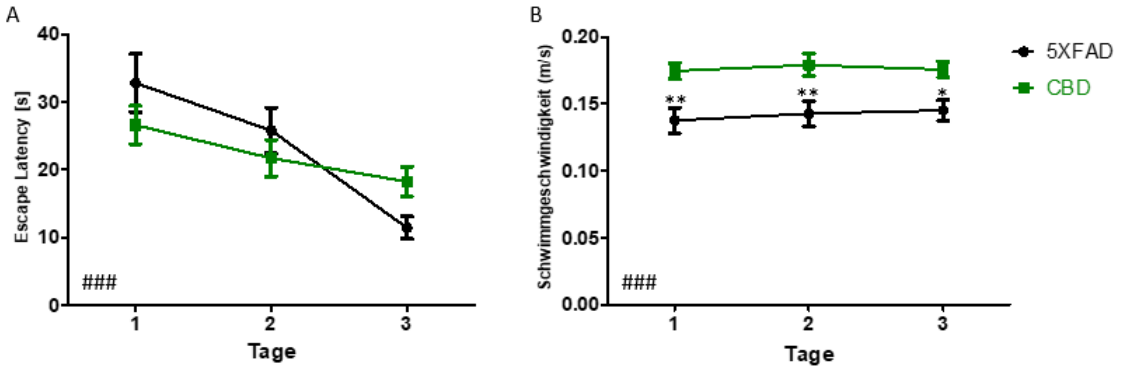

Abbildung 27: Keine motorischen oder visuellen Defizite im Cued Training (A) Sowohl die unbehandelten als auch die CBD-behandelten 5XFAD-Mäuse zeigten eine signifikant verkürzte *Escape Latency* im Laufe des *Cued Training*. (B) An allen drei Versuchstagen des *Cued Training* zeigten die CBD-behandelten Tiere eine signifikant erhöhte Schwimmgeschwindigkeit. 5XFAD = unbehandelte 5XFAD-Tiere, CBD = CBD-behandelte 5XFAD-Tiere. n = 8. Zweifache Varianzanalyse mit wiederholter Messung (###p < 0,0001) und Bonferroni-Korrektur: *p < 0,05, **p < 0,01. Daten dargestellt als Mittelwert ± SEM.

Das anschließende *Acquisition Training* untersuchte die Lernfähigkeit der Tiere, die nunmehr unmarkierte Plattform mithilfe von visuellen Hinweisen am Beckenrand zu finden. Auch hier zeigten beide Gruppen eine signifikante Verkürzung der *Escape Latency* im Verlauf des fünftägigen Trainings (zweifache Varianzanalyse mit wiederholter Messung, Effekt über die

Tage: p < 0,0001) ohne signifikante Unterschiede zwischen behandelten und unbehandelten Tieren (Abbildung 28, A). Bei der Schwimmgeschwindigkeit waren die CBD-behandelten Tiere in diesem Versuchsteil lediglich am zweiten Tag signifikant schneller als die unbehandelten 5XFAD-Tiere (Abbildung 28, B, zweifache Varianzanalyse mit wiederholter Messung, Effekt zwischen den Gruppen: p < 0,0001 und Bonferroni-Korrektur: Tag 2: p < 0,01).

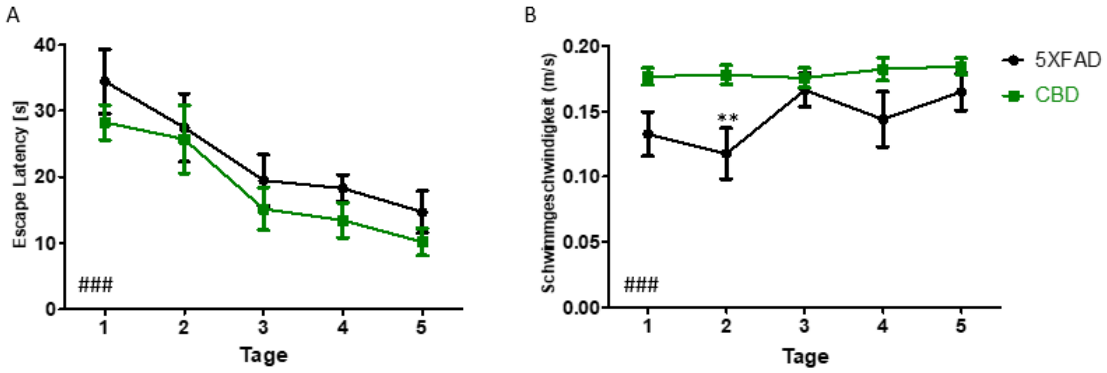

Abbildung 28: Kein Einfluss auf die Lernfähigkeit von 5XFAD-Tieren durch CBD-Behandlung im Acquisition Training (A) Sowohl die unbehandelten als auch die CBD-behandelten 5XFAD-Mäuse zeigten eine signifikant verkürzte *Escape Latency* im Laufe des *Acquisition Training*. (B) Am zweiten Versuchstag des *Acquisition Training* zeigten die CBD-behandelten Tiere eine signifikant erhöhte Schwimmgeschwindigkeit. 5XFAD = unbehandelte 5XFAD-Tiere, CBD = CBD-behandelte 5XFAD-Tiere. n = 8. Zweifache Varianzanalyse mit wiederholter Messung (###p < 0,0001) und Bonferroni-Korrektur: **p < 0,01. Daten dargestellt als Mittelwert ± SEM.

Im letzten Abschnitt, dem *Probe Trial*, wurde schließlich die Gedächtnisleistung der Tiere getestet, sich an die zuvor erlernte Position der - nun nicht mehr vorhandenen – Plattform mithilfe der visuellen Hinweise zu erinnern. Die CBD-behandelten Tiere (Abbildung 29, B) zeigten hier eine signifikante Präferenz für den Zielquadranten gegenüber allen anderen Quadranten, während die unbehandelten 5XFAD-Tiere (Abbildung 29, A) lediglich eine signifikante Präferenz des Zielquadranten zum gegenüberliegenden Quadranten zeigten (einfache Varianzanalyse mit anschließender Bonferroni-Korrektur: CBD-behandelt: p < 0,0001 Zielquadrant gegen alle anderen Quadranten, 5XFAD unbehandelt: p = 0,0048 Zielquadrant gegen gegenüberliegender Quadrant). Somit ist eine Verbesserung des räumlichen Bezugsgedächtnisses bei weiblichen 5XFAD-Mäusen durch die CBD-Behandlung festzustellen. Bezüglich der Schwimmgeschwindigkeit ergab sich im *Probe Trial* kein signifikanter Unterschied zwischen den Gruppen (t-test: p = 0,6922).

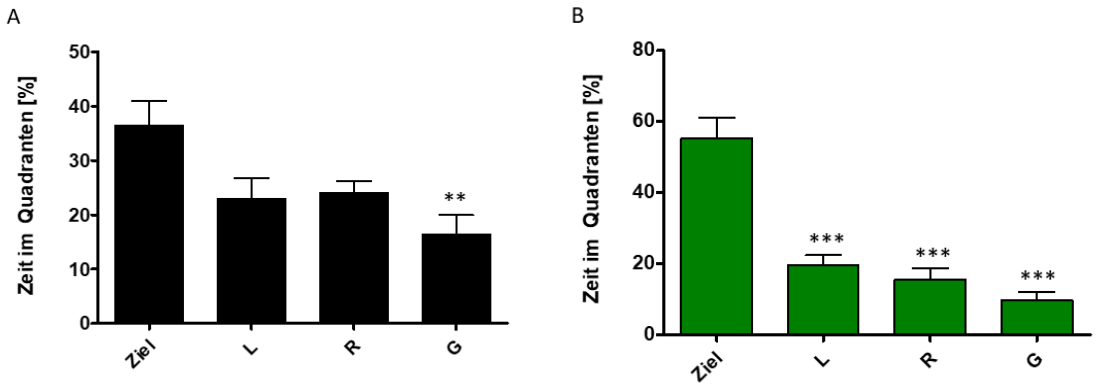

Abbildung 29: **Verbessertes räumliches Bezugsgedächtnis nach CBD-Behandlung** (A) Im *Probe Trial* zeigten die unbehandelten 5XFAD-Tiere eine signifikante Präferenz des Zielquadranten zum gegenüberliegenden Quadranten. (B) Die CBD-behandelten 5XFAD-Tiere präferierten den Zielquadranten gegenüber allen anderen Quadranten. Ziel = Zielquadrant, L = Linker Quadrant, R = Rechter Quadrant, G = Gegenüberliegender Quadrant. n = 8. Einfache Varianzanalyse mit Bonferroni-Korrektur: **$p < 0{,}01$, ***$p < 0{,}001$. Daten dargestellt als Mittelwert ± SEM.

4 Diskussion

Die Alzheimer-Erkrankung ist eine der großen medizinischen Herausforderungen des 21. Jahrhunderts. Der Mangel an effektiven Behandlungsmöglichkeiten erfordert eine umfassende Suche nach neuen Therapieansätzen. Ein bekanntes Problem der Erfolgskontrolle experimenteller Therapieverfahren im Tiermodell ist die Schwierigkeit der Erfassung von neuroanatomischen und -physiologischen Veränderungen *in vivo*. Die etablierten Methoden zur Erfassung von Veränderungen bei kranken gegenüber gesunden Tieren bzw. unbehandelten erkrankten Tieren gegenüber den therapierten sind Verhaltensversuche sowie die histopathologische Untersuchung *post mortem*. Diese Methoden sollten aufgrund ihrer Reliabilität und Validität natürlich weiter zum Einsatz kommen, könnten aufgrund der Vorteile einer *in vivo* Analyse allerdings um eine solche ergänzt werden: So lässt die *post mortem* Histologie nur eine einzeitige Beurteilung der untersuchten Strukturen zu. Folglich lassen sich dynamische physiologische Prozesse nur indirekt (als bereits abgelaufene) in ihren Folgen darstellen. Eine *in vivo* Untersuchung bietet hingegen theoretisch die Möglichkeit einer longitudinalen Beurteilung der Krankheitsausprägung zu verschiedenen Zeitpunkten bzw. des Therapieverlaufs. Zudem lassen sich, etwa mit der Nutzung eines Glukose-Tracers wie ^{18}F-FDG, aktive Stoffwechselprozesse, wie die synaptische Aktivität, darstellen.

4.1 Die PET in der Alzheimer-Forschung

Die Alzheimer-Forschung richtet sich mit dem ausbleibenden Erfolg von Anti-Aβ-Antikörper-Therapien in klinischen Studien (Mehta et al. 2017) wieder vermehrt auf die Grundlagenforschung. Ziel ist es, die der Alzheimer-Krankheit zugrunde liegenden Pathomechanismen besser zu verstehen, um so neue Ansatzpunkte für zukünftige Therapien zu finden. Während die klassische Alzheimer-Diagnostik klinisch erfolgt und die Forschung sich zu einem großen Teil auf histopathologische Untersuchungen *post mortem* stützt, geben moderne diagnostische Methoden die Möglichkeit die Alzheimer-Erkrankung zunehmend mithilfe von Biomarkern *in vivo* darzustellen (Jack et al. 2018).

Ein zentraler Baustein ist dabei das A/T/N-System, das drei zentrale Prozesse der Alzheimer-Pathologie analysiert: Die Aβ-Akkumulation, fibrilläres Tau-Protein und die Neurodegeneration (Jack et al. 2018). Durch die Entwicklung neuer Radiopharmaka ist die moderne Bildgebung mittels PET ein maßgebliches Diagnostik-Werkzeug geworden, das alle drei Achsen umfasst (Sun et al. 2018; Frisoni et al. 2017). Vor allem ^{18}F-FDG als Marker der Neurodegeneration und die Amyloid-PET sind in der Alzheimer-Forschung und -Diagnostik bereits etablierte Instrumente (Teipel et al. 2015; Zhang et al. 2012; Laforce et al. 2018). Ergänzt wurden diese Tracer in den vergangenen Jahren durch neu entwickelte Tau-Marker, die auf weitere Erkenntnisse zur Rolle der Tau-Pathologie im Rahmen der Alzheimer-Ätiologie hoffen lassen (Aschenbrenner et al. 2018; Saint-Aubert et al. 2017). Inmitten der

Vielzahl neuer Möglichkeiten moderner Medizin(-technik) ist es nötig, den Einsatz von Biomarkern in der Forschung einheitlich und somit in der klinischen Praxis standardisiert anwendbar zu machen. In der Alzheimer-Forschung wird daher eine multimodale Diagnostik unter Einschluss von FDG- und Amyloid-PET als vielversprechend angesehen (Laforce et al. 2018; Chételat et al. 2020).

Mit der Rückbesinnung auf präklinische Forschung zu Therapie-Ansätzen gilt es auch, geeignete Mausmodelle zu finden, die die menschliche Alzheimer-Pathologie möglichst adäquat repräsentieren. In den vergangenen Jahren wurden über 100 genetisch modifizierte Mauslinien entwickelt, die unterschiedliche Aspekte der Erkrankung abbilden (Jankowsky und Zheng 2017). Da die PET zunehmend zu einem zentralen Instrument in der Alzheimer-Diagnostik und -Forschung wird, ist es naheliegend, geeignete Mausmodelle zu identifizieren, bei denen die Anwendbarkeit von PET-Diagnostik analog zu menschlichen Patienten möglich ist (Bouter und Bouter 2019). Das 5XFAD-Modell trägt fünf für die Entstehung der EOAD verantwortliche Gene und entwickelt auf diesem Hintergrund eine massive Aβ-Pathologie, Inflammation und Neurodegeneration (Oakley et al. 2006; Eimer und Vassar 2013). Aufgrund dieser Eigenschaften zusammen mit der zuverlässigen Entwicklung kognitiver Defizite (Bouter et al. 2014; Jawhar et al. 2012) hat sich das 5XFAD-Mausmodell in der Alzheimer-Forschung etabliert, sodass laut der Datenbank des National Institute on Ageing über 10 % der präklinischen Alzheimer-Studien mit diesem Modell gearbeitet haben (https://alzped.nia.nih.gov/). Es bietet sich daher als optimales Mausmodell zur Erforschung mit den PET-Biomarkern der Neurodegeneration (^{18}F-FDG) und der Aβ-Pathologie (^{18}F-FBB) an.

4.1.1 Glukosehypometabolismus in der ^{18}F-FDG-PET beim 5XFAD-Mausmodell

Bisherige Studien mit ^{18}F-FDG an diesem Mausmodell führten allerdings zu teils widersprüchlichen Ergebnissen (Rojas et al. 2013; Macdonald et al. 2014). Daher war es das erste Ziel dieser Arbeit zu untersuchen, ob sich die PET als Diagnostikinstrument auf die Alzheimer-Pathologie des 5XFAD-Mausmodells anwenden lässt. Insgesamt zeigen die Ergebnisse dieser Arbeit, dass sich ein Glukosehypometabolismus im Gehirn von 5XFAD-Tieren mithilfe der ^{18}F-FDG-PET zuverlässig darstellen lässt. Zum einen unterstreicht dies die Einsatzmöglichkeit der PET als Spezies-übergreifendes Diagnostikinstrument in der Alzheimer-Forschung. Zum anderen spricht die Übertragbarkeit dieses zentralen klinischen Werkzeugs auf das präklinische Mausmodell für die Relevanz des 5XFAD-Modells als Alzheimer-Modell, nicht nur für die Aβ-Pathologie, sondern auch für Neurodegeneration.

Da frühere Studien zur ^{18}F-FDG-PET am 5XFAD-Mausmodell zum Teil zu abweichenden Ergebnissen gekommen sind, sollten Unterschiede in der Methodik analysiert und diese nach Möglichkeit vereinheitlicht werden. Entgegen ihrer Erwartung fanden Rojas und Kollegen etwa eine erhöhte Aufnahme von ^{18}F-FDG im Gehirn von 11-Monate alten 5XFAD-Tieren gegenüber den gesunden Wildtyp-Tieren (Rojas et al. 2013). Die ^{18}F-FDG-Aufnahme als

Marker für die synaptische Aktivität (Kadekaro et al. 1985; Sokoloff 2008) ist bei menschlichen Alzheimer-Patienten jedoch gegenüber gesunden Probanden – sogar lange vor Auftreten klinischer Symptome - zuverlässig verringert (Mosconi 2013; Chételat et al. 2020). Daher sollte diese Eigenschaft auch auf ein geeignetes Alzheimer-Mausmodell zutreffen. Die Autoren führten hier die bekannte Astro- und Mikrogliose der 5XFAD-Tiere als mögliche Ursache für die erhöhte ^{18}F-FDG-Aufnahme an. Der geringe Anteil von Gliazellen am Glukoseumsatz des Gehirns von bis zu 15 % sowie der konstant gefundene Glukosehypometabolismus im Gehirn von menschlichen Alzheimer-Patienten lassen diese Erklärung jedoch unwahrscheinlich erscheinen (Mosconi 2013; Marcus et al. 2014). Auch in weiteren FDG-PET Studien mit anderen Mausmodellen der Alzheimer-Erkrankung fanden sich erhöhte FDG-Werte im Gehirn der kranken Tiere, etwa bei den Alzheimer-Modellen Tg2576, APP/PS1 und PS2APP (Luo et al. 2012; Poisnel et al. 2012; Brendel et al. 2016).

Im Gegensatz dazu konnten Macdonald und Kollegen eine signifikante Reduktion der FDG-Aufnahme bei 13-Monate alten 5XFAD-Mäusen gegenüber den Vergleichstieren zeigen (Macdonald et al. 2014). Zur Erklärung dieses Widerspruchs lohnt es, die Methoden der beiden Studien zu vergleichen. Ein Grund könnte in der Errechnung von standardisierten Aufnahmewerten (SUVs) (s. 2.6.3) durch Macdonald *et al.* liegen. Indem die applizierte Radioaktivität und das spezifische Körpergewicht der Mäuse berücksichtigt werden, können darauf beruhende Störvariablen bezüglich der im Gehirn gemessenen ^{18}F-FDG-Aktitvität vermieden werden. Darüber hinaus konnten die Autoren zwar keinen signifikanten Unterschied in der ^{18}F-FDG-Aufnahme im Gesamthirn zwischen jüngeren 5XFAD- und Wildtyp-Tieren feststellen, wohl aber in einzelnen Hirnregionen. Indem sie die einzelnen Hirnregionen untereinander in Relation setzten, fanden sie Unterschiede zwischen 2-Monate alten 5XFAD- und Wildtyp-Tieren, z.B. im Verhältnis der ^{18}F-FDG Aufnahme zwischen dem basalen Vorderhirn und Basalganglien oder Hippocampus und Neocortex. Bei 5-Monate alten Tieren fanden sich Unterschiede in den SUVs von basalem Vorderhirn, Basalganglien, Hippocampus und Thalamus gegenüber der Amygdala. Darüber hinaus konnte mit der Normalisierung der SUV um die Glukosewerte auch beim 5XFAD- und anderen Mausmodellen wie Tg2576 und TASTPM ebenfalls ein Glukosehypometabolismus nachgewiesen werden (Coleman et al. 2017; Deleye et al. 2016; Franke et al. 2020).

Die Daten dieser Doktorarbeit zeigten im Einklang mit Macdonald *et al.* eine signifikante Reduktion der ^{18}F-FDG-Aufnahme im Gehirn von 7- und 12-Monate alten 5XFAD-Mäusen gegenüber altersentsprechenden gesunden Wildtyp-Mäusen. Die Unterschiede im Glukosestoffwechsel zeigten sich auch in allen einzeln untersuchten Hirnregionen, abgesehen vom Bulbus Olfactorius. In dieser Region fanden Xiao *et al.* in einer früheren Studie sogar einen Glukosehypometabolismus im Bulbus Olfactorius von 5XFAD-Mäusen (Xiao et al. 2015). Der unveränderte Glukosemetabolismus in dieser Region ist vermutlich auf eine ausbleibende Aβ-Ablagerung - und die damit ausbleibende Schädigung der Neurone - in diesem Hirnareal zurückzuführen, da sich auch in der Amyloid-PET keine Unterschiede zwischen 5XFAD- und Wildtyp-Tieren in dieser Region finden ließen. Auch in der

immunhistochemischen Färbung waren keine Aβ-Plaques im Bulbus Olfactorius sichtbar. Die beschriebene Reduktion der FDG-Aufnahme durch Xiao *et al.* lässt sich wohlmöglich mit der ausbleibenden Glukosenormalisierung in der Studie erklären.

Die Analyse der bestehenden Studienlage macht die Bedeutung einer standardisierten Auswertung, insbesondere der Verwendung von SUVs und zusätzlicher Glukosenormalisierung, deutlich. Es ist naheliegend, dass Glukose, als ubiquitärer Stoffwechselmetabolit, bei variierenden Blutkonzentrationen auch zu einer veränderten Aufnahme in den verschiedenen Organen führen kann. So konnte bei den, auch in der vorliegenden Arbeit verwendeten, C57BL/6-Mäusen bereits ein inverser Zusammenhang zwischen erhöhter Blutglukose und verringerter ^{18}F-FDG-Aufnahme im Gehirn festgestellt werden (Wong et al. 2011). Die Blutglukosewerte der einzelnen Versuchstiere können durch verschiedene Faktoren, wie Dauer der Nahrungskarenz, Anästhesie und Stress, erheblich variieren. Außerdem konnte auch bei anderen Alzheimer-Mausmodellen bereits ein Fastenzeit-abhängiger Glukosehypometabolismus gegenüber Wildtyp-Mäusen nachgewiesen werden (Coleman et al. 2017; Deleye et al. 2016). Da in der vorliegenden Arbeit nicht nur im Gesamthirn, sondern auch in einzelnen Hirnregionen ein signifikanter Unterschied in der ^{18}F-FDG-Aufnahme gezeigt werden konnte, besteht hier möglicherweise ein Vorteil gegenüber der Studie von Macdonald *et al.* (2014). Die Glukosenormalisierung scheint somit ein unerlässlicher Bestandteil in der Durchführung von ^{18}F-FDG-PET bei Alzheimer-Mausmodellen zu sein.

Die in der klinischen Alzheimer-Diagnostik übliche Normalisierung, bei der die FDG-Aufnahme im Kortex und anderen Strukturen mit der FDG-Aufnahme im Cerebellum in Relation gesetzt wird, führte bei Rojas et al. zu dem beschriebenen Glukosehypermetabolismus (Rojas et al. 2013). Da diese Region bei Alzheimer-Mausmodellen jedoch selbst von einer verringerten FDG-Aufnahme betroffen sein kann, liegt hier vermutlich eine weitere Erklärung für die von Rojas *et al.* und anderen Studien mit Alzheimer-Mausmodellen gefundene erhöhte FDG-Aufnahme (Deleye et al. 2016; Poisnel et al. 2012; Brendel et al. 2016).

Als weiterer Grund für die beobachteten Unterschiede kommt die verkürzte ^{18}F-FDG-Uptake-Periode von 30 min bei Macdonald *et al.* (2014) gegenüber 50 min bei Rojas *et al.* (2013) in Frage. Allerdings wurde in der vorliegenden Arbeit eine Retentionszeit von 45 min zwischen Tracer-Injektion und PET-Beginn angesetzt, wie es in der menschlichen Alzheimer-Forschung mit ^{18}F-FDG-PET üblich ist (Ding et al. 2019). Da der hier gefundene Glukosehypometabolismus sowohl zu den menschlichen Ergebnissen als auch zu denen von Macdonald *et al.* (2014) passt, kommt die längere Uptake-Periode bei Rojas *et al.* (2013) nicht als Erklärung für die abweichenden Ergebnisse in Betracht.

Schließlich sind auch Qualitätsdifferenzen zwischen den PET-Geräten aufgrund der nötigen hohen Auflösung in Anbetracht der Tiergröße nicht auszuschließen (Constantinescu und Mukherjee 2009). Moderne Kleintier-PET-Geräte, wie der in dieser Arbeit verwendete

nanoScan, erreichen etwa eine räumliche Auflösung von 1-2 mm (Nagy et al. 2013). Bei der Größe der VOI des Gesamthirns von 1458 mm^3 scheint diese Auflösung für größere Strukturen wie Kortex (500 mm^3) oder Hippocampus (41 mm^3) durchaus ausreichend, gerät bei kleineren Strukturen, wie etwa der Amygdala mit knapp 17 mm^3 aber an ihre Grenzen (Badea et al. 2007). Für die in dieser Arbeit erreichten Ergebnisse scheint die Auflösung des verwendeten PET-Scanners kein Problem darzustellen, gerade mit Hinblick auf die Plaque-Verteilung bei der Amyloid-PET könnte eine noch höhere Auflösung aber durchaus zusätzlichen Informationsgewinn liefern. Bisher ist das prinzipielle Auflösungs-Potenzial der Autoradiographie von unter 100 µm auch noch längst nicht in aktuellen PET-Geräten realisiert (Krishnamoorthy et al. 2018; Solon 2007).

Da mit der hier verwendeten Methodik sogar die Möglichkeit der Unterscheidung zwischen 5XFAD- und Wildtyp-Mäusen anhand einzelner Hirnregionen möglich ist, erweitert sich der Informationsgewinn durch die ^{18}F-FDG-PET deutlich. Schließlich sind von der menschlichen Alzheimer-Genese krankheitsspezifische Muster in der FDG-Aufnahme bekannt, die bei der Differenzierung verschiedener Demenzformen helfen. Ließen sich diese Muster im 5XFAD-Modell reproduzieren, unterstrichen sie erneut die Rolle dieser Mauslinie als praktikables Alzheimermodell. Zudem ließen sich mithilfe der longitudinalen Anwendung der PET Hinweise auf das Ausbreitungsmuster der Krankheit bei diesen Tieren finden bzw. Unterschiede im Therapie-Erfolg auf verschiedene Hirnregionen messen. Alzheimer-Patienten zeigen etwa in frühen Stadien der Erkrankung eine verringerte FDG-Aufnahme in der Pars posterior des Gyrus cinguli (Minoshima et al. 1997; Jack et al. 2013). Im Verlauf findet sich der Glukosehypometabolismus auch im temporalen und posterioren Kortex und schließlich im Frontallappen (Teune et al. 2010; Silverman et al. 2001). Bei weiteren Studien mit der ^{18}F-FDG-PET am 5XFAD-Modell könnte also eine Aufteilung verschiedener Kortex-Regionen erkenntnisreich sein. Bezüglich des Alters konnte in dieser Arbeit zwischen 7-Monate und 12 Monate alten 5XFAD-Mäusen kein signifikanter Unterschied in der ^{18}F-FDG-Aufnahme festgestellt werden. Dies ist möglichweise mit dem frühen Beginn der synaptischen Schädigung im Alter von etwa 4 Monaten bei dieser Mauslinie zu erklären (Oakley et al. 2006; Eimer und Vassar 2013). Auch wenn der Neuronenverlust erst in höherem Alter sein volles Ausmaß annimmt (Jawhar et al. 2012), ist der Glukosehypometabolismus auf die bereits verringerte synaptische Aktivität zurückzuführen, die diesem voraus geht (Mosconi et al. 2010). Zur Evaluierung des longitudinalen Beobachtungspotenzials der ^{18}F-FDG-PET wäre daher eine Studie mit engmaschigen Scans jüngerer Tiere nötig.

4.1.2 Erhöhte Aβ-Ablagerungen im Amyloid-PET beim 5XFAD-Mausmodell

Neben der ^{18}F-FDG-PET als Biomarker der Neurodegeneration steht die Amyloid-PET im Zentrum der Alzheimer-Diagnostik mittels Bildgebung (Jack et al. 2018; Chételat et al. 2020). Zum Nachweis der für die Alzheimer-Entstehung so zentralen Aβ-Pathologie stehen seit

einigen Jahren verschiedene Aβ-bindende Tracer zur Verfügung. Beginnend mit den Erfolgen mit PiB kommen heute vor allem drei Fluor-basierte Tracer zum Einsatz: Florbetaben, Florbetapir und Flutemetamol (Drzezga 2010; Suppiah et al. 2019). ^{18}F-Florbetaben zeigt nicht nur eine hohe Sensitivität zum Erkennen einer Alzheimer-Demenz bzw. eine hohe Spezifität um eine Alzheimer-Diagnose abzusichern, sondern kommt auch als quantitativer Marker für die longitudinale Verlaufsbeobachtung der Aβ-Belastung in Betracht (Sabri et al. 2015). Gerade für die Entwicklung neuer Therapeutika wäre eine solche longitudinale Überwachungsmöglichkeit *in vivo*, als Erfolgskontrolle und für das Krankheitsverständnis, in der präklinischen Forschung ein fundamentaler Fortschritt.

Während die Amyloid-PET in der menschlichen Alzheimer-Diagnostik bereits etabliert war, führten erste Anwendungen an präklinischen Mausmodellen zu unklaren Ergebnissen (Kuntner et al. 2009; Brendel et al. 2015). Während weitere Studien die prinzipielle Möglichkeit der Amyloid-PET belegten (Manook et al. 2012; Son et al. 2018), konnte auch bereits in longitudinalen Studien gezeigt werden, dass Therapie-bedingte Veränderungen in der Aβ-Belastung mit ^{18}F-FBB in Kleintieren nachweisbar sind (Maeda et al. 2007; Brendel et al. 2018). Brendel *et al.* behandelten weibliche PS2APP-Mäuse ab dem Alter von 9,5 Monaten täglich mit einem Hemmstoff der β-Sekretase. Sie führten unmittelbar vor der Behandlung sowie nach 10 und 18,5 Wochen PET-Scans mit ^{18}F-Florbetaben durch und konnten damit zeigen, dass sich unterschiedliche Entwicklungen in der Aβ-Belastung gegenüber Vehikel-behandelten Kontrolltieren mit der ^{18}F-FBB-PET darstellen lassen.

Während die starke Amyloid-Belastung von 5XFAD-Mäusen aus histochemischen *post mortem* Analysen hinlänglich bekannt ist (Oakley et al. 2006; Jawhar et al. 2012), wurden erst wenige Publikationen zur Amyloid-PET bei dieser Mauslinie veröffentlicht. Rojas *et al.* (2014) fanden mit PiB und Florbetapir eine signifikant erhöhte Tracer-Aufnahme bei 11-Monate alten 5XFAD- gegenüber Wildtyp-Tieren. Auch Oh *et al.* (2018) fanden mit ^{18}F-FC119S eine erhöhte Aufnahme in Kortex, Hippocampus und Thalamus, jedoch nicht im Cerebellum (Oh et al. 2018). Da das Cerebellum in der immunhistochemischen Färbung beim 5XFAD-Modell ebenfalls keine Aβ-Plaques zeigt, wurde auch in dieser Arbeit die FBB-Aufnahme im Kleinhirn zur Errechnung relationaler SUVr verwendet. Somit konnte in den in dieser Arbeit gefundenen Daten bei 7-Monate alten 5XFAD-Tieren eine erhöhte ^{18}F-FBB-Aufnahme in allen untersuchten Hirnregionen mit Ausnahme des Bulbus Olfactorius gezeigt werden. Dies ist in Einklang mit der Abwesenheit von Aβ-Plaques in dieser Region in der immunhistochemischen Färbung *post mortem* und passt zur unveränderten FDG-Aufnahme in dieser Region. Insgesamt erlaubt die ^{18}F-FBB-PET also die zuverlässige Unterscheidung zwischen Alzheimer-Mäusen der 5XFAD-Linie und gesunden Wildtyp-Tieren. In Anbetracht der Bedeutung der gemeinsamen Beurteilung von verschiedenen Biomarkern in der Alzheimer-Diagnostik (Chételat et al. 2020; Jack et al. 2018) empfiehlt sich das 5XFAD-Modell als ein „PET-taugliches"-Modell für zwei zentrale Aspekte der Alzheimer-Pathologie: Plaque-Load und Neurodegeneration. In zukünftigen präklinischen Wirkstoffstudien mit

diesem Modell ließen sich mögliche therapiebedingte Änderungen, in der Aβ-Ablagerung mit ^{18}F-FBB und in der synaptischen Aktivität mit ^{18}F-FDG, in der PET darstellen und *in vivo* nachverfolgen.

4.2 Geschlechtsabhängige Alzheimer-Pathologie bei 5XFAD-Mäusen

Interessanterweise ist aus der menschlichen Alzheimer-Epidemiologie sowohl eine erhöhte Prävalenz als auch ein häufigerer schwerer Verlauf der Erkrankung bei Frauen gegenüber Männern bekannt (Laws et al. 2016).

Auch bei einigen transgenen Mausmodellen der Alzheimer-Erkrankung konnten bereits geschlechtsspezifische Unterschiede festgestellt werden. Zum einen zeigte sich eine frühere und stärker ausgeprägte Plaque-Pathologie bei weiblichen Tieren etwa der Tg2576- und 3xTG-Linie (Callahan et al. 2001; Hirata-Fukae et al. 2008) und zum anderen auch eine schlechtere kognitive Leistung in den experimentellen Gedächtnistests gegenüber den männlichen Artgenossen z.B. bei APP/PS1- und TgCRND8-Mäusen (Gallagher et al. 2013; Granger et al. 2016).

Schließlich wurden auch im 5XFAD-Modell bereits geschlechtsspezifische Unterschiede beschrieben: Vom Geruchssinn (Roddick et al. 2016) über motorische Fähigkeiten (O'Leary et al. 2020) bis hin zur Lern- und Gedächtnisleistung (Roddick et al. 2014). Zudem ergab eine genomische Analyse des Hippocampus von 4-Monate alten 5XFAD-Mäusen eine ausgeprägtere Pathologie bei weiblichen 5XFAD-Mäusen, die im Vergleich zu männlichen Mäusen eine erhöhte Expression der APP- und PS1-Transgene aufwiesen (Bundy et al. 2019). Zusätzlich konnte in einem Stresstest mit 3-Monate alten 5XFAD-Tieren eine Erhöhung der Aβ-Konzentration in Kortex und Hippocampus bei weiblichen Mäusen nachgewiesen werden. Eine entsprechende stressinduzierte Aβ-Erhöhung bei den männlichen Tieren blieb aus (Devi et al. 2010).

In den früheren Studien zur PET am 5XFAD-Modell verwendeten Macdonald *et al.* sowohl weibliche als auch männliche Tiere, während die Veröffentlichung von Rojas *et al.* keine Angaben zum Geschlecht der Versuchstiere macht. In dieser Arbeit wurden 5XFAD- mit Wildtyp-Mäusen in Gruppen verglichen, die jeweils zur Hälfte aus Männchen und Weibchen bestanden. Zur Ermittlung von geschlechtsspezifischen Unterschieden wurden die Männchen und Weibchen der 7-Monate alten 5XFAD-Gruppe (je drei) miteinander verglichen. In der^{18}F-FDG-PET fand sich eine verringerte Tracer-Aufnahme bei den weiblichen gegenüber den männlichen 5XFAD-Tieren in Hippocampus, Cerebellum und Mittelhirn. In bereits veröffentlichten Daten unserer Arbeitsgruppe mit Einschluss von weiteren Versuchstieren konnte bereits gezeigt werden, dass auch zwischen gleichgeschlechtlichen Gruppen ein reduzierter Glukosemetabolismus bzw. erhöhte Amyloid-Ablagerungen bei den 5XFAD-Tieren zu finden sind (Franke et al. 2020; Bouter et

al. 2021). Auch der verringerte FDG-Uptake der weiblichen gegenüber den männlichen 5XFAD-Tieren bestätigte sich.

Diese Funde unterstreichen die Bedeutung der Berücksichtigung des Geschlechtereffekts auf Studien mit dem 5XFAD-Mausmodell. Aus diesem Grund wurden in den folgenden Experimenten in dieser Arbeit jeweils gleichgeschlechtliche Gruppen verglichen. In der PET nach CBD-Behandlung wurden ausschließlich männliche Tiere verglichen, in den Verhaltensversuchen und den histochemischen Färbungen wurden Gruppen aus weiblichen Tieren verglichen.

Obwohl in *post mortem* Analysen schon Unterschiede im Plaque-Load zwischen weiblichen und männlichen 5XFAD-Tieren gefunden wurden (Bhattacharya et al. 2014; Sadleir et al. 2015), konnte in der Amyloid-PET in dieser Arbeit keine signifikante Differenz zwischen den Geschlechtern festgestellt werden.

4.3 Cannabidiol in der Alzheimer-Therapie

Bis heute gibt es keine kausal wirksamen Alzheimer-Therapien. Die in Deutschland zugelassenen Alzheimer-Medikamente bewirken als Inhibitoren der Acetylcholinesterase und NMDA-Antagonisten lediglich leichte symptomatische Verbesserungen (Olivares et al. 2012; Saxena und Dubey 2019). Als erstes DMT-Medikament, das über die Aβ-Ablagerungen tatsächlich ursächlich in die Alzheimer-Pathologie eingreift, wurde 2021 in den USA der monoklonale Anti-Aβ-Antikörper Aducanumab durch die FDA zugelassen (Esang und Gupta 2021). Aufgrund schwacher und zum Teil widersprüchlicher Effekte des Medikaments in den Phase-3-Studien erfolgt allerdings eine kontroverse Debatte um die Zulassung, die in Europa auch ausblieb (Behl et al. 2022). Die Suche nach neuen Therapie-Möglichkeiten bleibt also zentraler Bestandteil der Alzheimer-Forschung.

Als vielversprechender Ansatzpunkt neuer Therapien wird seit einiger Zeit das Endocannabinoidsystem in Betracht gezogen (Koppel und Davies 2008). Diesem körpereigenen Regulationssystem wird ein erheblicher Einfluss auf wichtige Aspekte der Alzheimer-Pathologie, wie Inflammation, Neuronale Plastizität und sogar die Aβ-Akkumulation, zugeschrieben (Lu und Mackie 2016; Augustin und Lovinger 2018). In bisherigen Reviews zu klinischen Studien konnte die Frage nach positiven Effekten von Cannabinoid-Therapien auf die Alzheimer-Erkrankung noch nicht eindeutig geklärt werden (Talarico et al. 2019; Bosnjak Kuharic et al. 2021). Zum einen fehlen umfassende, standardisierte Wirksamkeitsstudien, zum anderen untersuchten die meisten der analysierten Studien lediglich die Effekte des psychoaktiven Cannabinoids THC.

Daneben rückt seit einigen Jahren das nicht-psychoaktive Cannabidiol als Wirkstoff ins Interesse der Alzheimer-Forschung (Li et al. 2020). Durch seine anti-inflammatorischen, anti-oxidativen und neuroprotektiven Effekte eröffnet sich ein weiter Raum an möglichen

therapeutischen Effekten von CBD auf neurodegenerative Erkrankungen wie Alzheimer (Zuardi 2008; Burstein 2015; Watt und Karl 2017).

Zur zukünftigen Forschung mit CBD und anderen potenziellen Therapieansätzen bietet die Möglichkeit des *in-vivo* Therapie-Monitorings mit der PET einen enormen Zugewinn. Daher sollte in dieser Arbeit neben der klassischen Auswertung von Verhaltensversuchen und histochemischen Färbungen auch ermittelt werden, ob sich Unterschiede in der FDG- und Amyloid-PET nach CBD-Behandlung bei 5XFAD-Mäusen darstellen lassen.

4.3.1 ^{18}F-FDG-PET und kognitive Leistungsfähigkeit nach CBD-Behandlung

Neben der Aβ- und Tau-Pathologie steht die Neurodegeneration im Zentrum der Alzheimer-Pathologie. Die synaptische Schädigung, der Untergang von Nervenzellen und das Unvermögen der Neubildung synaptischer Verbindungen bzw. der Verlust von Neuronaler Plastizität und LTP werden maßgeblich für die Alzheimer-typischen kognitiven Defizite verantwortlich gemacht (Terry et al. 1991; DeTure und Dickson 2019).

Trotz seiner geringen Affinität zu den CB1- und CB2-Rezeptoren des Endocannabinoidsystems kann CBD auch an diesen Rezeptoren indirekt neuroprotektiv wirken. So kann CBD durch die Inhibition des Endocannabinoid-abbauenden Enzyms FAAH (Fettsäureamid-Hydrolase) die Konzentration von Anandanmid und 2-AG im synaptischen Spalt erhöhen (Petrocellis und Di Marzo 2010). Diese können dann wiederum über CB1 die Glutamat-Ausschüttung inhibieren und der Exzitotoxizität entgegenwirken, der ein erheblicher Einfluss auf die Alzheimer-Pathologie zugeschrieben wird (Lu und Mackie 2016; Hynd et al. 2004).

Direkten Einfluss auf die Alzheimer-Pathologie kann CBD über die Bindung an PPARγ nehmen, die die Neurogenese im Hippocampus Aβ-geschädigter Ratten anregt (Esposito et al. 2011). Dazu konnte auch in Zellen des menschlichen Nervensystems bereits gezeigt werden, dass Cannabinoide die pro-inflammatorische Wirkung von Aβ blockieren und somit im pathologischen Prozess der Alzheimer-Erkrankung neuroprotektiv wirken können (Currais et al. 2016). Die neurotoxische Wirkung von Aβ wird auch über die Phosphorylierung der GSK-3β (Glykogensynthasekinase) vermittelt (Garrido et al. 2002). Dem kann CBD über die Aktivierung des Wnt-Signalwegs entgegenwirken (Esposito et al. 2006).

Auch als Agonist am G-Protein-gekoppelten Serotonin Rezeptor 5-HT1A kann CBD eine neuroprotektive Wirkung entfalten(Russo et al. 2005). Diese Rezeptoren finden sich in der prä- und postsynaptischen Membran an verschiedenen Bereichen des Gehirns, mit besonderer Ausprägung in Hippocampus und Kortex. Sie wurden bereits als entscheidend für die anti-depressive und anxiolytische Wirkung von CBD ausgemacht (De Gregorio et al. 2019). Über verschiedene sekundäre Signalwege, wie die Inhibition der cAMP und Modifikationen des intrazellulären Kalziumhaushalts, könnten aber auch neurotrophe

Effekte über diesen Rezeptor ausgelöst werden (Barnes und Sharp 1999). So ist zum einen ein negativer Einfluss von reduzierter Serotonin(5-HT)-Aktivität an den 5-HT-Rezeptoren auf die kognitive Leistung beobachtet worden (Švob Štrac et al. 2016). Zum anderen konnte auch eine Besserung der kognitiven Leistung bei enzephalopathischen Mäusen über die CBD-Bindung an 5-HT1A erreicht werden (Magen et al. 2010).

Die Auswirkungen von CBD auf die synaptische Schädigung bzw. das Ausmaß des Nervenzellverlusts bei 5XFAD-Tieren, wurden in dieser Arbeit mithilfe der ^{18}F-FDG-PET untersucht. Die synaptische Schädigung gilt als maßgebliches Korrelat der kognitiven Einschränkungen bei Alzheimer (Jackson et al. 2019). Die ^{18}F-FDG-Aufnahme wird vor allem durch die synaptische Aktivität bestimmt und zeigt eventuelle Veränderungen daher zuverlässig an (Attwell und Laughlin 2001). Hier zeigten sich in einigen Hirnregionen eine signifikant verringerte Tracer-Aufnahme bei den behandelten 5XFAD-Tieren. Möglicherweise ist hierfür der späte Therapiebeginn oder auch eine nicht ausreichende Therapiedauer bzw. -dosis ursächlich. So können bereits bestehende irreparable Schäden an den Synapsen der Tiere durch eine späte CBD-Therapie vermutlich nicht rückgängig gemacht werden. Hinzu kommt vermutlich der anti-inflammatorische Effekt von CBD, der eine leicht verringerte Glukoseaufnahme als Zeichen reduzierter Entzündungsaktivität bedingt. Möglicherweise könnte eine präventive Gabe von CBD dem Nervenzellverlust und den damit einhergehenden kognitiven Defiziten vorbeugen. Schlussendlich ist aber nicht nur der Effekt von CBD auf den Glukoseumsatz im Gehirn entscheidend, sondern auch die Auswirkungen auf die kognitive Leistungsfähigkeit. So konnten Martín-Moreno *et al.* zeigen, dass die, in Folge von Aβ-Injektion reduzierte, kognitive Leistung von Mäusen im Bereich des räumlichen Gedächtnisses durch die präventive Gabe von CBD erhalten wird (Martín-Moreno et al. 2011). Auch in weiteren Studien mit transgenen Mausmodellen der Alzheimer-Erkrankung konnten bereits positive Effekte von CBD auf die kognitive Leistungsfähigkeit gezeigt werden (Cheng et al. 2014a; Aso et al. 2015).

Im Einklang mit diesen Ergebnissen zeigten auch die im Rahmen dieser Arbeit behandelten 5XFAD-Tiere in den Verhaltensversuchen eine stärkere kognitive Leistung gegenüber den unbehandelten Mäusen. So zeigten die CBD-behandelten Tiere im NOR-Test ein größeres Interesse an dem für sie unbekannten, neuen Objekt. Dies lässt sich im Sinne einer erhaltenen Gedächtnisfunktion, die sie zwischen bekannten und unbekannten Objekten unterscheiden lässt, erklären. Auch in einem weiteren transgenen Mausmodell (APPxPS1) der Alzheimer-Erkrankung konnten Cheng *et al.* bereits einen positiven Effekt einer chronischen CBD-Therapie auf die kognitive Leistung der Tiere im Rahmen des NOR-Tests zeigen. Um die heilende Wirkung von CBD zu beurteilen, wurden männliche APPxPS1-Mäuse drei Wochen lang mit CBD (20 mg/kg CBD, tägliche i.p.-Injektionen) behandelt, nachdem kognitive Defizite und AD-Pathologie aufgetreten waren (Cheng et al. 2014a). Dies entspricht auch der hier verwendeten Dosis.

Darüber hinaus zeigten die CBD-behandelten 5XFAD-Mäuse im Bereich des räumlichen Bezugsgedächtnisses, das im Morris Water Maze getestet wurde, eine stärkere Präferenz für den Zielquadranten als ihre unbehandelten Artgenossen. Zwar zeigten auch die unbehandelten 5XFAD-Tiere ein gewisses Lernverhalten und eine Präferenz für den Zielquadranten, allerdings in einem deutlich schlechteren Ausmaß die CBD-behandelten 5XFAD-Tiere. Durch die signifikante Verbesserung der behandelten Tiere gegenüber den unbehandelten ist ein erhaltender Effekt der CBD-Behandlung auf die im Rahmen der Alzheimer-Pathologie abnehmende kognitive Leistungsfähigkeit von 5XFAD-Mäusen im Bereich des räumlichen Gedächtnisses anzunehmen.

4.3.2 Verringerte Aβ-Ablagerungen nach CBD-Behandlung

In der Amyloid-PET zeigte sich eine signifikant verringerte ^{18}F-FBB-Aufnahme im Gehirn der CBD-behandelten 5XFAD-Mäuse gegenüber der unbehandelten Gruppe, insbesondere in der für die Alzheimer-Pathologie besonders relevanten Region des Hippocampus. Auch in der histopathologischen Thioflavin-Färbung ergab sich ein reduzierter Plaque-Load im Kortex CBD-behandelter 5XFAD-Mäuse. In dieser *post mortem* Analyse zeigten die mit CBD behandelten 5XFAD-Tiere zwar immer noch eine massive Plaque-Belastung, allerdings in einem signifikant verringerten Ausmaß gegenüber ihren unbehandelten 5XFAD-Artgenossen. Diese Ergebnisse unterstützen die Vielzahl an potenziell positiven Auswirkungen von CBD auf die Aβ-Pathologie bei Alzheimer und bilden vermutlich die Grundlage für die in den Verhaltensversuchen verbesserte kognitive Leistungsfähigkeit der CBD-behandelten 5XFAD-Tiere gegenüber den unbehandelten Vergleichstieren.

Direkten Einfluss auf die Aβ-Pathologie nimmt CBD etwa über TRPV1, indem es den nicht-amyloiden Abbau von APP durch erhöhte Transkription der α-Sekretase fördert und gleichzeitig die Transkription der β- und γ-Sekretasen herunterreguliert (Libro et al. 2016). Darüber hinaus greift Cannabidiol insbesondere über seine anti-inflammatorischen Effekte in die Alzheimer-Genese ein. So konnte bereits 2007 *in vivo* eine Inhibition der Aβ-induzierten Inflammation anhand reduzierter Entzündungsparameter wie GFAP, IL-1β und die iNOS nachgewiesen werden (Esposito et al. 2007). Als Signalweg konnte hier später die Bindung von CBD an PPARγ identifiziert werden (Esposito et al. 2011). NO und IL-1β sind einige der vielen Wirkstoffe, die von Aβ-stimulierten Mikroglia freigesetzt werden und wurden daher als potenzielle Modulatoren der neuronalen Schädigung identifiziert. NO ist ein freies Radikal und spielt eine wichtige Rolle bei neuroinflammatorischen und neurodegenerativen Prozessen, zu denen die Erhöhung der Tau-Hyperphosphorylierung gehört. IL-1β ist an einem Zytokin-Signalweg beteiligt, der für die Neurodegeneration, die Synthese und Verarbeitung von APP, die Aktivierung von Astrozyten und die Überexpression von iNOS und NO verantwortlich ist (Esposito et al. 2007).

Die anti-inflammatorischen Effekte von CBD kommen auch als Erklärung für die zunächst widersprüchlich erscheinenden Ergebnisse der CBD-Therapie auf die FDG-PET, Amyloid-

Ablagerungen und kognitive Leistung in Frage. So zeigten die Tiere zwar eine verbesserte Gedächtnisfunktion und verringerten Plaque-Load in Histopathologie und PET, jedoch einen verringerten Glukoseumsatz in der FDG-PET. So kann CBD möglicherweise eine zusätzliche Aβ-Akkumulation aufhalten, jedoch keine bestehenden Ablagerungen abbauen. Dies passt zu den immer noch beträchtlichen Aβ-Ablagerungen der behandelten Tiere. Die CBD-Behandlung begann erst ab dem Alter von 5 Monaten, während die Plaque-Formation bei diesem Mausmodell bereits im Alter von 2 Monaten beginnt (Jawhar et al. 2012; Oakley et al. 2006). Man könnte also einen stärkeren Effekt einer früher einsetzenden CBD-Therapie auf die Aβ-Belastung vermuten. Dem gegenüber stehen allerdings die Ergebnisse von Cheng et al. (2014) in einer Studie zur präventiven CBD-Therapie: Hier wurden APP/PS1-Mäuse ab dem Alter von 2,5 Monaten bis zum 8 Lebensmonat mit 20 mg/kg CBD behandelt. Dies führte zwar zu einer Verbesserung der kognitiven Defizite, allerdings nicht zu einer Reduktion der Aβ-Ablagerungen in Hippocampus und Kortex (Cheng et al. 2014b).

Auch bezüglich der verringerten FDG-Aufnahme im Gehirn der behandelten Tiere kann man die Erklärung der bereits bestehenden, irreparablen, synaptischen Schäden zum Zeitpunkt des Therapiebeginns anführen. Dem widerspricht allerdings die verbesserte Leistung der behandelten Tiere in den Verhaltensversuchen: Ein gewisser positiver Effekt von CBD auf die bessere kognitive Leistungsfähigkeit als Ausdruck einer erhöhten synaptischen Aktivität scheint trotz der „späten“ Therapie zu erfolgen. Dass diese Vermutung sich nicht in der FDG-PET darstellen ließ, liegt möglicherweise an den bekannten anti-inflammatorischen Auswirkungen von CBD, indem ein somit verringerter Energieverbrauch der Gliazellen einen angenommenen höheren Energieverbrauch der Neurone kaschiert. Dem gegenüber steht natürlich der geringe Anteil der Gliazellen gegenüber der synaptischen Aktivität an der FDG-Aufnahme (Attwell und Laughlin 2001). Weitere Erkenntnisgewinne hierzu wären durch Studien mit einer deutlich erhöhten Gruppengröße oder auch mittels Verwendung von *in vivo* Biomarkern der Entzündung in der PET, wie TSPO, möglich (Werry et al. 2019).

4.4 Ausblick

Die PET ist bereits in der klinischen Praxis etabliert und stellt einen zentralen Bestandteil künftiger Alzheimer-Forschung dar (Jack et al. 2018). Auch für die Alzheimer-Forschung an präklinischen Tiermodellen ist ein solches Diagnostikwerkzeug, das longitudinales *in vivo* Therapie-Monitoring erlaubt, ein großer Fortschritt Sowohl die ^{18}F-FDG-PET, als Marker für die Neurodegeneration, als auch die ^{18}F-FBB-PET, als Marker der Aβ-Ablagerung, erwiesen sich als zuverlässige Diagnostik-Werkzeuge einer solchen *in vivo* Beurteilung für künftige Studien am 5XFAD-Modell der Alzheimer-Erkrankung. Einheitliche Protokolle zur Durchführung der Scans sowie standardisierte Auswertungsmethoden mithilfe von SUV_R, SUV_{glc} und Hirnatlas werden das Bild künftiger präklinischer PET-Experimente erheblich vereinheitlichen und hoffentlich helfen, die richtigen Pfade für neue Alzheimer-Therapien

zu finden. Schließlich ist bei PET-Studien an Mausgehirnen auch der Partial-Volumen-Effekt zu berücksichtigen, also die Schwierigkeit sehr kleine anatomische Strukturen mit der technisch begrenzten Auflösung exakt darzustellen. Zwar liegen die hier verwendeten VOI-Größen oberhalb der Auflösungsgrenze, kleine Überlappungseffekte sind jedoch nicht vollständig auszuschließen (Erlandsson et al. 2012). Daneben hat sich in dieser Arbeit gezeigt, dass zukünftige Studien mit dem 5XFAD-Modell möglichst mit gleichgeschlechtlichen Versuchsgruppen arbeiten sollten, um der etwas schwereren Pathologie der weiblichen Tiere Rechnung zu tragen. Auch wenn zwischen 7-Monate und 12-Monate alten 5XFAD-Tieren in dieser Arbeit keine Unterschiede in der PET messbar waren, lassen die z. T. klaren Ergebnisse trotz kleiner Gruppengrößen weitere Studien mit größeren Versuchstier-Zahlen lohnenswert erscheinen, sodass sich zukünftig hoffentlich longitudinale Veränderungen bei den 5XFAD-Tieren mit der PET darstellen lassen. Auch um den verringerten FDG-Uptake bzw. erhöhten FBB-Uptake nach CBD-Therapie zu bestätigen wären weitere Untersuchungen mit größeren Gruppengrößen wünschenswert.

Der Einsatz von Cannabidiol ist möglicherweise ein Bestandteil zukünftiger komplexer Therapie-Ansätze. Auch wenn der Einsatz von CBD in dieser Arbeit keine umfassende Heilung der Alzheimer-Pathologie im 5XFAD-Mausmodell erbrachte, zeigten sich doch Hinweise auf einen positiven Nutzen auf die Alzheimer-Symptomatik in den Verhaltensversuchen. Hinzu kommt die signifikante Reduktion der Aβ-Ablagerungen in PET und Histopathologie. Da CBD insbesondere auch für sein anti-inflammatorisches Potenzial bekannt ist, sind weitere Forschungsergebnisse über die Auswirkungen von CBD auf die Entzündungsprozesse der Alzheimer-Pathologie bei Mausmodellen, nach Möglichkeit *in vivo* mit PET-Inflammationsmarkern, mit Spannung abzuwarten. Durch die umfassenden modulatorischen Potenziale des Endocannabinoidsystems kommt CBD auch als Co-Substrat eines komplexen Therapieregimes in Frage, das der vielschichtigen Pathologie der Alzheimer-Erkrankung Rechnung trägt. So steht der geringen Affinität von CBD an CB1 und CB2 seine gleichzeitige Funktion als Antagonist zur Aktivierung dieser Rezeptoren durch andere Cannabinoide gegenüber (Petitet et al. 1998). Zudem deuten bereits Forschungsergebnisse darauf hin, dass eine Kombination aus CBD und THC die schädlichen Auswirkungen der THC-induzierten Aktivierung der CB1-Rezeptoren (z. B. Psychoaktivität) vermeiden kann und sogar einen größeren therapeutischen Nutzen bietet als jedes Phytocannabinoid allein (Watt und Karl 2017).

Die potenziellen therapeutischen Möglichkeiten von CBD auf die die Alzheimer-Erkrankung sind aufgrund der vielfältigen Signalwege und Wirkorte des Endocannabinoid-Systems jedenfalls noch längst nicht umfassend verstanden. Erste vielversprechende Ergebnisse lassen weitere Forschung in diesem Gebiet als sinnvoll und potenziell ergiebig erscheinen.

5 Zusammenfassung

Die PET rückt zunehmend ins Zentrum der Alzheimer-Forschung (Jack et al. 2018). Da bisherige Studien zur PET an präklinischen Mausmodellen der Alzheimer-Erkrankung inkonsistent und zum Teil widersprüchlich waren (Bouter und Bouter 2019), war es das vordringliche Ziel dieser Arbeit zu untersuchen, ob sich die modernen Instrumente der klinischen Alzheimer-Diagnostik, ^{18}F-FDG-PET und ^{18}F-FBB-PET, auf ein präklinisches Mausmodell anwenden lassen. Als geeignetes Mausmodell wurde hierfür das 5XFAD-Modell ausgewählt, das sich durch eine massive Aβ-Plaque-Pathologie sowie einen erheblichen Nervenzellverlust auszeichnet. Mithilfe der FDG-PET wird die Glukoseaufnahme im Gehirn dargestellt. Da der Glukoseumsatz im Gehirn maßgeblich von der synaptischen Aktivität abhängig ist, wird eine reduzierte FDG-Aufnahme als Diagnostikkriterium der, im Rahmen der Alzheimer-Pathogenese auftretenden, synaptischen Schädigung in der klinischen Praxis erfolgreich angewandt. In dieser Arbeit konnte gezeigt werden, dass 5XFAD-Mäuse im Alter von 7 Monaten eine signifikant verringerte FDG-Aufnahme im Gehirn insgesamt sowie in einzelnen untersuchten Hirnregionen aufweisen.

Die Amyloid-PET dient dem Nachweis von Aβ-Ablagerungen. Der ^{18}F-FBB-Tracer ist ein in der klinischen Praxis etablierter Marker in der menschlichen Alzheimer-Diagnostik. In dieser Arbeit zeigten die untersuchten 5XFAD-Mäuse - entsprechend menschlicher Alzheimer-Patienten - eine signifikant erhöhte FBB-Aufnahme in spezifischen Alzheimer-relevanten Hirnregionen. Insgesamt konnte also die Anwendbarkeit der FDG- und FBB-PET-Diagnostik am 5XFAD-Mausmodell erfolgreich nachgewiesen werden.

Im darauf aufbauenden zweiten Teil der Arbeit wurde der Effekt einer 6-wöchigen CBD-Therapie (20 mg CBD/kg Körpergewicht pro Tag) auf 5 Monate alte 5XFAD-Weibchen mithilfe der PET untersucht. Hier zeigte sich eine signifikante Verringerung der FDG-Aufnahme im Gehirn der behandelten Tiere gegenüber unbehandelten 5XFAD-Tieren. In der Amyloid-PET zeigte sich jedoch eine signifikante Reduktion der FBB-Aufnahme der behandelten Tiere in einzelnen Hirnregionen, insbesondere im Hippocampus. Zur Absicherung dieser Ergebnisse wurden die histopathologische Aβ-Färbung mit Thioflavin sowie die etablierten Verhaltensversuche NOR und Morris Water Maze angewandt. Beide Verhaltenstests überprüfen die Lern- und Gedächtnisfunktion der Tiere. Hier konnte die Leistung der 5XFAD-Tiere in beiden Tests durch die CBD-Behandlung gegenüber unbehandelten 5XFAD-Weibchen verbessert werden. Dies wirft Fragen bezüglich der veränderten FDG-Aufnahme bei den behandelten Tieren in der PET auf. Als Korrelat der erhöhten kognitiven Leistung wäre hier eine verringerte synaptische Schädigung und damit eine erhöhte FDG-Aufnahme gegenüber den unbehandelten 5XFAD-Tieren zu erwarten. Hierbei kommt als naheliegende methodische Erklärung die geringe Gruppengröße von lediglich drei CBD-behandelten Mäusen in der FDG-PET in Frage. Einen anderen Erklärungsansatz bietet die anti-inflammatorische Wirkung von CBD, sodass eine verminderte gliale Glukoseaufnahme den, unterstellten, erhaltenen synaptischen

Glukoseumsatz kaschieren könnte. Zukünftige PET-Studien mit größeren Versuchsgruppen oder auch die Anwendung von *in vivo* PET-Tracern der Entzündungsaktivität könnten hier spannende neue Erkenntnisse liefern.

Die gefundene Reduktion der Aβ-Ablagerungen in der Thioflavin-Färbung deckt sich schließlich mit der signifikanten Reduktion der FBB-Aufnahme im Hippocampus. Insgesamt lässt sich also feststellen, dass die PET mit ^{18}F-FDG und ^{18}F-FBB ein wertvolles Instrument des Therapie-Monitorings präklinischer Wirksamkeitsstudien am 5XFAD-Mausmodell sein kann.

6 Literaturverzeichnis

Abel EL: Marihuana: The First Twelve Thousand Years; Springer Science & Business Media, Berlin 2013

Adams R, Hunt M, Clark JH (1940): Structure of Cannabidiol, a Product Isolated from the Marihuana Extract of Minnesota Wild Hemp. JACS Au 62, 196–200

Albert MS, DeKosky ST, Dickson D, Dubois B, Feldman HH, Fox NC, Gamst A, Holtzman DM, Jagust WJ, Petersen RC et al. (2011): The diagnosis of mild cognitive impairment due to Alzheimer's disease: recommendations from the National Institute on Aging-Alzheimer's Association workgroups on diagnostic guidelines for Alzheimer's disease. Alzheimers Dement 7, 270–279

Alzheimer A (1907): Über eine eigenartige Erkrankung der Hirnrinde. Allgemeine Zeitschrift für Psychiatrie und Psychisch-gerichtliche Medizin 64, 146-148

Antunes M, Biala G (2012): The novel object recognition memory: neurobiology, test procedure, and its modifications. Cogn Process 13, 93–110

Apostolova LG, Green AE, Babakchanian S, Hwang KS, Chou YY, Toga AW, Thompson PM (2012): Hippocampal atrophy and ventricular enlargement in normal aging, mild cognitive impairment (MCI), and Alzheimer Disease. Alzheimer Dis Assoc Disord 26(1), 17-27

Aschenbrenner AJ, Gordon BA, Benzinger TLS, Morris JC, Hassenstab JJ (2018): Influence of tau PET, amyloid PET, and hippocampal volume on cognition in Alzheimer disease. Neurology 91, e859-e866

Aso E, Sánchez-Pla A, Vegas-Lozano E, Maldonado R, Ferrer I (2015): Cannabis-based medicine reduces multiple pathological processes in AβPP/PS1 mice. J Alzheimers Dis 43, 977–991

Atalay S, Jarocka-Karpowicz I, Skrzydlewska E (2019): Antioxidative and Anti-Inflammatory Properties of Cannabidiol. Antioxidants 9, 21

Attwell D, Laughlin SB (2001): An energy budget for signaling in the grey matter of the brain. J Cereb Blood Flow Metab 21, 1133–1145

Augustin SM, Lovinger DM (2018): Functional Relevance of Endocannabinoid-Dependent Synaptic Plasticity in the Central Nervous System. ACS Chem Neurosci 9, 2146–2161

Badea A, Ali-Sharief AA, Johnson GA (2007): Morphometric analysis of the C57BL/6J mouse brain. Neuroimage 37, 683–693

Ballard C, Gauthier S, Corbett A, Brayne C, Aarsland D, Jones E (2011): Alzheimer's disease. Lancet 377, 1019–1031

Barnes NM, Sharp T (1999): A review of central 5-HT receptors and their function. Neuropharmacology 38, 1083–1152

Barthel H, Gertz HJ, Dresel S, Peters O, Bartenstein P, Buerger K, Hiemeyer F, Wittemer-Rump SM, Seibyl J, Reininger C et al. (2011): Cerebral amyloid-β PET with florbetaben (18F) in patients with Alzheimer's disease and healthy controls: a multicentre phase 2 diagnostic study. Lancet Neurol 10, 424–435

Bartus RT, Dean RL, Beer B, Lippa AS (1982): The cholinergic hypothesis of geriatric memory dysfunction. Science 217, 408-14

Bateman RJ, Aisen PS, Strooper B de, Fox NC, Lemere CA, Ringman JM, Salloway S, Sperling RA, Windisch M, Xiong C (2011): Autosomal-dominant Alzheimer's disease: a review and proposal for the prevention of Alzheimer's disease. Alz Res Therapy 3, 1

Behl T, Kaur I, Sehgal A, Singh S, Sharma N, Makeen HA, Albratty M, Alhazmi HA, Felemban SG, Alsubayiel AM et al. (2022): "Aducanumab" making a comeback in Alzheimer's disease: An old wine in a new bottle. Biomed Pharmacother 148, 112746

Belloy ME, Napolioni V, Greicius MD (2019): A Quarter Century of APOE and Alzheimer's Disease: Progress to Date and the Path Forward. Neuron 101, 820–838

Bergamaschi MM, Queiroz RH, Zuardi AW, Crippa JA (2011): Safety and side effects of cannabidiol, a Cannabis sativa constituent. Curr Drug Saf 6

Bhattacharya S, Haertel C, Maelicke A, Montag D (2014): Galantamine slows down plaque formation and behavioral decline in the 5XFAD mouse model of Alzheimer's disease. PloS one 9, e89454

Birks J, Grimley Evans J (2009): Ginkgo biloba for cognitive impairment and dementia. Cochrane Database Syst Rev, CD003120

Bloudek LM, Spackman DE, Blankenburg M, Sullivan SD (2011): Review and Meta-Analysis of Biomarkers and Diagnostic Imaging in Alzheimer's Disease. J Alzheimers Dis 26, 627–645

Bosnjak Kuharic D, Markovic D, Brkovic T, Jeric Kegalj M, Rubic Z, Vuica Vukasovic A, Jeroncic A, Puljak L (2021): Cannabinoids for the treatment of dementia. Cochrane Database Syst Rev 9, CD012820

Bouaboula M, Hilairet S, Marchand J, Fajas L, Le Fur G, Casellas P (2005): Anandamide induced PPARgamma transcriptional activation and 3T3-L1 preadipocyte differentiation. Eur J Pharmacol 517, 174–181

Bouter C, Bouter Y (2019): 18F-FDG-PET in Mouse Models of Alzheimer's Disease. Front Med 6, 71

Bouter C, Irwin C, Franke TN, Beindorff N, Bouter Y (2021): Quantitative Brain Positron Emission Tomography in Female 5XFAD Alzheimer Mice: Pathological Features and Sex-Specific Alterations. Front Med 8, 745064

Bouter Y, Dietrich K, Wittnam JL, Rezaei-Ghaleh N, Pillot T, Papot-Couturier S, Lefebvre T, Sprenger F, Wirths O, Zweckstetter M et al. (2013): N-truncated amyloid β (Aβ) 4-42 forms stable aggregates and induces acute and long-lasting behavioral deficits. Acta Neuropathol 126, 189–205

Bouter Y, Kacprowski T, Weissmann R, Dietrich K, Borgers H, Brauß A, Sperling C, Wirths O, Albrecht M, Jensen LR et al. (2014): Deciphering the Molecular Profile of Plaques, Memory Decline and Neuron Loss in Two Mouse Models for Alzheimer's Disease by Deep Sequencing. Front Aging Neurosci 0, 75

Braak H, Braak E (1991): Neuropathological stageing of Alzheimer-related changes. Acta neuropathologica 82, 239–259

Brendel M, Jaworska A, Grießinger E, Rötzer C, Burgold S, Gildehaus F-J, Carlsen J, Cumming P, Baumann K, Haass C et al. (2015): Cross-sectional comparison of small animal 18F-florbetaben amyloid-PET between transgenic AD mouse models. PloS one 10, e0116678

Brendel M, Probst F, Jaworska A, Overhoff F, Korzhova V, Albert NL, Beck R, Lindner S, Gildehaus F-J, Baumann K et al. (2016): Glial Activation and Glucose Metabolism in a Transgenic Amyloid Mouse Model: A Triple-Tracer PET Study. Journal of nuclear medicine official publication, J Nucl Med 57, 954–960

Brendel M, Jaworska A, Overhoff F, Blume T, Probst F, Gildehaus F-J, Bartenstein P, Haass C, Bohrmann B, Herms J et al. (2018): Efficacy of chronic BACE1 inhibition in PS2APP mice depends on the regional Aβ deposition rate and plaque burden at treatment initiation. Theranostics 8, 4957–4968

Bundy JL, Vied C, Badger C, Nowakowski RS (2019): Sex-biased hippocampal pathology in the 5XFAD mouse model of Alzheimer's disease: A multi-omic analysis. J Comp Neurol 527, 462–475

Burstein S (2015): Cannabidiol (CBD) and its analogs: a review of their effects on inflammation. Bioorg Med Chem 23

Callahan MJ, Lipinski WJ, Bian F, Durham RA, Pack A, Walker LC (2001): Augmented Senile Plaque Load in Aged Female β-Amyloid Precursor Protein-Transgenic Mice. Am J Pathol 158, 1173–1177

Caminiti SP, Ballarini T, Sala A, Cerami C, Presotto L, Santangelo R, Fallanca F, Vanoli EG, Gianolli L, Iannaccone S et al. (2018): FDG-PET and CSF biomarker accuracy in prediction of conversion to different dementias in a large multicentre MCI cohort. NeuroImage. Clinical 18, 167–177

Cassano T, Villani R, Pace L, Carbone A, Bukke VN, Orkisz S, Avolio C, Serviddio G (2020): From Cannabis sativa to Cannabidiol: Promising Therapeutic Candidate for the Treatment of Neurodegenerative Diseases. Front Pharmacol 11, 124

Castillo PE, Younts TJ, Chávez AE, Hashimotodani Y (2012): Endocannabinoid signaling and synaptic function. Neuron 76, 70–81

Ceccaldi M, Jonveaux T, Verger A, Krolak-Salmon P, Houzard C, Godefroy O, Shields T, Perrotin A, Gismondi R, Bullich S et al. (2018): Added value of 18F-florbetaben amyloid PET in the diagnostic workup of most complex patients with dementia in France: A naturalistic study. Alzheimers Dement 14, 293–305

Chagas MHN, Zuardi AW, Tumas V, Pena-Pereira MA, Sobreira ET, Bergamaschi MM, dos Santos AC, Teixeira AL, Hallak JEC, Crippa JAS (2014): Effects of cannabidiol in the treatment of patients with Parkinson's disease: an exploratory double-blind trial. J Psychopharmacol 28, 1088–1098

Cheng D, Low JK, Logge W, Garner B, Karl T (2014a): Chronic cannabidiol treatment improves social and object recognition in double transgenic APPswe/PS1ΔE9 mice. Psychopharmacology 231, 3009–3017

Cheng D, Spiro AS, Jenner AM, Garner B, Karl T (2014b): Long-term cannabidiol treatment prevents the development of social recognition memory deficits in Alzheimer's disease transgenic mice. J Alzheimers Dis 42, 1383–1396

Cherry SR, Dahlbom M: PET: Physics, Instrumentation, and Scanners; In: Phelps ME (Hrsg.) PET: Springer, New York, 2006, 1-117

Chételat G, Arbizu J, Barthel H, Garibotto V, Law I, Morbelli S, van de Giessen E, Agosta F, Barkhof F, Brooks DJ et al. (2020): Amyloid-PET and 18F-FDG-PET in the diagnostic investigation of Alzheimer's disease and other dementias. Lancet Neurol 19, 951–962

Cho Y, Bae H-G, Okun E, Arumugam TV, Jo D-G (2022): Physiology and pharmacology of amyloid precursor protein. Pharmacology & Therapeutics 235, 108122

Christensen DZ, Bayer TA, Wirths O (2009): Formic acid is essential for immunohistochemical detection of aggregated intraneuronal Abeta peptides in mouse models of Alzheimer's disease. Brain Res 1301, 116–125

Clark CM, Pontecorvo MJ, Beach TG, Bedell BJ, Coleman RE, Doraiswamy PM, Fleisher AS, Reiman EM, Sabbagh MN, Sadowsky CH et al. (2012): Cerebral PET with florbetapir compared with neuropathology at autopsy for detection of neuritic amyloid-β plaques: a prospective cohort study. Lancet Neurol 11, 669–678

Clark CM, Schneider JA, Bedell BJ, Beach TG, Bilker WB, Mintun MA, Pontecorvo MJ, Hefti F, Carpenter AP, Flitter ML et al. (2011): Use of florbetapir-PET for imaging beta-amyloid pathology. JAMA 305, 275–283

Coleman RA, Liang C, Patel R, Ali S, Mukherjee J (2017): Brain and Brown Adipose Tissue Metabolism in Transgenic Tg2576 Mice Models of Alzheimer Disease Assessed Using 18F-FDG PET Imaging. Mol Imaging 16, 1536012117704557

Constantinescu CC, Mukherjee J (2009): Performance evaluation of an Inveon PET preclinical scanner. Phys Med Biol 54, 2885–2899

Corder EH, Saunders AM, Strittmatter WJ, Schmechel DE, Gaskell PC, Small GW, Roses AD, Haines JL, Pericak-Vance MA (1993): Gene dose of apolipoprotein E type 4 allele and the risk of Alzheimer's disease in late onset families. Science 261, 921–923

Costa B, Giagnoni G, Franke C, Trovato AE, Colleoni M (2004): Vanilloid TRPV1 receptor mediates the antihyperalgesic effect of the nonpsychoactive cannabinoid, cannabidiol, in a rat model of acute inflammation. Br J Pharmacol 143, 247–250

Creavin ST, Wisniewski S, Noel-Storr AH, Trevelyan CM, Hampton T, Rayment D, Thom VM, Nash KJE, Elhamoui H, Milligan R et al. (2016): Mini-Mental State Examination (MMSE) for the detection of dementia in clinically unevaluated people aged 65 and over in community and primary care populations. Cochrane Database Syst Rev, CD011145

Crippa JAS, Derenusson GN, Ferrari TB, Wichert-Ana L, Duran FLS, Martin-Santos R, Simões MV, Bhattacharyya S, Fusar-Poli P, Atakan Z et al. (2011): Neural basis of anxiolytic effects of cannabidiol (CBD) in generalized social anxiety disorder: a preliminary report. J Psychopharmacol 25, 121–130

Cummings J, Lee G, Zhong K, Fonseca J, Taghva K (2021): Alzheimer's disease drug development pipeline: 2021. Alzheimers Dement 7, e12179

Currais A, Quehenberger O, M Armando A, Daugherty D, Maher P, Schubert D (2016): Amyloid proteotoxicity initiates an inflammatory response blocked by cannabinoids. npj Aging Mech Dis 2, 1–8

Dai M-H, Zheng H, Zeng L-D, Zhang Y (2018): The genes associated with early-onset Alzheimer's disease. Oncotarget 9, 15132–15143

Dash R, Ali MC, Jahan I, Munni YA, Mitra S, Hannan MA, Timalsina B, Oktaviani DF, Choi HJ, Moon IS (2021): Emerging potential of cannabidiol in reversing proteinopathies. Ageing Res Rev 65, 101209

Davies P, Maloney AJ (1976): Selective loss of central cholinergic neurons in Alzheimer's disease. Lancet 2

De Gregorio D, McLaughlin RJ, Posa L, Ochoa-Sanchez R, Enns J, Lopez-Canul M, Aboud M, Maione S, Comai S, Gobbi G (2019): Cannabidiol modulates serotonergic transmission and reverses both allodynia and anxiety-like behavior in a model of neuropathic pain. Pain 160, 136–150

De JC, Esselens C, Kumar-Singh S, Craessaerts K, Serneels S, Checler F, Annaert W, Van BC, De SB (2001): Pathogenic APP mutations near the gamma-secretase cleavage site differentially affect Abeta secretion and APP C-terminal fragment stability. Hum Mol Genet 10

Deleye S, Waldron A-M, Richardson JC, Schmidt M, Langlois X, Stroobants S, Staelens S (2016): The Effects of Physiological and Methodological Determinants on 18F-FDG Mouse Brain Imaging Exemplified in a Double Transgenic Alzheimer Model. Mol Imaging 15

De Strooper B., Saftig P, Craessaerts K, Vanderstichele H, Guhde G, Annaert W, Von FK, Van LF (1998): Deficiency of presenilin-1 inhibits the normal cleavage of amyloid precursor protein. Nature 391

De Strooper B, Iwatsubo T, Wolfe MS (2012): Presenilins and γ-Secretase: Structure, Function, and Role in Alzheimer Disease. Cold Spring Harb Perspect Med 2

DeTure MA, Dickson DW (2019): The neuropathological diagnosis of Alzheimer's disease. Mol Neurodegener 14

Devane WA, Dysarz FA, Johnson, Melvin LS, Howlett AC (1988): Determination and characterization of a cannabinoid receptor in rat brain. Mol Pharmacol 34

Devinsky O, Cilio MR, Cross H, Fernandez-Ruiz J, French J, Hill C, Katz R, Di Marzo V, Jutras-Aswad D, Notcutt WG et al. (2014): Cannabidiol: Pharmacology and potential therapeutic role in epilepsy and other neuropsychiatric disorders. Epilepsia 55, 791–802

Devi L, Alldred MJ, Ginsberg SD, Ohno M (2010): Sex- and brain region-specific acceleration of β-amyloidogenesis following behavioral stress in a mouse model of Alzheimer's disease. Mol Brain 3, 34

DGN und DGPPN (2016): S3-Leitlinie "Demenzen" der Deutschen Gesellschaft für Psychiatrie und Psychotherapie, Psychosomatik und Nervenheilkunde (DGPPN) und der Deutschen

Gesellschaft für Neurologie (DGN). https://www.awmf.org/leitlinien/detail/ll/038-013.html; abgerufen am 28.07.2021

Ding Y, Sohn JH, Kawczynski MG, Trivedi H, Harnish R, Jenkins NW, Lituiev D, Copeland TP, Aboian MS, Mari Aparici C et al. (2019): A Deep Learning Model to Predict a Diagnosis of Alzheimer Disease by Using 18F-FDG PET of the Brain. Radiology 290, 456–464

Doody RS, Thomas RG, Farlow M, Iwatsubo T, Vellas B, Joffe S, Kieburtz K, Raman R, Sun X, Aisen PS et al. (2014): Phase 3 Trials of Solanezumab for Mild-to-Moderate Alzheimer's Disease. N Engl J Med 370, 311–321

Drzezga A (2010): Amyloid-plaque imaging in early and differential diagnosis of dementia. Ann Nucl Med 24, 55–66

Dubois B, Hampel H, Feldman HH, Scheltens P, Aisen P, Andrieu S, Bakardjian H, Benali H, Bertram L, Blennow K et al. (2016): Preclinical Alzheimer's disease: Definition, natural history, and diagnostic criteria. Alzheimers Dement 12, 292–323

Eimer WA, Vassar R (2013): Neuron loss in the 5XFAD mouse model of Alzheimer's disease correlates with intraneuronal Aβ42 accumulation and Caspase-3 activation. Mol Neurodegener 8

Elder GA, Gama Sosa MA, Gasperi R de (2010): Transgenic Mouse Models of Alzheimer's Disease. Mt Sinai J Med 77, 69–81

Erlandsson K, Buvat I, Pretorius PH, Thomas BA, Hutton BF (2012): A review of partial volume correction techniques for emission tomography and their applications in neurology, cardiology and oncology. Phys Med Biol 57, R119-59

Esang M, Gupta M (2021): Aducanumab as a Novel Treatment for Alzheimer's Disease: A Decade of Hope, Controversies, and the Future. Cureus 13, e17591

Esposito G, Filippis D de, Carnuccio R, Izzo AA, Iuvone T (2006): The marijuana component cannabidiol inhibits beta-amyloid-induced tau protein hyperphosphorylation through Wnt/beta-catenin pathway rescue in PC12 cells. J Mol Med (Berl) 84, 253–258

Esposito G, Scuderi C, Savani C, Steardo L, Filippis D de, Cottone P, Iuvone T, Cuomo V (2007): Cannabidiol in vivo blunts beta-amyloid induced neuroinflammation by suppressing IL-1beta and iNOS expression. Br J Pharmacol 151, 1272–1279

Esposito G, Scuderi C, Valenza M, Togna GI, Latina V, Filippis D de, Cipriano M, Carratù MR, Iuvone T, Steardo L (2011): Cannabidiol reduces Aβ-induced neuroinflammation and promotes hippocampal neurogenesis through PPARγ involvement. PloS one 6, e28668

FDA (2021): FDA grants accelerated approval for Alzheimer's Drug. https://www.fda.gov/news-events/press-announcements/fda-grants-accelerated-approval-alzheimers-drug; abgerufen am 03.01.2022

Ferrari C, Caputo P, Pisani AR, Nappi AG, Branca A, Lavelli V, Rubini G (2019): Use of amyloid PET/CT with 18 F-Florbetaben in the management of patients with Alzheimer's disease. Hell J Nucl Med 22 Suppl 2

Ferreira-Vieira HT, Guimaraes MI, Silva FF, Ribeiro MF (2016): Alzheimer's disease: Targeting the Cholinergic System. CN 14, 101–115

Fleisher AS, Chen K, Liu X, Ayutyanont N, Roontiva A, Thiyyagura P, Protas H, Joshi AD, Sabbagh M, Sadowsky CH et al. (2013): Apolipoprotein E ε4 and age effects on florbetapir positron emission tomography in healthy aging and Alzheimer disease. Neurobiol Aging 34, 1–12

Forloni G, Balducci C (2018): Alzheimer's Disease, Oligomers, and Inflammation. J Alzheimers Dis 62, 1261–1276

Forner S, Baglietto-Vargas D, Martini AC, Trujillo-Estrada L, LaFerla FM (2017): Synaptic Impairment in Alzheimer's Disease: A Dysregulated Symphony. Trends Neurosci 40, 347–357

Förstl H, Kurz A (1999): Clinical features of Alzheimer's disease. Eur Arch Psychiatry Clin Neurosci 249, 288–290

Franke TN, Irwin C, Bayer TA, Brenner W, Bouter Y (2020): In vivo Imaging With 18F-FDG- and 18F-Florbetaben-PET/MRI Detects Pathological Changes in the Brain of the Commonly Used 5XFAD Mouse Model of Alzheimer's Disease. Front Med 7, 529

Frisoni GB, Boccardi M, Barkhof F, Blennow K, Cappa S, Chiotis K, Démonet J-F, Garibotto V, Giannakopoulos P, Gietl A et al. (2017): Strategic roadmap for an early diagnosis of Alzheimer's disease based on biomarkers. Lancet Neurol 16, 661–676

Frisoni GB, Altomare D, Thal DR, Ribaldi F, van der Kant R, Ossenkoppele R, Blennow K, Cummings J, van Duijn C, Nilsson PM et al. (2022): The probabilistic model of Alzheimer disease: the amyloid hypothesis revised. Nat Rev Neurosci 23, 53–66

Gallagher BM, Fowler JS, Gutterson NI, MacGregor RR, Wan CN, Wolf AP (1978): Metabolic trapping as a principle of oradiopharmaceutical design: some factors resposible for the biodistribution of 18F 2-deoxy-2-fluoro-D-glucose. J Nucl Med 19, 1154–1161

Gallagher JJ, Minogue AM, Lynch MA (2013): Impaired performance of female APP/PS1 mice in the Morris water maze is coupled with increased Aβ accumulation and microglial activation. Neurodegener Dis 11, 33–41

Gambhir SS, Czernin J, Schwimmer J, Silverman DH, Coleman RE, Phelps ME (2001): A tabulated summary of the FDG PET literature. J Nucl Med 42, 1S-93S

Games D, Adams D, Alessandrini R, Barbour R, Berthelette P, Blackwell C, Carr T, Clemens J, Donaldson T, Gillespie F (1995): Alzheimer-type neuropathology in transgenic mice overexpressing V717F beta-amyloid precursor protein. Nature 373

Garrido JL, Godoy JA, Alvarez A, Bronfman M, Inestrosa NC (2002): Protein kinase C inhibits amyloid beta peptide neurotoxicity by acting on members of the Wnt pathway. FASEB J 16, 1982–1984

Giannoni P, Arango-Lievano M, Neves ID, Rousset M-C, Baranger K, Rivera S, Jeanneteau F, Claeysen S, Marchi N (2016): Cerebrovascular pathology during the progression of experimental Alzheimer's disease. Neurobiol Dis 88, 107–117

Goate A, Chartier-Harlin M-C, Mullan M, Brown J, Crawford F, Fidani L, Giuffra L, Haynes A, Irving N, James L et al. (1991): Segregation of a missense mutation in the amyloid precursor protein gene with familial Alzheimer's disease. Nature 349, 704–706

Gonsiorek W, Lunn C, Fan X, Narula S, Lundell D, Hipkin RW (2000): Endocannabinoid 2-arachidonyl glycerol is a full agonist through human type 2 cannabinoid receptor: antagonism by anandamide. Mol Pharmacol 57, 1045–1050

Granger MW, Franko B, Taylor MW, Messier C, George-Hyslop PS, Bennett SAL (2016): A TgCRND8 Mouse Model of Alzheimer's Disease Exhibits Sexual Dimorphisms in Behavioral Indices of Cognitive Reserve. J Alzheimers Dis 51, 757–773

Grundman M (2004): Mild Cognitive Impairment Can Be Distinguished From Alzheimer Disease and Normal Aging for Clinical Trials. Arch Neurol 61, 59

Guerchet M, Prince M, Prina M (2020): Numbers of people with dementia worldwide: An update to the estimates in the World Alzheimer Report 2015. https://www.alzint.org/resource/numbers-of-people-with-dementia-worldwide; abgerufen am 22.12.2021

Haass C, Selkoe DJ (2007): Soluble protein oligomers in neurodegeneration: lessons from the Alzheimer's amyloid beta-peptide. Nat Rev Mol Cell Biol 8, 101–112

Hampel H, Mesulam M-M, Cuello AC, Farlow MR, Giacobini E, Grossberg GT, Khachaturian AS, Vergallo A, Cavedo E, Snyder PJ et al. (2018): The cholinergic system in the pathophysiology and treatment of Alzheimer's disease. Brain 141, 1917–1933

Hampel H, Hardy J, Blennow K, Chen C, Perry G, Kim SH, Villemagne VL, Aisen P, Vendruscolo M, Iwatsubo T et al. (2021): The Amyloid-β Pathway in Alzheimer's Disease. Mol Psychiatry 26, 5481–5503

Hardy J, Allsop D (1991): Amyloid deposition as the central event in the aetiology of Alzheimer's disease. Trends Pharmacol Sci 12, 383–388

Heneka MT, Carson MJ, El Khoury J, Landreth GE, Brosseron F, Feinstein DL, Jacobs AH, Wyss-Coray T, Vitorica J, Ransohoff RM et al. (2015): Neuroinflammation in Alzheimer's Disease. Lancet Neurol 14, 388–405

Herl L, Thomas AV, Lill CM, Banks M, Deng A, Jones PB, Spoelgen R, Hyman BT, Berezovska O (2009): Mutations in amyloid precursor protein affect its interactions with presenilin/gamma-secretase. Mol Cell Neurosci 41

Hirata-Fukae C, Li H-F, Hoe H-S, Gray AJ, Minami SS, Hamada K, Niikura T, Hua F, Tsukagoshi-Nagai H, Horikoshi-Sakuraba Y et al. (2008): Females exhibit more extensive amyloid, but not tau, pathology in an Alzheimer transgenic model. Brain Res 1216, 92–103

Holtzman DM, John CM, Goate A (2011): Alzheimer's Disease: The Challenge of the Second Century. Sci Transl Med 3, 77sr1

Hughes B, Herron CE (2019): Cannabidiol Reverses Deficits in Hippocampal LTP in a Model of Alzheimer's Disease. Neurochem Res 44, 703–713

Hyman BT, Phelps CH, Beach TG, Bigio EH, Cairns NJ, Carrillo MC, Dickson DW, Duyckaerts C, Frosch MP, Masliah E et al. (2012): National Institute on Aging-Alzheimer's Association

guidelines for the neuropathologic assessment of Alzheimer's disease. Alzheimers Dement 8, 1–13

Hynd MR, Scott HL, Dodd PR (2004): Glutamate-mediated excitotoxicity and neurodegeneration in Alzheimer's disease. Neurochem Int 45, 583–595

Iaccarino L, Sala A, Perani D (2019): Predicting long-term clinical stability in amyloid-positive subjects by FDG-PET. Ann Clin Transl Neurol 6, 1113–1120

Iffland K, Grotenhermen F (2017): An Update on Safety and Side Effects of Cannabidiol: A Review of Clinical Data and Relevant Animal Studies. Cannabis Cannabinoid Res 2, 139–154

Jack CR, Knopman DS, Jagust WJ, Petersen RC, Weiner MW, Aisen PS, Shaw LM, Vemuri P, Wiste HJ, Weigand SD et al. (2013): Tracking pathophysiological processes in Alzheimer's disease: an updated hypothetical model of dynamic biomarkers. Lancet Neurol 12, 207–216

Jack CR, Bennett DA, Blennow K, Carrillo MC, Feldman HH, Frisoni GB, Hampel H, Jagust WJ, Johnson KA, Knopman DS et al. (2016): A/T/N: An unbiased descriptive classification scheme for Alzheimer disease biomarkers. Neurology 87, 539–547

Jack CR, Bennett DA, Blennow K, Carrillo MC, Dunn B, Haeberlein SB, Holtzman DM, Jagust W, Jessen F, Karlawish J et al. (2018): NIA-AA Research Framework: Toward a biological definition of Alzheimer's disease. Alzheimer's & Dementia 14, 535–562

Jackson J, Jambrina E, Li J, Marston H, Menzies F, Phillips K, Gilmour G (2019): Targeting the Synapse in Alzheimer's Disease. Front. Neurosci. 0, 735

Jankowsky JL, Zheng H (2017): Practical considerations for choosing a mouse model of Alzheimer's disease. Mol Neurodegeneration 12, 89

Jawhar S, Trawicka A, Jenneckens C, Bayer TA, Wirths O (2012): Motor deficits, neuron loss, and reduced anxiety coinciding with axonal degeneration and intraneuronal Aβ aggregation in the 5XFAD mouse model of Alzheimer's disease. Neurobiol Aging 33, 196.e29-40

Jesus CHA, Redivo DDB, Gasparin AT, Sotomaior BB, Carvalho MC de, Genaro K, Zuardi AW, Hallak JEC, Crippa JA, Zanoveli JM et al. (2019): Cannabidiol attenuates mechanical allodynia in streptozotocin-induced diabetic rats via serotonergic system activation through 5-HT1A receptors. Brain Res 1715, 156–164

Johnson KA, Minoshima S, Bohnen NI, Donohoe KJ, Foster NL, Herscovitch P, Karlawish JH, Rowe CC, Carrillo MC, Hartley DM et al. (2013): Appropriate use criteria for amyloid PET: a report of the Amyloid Imaging Task Force, the Society of Nuclear Medicine and Molecular Imaging, and the Alzheimer's Association. Alzheimers Dement 9, e-1-16

Kadekaro M, Crane AM, Sokoloff L (1985): Differential effects of electrical stimulation of sciatic nerve on metabolic activity in spinal cord and dorsal root ganglion in the rat. Proc Natl Acad Sci U S A 82, 6010–6013

Kano M, Ohno-Shosaku T, Hashimotodani Y, Uchigashima M, Watanabe M (2009): Endocannabinoid-mediated control of synaptic transmission. Physiol Rev 89, 309–380

Kayed R, Head E, Thompson JL, McIntire TM, Milton SC, Cotman CW, Glabe CG (2003): Common structure of soluble amyloid oligomers implies common mechanism of pathogenesis. Science 300, 486–489

Kinney JW, Bemiller SM, Murtishaw AS, Leisgang AM, Salazar AM, Lamb BT (2018): Inflammation as a central mechanism in Alzheimer's disease. Alzheimers Dement 4, 575–590

Klein BD, Jacobson CA, Metcalf CS, Smith MD, Wilcox KS, Hampson AJ, Kehne JH (2017): Evaluation of Cannabidiol in Animal Seizure Models by the Epilepsy Therapy Screening Program (ETSP). Neurochem Res 42, 1939–1948

Klunk WE, Engler H, Nordberg A, Wang Y, Blomqvist G, Holt DP, Bergström M, Savitcheva I, Huang GF, Estrada S et al. (2004): Imaging brain amyloid in Alzheimer's disease with Pittsburgh Compound-B. Ann Neurol 55

Knopman DS, Jones DT, Greicius MD (2021): Failure to demonstrate efficacy of aducanumab: An analysis of the EMERGE and ENGAGE trials as reported by Biogen, December 2019. Alzheimers Dement 17, 696–701

Kokkinou M, Beishon LC, Smailagic N, Noel-Storr AH, Hyde C, Ukoumunne O, Worrall RE, Hayen A, Desai M, Ashok AH et al. (2021): Plasma and cerebrospinal fluid ABeta42 for the differential diagnosis of Alzheimer's disease dementia in participants diagnosed with any dementia subtype in a specialist care setting. Cochrane Database Syst Rev 2021

Koppel J, Davies P (2008): Targeting the endocannabinoid system in Alzheimer's disease. J Alzheimers Dis 15, 495–504

Krishnamoorthy S, Blankemeyer E, Mollet P, Surti S, van Holen R, Karp JS (2018): Performance evaluation of the MOLECUBES β-CUBE-a high spatial resolution and high sensitivity small animal PET scanner utilizing monolithic LYSO scintillation detectors. Phys Med Biol 63, 155013

Kumar A, Singh A, Ekavali (2015): A review on Alzheimer's disease pathophysiology and its management: an update. Pharmacol Rep 67, 195–203

Kuntner C, Kesner AL, Bauer M, Kremslehner R, Wanek T, Mandler M, Karch R, Stanek J, Wolf T, Müller M et al. (2009): Limitations of small animal PET imaging with 18FFDDNP and FDG for quantitative studies in a transgenic mouse model of Alzheimer's disease. Mol Imaging Biol 11, 236–240

LaFerla FM, Green KN, Oddo S (2007): Intracellular amyloid-beta in Alzheimer's disease. Nat Rev Neurosci 8, 499–509

Laforce R, Soucy J-P, Sellami L, Dallaire-Théroux C, Brunet F, Bergeron D, Miller BL, Ossenkoppele R (2018): Molecular imaging in dementia: Past, present, and future. Alzheimers Dement 14, 1522–1552

Landau SM, Harvey D, Madison CM, Koeppe RA, Reiman EM, Foster NL, Weiner MW, Jagust WJ (2011): Associations between cognitive, functional, and FDG-PET measures of decline in AD and MCI. Neurobiol Aging 32, 1207–1218

Laws KR, Irvine K, Gale TM (2016): Sex differences in cognitive impairment in Alzheimer's disease. World J Psychiatry 6, 54–65

Lee JC, Kim SJ, Hong S, Kim Y (2019): Diagnosis of Alzheimer's disease utilizing amyloid and tau as fluid biomarkers. Exp Mol Med 51

Leuzy A, Carter SF, Chiotis K, Almkvist O, Wall A, Nordberg A (2015): Concordance and Diagnostic Accuracy of 11CPIB PET and Cerebrospinal Fluid Biomarkers in a Sample of Patients with Mild Cognitive Impairment and Alzheimer's Disease. J Alzheimers Dis 45, 1077–1088

Leweke FM, Mueller JK, Lange B, Rohleder C (2016): Therapeutic Potential of Cannabinoids in Psychosis. Biol Psychiatry 79, 604–612

Li H, Liu Y, Tian D, Tian L, Ju X, Qi L, Wang Y, Liang C (2020): Overview of cannabidiol (CBD) and its analogues: Structures, biological activities, and neuroprotective mechanisms in epilepsy and Alzheimer's disease. Eur J Med Chem 192, 112163

Librizzi D, Cabanel N, Zavorotnyy M, Riehl E, Kircher T, Luster M, Hooshyar YB (2021): Clinical Relevance of [18 F]Florbetaben and [18 F]FDG PET/CT Imaging on the Management of Patients with Dementia. Molecules 26

Libro R, Diomede F, Scionti D, Piattelli A, Grassi G, Pollastro F, Bramanti P, Mazzon E, Trubiani O (2016): Cannabidiol Modulates the Expression of Alzheimer's Disease-Related Genes in Mesenchymal Stem Cells. Int J Mol Sci 18, 26

Liddelow SA, Guttenplan KA, Le Clarke, Bennett FC, Bohlen CJ, Schirmer L, Bennett ML, Münch AE, Chung WS, Peterson TC et al. (2017): Neurotoxic reactive astrocytes are induced by activated microglia. Nature 541

Lim K, See YM, Lee J (2017): A Systematic Review of the Effectiveness of Medical Cannabis for Psychiatric, Movement and Neurodegenerative Disorders. Clin Psychopharmacol Neurosci 15, 301–312

Livingston G, Huntley J, Sommerlad A, Ames D, Ballard C, Banerjee S, Brayne C, Burns A, Cohen-Mansfield J, Cooper C et al. (2020): Dementia prevention, intervention, and care: 2020 report of the Lancet Commission. Lancet 396, 413–446

Lott IT, Head E (2019): Dementia in Down syndrome: unique insights for Alzheimer disease research. Nat Rev Neurol 15, 135–147

Lu H-C, Mackie K (2016): An Introduction to the Endogenous Cannabinoid System. Biol Psychiatry 79, 516–525

Lunn CA, Fine JS, Rojas-Triana A, Jackson JV, Fan X, Kung TT, Gonsiorek W, Schwarz MA, Lavey B, Kozlowski JA et al. (2006): A novel cannabinoid peripheral cannabinoid receptor-selective inverse agonist blocks leukocyte recruitment in vivo. J Pharmacol Exp Ther 316, 780–788

Luo F, Rustay NR, Ebert U, Hradil VP, Cole TB, Llano DA, Mudd SR, Zhang Y, Fox GB, Day M (2012): Characterization of 7- and 19-month-old Tg2576 mice using multimodal in vivo imaging: limitations as a translatable model of Alzheimer's disease. Neurobiol Aging 33, 933–944

Macdonald IR, DeBay DR, Reid GA, O'Leary TP, Jollymore CT, Mawko G, Burrell S, Martin E, Bowen CV, Brown RE et al. (2014): Early Detection of Cerebral Glucose Uptake Changes in the 5XFAD Mouse. CAR 11, 450–460

Maeda J, Ji B, Irie T, Tomiyama T, Maruyama M, Okauchi T, Staufenbiel M, Iwata N, Ono M, Saido TC et al. (2007): Longitudinal, quantitative assessment of amyloid, neuroinflammation, and anti-amyloid treatment in a living mouse model of Alzheimer's disease enabled by positron emission tomography. J Neurosci 27, 10957–10968

Magen I, Avraham Y, Ackerman Z, Vorobiev L, Mechoulam R, Berry EM (2010): Cannabidiol ameliorates cognitive and motor impairments in bile-duct ligated mice via 5-HT1A receptor activation. Br J Pharmacol 159, 950–957

Manook A, Yousefi BH, Willuweit A, Platzer S, Reder S, Voss A, Huisman M, Settles M, Neff F, Velden J et al. (2012): Small-animal PET imaging of amyloid-beta plaques with 11CPiB and its multi-modal validation in an APP/PS1 mouse model of Alzheimer's disease. PloS one 7, e31310

Marcus C, Mena E, Subramaniam RM (2014): Brain PET in the diagnosis of Alzheimer's disease. Clin Nucl Med 39, e413-22; quiz e423-6

Martínez G, Vernooij RWM, Fuentes Padilla P, Zamora J, Flicker L, Bonfill Cosp X (2017): 18F PET with florbetaben for the early diagnosis of Alzheimer's disease dementia and other dementias in people with mild cognitive impairment (MCI). Cochrane Database Syst Rev 2017

Martín-Moreno AM, Reigada D, Ramírez BG, Mechoulam R, Innamorato N, Cuadrado A, Ceballos ML de (2011): Cannabidiol and other cannabinoids reduce microglial activation in vitro and in vivo: relevance to Alzheimer's disease. Mol Pharmacol 79, 964–973

Masters CL, Bateman R, Blennow K, Rowe CC, Sperling RA, Cummings JL (2015): Alzheimer's disease. Nat Rev Dis Primers 1

Matsuda LA, Lolait SJ, Brownstein MJ, Young AC, Bonner TI (1990): Structure of a cannabinoid receptor and functional expression of the cloned cDNA. Nature 346

McGeer PL, Rogers J, McGeer EG (2016): Inflammation, Antiinflammatory Agents, and Alzheimer's Disease: The Last 22 Years. Journal of Alzheimer's disease J Alzheimers Dis 54

McKhann GM, Knopman DS, Chertkow H, Hyman BT, Jack CR, Kawas CH, Klunk WE, Koroshetz WJ, Manly JJ, Mayeux R et al. (2011): The diagnosis of dementia due to Alzheimer's disease: Recommendations from the National Institute on Aging-Alzheimer's Association workgroups on diagnostic guidelines for Alzheimer's disease. Alzheimers Dement 7, 263–269

McPartland JM, Duncan M, Di Marzo V, Pertwee RG (2015): Are cannabidiol and Δ(9) -tetrahydrocannabivarin negative modulators of the endocannabinoid system? A systematic review. Br J Pharmacol 172, 737–753

McShane R, Westby MJ, Roberts E, Minakaran N, Schneider L, Farrimond LE, Maayan N, Ware J, Debarros J (2019): Memantine for dementia. Cochrane Database Syst Rev

Mecha M, Feliú A, Iñigo PM, Mestre L, Carrillo-Salinas FJ, Guaza C (2013): Cannabidiol provides long-lasting protection against the deleterious effects of inflammation in a viral model of multiple sclerosis: a role for A2A receptors. Neurobiol Dis 59

Mechoulam R, Ben-Shabat S, Hanus L, Ligumsky M, Kaminski NE, Schatz AR, Gopher A, Almog S, Martin BR, Compton (1995): Identification of an endogenous 2-monoglyceride, present in canine gut, that binds to cannabinoid receptors. Biochem Pharmacol 50

Mechoulam R, Peters M, Murillo-Rodriguez E, Hanus LO (2007): Cannabidiol--recent advances. Chem Biodivers 4, 1678–1692

Mechoulam R, Hanuš LO, Pertwee R, Howlett AC (2014): Early phytocannabinoid chemistry to endocannabinoids and beyond. Nat Rev Neurosci 15, 757–764

Mehta D, Jackson R, Paul G, Shi J, Sabbagh M (2017): Why do trials for Alzheimer's disease drugs keep failing? A discontinued drug perspective for 2010-2015. Expert Opin Investig Drugs 26, 735–739

Mesulam MM (2013): Cholinergic circuitry of the human nucleus basalis and its fate in Alzheimer's disease. J Comp Neurol 521

Michalik L, Auwerx J, Berger JP, Chatterjee VK, Glass CK, Gonzalez FJ, Grimaldi PA, Kadowaki T, Lazar MA, O'Rahilly S et al. (2006): International Union of Pharmacology. LXI. Peroxisome proliferator-activated receptors. Pharmacol Rev 58, 726–741

Minoshima S, Giordani B, Berent S, Frey KA, Foster NL, Kuhl DE (1997): Metabolic reduction in the posterior cingulate cortex in very early Alzheimer's disease. Ann Neurol 42, 85–94

Molinuevo JL, Ayton S, Batrla R, Bednar MM, Bittner T, Cummings J, Fagan AM, Hampel H, Mielke MM, Mikulskis A et al. (2018): Current state of Alzheimer's fluid biomarkers. Acta Neuropathol 136, 821–853

Morris R (1984): Developments of a water-maze procedure for studying spatial learning in the rat. J Neurosci Methods 11, 47–60

Mosconi L, Berti V, Glodzik L, Pupi A, Santi S de, Leon MJ de (2010): Pre-clinical detection of Alzheimer's disease using FDG-PET, with or without amyloid imaging. J Alzheimers Dis, 843–854

Mosconi L (2013): Glucose metabolism in normal aging and Alzheimer’s disease: methodological and physiological considerations for PET studies. Clin Transl Imaging 1, 217–233

Munro S, Thomas KL, Abu-Shaar M (1993): Molecular characterization of a peripheral receptor for cannabinoids. Nature 365, 61–65

Nagy K, Tóth M, Major P, Patay G, Egri G, Häggkvist J, Varrone A, Farde L, Halldin C, Gulyás B (2013): Performance evaluation of the small-animal nanoScan PET/MRI system. J Nucl Med 54, 1825–1832

Nanda SS: Adaptive Designs for Clinical Trials of Drugs and Biologics Guidance for Industry DRAFT GUIDANCE, FDA 2018

Nelson PT, Head E, Schmitt FA, Davis PR, Neltner JH, Jicha GA, Abner EL, Smith CD, van Eldik LJ, Kryscio RJ et al. (2011): Alzheimer's disease is not "brain aging": neuropathological, genetic, and epidemiological human studies. Acta Neuropathol 121, 571–587

Oakley H, Cole SL, Logan S, Maus E, Shao P, Craft J, Guillozet-Bongaarts A, Ohno M, Disterhoft J, Van EL et al. (2006): Intraneuronal beta-amyloid aggregates, neurodegeneration, and neuron loss in transgenic mice with five familial Alzheimer's disease mutations: potential factors in amyloid plaque formation. J Neurosci 26

Oh SJ, Lee H-J, Kang KJ, Han SJ, Lee YJ, Lee KC, Lim SM, Chi DY, Kim KM, Park J-A et al. (2018): Early Detection of A β Deposition in the 5xFAD Mouse by Amyloid PET. Contrast Media Mol Imaging 2018, 1–7

O'Leary TP, Mantolino HM, Stover KR, Brown RE (2020): Age-related deterioration of motor function in male and female 5xFAD mice from 3 to 16 months of age. Genes Brain Behav 19, e12538

Olivares D, Deshpande VK, Shi Y, Lahiri DK, Greig NH, Rogers JT, Huang X (2012): N-methyl D-aspartate (NMDA) receptor antagonists and memantine treatment for Alzheimer's disease, vascular dementia and Parkinson's disease. Curr Alzheimer Res 9, 746–758

Ollinger JM, Fessler JA (1997): Positron-emission tomography. IEEE Signal Process. Mag. 14, 43–55

Orr ME, Sullivan AC, Frost B (2017): A Brief Overview of Tauopathy: Causes, Consequences, and Therapeutic Strategies. Trends Pharmacol Sci 38, 637–648

Ossenkoppele R, Tolboom N, Foster-Dingley JC, Adriaanse SF, Boellaard R, Yaqub M, Windhorst AD, Barkhof F, Lammertsma AA, Scheltens P et al. (2012): Longitudinal imaging of Alzheimer pathology using 11CPIB, 18FFDDNP and 18FFDG PET. Eur J Nucl Med Mol Imaging 39, 990–1000

O'Sullivan SE (2007): Cannabinoids go nuclear: evidence for activation of peroxisome proliferator-activated receptors. Br J Pharmacol 152, 576–582

O'Sullivan SE (2016): An update on PPAR activation by cannabinoids. Br J Pharmacol 173, 1899–1910

Ou Y-N, Xu W, Li J-Q, Guo Y, Cui M, Chen K-L, Huang Y-Y, Dong Q, Tan L, Yu J-T (2019): FDG-PET as an independent biomarker for Alzheimer's biological diagnosis: a longitudinal study. Alz Res Therapy 11, 1–11

Overk CR, Masliah E (2014): pathogenesis of synaptic degeneration in Alzheimer's Disease and Lewy Body Disease. Biochem Pharmacol 88, 508–516

Pagotto U, Marsicano G, Cota D, Lutz B, Pasquali R (2006): The Emerging Role of the Endocannabinoid System in Endocrine Regulation and Energy Balance. Endocr Rev 27, 73–100

Parker TD, Cash DM, Lane CAS, Lu K, Malone IB, Nicholas JM, James S-N, Keshavan A, Murray-Smith H, Wong A et al. (2019): Hippocampal subfield volumes and pre-clinical Alzheimer's disease in 408 cognitively normal adults born in 1946. PloS one 14, e0224030

Parsons CG, Stöffler A, Danysz W (2007): Memantine: a NMDA receptor antagonist that improves memory by restoration of homeostasis in the glutamatergic system - too little activation is bad, too much is even worse. Neuropharmacology 53, 699–723

Patra PH, Barker-Haliski M, White HS, Whalley BJ, Glyn S, Sandhu H, Jones N, Bazelot M, Williams CM, McNeish AJ (2019): Cannabidiol reduces seizures and associated behavioral comorbidities in a range of animal seizure and epilepsy models. Epilepsia 60

Pertwee RG, Howlett AC, Abood ME, Alexander SPH, Di Marzo V, Elphick MR, Greasley PJ, Hansen HS, Kunos G, Mackie K et al. (2010): International Union of Basic and Clinical Pharmacology. LXXIX. Cannabinoid Receptors and Their Ligands: Beyond CB1 and CB2. Pharmacol Rev 62, 588–631

Petersen RC, Caracciolo B, Brayne C, Gauthier S, Jelic V, Fratiglioni L (2014): Mild cognitive impairment: a concept in evolution. J Intern Med 275, 214–228

Petitet F, Jeantaud B, Reibaud M, Imperato A, Dubroeucq M-C (1998): Complex pharmacology of natural cannabivoids: Evidence for partial agonist activity of Δ9-tetrahydrocannabinol and antagonist activity of cannabidiol on rat brain cannabinoid receptors. Life Sci 63, PL1-PL6

Petrocellis L de, Di Marzo V (2010): Non-CB1, Non-CB2 Receptors for Endocannabinoids, Plant Cannabinoids, and Synthetic Cannabimimetics: Focus on G-protein-coupled Receptors and Transient Receptor Potential Channels. J Neuroimmune Pharmacol 5, 103–121

Pimenova AA, Raj T, Goate AM (2018): Untangling Genetic Risk for Alzheimer's Disease. Biol Psychiatry 83, 300–310

Poirier J, Bertrand P, Kogan S, Gauthier S, Davignon J, Bouthillier D (1993): Apolipoprotein E polymorphism and Alzheimer's disease. Lancet 342, 697–699

Poisnel G, Hérard A-S, El Tannir El Tayara N, Bourrin E, Volk A, Kober F, Delatour B, Delzescaux T, Debeir T, Rooney T et al. (2012): Increased regional cerebral glucose uptake in an APP/PS1 model of Alzheimer's disease. Neurobiol Aging 33, 1995–2005

Prince M, Bryce R, Albanese E, Wimo A, Ribeiro W, Ferri CP (2013): The global prevalence of dementia: a systematic review and metaanalysis. Alzheimers Dement 9, 63-75.e2

Quiroz YT, Sperling RA, Norton DJ, Baena A, Arboleda-Velasquez JF, Cosio D, Schultz A, Lapoint M, Guzman-Velez E, Miller JB et al. (2018): Association Between Amyloid and Tau Accumulation in Young Adults With Autosomal Dominant Alzheimer Disease. JAMA neurology 75, 548–556

Ramusino MC, Garibotto V, Bacchin R, Altomare D, Dodich A, Assal F, Mendes A, Costa A, Tinazzi M, Morbelli SD et al. (2020): Incremental value of amyloid-PET versus CSF in the diagnosis of Alzheimer's disease. Eur J Nucl Med Mol Imaging 47, 270–280

Reilly JF, Games D, Rydel RE, Freedman S, Schenk D, Young WG, Morrison JH, Bloom FE (2003): Amyloid deposition in the hippocampus and entorhinal cortex: quantitative analysis of a transgenic mouse model. Proc Natl Acad Sci U S A 100

Rice L, Bisdas S (2017): The diagnostic value of FDG and amyloid PET in Alzheimer's disease—A systematic review. Eur J Radiol 94, 16–24

Roddick KM, Schellinck HM, Brown RE (2014): Olfactory delayed matching to sample performance in mice: sex differences in the 5XFAD mouse model of Alzheimer's disease. Behav Brain Res 270, 165–170

Roddick KM, Roberts AD, Schellinck HM, Brown RE (2016): Sex and Genotype Differences in Odor Detection in the 3×Tg-AD and 5XFAD Mouse Models of Alzheimer's Disease at 6 Months of Age. Chem Senses 41, 433–440

Rojas S, Herance JR, Gispert JD, Abad S, Torrent É, Jiménez X, Pareto D, Perpiña U, Sarroca S, Rodríguez E et al. (2013): In vivo evaluation of amyloid deposition and brain glucose metabolism of 5XFAD mice using positron emission tomography. Neurobiol Aging 34, 1790–1798

Rowe CC, Ackerman U, Browne W, Mulligan R, Pike KL, O'Keefe G, Tochon-Danguy H, Chan G, Berlangieri SU, Jones G et al. (2008): Imaging of amyloid β in Alzheimer's disease with 18F-BAY94-9172, a novel PET tracer: proof of mechanism. Lancet Neurol 7, 129–135

Russo EB, Burnett A, Hall B, Parker KK (2005): Agonistic properties of cannabidiol at 5-HT1a receptors. Neurochem Res 30, 1037–1043

Ryan NS, Rossor MN, Fox NC (2015): Alzheimer's disease in the 100 years since Alzheimer's death. Brain 138, 3816–3821

Ryberg E, Larsson N, Sjögren S, Hjorth S, Hermansson N-O, Leonova J, Elebring T, Nilsson K, Drmota T, Greasley PJ (2007): The orphan receptor GPR55 is a novel cannabinoid receptor. Br J Pharmacol 152, 1092–1101

Sabri O, Seibyl J, Rowe C, Barthel H (2015): Beta-amyloid imaging with florbetaben. Clin Transl Imaging 3, 13–26

Sadleir KR, Eimer WA, Cole SL, Vassar R (2015): Aβ reduction in BACE1 heterozygous null 5XFAD mice is associated with transgenic APP level. Mol Neurodegener 10, 1

Sadleir KR, Popovic J, Vassar R (2018): ER stress is not elevated in the 5XFAD mouse model of Alzheimer's disease. J Biol Chem 293, 18434–18443

Saint-Aubert L, Lemoine L, Chiotis K, Leuzy A, Rodriguez-Vieitez E, Nordberg A (2017): Tau PET imaging: present and future directions. Mol Neurodegeneration 12, 19

Saliba SW, Jauch H, Gargouri B, Keil A, Hurrle T, Volz N, Mohr F, van der Stelt M, Bräse S, Fiebich BL (2018): Anti-neuroinflammatory effects of GPR55 antagonists in LPS-activated primary microglial cells. J Neuroinflammation 15, 322

Salloway S, Sperling R, Fox NC, Blennow K, Klunk W, Raskind M, Sabbagh M, Honig LS, Porsteinsson AP, Ferris S et al. (2014): Two Phase 3 Trials of Bapineuzumab in Mild-to-Moderate Alzheimer's Disease. N Engl J Med 370, 322–333

Saxena M, Dubey R (2019): Target Enzyme in Alzheimer's Disease: Acetylcholinesterase Inhibitors. Curr Top Med Chem 19, 264–275

Scheltens P, Blennow K, Breteler MMB, Strooper B de, Frisoni GB, Salloway S, van der Flier WM (2016): Alzheimer's disease. Lancet 388, 505–517

Schleicher EM, Ott FW, Müller M, Silcher B, Sichler ME, Löw MJ, Wagner JM, Bouter Y (2019): Prolonged Cannabidiol Treatment Lacks on Detrimental Effects on Memory, Motor Performance and Anxiety in C57BL/6J Mice. Front Behav Neurosci 13

Selkoe DJ (1991): The molecular pathology of Alzheimer's disease. Neuron 6, 487–498

Selkoe DJ, Hardy J (2016): The amyloid hypothesis of Alzheimer's disease at 25 years. EMBO Mol Med 8, 595–608

Serdons K, Terwinghe C, Vermaelen P, van Laere K, Kung H, Mortelmans L, Bormans G, Verbruggen A (2009): Synthesis and evaluation of 18F-labeled 2-phenylbenzothiazoles as positron emission tomography imaging agents for amyloid plaques in Alzheimer's disease. J Med Chem 52, 1428–1437

Serrano-Pozo A, Frosch MP, Masliah E, Hyman BT (2011): Neuropathological alterations in Alzheimer disease. Cold Spring Harb Perspect Med 1

Shankar GM, Li S, Mehta TH, Garcia-Munoz A, Shepardson NE, Smith I, Brett FM, Farrell MA, Rowan MJ, Lemere CA et al. (2008): Amyloid β-Protein Dimers Isolated Directly from Alzheimer Brains Impair Synaptic Plasticity and Memory. Nat Med 14, 837–842

Silverman DH, Small GW, Chang CY, Lu CS, Kung De Aburto MA, Chen W, Czernin J, Rapoport SI, Pietrini P, Alexander GE et al. (2001): Positron emission tomography in evaluation of dementia: Regional brain metabolism and long-term outcome. JAMA 286, 2120–2127

Sims R, Hill M, Williams J (2020): The multiplex model of the genetics of Alzheimer's disease. Nat Neurosci 23, 311–322

Sokoloff L (2008): The physiological and biochemical bases of functional brain imaging. Cogn Neurodyn 2, 1–5

Solon EG (2007): Autoradiography: high-resolution molecular imaging in pharmaceutical discovery and development. Expert Opin Drug Discov 2, 503–514

Son HJ, Jeong YJ, Yoon HJ, Lee SY, Choi G-E, Park J-A, Kim MH, Lee KC, Lee YJ, Kim MK et al. (2018): Assessment of brain beta-amyloid deposition in transgenic mouse models of Alzheimer's disease with PET imaging agents 18F-flutemetamol and 18F-florbetaben. BMC Neurosci 19, 45

Sørensen L, Igel C, Pai A, Balas I, Anker C, Lillholm M, Nielsen M (2017): Differential diagnosis of mild cognitive impairment and Alzheimer's disease using structural MRI cortical thickness, hippocampal shape, hippocampal texture, and volumetry*. Neuroimage Clin 13, 470–482

Sperling RA, Windisch M, Xiong C (2011): Autosomal-dominant Alzheimer's disease: a review and proposal for the prevention of Alzheimer's disease. Alz Res Therapy 3, 1

Steele ML, Robinson, SR (2012): Reactive astrocytes give neurons less support: implications for Alzheimer's disease. Neurobiol Aging 33

Stegger L, Ruhlmann V (2014): PET-MRT – Ein neues Verfahren der klinischen Hybridbildgebung. Nuklearmediziner 37, 101–108

Suemoto CK, Ferretti-Rebustini REL, Rodriguez RD, Leite REP, Soterio L, Brucki SMD, Spera RR, Cippiciani TM, Farfel JM, Chiavegatto Filho A et al. (2017): Neuropathological diagnoses and clinical correlates in older adults in Brazil: A cross-sectional study. PLOS Medicine 14, e1002267

Summers WK, Majovski LV, Marsh GM, Tachiki K, Kling A (1986): Oral Tetrahydroaminoacridine in Long-Term Treatment of Senile Dementia, Alzheimer Type. N Engl J Med 315, 1241–1245

Sun B-L, Li W-W, Zhu C, Jin W-S, Zeng F, Liu Y-H, Bu X-L, Zhu J, Yao X-Q, Wang Y-J (2018): Clinical Research on Alzheimer's Disease: Progress and Perspectives. Neurosci. Bull. 34, 1111–1118

Suppiah S, Didier M-A, Vinjamuri S (2019): The Who, When, Why, and How of PET Amyloid Imaging in Management of Alzheimer's Disease-Review of Literature and Interesting Images. Diagnostics (Basel) 9

Švob Štrac D, Pivac N, Mück-Šeler D (2016): The serotonergic system and cognitive function. Transl Neurosci 7, 35–49

Talarico G, Trebbastoni A, Bruno G, Lena C de (2019): Modulation of the Cannabinoid System: A New Perspective for the Treatment of the Alzheimer's Disease. Curr Neuropharmacol 17, 176–183

Teipel S, Drzezga A, Grothe MJ, Barthel H, Chételat G, Schuff N, Skudlarski P, Cavedo E, Frisoni GB, Hoffmann W et al. (2015): Multimodal imaging in Alzheimer's disease: validity and usefulness for early detection. Lancet Neurol 14, 1037–1053

Ter-Pogossian MM, Phelps ME, Hoffman EJ, Mullani NA (1975): A positron-emission transaxial tomograph for nuclear imaging (PETT). Radiology 114, 89–98

Terry RD, Masliah E, Salmon DP, Butters N, DeTeresa R, Hill R, Hansen LA, Katzman R (1991): Physical basis of cognitive alterations in Alzheimer's disease: synapse loss is the major correlate of cognitive impairment. Ann Neurol 30, 572–580

Teune LK, Bartels AL, Jong BM de, Willemsen ATM, Eshuis SA, Vries JJ de, van Oostrom JCH, Leenders KL (2010): Typical cerebral metabolic patterns in neurodegenerative brain diseases. Mov Disord 25, 2395–2404

Thinakaran G, Koo EH (2008): Amyloid Precursor Protein Trafficking, Processing, and Function *. J Biol Chem 283, 29615–29619

Thomas A, Baillie GL, Phillips AM, Razdan RK, Ross RA, Pertwee RG (2007): Cannabidiol displays unexpectedly high potency as an antagonist of CB1 and CB2 receptor agonists in vitro. Br J Pharmacol 150, 613–623

Underwood W, Anthony R (2013): AVMA Guidelines for the Euthanasia of Animals: 2020 Edition. https://www.avma.org/resources-tools/avma-policies/avma-guidelines-euthanasiaanimals; abgerufen am: 22.02.2022

Vandenberghe R, van Laere K, Ivanoiu A, Salmon E, Bastin C, Triau E, Hasselbalch S, Law I, Andersen A, Korner A et al. (2010): 18F-flutemetamol amyloid imaging in Alzheimer disease and mild cognitive impairment: a phase 2 trial. Ann Neurol 68, 319–329

Villemagne VL, Ong K, Mulligan RS, Holl G, Pejoska S, Jones G, O'Keefe G, Ackerman U, Tochon-Danguy H, Chan JG et al. (2011): Amyloid Imaging with 18F-Florbetaben in Alzheimer Disease and Other Dementias. J Nucl Med 52, 1210–1217

Villemagne VL, Burnham S, Bourgeat P, Brown B, Ellis KA, Salvado O, Szoeke C, Macaulay SL, Martins R, Maruff P et al. (2013): Amyloid β deposition, neurodegeneration, and cognitive decline in sporadic Alzheimer's disease: a prospective cohort study. Lancet Neurol 12, 357–367

Villemagne VL, Doré V, Bourgeat P, Burnham SC, Laws S, Salvado O, Masters CL, Rowe CC (2017): Aβ-amyloid and Tau Imaging in Dementia. Semin Nucl Med 47, 75–88

Vorhees CV, Williams MT (2006): Morris water maze: procedures for assessing spatial and related forms of learning and memory. Nat Protoc 1, 848–858

Wada H, Nakajoh K, Satoh-Nakagawa T, Suzuki T, Ohrui T, Arai H, Sasaki H (2001): Risk Factors of Aspiration Pneumonia in Alzheimer's Disease Patients. GER 47, 271–276

Watt G, Karl T (2017): In vivo Evidence for Therapeutic Properties of Cannabidiol (CBD) for Alzheimer's Disease. Front Pharmacol 8

Wattmo C, Wallin AK, Londos E, Minthon L (2011): Risk factors for nursing home placement in Alzheimer's disease: a longitudinal study of cognition, ADL, service utilization, and cholinesterase inhibitor treatment. The Gerontologist 51

Weingarten MD, Lockwood AH, Hwo SY, Kirschner MW (1975): A protein factor essential for microtubule assembly. PNAS 72, 1858–1862

Werry EL, Bright FM, Piguet O, Ittner LM, Halliday GM, Hodges JR, Kiernan MC, Loy CT, Kril JJ, Kassiou M (2019): Recent Developments in TSPO PET Imaging as A Biomarker of Neuroinflammation in Neurodegenerative Disorders. Int J Mol Sci 20, 3161

Wong DF, Rosenberg PB, Zhou Y, Kumar A, Raymont V, Ravert HT, Dannals RF, Nandi A, Brasić JR, Ye W et al. (2010): In vivo imaging of amyloid deposition in Alzheimer disease using the radioligand 18F-AV-45 (florbetapir corrected F 18). J Nucl Med 51, 913–920

Wong K-P, Sha W, Zhang X, Huang S-C (2011): Effects of administration route, dietary condition, and blood glucose level on kinetics and uptake of 18F-FDG in mice. J Nucl Med 52, 800–807

Xiao N-A, Zhang J, Zhou M, Wei Z, Wu X-L, Dai X-M, Zhu Y-G, Chen X-C (2015): Reduction of Glucose Metabolism in Olfactory Bulb is an Earlier Alzheimer's Disease-related Biomarker in 5XFAD Mice. Chin Med J (Engl) 128, 2220–2227

Xiong Y, Lim C-S (2021): Understanding the Modulatory Effects of Cannabidiol on Alzheimer's Disease. Brain Sci 11, 1211

Yiannopoulou KG, Papageorgiou SG (2020): Current and Future Treatments in Alzheimer Disease: An Update. J Cent Nerv Syst Dis 12

Yu J-T, Tan L, Hardy J (2014): Apolipoprotein E in Alzheimer's disease: an update. Annu Rev Neurosci 37, 79–100

Yu S (2006): Review of F-FDG Synthesis and Quality Control. Biomed Imaging Interv J 2, e57

Zetterberg H, Bendlin BB (2021): Biomarkers for Alzheimer's disease-preparing for a new era of disease-modifying therapies. Mol Psychiatry 26, 296–308

Zhang S, Han D, Tan X, Feng J, Guo Y, Ding Y (2012): Diagnostic accuracy of 18 F-FDG and 11 C-PIB-PET for prediction of short-term conversion to Alzheimer's disease in subjects with mild cognitive impairment. Int J Clin Pract 66, 185–198

Zuardi AW (2008): Cannabidiol: from an inactive cannabinoid to a drug with wide spectrum of action. Rev. Bras. Psiquiatr. 30, 271–280

Zygmunt PM, Petersson J, Andersson DA, Chuang H, Sørgård M, Di Marzo V, Julius D, Högestätt ED (1999): Vanilloid receptors on sensory nerves mediate the vasodilator action of anandamide. Nature 400, 452–457

Danksagung

An dieser Stelle möchte ich mich zuvorderst bei Frau PD Dr. Yvonne Bouter für die großartige Betreuung meines Dissertationsprojekts bedanken. Vielen Dank für die äußerst kompetente, konstruktive und auch persönliche Einweisung in die naturwissenschaftliche Grundlagenforschung.

Ein herzlicher Dank auch an Frau PD Dr. Caroline Bouter und Frau Dr. Nicola Beindorff, für die lehrreichen und spannenden Einblicke in die Nuklearmedizin sowie die menschliche und unterhaltsame Zusammenarbeit.

Mein Dank gilt auch Herrn Prof. Dr. Thomas A. Bayer und Herrn PD Dr. Carsten-Oliver Sahlmann für die anfängliche Betreuung und Ermöglichung meines Promotionsvorhabens.

Vielen Dank an Caroline Irwin und Jannek Moritz Wagner für die produktive gemeinsame Zeit im Labor ebenso wie für die spaßigen Pausen. Ich danke auch den übrigen Mitarbeitenden der Arbeitsgruppe für molekulare Psychiatrie für die gute Zusammenarbeit und Hilfe, insbesondere Dr. Eva Maria Schleicher und Frederik Ott.

Schließlich möchte ich mich ganz besonders bei Frau Prof. Dr. Edith Franke und Herrn Dr. Achim Kraul bedanken für die grundlegende und anregende Einführung in die Welt der Wissenschaft sowie ihre Unterstützung bei schwierigen Fragen.

Lebenslauf

Ich wurde am 09. September 1995 als zweiter Sohn meiner Eltern Edith Franke und Achim Kraul in Göttingen (Niedersachsen) geboren. Von 2001 bis 2005 besuchte ich die Albanischule in Göttingen. Anschließend wechselte ich auf das Max-Planck-Gymnasium in Göttingen und beendete meine schulische Laufbahn im Jahr 2013 mit der Erlangung des Abiturs. Im selben Jahr begann ich das Studium der Humanmedizin an der Georg-August-Universität Göttingen. Im März 2018 begann ich mein Promotionsprojekt im Rahmen einer experimentellen Doktorarbeit in der Arbeitsgruppe für molekulare Psychiatrie an der Klinik für Psychiatrie und Psychotherapie der Universitätsmedizin Göttingen. Teile der Ergebnisse meiner Doktorarbeit stellte ich bei der 57. Jahrestagung der Deutschen Gesellschaft für Nuklearmedizin vom 03. – 06.04.2019 in Bremen als eine „Leuchtfeuer"-Posterpräsentation für Nachwuchswissenschaftler vor. Nach einer Auslandsfamulatur in Nepal am Manipal Teaching Hospital in Phokara im November 2019, begann ich mein Praktisches Jahr mit dem Tertial für Innere Medizin im Mai 2020 zunächst am Klinikum Werra-Meißner in Eschwege. Das übrige PJ absolvierte ich an der Universitätsmedizin Göttingen und schloss mein Studium im Juni 2021 mit der Erlangung der Approbation erfolgreich ab.