Aus der Klinik für Kinder und Jugendmedizin
(Prof. Dr. med. J. Gärtner)
der Medizinischen Fakultät der Universität Göttingen

In vivo-Studie zur Flussdynamik von Hirnwasser in Kindern und Jugendlichen mit Liquorzirkulationsstörungen – erste klinische Anwendung von Echtzeit-Phasenkontrast-MRT

INAUGURAL-DISSERTATION

zur Erlangung des Doktorgrades
der Medizinischen Fakultät der
Georg-August-Universität zu Göttingen

vorgelegt von

Ben Lennart Ellebracht

aus
Essen

Göttingen 2024

Dekan: Prof. Dr. med. W. Brück

Betreuungsausschuss

Betreuerin: PD Dr. med. S. Dreha-Kulaczewski

Ko-Betreuer: Prof. Dr. med. H.C. Ludwig

Prüfungskommission

Referentin: PD Dr. med. S. Dreha-Kulaczewski
Ko-Referent: Prof. Dr. med. H.C. Ludwig
Drittreferent: Prof. Dr. med. Ralf Dressel

Datum der mündlichen Prüfung: 17.01.2025

Hiermit erkläre ich, die Dissertation mit dem Titel " In vivo-Studie zur Flussdynamik von Hirnwasser in Kindern und Jugendlichen mit Liquorzirkulationsstörungen – erste klinische Anwendung von Echtzeit-Phasenkontrast-MRT" eigenständig angefertigt und keine anderen als die von mir angegebenen Quellen und Hilfsmittel verwendet zu haben.

Berlin den 01.04.2024 ……

(Unterschrift)

Inhaltsverzeichnis

Abbildungsverzeichnis III

Tabellenverzeichnis IV

Abkürzungsverzeichnis V

1 Einleitung 1

1.1 Liquor-cerebrospinalis 1
1.1.1 Physiologie und Anatomie des CSF-Systems 1
1.1.2 Dynamik des CSF-Flusses im Wandel 2
1.2 Hydrozephalus 3
1.2.1 Theorien zur Pathophysiologie des Hydrozephalus 4
1.2.2 Therapeutische Ansätze 5
1.3 Syringomyelie 7
1.3.1 Pathophysiologie und Ätiologie 7
1.3.2 Theorien zur Entwicklung einer Syringomyelie 9
1.3.3 Therapeutische Ansätze 9
1.4 Zielsetzung 10

2 Material und Methoden 11

2.1 Ethikvotum 11
2.2 Patientenkollektiv 11
2.2.1 Patienten mit Hydrozephalus unterschiedlicher Genese 11
2.2.2 Patienten mit Syringomyelie und/oder bestehendem Abflusshindernis der spinalen Liquorräume 15
2.3 Fohr/Evans Index 19
2.3.1 Evans‘ Index 20
2.3.2 FOHR-Index 20
2.4 Kontrollgruppe 21
2.5 Studiendesign 21
2.5.1 Messpositionen 21
2.5.2 Atemprotokoll 23
2.6 Echtzeit-Phasenkontrast-MRT 24
2.6.1 Magnetresonanztomograph 24
2.6.2 Echtzeit-Phasenkontrast-MRT 24
2.7 Datenakquisition 25
2.8 Datenverarbeitung und Auswertung 26
2.9 Frequenzanalyse des CSF-Flusses 27
2.10 Korrelation CSF-Blut-Fluss 27

3 Ergebnisse 28

3.1 Fluss-Messungen vor und nach endoskopischer Drittventrikulostomie 28

3.1.1 Ventrikel-Indices ... 28
3.1.2 CSF- und Blutflussmessungen ... 29
3.1.3 Frequenzanalyse ... 37
3.1.4 Korrelation von Liquor und Blut ... 39
3.2 CSF-Fluss und Volumen vor und nach operativer Entfernung von Flusshindernissen ... 41
3.2.1 Syringomyelie/Abflusshindernis – Pat. 4 ... 42
3.2.2 Syringomyelie/Abflusshindernis – Pat. 5 ... 45
3.2.3 Syringomyelie/Abflusshindernis – Pat. 6 ... 50
3.3 CSF-Fluss- und Frequenzmessungen innerhalb der Syringomyelie ... 54
3.3.1 CSF-Fluss innerhalb der Syringomyelie ... 54
3.3.2 Frequenzanalyse innerhalb der Syringomyelie ... 56

4 Diskussion ... 58

4.1 CSF- und Blutfluss in pädiatrischen Patienten mit Hydrozephalus ... 58
4.1.1 CSF- und Blutfluss im zervikalen Spinalkanal ... 58
4.1.2 CSF-Fluss im Aquaeductus mesencephali ... 60
4.1.3 CSF- und Blut-Dynamik nach endoskopischer Drittventrikulostomie ... 61
4.2 CSF-Dynamik nach operativer Entfernung von Flusshindernissen im spinalen Subarachnoidalraum ... 62
4.3 CSF-Fluss Verhältnisse in Chiari-Malformation ... 62
4.4 CSF-Fluss in Syringomyelie ... 63
4.5 Frequenz-Messungen ... 64
4.6 Limitationen und Fehlerquellen ... 64
4.6.1 Atemprotokoll ... 64
4.6.2 Messpositionen ... 65
4.6.3 Liegende Untersuchungsposition ... 65

5 Zusammenfassung ... 66

6 Anhang ... 68

7 Literaturverzeichnis ... 70

Abbildungsverzeichnis

Abbildung 1: Endoskopische Drittventrikulostomie. 6
Abbildung 2: Chiari-Malformation. 8
Abbildung 3: Übersichtsbild Pat. 1. 13
Abbildung 4: Übersichtsbild Pat. 2. 14
Abbildung 5: Übersichtsbild Pat. 3. 15
Abbildung 6: Übersichtsbild Pat. 4. 17
Abbildung 7: Übersichtsbild Pat. 5. 17
Abbildung 8: Übersichtsbild Pat. 6. 18
Abbildung 9: Übersichtsbild Pat. 7. 19
Abbildung 10: Berechnung des Evans' Index. 20
Abbildung 11: Berechnung des FOHR-Index. 20
Abbildung 12: Übersicht über die kranio-zervikalen Messpositionen. 22
Abbildung 13: Übersicht über die spinalen Messpositionen. 23
Abbildung 14: Atemprotokoll. 24
Abbildung 15: Übersicht zur 1. postoperativen Messung nach ETV. 29
Abbildung 16: Netto-CSF-Fluss in vor und nach ETV auf Höhe C3. 30
Abbildung 17: Absoluter-CSF-Fluss und Absoluter-Blut-Fluss vor und nach ETV 31
Abbildung 18: Prä- und postoperative Übersicht Pat. 1 32
Abbildung 19: Netto-CSF-Fluss vor und nach ETV auf Höhe AQU. 33
Abbildung 20: Epiduraler Blutfluss Pat. 1. 34
Abbildung 21: Netto-Blut-Fluss vor und nach ETV auf Höhe C3. 36
Abbildung 22: Power-ratio (RmC) auf Höhe C3 und AQU. 38
Abbildung 23: Pearson-Korrelation. 41
Abbildung 24: Ergebnisse der Flussmessungen Pat. 4 (1) 42
Abbildung 25: Ergebnisse der Flussmessungen Pat. 4 (2) 43
Abbildung 26: Ergebnisse der Flussmessungen Pat. 4 (3) 44
Abbildung 27: RmC-Werte Pat. 5 auf allen Messebenen. 45
Abbildung 28: CSF-Fluss Pat. 5 auf Höhe L3 im prä- und postoperativen-Verlauf. 46
Abbildung 29: Ergebnisse der Flussmessungen Pat. 5 (1) 47
Abbildung 30: Ergebnisse der Flussmessungen Pat. 5 (2). 48
Abbildung 31: Ergebnisse der Flussmessungen Pat. 5 (3). 49
Abbildung 32: RmC-Werte Pat. 5 auf Messebene TH5. 50
Abbildung 33: Pat. 6 vor und nach Chiari-Dekompressions Operation. 51
Abbildung 34: Ergebnisse der Flussmessungen Pat. 6 (1). 51
Abbildung 35: Ergebnisse der Flussmessungen Pat. 6 (2). 52
Abbildung 36: RmC-Werte bei Pat. 6 auf Messebene C3 53
Abbildung 37: RmC-Werte Pat. 6 auf Messebenen TH10/L3. 54
Abbildung 39: CSF-Fluss innerhalb der SM Pat. 6 55
Abbildung 40: CSF-Fluss innerhalb der SM Pat. 7 56
Abbildung 41: RmC Werte beider Patienten mit SM auf den verschiedenen Messebenen. 57

Tabellenverzeichnis

Tabelle 1: Ausgewählte klinische Daten der Patienten mit Hydrozephalus 12
Tabelle 2: Ausgewählte klinische Daten der Patienten mit Abflussstörungen der äußeren Liquorräume 16
Tabelle 3: Übersicht über die Probanden der Kontrollgruppe. Angegeben in [Mittelwert ± Standardabweichung (SD)] 21
Tabelle 4: Sequenzparameter der MRT-Flussmessungen der Patienten mit HC 25
Tabelle 5: Evans'- und FOHR-Index der Patienten mit HC 28
Tabelle 6: Ergebnisse der Spektrum-Frequenzmessungen der Patienten vor und nach ETV .. 39
Tabelle 7: r- und p-Werte der Pearson-Korrelation von CSF- und Blutfluss auf Höhe C3 40
Tabelle 8: Daten der Ventrikelmessungen in den Patienten mit Hydrozephalus (Prä- und Postoperativ) 68
Tabelle 9: Pearson-Korrelation von CSF- und Blut-Fluss auf Höhe C3 der Kontrollgruppe .. 69

Abkürzungsverzeichnis

AQU	Aquaeductus mesencephali
AZ	Arachnoidalzyste
C	Halbswirbelkörper
cHC	*Communicating Hydrocephalus* (kommunizierender Hydrozephalus)
CM	Chiari-Malformation
CSF	*Cerebro-spinal-fluid* (Liquor-cerebrospinalis)
ETV	*Endoscopic-third-ventrikulustomy* (Endoskopische Drittventrikulostomie)
EV	Epidurale Vene
EZ	Epidurale Zyste
EZ-PK-MRT	Echtzeit-Phasenkontrast-MRT
DEP	Dura-Erweiterungsplastik
HC	*Hydrocephalus* (Hydrozephalus)
KFS	Klippel-Feil-Syndrom
L	Lendenwirbelkörper
MRT	Magnetresonanztomographie
NF	Neurofibromatose
ncHC	*Non-communicating Hydrocephalus* (nicht-kommunizierender Hydrozephalus)
Pat.	Patient
PK	Phasenkontrast
ROI	*Region of interest*
SM	Syringomyelie
TH	Brustwirbelkörper
VRS	Verbale-Rating-Skala

1 Einleitung

Mit Hilfe von Echtzeit-Phasenkontrast-MRT (EZ-PK-MRT) konnte in den letzten Jahren ein enormer Wissenszuwachs auf dem Gebiet der Liquor-cerebrospinalis (CSF) Forschung im Menschen gewonnen werden. Jahrzehntelang vorherrschende Lehrmeinungen hinsichtlich der Physiologie des CSF-Flusses sowie der Pathophysiologie von Liquorzirkulationsstörungen stehen immer mehr auf dem Prüfstand. Große Hoffnungen bestehen vor allem im Bereich der Kinderheilkunde, in der die Röntgen-strahlungsfreie Magnetresonanztomographie (MRT), eine gute Möglichkeit zur Untersuchung von betroffenen Kindern bietet. Wie lassen sich mit Hilfe der MRT neue Erkenntnisse hinsichtlich Pathologien der Liquorzirkulation gewinnen? Um diese Frage zu beantworten, wurden in der vorliegenden Arbeit sieben Kinder und Jugendliche mit Liquorzirkulationsstörungen im prä- und postoperativen Verlauf untersucht und der Fluss sowie die Frequenz des CSF unter Zuhilfenahme von EZ-PK-MRT gemessen.

1.1 Liquor-cerebrospinalis

Lange wurde angenommen, dass die Aufgabe des CSF darin besteht, das Gehirn vor Erschütterungen oder anderen mechanischen Krafteinwirkungen zu schützen (Sakka et al. 2011). Seit der Beschreibung des glymphatischen Systems wird dem CSF eine weitere Funktion zur Aufrechterhaltung der Homöostase innerhalb des zentralen Nervensystems zugeschrieben. Diesem Konzept zufolge gelangt CSF von dem subarachnoidalen Raum entlang perivaskulärer Räume (Virchow-Robin-Räume) der großen penetrierenden Arterien in die interzellulären Räume des Parenchyms von Gehirn und Rückenmark und über die perivaskulären Räume entlang von Venen in das Lymphsystem, um schließlich wieder dem Blutkreislauf zugeführt zu werden. Diese Funktion gilt, neben dem Abtransport von Abbauprodukten wie löslichen Proteinen und Metaboliten, auch der weitreichenden Verteilung von Glucose, Lipiden, Aminosäuren, Wachstumsfaktoren und Neuromodulatoren über das gesamte zentrale Nervensystem (Jessen et al. 2015).

1.1.1 Physiologie und Anatomie des CSF-Systems

Das CSF-System unterteilt sich anatomisch in innere und äußere Liquorräume. Die inneren Liquorräume bestehen aus den zwei Seitenventrikeln, welche wiederrum in Vorder- Hinter- und Temporalhorn aufgeteilt werden können. Über das paarig angelegte Foramen monroi besteht eine Verbindung mit dem III. Ventrikel. Von dort aus führt der Aqueductus mesencephali (AQU) in den IV. Ventrikel. Durch die paarig angelegten Foramina luschkae (Aperturae laterales) und das Foramen magendii (Apertura Mediana) besteht im IV. Ventrikel

eine freie Verbindung zu den äußeren Liquorräumen, welche die Subarachnoidalräume des Gehirns und des Rückenmarks umfassen. (Trepel 2017)

Das CSF-Gesamtvolumen umfasst ca. 150ml, welches sich zwischen äußeren und inneren Liquorräumen aufteilt. Hierbei befindet sich der größte Teil (etwa 80 %) in den Subarachnoidalräumen, während sich das restliche Volumen (etwa 20 %) in den Ventrikeln sowie im canalis centralis befindet (Sakka et al. 2011).

Täglich werden zwischen 400- und 500 ml CSF sekretiert (Sakka et al. 2011). Bis zu 75 % der Produktion geschieht im Plexus Choroideus der Seitenventrikel und des III. und IV. Ventrikels. Der restliche Teil der Sekretion stammt direkt aus den Ependymzellen, welche die Ventrikel auskleiden oder aus den Kapillaren der Blut-Hirn-Schranke.

Absorbiert wird der CSF in den äußeren Liquorräumen über verschiedene Wege. Zentral wird ein Teil des CSF über Ausstülpungen der Arachnoidea mater (Pacchioni Granulationen) resorbiert und den großen venösen Blutleitern (Sinus durae matris) des Gehirns zugeführt (Trepel 2017). Dieser Weg wurde lange als führender Ort der Absorption von CSF gesehen. Nach Beschreibung des glymphatischen-Systems (siehe Kapitel 1.1) wurden den perivaskulären-Räumen ebenfalls eine Rolle in der Absorption des CSF zugeschrieben (Jessen et al. 2015).

Ein weiterer Weg der Absorption scheint über die Siebplatte (lamina cribrosa) zu verlaufen. Der CSF wird weiter über die Nasenschleimhaut resorbiert und von dort aus dem Lymph- und Blutkreislauf des Hals-Kopf-Bereich zugeführt (Sakka et al. 2011; Jessen et al. 2015; Trepel 2017).

1.1.2 Dynamik des CSF-Flusses im Wandel

Das Verständnis für die Dynamik des CSF-Flusses unterliegt aktuell einem stetigen Wandel und hat sich in den letzten Jahren grundsätzlich geändert.

Bereits 1914 beschäftigte sich Harvey Cushing, ein Pionier der Neurochirurgie, mit der Dynamik des CSF-Flusses und beschrieb die „*classical bulk flow theory*“. Diese Theorie beschreibt, dass der CSF nach Bildung im Plexus Choroideus, direkt durch die Ventrikel in den Subarachnoidalraum fließt, wo die passive-Absorption stattfindet. Beschrieben wurde also ein direkter, unilateraler Fluss des CSF vom Ort der Sekretion zum Ort der Absorption (Cushing 1914).

Mit den Möglichkeiten der MRT und mittels Elektrokardiographie-synchronisierter-Phasenkontrast-MRT (Cine) konnten in den letzten Jahrzehnten neue Erkenntnisse bzgl. der Dynamik des CSF-Flusses gewonnen werden. Diese deuteten darauf hin, dass CSF nicht, wie angenommen, nur in kranio-kaudaler Richtung fließt, sondern auch in umgekehrter Richtung. So konnte mittels dieser Technik im AQU ein kaudal-gerichteter CSF-Fluss während der systolischen-Herzaktion und ein kranial-gerichteter Fluss während der diastolischen-Herzaktion gemessen werden (Schroth und Klose 1992; Greitz 1993). Diese

Technik hat durch die Koppelung an den Herzschlag allerdings starke Limitationen. Physiologische Vorgänge abseits von herzsynchronen Bewegungen, wie zum Beispiel die Atmung, werden bei dieser Technik nicht berücksichtigt (Joseph et al. 2014; Dreha-Kulaczewski et al. 2015; Yildiz et al. 2017)

Diese Limitationen konnten mit der Einführung von EZ-PK-MRT mit hoher zeitlicher und räumlicher Auflösung umgangen werden und eröffnete auf diesem Weg neue Einblicke in die Physiologie des CSF-Flusses.

So konnte mithilfe dieser Technik erstmals die Atmung als wesentlicher Antrieb für den Fluss von CSF identifiziert werden (Dreha-Kulaczewski et al. 2015). Weitere Arbeiten mithilfe dieser neuen Technik änderten die Sicht auf die Dynamik und Physiologie des CSF-Flusses.

Forcierte Inspiration stellte sich in den durchgeführten quantitativen Flussmessungen nicht nur als wesentlicher Antrieb des CSF-Flusses heraus, sondern führte zu einer kranial-gerichteten Fluss-Verschiebung des CSF entlang des kompletten Spinalkanals in Richtung des Subarachnoidalraums und der Hirnventrikel (Dreha-Kulaczewski et al. 2017; Dreha-Kulaczewski et al. 2018; Aktas et al. 2019).

Begleitet wurde dieser kranial gerichtete CSF-Fluss von einem zeitgleich nach kaudal gerichteten venösen Blutfluss in den epiduralen Venen (EV) des Spinalkanals (Dreha-Kulaczewski et al. 2017).

EZ-PK-MRT und die oben genannten Arbeiten schufen eine neue Sicht auf die Physiologie und Dynamik des CSF-Flusses und schaffen eine Grundlage, um bisher nicht-verstandene pathophysiologische Hintergründe von Liquorzirkulationsstörungen besser verstehen zu können.

1.2 Hydrozephalus

Das Wort Hydrozephalus (HC) leitet sich aus dem Altgriechischen ab und bedeutet übersetzt „Wasserkopf“. Es beschreibt also nicht unbedingt ein bestimmtes Krankheitsbild sondern ein Symptom verschiedener Krankheitsbilder, bei der es zu einer krankhaften Erweiterung der inneren Liquorräume kommt (Kahle et al. 2016). Trotz der Relevanz sind die pathophysiologischen Hintergründe zur Entstehung und eventueller Therapiemöglichkeiten dieses Krankheitsbildes noch nicht ausreichend verstanden.

Es werden grundsätzlich mehrere Formen des HC unterschieden:

Der nicht-kommunizierenden Hydrozephalus (ncHC) oder auch Hydrozephalus occlusus kommt es zu einem Abflusshindernis innerhalb des CSF-Systems und zu einer Aufweitung der inneren Liquorräume. Neben Tumoren und Arachnoidalzysten (AZ) können auch angeborenen AQU-Stenosen Passagehindernisse darstellen. (Reith 2012)

Beim kommunizierenden Hydrozephalus (cHC) fehlt ein solches Abflusshindernis. Erklärt wird sich Aufweitung der inneren Liquorräume durch Resorptionsstörungen des CSF, hervorgerufen durch Entzündungen der Hirnhäute oder subarachnoidale Blutungen. Eine CSF-Überproduktion in Folge eines Plexus-Papilloms oder Plexuskarzinoms wird ebenfalls als seltene Ursache beschrieben (Reith 2012).

Weniger relevant in pädiatrischen Patienten ist das Krankheitsbild des Normaldruckhydrozephalus, welcher meist klinisch durch die Kardinalsymptome Gangstörung, Demenz und Inkontinenz auffällt und mit erweiterten inneren Liquorräumen und einer globalen zerebralen Atrophie einhergeht (Reith 2012).

1.2.1 Theorien zur Pathophysiologie des Hydrozephalus

Vor mehr als 100 Jahren legten Dandy und Blackfan den Grundstein für die erste Theorie zur Entstehung des HC. In Tierversuchen verschlossen sie den AQU in Hunden und beobachteten eine Dilatation der inneren Liquorräume proximal des Verschlusses (Dandy 1914). Erklärung für einen HC ohne erkennbare Obstruktion bietet diese Arbeit allerdings nicht. So haben sich verschiedene Theorien zur Entstehung und der Pathophysiologie des HC entwickelt, welche ich im Folgenden kurz darlegen möchte.

1.2.1.1 Bulk-Flow-Theorie

Die *bulk-flow*-Theorie geht von einem unilateralen Fluss des CSF vom Ort der Produktion zum Ort der Absorption aus. Durch den höheren Druck am Ort der Produktion (Plexus choroideus) kommt es zu einem Druckgefälle in Richtung des Ortes der Resorption (Subarachnoidalraum und Granulationes arachnoidales) was den unilateralen Fluss entlang dieses Druckgefälles begründet. Kommt es nun zu einer Obstruktion, staut sich der CSF proximal der Obstruktion und führt zu einer Dilatation der Ventrikel (Dandy 1914; Dandy 1919). Diese Form beschrieb Dandy schon damals als ncHC. Die andere Form ohne erkennbare Obstruktion wurde als cHC beschrieben (Dandy 1914; Kahle et al. 2016). Die Pathophysiologie hinter dem cHC erklärt die *bulk-flow*-Theorie mit einem Resorptionsdefizit in den Granulationes arachnoidales.

1.2.1.2 Hydrodynamische Theorie

Eine weitere Theorie wurde von Greitz et al. mit der hydrodynamischen Theorie fast 70 Jahre nach der Beschreibung durch Dandy vorgestellt.
Sie beruht auf der Annahme, dass die arterielle Pulsatilität auf das Hirngewebe übertragen wird und sich das intrakranielle Blutvolumen während der Systole erhöht. Laut der Monro-Kellie-Doktrin, müssen die drei Komponenten (Hirngewebe, Blut und CSF) innerhalb der Schädelhöhle allerdings stets gleich bleiben um den intrakraniellen Druck auf einem konstanten Niveau zu halten (Mokri 2001). Die verstärkten Pulsationen werden laut der Theorie zunächst über die Windkesselfunktion der zerebralen Arterien ausgeglichen sowie über den CSF, den Subarachnoidalraum und die venösen-Kapazitätsgefäße absorbiert und

abgeleitet (Greitz 2004; Greitz 2007). Das führt wiederum zu einer pulsierenden Strömung des CSF. Die Absorptionsfähigkeit des Systems wird in dieser Theorie *compliance* genannt (Greitz 1993).

Kommt es nun einerseits zu einem Abfall der Windkesselfunktion oder andererseits zu einer Abnahme der intrakraniellen *compliance* soll dies zu einer Dilatation der inneren Liquorräume führen. Diese vermehrten Pulsationen konnten durch Greitz et al. mittels Dopplerultraschall-Untersuchungen und neuer fluss-sensitiver MRT-Untersuchungen nachweisen (Greitz 1993).

1.2.1.3 *Trapping*-Mechanismus in nicht-kommunizierenden Hydrozephalus

Die Entdeckung des durch die Respiration angetriebenen Aufwärtsfluss von CSF durch Dreha-Kulaczewski et al. bietet aufgrund der physiologisch komplett neuen Erkenntnisse Raum für weitere Theorien zur Entstehung des HC.

Bock et al. untersuchten in ihrer Arbeit die intraoperativen Videoaufnahmen von Patienten mit ncHC während einer neuroendoskopischen Operation. Sie fanden in einem Großteil der untersuchten Patientinnen und Patienten intraoperative Zeichen von kranialem CSF-Fluss, auch nach operativer Entfernung von Obstruktionen oder nach endoskopischer Drittventrikulostomie (ETV) (2019). Ausgehend von diesen Erkenntnissen und den neu gewonnen Informationen bezüglich des Aufwärtsflusses von CSF postulierten sie einen *trapping*-Mechanismus als mögliche Pathophysiologie hinter dem nicht-kommunizierenden Hydrozephalus (2019). Der ständige Aufwärtsfluss von Liquor und als Klappen-fungierende Hindernisse im Liquorraum führen zu einem Aufstau oberhalb dieses Hindernisses. Diese Ergebnisse stehen im klaren Kontrast zu der in Teilen immer noch vorherrschenden Lehrmeinung zum pathophysiologischen Konzept des HC, welches bereits vor über 100 Jahren beschrieben wurde.

1.2.2 Therapeutische Ansätze

Bisher gilt der kausale Behandlungsansatz zur Abwendung der Entstehung eines HC als wichtigste Therapieoption. Beispiele hierfür sind eine antibiotische Therapie bei Meningitis oder die Resektion von obstruierenden AZ. Falls keine kausale Therapiemöglichkeiten zur Verfügung stehen und sich ein symptomatischer HC entwickelt, haben sich zwei symptomatische Therapien zur Behandlung etabliert.

1.2.2.1 *Shunt*-Implantation

Das Konzept der *shunt*-Implantation in Patienten mit HC baut auf dem pathophysiologischen Verständnis der *bulk-flow*-Theorie auf. Das Prinzip beruht auf einer Umleitung von CSF aus den erweiterten Hirn-Ventrikeln in eine andere Körperhöhle. Die am häufigsten genutzt *shunt*-Therapie stellt hierbei der ventrikulo-peritoneale *shunt* dar.

Allerdings können auch Pleura- und Perikard-Beutel für eine Ableitung von Liquor genutzt werden (Kahle et al. 2016).

Die *shunt*-Implantation ist eine der am häufigsten durchgeführten neurochirurgischen Eingriffe im Kindesalter und birgt eine hohe Komplikations- und Revisions-Rate (Robinson et al. 2002). Mechanische Obstruktion oder Infektion sind die häufigsten Gründe für eine Revision. Auch wegen dieser hohen Komplikationsraten besteht seit langer Zeit unverändert ein großes Interesse und intensive Forschungsaktivitäten andere Möglichkeiten zu entwickeln, um Kinder und Jugendliche mit HC effektiv und komplikationsärmer therapieren zu können.

1.2.2.2 Endoskopische Drittventrikulostomie

Die ETV ist ein Verfahren, bei dem eine artifizielle Verbindung zwischen den inneren Liquorräumen und dem Subarachnoidalraum geschaffen wird. Mithilfe eines Endoskops wird durch die Seitenventrikel und das Foramen Monroi der III. Ventrikel erreicht. Unter Zuhilfenahme eines Lasers kann am Boden des III. Ventrikels eine Verbindung zu dem Subarachnoidalraum ventral des Hirnstammes geschaffen werden (Kumar et al. 2017). Die Hauptindikation für die Operation stellt der ncHC dar, bei der die scheinbare Blockade innerhalb des CSF-Systems durch die neu geschaffene Verbindung umgangen werden kann (Limbrick et al. 2014; Vulcu et al. 2015). Allerdings liegt laut einigen Studien der Gedanke nah, dass die Prozedur auch in Patienten mit cHC von Nutzen sein könnte (Gangemi et al. 2007; De Bonis et al. 2013). Usami et al. konnten in ihrer Studie keinen Nachteil im klinischen Ergebnis der ETV im Vergleich zur konventionellen *shunt*-Therapie in Kindern mit cHC feststellen (2021). Neben dem vergleichbaren Nutzen hinsichtlich des therapeutischen Effekts scheint das endoskopische Vorgehen mit einer signifikant niedrigeren Komplikationsrate einherzugehen (Pande et al. 2021).

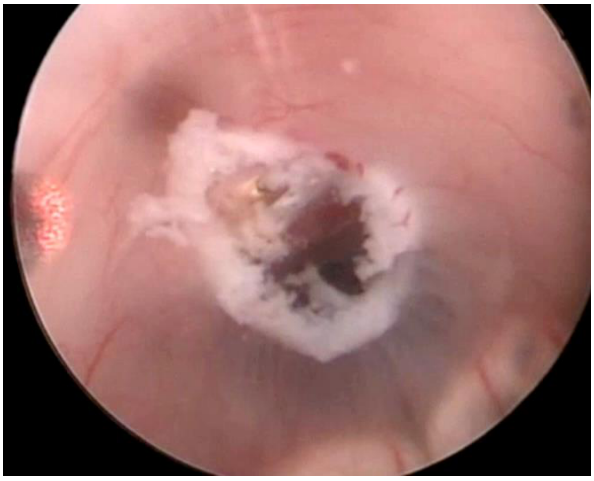

Abbildung 1: Endoskopische Drittventrikulostomie. Stoma im Boden des III. Ventrikels im Rahmen einer ETV

Die Entwicklung der *ETV-Succes-Score (ETVSS)* durch Kulkarni et al. abhängig vom Alter der Patienten, der Ätiologie des HC sowie einer vorher durchgeführten *shunt*-Operation kann prognostische Hinweise auf ein Nutzen der Therapie in Kindern- und Jugendlichen bieten (Kulkarni et al. 2010; Yordanov et al. 2022). Allerdings kann trotz eines hohen ETVSS in 30% Prozent der Fälle keine klinische Besserung erreich werden (Ludwig Hans Christoph et al. 2021). Ein besseres Verständnis der CSF-Fluss-Dynamik vor und nach einem solchem Eingriff scheinen deshalb essenziell zur weiteren Optimierung der Therapiestrategie bei HC.

1.3 Syringomyelie

Die Syringomyelie (SM) ist das zweite, nur unvollständig verstandene Krankheitsbild der CSF-Zirkulation, welches in dieser Arbeit behandelt werden soll. Allerdings stellt auch die SM eher ein Symptom einer gestörten CSF-Zirkulation dar, welches durch verschiedene Pathologien ausgelöst werden kann.

Es gibt mehrere, mit einer SM assoziierte Krankheitsbilder. Die Pathophysiologie hinter der Entstehung ist allerdings nach wie vor nicht ausreichend verstanden (Greitz 2006).

Von der SM zu unterscheiden ist die Hydromyelie, welche eine angeborene Erweiterung des canalis centralis nach der Geburt beschreibt, welche in den seltensten Fällen eine Größenprogredienz aufweist (Leclerc et al. 2021).

1.3.1 Pathophysiologie und Ätiologie

Verschiedene Krankheitsbilder, welche in die Dynamik der CSF-Zirkulation eingreifen, können zur Ausbildung einer SM führen. Die Einteilung erfolgt anhand der Grunderkrankung, die zu Ausbildung führt. Näher eingehen möchte ich vor allem auf die Krankheitsbilder, welche auch in dieser Arbeit thematisiert werden.

1.3.1.1 Syringomyelie in Folge von Entwicklungsstörungen des kraniozervikalen Übergangs – Chiari Malformation

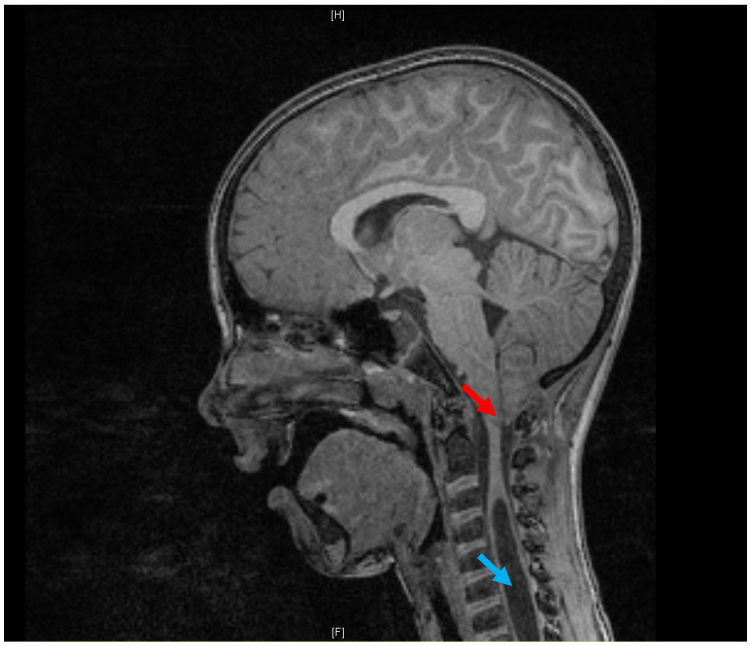

Abbildung 2: Chiari-Malformation. Verlagerung von Kleinhirnanteilen nach kaudal (roter Pfeil) und resultierende SM (blauer Pfeil).

Hans Chiari beschrieb bereits im Jahr 1896 vier verschiedene Formen von Fehlbildungen der hinteren Schädelgrube, welche heute als Chiari-Malformationen (CM) bekannt sind. Aus diesen beschriebenen Fehlbildungen resultierte eine Verlagerung von Kleinhirn und Hirnstamm nach kaudal Richtung Spinalkanal. Abhängig vom Schweregrad der Verlagerung von Hirnanteilen nach kaudal werden Typ I bis Typ II einer CM beschrieben. Typ III tritt in den meisten Fällen zusammen mit einer Spina bifida auf, während der Typ IV durch eine komplette Kleinhirnhypoplasie definiert wird (Chiari 1891). Laut einer japanischen epidemiologischen Studie lag in 51,2 Prozent der Untersuchten mit CM Typ I eine SM vor (Moriwaka et al. 1995).

1.3.1.2 Syringomyelie mit Abflusshindernis innerhalb des Spinalkanals

Diese Form beschreibt das Vorliegen einer SM ohne Vorliegen eines Abflusshindernisses am kraniozervikalen-Übergang (CM), sondern innerhalb des Spinalkanals. Diese entstehen aufgrund verschiedener Pathologien. Entzündungsreaktionen, hervorgerufen durch Bakterien, Viren oder Pilze führen zu einer Vernarbung der Arachnoidea mater was wiederum in einer Obstruktion der Liquorräume resultieren kann (Daif et al. 1997; Wright und Denney 2003). Allerdings können auch Traumata, degenerative Erkrankungen der Wirbelsäule oder eine Skoliose zu arachnoidalen Vernarbungen und

Liquorzirkulationsstörung führen (Barnett et al. 1971; Haughton et al. 1993; Brammah und Jayson 1994).

Andere, wenn auch seltenere Gründe für die Entstehung einer Syringomyelie sind AZ sowie extra- und intramedulläre Tumore.

1.3.2 Theorien zur Entwicklung einer Syringomyelie

Gardner und Angel publizierten eine erste Erklärung mit der hydrodynamischen Therapie. Demnach führt ein Abfluss-Hindernis des Rhombencephalons zu einem direkten pulsatilen Fluss von CSF aus dem IV. Ventrikel in den Zentralkanal, welcher sich im Verlauf ausweitet und zu einer SM führt (Gardner und Angel 1958).

Ball und Dayan erklärten in ihrer Theorie, dass CSF durch einen direkten Eintritt durch die perivaskulären Virchow-Robinson-Räume zu Ausbildung einer SM führt. Durch eine Druckerhöhung im CSF-Raum hervorgerufen durch z.B. Husten, und zeitgleich bestehende Obstruktion auf Höhe des foramen magnums strömt dieser durch die perivaskulären Räume in den Zentralkanal und erweitert diesen (Ball und Dayan 1972).

Die von Greitz et al. beschriebene intramedulläre Pulswellen Theorie, gilt als weit verbreitete und akzeptierte Theorie zur Entstehung einer SM (Greitz 2004; Greitz 2006; Greitz 2007). Laut dieser Theorie wird durch ein bestehendes Fluss-Hindernis im Subarachnoidalraum, die systolische Pulswelle innerhalb des CSF auf das Myelon übertragen. Es entsteht ein Saug-Effekt, der zu einer Ausdehnung des Zentralkanals führt. Greitz beschreibt diesen Vorgang als Venturi-Effekt und schreibt ihm eine zentrale Rolle in dem pathophysiologischen Verständnis der Entstehung einer Syringomyelie zu (Greitz 2006). Die Akkumulation von Extrazellular-Flüssigkeit in dem ausgedehnten Myelon führt dann zum Krankheitsbild der SM.

1.3.3 Therapeutische Ansätze

Die Art der Therapie variiert je nach zugrundeliegender Ätiologie der SM sowie der bestehenden Symptome.

Im Falle der CM-Typ I sollte eine chirurgische Therapie vorrangig in Erwägung gezogen werden, wenn eine ausgeprägte klinische Symptomatik besteht. Die chirurgische Therapie zielt hierbei auf eine Dekompression der eingeklemmten Kleinhirnateile. Durch die Entfernung des hinteren Bogens des ersten Halswirbelkörpers (C), Erweiterung des knöchernen Foramen Magnums mit anschließender Dura Erweiterungsplastik (DEP) wird mehr Platz für freien CSF-Fluss geschaffen.

In Patienten mit einer SM aufgrund eines bestehenden Abflusshindernisses des Subarachnoidalraums zielt eine operative Therapie vor allem auf eine Wiederherstellung der physiologischen Flussverhältnisse im Subarachnoidalraum mit Entfernung der pathologischen Flusshindernisse (Lee et al. 2001).

1.4 Zielsetzung

Zielsetzungen dieser Arbeit sind:

1. Charakterisierung der Dynamik von CSF- und venösem Blut-Fluss in Kindern und Jugendlichen mit Liquorzirkulationsstörungen in vivo mittels EZ-PK-MRT.
2. Nachweis von potenziellen Flussunterschieden vor- und nach neurochirurgischen Eingriffen.
3. Untersuchung des Zusammenspiels zwischen CSF- und venösem Blutfluss in Abhängigkeit von forcierter Atmung.
4. Vergleich der Ergebnisse der Patienten-Gruppe mit einer Kontrollgruppe von gesunden Kindern und Jugendlichen und Herausarbeiten von Unterschieden.

2 Material und Methoden

Das folgende Kapitel beschreibt das Patientenkollektiv und die durchgeführten Arbeitsschritte der EZ-PK-MRT-Flussstudie.

2.1 Ethikvotum

Für die durchgeführte Studie liegt ein Votum der Ethikkommission der Universitätsmedizin Göttingen vor (Aktenzeichen 31/10/16). Alle Patientinnen, Patienten und Sorgeberechtigten erhielten eine ausführliche Aufklärung und willigten der Studie schriftlich ein. Das Studienprotokoll entspricht der Deklaration von Helsinki.

2.2 Patientenkollektiv

Untersucht wurden sechs weibliche Patientinnen und ein männlicher Patient im Alter von 8 bis 17 Jahren (13,6 ± 2,6 Jahre [Mittelwert ± Standardabweichung (SD)], Größe 164,1 cm ± 14,1 cm, Gewicht 54,6 kg ± 15,8 kg), welche keine Kontraindikationen für die Durchführung einer MRT-Untersuchung aufwiesen.

Das Patientenkollektiv ließ sich in zwei Hauptgruppen aufteilen:

1. Patienten mit HC
2. Patienten mit SM und/oder bestehendem Abflusshindernis der spinalen Liquorräume

2.2.1 Patienten mit Hydrozephalus unterschiedlicher Genese

Teil dieser Gruppe waren 3 Patienten im Alter von 13 bis 17 Jahren (15,3 ± 1,7 Jahre [Mittelwert ± Standardabweichung (SD)], Größe 170,6 cm ± 1,2 cm, Gewicht 61,6 kg ± 8,3 kg).

Tabelle 1 zeigt einen Überblick über die klinischen Daten der Patienten

Tabelle 1: Ausgewählte klinische Daten der Patienten mit Hydrozephalus

Patient	Pat.1	Pat. 2	Pat. 3
Geschlecht (W)	W	W	W
Symptombeginn (Lebensjahr)	13	16	16
Diagnose	ncHC mit AQU-Stenose	cHC unklarer Genese	cHC mit milder Dandy-Walker-Variante
Initiale Symptome	Tinnitus, Tieftonschwerhörigkeit	Kopfschmerzen, Sehstörungen	Kopfschmerzen
Stauungspapillen	Beidseits	Nicht vorliegend	Beidseits
Therapie	ETV	ETV	ETV, Implantation Rickham-Kapsel
Symptome post-op	Verbesserung der o.g. Symptome	Verbesserung der o.g. Symptome	Persistenz der o.g. Symptome
FOHR-Index prä-op	0,59	0,52	0,46
FOHR-Index post-op	0,50	0,52	0,46

2.2.1.1 Hydrozephalus – Pat. 1

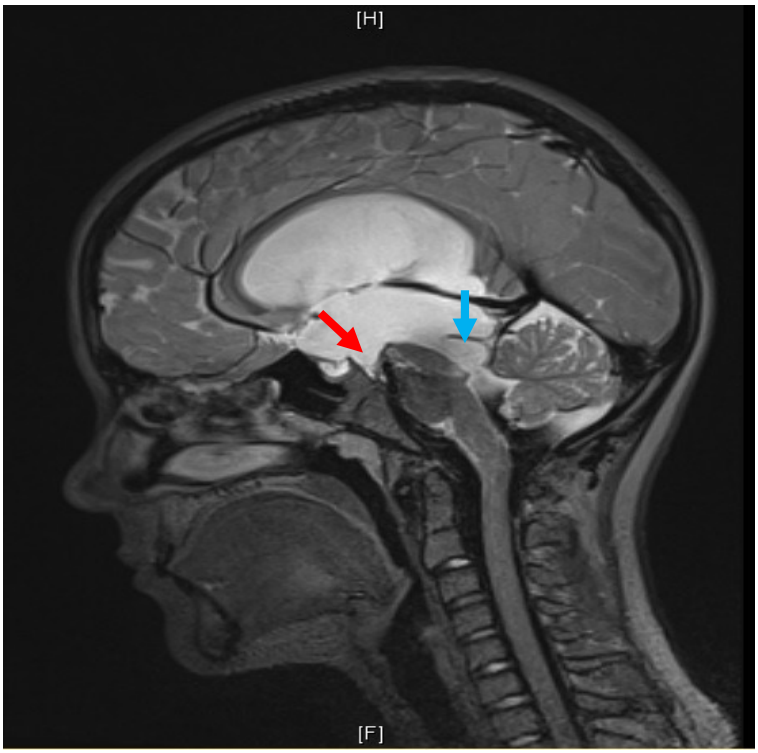

Abbildung 3: Übersichtsbild Pat. 1. Sag. T2-gewichtetes Bild. Deutliche Aufweitung der inneren Liquorräume sowie eine Wölbung des Bodens des dritten Hirnventrikels in Richtung der prä-pontinen Zisterne (roter Pfeil). Durch den zeltförmig aufgespannten AQU ist kein *flow-void*-Signal zu erkennen (blauer Pfeil).

Pat. 1 wurde initial aufgrund eines bestehenden Tinnitus und einer Schwerhörigkeit auf dem rechten Ohr bei einem niedergelassenen Hals-Nasen-Ohrenarzt vorstellig. Die Tonschwellenaudiometrie zeigte einen nicht abdeckbaren Tinnitus und eine Tieftonschwerhörigkeit auf dem rechten Ohr. Nach frustraner medikamentöser Therapie bei initialem Verdacht auf einen Morbus Menière, wurde eine MRT-Untersuchung des Kopfes angeschlossen, welche stark erweiterte Liquorräume und eine Aquädukstenose zeigte (FOHR-Index: 0,59). In der augenärztlichen Untersuchung fanden sich Stauungspapilllen in beiden untersuchten Augen.

2.2.1.2 Hydrozephalus – Pat. 2

Bei Pat. 2 erfolgte eine kraniale MRT-Bildgebung aufgrund einer neu aufgetretenen Essstörung. Diese zeigte eine generalisierte Aufweitung der inneren Liquorräume (FOHR-Index: 0,52) ohne ein erkennbares Abflusshindernis mit leichter supratentorieller Betonung. Die Patientin war zu diesem Zeitpunkt beschwerdefrei. In augenärztlichen Kontrolluntersuchungen wurden jedoch nach 2 Jahren zunächst Stauungspapillen festgestellt und die Patientin entwickelte Kopfschmerzen (VRS 4/10). Weitere klinische Hirndruck-Symptomatik bestand zu diesem Zeitpunkt nicht.

Abbildung 4: Übersichtsbild Pat. 2. Sag. T1-gewichtetes Bild. Deutliche Aufweitung der inneren Liquorräume sowie eine Wölbung des Bodens des dritten Hirnventrikels in Richtung der präpontinen Zisterne (roter Pfeil)

2.2.1.3 Hydrozephalus – Pat. 3

Pat. 3 klagte initial über progrediente Kopfschmerzen (VRS 4-8/10), Sehstörungen und Schwindel. Bei Progredienz aller genannten Symptome erfolgte eine kraniale MRT-Bildgebung, welche eine Aufweitung der inneren Liquorräume (FOHR-Index: 0,46) zeigte und der Verdacht auf eine inkomplette Aquäduktstenose gestellt wurde. Dieser Verdacht erhärtete sich jedoch nicht in der weiteren kranialen Bildgebung.

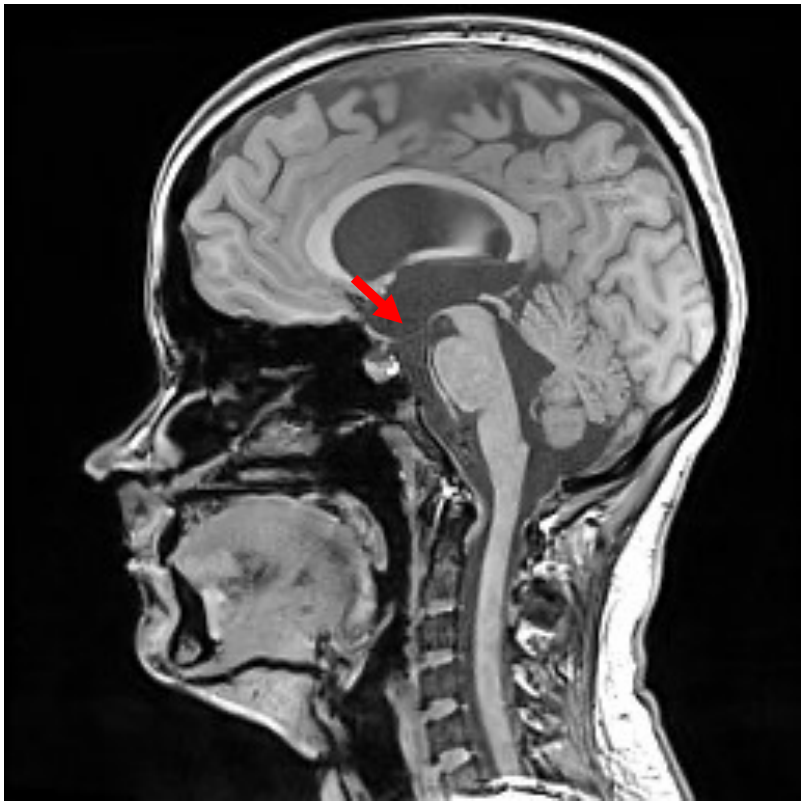

Abbildung 5: Übersichtsbild Pat. 3. Sag. T1-gewichtetes Bild. Deutliche Aufweitung der inneren Liquorräume sowie eine Wölbung des Bodens des dritten Hirnventrikels in Richtung der präpontinen Zisterne (roter Pfeil).

2.2.2 Patienten mit Syringomyelie und/oder bestehendem Abflusshindernis der spinalen Liquorräume

Die Gruppe umfasste 3 weibliche Patientinnen und einen männlichen Patienten im Alter von 8 bis 15 Jahren (11,6 ± 2,8 Jahre [Mittelwert ± Standardabweichung (SD)].

Tabelle 2 zeigt einen Überblick über die klinischen Daten der Patienten.

Tabelle 2: Ausgewählte klinische Daten der Patienten mit Abflussstörungen der äußeren Liquorräume

Patienten	Pat. 4	Pat. 5	Pat. 6	Pat. 7
Geschlecht (W/M)	M	W	W	W
Symptombeginn (Lebensjahr)	15	8	12	11
Diagnose	Spinale AZ	CM I	NF I mit EZ	CM II bei KFS
Symptome	Dysästhesien	Skoliose	Spinale Ataxie, verschlechtertes Gangbild	Kopfschmerzen, Dysästhäsie
Syringomyelie	C4 -TH1	C3-TH12	-	C3 – TH9
Durchgeführte Therapie	Resektion der AZ	Chiari-Dekompression mit DEP	Resektion der EZ	Chiari-Dekompression mit DEP
Symptome post-op	Verbesserung	Verbesserung	Verbesserung	-

2.2.2.1 Syringomyelie/Abflusshindernis – Pat. 4

Pat. 4 stellte sich initial mit intermittierend auftretenden Lumbagobeschwerden und Dysästhesien im Bereich der Oberschenkel und perigenital vor. Die MRT-Bildgebung ergab den Verdacht auf eine, den spinalen-Subarachnoidalraum obstruierende AZ auf Höhe Brustwirbelkörper (TH) 5. Von C4 bis TH1 konnte eine Aufweitung des Zentral-Kanals im Sinne einer SM dargestellt werden. Die obstruierende AZ wurde in der nachfolgenden Operation entfernt.

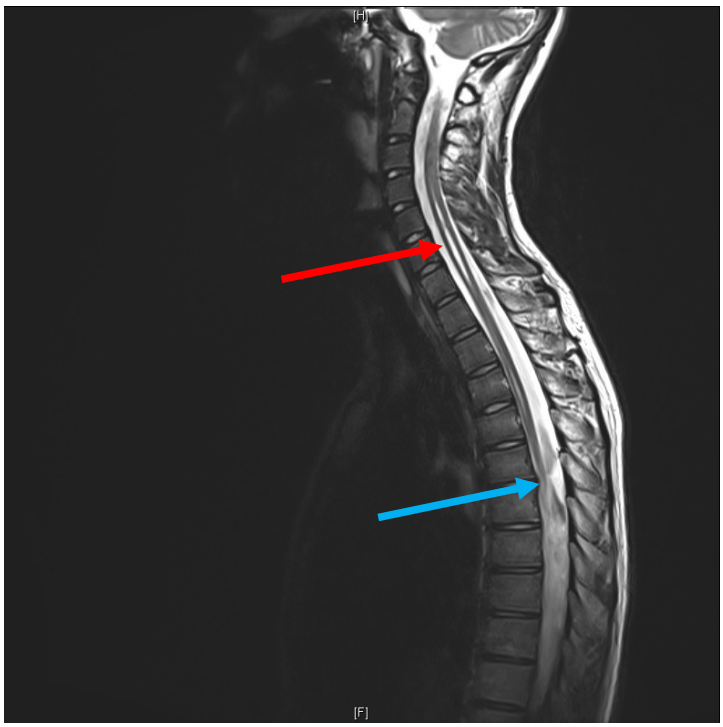

Abbildung 6: Übersichtsbild Pat. 4. Sag. T2-gewichtetes Bild. Subarachnoidales-Abflusshinderniss mit *flow-void*-Signal (blauer Pfeil) sowie eine angedeutete Erweiterung der Zentralkanals im Sinne einer SM (roter Pfeil).

2.2.2.2 Syringomyelie/Abflusshindernis – Pat. 5

Pat. 5 wurde initial aufgrund einer bestehenden Skoliose vorstellig. Zur weiteren Diagnostik erhielt sie eine spinale MRT-Bildgebung, in welcher eine CM Typ I (Grad III) festgestellt wurde. Außerdem zeigte sich eine ausgedehnte, von zervikal bis thorakal reichende, SM.

Abbildung 7: Übersichtsbild Pat. 5. Sag. T1-gewichtetes Bild. Vorwölbung von Kleinhirnanteilen in das foramen magnum (rotes Quadrat) sowie Teile der ausgeprägten zervikalen SM (roter Pfeil).

2.2.2.3 Syringomyelie/Abflusshindernis – Pat. 6

Bei Pat. 6 wurde als Grunderkrankung eine Neurofibromatose (NF) Typ 1 diagnostiziert. Im Zuge der weiteren Diagnostik wurde eine MRT-Bildgebung des Kopfes und der Wirbelsäule veranlasst. Die spinale Bildgebung zeigte dabei eine extradurale-Zyste (EZ) welche sich von Höhe des TH8 bis Lendenwirbelkörper (L) 1 erstreckt.

Abbildung 8: Übersichtsbild Pat. 6. Sag. T1-gewichtetes Bild. Von TH8 bis L1 erstreckende EZ (roter Pfeil).

2.2.2.4 Syringomyelie/Abflusshindernis – Pat. 7

Pat. 7 stellte sich wegen rezidivierenden Kopfschmerzen (VRS 5-6/10) und Dysästhesien vor. In der MRT-Bildgebung ließ sich ein Klippel-Feil-Sydrom (KFS) mit CM-Typ-II, sowie einer großen zervikalen SM feststellen, sodass eine kranio-zervikale Dekompression mit DEP durchgeführt wurde.

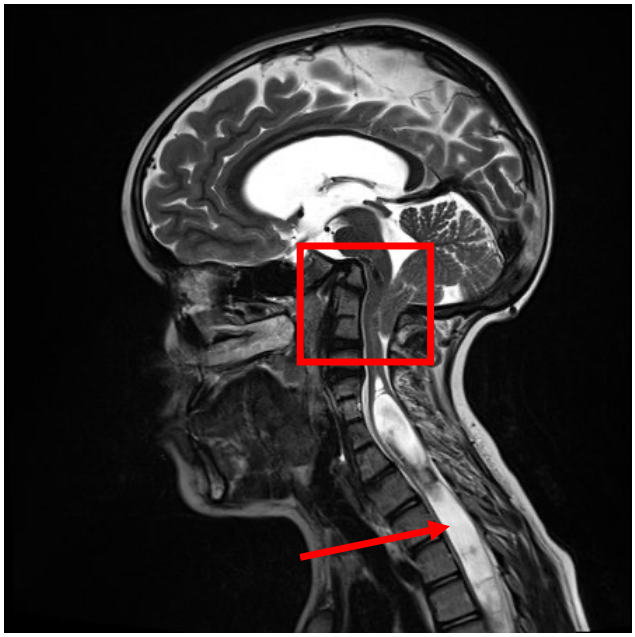

Abbildung 9: Übersichtsbild Pat. 7. Sag. T2-gewichtetes Bild. Vorwölbung von Kleinhirnanteilen in das foramen magnum sowie die bestehende basiläre Impression (rotes Quadrat). Ausgeprägte zervikale SM mit *flow-void*-Signalen (roter Pfeil).

2.3 Fohr/Evans Index

Zur Einschätzung der Ventrikel Größe prä- und postoperativ wurden zwei etablierte axiale Ventrikel-Indizes in der Patientengruppe mit HC erhoben. Die Erhebung erfolgte jeweils zur prä- und 3. postoperativen-Messung.

Der Evans‘ Index ist einer der ältesten beschriebenen Ventrikelindizes, welche heute noch in der Klinik verwendet werden (Evans 1942). In den letzten Jahren hat sich allerdings der FOHR Index in der Bewertung der Größe von Ventrikel Räumen, vor allem in pädiatrischen Patienten mit einer symmetrischen Erweiterung, bewährt (Ragan et al. 2015).

2.3.1 Evans‘ Index

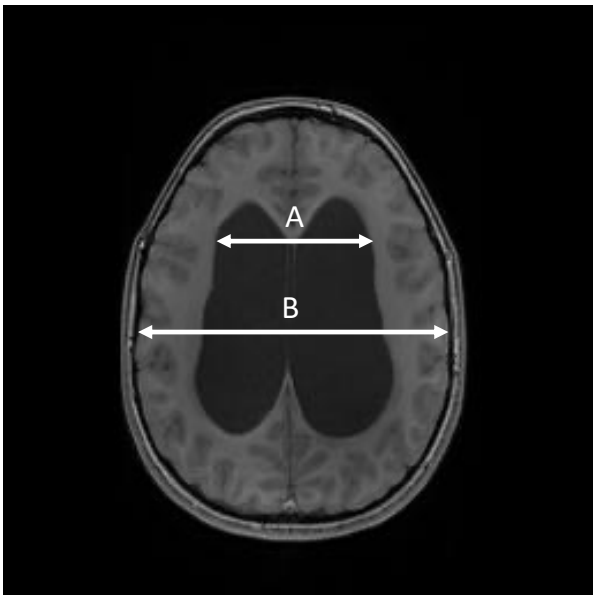

$$EI = \frac{A}{B}$$

Abbildung 10: Berechnung des Evans‘ Index. Quotient aus maximaler Weite zwischen den Vorderhörnern (A) sowie der maximalen Weite des Schädelknochens (B).

2.3.2 FOHR-Index

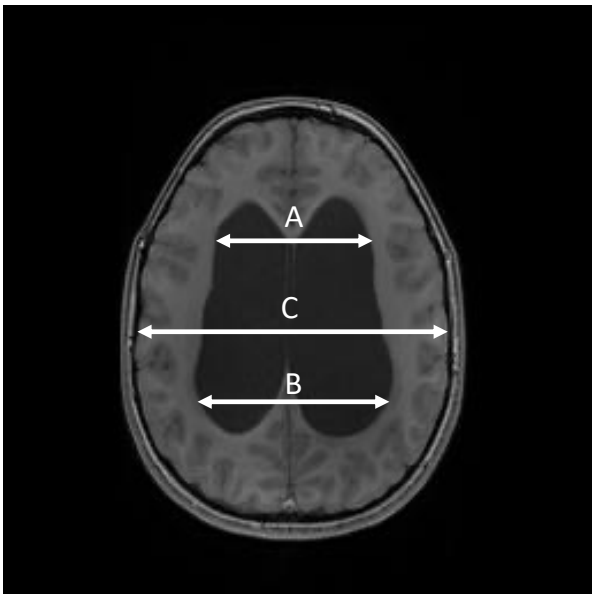

$$FOHR = \frac{A + B}{2 \times C}$$

Abbildung 11: Berechnung des FOHR-Index. Die maximale Weite zwischen den Vorderhörnern (A), die maximale Weite zwischen den Hinterhörnern (B) und die maximale Weite des Schädelknochens werden gemessen und ein Quotient gebildet.

2.4 Kontrollgruppe

Tabelle 3: Übersicht über die Probanden der Kontrollgruppe. Angegeben in [Mittelwert ± Standardabweichung (SD)]

Anzahl Probanden	Alter	Gewicht	Größe
13	14,75 ± 2,6 Jahre	64,33 ± 17,3 kg	176,58 ± 17,1 cm

Eingeschlossen wurden 13 Kinder- und Jugendliche im Alter von 8 bis 17 Jahren, welche keine Kontraindikation für eine Durchführung einer MRT-Untersuchung aufwiesen. Aufgrund des Ziels einer Standard-Kontrollgruppe wurden der CSF- und Blutfluss der Probanden an verschiedenen Stellen der inneren und äußeren Liquorräume gemessen, welche nicht mit den Messpositionen dieser Arbeit übereinstimmen. Neben der Messung des Blut-Flusses im Sinus-sagittalis-superior, Vena jugularis interna sowie den epiduralen-Venen (EV) auf Höhe C3 wurde der CSF-Fluss im AQU, und auf den Ebenen C3 sowie L3 gemessen.

Die Auswertung der Messungen erfolgte analog zu den Patienten Messungen (siehe Kapitel 2.8).

2.5 Studiendesign

2.5.1 Messpositionen

Für das jeweilige Patientenkollektiv wurden verschiedene Messpunkt für die Flussanalyse von CSF im äußeren und inneren Liquorraum festgelegt.

Für die Gruppe der Patienten mit HC erfolgten die MRT-Flussmessungen im Spinalkanal auf Höhe C3. Eine weitere *region-of-interest* (ROI) wurde im inneren Liquorraum im AQU positioniert. Der venöse Blutfluss wurde ebenfalls auf der Höhe C3 in einer EV gemessen.

Abbildung 12: Übersicht über die kranio-zervikalen Messpositionen. Sag. T1-gewichtetes Bild.

Zum Vergleich mit der Gruppe der Patienten mit SM und/oder bestehendem Abflusshindernis der spinalen Liquorräume wurden die ROIs in Abhängigkeit von der zugrundeliegenden Pathologie platziert. Abbildung 13 zeigt eine Übersicht über alle Messpositionen für die MRT-Flussmessungen in dieser Gruppe.

Abbildung 13: Übersicht über die spinalen Messpositionen. Sag. T1-gewichtetes Bild.

2.5.2 Atemprotokoll

Die Patienten führten während der MRT-Flussmessungen ein vordefiniertes Atemprotokoll aus, welches sie im Vorhinein mehrfach üben konnten. Die Atemkommandos wurden als animierte Präsentation im Untersuchungsraum mittels einer Prisma-Spiegel-Vorrichtung in die MRT-Röhre projiziert.
Mithilfe visueller Signale starteten die Patienten mit einer 10-sekündigen-Phase von normaler Atmung, gefolgt von vier Zyklen mit jeweils 2,5 Sekunden forcierter Inspiration und 2,5 Sekunden forcierter Exspiration und einer weiteren 10-sekündigen Phase von normaler Atmung (siehe Abbildung 14). Während der Phase der normalen Atmung gab es keine Vorgaben zu Atemfrequenz oder Atemtiefe.

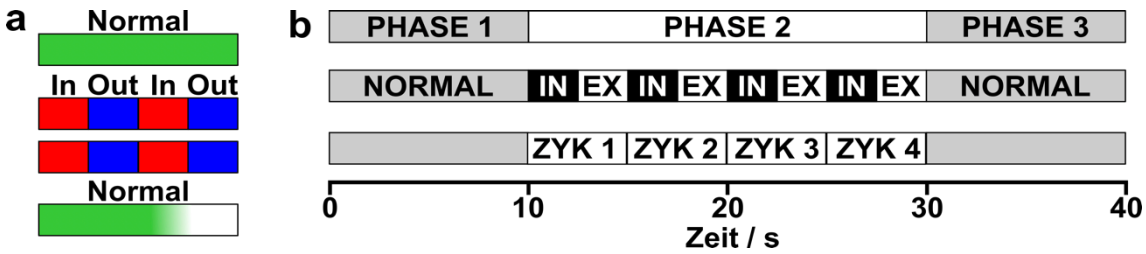

Abbildung 14: Atemprotokoll. Nach Konopka (2019). (a) Animierte Präsentation des Atemprotokolls, welches während der MRT-Flussmessungen in die MRT-Röhre projiziert wurde. Die Balken waren animiert und füllten sich während der Messung von links nach rechts. (b) Schematische Darstellung des Atemprotokolls mit den Phasen der normalen Atmung (Phase 1 und Phase 3) sowie der Phase der forcierten Atmung (Phase 2). Legende: *In*: Inspiration; *Out*: Expiration; *Normal*: Normale Atmung; ZYK: Zyklus

2.6 Echtzeit-Phasenkontrast-MRT

2.6.1 Magnetresonanztomograph

Alle Flussmessungen wurden in einem 3 Tesla MRT (Magnetom Prisma Fit, Siemens Healthcare, Erlangen, Deutschland, Abb. 1) durchgeführt. Die Patienten erhielten aufgrund des Lärmpegels während den Messungen einen geeigneten Gehörschutz und hatten durch eine Alarmklingel jederzeit die Möglichkeit bei Problemen oder Unwohlsein mit den Studienleitern im Kontrollraum in Kontakt zu treten.

2.6.2 Echtzeit-Phasenkontrast-MRT

Die EZ-PK-MRT Messungen basieren auf stark unterabgetasteten radialen FLASH-Sequenzen (Joseph et al. 2012) mit zusätzlichen flusskodierenden Gradienten-Momenten (Bernstein et al. 1998).

Generell kommt es im konstanten Magnetfeld des MRTs zu einer Präzession des magnetischen Moments der Protonen. In der Echtzeit-Phasenkontrast-MRT wird nun zuerst ein bipolarer Magnetfeldgradient appliziert. Dadurch kommt es sich bewegenden Protonen (Z.n. Liquor) zu einen Phasenshift, welcher allerdings nicht in statischem Gewebe (Wirbelkörper) zu beobachten ist. Dieser beschriebene Phasenshift der sich bewegenden Protonen ist proportional zur Bewegungsgeschwindigkeit und wird bei jedem zweiten Bild gemessen. So werden zwei unterschiedliche Bildserien aufgenommen, welche einerseits die eben beschriebene Phasenkontrast (PK)-Karte sowie ein andererseits eine Referenzserie als Nulllinie erhält. Zusätzlich werden Magnitudebilder rekonstruiert, welche die Anatomie und Informationen zum Fluss ohne Darstellung der Flussrichtung zeigen. Die Messungen in dieser Arbeit wurden dabei immer senkrecht zu einer vor-definierten Messebene durchgeführt werden *(thru-plane-flow)*. Aus der Phasendifferenz dieser Bildserien lässt sich nun eine Phasenkontrast-Karte erstellen welche Informationen zur Flussgeschwindigkeit sowie der Flussrichtung erhält. Vor jeder Messung muss die zu erwartende Geschwindigkeitsspanne im Sinne eines flusskodierenden Gradienten (*velocity encoding gradient*,

VENC) bestimmt werden. Bei Unterschätzung der Geschwindigkeitsspanne und zu niedrig eingestellten VENC kommt es in den Messungen zu Phasenumbrüchen (*phase-wraps*).

Die Bildrekonstruktion und die Berechnung von quantitativen Geschwindigkeitskarten wurden durch eine modellbasierte Rekonstruktionstechnik erhalten, die eine besonders hohe räumlich-zeitliche Auflösung bieten (Tan et al. 2017). Zeitgleich erfolgte die Datenaquisition auf einem Computer mit 8 Grafikprozessoren (sysGen/TYAN Octuple-GPU, GeForce GTX TITAN, Nvidia; Sysgen, Bremen, Deutschland[GRLE1] [S2]) (Kollmeier 2021).

2.7 Datenakquisition

Die Datenakquisition erfolgte mit Hilfe von Sende- und Empfangsspulen, welche auf Höhe der zu untersuchenden Bereichen angebracht wurden. Auf Höhe des thorakalen und lumbalen Spinalkanals wurden die Messungen mithilfe einer 18-Kanal-Thoraxspule sowie einer 32-Kanal-Rückenspule und auf Höhe des Kopf-Hals-Bereiches über eine 64-Kanal-Kopfspule durchgeführt.

Es erfolgte zunächst die Aufnahme von Lokalisierungsbildern (sagittal und transversal) um eine geeignete Messebene zu finden. Die Messebene musste senkrecht zum Spinalkanal bzw. zu dem AQU liegen.

Die eingestellten Parameter für die MRT-Flussmessungen sind in der folgenden Tabelle dargestellt:

Tabelle 4: Sequenzparameter der MRT-Flussmessungen der Patienten mit HC

Parameter	Position C3	Position AQU
Repitition-time (TR)	5,68ms	
Echo-time (TE)	4.61ms	
Flip-Winkel	10°	
Field-of-view (FOV)	192x192mm^2	
Zeitliche Auflösung	125ms	
k-raum Abtastung	11 Speichen	
VENC	10-40 cm s^{-1}	
Schichtdicke	5mm	

Die Einstellung von Flusskodierungsgradienten (VENC) erfolgte in Abhängigkeit der zu erwartenden maximalen Geschwindigkeit vom CSF- und Blutfluss auf Werte zwischen 10 cm s^{-1} und 60 cm s^{-1}.

Nach dem Aufsuchen der korrekten Messebene wurde zunächst eine Messung durchgeführt. Kam es Verlauf der Messung zu Rekonstruktionsartefakten oder zum Auftreten von *phase-wrap* Artefakten wurde die Messung mit korrigierten Parametern wiederholt. Ebenfalls wiederholt wurden die Messungen, falls Patienten oder Probanden das Atemprotokoll nicht richtig einhielten.

Wenn in einzelnen Messungen weiterhin Rekonstruktionsartefakte bestanden oder die zu messende Zielstruktur nicht vollständig abgebildet war, wurden diese Messungen nicht in die Auswertung eingeschlossen.

2.8 Datenverarbeitung und Auswertung

Die Datensätze der erhobenen Flussmessungen wurden mit einer speziell für die Bearbeitung von Echtzeit-Flussdaten entwickelter Software CaFuR software (Fraunhofer Mevis, Bremen, Germany) bearbeitet und ausgewertet.

Initial musste zur Datenverarbeitung, der zu untersuchenden *region-of-interest* (ROI) manuell ausgewählt werden. Die Auswahl erfolgte anhand der stärksten Signalintensität entweder im Magnituden- oder im dazugehörigen Phasendifferenzbild. Nach der Auswahl einer ROI berechnet das Programm automatisch die manuell eingezeichnete Segmentationslinie für alle weiteren Bilder des Datensatzes. Berücksichtigt werden dabei eventuelle Formänderung der ROI oder Bewegungen, wie sie beim Einhalten des Atemprotokolls (beispielsweise durch Bewegung des Thorax während der forcierten Inspiration) vorkommen. (Joseph et al. 2012)

Nach der automatischen Berechnung durch das Programm erfolgte die visuelle Kontrolle der ausgewählten Bereiche über den kompletten Zeitraum der Messung. Eventuelle aufgetretene Fehler in der Auswahl der Bildbereiche wurden manuell korrigiert.

Die CaFuR Software berechnet für alle Bildpunkte, in der vorher ausgewählten Bildebene, verschiedene Parameter wie die minimale, maximale und durchschnittliche Geschwindigkeit entweder zu einem bestimmten Zeitpunkt oder über einen ausgewählten Zeitraum. Aus der durchschnittlichen Geschwindigkeit (cm s^{-1}) kann zusammen mit der Fläche der ROI (mm^2) durch Multiplikation der Fluss (ml s^{-}1) über einen bestimmten Zeitraum berechnet werden.

Anschließend wird ein Auswertungsreport erstellt, welcher die berechneten Daten (Fläche, Fluss, durchschnittliche Geschwindigkeit, Maximal- und Minimalgeschwindigkeit) mit einer zeitlichen Auflösung von 125ms darstellt.

Für die weitere Auswertung der Daten inklusive der Berechnung von Netto-Flussvolumen und Betragswerten wurde das Programm Matlab (Mathworks, Massachusetts, USA)

verwendet. Für Visualisierung der Daten in Form von Tabellen, Flussgraphen und Abbildungen wurde das Programm Graphpad Prism (Graphpad Software, Inc) genutzt.

2.9 Frequenzanalyse des CSF-Flusses

Der Einfluss von Atmung und Herzschlag auf den CSF-Fluss wurde mithilfe von Frequenzanalysen weiter untersucht. Hierfür wurden die Flussdaten während der verschiedenen Atem-Phasen zunächst Fourier transformiert. Durch die Darstellung des flussabhängigen Signals in Sinus- und Cosinusfunktionen entsteht ein frequenzabhängiges Signal (Flussspektrum) (Konopka 2019).

Um den Frequenzbereich für den kardialen Einfluss zu definieren, wurde eine Herzfrequenz von 48 bis 108 Schlägen pro Minuten angenommen. Der entsprechende Frequenzbereich liegt von 0,8 Hz bis 1,8 Hz. Frequenzaktivtäten in diesem Bereich unterstehen also einem kardialen Einfluss. Ein forcierter Atemzyklus dauert im Messprotokoll 5 Sekunden und entspricht einer Frequenz von 0,2 Hz. Gemessene Frequenzaktivitäten in diesem Bereich sind auf die Atmung zurückzuführen.

Ähnlich wie von Yildiz et at. beschrieben wurde eine *power-ratio* etabliert, welche den Anteil der respiratorischen Frequenzanteile im Gegensatz zu den kardialen Frequenzanteilen darstellt (2017). Allerdings wurde statt einem Quotienten (R / C) die Differenz (R – C) der beiden Werte gebildet. R gibt in dieser Formel den Flächeninhalt unter der Spektrumskurve für niedrige Frequenzen (0 Hz-0,5 Hz) wieder, während C höhere Frequenzen (>0,5 Hz um ein Maximum zwischen 0,75 Hz und 2 Hz) wiedergibt. Der RmC-Wert ist die Differenz zwischen R- und C-Wert und ergibt einen Wert zwischen – 1 und + 1. Werte, die größer sind als null, weisen so auf einen eher von der Atmung modulierten Fluss hin, während Werte kleiner als null eher für eine kardiale Modulation des Flusses sprechen.

2.10 Korrelation CSF-Blut-Fluss

Der zeitliche Zusammenhang zwischen CSF- und venösem-Blutfluss wurde unter Verwendung einer Pearson-Korrelation mit dem Programm Graphpad Prism (Graphpad Software, Inc) näher untersucht. Dies wurde einzeln für die Patienten der HC-Gruppe für die Messposition C3 durchgeführt, um die CSF- und Blut-Flüsse auf eine mögliche Kopplung zu untersuchen. Unterschieden wurde hierbei zwischen der NB- und FB-Phase des Atemprotokolls.

3 Ergebnisse

Es wurden fünf Parameter des CSF- und venösen Blut-Flusses untersucht. Dazu zählte der Netto-CSF-Fluss und Netto-Blut-Fluss, welche die Summe der kranialen- und kaudalen Flusswerte beschreibt. Zusätzlich wurden der absolute-CSF- und Blut-Fluss gemessen, welche die Summe aus den Beträgen der kranialen- und kaudalen Flusswerte darstellt. Zusätzlich erfolgten Frequenz-Messungen als Hinweis auf die Abhängigkeit des Flusses von Herzaktion und Atmung (s. Kapitel 2.9)

Untersucht wurden die prä- und postoperativen Befunde. Zusätzlich wurden die Ergebnisse mit denen der oben erwähnten Kontrollgruppe (s. Kapitel 2.4) verglichen, wenn die Messpositionen übereinstimmten.

3.1 Fluss-Messungen vor und nach endoskopischer Drittventrikulostomie

Im Folgenden werden die individuellen Fluss- und Volumenkurven der Patientengruppe vor und nach ETV dargestellt.

CSF-Fluss Messungen erfolgten bei den Patienten auf Höhe C3 und im AQU. Der venöse Blutfluss wurde in den EV ebenfalls auf Höhe von C3 gemessen.

3.1.1 Ventrikel-Indices

Die folgende Tabelle enthält die Evans‘- und den FOHR-Indices der Patienten mit HC vor und nach der ETV. Im Anhang finden sich die Werte auf deren Grundlage die Indices erstellt wurden.

Tabelle 5: Evans‘- und FOHR-Index der Patienten mit HC

Patient	FOHR		Evans-Index	
	Prä-OP	Post-OP	Prä-OP	Post-OP
1	0,59	0,50	0,48	0,39
2	0,52	0,52	0,42	0,42
3	0,46	0,42	0,38	0,33

Die FOHR- und Evans'-Indices in zwei von drei Patienten mit Hydrozephalus waren zur 3. Postoperativen-Messung rückläufig. Die größte Abnahme in beiden Indices konnte bei Pat. 1 gemessen werden. Beide gemessenen Indices in Pat. 2 stagnierten hingegen im postoperativen Verlauf.

In allen Patienten konnte in den postoperativen MRT-Messungen ein *flow-void*-Signal in den T2-gewichteten-Bildern über der neu geschaffenen Verbindung zwischen inneren und äußeren Liquorräumen dargestellt werden (siehe Abbildung 15)

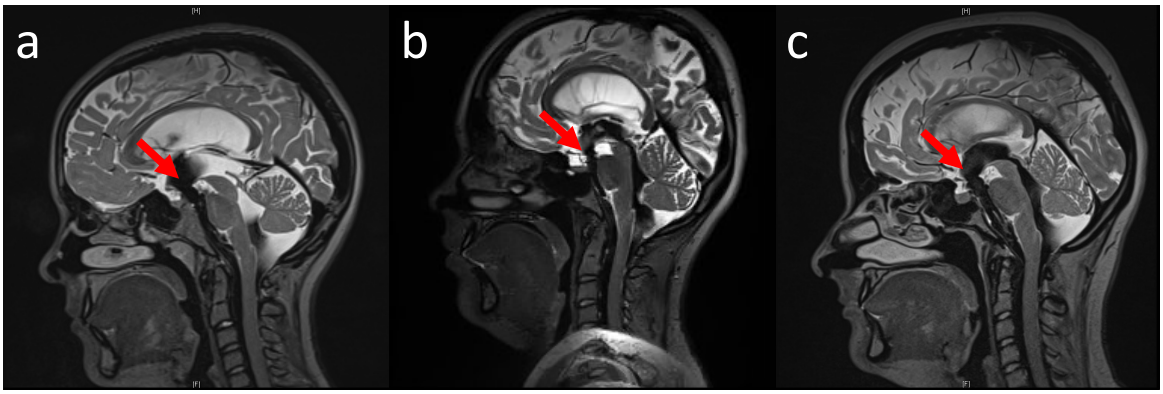

Abbildung 15: Übersicht zur 1. postoperativen Messung nach ETV. Sag. T2-gewichtete Bilder der Pat. 1-3 (a-c). Kräftige *flow-void*-Signale über der ETV (rote Pfeile)

3.1.2 CSF- und Blutflussmessungen

3.1.2.1 CSF-Fluss auf Messebene C3

Betrachtet wurde der Netto-CSF-Fluss und der Absolute-CSF-Fluss über der Messebene C3 innerhalb von 10 Sekunden. Wie im Kapitel 2.5.2 beschrieben, wurde dafür das Zeitintervall von 0 bis 10 Sekunden des Atemprotokolls (NB) und von 20 bis 30 Sekunden (FB) näher untersucht.

Beide Messwerte wichen präoperativ nicht von den Werten der Kontrollgruppe ab. Mit dem Start der FB-Phase kam es bei allen Patienten zu einer Zunahme des Netto-CSF-Flusses nach kranial bei ebenfalls steigenden Absoluten-CSF-Flüssen. Auch die Kontrollgruppe zeigte einen Anstieg des kranialen Netto-CSF-Flusses mit Beginn der FB-Phase (NB-Median: - 0,14 ml/min – FB-Median: 3,91 ml/min, siehe Abbildung 16)

Diese Zunahme des Netto-Flusses nach kranial während der FB-Phase, ließ sich ebenfalls in allen Patienten in der 1. postoperativen Messung nach ETV nachweisen. Der Absolute-CSF-Fluss bei Pat. 2 nahm mit Beginn der FB-Phase ab (NB: 66,2 Abs.-ml/min – FB: 58,7 Abs.-ml/min) während er bei Pat. 1 und Pat. 3 mit Beginn dieser Phase des Atemprotokolls zunahm.

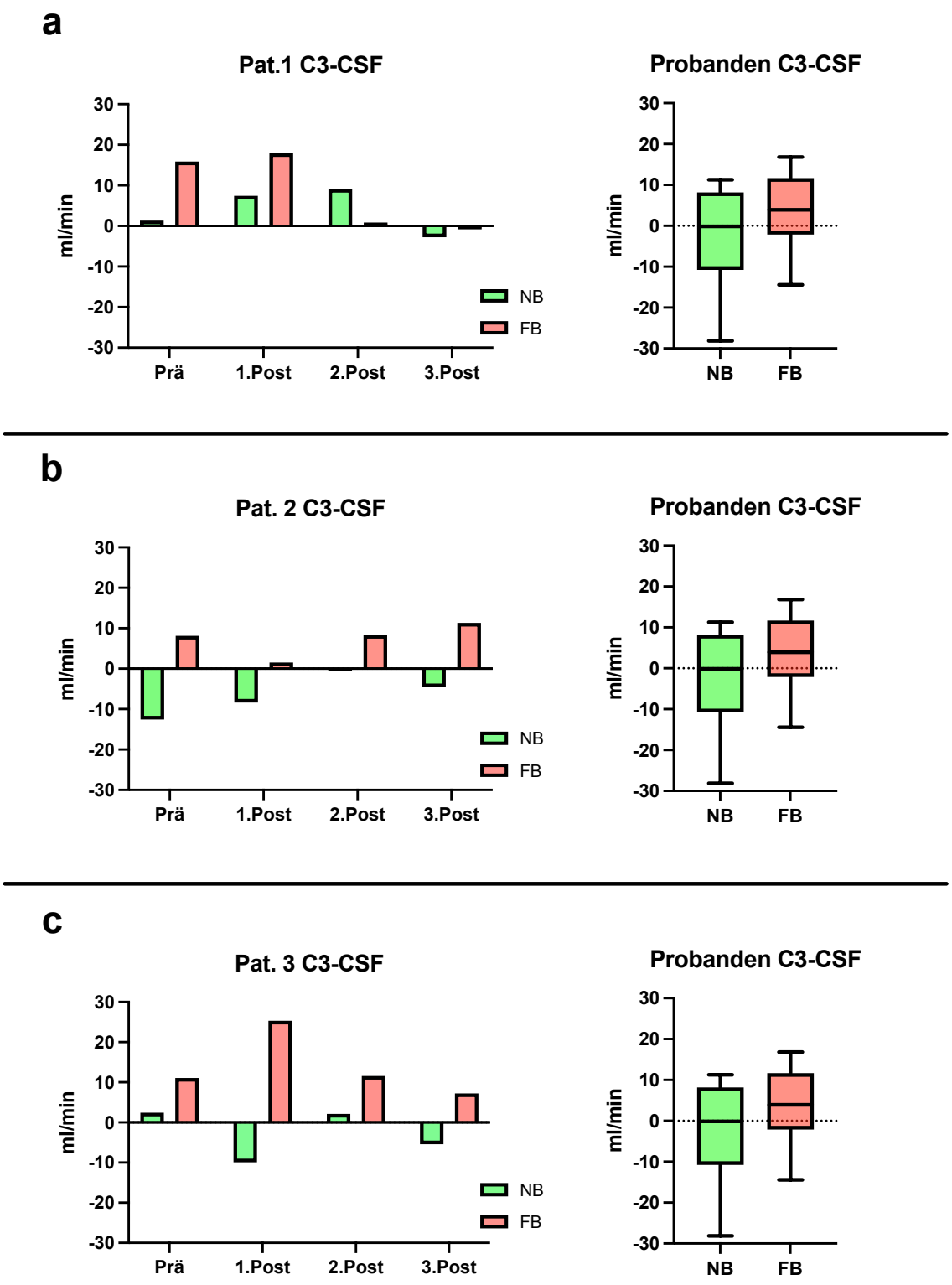

Abbildung 16: Netto-CSF-Fluss in vor und nach ETV auf Höhe C3. Die rechte Seite zeigt den Netto-CSF-Fluss in ml/min der Kontrollgruppe während der NB- und FB-Phase (a) Netto-CSF-Fluss auf Höhe C3 Pat. 1 in ml/min im Vergleich mit der Kontrollgruppe (b) Netto-CSF-Fluss auf Höhe C3 Pat. 2 in ml/min im Vergleich mit der Kontrollgruppe (c) Netto-CSF-Fluss auf Höhe C3 Pat.3 in ml/min im Vergleich mit der Kontrollgruppe.

Legende: NB: *normal-breathing*; FB: *forced-breathing*; Prä: Prä-operative-Messung; 1. Post: 1. Post-operative Messung; 2. Post: 2. Post-operative Messung; 3. Post: 3. Post-operative Messung

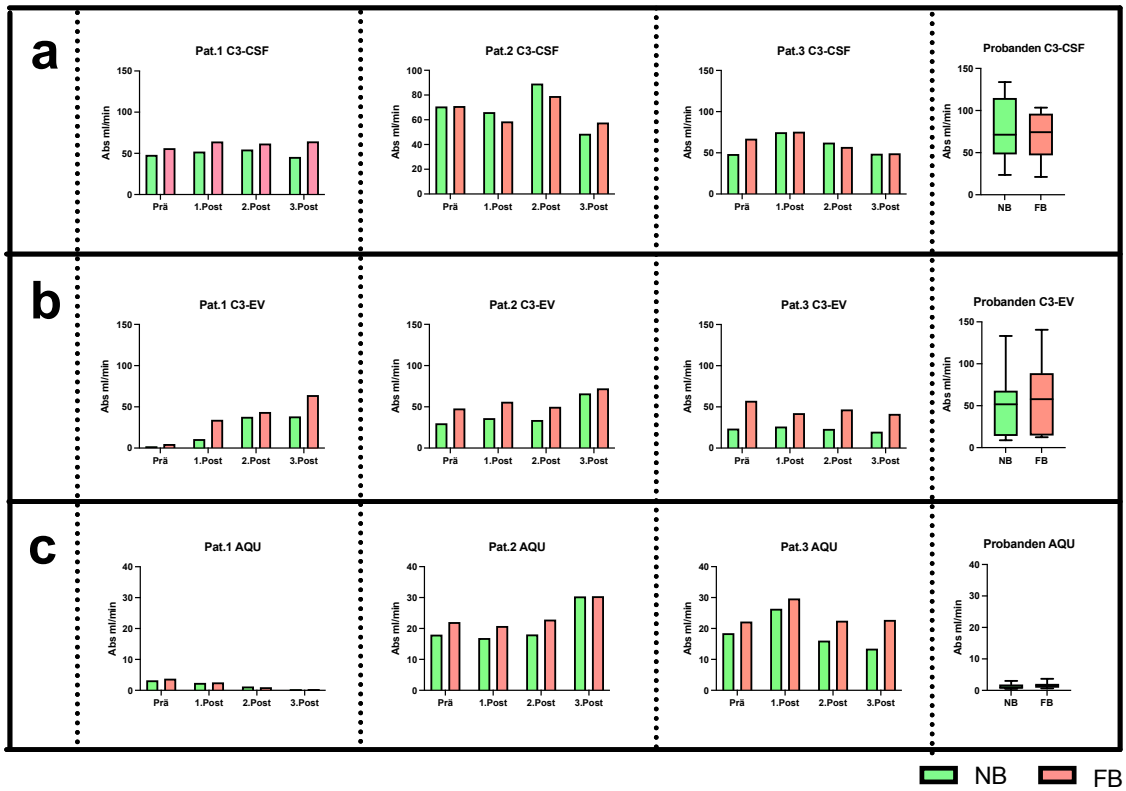

Abbildung 17: Absoluter-CSF-Fluss und Absoluter-Blut-Fluss vor und nach ETV (a) Absoluter-CSF-Fluss in ml/min auf Messebene C3 während der NB- und FB-Phase inkl. des Absoluten-CSF-Flusses der Probanden-Gruppe (rechts im Bild) während der NB- und FB-Phase. (b) Absoluter-Blut-Fluss in den EV in ml/min auf Höhe C3. (c) Absoluter-CSF-Fluss im AQU in ml/min.
Legende: NB: *normal-breathing;* FB*: forced-breathing;* Prä: Prä-operative-Messung; 1. Post: 1. Post-operative Messung; 2.Post: 2. Post-operative Messung; 3.Post: 3. Post-operative Messung: Pat: Patient

Im weiteren Verlauf kam es bei Pat. 1 im Vergleich zur präoperativen Messung zu einer Abnahme des kranialen Netto-CSF-Flusses während der NB- und FB-Phase. Simultan ließ sich eine Umkehr der Flussrichtung von kranial nach kaudal bei zunehmenden Absoluten-CSF-Fluss Werten über dieser Messebene (siehe Abbildung 17) beobachten. Während in der 1. postoperativen Messung in der NB- und FB-Phase ein kranialer CSF-Fluss (NB: 7,4 ml/min – FB: 17,9 ml/min) gemessen werden konnte wurde in der 3. postoperativen Messung ein negativer, kaudaler CSF-Fluss gemessen (NB: - 2,77 ml/min – FB: - 0,79 ml/min). Bei Pat. 2 hingegen nahm der kraniale Netto-CSF-Fluss zu (Zunahme NB: +8 ml/min – Zunahme FB: +3,2 ml/min), während der Absolute-CSF-Fluss über dieser Ebene im Verlauf abnahm. Im Vergleich zur präoperativen Messung nahm der kraniale CSF-Fluss bei Pat. 3 im postoperativen Verlauf ab. Zeitgleich konnte ebenfalls eine Abnahme des Absoluten-CSF-Flusses sowohl während der NB-Phase als auch während der FB-Phase beobachtet werden. Während der NB-Phase kam es im weiteren postoperativen Verlauf zu einer Flussumkehr von kranial nach kaudal (Prä: 2,43 ml/min – 3.Post: - 5,4 ml/min).

3.1.2.2 CSF-Fluss auf Messebene Aquaeductus mesencephali

Bei Pat. 1 konnten, aufgrund der AQU-Stenose keine CSF-Fluss-Parameter oberhalb der Stenose nachgewiesen werden (siehe Abbildung 19). MRT-Bildmorphologisch stellte sich postoperativ eine deutliche Verkleinerung des initial aufgespannten AQU dar (siehe Abbildung 18).

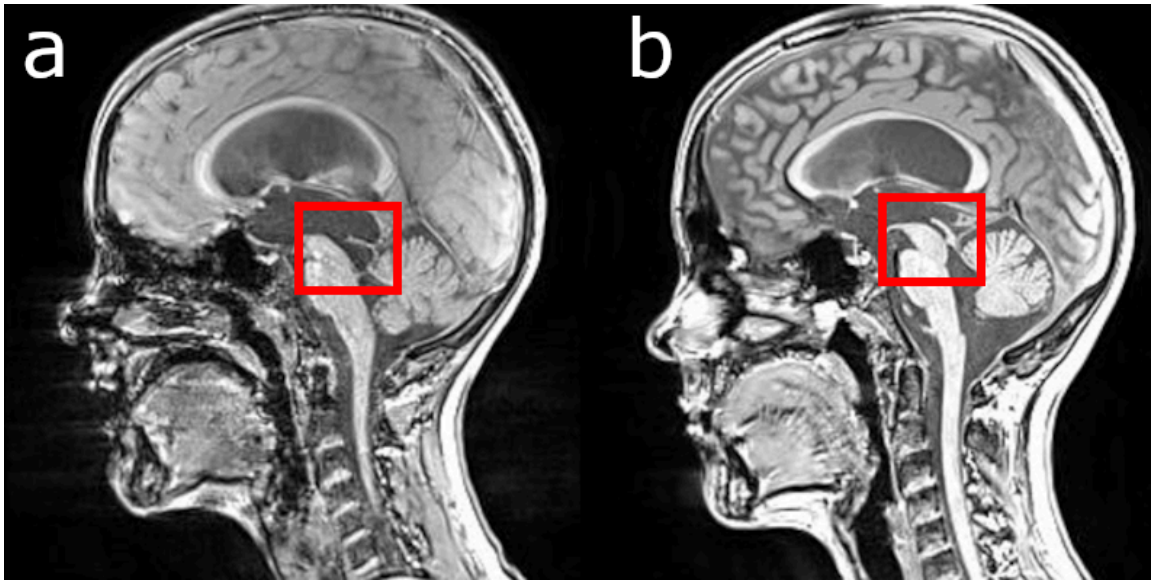

Abbildung 18: Prä- und postoperative Übersicht Pat. 1. (a) Prä-operatives, Sag. T1-gewichtetes Bild mit „zeltartig“ aufgespannten AQU (rotes Quadrat). (b) Größenreduktion des AQU (rotes Quadrat) nach ETV (Sag. T1-gewichtetes Bild)

Der präoperative Netto-CSF-Fluss bei Pat. 2 zeigte ähnliche Werte in der NB- sowie der FB-Phase (NB: 6,5 ml/min FB: 6,55 ml/min). Beide kranialen Netto-CSF-Flüsse lagen deutlich über den Werten der Kontrollgruppe (siehe Abbildung 19). Postoperativ konnte eine Abnahme des kranialen Netto-CSF-Flusses, während der NB-Phase bei steigenden Absoluten-CSF-Flüssen auf dieser Messebenen beobachtet werden. Die Differenz der Netto-CSF-Flüsse zwischen FB-Phase und NB-Phase war deutlicher ausgeprägt als vor der Operation im Sinne von höherem, kranialem CSF-Fluss mit Beginn der FB-Phase.

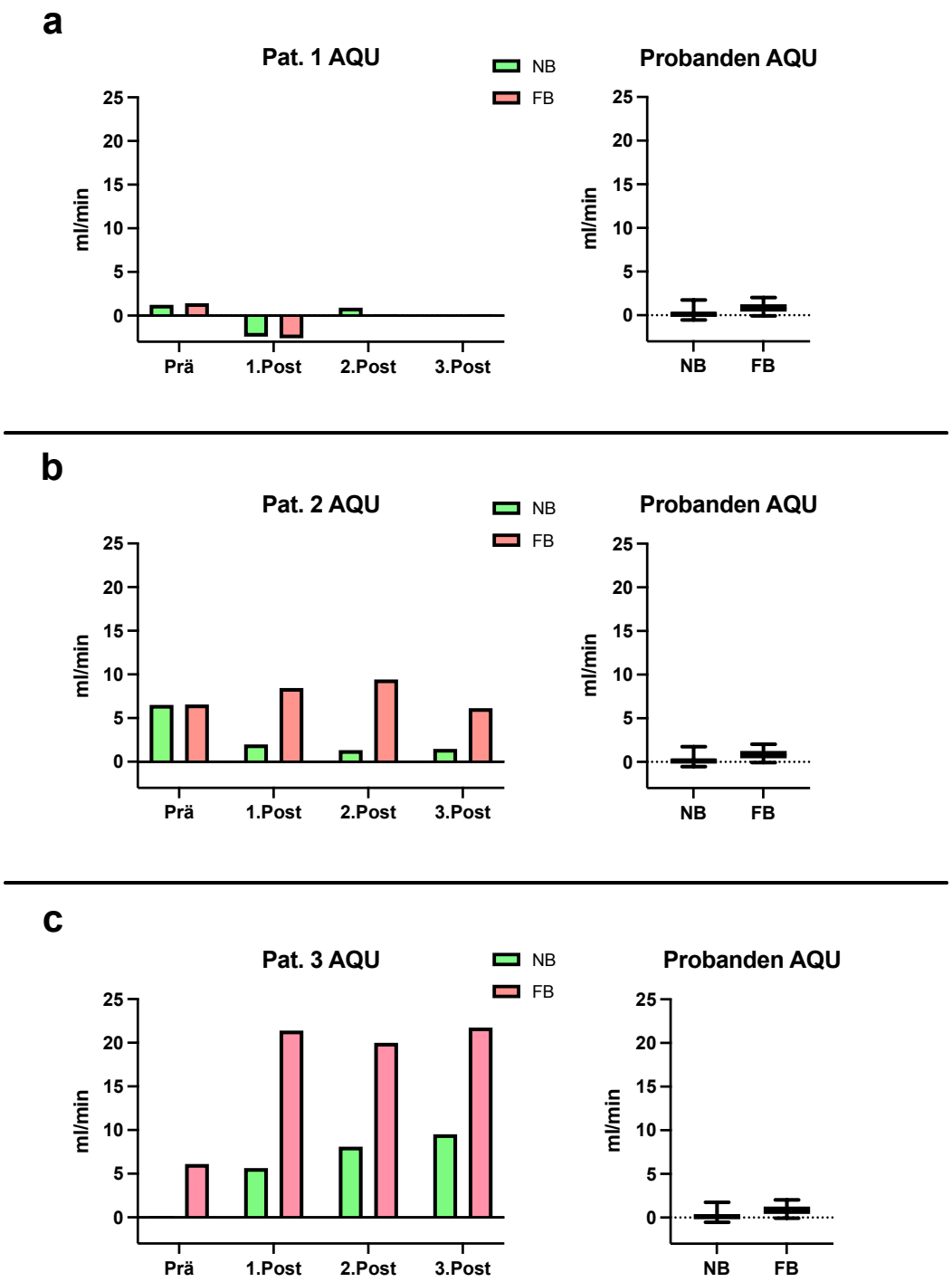

Abbildung 19: Netto-CSF-Fluss vor und nach ETV auf Höhe AQU. Die rechte Seite zeigt den Netto-CSF-Fluss in ml/min der Kontrollgruppe während der NB- und FB-Phase (a) Netto-CSF-Fluss auf Höhe AQU Pat. 1 in ml/min im Vergleich mit der Kontrollgruppe (b) Netto-CSF-Fluss auf Höhe AQU Pat. 2 in ml/min im Vergleich mit der Kontrollgruppe (c) Netto-CSF-Fluss auf Höhe AQU Pat.3 in ml/min im Vergleich mit der Kontrollgruppe.

Legende: NB: *normal-breathing*; FB: *forced-breathing*; Prä: Prä-operative-Messung; 1. Post: 1. Post-operative Messung; 2.Post: 2. Post-operative Messung; 3.Post: 3. Post-operative Messung; Pat: Patient

Der präoperativ gemessene Absolute-CSF-Fluss von Pat. 3 auf dieser Messebene wies ebenfalls deutlich höhere Werte im Vergleich zur Kontrollgruppe auf. Der Netto-CSF-Fluss

war im postoperativen Verlauf während beider Phasen des Atemprotokolls verstärkt nach kranial gerichtet bei unverändert hohen Absoluten-Fluss-Werten. Dieser hohe Absolute-CSF-Fluss konnte während beiden Phasen des Atemprotokolls gemessen werden.

3.1.2.3 Venöser-Epiduraler-Blutfluss auf Messebene C3

Präoperativ stellten sich die epiduralen Venen bei Pat. 1 auf Höhe C3 sowohl im Magnituden- als auch im PC-Bild klein und signalarm dar (siehe Abbildung 20). Die Flusskurve zeigte nur Herzschlag-getriggerte, minimale Schwankungen während der NB-Phase (0,73 ml/min) und während der FB-Phase eine, der Respiration folgende, größere Modulation (-4,47 ml/min).

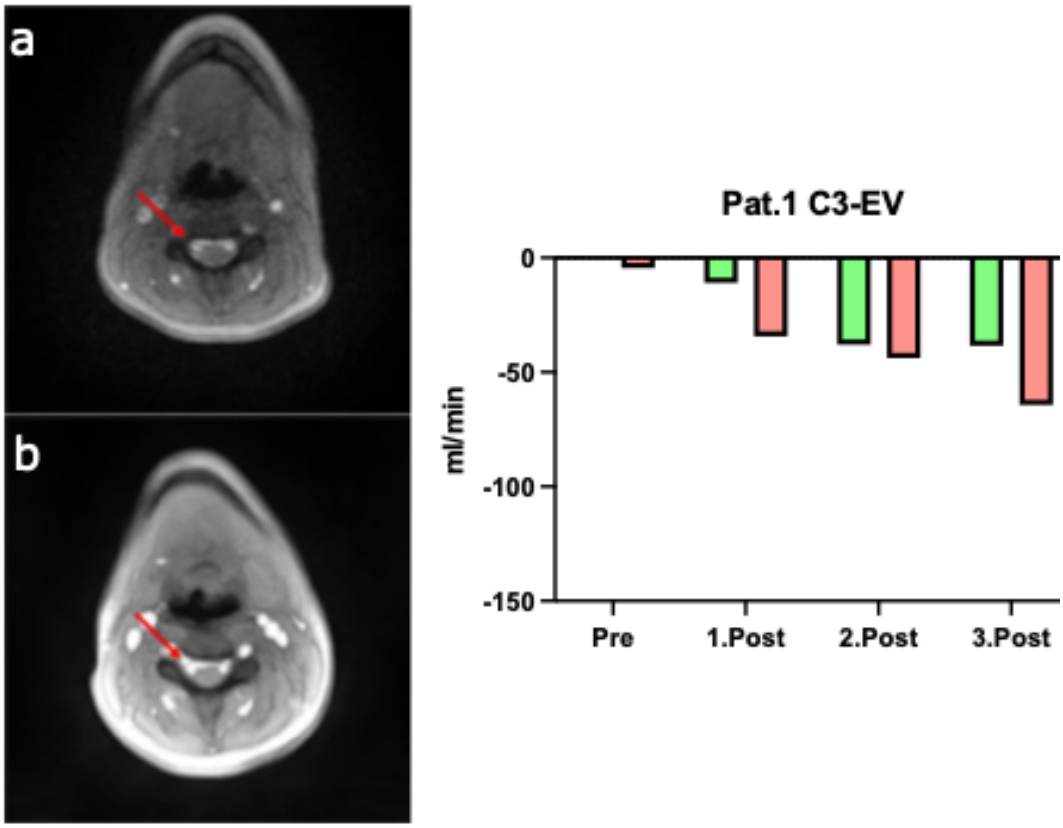

Abbildung 20: Epiduraler Blutfluss Pat. 1. 19. a) Präoperatives, transversales Magnituden-Bild auf Höhe C3 mit schwach kontrastierter epiduraler-Vene (roter Pfeil). b) Postoperatives, transversales Magnituden-Bild auf Höhe C3 mit stark kontrastierter epiduraler-Vene (roter Pfeil). Rechts der dazugehörige Netto CSF-Fluss im postoperativen Verlauf.
Legende: Roter Balken: *normal-breathing*; grüner Balken: *forced-breathing*; Pre: Prä-operative-Messung; 1. Post: 1. Post-operative Messung; 2.Post: 2. Post-operative Messung; 3.Post: 3. Post-operative Messung; Pat: Patient

Der venöse Netto-Blutfluss in den epiduralen Venen ließ sich postoperativ sowohl auf den Magnituden- als auch auf den PC-Bildern eindeutig detektieren (siehe Abbildung 20). In den Flusskurven erkennt man eine deutliche Atem-Variabilität mit Erhöhung des kaudalen Netto-Flusses (FB: netto-Blut-Fluss: - 34,3 ml/min) während der FB-Phase.

Der Netto-Blut-Fluss nach kaudal nahm auch in der 2. (- 43,8 ml/min) und 3. postoperativen Messung (- 64,4 ml/min) weiter zu.

Bei Beobachtung des Netto-Blut-Flusses in den epiduralen Venen bei Pat. 2 war sowohl präoperativ als auch postoperativ eine Zunahme des kaudalen Netto-Flusses beim Übergang von NB- zu FB-Phase zu erkennen. Der kaudale Netto-Blut-Fluss, während der FB-Phase erhöhte sich von - 47,48 ml/min. in der präoperativen-Messung auf – 72,43 ml/min. in der 3. Postoperativen Messung. Die Fluss-Werte der pädiatrischen Kontrollgruppe zeigten im Mittel eine Dynamik mit einer Zunahme des Flusses während der FB-Phase (Median NB: - 51,66 ml/min – Median FB: - 56,18 ml/min).

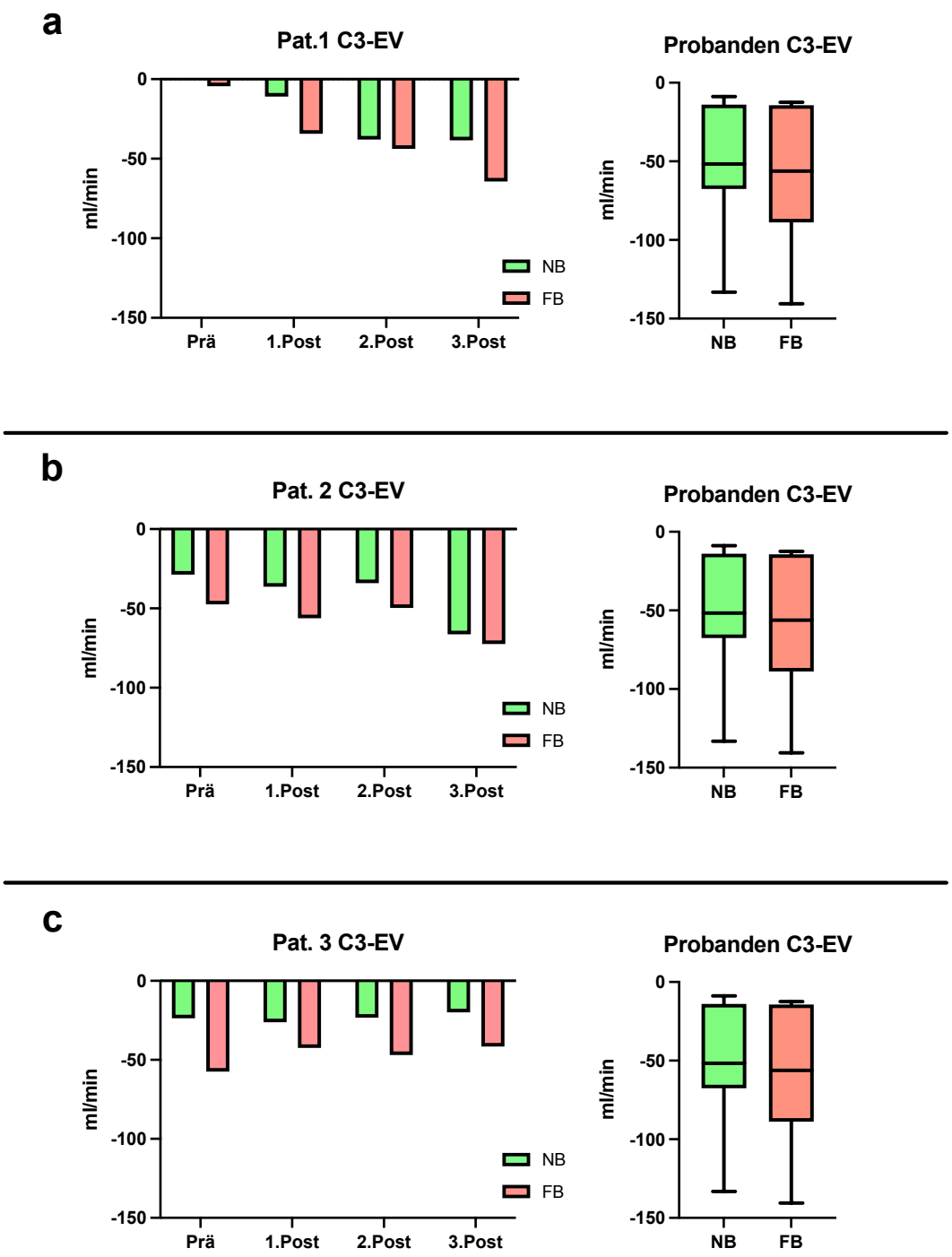

Abbildung 21: Netto-Blut-Fluss vor und nach ETV auf Höhe C3. Die rechte Seite zeigt den Netto-Blut-Fluss in ml/min der Kontrollgruppe während der NB- und FB-Phase (a) Netto-Blut-Fluss auf Höhe C3 Pat. 1 in ml/min im Vergleich mit der Kontrollgruppe (b) Netto-Blut-Fluss auf Höhe C3 Pat. 2 in ml/min im Vergleich mit der Kontrollgruppe (c) Netto-Blut-Fluss auf Höhe C3 Pat.3 in ml/min im Vergleich mit der Kontrollgruppe.

Legende: NB: *normal-breathing*; FB: *forced-breathing*; Prä: Prä-operative-Messung; 1. Post: 1. Post-operative Messung; 2.Post: 2. Post-operative Messung; 3.Post: 3. Post-operative Messung; Pat: Patient

Pat. 3 wies eine ähnliche Dynamik, mit Zunahme des kaudalen Netto-Blut-Flusses mit Beginn der FB-Phase auf (siehe Abbildung 21). Der kaudal gerichtete Netto-Blutfluss und

der Absolute-Blutfluss nahmen im Verlauf während beiden Phasen des Atemprotokolls ab. (NB-Phase Prä: - 23,74 ml/min – NB-Phase 3.Post: - 19,89 ml/min) (FB-Phase Prä: - 57,39 ml/min – FB-Phase 3.Post: - 41,50 ml/min).

3.1.3 Frequenzanalyse

Mittels der Frequenzanalyse wird die Dynamik des CSF- und Blutflusses untersucht. Die Frequenzanalysen der kompletten Fluss-Messung (40 Sekunden) (siehe Kapitel 2.9) wurden mit denen der Kontrollgruppe verglichen.

3.1.3.1 Dynamik des CSF-Flusses

Abbildung 22 illustriert die RmC-Werte von allen Patienten vor und nach ETV im Vergleich zu deren der Kontrollgruppe während des gesamten Atemprotokolls.

Auf Position des C3 dominierte bei allen Patienten eine kardiale Frequenz-Dynamik des CSF-Flusses sowohl im prä- als auch im postoperativen Verlauf. Im postoperativen Verlauf kam es jedoch zu leichten Schwankungen des RmC-Wertes auf (siehe Tabelle 6).

Es konnte eine Zunahme der respiratorischen Frequenzanteile beobachtet werden, während die kardialen Frequenzanteile im postoperativen Verlauf keine großen Veränderungen zeigten. Die RmC-Werte des CSF-Flusses der pädiatrischen Kontrollgruppe orientierten sich ebenfalls an kardialen Frequenz-Mustern.

Der CSF-Fluss im AQU ließ bei den Patienten mit cHC eine unterschiedliche Dynamik im postoperativen Verlauf erkennen. In der Messung von Pat. 2 wurde eine Zunahme der kardialen- und eine Abnahme der respiratorischen Frequenzanteile (RmC-Wert Prä: - 0,19; RmC-Wert 3.Post: - 0,31) des CSF-Flusses festgestellt. Die gemessenen Werte lagen im gesamten Verlauf deutlich unterhalb derer der Kontrollgruppe, in der der CSF-Fluss im AQU eher durch eine respiratorische-Modulation geprägt war.

Im Gegensatz dazu konnten bei Pat. 3 im Verlauf steigende respiratorische- und sinkende kardiale Frequenzanteile ((RmC-Wert Prä: - 0,32; RmC-Wert 3.Post: - 0,005) gemessen werden.

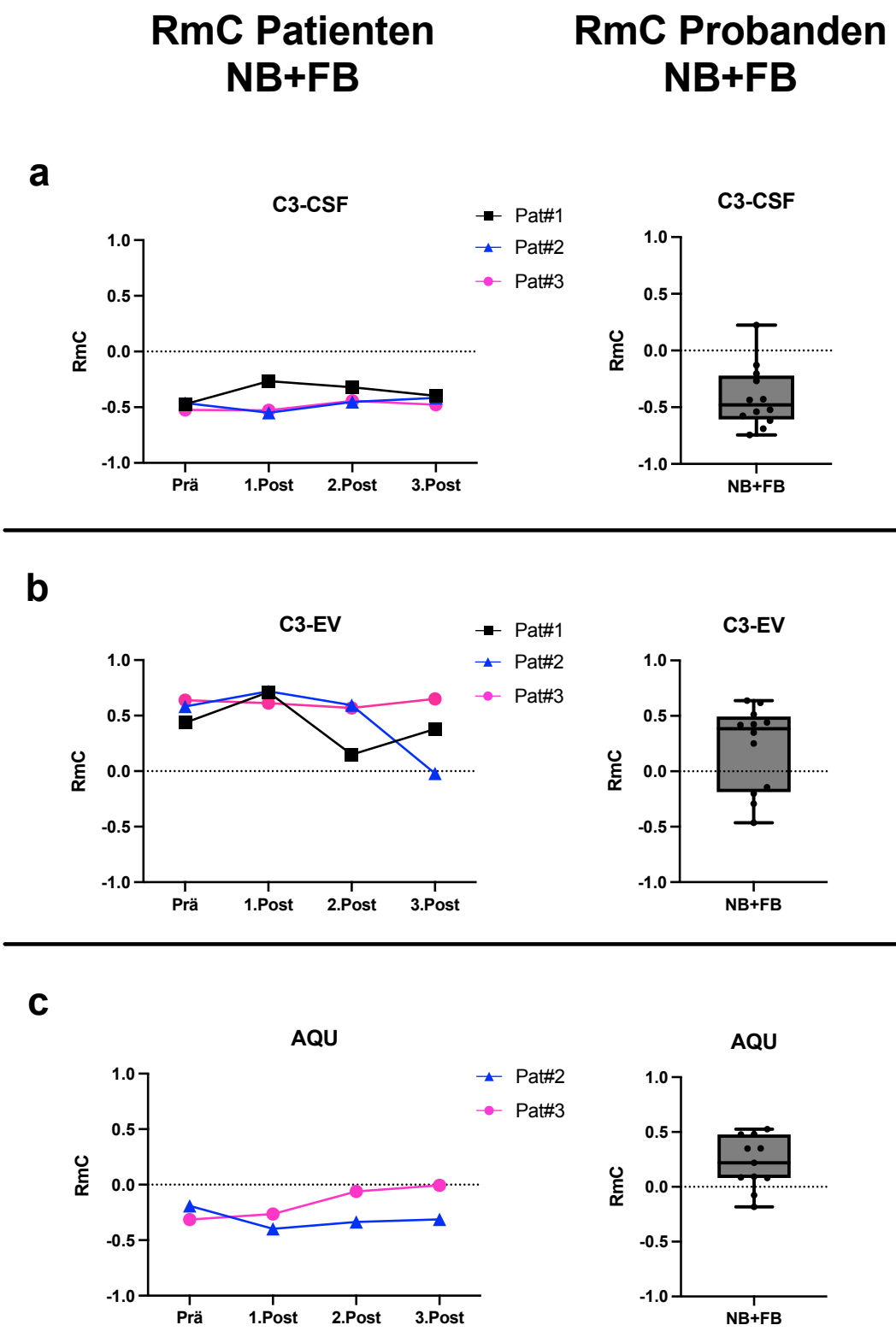

Abbildung 22: Power-ratio (RmC) auf Höhe C3 und AQU. 20. (a) RmC-Werte der CSF-Flussmessungen (b) RmC-Werte der venösen Blut-Flussmessungen. (c) RmC-Werte der CSF-Flussmessungen auf Höhe des AQU.

Legende: NB: *normal-breathing*; FB: *forced-breathing*; Prä: Prä-operative-Messung; 1. Post: 1. Post-operative Messung; 2.Post: 2. Post-operative Messung; 3.Post: 3. Post-operative Messung: Pat: Patient

Tabelle 6: Ergebnisse der Spektrum-Frequenzmessungen der Patienten vor und nach ETV

		Pat. 1				Pat. 2				Pat. 3			
		Prä-OP	1.Post-OP	2.Post-OP	3.Post-OP	Prä-OP	1.Post-OP	2.Post-OP	3.Post-OP	Prä-OP	1.Post-OP	2.Post-OP	3.Post-OP
C3-CSF	RmC	-0,47	-0,26	-0,32	-0,39	-0,46	-0,55	-0,45	-0,41	-0,52	-0,53	-0,44	-0,47
	R [a.u.]	0,30	0,43	0,42	0,38	0,30	0,22	0,32	0,36	0,28	0,31	0,35	0,32
	C [a.u.]	0,77	0,70	0,74	0,78	0,77	0,77	0,77	0,77	0,80	0,83	0,79	0,80
C3-EV	RmC	0,43	0,71	0,14	0,38	0,58	0,72	0,59	-0,02	0,64	0,61	0,57	0,65
	R [a.u.]	0,84	0,94	0,72	0,84	0,87	0,93	0,89	0,63	0,92	0,91	0,89	0,92
	C [a.u.]	0,40	0,23	0,57	0,46	0,28	0,21	0,29	0,65	0,28	0,29	0,32	0,27
AQU	RmC	x	x	x	x	-0,19	-0,39	-0,33	-0,31	-0,31	-0,26	-0,06	-0,005
	R [a.u.]	x	x	x	x	0,57	0,44	0,50	0,51	0,46	0,46	0,58	0,63
	C [a.u.]	x	x	x	x	0,76	0,84	0,83	0,82	0,78	0,73	0,64	0,63

3.1.3.2 Dynamik des Blut-Flusses

In Abbildung 22 wird ebenfalls der venöse Blutfluss und dessen Frequenzbereiche in den epiduralen Venen der Patienten vor ETV und im postoperativen Verlauf dargestellt. Die Dynamik des Blutflusses in den epiduralen Venen auf Höhe der Messebene C3 bei Pat. 1 und Pat. 2 wird zwar maßgeblich von respiratorischen Frequenzmustern moduliert, tendiert im postoperativen Verlauf allerdings in Richtung kardialer Frequenzbereiche, dargestellt in geringeren RmC-Werten. In der 1. postoperativen Messung kam es allerdings bei beiden Patienten zunächst zu einer Abnahme dieser kardialen Frequenzanteile (siehe Tabelle 6) und einem gleichzeitigen Anstieg des RmC-Wertes. Ab der 2. postoperativen Messung ist eine Abnahme der respiratorischen und eine Zunahme der kardialen Frequenz-Muster zu erkennen. Im Gegensatz dazu ist bei Pat. 3 eine umgekehrte Dynamik mit einem eher zunehmenden respiratorischen Einfluss auf den Blutfluss zu erkennen.

3.1.4 Korrelation von Liquor und Blut

Die Korrelationen zwischen CSF und Blut-Fluss auf Messebene C3 ist in Abbildung 23 dargestellt. Korreliert wurden CSF- und Blut-Fluss während der NB- und FB-Phase sowohl für die präoperative- als auch für die 3. postoperative Messung (Siehe Kapitel 2.10).

Präoperativ ließ sich während der NB Phase bei Pat. 2 und Pat. 3 keine signifikante Korrelation zwischen Blutfluss in den epiduralen Venen und dem CSF-Fluss auf Messebene C3 feststellen. Bei Pat. 1 hingegen präsentierte sich eine positive, signifikante Korrelation (r=0,84, p<0,0001).

Tabelle 7: r- und p-Werte der Pearson-Korrelation von CSF- und Blutfluss auf Höhe C3

		Pat. 1		Pat. 2		Pat. 3	
	Zeitpunkt	Prä-Op	Post-Op	Prä-Op	Post-Op	Prä-Op	Post-Op
NB-Phase	Pearson r-Wert	0,84	-0,13	0,04	0,18	0,004	-0,22
	p	*<0,0001	0,24	0,68	0,10	0,97	*0,04
FB-Phase	Pearson r-Wert	0,52	0,03	0,19	0,14	0,45	0,21
	p	*<0,0001	0,73	0,09	0,18	*<0,0001	0,05

Der Wechsel von NB- zu FB-Phase des Atemprotokolls führte bei Pat. 2 und Pat. 3 zu einem Anstieg des r-Wertes mit signifikanter, positiver Korrelation bei Pat. 3. Eine positive, signifikante Korrelation, während der FB-Phase konnte, ebenfalls bei Pat. 1 beobachtet werden.

Postoperativ zeigte sich lediglich bei Pat. 3 während der NB-Phase eine signifikante, negative Korrelation zwischen Blut- und CSF-Fluss (r = -0,22; p = 0,049). Bei den anderen Patienten konnten keine signifikanten Korrelationen beobachtet werden.

Die Messergebnisse der pädiatrischen Kontrollgruppe finden sich im Anhang und in der rechten Spalte in Abbildung 23.

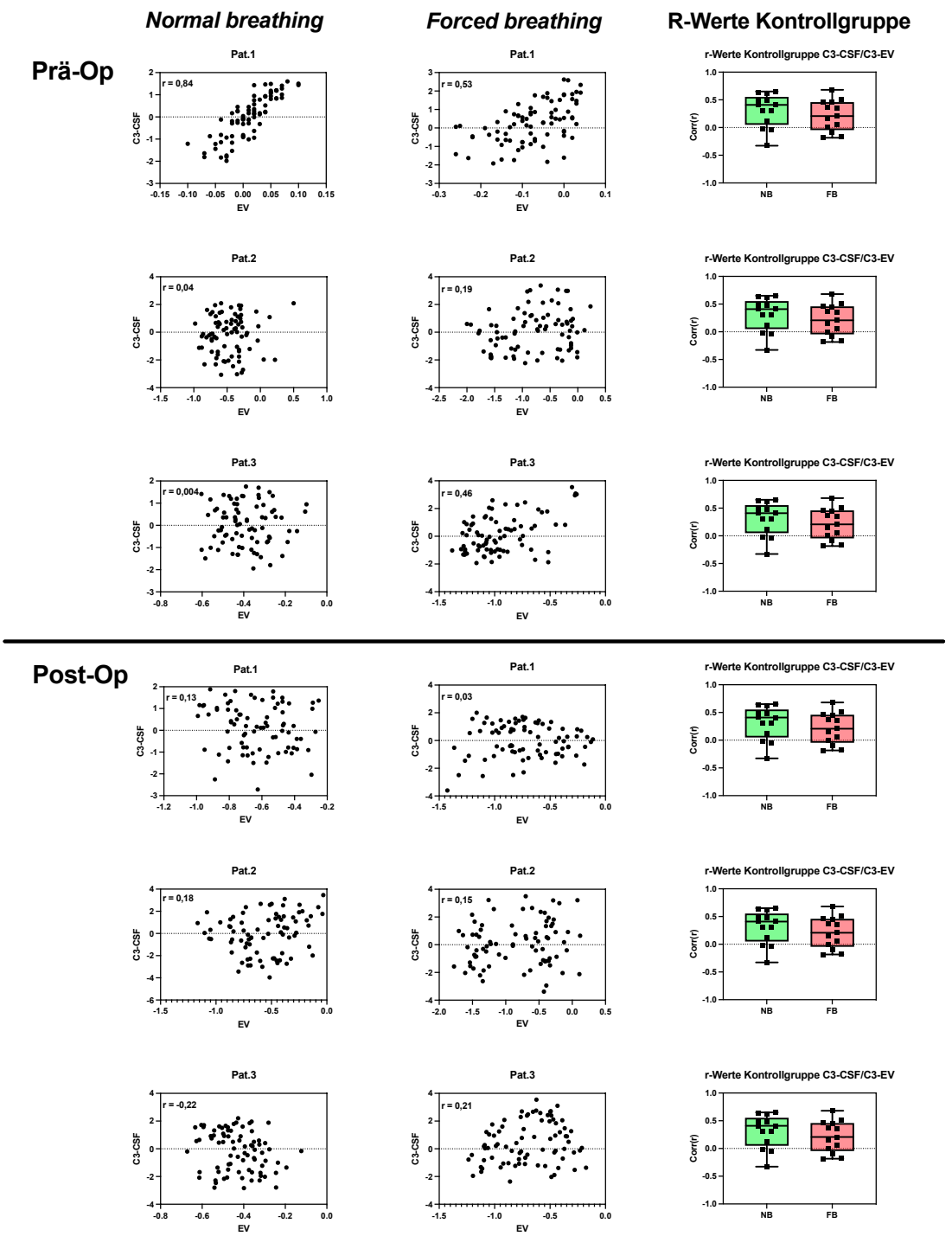

Abbildung 23: Pearson-Korrelation. Korrelation von Blutfluss in den EV-C3 mit dem CSF-Fluss C3 während NB- und FB-Phase (inkl. r-Wert). In der rechten Spalte sind die als Boxplot dargestellten r-Werte der pädiatrischen Kontrollgruppe

3.2 CSF-Fluss und Volumen vor und nach operativer Entfernung von Flusshindernissen

Die Messungen der zweiten Patientengruppe erfolgten in Abhängigkeit der Lokalisation der jeweiligen Pathologie entlang des Spinalkanals. Von vier gemessenen Patienten wiesen drei

zusätzlich eine Aufweitung des Zentralkanals des Rückenmarkes auf. Die Fluss-Messungen innerhalb dieser Syringomyelie werden separat in Kapitel 3.3 erörtert.

3.2.1 Syringomyelie/Abflusshindernis – Pat. 4

3.2.1.1 Flussmessungen

Die Flussmessungen in Pat. 4 erfolgten vor intralaminärer Fensterung und Resektion einer Arachnoidalzyste auf Höhe TH5 (siehe Abbildung 24) sowie drei Monate nach dieser Operation.

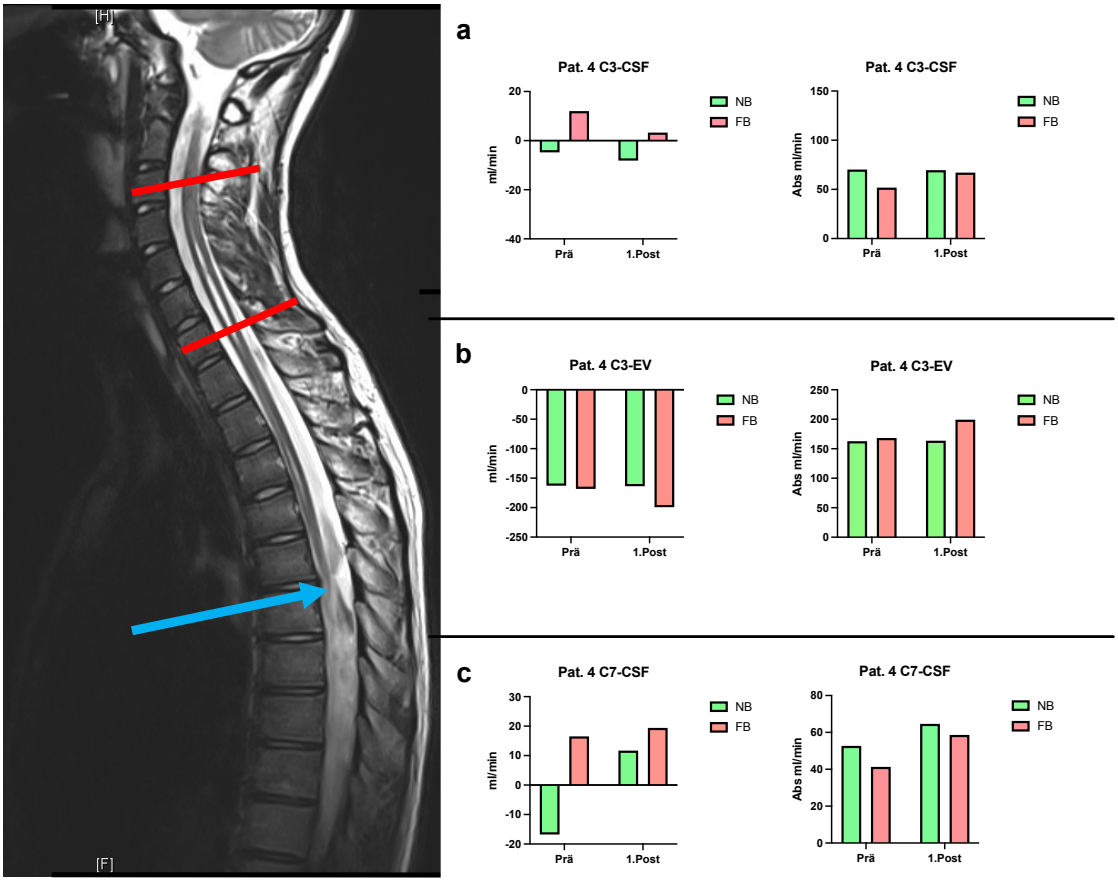

Abbildung 24: Ergebnisse der Flussmessungen Pat. 4 (1). 23. (a,b,c) Netto- und Absoluter-CSF-Fluss auf den Messebenen (rote Striche) oberhalb der AZ (blauer Pfeil).
Legende: NB: *normal-breathing*; FB: *forced-breathing*; Prä: Prä-operative-Messung; 1. Post: 1. Post-operative Messung; Abs: Absolutes Volumen; Patient

Präoperativ ließ sich auf allen gemessenen Positionen oberhalb der AZ auf Höhe TH5/6 eine Zunahme des kranialen CSF-Flusses mit Beginn der FB-Phase nachweisen. Unterhalb, sowie auf gleicher Höhe der AZ, stellte sich präoperativ eine umgekehrte Dynamik dar. Mit Beginn der FB-Phase nahm der kraniale Netto-CSF-Fluss auf allen Messebenen ab. Gleichzeitig konnte auf den Messebenen TH7, sowie TH8 eine Zunahme des absoluten-

CSF-Flusses beobachtet werden, während dieser auf der Messebene TH5 abnahm. (siehe Abbildung 25).

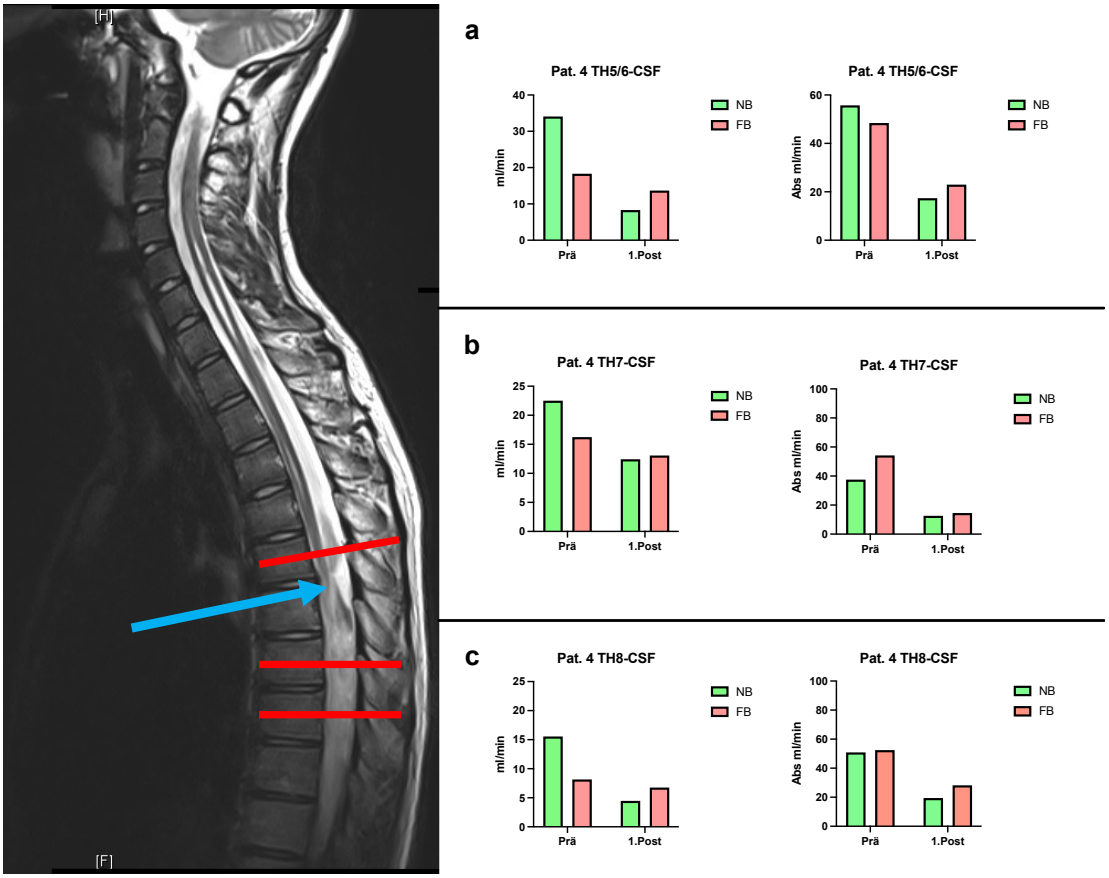

Abbildung 25: Ergebnisse der Flussmessungen Pat. 4 (2). (a,b,c) Netto- und Absoluter-CSF-Fluss auf den Messebenen (rote Striche) ober- und unterhalb der AZ (blauer Pfeil).
Legende: NB: *normal-breathing*; FB: *forced-breathing*; Prä: Prä-operative-Messung; 1. Post: 1. Post-operative Messung; Abs: Absolutes Volumen; Pat: Patient

Die Dynamik des venösen Blutflusses in den EV auf Höhe C3 zeigte, ähnlich wie die CSF-Dynamik oberhalb der AZ, eine Zunahme des kaudalen Netto-Blut-Flusses sowie des Absoluten-Blut-Flusses mit Beginn der FB-Phase. Die gemessenen Fluss-Werte lagen deutlich über denen der gemessenen 13 Probanden (siehe Abbildung 26).

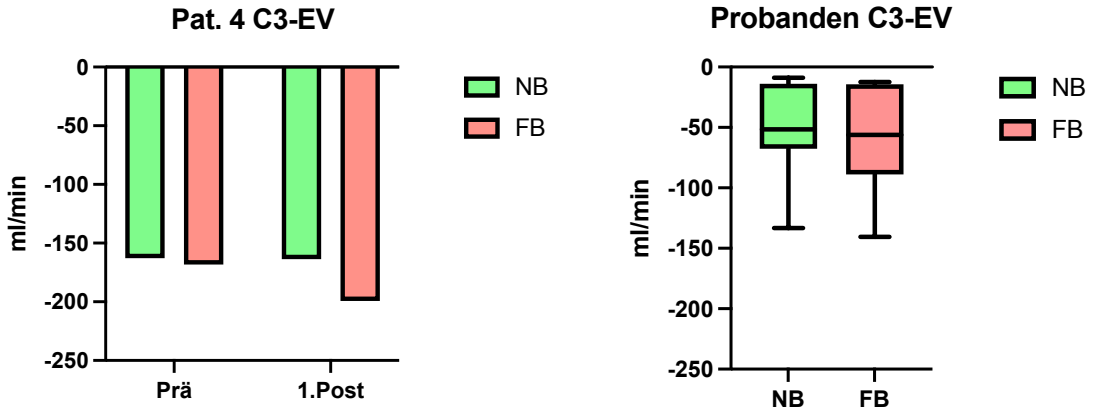

Abbildung 26: Ergebnisse der Flussmessungen Pat. 4 (3). Netto-Blut-Fluss in ml/min während der NB- und FB-Phase (links). Vergleichswerte der Kontrollgruppe, dargestellt als Boxplot (rechts)
Legende: NB: *normal-breathing*; FB: *forced-breathing*; Prä: Prä-operative-Messung; 1. Post: 1. Post-operative Messung; Pat: Patient

Postoperativ nahm sowohl auf Höhe als auch unterhalb entfernten AZ der Netto-CSF-Fluss sowie der Absolute-CSF-Fluss ab. So konnte auf den Messebenen TH5/6, TH7 und TH8 eine Abnahme des Netto- und des Absoluten-CSF-Flusses während NB- und FB-Phase festgestellt werden (siehe Abbildung 24). Die durch Respiration verstärkten kranialen CSF-Flüsse blieben oberhalb der entfernten AZ bestehen. Unterhalb änderte sich jedoch die präoperativ bestehende Dynamik. Mit Beginn der FB kam es auf allen Messpositionen unterhalb der AZ, statt wie präoperativ beobachtet zu einer Abnahme, sondern zu einer Zunahme des Netto- sowie Absoluten-CSF-Flusses.

Der Blut-Fluss in den epiduralen Venen nahm, während der FB-Phase des Atemprotokolls, weiter zu und zeigte höhere kaudale Flüsse.

3.2.1.2 Frequenzanalyse

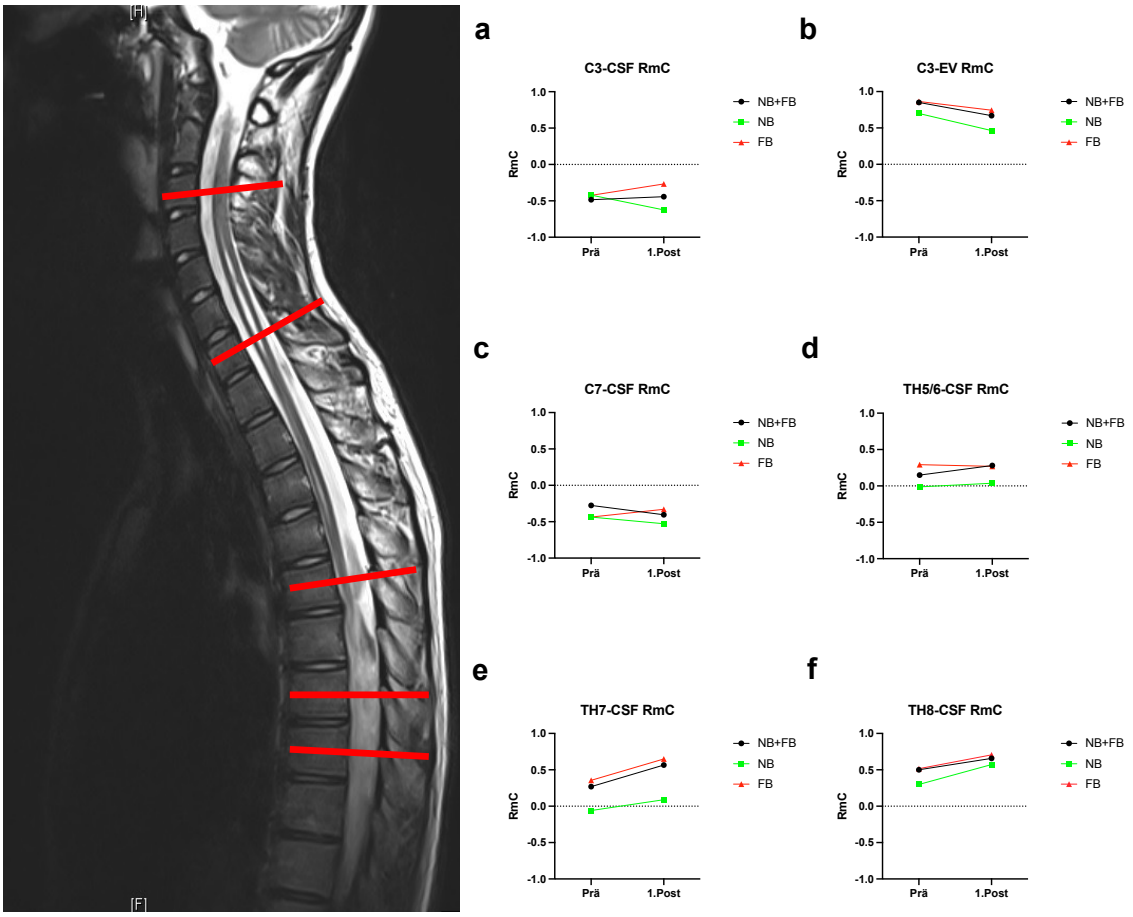

Abbildung 27: RmC-Werte Pat. 4 auf allen Messebenen. Aufgetragene RmC-Werte der CSF-Frequenzmessungen auf verschiedenen Messebenen (rote Striche) CSF-C3 (a), EV-C3 (b), CSF-C7 (c), CSF-TH5/6 (d), CSF-TH7 (e), CSF-TH8 (f)
Legende: NB: *normal-breathing*; FB: *forced-breathing*; Prä: Prä-operative-Messung; 1. Post: 1. Post-operative Messung

Der CSF-Fluss auf den Messpositionen C3 sowie C7 orientierte sich sowohl prä- als auch postoperativ an einer kardialen Frequenzdynamik mit RmC-Werten kleiner als 0. Die Abnahme des RmC-Wertes auf Höhe C7 kam in großen Teilen durch eine Abnahme der respiratorischen Frequenzanteile des CSF-Flusses zustande. Auf den Messebenen TH5/6, TH7 und TH8 hatten im prä- sowie postoperativen Verlauf die Respiration den größten Einfluss auf die Modulation des CSF-Flusses. Die RmC-Werte stiegen, was vor allem auf eine Steigerung der respiratorischen Frequenzanteile unterhalb der entfernten Engstelle zurückzuführen war.

3.2.2 Syringomyelie/Abflusshindernis – Pat. 5

Die Fluss Messungen bei Pat. 5 erfolgten vor Resektion der EZ sowie acht Tage danach. Eine dritte Messung erfolgte sechs Tage nach einer durchgeführten Re-Resektion der EZ bei fehlendem Therapieerfolg.

In den 1.Postoperativen-Flussmessungen zeigte sich, ähnlich wie in den präoperativen Messungen, sowohl im Magnituden- als auch im PC-Bild, kein Flusssignal unterhalb der EZ im Spinalkanal. In anatomischen T1- und T2-Sequenzen ließ sich die Raumforderung unverändert darstellen.

Nach Re-Operation mit Resektion der Zyste konnten in einer erneuten Flussmessung allerdings im gesamten Spinalkanal Flusssignale dargestellt werden. (siehe Abbildung 28).

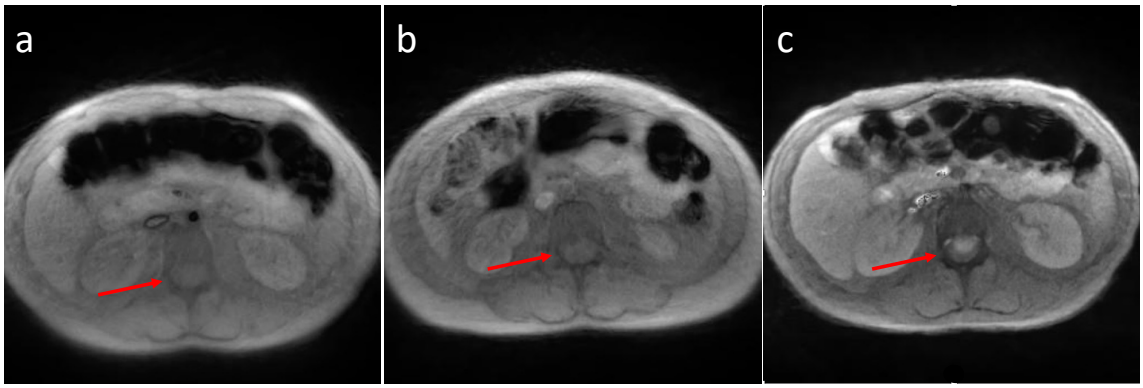

Abbildung 28: CSF-Fluss Pat. 5 auf Höhe L3 im prä- und postoperativen-Verlauf. (a) Präoperative-Fluss-Messung Höhe L3 während FB ohne Flusssignal (roter Pfeil) (b) 1. Postoperative Fluss-Messung Höhe L3 ohne Flusssignal (roter Pfeil). (c) 2.Postoperative Fluss-Messung mit hellem Flusssignal im Spinalkanal (roter Pfeil).

3.2.2.1 Flussmessungen

Auf Höhe von TH5, oberhalb der EZ, konnten präoperativ bereits CSF-Flüsse gemessen werden. Gemessen wurden kraniale Flüsse während der NB-Phase (Netto-Fluss: 0,69 ml/min) und ein kaudal gerichteter Fluss während der FB-Phase (Netto-Fluss: -2,06 ml/min). Der Absolute-CSF-Fluss über dieser Messebene bot eine Dynamik mit steigenden CSF-Flüssen mit Beginn der FB-Phase (siehe Abbildung 29).

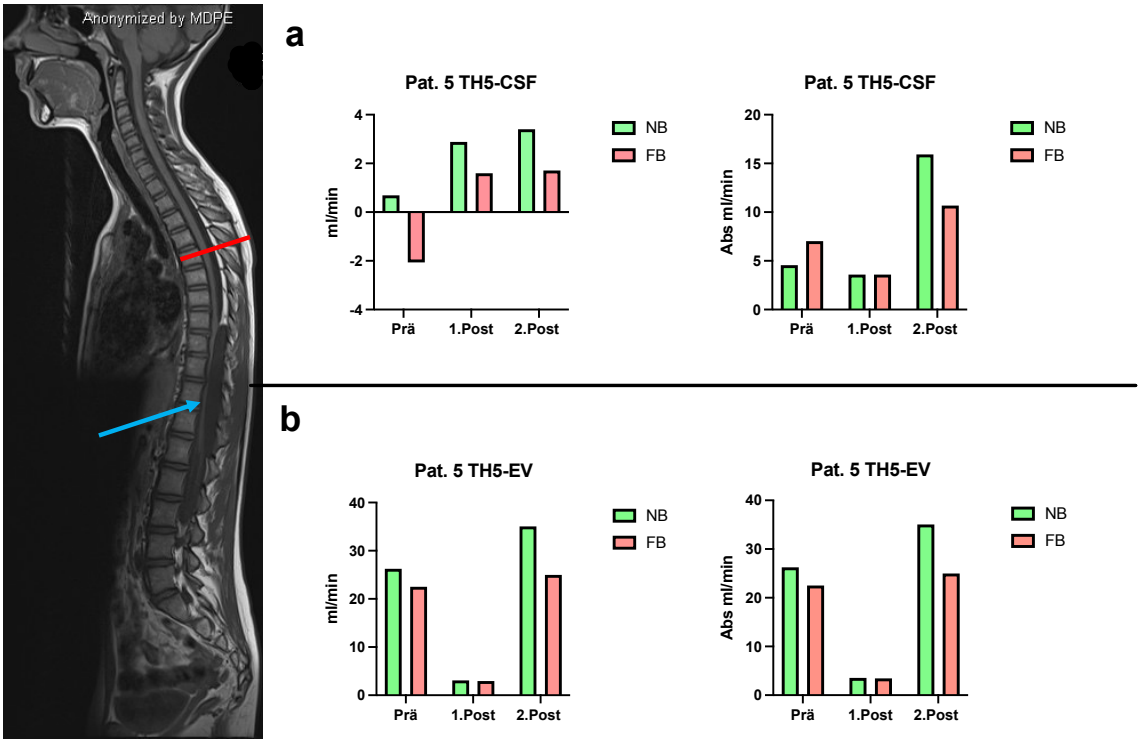

Abbildung 29: Ergebnisse der Flussmessungen Pat. 5 (1) Netto- und Absoluter-CSF sowie Blut-Fluss auf Messebene TH5 (roter Balken). (a) Netto- und Absoluter CSF-Fluss auf Messebene TH5. (b) Netto- und Absoluter Blutfluss in den EV auf Messebene TH5. Der blaue Pfeil zeigt die EZ
Legende: NB: *normal-breathing*; FB: *forced-breathing*; Prä: Prä-operative-Messung; 1. Post: 1. Post-operative Messung; 2.Post: 2. Post-operative Messung, Abs: Absolutes Volumen

In den begleitenden EV auf Höhe TH5 konnte ein kranial gerichteter Blutfluss während beiden Phasen des Atemprotokolls gemessen werden. Der simultan gemessenen, Absolute-Blutfluss stellte sich während der NB-Phase höher dar als während der FB-Phase.

Im postoperativen Verlauf kam es in der Messposition oberhalb der EZ zu einer Flussumkehr des CSF-Flusses (siehe Abbildung 29). Der, während der FB-Phase zunächst nach kaudal gerichtete Netto-CSF-Fluss änderte die Flussrichtung nach kranial (Präoperativ: -2,1 ml/min; Postoperativ: 1,7 ml/min). Zeitgleich nahm der Absolute-CSF- sowie Blutfluss in der 1. postoperativen Messung zwar zunächst ab, nahm mit der erneuten operativen Revision jedoch deutlich zu.

Kaudal der EZ ließen sich in der ersten postoperativen Messung keine Flüsse detektieren oder quantifizieren.

Im kaudal gelegeneren Teil des Spinalkanals war in der 2. postoperativen Messung erstmals Fluss sowohl im Magnituden- als auch im PC-Bild darstellbar. Es ließ sich auf Höhe TH8 sowie L1 ein kranial gerichteter CSF-Fluss während der NB- sowie FB-Phase darstellen. Der gemessene Netto-CSF-Fluss nahm von den kranialen Messpositionen bis zur Messposition L2 stetig ab mit einer Flussumkehr von kranial nach kaudal (TH8-NB: 3,46 ml/min, L2-NB: -3,98 ml/min). Der Absolute-CSF-Fluss, während der FB-Phase nahm ebenfalls von den kranialen zu den kaudalen Messpositionen stetig ab (siehe Abbildung 30). Während der FB-

Phase floss CSF jedoch auf allen Positionen nach kranial. Allerdings konnte, wie bereits in den kranialen Messpositionen beobachtet, eine Abnahme des Absoluten-CSF-Flusses im Wechsel von NB- zu FB-Phase beobachtet werden. Diese Dynamik zeigte sich auf allen gemessenen Positionen ab der 1. postoperativen Messung.

Der gemessene Blutfluss in den begleitenden EV zeigte ebenfalls eine Dynamik mit einer Abnahme des Netto-Blut-Flusses von den kranialen zu kaudalen Messebenen. (siehe Abbildung 31).

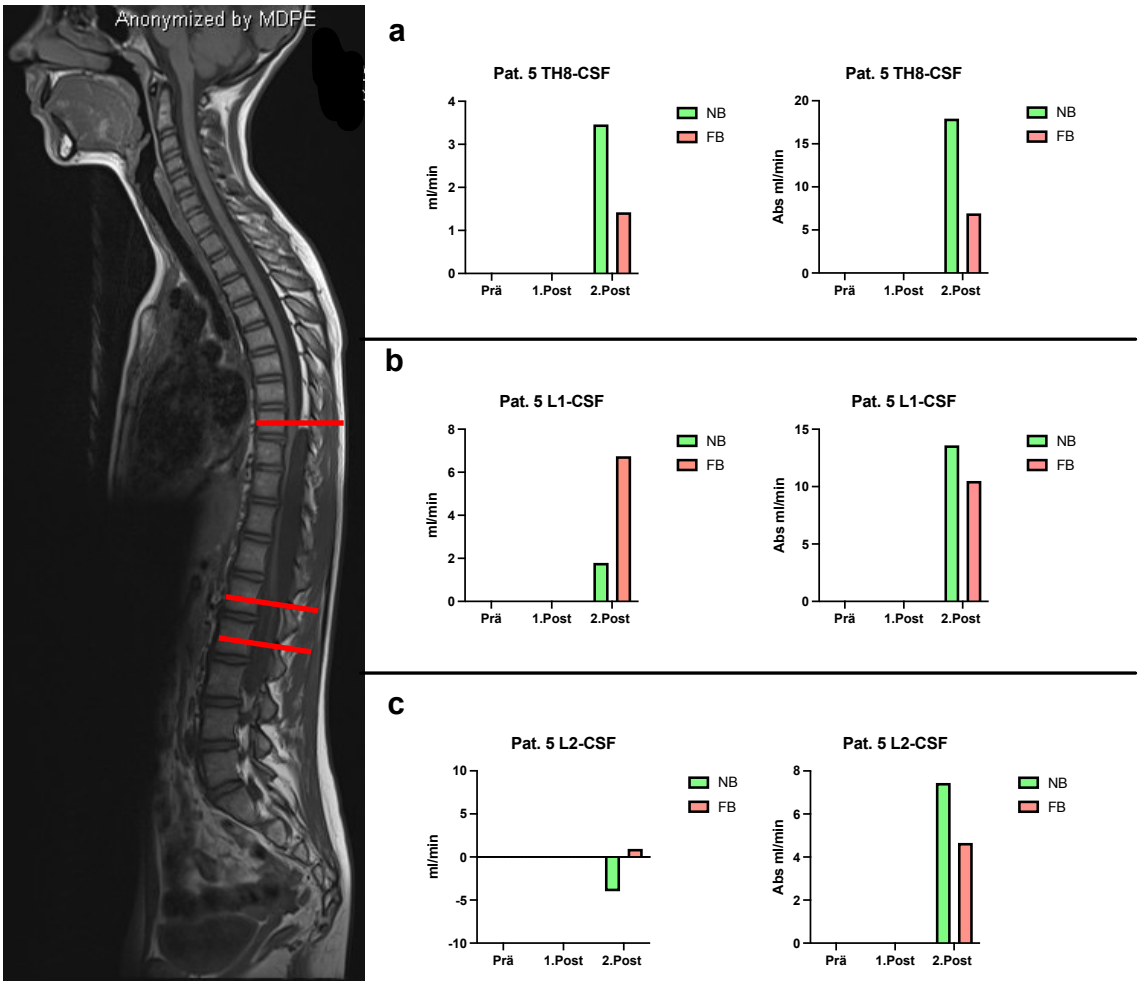

Abbildung 30: Ergebnisse der Flussmessungen Pat. 5 (2) Netto- sowie Absoluten-CSF-Flüsse in ml/min der Messebenen TH8 (a) L1 (b) sowie L2 (c).
Legende: NB: *normal-breathing*; FB: *forced-breathing*; Prä: Prä-operative-Messung; 1. Post: 1. Post-operative Messung; 2.Post: 2. Post-operative Messung, Abs: Absolutes Volumen; Pat: Patient

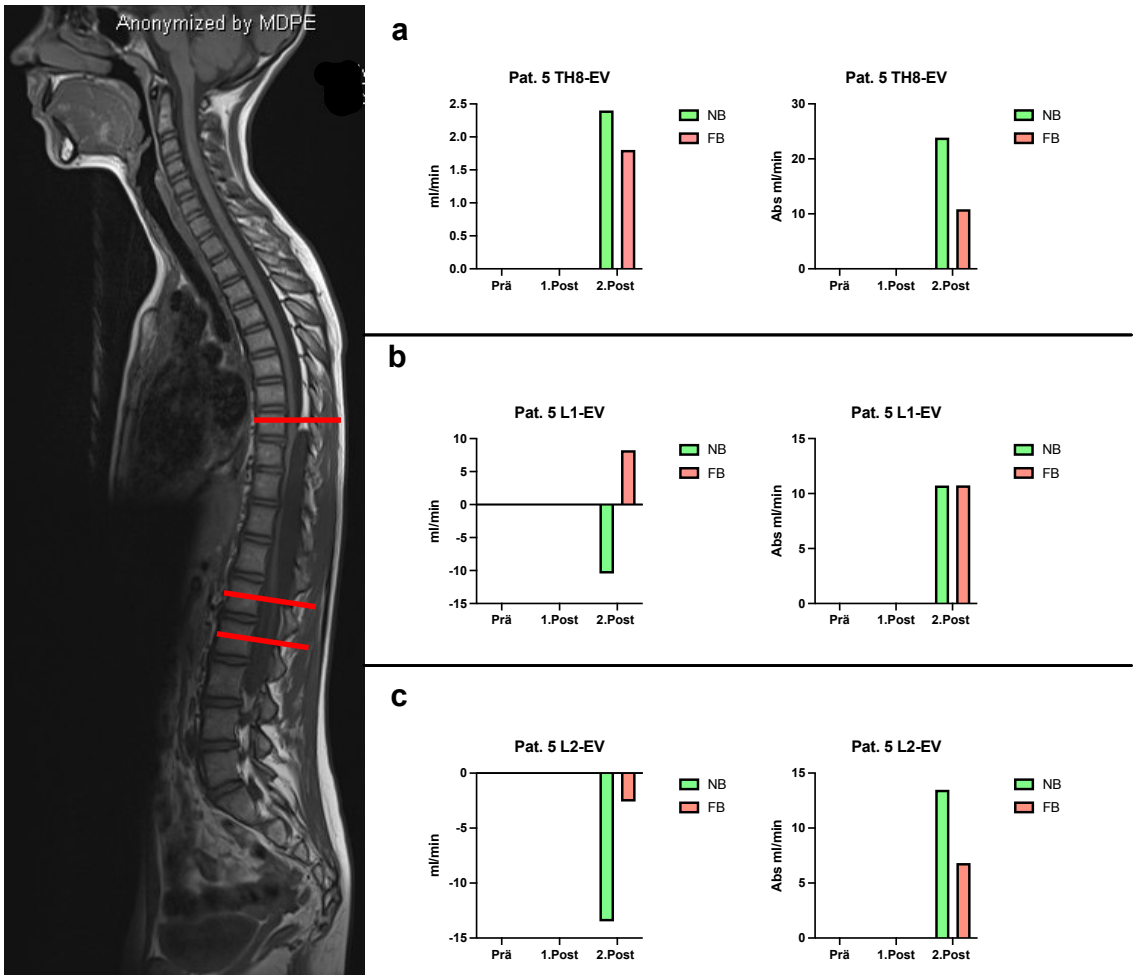

Abbildung 31: Ergebnisse der Flussmessungen Pat. 5 (3). Netto- sowie Absoluten-Blut-Flüsse in ml/min der Messebenen TH8 (a) L1 (b) sowie L2 (c).
Legende: NB: *normal-breathing*; FB: *forced-breathing*; Prä: Prä-operative-Messung; 1. Post: 1. Post-operative Messung; 2.Post: 2. Post-operative Messung, Abs: Absolutes Volumen

3.2.2.2 Frequenzanalyse

In den ersten beiden Messungen konnte lediglich die Frequenz des CSF- und Blutflusses auf Messebene TH5 gemessen werden. Nach einem initial gemessenen Anstieg des RmC-Wertes durch eine Erhöhung der respiratorischen- und eine Verminderung der kardialen-Frequenzmuster, fiel der Wert zur 2. postoperativen Messung auf 0,17. Die Frequenz-Messung des Blutflusses in den EV auf Messebene TH5 orientierte sich im postoperativen Verlauf immer mehr an respiratorischen-Frequenzmustern. Dies war vor allem auf eine Erhöhung der respiratorischen- und eine Verminderung der kardialen-Frequenzanteile zurückzuführen.

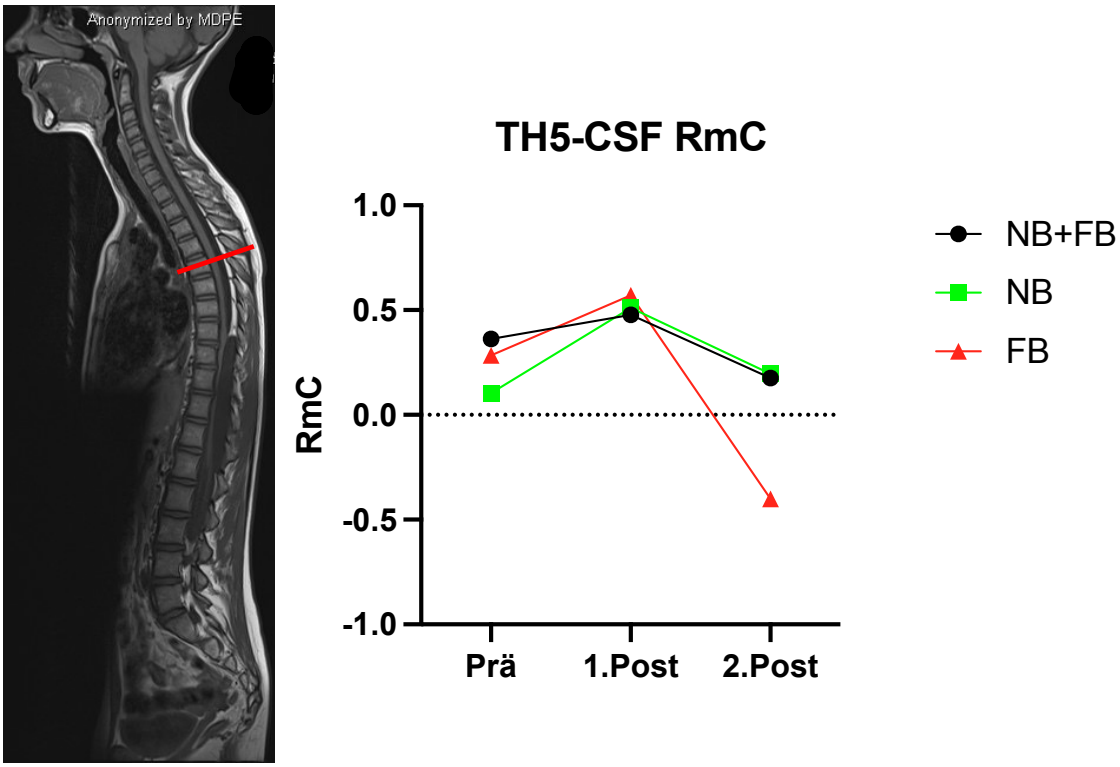

Abbildung 32: RmC-Werte Pat. 5 auf Messebene TH5. Aufgetragene RmC-Werte der CSF-Frequenzmessungen auf Messebene TH5 (roter Balken).
Legende: NB: *normal-breathing*; FB: *forced-breathing*; Prä: Prä-operative-Messung; 1. Post: 1. Post-operative Messung; 2.Post: 2. Post-operative Messung

Unterhalb der entfernten Raumforderung wurden in der 2. postoperativen Messung RmC-Werte größer als 0, sowohl für CSF- als auch für den Blutfluss gemessen. Die gemessenen Frequenz-Werte für den Blutfluss orientierten sich im Vergleich mit dem CSF-Fluss jedoch deutlicher an der Respiration.

3.2.3 Syringomyelie/Abflusshindernis – Pat. 6

Die Flussmessungen bei Pat. 6 erfolgten vor und nach einer Chiari-Dekompressions-Operation mit DEP. Aufgrund der Größe der Syringomyelie, welche das Myelon präoperativ stark komprimierte, konnte in zwei Messebenen kein physiologischer Liquorraum abgegrenzt werden und dementsprechend auch keine ROI platziert werden.

Die Flussdynamik von CSF innerhalb der Syringomyelie der Patientin wird im Kapitel 3.3 genauer erläutert.

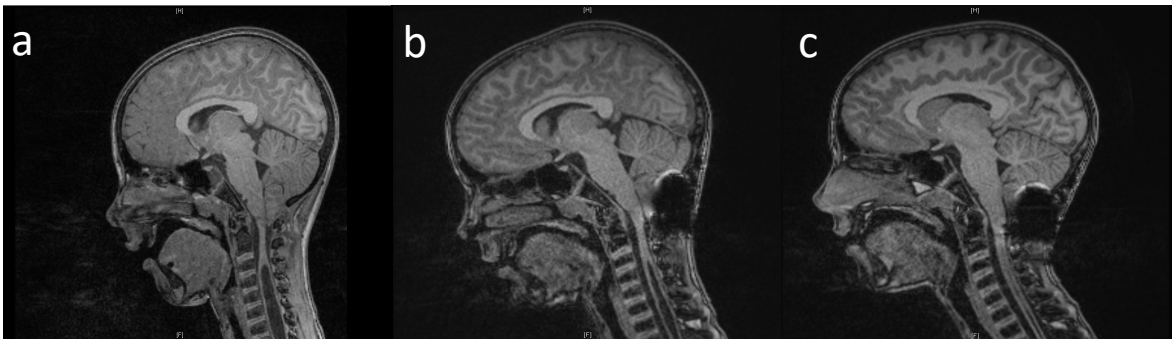

Abbildung 33: Pat. 6 vor und nach Chiari-Dekompressions Operation. (a) Präoperatives MRT-Bild mit deutlich erkennbarer Syringomyelie. (b) Post-operatives MRT-Bild. In der hinteren Schädelgrube ist klar das Operationsgebiet zu erkennen. (c) Postoperatives MRT-Bild mit rückläufiger Syringomyelie.

3.2.3.1 Flussmessungen

Trotz der präoperativ bestehenden Größe der Syringomyelie konnte eine ROI im physiologischen subarachnoidalen CSF-Raum auf Höhe C3 platziert werden. CSF floss in beiden Phasen des Atemprotokolls nach kranial mit jedoch deutlich größerem Fluss während der NB-Phase (NB: 28,4 ml/min; FB: 5,2 ml/min). Simultan stellte sich bei Betrachtung des Absoluten-CSF-Flusses ebenfalls höhere Werte für die NB-Phase dar (siehe Abbildung 34). Der gemessene Blutfluss in den EV auf Messebene C3 zeigte im Gegensatz zum CSF-Fluss keine Unterschiede zwischen NB- und FB-Phase. Weder bei der Netto- noch bei der Absoluten-CSF-Fluss-Messung waren große Volumenunterschiede nachweisbar.

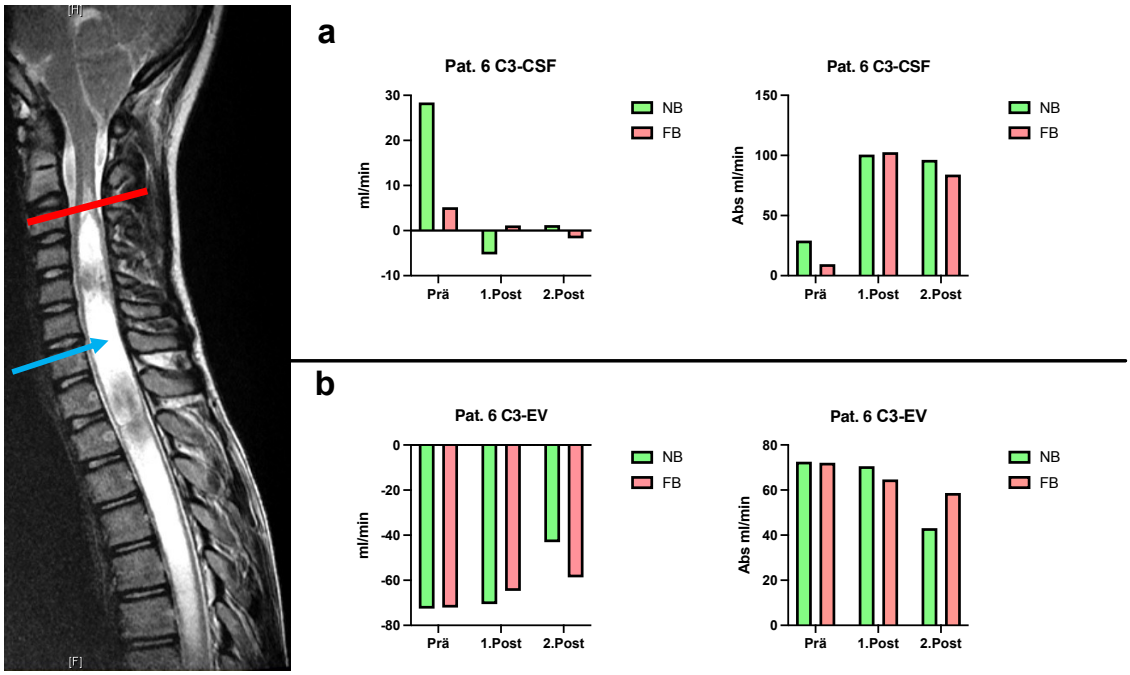

Abbildung 34: Ergebnisse der Flussmessungen Pat. 6 (1). (a) Netto- und Absoluter-CSF-Fluss auf Messebene C3 (roter Balken). (b) Netto- und Absoluter-Blutfluss in den EV auf Messebene C3. Syringomyelie (blauer Pfeil).

Legende: NB: *normal-breathing*; FB: *forced-breathing*; Prä: Prä-operative-Messung; 1. Post: 1. Post-operative Messung; 2.Post: 2. Post-operative Messung, Abs: Absolutes Volumen; Pat: Patient

Der gemessene Blutfluss in den EV zeigte im Gegensatz zum CSF-Fluss keine stärkere Dynamik mit gleichbleibenden kaudalen Blutflüssen während beiden Phasen des Atemprotokolls.

Auf Höhe C7 konnte aufgrund der Größe der Syringomyelie keine ROI in dem physiologischen Liquorraum platziert werden.

In tieferen Messebenen wurde präoperativ ebenfalls ein kranialer CSF-Fluss gemessen. Auf Messebene TH10 sowie auf Messebene L3 konnte eine Zunahme des CSF-Flusses mit Beginn der FB-Phase beobachtet werden (siehe Abbildung 35).

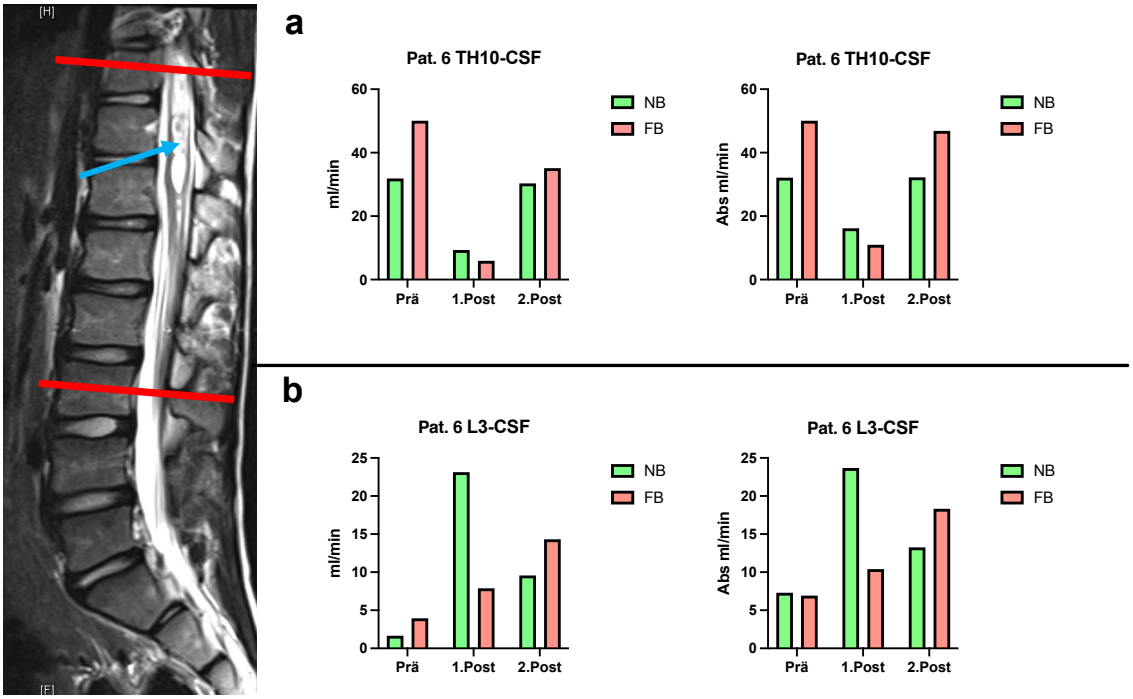

Abbildung 35: Ergebnisse der Flussmessungen Pat. 6 (2). (a) Netto- und Absoluter-CSF-Fluss auf Messebene TH10 (oberer roter Balken). (b) Netto- und Absoluter-CSF-Fluss auf Messebene L3 (unterer roter Balken). Syringomyelie (blauer Pfeil).
Legende: NB: *normal-breathing*; FB: *forced-breathing*; Prä: Prä-operative-Messung; 1. Post: 1. Post-operative Messung; 2.Post: 2. Post-operative Messung, Abs: Absolutes Volumen; Pat: Patient

Postoperativ stellte sich vor allem in der kranialen Messposition auf Höhe C3 eine Dynamik mit einer deutlichen Abnahme des Netto-CSF-Flusses während beiden Phasen des Atemprotokolls dar. Der CSF-Fluss, während der NB-Phase, sank von 28,4 ml/min auf -5,3 ml/min in der ersten und auf 1,2 ml/min in der zweiten postoperativen Messung. Zeitgleich stieg der Absolute-CSF-Fluss auf dieser Messebene von 29,1 ml/min auf bis zu 100,7 ml/min. Diese Dynamik war simultan ebenfalls, während der FB-Phase zu beobachten (siehe Abbildung 34).

Auch kaudal der Syringomyelie kam es im postoperativen Verlauf zu einer Änderung der Flusswerte. Eine Abnahme von sowohl Netto- als auch Absoluten-CSF-Fluss konnte zunächst auf Höhe der Messebene TH10 beobachtet werden. Im postoperativen Verlauf stiegen beide Flusswerte jedoch wieder auf das Fluss-Niveau, welches bereits präoperativ gemessen wurde (siehe Abbildung 35). Im kaudalen subarachnoidalen CSF-Raum auf Höhe L3 stieg sowohl der Netto- also auch der Absolute-CSF-Fluss im postoperativen Verlauf.

3.2.3.2 Frequenzmessung von CSF- und Blutfluss

Änderungen in der Frequenz des CSF- und Blutflusses konnten vorrangig auf Messebene C3 beobachtet werden. Der präoperativ fast gleichermaßen von Respiration und Herzschlag modulierte CSF-Fluss zeigte im postoperativen Verlauf eine progrediente kardiale Modulation des Flusses (Prä-RmC: 0,11; 1.Post-RmC: - 0,75). Deutlich war in diesen Messungen insbesondere die Abnahme der respiratorischen Frequenzanteile. Auf den Messebenen TH10 sowie L3 war hingegen zeitgleich eine umgekehrte Dynamik zu erkennen. Die errechneten RmC-Werte stiegen im postoperativen Verlauf an (siehe Abbildung 37).

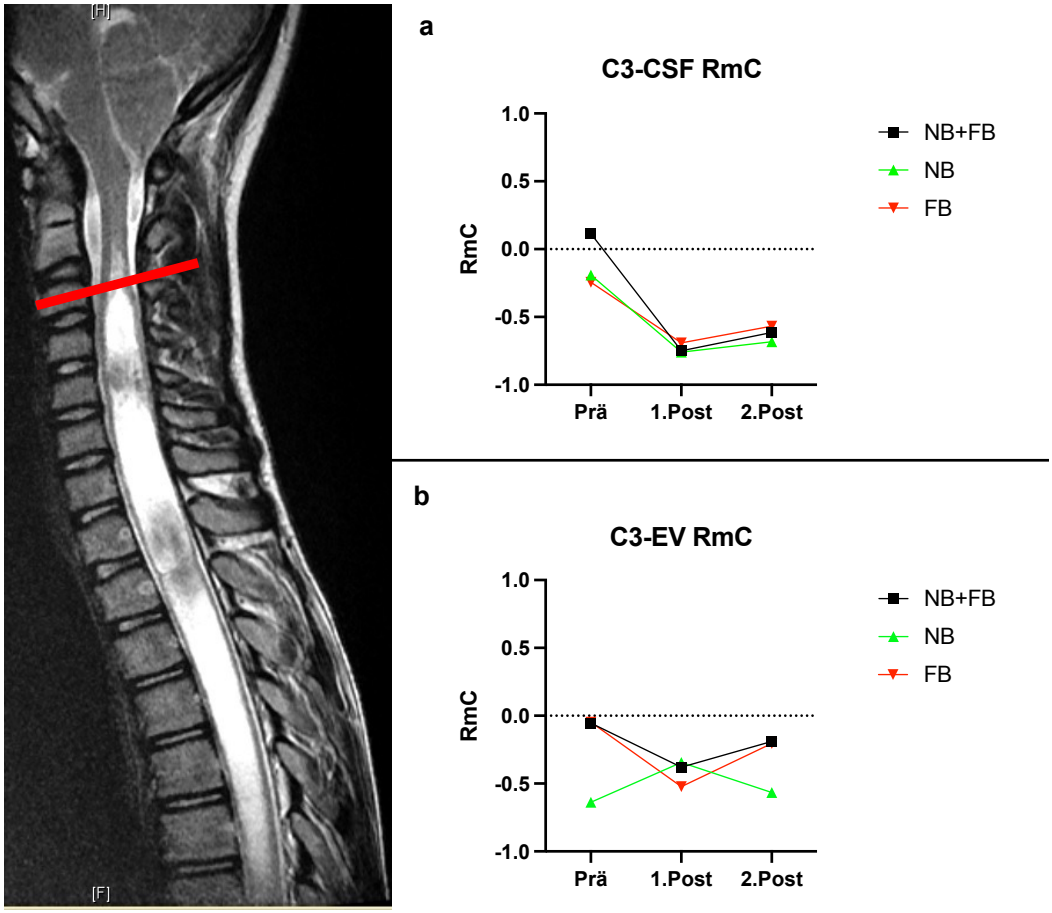

Abbildung 36: RmC-Werte Pat. 6 auf Messebene C3 (roter Balken). (a) Ergebnisse der CSF-Frequenzmessungen auf Höhe C3. (b) Ergebnisse der Blut-Frequenzmessungen auf Höhe C3. Legende: NB: *normal-breathing*; FB: *forced-breathing*; Prä: Prä-operative-Messung; 1. Post: 1. Post-operative Messung; 2.Post: 2. Post-operative Messung.

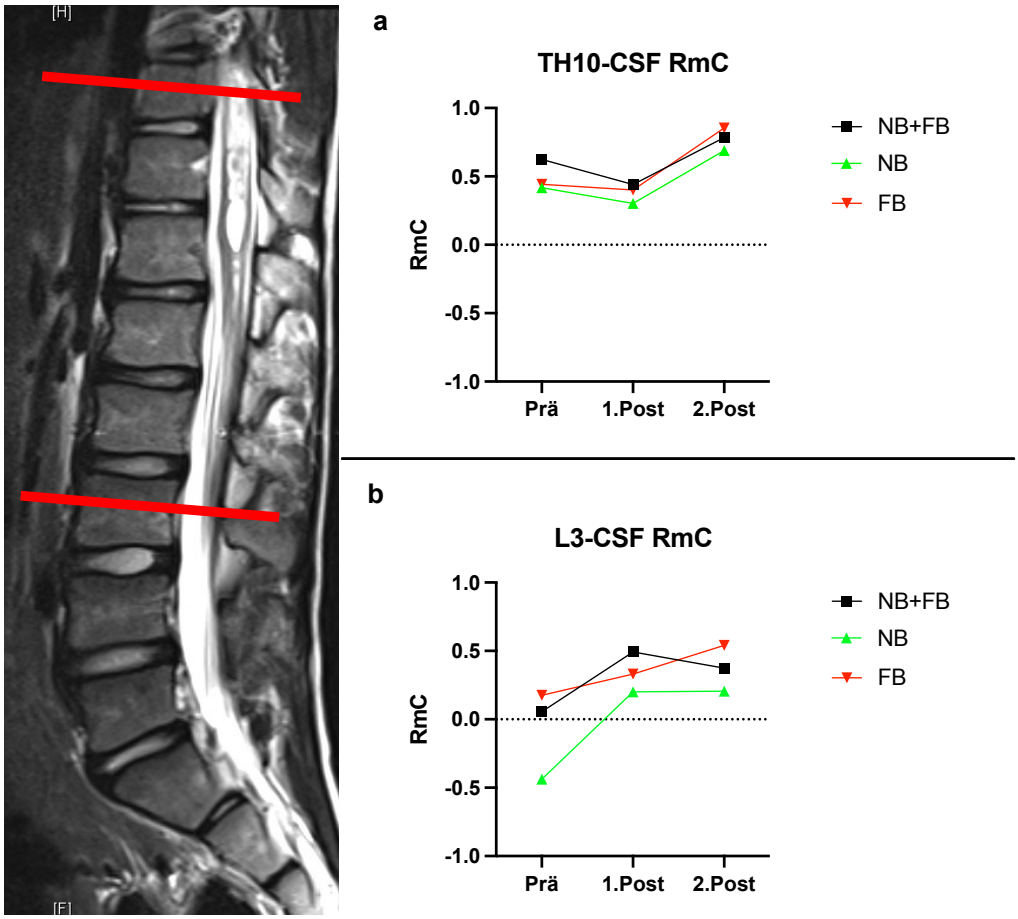

Abbildung 37: RmC-Werte Pat. 6 auf Messebenen TH10/L3. (a) Ergebnisse der CSF-Frequenzmessungen auf Höhe TH10 (oberer roter Balken) (b) Ergebnisse der CSF-Frequenzmessungen auf Höhe L3 (unterer roter Balken).
Legende: NB: *normal-breathing*; FB: *forced-breathing*; Prä: Prä-operative-Messung; 1. Post: 1. Post-operative Messung; 2.Post: 2. Post-operative Messung.

3.3 CSF-Fluss- und Frequenzmessungen innerhalb der Syringomyelie

In zwei Patienten konnte, innerhalb der diagnostizierten Syringomyelie, eine ROI platziert werden und CSF-Fluss-Messungen durchgeführt werden. Die bereits oben erwähnten Frequenzmessungen lieferten ebenfalls Einblicke in die CSF-Flussdynamik innerhalb dieser Pathologie.

3.3.1 CSF-Fluss innerhalb der Syringomyelie

Zu sehen war zunächst eine unterschiedliche Flussrichtung auf Höhe der Messebene C3. Bei Pat. 6 konnte ein kranialer Netto-CSF-Fluss während beiden Phasen des Atemprotokolls gemessen werden (NB: 3,39 ml/min; FB: 2,54 ml/min). Bei deutlichen höher ausfallenden Absoluten-Fluss-Werten (NB: 52,5 ml/min; FB: 28,32 ml/min) fließt deutlich mehr CSF auf dieser Ebene als man bei alleiniger Betrachtung der Netto-CSF-Fluss denken mag. Bei Pat. 7 hingegen präsentiert sich eine andere Flussrichtung mit kaudal gemessenem CSF-Fluss

während der NB-Phase und kranialem CSF-Fluss während der FB-Phase (siehe Abbildung 38). Der Absolute-CSF-Fluss entsprach dem Netto-CSF-Fluss in Pat. 6.

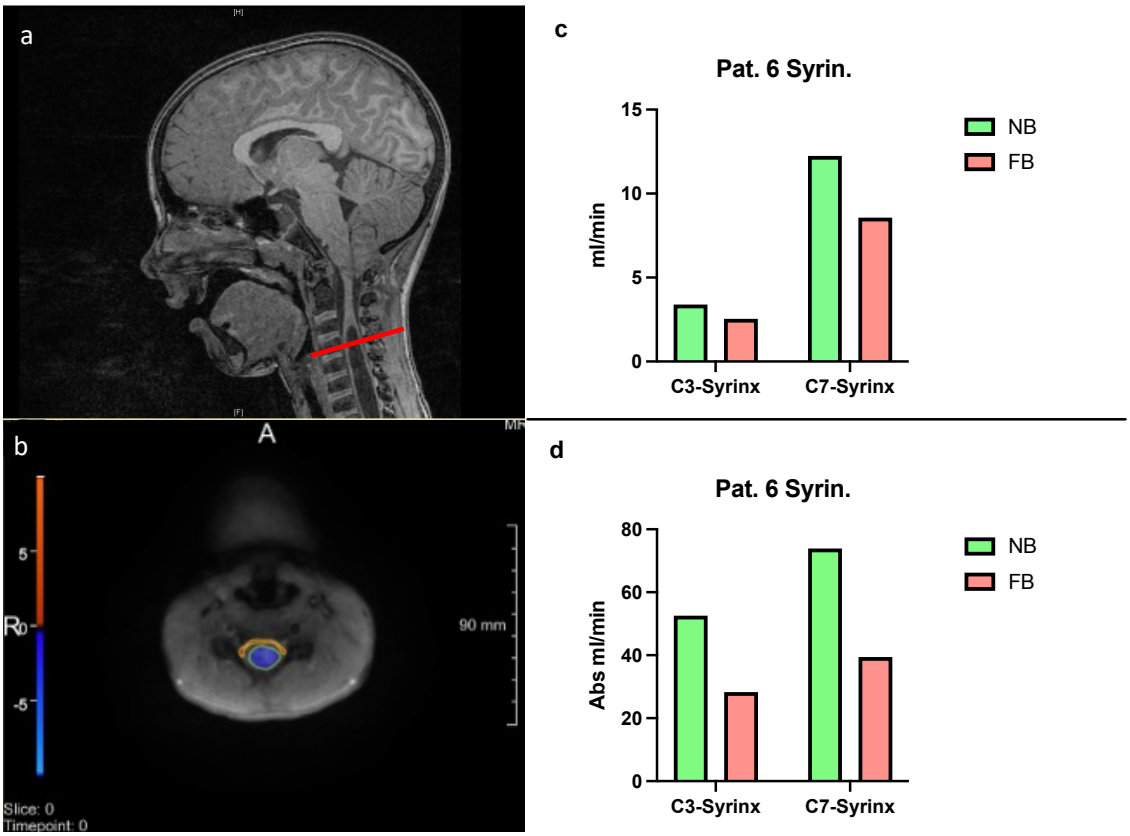

Abbildung 38: CSF-Fluss innerhalb der SM Pat. 6. (a) Sag. T1-gew. Bild mit eingezeichneter Messebene C3 (roter Balken). (b) Magnitudenbild mit ROIs auf Messebene C3 (c) Netto-CSF-Fluss während der NB- und FB Phase innerhalb der Syringomyelie auf Messebene C3 und C7 (d) Absoluter-CSF-Fluss während der NB- und FB Phase innerhalb der Syringomyelie auf Messebene C3 und C7
Legende: NB: *normal-breathing*; FB: *forced-breathing*; Abs: Absolutes Volumen; Syrinx: Syringomyelie

Bei beiden Patienten war eine Abnahme des Absoluten-CSF-Flusses beim Wechsel von NB- auf FB-Phase zu erkennen. Der Absolute-CSF-Fluss bei Pat. 6 zeigte mit Beginn der FB-Phase eine Abnahme um 46,8 Prozent des Wertes während der NB-Phase während für Pat. 7 eine Abnahme um 42,5 Prozent zu beobachten war.

Ein Bild mit gleicher Dynamik stellte sich bei Pat. 6 auf der Messebene C7 dar (siehe Abbildung 38).

In Pat. 7 hingegen präsentierte sich die Syringomyelie auf tieferen Messebenen mit verschiedenen, vermeintlich durch Septen getrennten Räumen, in die mehrere ROIs platziert werden konnten. Der CSF floss in diesen Räumen teilweise in entgegengesetzte Richtungen.

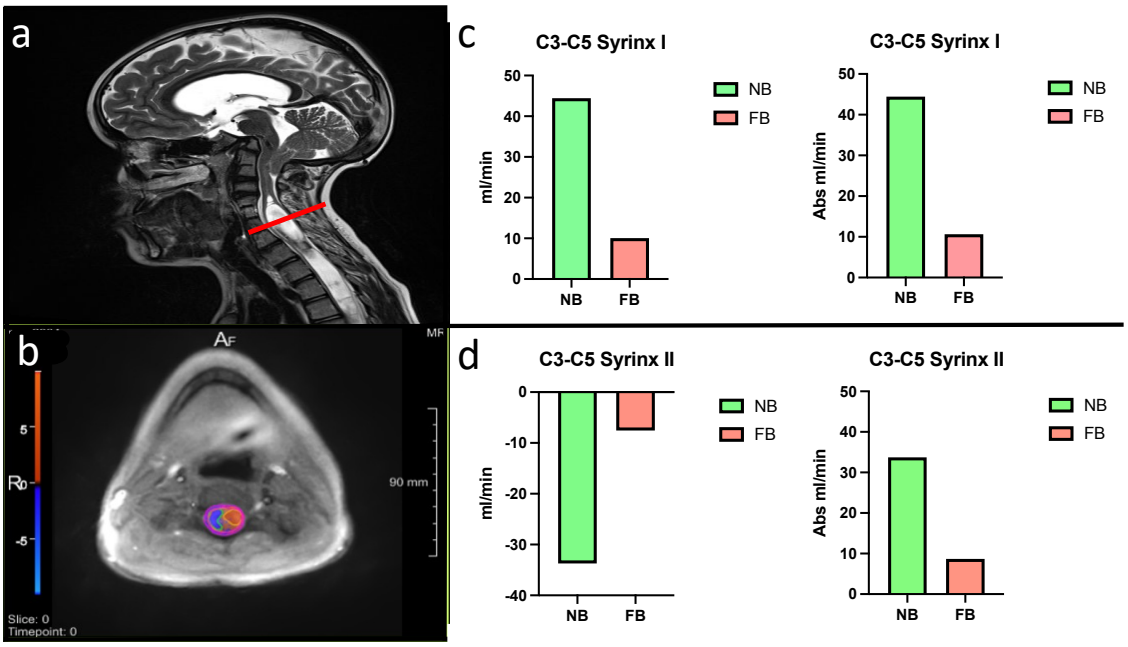

Abbildung 39: CSF-Fluss innerhalb der SM Pat. 7. (a) Sag. T1-gew. Bild mit eingezeichneter Messebene C3 (roter Balken). (b) Magnitudenbild mit ROIs auf Messebene C3 (c) Netto- und Absoluter-CSF-Fluss während der NB- und FB Phase innerhalb Kompartiment I der Syringomyelie (Grüne ROI) (d) Netto- und Absoluter-CSF-Fluss während der NB- und FB Phase innerhalb Kompartiment II der Syringomyelie (gelbe ROI) Legende: NB: *normal-breathing*; FB: *forced-breathing*; Abs: Absolutes Volumen; Syrinx: Syringomyelie

Während in der einen, in der Syringomyelie platzierten ROI, ein kranial gerichteter Netto-CSF-Fluss in beiden Phasen des Atemprotokolls gemessen werden konnte stellte sich in der anderen platzierten ROI hingegen ein kaudal gerichteter Netto-CSF-Fluss dar (siehe Abbildung 39). Der Absolute-CSF-Fluss orientierte sich in beiden ROIs an den gemessenen Netto-Flüssen. Die, auf der Messebene C3 bereits beobachtete, Abnahme des Flusses mit Beginn der FB-Phase konnte in beiden ROIs dieser Messebene ebenfalls festgestellt werden. Diese Abnahme fiel jedoch noch stärker aus als in der weiter kranial gelegenen Messebene.

3.3.2 Frequenzanalyse innerhalb der Syringomyelie

Wie bereits in vorherigen Kapiteln erwähnt, wurden innerhalb der Syringomyelie ebenfalls Frequenzmessungen, als Hinweis auf mögliche Abhängigkeit des Flusses von Respiration und Herzschlag, durchgeführt.

Abbildung 40 zeigt die RmC-Werte innerhalb der Syringomyelie von Pat. 6 und Pat. 7 auf verschiedenen Messebenen.

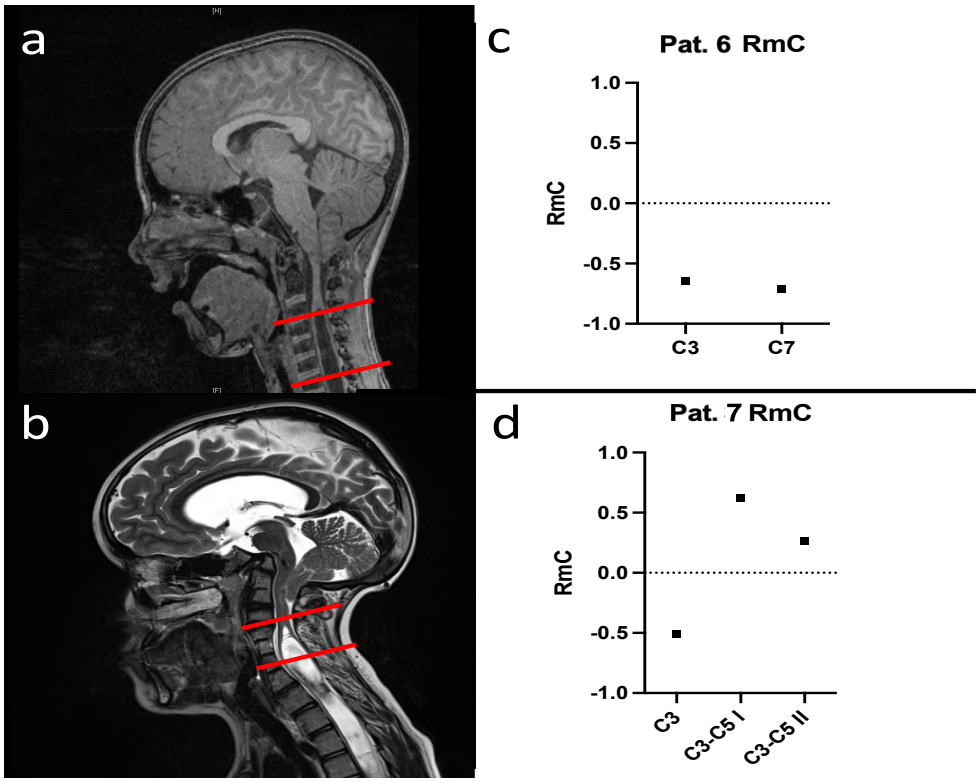

Abbildung 40: RmC-Werte beider Pat. mit SM auf den verschiedenen Messebenen. (a) Pat. 6 Messebenen C3 und C7 (rote Balken) innerhalb der SM (b) Pat. 7 Messebenen C3, C3-5 I und C3-C5 II (rote Balken) innerhalb der SM (c) Ergebnisse der RmC Werte innerhalb der SM Pat. 6 (d) Ergebnisse der RmC Werte innerhalb der SM Pat. 7

Bei beiden Patienten dominierte auf Höhe der Messebene C3 eine kardiale Frequenzdynamik des CSF-Flusses (Pat. 6 RmC: − 0,64; Pat.7 RmC: − 0,51). Diese Dynamik war auch bei einzelner Betrachtung der verschiedenen Phasen des Atemprotokolls zu beobachten.

In tieferen Messebenen zeigte sich bei den beiden Patienten ein unterschiedliches Bild. Während sich der CSF-Fluss auf Höhe C7 in der Syringomyelie bei Pat. 6 ebenfalls an einer kardialen Frequenzdynamik orientierte (RmC: − 0,7), stellte sich bei Pat. 7 in den kaudaleren Messebenen ein, sich eher an der Respiration orientierender, CSF-Fluss dar.

Zusammenfassend war in beiden Patienten eine klare Abnahme des CSF-Flusses mit Beginn der forcierten Atmung zu beobachten. Diese Abnahme war bei Betrachtung von sowohl des Netto- als auch des Absoluten-CSF-Flusses zu erkennen.

4 Diskussion

Erstmals wurde in dieser Arbeit CFS-Fluss in Kindern und Jugendlichen mit Liquorzirkulationsstörungen mithilfe von EZ-PK-MRT untersucht und insbesondere neben qualitativen- auch quantitative-Flussanalysen durchgeführt. In den sechs Patienten, welche nach einer neurochirurgischen-Operationen mehrfach untersucht wurden, zeigte sich in allen Patienten eine veränderte Dynamik des CSF-Flusses sowie eine sich ändernde Abhängigkeit des CSF-Flusses von Atmung und Herzschlag über den postoperativen Verlauf.

4.1 CSF- und Blutfluss in pädiatrischen Patienten mit Hydrozephalus

Bisherige Arbeiten konzentrierten sich bei der Untersuchung des CSF-Flusses in Patienten mit HC vor allem auf den AQU (Yoshida et al. 2009; Bateman und Brown 2012; McCoy et al. 2013; Holmlund et al. 2019). Allerdings unterschlägt die alleinige Betrachtung des intrakraniellen, aquäduktalen CSF-Fluss die komplexe Dynamik zwischen äußeren und inneren Liquorräumen sowie das komplizierte Zusammenspiel zwischen Blut- und CSF-Fluss. Die Erweiterung der Messpunkte auf den Subarachnoidalraum der extrakraniellen zervikalen Halswirbelsäule und die Miterfassung des venösen Blutflusses war demnach wichtige Neuerungen im Rahmen dieser Arbeit.

4.1.1 CSF- und Blutfluss im zervikalen Spinalkanal

Wichtige Konzepte hinsichtlich der CSF-Fluss-Dynamik und den pathophysiologischen Hintergründen von Liquorzirkulationsstörungen bauen auf dem Verständnis der Monro-Kellie-Doktrin auf. Diese beschreibt, dass die Summe der Volumina von Hirngewebe, CSF und Blut innerhalb des starren Schädelknochens stets konstant bleibt (Weed 1929). Um das intrakranielle Volumen konstant zu halten, wirken viele Mechanismen kompensatorisch, wobei allerdings vor allem die beiden Flüssigkeitssysteme einer systematischen MRT-Untersuchung zugänglich sind. Dreha-Kulaczewski et al. konnten in ihrer Arbeit eine enge Verbindung zwischen dem durch die Atmung gesteigerten Aufwärtsfluss von CSF und dem Blut-Fluss in den EV des Spinalkanals nachweisen (Dreha-Kulaczewski et al. 2017; Kollmeier et al. 2022). Der durch forcierte Atmung verstärke venöse Abfluss aus den Venen der Kopf-Hals-Region wird durch einen kranialen Aufwärtsfluss von CSF kompensiert um das intrakranielle Volumen konstant zu halten (Klose et al. 2000; Yamada et al. 2013; Dreha-Kulaczewski et al. 2015; Yildiz et al. 2017; Ludwig et al. 2021). Diese Mechanismen scheinen für die Aufrechterhaltung eines physiologischen intrakraniellen Drucks eine große Rolle zu spielen und könnten wichtige Erkenntnisse bzgl. der Pathophysiologie des HC bieten.

In der vorliegenden Arbeit konnten wir CSF- und Blut-Fluss entlang des Subarachnoidalraums der kranialen Halswirbelsäule der Patienten mit HC unterschiedlicher Pathogenese nachweisen und quantitative Flussmessungen durchführen. Die Respiration

hatte in diesen Messungen einen klar erkennbaren Einfluss auf den CSF- und Blutfluss. Forcierte Atmung führte in allen Patienten mit HC unabhängig davon, ob es sich um einen kommunizierenden oder nicht-kommunizierenden-Hydrozephalus handelte, zu einem nach kranial gerichtetem CSF-Fluss auf Messebene C3.

Diese Flussdynamik war ebenfalls in den Messungen der pädiatrischen Kontrollgruppe nachweisbar. Die quantitativen Flusswerte der gesunden Kinder und Jugendlichen wiesen während beiden Phasen des Atemprotokolls keine Unterschiede zu denen der Patientengruppe mit HC auf. Das gilt sowohl für die Netto- als auch die Absoluten-CSF-Fluss-Werten. Diese Ergebnisse decken sich mit denen von Balédent et al., die den zervikalen CSF Fluss in 12 Patienten mit cHC mit denen von gesunden Probanden verglichen und keine signifikanten Unterschiede fanden (Balédent et al. 2004). Bei zusätzlicher Betrachtung der bereits in früheren Studien festgestellten individuellen Variabilität des CSF-Flusses im Subarachnoidalraum auf Höhe C3 (Konopka 2019) bewegen sich auch die Messergebnisse der Patienten mit HC innerhalb dieses variablen Bereiches. In allen in dieser Arbeit untersuchten Patienten war im zervikalen Subarachnoidalraum ein bidirektionaler CSF-Fluss nachweisbar, was im Einklang mit anderen Studien steht die eine vergleichbare Flussdynamik beschreiben (Bothwell et al. 2019; Eide et al. 2021; Tierradentro-Garcia et al. 2023) und mit dem Verständnis der klassischem *bulk-flow*-Theorie brechen. Durch die zusätzliche Untersuchung der Kontrollgruppe konnte die beschriebene Flussdynamik nun erstmalig auch in einem jüngeren, gesunden Probanden-Kollektiv bestätigt werden. Trotz der bereits erwähnten interindividuellen Variabilität, welche bereits in anderen MRT-Fluss-Studien beschrieben wurde (Dreha-Kulaczewski et al. 2018; Konopka 2019; Kollmeier et al. 2022) bieten die erhobenen Daten die Möglichkeit potenziell pathologische Flussdynamiken der Kinder und Jugendlichen mit Liquorzirkulationsstörungen zu erkennen.

Der, simultan zum CSF-Fluss gemessene, venöse Blutfluss stellte sich mit vergleichbarer Dynamik dar wie durch Kollmeier und Dreha-Kulaczewski et. al beschrieben (2017; 2022) Während forcierter Atmung konnte ein erhöhter kaudaler Blut-Fluss gemessen werden, welcher zeitgleich mit dem kranialen Fluss von CSF für einen konstanten intrakraniellen Druck sorgt. Bei Betrachtung dieser Erkenntnisse scheint ein physiologisches Grundprinzip mit atemabhängigem CSF-Fluss auch in diesem speziellen Patientenkollektiv mit erkrankten Kindern- und Jugendlichen erhalten zu sein.

Unterschiede zum physiologischen Blut-Fluss zeigte sich durch die genaue Betrachtung der EV der Patientin Aquäduktstenose. Dort konnte präoperativ kein eindeutiger Fluss gemessen werden, was eine klare Abweichung vom Flussverhalten bei gesunden Kinder- und Jugendlichen darstellt. Ein veränderter venöser, zerebraler Blutfluss mit gestörtem Zusammenspiel zwischen Blut- und CSF-Fluss ist möglicherweise mitverantwortlich für einen Anstieg des intrakraniellen Druckes (Wilson 2016). Ob der verminderte venöse Abfluss Folge oder Grund für einen Anstieg des intrakraniellen Druckes und eine Erweiterung der

Liquorräume ist wird allerdings kontrovers diskutiert (Ball und Clarke 2006). Allerdings wird durch die Beschreibung solcher Einzelfälle klar, dass man sich auch in zukünftigen Studien den zerebralen- und spinalen Blutfluss beachten muss.

Kollmeier et al. konnten erst kürzlich erneut die enge Verbindung zwischen venösem-Blutfluss und CSF-Fluss darstellen. Die Korrelation der Messergebnisse auf der Messebene C3 (C3-CSF – C3-EV) zeigten in ihrer Arbeit einen negativen Trend, jedoch keine Signifikanz (Kollmeier et al. 2022). Die in meiner Arbeit durchgeführten Pearson-Korrelationen waren hinsichtlich Ergebnisse sowohl in der Patienten- als auch in der Kontrollgruppe ebenfalls interindividuell sehr variabel, wobei die Messergebnisse der Patientin mit Aquäduktstenose erneut einen deutlichen Unterschied zeigten. Hier konnte präoperativ eine klar signifikante positive Korrelation zwischen CSF- und Blutfluss in den EV auf Höhe C3 nachgewiesen werden. Unter Annahme der Monro-Kellie-Doktrin lässt sich überlegen, ob der gleichzeitige kraniale Fluss von CSF und Blut zu einem Ungleichgewicht und somit erhöhten intrakraniellen Volumen bei dieser Patientin führen könnte. Beispiele, welche eine solche Theorie unterstützen finden sich in der Untersuchung von Patienten mit traumatischen Hirnverletzungen und damit verbundener Erhöhung des intrakraniellen Drucks, welche laut den Autoren in 70% der Fälle auf vaskuläre Ursachen zurückführen ist (Czosnyka 2004; Donnelly et al. 2017; Israelsson et al. 2017; Donnelly et al. 2019). Die Tatsache, dass sich allerdings auch in der gesunden Kontrollgruppe in 10 von 13 gemessenen Probanden eine positive, signifikante Korrelation von CSF- und Blutfluss gemessen wurde, hinterlässt den Eindruck, dass es sich um eine physiologische Kopplung handelt. Zusätzlich muss auch wie bereits von Kollmeier et al. beschrieben, ein zeitlich verspäteter kaudaler Fluss von venösem Blut und somit eine ausbleibende negative Korrelation in Betracht gezogen werden (Kollmeier et al. 2022).

4.1.2 CSF-Fluss im Aquaeductus mesencephali

Neben den in dieser Arbeit vielfach zitierten Studien von Dreha-Kulaczewski et al. konnte nun auch in gesunden Kindern- und Jugendlichen, vor allem während forcierter Atmung, kranial gerichtete CSF-Flüsse im AQU gemessen werden. Die mehr als doppelt so hoch ausfallenden absoluten Flüsse geben Hinweis auf eine Flussdynamik des CSF, die nicht wie lange angenommen ausschließlich von kranialer- in kaudale-Richtung, sondern vielmehr abhängig von Respiration und Herzschlag stetig auf und ab fließt. Der CSF-Fluss im AQU ist jedoch in Erwachsenen deutlich besser untersucht als in Kindern und Jugendlichen. Die in der Literatur beschriebenen Netto-CSF-Flüsse sind über verschiedene Studien betrachtet überwiegend negativ mit somit kaudalem Netto-CSF-Fluss (Piechnik et al. 2008; Yoshida et al. 2009; Penn et al. 2011). Töger et al. beschreiben in einer aktuellen Studie in einer Studie ebenfalls negative Netto-CSF-Fluss Werte, mit jedoch statistisch signifikanter respiratorischer Modulation (2022). Jedoch scheint der CSF-Fluss vor allem in jüngeren Probanden/Patienten meist deutlich ausgeprägter mit höheren kranial gerichteten CSF-

Flüssen auszufallen (Öztürk et al. 2016; Plata et al. 2022), was sich in unserer Studie bei Betrachtung der Kontrollgruppe bestätigt.

Konträr zu diesen Ergebnissen stellten sich die Fluss-Messungen der Patienten mit cHC dar. Zwar fließt auch hier CSF in kranialer Richtung jedoch konnte ein deutlich hyperdynamischer CSF-Fluss über dieser Messebene beobachtet werden, welcher mehr als das Fünffache des Durschnitts-Wertes der Kontrollgruppe betrug (> 5ml/min). Diese Ergebnisse stehen im Einklang mit Studien, die ebenfalls hyperdynamischen Fluss durch den AQU in Patienten mit cHC in erwachsenen Patientenkollektiven beschrieben (Balédent et al. 2004; Bradley 2015). Bei Betrachtung der Absoluten-CSF-Fluss Werte wird jedoch klar, dass es sich nicht allein um einen erhöhten kranialen- sondern vielmehr um einen hyperdynamischen CSF-Fluss in beide Richtungen über dieser Messebene handelt. Diese Erkenntnis gilt es in weiteren Studien näher zu untersuchen, um eventuelle Rückschlüsse auf die Pathophysiologie hinter dem variablen Krankheitsbild des cHC besser verstehen zu können.

4.1.3 CSF- und Blut-Dynamik nach endoskopischer Drittventrikulostomie

Die ETV stellt, neben der Shunt-Therapie, einen Eckpfeiler der Behandlung des HC dar. Nachdem zunächst angenommen wurde, dass ausschließlich Patienten mit ncHC von dieser Therapie profitieren, zeigen neue Studien, dass der klinische Erfolg dieser Operation in Patienten mit cHC vergleichbar mit dem Erfolg einer klassischen Shunt-Therapie zu sein scheint (Usami et al. 2021). Der erfolgsversprechende Gedanke hinter dieser Operation beruht Lehrmeinung der *bulk-flow*-Theorie. Wie die iatrogene Verbindung zwischen inneren und äußeren Liquorräumen die Dynamik des CSF- und Blutflusses verändert, ist jedoch nach wie vor nicht vollständig verstanden.

Bei dem in dieser Arbeit untersuchten Patienten mit Aquädukstenose konnte sechs Tage nach ETV zunächst ein Anstieg der kranialen CSF-Flüsse im Subarachnoidalraum beobachtet werden. Diese nahmen zwar im weiteren postoperativen Verlauf immer weiter ab, simultan zeigte sich jedoch ein gleichbleibender Absoluter-CSF-Fluss auf der Messebene C3. Während der forcierten Atmung konnte sogar eine Zunahme der Absoluten-CSF-Fluss Werte im postoperativen Verlauf beobachtet werden. CSF scheint hier aufgrund der neu geschaffenen Verbindung zwischen inneren und äußeren Liquorräumen wieder freier nach kaudal und kranial fließen zu können. Der vermeintliche CSF-Aufstau im Ventrikel-System kann durch die neue geschaffene Verbindung abfließen und unter Umgehung des verschlossenen AQU freier mit den äußeren Liquor-Räumen kommunizieren. Allerdings scheint diese Verbesserung nicht ausschließlichen durch kaudalen CSF-Fluss, sondern vielmehr durch eine Wiederherstellung von vermeintlich physiologischen Fluss-Verhältnissen inklusive respiratorisch induzierten, kranialem CSF-Fluss erreicht zu werden.

Die nach dem operativen-Eingriff ansteigenden kranialen CSF-Flüsse stehen im Einklang mit den Beobachtungen von anderen Autoren. Bock et al. konnten bereits während

endoskopischer- neurochirurgischer-Eingriffe mit Entfernung von zentralen CSF-Flusshindernissen oder ETV in einem Großteil der untersuchten Patienten Zeichen von direktem CSF-Fluss über dem iatrogenen Stoma am Boden des 3. Ventrikels beobachten. Vielmehr zeigten sich in 83,5 % der untersuchten Patienten sogar Zeichen von Respirations-induziertem kranialem CSF-Fluss (Bock et al. 2019). Brandner et al. untersuchten den CSF-Fluss von Patienten mit Aquäduktenose vor und nach ETV und konnten in Ihrer Studie 7 Tage nach ETV eine deutliche Zunahme der Geschwindigkeit des CSF-Fluss im dritten Ventrikel messen (2018). Bargalló et al. beschreiben nach der Untersuchung von 38 Patienten mit ncHC unter Anwendung von Cine-PC-MRT eine Wiederherstellung des bidirektionalen CSF-Flusses nach durchgeführter ETV (2005).

Interessant sind die Ergebnisse der Fluss-Messungen auch hinsichtlich der kürzlich beschriebenen möglichen pathophysiologischen Hintergründe des ncHC durch Bock et al. (Kapitel 1.2.1.3). Der erstmalig quantifizierte, präoperative stetige Aufwärtsfluss von CSF auf Messebene C3 während NB- und FB-Phase des Atemprotokolls lässt den beschriebenen CSF-*trapping*-Mechanismus, als Teil des pathophysiologischen Hintergrunds des ncHC plausibel erscheinen. Zusätzlich unterstützt wird die Theorie durch die in dieser Arbeit nachgewiesene Abnahme des kranialen-CSF-Fluss im postoperativen Verlauf bei gleichzeitiger klinischer Symptomverbesserung der Patientin.

4.2 CSF-Dynamik nach operativer Entfernung von Flusshindernissen im spinalen Subarachnoidalraum

4.3 CSF-Fluss Verhältnisse in Chiari-Malformation

In der Vergangenheit erfolgten Studien zu Druck- und Flussverhältnissen in Patienten mit CM vermehrt mit invasiver Druckmessung (Williams 1981; Heiss et al. 1999). Nach der Einführung der MRT im klinischen Alltag wurden diese durch nicht-invasive-MRT-Flussmessungen ersetzt. Die in der Arbeit durchgeführten Messungen in Pat. 6 sind die ersten qualitativen und quantitativen EZ-PK-MRT Flussmessungen in einer Patientin mit CM. In der Literatur finden sich je nach Messmethode unterschiedliche Angaben zum CSF-Fluss in dieser Pathologie im Vergleich zu vermeintlich gesunden Probanden. Erste Studien in Patienten mit CM mit sagittalem *cardiac-gated*-CINE-MRT beschreiben im Vergleich zu gesunden Probanden eine verringerte CSF-Flussgeschwindigkeit auf Höhe des foramen Magnum sowie der Subarachnoidalraums der kranialen Halswirbelsäule welche sich postoperativ normalisiert (Armonda et al. 1994; Bhadelia et al. 1995). Axiale *cardiac-gated*-CINE-MRT Untersuchungen fanden konträr zu diesen Ergebnissen erhöhte CSF-Flussgeschwindigkeiten und eine postoperative Verringerung (Hofmann et al. 2000; Haughton et al. 2003; Iskandar et al. 2004). Die Untersuchung mit EZ-PK-MRT ermöglichte uns die Untersuchung unter Rücksichtnahme auf alle physiologischen Einflüsse inklusive der

Respiration. Wir konnten präoperativ vor allem während der FB-Phase im Vergleich mit den gesunden Probanden einen deutlich eingeschränkten CSF-Fluss auf Höhe C3 messen. Wie bereits in einer anderen Studie hervorgehoben führen respiratorische Manöver wie forcierte Respiration, Husten oder Valsalva-Manöver zu einem verringerten CSF-Fluss (Bezuidenhout et al. 2018). Nach Chiari-Dekompressionsoperation mit DEP kommt es zu einem deutlichen Anstieg der Netto- und Absoluten-CSF-Fluss-Werte. Die präoperativ beschriebene Fluss-Dynamik mit verringertem Fluss in der FB-Phase blieb postoperativ bestehen, wenn auch in deutlichem geringerem Ausmaß als präoperativ. Zu vermuten wäre eine langsame Anpassung an die physiologischen Verhältnisse im Verlauf. Da die Indikation zur Dekompressions-Operation aktuell klinisch und anhand der bestehenden Symptomatik gestellt wird, kommt der Korrelation zwischen Symptomschwere und CSF-Fluss ebenfalls eine besondere Rolle zuteil. Bezuidenhout et al. untersuchten Patienten mit symptomatischer sowie asymptomatischer CM und hinsichtlich der qualitativen und quantitativen CSF-Flussänderungen vor und nach physiologischen Manövern (Husten, Valsalva) und konnten in den symptomatischen Patientengruppe einen über 50% größeren Unterschied im CSF-Fluss nach physiologischen Manövern feststellen als in der asymptomatischen Patientengruppe (2018). Auch Pat. 6 zeigte präoperativ einen über 50% Unterschied im Netto- und Absoluten-CSF-Fluss im Vergleich zwischen NB- und FB-Phase, welche sich postoperativ bei deutlicher Symptomverbesserung anglichen. Dieser in zwei Studien beobachtete Flussinterschied in symptomatischen Patienten mit CM bietet einen potenziellen Anhaltspunkt für die Entwicklung von MRT-Kriterien, welche neben klinischer Symptomatik Hinweise auf einen möglichen OP-Erfolg und Prognose der betroffenen Patienten bieten kann. Durch diese Ergebnisse wird erneut der mögliche Nutzen einer quantitativen Flussmessung mittels EZ-PK-MRT und Notwendigkeit weiterer kontrollierter Studien mit einem größeren Patientenkollektiven unterstrichen.

4.4 CSF-Fluss in Syringomyelie

Erstmals wurden im Rahmen dieser Arbeit nicht nur qualitative, sondern quantitative Flussmessungen innerhalb einer SM durchgeführt, um genauere Einblicke in die CSF-Dynamik dieser unvollständig verstandenen Liquorzirkulationsstörung zu bekommen. Studien konnten bereits im Jahr 2000 zeigen konnten, dass innerhalb es innerhalb einer SM pulsatilen CSF-Fluss gibt (Brugières et al. 2000). Luzzi et al. bestätigten diese Ergebnisse und berichten ebenfalls von pulsatilem Fluss innerhalb der SM von 14 Patienten (2021). Der Einfluss der Atmung wurde in diesen Arbeiten nicht weiter untersucht.

Interessanterweise scheint sich die Flussdynamik deutlich von der physiologischen, Respirations-abhängigen Dynamik des CSF-Flusses im Subarachnoidalraum zu unterscheiden. Forcierte Respiration führte in beiden Patienten innerhalb der SM zu einer deutlichen Abnahme des CSF-Flusses über der entsprechenden Messebene innerhalb der Syringomyelie. Diese Dynamik konnte sowohl beim Netto- als auch beim Absoluten-CSF-

Fluss beobachtet werden. Interessanterweise ähnelt diese Dynamik des CSF-Flusses der beschriebenen Dynamik denen im Subarachnoidalraum der Patienten mit CM (siehe Kapitel 4.3), welche ebenfalls von anderen Autoren beschrieben wurde (Bezuidenhout et al. 2018). In beiden Patienten mit SM konnten kraniale Flüsse gemessen werden. Die sich ähnelnden Flussdynamiken und Richtungen von CSF-Fluss innerhalb der SM sowie des Subarachoidalraums zeigen, dass physiologische Einflüsse wie Respiration ebenfalls auf den scheinbar „gefangenen" CSF innerhalb des Myelons wirken.

4.5 Frequenz-Messungen

Die Ergebnisse unterstreichen den unterschiedlichen respiratorischen- und kardialen Einfluss auf den CSF-Fluss abhängig von der gemessenen Position. Dabei scheinen die Ergebnisse in den meisten Fällen im Einklang mit den Ergebnissen anderen Arbeiten zu Frequenz-Messungen von CSF zu stehen. Auf Messebene C3 dominierten unabhängig von der bestehenden Pathologie durchweg kardiale-Frequenzmuster. Dieser kardiale Einfluss nahm in den kaudaleren Messpositionen, welche primär in der Patientengruppe mit Abflusshindernissen des Subarachnoidalraums gemessen wurden, immer weiter ab und orientierte sich weitestgehend an respiratorischen Frequenzmustern. Daouk et al. beschreiben in ihrer Arbeit ein Überwiegen von kardialen Frequenzmuster des CSF-Fluss im zervikalen Spinalkanal auf Höhe der Halswirbelkörper C2/C3 (2017). Die Ergebnisse dieser Arbeit stimmen mit dieser Beschreibung der Fluss-Dynamik überein (Dreha-Kulaczewski et al. 2018; Aktas et al. 2019; Konopka 2019; Kollmeier et al. 2022).

Diese Dynamik änderte sich auch nach ETV oder operativer Entfernung eines Flusshindernisses im postoperativen-Verlauf nicht. Bei Pat. 6 konnte nach Chiari-Dekompressionsoperation mit DEP allerdings ein Unterschied gemessen werden. Nach zunächst ausgeglichenen Anteilen von respiratorischen- und kardialen-Frequenzanteilen dominierte postoperativ eher der von uns als physiologisch nachgewiesene kardiale-Einfluss auf den CSF-Fluss auf Messebene C3. Vor allem vor dem Hintergrund des nachgewiesenen Einflusses von Atemmanövern auf die Symptomatik in CM Patienten mit SM bietet die Frequenzmessung möglicherweise einen Ansatz zur Messung des Therapieerfolges (Bezuidenhout et al. 2018). Diese gemessenen Unterschiede verdeutlichen anschaulich die Bedeutsamkeit, auch in zukünftigen Studien die physiologischen-Parameter, welche den Fluss beeinflussen weiterhin genauer zu betrachten.

4.6 Limitationen und Fehlerquellen

4.6.1 Atemprotokoll

Das durchgeführte Atemprotokoll erlaubt nur eine zeitlich eingeschränkte Analyse der CSF- und Blut-Flüsse während der normalen Atmung. Durch die physiologischen Veränderungen

während und nach einer Phase der forcierten Atmung, sind die letzten 10 Sekunden des Atemprotokolls zur Beurteilung der normalen Atmung nur bedingt geeignet (Phase 3, siehe Kapitel 2.5.2). Somit stehen nur zehn Sekunden zur Analyse der Flüsse während der normalen Atmung zur Verfügung. In zukünftigen Studien wäre es deshalb sinnvoll, eine längere Phase der normalen Atmung innerhalb des Atemprotokolls zu etablieren, welche sich vor der Phase der forcierten Atmung befindet. So wäre eine genauere Betrachtung der normalen Atmung möglich.

4.6.2 Messpositionen

Für Kinder- und Jugendliche mit Hydrozephalus und nach ETV ist zu überlegen, ob eine Erweiterung des Messprotokolls um einen Messpunkt in der Cisterna praepontis weitere Erkenntnisse liefern würde. Möglicherweise kann dadurch der CSF-Fluss und dessen Dynamik zwischen inneren und äußeren Liquorräumen nach ETV noch genauer untersucht werden und in das Verhältnis zum CSF-Fluss im AQD gesetzt werde. Erste Versuche zur Etablierung dieser Messebene gestalteten sich durch die anatomische Nähe zur Arteria basilaris und die und die Turbulenzen des CSF-Flusses jedoch schwierig.

Durch die Erkenntnisse zum engen Zusammenspiel zwischen CSF- und Blutfluss scheint ebenfalls eine Erweiterung der Messpunkte innerhalb Venen- und Arterien des Kopf-Hals-Bereiches sinnvoll. Diese könnten nicht nur Hinweise auf Korrelationen zwischen den beiden Systemen, sondern ebenfalls Einblick in die intrakranielle Physiologie des Blut-Flusses bieten. Hierbei ergibt sich die Möglichkeit das bisher wenig betrachtete arterielle System in die Untersuchung einzuschließen. Eine Betrachtung wäre dementsprechend sinnvoll, weil das Gleichgewicht zwischen venösem- und arteriellen-Blutfluss eine ebenso große Rolle in der Aufrechterhaltung eines normalen intrakraniellen-Drucks zu haben scheint wie das Gleichgewicht zwischen CSF- und Blut-Fluss (Wilson 2016).

4.6.3 Liegende Untersuchungsposition

Die liegende Untersuchungsposition im MRT-Scanner ist eine weitere potenzielle Limitation. Eine Vergleichsstudie konnte mithilfe eines speziellen MRT-Scanners den Unterschied von CSF-Fluss auf Höhe des Halswirbelkörpers C2 zwischen liegender- und aufrechter-Position messen. In der liegenden Position wurde dabei auf der gleichen Messebene ein signifikant höherer Fluss in liegender- als in aufrechter Position gemessen (Muccio et al. 2021). Andere Studien bestätigen diese Ergebnisse (Alperin et al. 2005; Alperin et al. 2021). Bei der Interpretation und Übertragung der Ergebnisse von dynamischen Messungen in liegender Position sollten diese Studien mit in die Bewertung einbezogen werden

5 Zusammenfassung

Durch den Einsatz von Echtzeit-Phasenkontrast-MRT konnte in den letzten Jahren ein enormer Zuwachs an Wissen hinsichtlich der Flussdynamik von Liquor-cerebrospinalis (CSF) gewonnen werden. Jahrzehntelange vorherrschende Lehrmeinungen, die von einem unilateralen Fluss von CSF aus den Hirnventrikeln bis in den Subarachnoidalraum ausgingen (*bulk-flow*-Theorie), wurden durch die Identifizierung der Atmung als wesentlicher Antrieb eines kranial gerichteten CSF-Flusses in Frage gestellt. Ebenfalls bietet die Methode die Möglichkeit zur genaueren Untersuchung von bisher nur unvollständig verstandenen Liquorzirkulationsstörungen, welche sich bereits im Kindesalter manifestieren.

In dieser Arbeit wurden erstmalig in-vivo Messungen von CSF- sowie Blutfluss in Kindern und Jugendlichen mit Liquorzirkulationsstörungen unter Zuhilfenahme von flusssensitiven Echtzeit-Phasenkontrast-MRT durchgeführt und die Ergebnisse der Flussmessungen, mit denen von gesunden Kindern und Jugendlichen verglichen. Die Messungen wurden im prä- und postoperativen Verlauf nach einem neurochirurgischen Eingriff durchgeführt. Es erfolgten quantitative Fluss- und Frequenzmessungen in 3 Patienten mit dem Krankheitsbild des Hydrozephalus, 4 Patienten mit spinalen Pathologien und teilweise resultierender Syringomyelie sowie 13 gesunden Kindern und Jugendlichen. Die *region-of-interest* der Flussmessungen wurden abhängig von der zugrundeliegenden Pathologie an verschiedenen Stellen der inneren und äußeren Liquorräume platziert. Aufgrund der hohen zeitlichen sowie räumlichen Auflösung und Unabhängigkeit von physiologischen-*gating* konnten die Flussmessungen unter Rücksichtnahme mehrerer physiologischer Faktoren, insbesondere der Atmung, durchgeführt und ausgewertet werden.

Gegensätzlich zur *bulk-flow*-Theorie, konnte erstmals auch in Kindern und Jugendlichen ein kranialer CSF-Fluss im zervikalen-Subarachnoidalraum sowie im Aqueductus mesencepahli nachgewiesen werden. CSF fließt sowohl in der untersuchten Patientengruppe als auch in gesunden Kindern und Jugendlichen, vor allem während forcierter Atmung, in kranialer Richtung. Die Atmung hatte neben dem Herzschlag einen messbaren Einfluss auf den Fluss von CSF. Zeitgleich konnte ebenfalls ein direkter Einfluss der Respiration auf den venösen, spinalen-Blutfluss in Patienten- und Probanden-Gruppe nachgewiesen und quantitativ gemessen werden. In allen Patienten waren postoperativ Änderungen der Flussdynamik von CSF messbar.

Die Ergebnisse zeigen, dass es nach den durchgeführten neurochirurgischen Eingriffen zu Krankheits- und Patienten spezifischen Veränderungen der Flussdynamik in den äußeren und inneren Liquorräumen kommt, welche sich durch Echtzeit-Phasenkontrast-MRT nachweisen und quantifizieren lassen. Diese Veränderungen korrelierten in dieser Studie nicht in allen Fällen mit einer klinischen Besserung der Symptomatik. Hinsichtlich möglicher pathophysiologischer Erklärungsansätze ließen sich vor allem in den Patienten mit kommunizierendem Hydrozephalus ein deutlich erhöhter CSF-Fluss im Aqueductus mesencephali nachweisen. Der im Vergleich zur Probanden-Gruppe doppelt so hoch

gemessene, hyperdynamische bilaterale CSF-Fluss bietet mögliche Erklärungsansätze abseits von den weiterhin verbreiteten Lehrmeinungen.

Die gewonnen Erkenntnisse zur Dynamik von CSF- und Blutfluss in gesunden Probanden sowie in Kindern- und Jugendlichen mit Liquorzirkulationsstörungen kann in der Zukunft neue Erkenntnisse hinsichtlich möglicher pathophysiologischer Erklärungsansätze bieten und die Basis für die Entwicklung personalisierter Therapieverfahren darstellen.

6 Anhang

Tabelle 8: Daten der Ventrikelmessungen in den Patienten mit Hydrozephalus (Prä- und Postoperativ)

Patient	Messpunkt	Prä-OP	Post-OP
1	Frontal	66,80mm	55,31mm
	Okzipital	98,80mm	85,78mm
	Bi-Parietal	138,25mm	138,95mm
2	Frontal	63,92mm	63,08mm
	Okzipital	96,30mm	92,95mm
	Bi-Parietal	151,29mm	149,05mm
3	Frontal	54,21mm	48,60mm
	Okzipital	78,18mm	73,96mm
	Bi-Parietal	141,93mm	145,16mm

Tabelle 9: Pearson-Korrelation von CSF- und Blut-Fluss auf Höhe C3 der Kontrollgruppe

	Proband	#1	#2	#3	#4	#5	#6	#7	#8	#9	#10	#11	#12	#13
NB-Phase	Pearson r-Wert	0,119	0,4835	0,6382	0,4084	0,4925	0,3074	0,6503	-0,0201	-0,042	0,6164	-0,328	0,4113	0,3034
	p	0,293	<0,0001	<0,0001	0,0002	<0,0001	0,0055	<0,0001	0,8599	0,7083	<0,0001	0,003	0,0002	0,0062
FB-Phase	Pearson r-Wert	0,155	-0,0916	0,6815	0,5100	-0,1837	0,0008	0,3490	0,4656	0,3706	0,2068	-0,168	0,4517	0,05475
	p	0,169	0,418	<0,0001	<0,0001	0,1029	0,9939	0,0015	<0,0001	0,0007	0,0657	0,1345	<0,0001	0,6295

7 Literaturverzeichnis

Aktas G, Kollmeier JM, Joseph AA, Merboldt K-D, Ludwig H-C, Gärtner J, Frahm J, Dreha-Kulaczewski S (2019): Spinal CSF flow in response to forced thoracic and abdominal respiration. Fluids Barriers CNS 16, 10

Alperin N, Lee SH, Sivaramakrishnan A, Hushek SG (2005): Quantifying the effect of posture on intracranial physiology in humans by MRI flow studies. J Magn Reson Imaging 22, 591–596

Alperin N, Burman R, Lee SH (2021): Role of the spinal canal compliance in regulating posture-related cerebrospinal fluid hydrodynamics in humans. J Magn Reson Imaging 54, 206–214

Armonda RA, Citrin CM, Foley KT, Ellenbogen RG (1994): Quantitative Cine-mode Magnetic Resonance Imaging of Chiari I Malformations. Neurosurgery 35, 214–224

Balédent O, Gondry-Jouet C, Meyer M-E, De Marco G, Le Gars D, Henry-Feugeas M-C, Idy-Peretti I (2004): Relationship Between Cerebrospinal Fluid and Blood Dynamics in Healthy Volunteers and Patients with Communicating Hydrocephalus. Invest Radiol. 39, 45–55

Ball AK, Clarke CE (2006): Idiopathic intracranial hypertension. The Lancet Neurol 5, 433–442

Ball MJ, Dayan AD (1972): Pathogenesis of syringomyelia. Lancet 2, 799–801

Bargalló N, Olondo L, Garcia AI, Capurro S, Caral L, Rumia J (2005): Functional analysis of third ventriculostomy patency by quantification of CSF stroke volume by using cine phase-contrast MR imaging. AJNR Am J Neuroradiol 26, 2514–2521

Barnett HJ, Jousse AT, Morley TP, Lougheed WM (1971): Post-traumatic syringomyelia. Paraplegia 9, 33–37

Bateman GA, Brown KM (2012): The measurement of CSF flow through the aqueduct in normal and hydrocephalic children: from where does it come, to where does it go? Childs Nerv Syst 28, 55–63

Bernstein MA, Zhou XJ, Polzin JA, King KF, Ganin A, Pelc NJ, Glover GH (1998): Concomitant gradient terms in phase contrast MR: analysis and correction. Magn Reson Med 39, 300–308

Bezuidenhout AF, Khatami D, Heilman CB, Kasper EM, Patz S, Madan N, Zhao Y, Bhadelia RA (2018): Relationship between Cough-Associated Changes in CSF Flow and

Disease Severity in Chiari I Malformation: An Exploratory Study Using Real-Time MRI. AJNR Am J Neuroradiol 39, 1267–1272

Bhadelia RA, Bogdan AR, Wolpert SM, Lev S, Appignani BA, Heilman CB (1995): Cerebrospinal fluid flow waveforms: analysis in patients with Chiari I malformation by means of gated phase-contrast MR imaging velocity measurements. Radiology 196, 195–202

Bock HC, Dreha-Kulaczewski SF, Alaid A, Gärtner J, Ludwig HC (2019): Upward movement of cerebrospinal fluid in obstructive hydrocephalus—revision of an old concept. Childs Nerv Syst 35, 833–841

Bothwell SW, Janigro D, Patabendige A (2019): Cerebrospinal fluid dynamics and intracranial pressure elevation in neurological diseases. Fluids Barriers CNS 16, 9

Bradley WG (2015): CSF Flow in the Brain in the Context of Normal Pressure Hydrocephalus. AJNR Am J Neuroradiol 36, 831–838

Brammah TB, Jayson MI (1994): Syringomyelia as a complication of spinal arachnoiditis. Spine (Phila Pa 1976) 19, 2603–2605

Brandner S, Buchfelder M, Eyuepoglu IY, Luecking H, Doerfler A, Stadlbauer A (2018): Visualization of CSF Flow with Time-resolved 3D MR Velocity Mapping in Aqueductal Stenosis Before and After Endoscopic Third Ventriculostomy: A Feasibility Study. Clin Neuroradiol 28, 69–74

Brugières P, Idy-Peretti I, Iffenecker C, Parker F, Jolivet O, Hurth M, Gaston A, Bittoun J (2000): CSF flow measurement in syringomyelia. AJNR Am J Neuroradiol 21, 1785–1792

Chiari H (1891): Ueber Veränderungen des Kleinhirns infolge von Hydrocephalie des Grosshirns [1]). Dtsch med Wochenschr 17, 1172–1175

Chitiboi T, Hennemuth A, Tautz L, Huellebrand M, Frahm J, Linsen L, Hahn H: Context-based segmentation and analysis of multi-cycle real-time cardiac MRI. In: 2014 IEEE 11th International Symposium on Biomedical Imaging (ISBI). IEEE, Beijing, China 2014, 943–946

Cushing H (1914): Studies on the Cerebro-Spinal Fluid : I. Introduction. J Med Res 31, 1–19

Czosnyka M (2004): Monitoring and interpretation of intracranial pressure. J Neurol Neurosurg Psychiatry 75, 813–821

Daif AK, Rajeh A, Ogunniy A, Boukai AA, Tahan AA (1997): Syringomyelia Developing as an Acute Complication of Tuberculous Meningitis. Can j neurol sci 24, 73–76

Dandy WE (1914): AN EXPERIMENTAL, CLINICAL AND PATHOLOGICAL STUDY: Part 1.—Experimental Studies. Am J Dis Child VIII, 406

Dandy WE (1919): EXPERIMENTAL HYDROCEPHALUS: Ann Surg 70, 129–142

Daouk J, Bouzerar R, Baledent O (2017): Heart rate and respiration influence on macroscopic blood and CSF flows. Acta Radiol 58, 977–982

De Bonis P, Tamburrini G, Mangiola A, Pompucci A, Mattogno PP, Porso M, Anile C (2013): Post-traumatic hydrocephalus is a contraindication for endoscopic third-ventriculostomy: Isn't it? Clin Neurol and Neurosurg 115, 9–12

Donnelly J, Czosnyka M, Harland S, Varsos GV, Cardim D, Robba C, Liu X, Ainslie PN, Smielewski P (2017): Cerebral haemodynamics during experimental intracranial hypertension. J Cereb Blood Flow Metab 37, 694–705

Donnelly J, Czosnyka M, Adams H, Cardim D, Kolias AG, Zeiler FA, Lavinio A, Aries M, Robba C, Smielewski P, et al. (2019): Twenty-Five Years of Intracranial Pressure Monitoring After Severe Traumatic Brain Injury: A Retrospective, Single-Center Analysis. Neurosurg 85, E75–E82

Dreha-Kulaczewski S, Joseph AA, Merboldt K-D, Ludwig H-C, Gartner J, Frahm J (2015): Inspiration Is the Major Regulator of Human CSF Flow. J Neurosci 35, 2485–2491

Dreha-Kulaczewski S, Joseph AA, Merboldt K-D, Ludwig H-C, Gärtner J, Frahm J (2017): Identification of the Upward Movement of Human CSF *In Vivo* and its Relation to the Brain Venous System. J Neurosci 37, 2395–2402

Dreha-Kulaczewski S, Konopka M, Joseph AA, Kollmeier J, Merboldt K-D, Ludwig H-C, Gärtner J, Frahm J (2018): Respiration and the watershed of spinal CSF flow in humans. Sci Rep 8, 5594

Eide PK, Valnes LM, Lindstrøm EK, Mardal K-A, Ringstad G (2021): Direction and magnitude of cerebrospinal fluid flow vary substantially across central nervous system diseases. Fluids Barriers CNS 18, 16

Evans WA (1942): AN ENCEPHALOGRAPHIC RATIO FOR ESTIMATING VENTRICULAR ENLARGEMENT AND CEREBRAL ATROPHY. Arch NeurPsych 47, 931

Gangemi M, Maiuri F, Colella G, Magro F, Seneca V, de Divitiis E (2007): Is Endoscopic Third Ventriculostomy an Internal Shunt Alone? Minim Invasive Neurosurg 50, 47–50

Gardner WJ, Angel J (1958): The mechanism of syringomyelia and its surgical correction. Clin Neurosurg 6, 131–140

Greitz D (1993): Cerebrospinal fluid circulation and associated intracranial dynamics. A

radiologic investigation using MR imaging and radionuclide cisternography. Acta Radiol Suppl 386, 1–23

Greitz D (2004): The hydrodynamic hypothesis versus the bulk flow hypothesis. Neurosurg Rev 27

Greitz D (2006): Unraveling the riddle of syringomyelia. Neurosurg Rev 29, 251–264

Greitz D (2007): Paradigm shift in hydrocephalus research in legacy of Dandy's pioneering work: rationale for third ventriculostomy in communicating hydrocephalus. Childs Nerv Syst 23, 487–489

Greitz D (1993) On the Pulsatile Nature of Intracranial and Spinal CSF-Circulation Demonstrated by MR Imaging. Acta radiol. (Vol. 34) 321–328

Haughton VM, Nguyen CM, Ho KC (1993): The etiology of focal spinal arachnoiditis. An experimental study. Spine (Phila Pa 1976) 18, 1193–1198

Haughton VM, Korosec FR, Medow JE, Dolar MT, Iskandar BJ (2003): Peak systolic and diastolic CSF velocity in the foramen magnum in adult patients with Chiari I malformations and in normal control participants. AJNR Am J Neuroradiol 24, 169–176

Heiss JD, Patronas N, DeVroom HL, Shawker T, Ennis R, Kammerer W, Eidsath A, Talbot T, Morris J, Eskioglu E, Oldfield EH (1999): Elucidating the pathophysiology of syringomyelia. J Neurosurg 91, 553–562

Hofmann E, Warmuth-Metz M, Bendszus M, Solymosi L (2000): Phase-contrast MR imaging of the cervical CSF and spinal cord: volumetric motion analysis in patients with Chiari I malformation. AJNR Am J Neuroradiol 21, 151–158

Holmlund P, Qvarlander S, Malm J, Eklund A (2019): Can pulsatile CSF flow across the cerebral aqueduct cause ventriculomegaly? A prospective study of patients with communicating hydrocephalus. Fluids Barriers CNS 16, 40

Iskandar BJ, Quigley M, Haughton VM (2004): Foramen magnum cerebrospinal fluid flow characteristics in children with Chiari I malformation before and after craniocervical decompression. J Neurosurg.Pediatr. 101, 169–178

Israelsson H, Carlberg B, Wikkelsö C, Laurell K, Kahlon B, Leijon G, Eklund A, Malm J (2017): Vascular risk factors in INPH: A prospective case-control study (the INPH-CRasH study). Neurology 88, 577–585

Jessen NA, Munk ASF, Lundgaard I, Nedergaard M (2015): The Glymphatic System: A Beginner's Guide. Neurochem Res 40, 2583–2599

Joseph A, Kowallick JT, Merboldt K, Voit D, Schaetz S, Zhang S, Sohns JM, Lotz J, Frahm J (2014): Real-time flow MRI of the aorta at a resolution of 40 msec. J Magn Reson Imaging 40, 206–213

Joseph AA, Merboldt K-D, Voit D, Zhang S, Uecker M, Lotz J, Frahm J (2012): Real-time phase-contrast MRI of cardiovascular blood flow using undersampled radial fast low-angle shot and nonlinear inverse reconstruction: REAL-TIME VELOCITY-ENCODED MRI. NMR Biomed 25, 917–924

Kahle KT, Kulkarni AV, Limbrick DD, Warf BC (2016): Hydrocephalus in children. Lancet 387, 788–799

Klose U, Strik C, Kiefer C, Grodd W (2000): Detection of a relation between respiration and CSF pulsation with an echoplanar technique. J Magn Reson Imaging 11, 438–444

Kollmeier JM: Multi-Directional Phase-Contrast Flow MRI in Real Time. 2021

Kollmeier JM, Gürbüz-Reiss L, Sahoo P, Badura S, Ellebracht B, Keck M, Gärtner J, Ludwig H-C, Frahm J, Dreha-Kulaczewski S (2022): Deep breathing couples CSF and venous flow dynamics. Sci Rep 12, 2568

Konopka M: In-vivo-Flussdynamik des Hirnwassers im Spinalkanal - eine Phasenkontrast-Echtzeit-MRT-Studie. Dissertation. Göttingen 2019

Kulkarni AV, Drake JM, Kestle JRW, Mallucci CL, Sgouros S, Constantini S (2010): Predicting who will benefit from endoscopic third ventriculostomy compared with shunt insertion in childhood hydrocephalus using the ETV Success Score: Clinical article. PED 6, 310–315

Kumar V, Bodeliwala S, Singh D (2017): Controversy about Management of Hydrocephalus – Shunt vs. Endoscopic Third Ventriculostomy. Indian J Pediatr 84, 624–628

Leclerc A, Matveeff L, Emery E (2021): Syringomyelia and hydromyelia: Current understanding and neurosurgical management. Revue Neurologique 177, 498–507

Lee TT, Alameda GJ, Camilo E, Green BA (2001): Surgical treatment of post-traumatic myelopathy associated with syringomyelia. Spine (Phila Pa 1976) 26, S119-127

Limbrick DD, Baird LC, Klimo P, Riva-Cambrin J, Flannery AM (2014): Pediatric hydrocephalus: systematic literature review and evidence-based guidelines. Part 4: Cerebrospinal fluid shunt or endoscopic third ventriculostomy for the treatment of hydrocephalus in children. PED 14, 30–34

Ludwig Hans Christoph, Dreha-Kulaczewski S, Bock HC (2021): CSF upward motion crucial for ETV success? 72 Jahrestagung der Deutschen Gesellschaft für Neurochirurgie (DGNC) Joint Meeting mit der Polnischen Gesellschaft für Neurochirurgie

Ludwig Hans C., Bock HC, Gärtner J, Schiller S, Frahm J, Dreha-Kulaczewski S (2021): Hydrocephalus Revisited: New Insights into Dynamics of Neurofluids on Macro- and Microscales. Neuropediatrics 52, 233–241

Luzzi S, Giotta Lucifero A, Elsawaf Y, Elbabaa S, Del Maestro M, Savioli G, Galzio R, Gragnaniello C (2021): Pulsatile cerebrospinal fluid dynamics in Chiari I malformation syringomyelia: Predictive value in posterior fossa decompression and insights into the syringogenesis. J Craniovert Jun Spine 12, 15

McCoy MR, Klausner F, Weymayr F, Georg L, Broussalis E, Golaszewski SM, Emich S, Steinbacher J, Al-Shameri AR (2013): Aqueductal flow of cerebrospinal fluid (CSF) and anatomical configuration of the cerebral aqueduct (AC) in patients with communicating hydrocephalus—The trumpet sign. Eur J Radiol 82, 664–670

Mokri B (2001): The Monro-Kellie hypothesis: Applications in CSF volume depletion. Neurology 56, 1746–1748

Moriwaka F, Tashiro K, Tachibana S, Yada K (1995): [Epidemiology of syringomyelia in Japan--the nationwide survey]. Rinsho Shinkeigaku 35, 1395–1397

Muccio M, Chu D, Minkoff L, Kulkarni N, Damadian B, Damadian RV, Ge Y (2021): Upright versus supine MRI: effects of body position on craniocervical CSF flow. Fluids Barriers CNS 18, 61

Öztürk M, Sığırcı A, Ünlü S (2016): Evaluation of aqueductal cerebrospinal fluid flow dynamics with phase-contrast cine magnetic resonance imaging in normal pediatric cases. Clin Imaging 40, 1286–1290

Pande A, Lamba N, Mammi M, Gebrehiwet P, Trenary A, Doucette J, Papatheodorou S, Bunevicius A, Smith TR, Mekary RA (2021): Endoscopic third ventriculostomy versus ventriculoperitoneal shunt in pediatric and adult population: a systematic review and meta-analysis. Neurosurg Rev 44, 1227–1241

Penn RD, Basati S, Sweetman B, Guo X, Linninger A (2011): Ventricle wall movements and cerebrospinal fluid flow in hydrocephalus: Clinical article. JNS 115, 159–164

Piechnik SK, Summers PE, Jezzard P, Byrne JV: Magnetic resonance measurement of blood and CSF flow rates with phase contrast – normal values, repeatability and CO2 reactivity. In: Steiger H-J (Hrsg.): Acta Neurochirurgica Supplements (Acta Neurochirurgica Supplementum). Band 102; Springer Vienna, Vienna 2008, 263–270

Plata KS, Cruz G, Lezcano H (2022): Cine phase-contrast magnetic resonance imaging evaluation of cerebrospinal fluid flow dynamics in healthy pediatric subjects. Radiol Bras

Ragan DK, Cerqua J, Nash T, McKinstry RC, Shimony JS, Jones BV, Mangano FT, Holland SK, Yuan W, Limbrick DD (2015): The accuracy of linear indices of ventricular volume in pediatric hydrocephalus: technical note. PED 15, 547–551

Reith W (2012): Hydrozephalus. Radiologe 52, 805–806

Robinson S, Kaufman BA, Park TS (2002): Outcome Analysis of Initial Neonatal Shunts:

Does the Valve Make a Difference? Pediatr Neurosurg 37, 287–294

Sakka L, Coll G, Chazal J (2011): Anatomy and physiology of cerebrospinal fluid. Eur Ann Otorhinolaryngology, Head Neck Dis 128, 309–316

Schroth G, Klose U (1992): Cerebrospinal fluid flow: I. Physiology of cardiac-related pulsation. Neuroradiology 35, 1–9

Tan Z, Roeloffs V, Voit D, Joseph AA, Untenberger M, Merboldt KD, Frahm J (2017): Model-based reconstruction for real-time phase-contrast flow MRI: Improved spatiotemporal accuracy: Model-based Phase-Contrast Flow MRI. Magn Reson Med 77, 1082–1093

Tierradentro-Garcia LO, Onyango L, Dennis R, Freeman CW, Haddad S, Kozak B, Hwang M (2023): Evaluation of the Cerebrospinal Fluid Flow Dynamics with Microvascular Imaging Ultrasound in Infants. Children 10, 245

Töger J, Andersen M, Haglund O, Kylkilahti TM, Lundgaard I, Markenroth Bloch K (2022): Real-time imaging of respiratory effects on cerebrospinal fluid flow in small diameter passageways. Magnetic Resonance in Med 88, 770–786

Trepel M: Neuroanatomie: Struktur und Funktion. 7. Auflage; Elsevier, München 2017

Usami K, Ishisaka E, Ogiwara H (2021): Endoscopic third ventriculostomy and cerebrospinal fluid shunting for pure communicating hydrocephalus in children. Childs Nerv Syst 37, 2813–2819

Vulcu S, Eickele L, Cinalli G, Wagner W, Oertel J (2015): Long-term results of endoscopic third ventriculostomy: an outcome analysis. JNS 123, 1456–1462

Weed LH (1929): SOME LIMITATIONS OF THE MONRO-KELLIE HYPOTHESIS. Arch Surg 18, 1049

Williams B (1981): Simultaneous cerebral and spinal fluid pressure recordings: I. Technique, physiology, and normal results. Acta neurochir 58, 167–185

Wilson MH (2016): Monro-Kellie 2.0: The dynamic vascular and venous pathophysiological components of intracranial pressure. J Cereb Blood Flow Metab 36, 1338–1350

Wright MH, Denney LC (2003): A Comprehensive Review of Spinal Arachnoiditis: Orthop Nur 22, 215–219

Yamada S, Miyazaki M, Yamashita Y, Ouyang C, Yui M, Nakahashi M, Shimizu S, Aoki I, Morohoshi Y, McComb JG (2013): Influence of respiration on cerebrospinal fluid movement using magnetic resonance spin labeling. Fluids Barriers CNS 10, 36

Yildiz S, Thyagaraj S, Jin N, Zhong X, Heidari Pahlavian S, Martin BA, Loth F, Oshinski J, Sabra KG (2017): Quantifying the influence of respiration and cardiac pulsations on

cerebrospinal fluid dynamics using real-time phase-contrast MRI: Cardiac- and Respiratory-Driven CSF Flow. J Magn Reson Imaging 46, 431–439

Yordanov S, Garnett MR, Santarius T, Holland K, Jalloh I, Jawad Naushahi M (2022): An audit of endoscopic third ventriculostomy (ETV) in a regional paediatric neurosurgical centre assessing the accuracy and feasibility of the ETV success score. Acta Neurochir

Yoshida K, Takahashi H, Saijo M, Ueguchi T, Tanaka H, Fujita N, Murase K (2009): Phase-contrast MR Studies of CSF Flow Rate in the Cerebral Aqueduct and Cervical Subarachnoid Space with Correlation-based Segmentation. MRMS 8, 91–100

Danksagung

Ein besonderer Dank gilt Frau PD Dr. Steffi Dreha-Kulaczewski, zunächst für die Überlassung des Themas aber vor allem aber für die gute und die freundliche Unterstützung bei der Erstellung meiner Arbeit.

Herrn Prof. Dr. Jens Frahm danke ich ebenfalls für die Möglichkeit der Datenerhebung und Auswertung in den Räumlichkeiten seiner Arbeitsgruppe sowie die konstruktive Kritik im Rahmen der Daten-Vorstellung.

Herrn Dr. Jost Kollmeier danke ich für stetige Unterstützung bei der Erhebung der Daten sowie viele konstruktive Gespräche.

Ebenfalls danke ich allen Patientinnen und Patienten, welche sich für diese Studie zur Verfügung gestellt haben.