Aus der Klinik für Anästhesiologie
(Prof. Dr. med. K. Meissner)
der Medizinischen Fakultät der Universität Göttingen

Untersuchung hirnvolumetrischer Veränderungen nach schwerem ARDS mit und ohne ECMO-Therapie mittels voxel-basierter Morphometrie

INAUGURAL-DISSERTATION

zur Erlangung des Doktorgrades
der Medizinischen Fakultät der
Georg-August-Universität zu Göttingen

vorgelegt von

Miriam Felicitas Winterwerber

aus
Karlsruhe

Göttingen 2023

Dekan: Prof. Dr. med. W. Brück

Betreuungsausschuss

Betreuer: Prof. Dr. med. O. Mörer

Ko-Betreuer: Prof. Dr. med. Ch. Ritter

Prüfungskommission

Referent: Prof. Dr. med. O. Mörer

Ko-Referent: Priv.-Doz. Dr. rer. nat. P. Dechent

Datum der mündlichen Prüfung: 25.09.2025

Hiermit erkläre ich, die Dissertation mit dem Titel „Untersuchung hirnvolumetrischer Veränderungen nach schwerem ARDS mit und ohne ECMO-Therapie mittels voxel-basierter Morphometrie“ eigenständig angefertigt und keine anderen als die von mir angegebenen Quellen und Hilfsmittel verwendet zu haben.

Göttingen, den …… ……

(Unterschrift)

Inhaltsverzeichnis

Abbildungsverzeichnis III

Tabellenverzeichnis IV

Abkürzungsverzeichnis V

1 Einleitung 1

1.1 ARDS 6
1.1.1 Definition und Entwicklung der Definitionen 6
1.1.2 Ätiologie 8
1.1.3 Pathophysiologie 9
1.1.4 Lungenprotektive Beatmung und ECMO bei ARDS 10
1.1.5 Outcome und Lebensqualität nach schwerem ARDS 13
1.2 Voxel-basierte Morphometrie 17
1.2.1 Software und Algorithmus der Vorverarbeitung 17
1.2.2 Cat12 23
1.2.3 Statistische Auswertung 24
1.2.4 Anwendungsbereiche 25
1.3 Stand der Forschung 26
1.3.1 Hirnvolumetrie bei ARDS 26
1.3.2 VBM bei Erkrankungen mit vergesellschafteten Hypoxämien 28

2 Material und Methoden 32

2.1 Studiendesign und Abgrenzung 32
2.2 Rekrutierung der Patientengruppe 32
2.3 Einverständnis und Ethikvotum 33
2.4 Rekrutierung der Kontrollgruppe 33
2.5 Ein- und Ausschlusskriterien 33
2.6 Medizinische und demographische Daten 33
2.7 MR-Bildgebung 34
2.8 Studienspezifische VBM 34
2.9 Statistische Analyse 35

3 Ergebnisse 37

3.1 Studienteilnehmer 37
3.2 MR-Bildgebung und VBM 38
3.3 Globale Parameter 38
3.4 Ganzhirnanalyse 40
3.4.1 Patienten versus Kontrolle 40
3.4.2 ECMO versus Kontrolle 40
3.4.3 nonECMO versus Kontrolle 42
3.4.4 ECMO versus nonECMO 42

3.5 Region of Interest-Analyse ... 45
3.5.1 Patienten versus Kontrolle ... 45
3.5.2 ECMO versus Kontrolle ... 46
3.5.3 nonECMO versus Kontrolle ... 46
3.5.4 ECMO versus nonECMO ... 46
3.6 Zusammenfassung der Ergebnisse ... 48
4 Diskussion ... 49
4.1 Methodik ... 49
4.1.1 VBM: SPM/Cat12 ... 49
4.1.2 Statistik: TFCE ... 50
4.1.3 Statistik: FWE/FDR ... 50
4.2 Interpretation der VBM-Analyse ... 51
4.2.1 Volumenveränderungen der globalen Parameter ... 52
4.2.2 Volumenveränderungen der regionalen Parameter ... 52
4.2.3 ECMO versus nonECMO ... 56
4.2.4 Weitere Einflussfaktoren auf die Veränderungen des Gehirns nach ARDS ... 58
4.3 Limitationen ... 59
4.4 Ausblick ... 60
5 Zusammenfassung ... 62
6 Anhang ... 64
6.1 Befundung der cMRTs der Patienten ... 64
6.2 Scannereinstellungen ... 65
6.3 Qualitätskontrolle ... 67
6.4 Ergebnis VBM ... 69
6.4.1 Patienten versus Kontrolle ... 69
6.4.2 ECMO versus Kontrolle ... 71
6.4.3 nonECMO versus Kontrolle ... 73
6.4.4 ECMO versus nonECMO ... 75
6.5 Ergebnis ROI-Analyse ... 77
6.5.1 Patienten versus Kontrolle ... 77
6.5.2 ECMO versus Kontrolle ... 80
6.5.3 nonECMO versus Kontrolle ... 83
6.5.4 ECMO versus nonECMO ... 86
7 Literaturverzeichnis ... 89

Abbildungsverzeichnis

Abbildung 1: Gehirn. Seitliche Ansicht. 4
Abbildung 2: Gehirn mit Beschriftung der relevanten Strukturen. Seitliche Ansicht. 5
Abbildung 3: Gehirn mit Beschriftung der relevanten Strukturen. Innere seitliche Ansicht. 5
Abbildung 4: Commissura anterior, posterior und ACPC-Linie. 19
Abbildung 5: Prozess der Ausrichtung. 20
Abbildung 6: Normalisierung. 21
Abbildung 7: Segmentierung, graue Substanz. 21
Abbildung 8: Modulation. 22
Abbildung 9: Glättung. 22
Abbildung 10: Beispiel des Gruppenvergleichs der Qualitätskontrolle. 24
Abbildung 11: Limbisches System. 29
Abbildung 12: Boxplots der globalen Parameter in cm^3. 39
Abbildung 13: a. Statistisch signifikante Cluster ($p<0,05$, TFCE, FWE korrigiert) ECMO vs. Kontrolle. b. Boxplots mit der Voxelfüllung der Peak-Voxel statistisch signifikanter Cluster. 41
Abbildung 14: a. Statistisch signifikante Cluster ($p<0,05$, TFCE, FWE korrigiert) nonECMO vs. Kontrolle. b. Boxplots mit der Voxelfüllung der Peak-Voxel statistisch signifikanter Cluster. 43
Abbildung 15: a. Statistisch signifikante Cluster ($p<0,05$, TFCE, FWE korrigiert) ECMO vs. nonECMO. b. Boxplots mit der Voxelfüllung der Peak-Voxel statistisch signifikanter Cluster. 44
Abbildung 16: Ergebnis der ROI-Analyse Patienten vs. Kontrolle. 45
Abbildung 17: Ergebnis der ROI-Analyse nonECMO vs. Kontrolle. 47
Abbildung 18: Kortex orbitofrontalis. 53
Abbildung A1: Qualitätskontrolle Patienten gesamt. 67
Abbildung A2: Qualitätskontrolle Kontrolle gesamt. 68
Abbildung A3: Ergebnis Ganzhirnanalyse Patienten < Kontrolle. 69
Abbildung A4: Ergebnis Ganzhirnanalyse Patienten > Kontrolle. 70
Abbildung A5: Ergebnis Ganzhirnanalyse ECMO < Kontrolle. 71
Abbildung A6: Ergebnis Ganzhirnanalyse ECMO > Kontrolle. 72
Abbildung A7: Ergebnis Ganzhirnanalyse nonECMO < Kontrolle. 73
Abbildung A8: Ergebnis Ganzhirnanalyse nonECMO > Kontrolle. 74
Abbildung A9: Ergebnis Ganzhirnanalyse ECMO < nonECMO. 75
Abbildung A10: Ergebnis Ganzhirnanalyse ECMO > nonECMO. 76

Tabellenverzeichnis

Tabelle 1: AECC-Definition des ALI und ARDS 6
Tabelle 2: Berlin-Definition des ARDS 7
Tabelle 3: Therapieverlauf bei ARDS nach Moerer et al. (2017). 11
Tabelle 4: Studien zu kognitiven Einschränkungen nach ARDS 15
Tabelle 5: Demographische und medizinische Daten der Studienteilnehmer. 37
Tabelle 6: Globale Parameter in cm^3. 39
Tabelle 7: Ergebnis der Ganzhirnanalyse ECMO vs. Kontrolle 41
Tabelle 8: Ergebnis der Ganzhirnanalyse nonECMO vs. Kontrolle. 43
Tabelle 9: Ergebnis der Ganzhirnanalyse ECMO vs. nonECMO. 44
Tabelle 10: Ergebnis der ROI-Analyse Patienten vs. Kontrolle. 45
Tabelle 11: Ergebnis der ROI-Analyse nonECMO vs. Kontrolle. 47
Tabelle A1: Befundung der cMRTs der Patienten. 64
Tabelle A2: Scannereinstellungen. 65
Tabelle A3: Ergebnis ROI-Analyse Patienten vs. Kontrolle. 77
Tabelle A4: Ergebnis ROI-Analyse ECMO vs. Kontrolle. 80
Tabelle A5: Ergebnis ROI-Analyse nonECMO vs. Kontrolle. 83
Tabelle A6: Ergebnis ROI-Analyse ECMO vs. nonECMO. 86

Abkürzungsverzeichnis

AAL	Automated Anatomical Labeling
ACPC	*Anterior commissure-posterior commissure*
AECC	American-European Consensus Conference
ALI	*Acute lung injury*
ARDS	*Acute respiratory distress syndrome*
CAT	Computational Anatomy Toolbox
COPD	Chronisch obstruktive Lungenerkrankung
CPAP	*Continuous positive airway pressure*
CSF	*Cerebrospinal fluid*
(c)CT	(craniale) Computertomographie
DARTEL	Diffeomorphic Anatomical Registration through Exponentiated Lie Algebra
Δp	*Driving pressure*
DGAI	Deutsche Gesellschaft für Anästhesiologie und Intensivmedizin e.V.
ECMO	*Extracorporeal membrane oxygenation*
FDR	*False discovery rate*
FiO_2	Inspiratorische Sauerstofffraktion
FWE	*Family wise error*
GCS	Glasgow Coma Scale
HACE	*High-altitude cerebral edema*
ITS	Intensivstation
MATLAB	Matrix Laboratory
MMSE	Mini Mental State Examination
MNI	Montreal Neurological Institute
MPRAGE	Magnetization Prepared Rapid Gradient Echo
(c)MRT	(craniale) Magnetresonanztomographie
OSAS	Obstruktives Schlafapnoe Syndrom
$PaCO_2$	Arterieller Kohlenstoffdioxidpartialdruck
PaO_2	Arterieller Sauerstoffpartialdruck
PEEP	*Positive endexspiratory pressure*
PTBS	Posttraumatische Belastungsstörung
ROI	*Region of Interest*
SAPS II	Simplified Acute Physiology Score II
SF-36	Short Form-36
SPM	Statistical Parametric Mapping
SpO_2	Partielle Sauerstoffsättigung
TE	*Time of echo*
TFCE	Threshold-free Cluster Enhancement
TIV	Totales intracranielles Volumen
TR	*Time of repetition*
VBM	Voxel-basierte Morphometrie
WAIS	Wechsler Adult Intelligence Scale

1 Einleitung

Das akute Atemnotsyndrom des Erwachsenen (*acute respiratory distress syndrome*; ARDS) stellt ein häufiges und aufgrund seiner hohen Morbidität und Mortalität relevantes Krankheitsbild der Intensivmedizin dar (Bellani et al. 2016). Charakteristisch für ein ARDS sind Hypoxämie, bilaterale Lungeninfiltrate, die dadurch herabgesetzte Compliance der Lunge sowie ein akutes Auftreten mit Beginn und Verschlechterung der Symptomatik innerhalb von sieben Tagen (Fan et al. 2018; Fichtner et al. 2019). Die Pathogenese des ARDS ist multifaktoriell. Die häufigsten Ursachen sind die Pneumonie und die Sepsis, die zur erhöhten Permeabilität der Blut-Luft-Schranke und damit einhergehendem Lungenödem sowie Atelektasen führen (Bellani et al. 2016). Es kommt zur Ausbildung von pulmonalen Rechts-Links-Shunts mit resultierender Hypoxämie (Ware und Matthay 2000).

Statistisch gesehen haben 10,4% der Patienten auf der Intensivstation ein ARDS (Bellani et al. 2016), deren Mortalität mit dem Schweregrad des Krankheitsbildes zunimmt (vgl. 1.1.1). Abhängig von der Oxygenierung des Blutes wird das ARDS seit der überarbeiteten Definition 2012 („Berlin-Definition") in die Kategorien mild, moderat und schwer eingeteilt (Ranieri et al. 2012). Die Mortalität steigt von 34,9% bei der milden Form, über 40,3% bei der moderaten Form, auf 46,1% bei der schweren Form des ARDS an (Bellani et al. 2016).

Zur Sicherstellung des pulmonalen Gasaustausches benötigen ARDS-Patienten eine spezialisierte und hochdifferenzierte intensivmedizinische Beatmungstherapie, deren Invasivität mit dem Schweregrad der Erkrankung zunimmt und Zeit für die Behandlung der Ursachen gibt (Moerer et al. 2017). Die initiale Beatmungstherapie beinhaltet die lungenprotektive Beatmung mit niedrigem Tidalvolumen und erhöhtem positiven endexspiratorischen Druck (*positive endexspiratory pressure*; PEEP) zum Schutz des Lungenparenchyms vor iatrogener beatmungs-assoziierter Lungenschädigung (Bein et al. 2016). Zu den erweiterten Maßnahmen gehören Bauchlage oder Muskelrelaxierung (Bellani et al. 2016). Die extrakorporale Membran-oxygenierung (*extracorporeal membrane oxygenation*; ECMO) stellt die letzte, hochgradig invasive Therapieoption zur Sicherstellung der Oxygenierung dar und gilt als „Rescue"-Maßnahme und Ultima Ratio (DGAI 2017; Moerer et al. 2017).

Durch intensive klinische wie experimentelle Forschung und dem daraus resultierenden verbesserten Verständnis für die Pathophysiologie des Krankheitsbildes konnte die Mortalität von circa 60% in den 90er Jahren auf genannte 35 – 46% im Jahr 2016 gesenkt werden (Dodoo-Schittko et al. 2017). Die Optimierung der lungenprotektiven Beatmung hat wesentlich zur Reduktion der Mortalität beigetragen. Neben niedrigem Tidalvolumen und erhöhtem PEEP hat sich die konstant niedrige inspiratorische Druckdifferenz (*driving pressure*; Δp) als führender Parameter erwiesen (Amato et al. 2015).

Ebenso haben die innovative Weiterentwicklung der ECMO-Systeme sowie die zunehmende Routine und Erfahrung der Intensivmediziner die Sicherheit und Anwendbarkeit der ECMO-Therapie verbessert (Harnisch und Moerer 2021). Aktuelle klinische Studien und Meta-Analysen berichten nun von einer reduzierten Mortalität bei ECMO-Patienten im Vergleich zu konservativ behandelten (nonECMO) Patienten (Combes et al. 2020; Wang J et al. 2021). Einige Autoren schlagen daher vor, die ECMO nicht als Ultima Ratio einzusetzen, sondern frühzeitig bei gegebener Indikation und Expertise einzuleiten (Karagiannidis et al. 2020; Wang J et al. 2021).

Aufgrund dieser Entwicklung hat sich der Fokus klinischer Studien zunehmend auf das Langzeitoutcome von ARDS-Patienten gerichtet. Besonderes Interesse gilt mit der Ausweitung der Indikation dieses komplikativen Verfahrens dem Vergleich von ECMO-Patienten und nonECMO-Patienten. Das Langzeitoutcome der Überlebenden geht oft mit multiplen Beeinträchtigungen einher (Dodoo-Schittko et al. 2017). Ehemalige ARDS-Patienten, ob mit oder ohne ECMO-Therapie, leiden unter physischen wie psychischen Einschränkungen, die die Lebensqualität negativ beeinflussen (Sylvestre et al. 2019).

Kognitive Einschränkungen werden bei 78 – 100% der ARDS-Patienten zum Zeitpunkt der Krankenhausentlassung beobachtet (Hopkins et al. 1999; Hopkins et al. 2005). Diese betreffen die Bereiche Gedächtnis, Aufmerksamkeit und Exekutivfunktionen, zu denen Fähigkeiten wie Zielsetzung, Prioritätenverteilung oder Selbstkontrolle zählen, und werden in klinischen Studien mit Hilfe von standardisierten neurokognitiven Testbatterien und Fragebögen gemessen. Nach zwei Jahren wird eine anhaltende Prävalenz kognitiver Einschränkungen von circa 50% bei ECMO- und nonECMO-Patienten angegeben (Hopkins et al. 2005; Sylvestre et al. 2019). Außerdem berichten Studien über die Korrelation der Dauer der Hypoxämie während des ARDS mit dem Auftreten kognitiver Einschränkungen (Hopkins et al. 1999; Mikkelsen et al. 2012).

Da ARDS-Patienten definitionsgemäß Phasen der Hypoxämie durchleiden und im Verlauf kognitive Auffälligkeiten auftreten, wurden Untersuchungen zur Abklärung von Hirnschädigungen nach überlebtem ARDS durchgeführt. Craniale Computertomographien (cCT) (Hopkins et al. 2006) und craniale Magnetresonanztomographien (cMRT) (Jackson et al. 2009) zeigten allgemeine Veränderungen des Gehirns und im Speziellen Reduktionen der grauen Substanz bei nonECMO-Patienten. Die Erweiterungen der Seitenventrikel und des dritten Ventrikels korrelierten dabei mit einer Verminderung der grauen Substanz und kognitiven Defiziten der Gedächtnisleistung, Aufmerksamkeit und Konzentration (Hopkins et al. 2006; Jackson et al. 2009). Auch in cMRT-Untersuchungen von ARDS-Patienten nach ECMO-Therapie wurden bei 37% zerebrovaskuläre Läsionen gefunden, die zudem mit verminderten Gedächtnisleistungen korrelierten (von Bahr et al. 2018). Die unterschiedliche Methodik der Studien lässt einen Vergleich kaum zu, zumal eine manuelle Auswertung sehr kleine strukturelle Auffälligkeiten nicht erkennen kann.

Eine neue Technik zur Auswertung von cMRT-Datensätzen bietet die Voxel-basierte Morphometrie (VBM). Sie wird nicht invasiv und in vivo angewendet und kann kleinste

Veränderungen des Gehirngewebes messen, bevor diese makroskopisch sichtbar sind (Ashburner und Friston 2000). In den verschiedensten Bereichen der klinischen wie nicht-klinischen Forschung konnten neue Erkenntnisse zu Volumen- und Dichteveränderung des Gehirns und der betroffenen Areale der grauen Substanz sowohl bei pathologischen als auch bei physiologischen Volumenveränderungen erbracht werden (Gao et al. 2017; Good et al. 2001b).

Die VBM ist ein digitales, letztendlich statistisch-mathematisches Verfahren, das die cMRT-Datensätze im dreidimensionalen Raum auf Volumen- und Dichteveränderungen des Hirngewebes untersucht (Ashburner und Friston 2000). Die Berechnung von Volumen und Dichte erfolgt in sogenannten Voxeln, würfelförmigen computertechnischen Einheiten eines Gitternetzes, die mehrheitlich eine Größe zwischen 1 – 2 mm^3 haben (Good et al. 2001a). Es ergibt sich eine automatisierte, objektive und umfassende Untersuchung des gesamten Gehirns, um absolute wie relative Volumina einzelner Hirnteile zu analysieren und zu quantifizieren (Ashburner und Friston 2000). Die statistische Auswertung erfolgt Voxel-für-Voxel über das gesamte Gehirn (*whole brain analysis*; Ganzhirnanalyse), in summierten Volumen nach definierten Gehirnregionen (*Region of Interest*; ROI), anhand der einzelnen Segmente (graue Substanz, weiße Substanz und Liquor cerebrospinalis) oder durch die Summe aller segmentierter Bestandteile als totales intracranielles Volumen (TIV).

Bereits bei anderen, mit einer Hypoxämie assoziierten, pulmonalen Krankheitsbildern, wie der Chronisch Obstruktiven Lungenerkrankung (COPD) oder dem Obstruktiven Schlafapnoe Syndrom (OSAS), fand die VBM ihre Anwendung (Wang C et al. 2017; Zhang H et al. 2013). Bei den jeweiligen Krankheitsbildern wurden Reduktionen der grauen Substanz in Teilen des Frontallappens, Temporallappens und des Limbischen Systems gefunden. Speziell waren diese Reduktionen beispielsweise im Gyrus cinguli, Gyrus parahippocampalis und der Amygdala (siehe Abbildung 3 und 11) nachzuweisen (Zhang H et al. 2013). Kognitive Einschränkungen und psychisch/ psychiatrische Erkrankungen als Folge des jeweiligen Krankheitsbildes korrelierten dabei sowohl mit der Dauer der Hypoxämie (Zhang H et al. 2013) als auch mit Reduktionen der grauen Substanz im präfrontalen Kortex (Wang C et al. 2017). Bei der COPD konnten diese Volumenreduktionen schon subklinisch detektiert werden (Wang C et al. 2017). Dies macht die VBM für die Früherkennung neurokognitiver Einschränkungen interessant, um durch frühzeitige Therapie das Langzeitergebnis maßgeblich zu verbessern. Zwar sind die Auslöser für die Hypoxämie unterschiedlich, doch zeigen sich sowohl bei Patienten mit COPD als auch mit OSAS ähnliche, mit der Hypoxämie korrelierende, neurokognitive Defizite in den Bereichen Gedächtnis und Exekutivfunktionen, die auch bei Patienten nach schwerem ARDS auftreten.

Mit diesem Hintergrund war es das Ziel dieser vorliegenden Arbeit, eine Pilotstudie zur VBM-Analyse bei Patienten nach schwerem ARDS mit und ohne ECMO-Therapie durchzuführen. Dazu wählten wir das Studiendesgin einer retrospektiven Fall-Kontroll-Studie. Unser Patientenkollektiv beinhaltet Patienten des ARDS-Zentrums Göttingen, die im Rahmen einer Nachuntersuchung eines schweren Lungenversagens ein cMRT erhalten hatten. Die cMRTs

unserer Patienten wurden in der VBM-Analyse mit einer gesunden, nach Alter und Geschlecht angepassten Kontrollgruppe verglichen. Zusätzlich unterteilten wir die Patientengruppe in ECMO- und nonECMO-Patienten und führten eine VBM-Analyse der Subgruppen durch. Die vorliegenden VBM-Analysen umfassen die Auswertung der globalen Parameter sowie eine Ganzhirn- und ROI-Analyse.

Dabei verfolgten wir als erste Hypothese, dass Patienten nach schwerem ARDS im Vergleich zu einer gesunden Kontrollgruppe Volumenreduktionen der grauen Substanz aufweisen. In der Subgruppenanalyse gingen wir aufgrund der zunehmenden Hypoxämie und Schwere der Erkrankung bei den ECMO-Patienten von der weiteren Hypothese aus, dass bei Patienten mit ECMO-Therapie stärkere Reduktionen der grauen Substanz auftreten als bei Patienten ohne ECMO-Therapie. In der hypothesengeleiteten ROI-Analyse fokussierten wir uns auf den Frontallappen, Temporallappen und das Limbische System (siehe Abbildung 1, 2 und 3). Dort erwarten wir Reduktionen der grauen Substanz bei den ARDS-Patienten, weil in diesen Bereichen die kognitiven Funktionen wie Gedächtnis und Exekutivfunktionen lokalisiert sind, die in den zitierten Studien bei ARDS-Patienten Einschränkungen gezeigt hatten.

Es ergaben sich folgende Fragen, die mit dieser Arbeit beantwortet werden sollen:

Kommt es bei ARDS-Patienten zu einer Volumenreduktion der grauen Substanz?

Sind die volumenreduzierten Bereiche der grauen Substanz im Frontallappen, Temporallappen und Limbischen System lokalisiert?

Unterscheidet sich die Ausprägung der Volumenreduktionen der grauen Substanz bei ARDS-Patienten mit und ohne ECMO-Therapie?

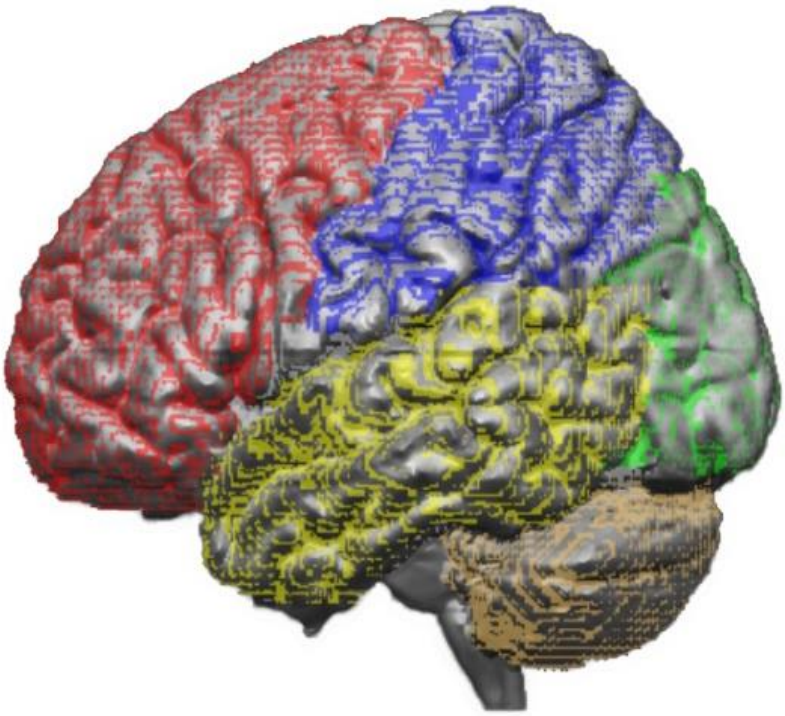

Abbildung 1: Gehirn. Seitliche Ansicht.

Aus allen Studienteilnehmern gemitteltes Bild. Rot: Frontallappen; blau: Parietallappen; gelb: Temporallappen; grün: Okzipitallappen; orange: Cerebellum.

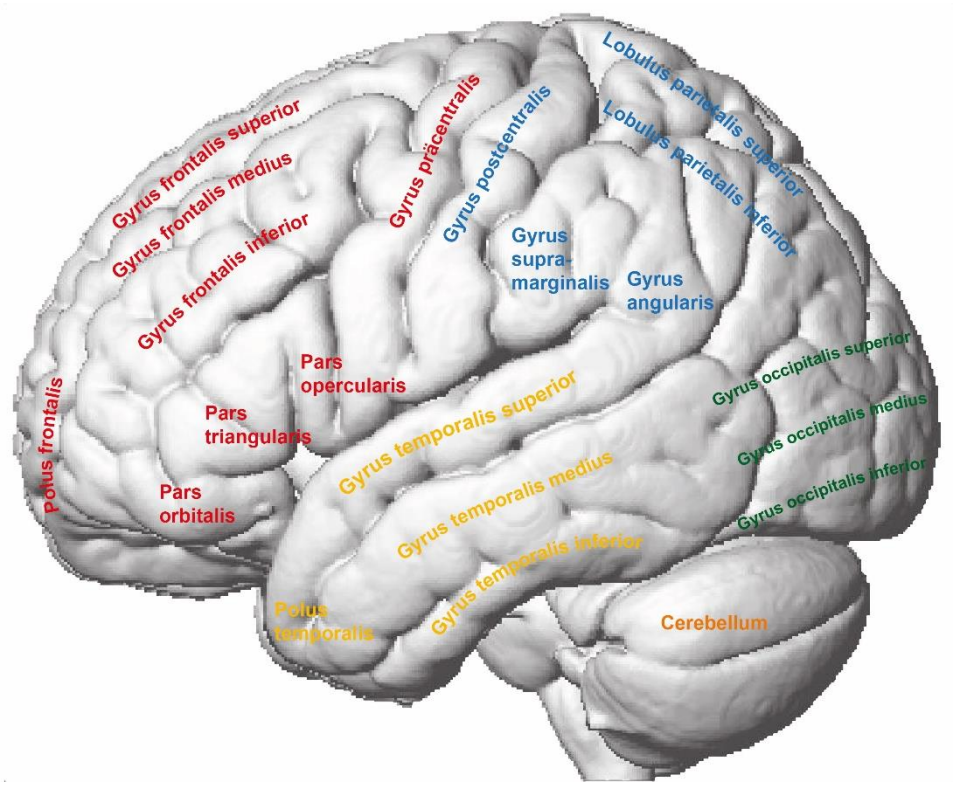

Abbildung 2: Gehirn mit Beschriftung der relevanten Strukturen. Seitliche Ansicht.

Aus allen Studienteilnehmern gemitteltes Bild. Rot: Frontallappen; blau: Parietallappen, gelb: Temporallappen; grün: Okzipitallappen; orange: Cerebellum.

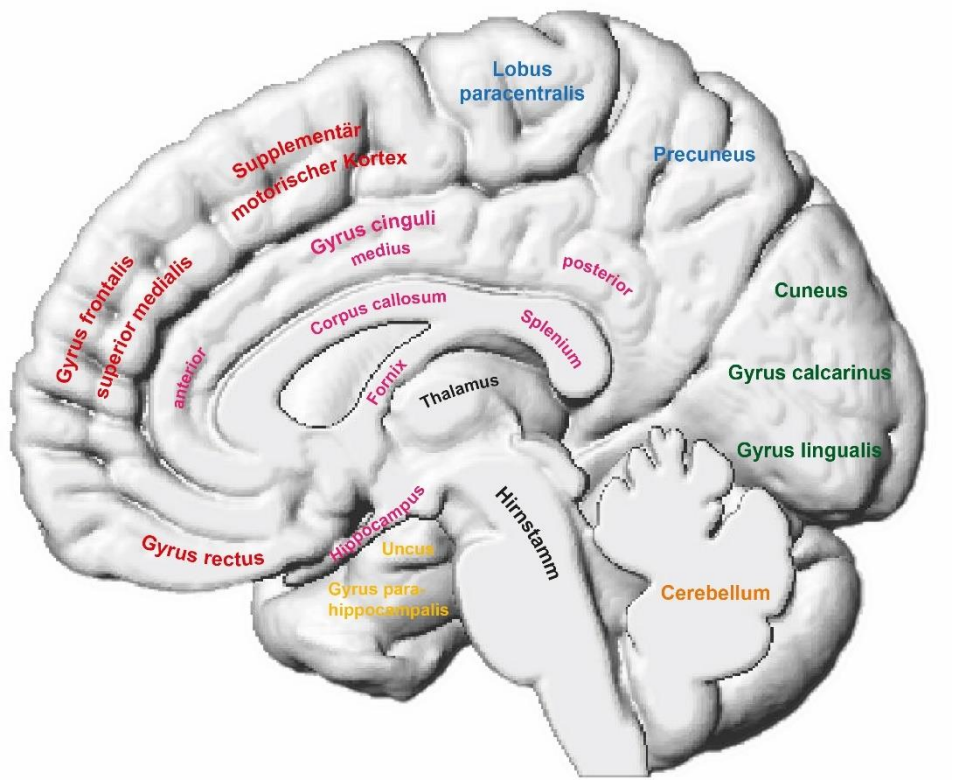

Abbildung 3: Gehirn mit Beschriftung der relevanten Strukturen. Innere seitliche Ansicht.

Aus allen Studienteilnehmern gemitteltes Bild. Rot: Frontallappen; pink: Limbisches System, blau: Parietallappen, gelb: Temporallappen; grün: Okzipitallappen; orange: Cerebellum.

1.1 ARDS

1.1.1 Definition und Entwicklung der Definitionen

In aktuellen Studien und im klinischen Gebrauch hat sich zur Abgrenzung des Krankheitsbildes die sogenannte Berlin-Definition etabliert. Diese löste die zuvor gängige Definition der American-European Consensus Conference (AECC) von 1994 ab. In dieser Klassifikation wurde neben dem ARDS ebenfalls die „akute Lungenschädigung" (*acute lung injury*, ALI) als mildere Form der respiratorischen Funktionseinschränkung definiert (Bernard et al. 1994). Zur Abgrenzung dient der Horovitz-Quotient, der sich aus arteriellem Sauerstoffpartialdruck (PaO2) und inspiratorischer Sauerstofffraktion (FiO2) zusammensetzt und das Maß der Oxygenierungsstörung darstellt.

Tabelle 1: AECC-Definition des ALI und ARDS

AECC-Definition des ALI und ARDS (Bernard et al. 1994)	
Krankheitsbeginn	Akuter Beginn
Thoraxbildgebung	Bilaterale Lungeninfiltrate im Röntgen-Thorax
Lungenödem	Bei Lungenkapillarverschlussdruck ≤ 18 mmHg oder Ausschluss einer linksarteriellen Hypertonie
Oxygenierungsstörung	ALI PaO2/FiO2 ≤ 300 mmHg ARDS PaO2/FiO2 ≤ 200 mmHg

AECC: American-European Consensus Conference; ALI: acute lung injury; ARDS: acute respiratory distress syndrome; PaO2/FiO2: arterieller Sauerstoffpartialdruck/inspiratorische Sauerstofffraktion - Horovitz-Quotient.

An der Definition der AECC wurde die Ungenauigkeit der Einschlusskriterien kritisiert, was zu mäßiger Reliabilität und Validität der Definition führte. Beispielsweise wird das Einschlusskriterium des akuten Beginns des ARDS nicht zeitlich definiert oder der Befund der Thoraxbildgebung unzureichend beschrieben (Ranieri et al. 2012).

Die Berlin-Definition wurde 2012 von einer Expertengruppe der European Society of Intensive Care Medicine (ESICM) initiiert und von drei weiteren großen internationalen Fachgesellschaften verabschiedet. Ziel war die genauere Beschreibung der Symptome, die als Einschlusskriterium zur Diagnosestellung des ARDS dienen. Außerdem sollte durch die Einteilung in Schweregrade eine bessere Vorhersage des Outcomes erreicht werden (Ranieri et al. 2012).

Folgende vier Symptome wurden zur Beschreibung des ARDS formuliert:

- Der Krankheitsbeginn verläuft akut, das heißt die Verschlechterung der Lungenfunktion entwickelt sich innerhalb einer Woche.
- Die Thoraxbildgebung mittels Röntgen oder CT zeigt bilaterale Lungeninfiltrate.
- Das Lungenödem ist nicht durch eine kardiale Ursache oder (iatrogene) Hypervolämie erklärbar und führt zu gesteigerter Atemarbeit bis zur respiratorischen Insuffizienz.
- Die Oxygenierungsstörung teilt das ARDS anhand des Horovitz-Quotienten (PaO2/FiO2) in die Schweregrade mild, moderat und schwer ein.

Tabelle 2: Berlin-Definition des ARDS

Berlin-Definition des ARDS (Ranieri et al. 2012)	
Krankheitsbeginn	Akut innerhalb einer Woche
Thoraxbildgebung (konv. Röntgen oder CT)	Bilaterale Lungeninfiltrate (Tumor, Pneumothorax, Erguss ausgeschlossen)
Ursache des Lungenödems	Respiratorisches Versagen ohne kardiale Ursache oder Flüssigkeitsüberschuss
Oxygenierungsstörung bei PEEP > 5 cmH2O	Mild PaO2/FiO2 = 201 – 300 mmHg Moderat PaO2/FiO2 = 101 – 200 mmHg Schwer PaO2/FiO2 ≤ 100 mmHg

ARDS: acute respiratory distress syndrome; CT: Computertomographie; PaO2/FiO2: arterieller Sauerstoffpartialdruck/inspiratorische Sauerstofffraktion - Horovitz-Quotient; PEEP: positive endexspiratory pressure.

Die klinischen Erfahrungen sowie wissenschaftliche Aufarbeitungen dieser Definition ergaben die einfache Anwendbarkeit der Diagnosekriterien. Jedoch basiert die Einteilung in die drei Schweregrade nicht auf pathophysiologischen Grundlagen, sondern ist eine rein deskriptive Einteilung anhand des Horovitz-Quotienten. Daher wurde eine angepasste, revidierte Änderung dieser Definition veröffentlicht, die eine weitere Unterteilung der moderaten und schweren Kategorie vorschlägt, um die Patienten durch die krankheitsbezogenen, anatomischen und physiologischen Unterschiede präziser in Bezug auf eine angemessene Therapie zu unterscheiden (Maiolo et al. 2018). Diese neue Einteilung hat eine sehr gute pathophysiologische Grundlage, bisher aber noch keinen offiziellen Definitionscharakter.

Maiolo et al. (2018) raten in ihrer vorgeschlagenen Einteilung an, die Gruppe des moderaten ARDS in die Subgruppen mild-moderat und schwer-moderat zu unterteilen, sowie von der Gruppe des schweren ARDS die Subgruppe sehr schwer abzugrenzen. Dabei verläuft die Unterteilung der moderaten Gruppe durch den Horovitz-Quotienten bei PaO2/FiO2 = 150 mmHg in mild-moderat (PaO2/FiO2 = 151 – 200 mmHg) und schwer-moderat (PaO2/FiO2 = 101 – 150 mmHg). In dieser Einteilung wurde sichtbar, dass die Patienten der schwer-moderaten Gruppe im Vergleich zur mild-moderaten Gruppe ein größeres Gewicht der

Lunge aufweisen, länger in Bauchlage gelagert werden, höhere PaCO2- und FiO2-Werte und einen niedrigeren pH haben, was den Unterschied innerhalb der moderaten Gruppe sowohl in pathophysiologischer als auch therapeutischer Weise zeigt (Maiolo et al. 2018). Für die Gruppe des schweren ARDS wird die weitere Einteilung durch den FiO2 in die Subgruppen schwer (< 0,8) und sehr schwer (> 0,8) in Erwägung gezogen. Es zeigte sich, dass circa 90% der Patienten aus der sehr schweren Subgruppe eine ECMO-Therapie erhalten haben. Die Entscheidung dazu war primär der unzureichenden Oxygenierung geschuldet (Maiolo et al. 2018).

Diese revidierte Definition soll dabei helfen, eine genauere Diagnose in der Schweregrad-einteilung zu stellen, was eine spezifischere Therapie in Bezug auf Lagerung und Beatmung zulässt und somit das Outcome der Patienten verbessern kann. Die Validität der Definition und Einteilungen muss noch in klinischen Studien geprüft werden.

1.1.2 Ätiologie

Die ätiologische Einteilung erfolgt in ein pulmonales und extrapulmonales ARDS. Lokale sowie systemische Risikofaktoren beeinflussen die Entstehung eines ARDS maßgeblich (Rezoagli et al. 2017). Die wichtigste pulmonale Ursache für ein ARDS ist mit circa 60% die Pneumonie (Bellani et al. 2016). Die Infektion der Lunge resultiert in einer überschießenden Entzündungs-reaktion des Immunsystems und folglich dem ARDS (vgl. 1.1.3). Des Weiteren begünstigen auch Aspiration, Beinahe-Ertrinken und Fettembolien auf pulmonaler Ebene die Entstehung eines ARDS (Rezoagli et al. 2017).

Wichtigste extrapulmonale Ursache ist mit 16% die Sepsis, die das Entzündungsgeschehen in der Lunge entscheidend antreibt (Bellani et al. 2016). Auch die nicht-kardiogene Schock-symptomatik oder schwere Verbrennungen sind extrapulmonale Risikofaktoren für die Entstehung des ARDS (Bellani et al. 2016; Butt et al. 2016; Rezoagli et al. 2017). Tritt bei schweren Verbrennungen auch ein Inhalationstrauma mit Lungenödem auf, kann dieses zusammen mit einer überschießenden Immunantwort die weitere Pathogenese des ARDS fördern (Lam et al. 2018). Im Schock kann die erhöhte Gefäßpermeabilität zum Lungenödem und die Kombination mit einer Inflammationsreaktion zum ARDS führen (Butt et al. 2016).

Anamnestische Risikofaktoren sind beispielsweise die COPD (circa 22%), die bereits im Vorfeld eine Schädigung der Lunge verursacht. Der chronisch-pathologische Prozess führt zur Destabilisierung der physiologischen Abwehrmechanismen der Lunge und bietet damit Angriffs- und Ausbreitungsfläche für Pathogene (Bellani et al. 2016). Auch die epitheliale und immunologische Dysfunktion der Lunge, die durch das Rauchen verursacht wird, begünstigt den Verlauf zum ARDS (Pham und Rubenfeld 2017). Als demographische Risikofaktoren wurden Alter, männliches Geschlecht und ein niedriger sozioökonomischer Status beschrieben (Dodoo-Schittko et al. 2018; Pham und Rubenfeld 2017).

1.1.3 Pathophysiologie

Nach Katzenstein et al. (1976) wird der Verlauf des ARDS in drei Phasen eingeteilt. Die erste, exsudative Phase betrifft die ersten drei Tage, in denen das akute Lungenödem entsteht, das sich klinisch in einer respiratorischen Insuffizienz äußert. Die zweite Phase ist die proliferative Phase und beinhaltet den Krankheitsverlauf etwa bis zum Ende der dritten Woche nach Symptombeginn. Diese ist durch die Reparaturmechanismen der Lunge charakterisiert, die die reversibel geschädigten Anteile der Lunge wiederherstellen. Die dritte Phase beschreibt den chronischen Verlauf der Erkrankung und die damit einhergehenden irreversibel geschädigten Lungenbereiche mit entstandener Fibrose (Katzenstein et al. 1976). Die Phasen gehen fließend ineinander über und laufen in unterschiedlichen Lungenabschnitten parallel ab (Butt et al. 2016).

Ausschlaggebend für den Beginn und die erste Phase des ARDS ist eine überschießende Entzündungsreaktion. Rezeptoren der Lungenkapillaren und Alveolen binden apoptotische Partikel und Pathogene, die neutrophile Granulozyten und Makrophagen des angeborenen Immunsystems aktivieren (Ware und Matthay 2000). Diese schütten Entzündungsmediatoren wie reaktive Sauerstoffspezies, Proteasen und Interleukine aus, die in weiterer Folge zur Destabilisierung der Zell-Zell-Kontakte des Kapillarendothels und Alveolarepithels führen (Matthay et al. 2012). Die dadurch erhöhte Permeabilität lässt eine leukozyten- und erythrozytenreiche Flüssigkeit zunächst ins Interstitium eintreten. Dort verlängert sich die Diffusionsstrecke der Blut-Luft-Schranke, was den Gasaustausch beeinträchtigt. Schließlich tritt die Flüssigkeit auch in den Alveolarraum über und es entsteht ein alveoläres Lungenödem (Rezoagli et al. 2017). Durch die Verletzung des Alveolarepithels wird dieses strukturell umgebaut und teilweise hyalinisiert, wodurch es zum Verlust von Pneumozyten Typ II und folglich einer verminderten Surfactantproduktion kommt (Ware und Matthay 2000). Es resultieren Atelektasen und Rechts-Links-Shunts durch die Perfusion nicht-ventilierter Bereiche mit abnehmender Oxygenierung des Blutes.

In der zweiten Phase des ARDS wird in den weniger geschädigten Abschnitten das Lungenödem resorbiert. Natrium-Kalium-ATPasen der intakten Pneumozyten Typ II bauen einen osmotischen Gradienten auf; Natrium wird aktiv ins Interstitium gepumpt und Chlorid folgt zum Ladungsausgleich. Wasser strömt passiv entlang des entstandenen Konzentrationsgefälles ins Interstitium, sodass das Lungenödem abgebaut wird (Matthay et al. 2012).

In der dritten, chronischen Phase werden Immunzellen von Alveolarmakrophagen beseitigt. Abhängig vom Grad der Schädigung wird das Alveolarepithel mit Hilfe von Pneumozyten Typ II, die sich im weiteren Verlauf zu Pneumozyten Typ I entwickeln können, erneuert (Rezoagli et al. 2017). Je schlechter jedoch die Reparaturmechanismen und je fortgeschrittener die Fibrose, desto höher ist die Mortalität (Ware und Matthay 2000).

Erweiterungen im Verständnis der Pathophysiologie des ARDS lieferten Untersuchungen einer italienischen Forschungsgruppe, die die Inhomogenität des Lungenparenchyms bei ARDS-Patienten beschrieben und das Konzept der *„baby-lung“* entwarfen. Der Name baby-lung bezieht sich auf die normal belüfteten und somit für den Gasaustausch verfügbaren Anteile der Lunge

des ARDS-Patienten. Diese entsprechen der Lungengröße eines gesunden, fünf bis sechs Jahre alten Kindes und sind daher unzureichend für den Gasaustausch eines Erwachsenen (Gattinoni und Pesenti 2005). Die übrigen Lungenbereiche beim ARDS-Patienten sind wenig belüftet, überbläht oder atelektatisch zusammengefallen und durch das Lungenödem komprimiert. Das Ventilations-Perfusions-Verhältnis ist in diesen Abschnitten nicht ausgeglichen, was eine venöse Beimischung zum arterialisierten Blut bis hin zum kompletten Rechts-Links-Shunt bedeutet und zur typischen Hypoxämie beim ARDS führt (Moerer et al. 2017).

Durch die Auswertung von CTs konnte die baby-lung als ein funktionelles und nicht anatomisches Konstrukt verstanden werden, das sich in Bauchlage in die dorsalen und in Rückenlage in die ventralen Lungenabschnitte verlagert (Gattinoni und Pesenti 2005). Die Compliance der baby-lung wird als annähernd normal beschrieben und ist von deren Größe und damit von der Schwere der Erkrankung abhängig. Im Bereich der baby-lung findet zum größten Teil der Gasaustausch statt, wobei auch dieser Teil der Lunge nicht als gesund angesehen werden kann, sondern ebenfalls von inflammatorischen Prozessen betroffen ist (Gattinoni et al. 2016).

Das Konzept der baby-lung trug wesentlich zur Evaluation der Beatmungsschemata bei und prägte zudem neue Ansätze der lungenprotektiven Beatmung bei ARDS-Patienten, die im folgenden Kapitel Erwähnung finden sollen.

1.1.4 Lungenprotektive Beatmung und ECMO bei ARDS

Das ARDS bedarf zweifellos einer komplexen intensivmedizinischen Betreuung und stellt ein akut lebensbedrohliches Krankheitsbild dar. Die Therapiemöglichkeiten werden erforscht und neue Erkenntnisse zur Senkung der hohen Mortalität durch erweiterte und angepasste Behandlungsmethoden in klinischen Studien gewonnen. Tabelle 3 fasst die Standardtherapien bei den drei Schweregraden des ARDS zusammen und veranschaulicht den mit der Schwere der Erkrankung zunehmenden Umfang, wie auch die steigende Invasivität der Behandlung. Während bei mildem ARDS die Standardtherapie mit lungenprotektiver Beatmung und idealerweise individuell angepasstem PEEP oft ausreichend ist, werden für die Sicherstellung der Oxygenierung bei moderatem ARDS erweiterte Maßnahmen wie die Bauchlage angewendet. Das schwere ARDS bedarf Notfallmaßnahmen, wie zum Beispiel der neuromuskulären Blockade, Stickstoffmonoxid-Inhalationstherapie oder der ECMO (Moerer et al. 2017).

Tabelle 3: Therapieverlauf bei ARDS nach Moerer et al. (2017).

Mildes ARDS	Moderates ARDS	Schweres ARDS
300 250 200	150 100	80 60 50 PaO_2/FiO_2
Standardtherapie	Übergang zur Notfalltherapie	
	Bauchlagerung	
PEEP	High PEEP Strategie (> 15 – 18 mmHg)	
		IRV
		iNO
		NMBA
		Rekrutierungsmanöver
		ECMO
		HFO
Lungenprotektive Beatmung		Erwägung nicht-protektiver Beatmung?

ARDS: acute respiratory distress syndrome; ECMO: extracorporeal membrane oxygenation; HFO: Hochfrequenz-Oszillationsbeatmung; iNO: Stickstoffmonoxid-Inhalationstherapie; IRV: inversed ratio ventilation; NMBA: neuromuscular blocking agents; PaO2/FiO2: Sauerstoffpartialdruck/inspiratorische Sauerstofffraktion - Horovitz-Quotient; PEEP: positive endexspiratory pressure.

Da die vorliegende Arbeit eine Subgruppenanalyse von Patienten nach schwerem ARDS beinhaltet, die entweder eine konservative Therapie in Form einer lungenprotektiven Beatmung oder eine ECMO erhalten haben, werden diese unterschiedlichen Oxygenierungstherapien im Folgenden zusammenfassend dargestellt. Indikator für eine maschinelle Beatmung ist die per definitionem auftretende Hypoxämie beim ARDS. In klinischen Studien zur Therapie bei schwerem ARDS wird die Hypoxämie als Einschlusskriterium zumeist mit folgenden Richtwerten definiert: PaO2 < 60 mmHg, PaO2/FiO2 < 100 mmHg, partielle Sauerstoff-sättigung (SpO2) < 88% (Bein et al. 2016).

Ziel der Beatmung ist die Verbesserung des Ventilations-Perfusions-Verhältnisses und damit einhergehender Wiederherstellung der Normoxie zur Vermeidung von Hypoxien mit irreversibler Zellschädigung. Außerdem wird durch die Beatmung Zeit zur Therapie der Ursache gewonnen (Moerer et al. 2017). Da die Lunge von ARDS-Patienten massive Beeinträchtigungen aufweist (vgl. 1.1.3), wird zur Vorbeugung iatrogener Schädigungen eine lungenprotektive Beatmung angestrebt. Von der Deutschen Gesellschaft für Anästhesiologie und Intensivmedizin e.V. (DGAI) wurde 2017 eine S3-Leitlinie zur invasiven Beatmung und dem Einsatz der ECMO bei ARDS herausgegeben, die folgende Maßnahmen zur lungenprotektiven Beatmung vorschlägt:

- PEEP ≥ 5 cmH2O
- FiO2 so gering wie möglich; Zielwert: SpO2 90 – 94% bzw. PaO2 60 – 80 mmHg
- Tidalvolumen ≤ 6 ml/kg idealem Körpergewicht
- Endinspiratorischer Atemwegsdruck ≤ 30 cmH2O
- Δp ≤ 15 cmH2O
- Inspiration-Exspiration-Verhältnis (I:E) mit verlängerter Inspirationszeit 1:1 – 1:1,5

PEEP und FiO2 werden abhängig voneinander zum Erreichen der angegebenen SpO2- bzw. PaO2-Werte angepasst. Das dazu vorgeschlagene Protokoll des ARDS-Network ist auch in der Leitlinie der DGAI enthalten (DGAI 2017). Das Tidalvolumen mit einer Obergrenze von 6 ml/kg idealem Körpergewicht soll die verbleibenden, zum Gasaustausch bereitstehenden Alveolen (baby-lung) vor einer Überdehnung (Volutrauma) schützen. Es wird jedoch darauf hingewiesen, dass das ideale Körpergewicht nicht mit der Größe der baby-lung korreliert und daher mit Vorsicht angewendet werden sollte (Bein et al. 2016). Das Tidalvolumen wird mit einem initial höheren PEEP und einem maximalen endinspiratorischen Atemwegsdruck kombiniert, was die Alveolen vor dem repetitiven Kollaps bei Exspiration und damit einem Atelektrauma schützt (Bein et al. 2016). Ebenso konnte gezeigt werden, dass ein niedriges und insbesondere konstantes Δp zu einer verbesserten Erholung der Lunge beiträgt und die krankenhausbezogene Mortalität senkt (Amato et al. 2015). Daher wird empfohlen, Δp als zusätzliche Zielvariable der maschinellen Beatmung heranzuziehen (Goligher et al. 2021). Die maschinelle Beatmung beim ARDS stellt eine große Herausforderung für die intensivmedizinische Betreuung der Patienten dar und bedarf einer individuellen Einschätzung und hochfrequenten Justierung der Parameter im vorgeschlagenen Rahmen, um in Abhängigkeit der Schwere des ARDS und damit der verfügbaren Lungenkapazität die protektive Beatmung zu gewährleisten.

Ist trotz individuell angepasster Einstellung der maschinellen Beatmung die Oxygenierung unzureichend (PaO2 < 60 mmHg oder PaO2 < 80 mmHg für > 3 – 6 h (DGAI 2017)) und würde das Risiko einer beatmungsassoziierten Lungenschädigung bei zunehmender Steigerung der Parameter über die protektiven Grenzen zu groß werden, wird eine ECMO in Betracht gezogen. Diese wird aufgrund der akut lebensbedrohlichen Situation durch die anhaltende Hypoxämie als lebensrettende Maßnahme (Rescue-Therapie) und letzte Therapieoption (Ultima Ratio) angesehen (Bein et al. 2016; Moerer et al. 2017). Dabei ist das Ziel der ECMO, extern oxygeniertes Blut zur Verfügung zu stellen, Kohlenstoffdioxid (CO2) zu eliminieren und durch die nun gefahrlos mögliche Reduktion der Beatmungsparameter in den (ultra-)protektiven Bereich der Lunge Zeit zur Heilung zu verschaffen (Moerer et al. 2018). Die ECMO ist bei schwerem ARDS und erhaltener kardialer Pumpfunktion in veno-venöser Form indiziert (DGAI 2017).

Bei der Anlage einer veno-venösen ECMO wird typischerweise die Kanüle zur Drainage in der Vena femoralis mit Ende in der Vena cava inferior etwa auf Höhe des Zwerchfells und die Kanüle zur Reinfusion in der Vena jugularis interna platziert. Eine Platzierung ist auch umgekehrt möglich oder Zu- und Abfluss kann durch beide Venae femorales stattfinden. Bei der bifemoralen Kanülierung ist auf einen ausreichenden Abstand zwischen den Kanülen zu achten, da es sonst zu einer Rezirkulation des oxygenierten Blutes über die drainierende Kanüle kommt (Fan et al. 2016). Durch die drainierende Kanüle gelangt das venöse Blut über eine Zentrifugalpumpe in den Oxygenator. Bei diesem Bauteil handelt es sich um eine semipermeable Membran aus Oxygenierungsfasern, über die während der Kontaktzeit mit einem Frischgasfluss CO2 eliminiert und das Blut mit O2 angereichert wird. Anschließend wird das oxygenierte Blut über die zuführende Kanüle wieder zurück in den venösen Kreislauf des

Patienten gebracht, wo es sich mit dem nicht-oxygenierten Blut vermischt (Fan et al. 2016; Moerer et al. 2018). Abhängig von der Größe der baby-lung und der damit zur Ventilation zugänglichen Gasaustauschfläche, findet eine zusätzliche geringfügige Oxygenierung und Decarboxylierung in der Lunge statt. Je nach Atembereitschaft des Patienten wird weiterhin ein PEEP appliziert, um die Lunge offen zu halten und Atelektasen zu vermeiden (Fan et al. 2016). Das Verfahren der ECMO ist jedoch keineswegs risikoarm, wie die im Deutschen Ärzteblatt veröffentlichen Zahlen verdeutlichen: 15% Probleme mit den Kanülen, 24% technische Probleme und 35% Thrombosen bzw. Blutungen (Bernhardt et al. 2022).

Das Interesse an klinischen Studien zur Evaluation des Nutzens der ECMO bei schwerem ARDS ist hochaktuell. Die derzeit aktuellste, randomisiert kontrollierte ELIOA Studie hatte sich zum Ziel gesetzt, eine Senkung der Mortalität um 20% durch den Einsatz der ECMO bei schwerem ARDS zu bestätigen (Gattinoni et al. 2018). Dieses gesetzte Ziel wurde mit einer nicht statistisch signifikanten Reduktion der Mortalität um 11% (p=0,07) verfehlt (Combes et al. 2018). Gattinoni et al. (2018) verteidigen dennoch die Ergebnisse und weisen zum einen auf die 28% der Kontrollgruppe hin, die aufgrund anhaltender Hypoxämie in die ECMO-Gruppe wechselten. Von diesen überlebten 43% nur mit Hilfe der ECMO. Zum anderen wird angebracht, dass die Senkung der Invasivität der maschinellen Beatmung in der ECMO-Gruppe die Mortalität ebenfalls verbesserte. Die im renommierten Journal „The Lancet“ erschienene, randomisiert kontrollierte CESAR Studie konnte dahingegen eine statistisch signifikante Senkung der Mortalität bei der ECMO-Gruppe aufweisen (p=0,03) (Peek et al. 2009). Jedoch wurde die Studie aufgrund ihres methodischen Vorgehens kritisiert, da beispielsweise Patienten der ECMO-Gruppe keine ECMO erhielten, nur Patienten der ECMO-Gruppe in speziell ausgebildeten Abteilungen behandelt und die Patienten der Kontrollgruppe keinem standardisierten Therapieprotokoll unterzogen wurden (Fan et al. 2016; Moerer et al. 2018). Eine Meta-Analyse aus der ELIOA und der CESAR Studie beschreibt eine reduzierte 90-Tage-Mortalität der ECMO-Patienten (p=0,013) (Combes et al. 2020). Zu diesem Ergebnis kam auch eine weitere Meta-Analyse aus zwölf Studien zum Thema, die zudem von einer reduzierten 30-Tage-Mortalität der ECMO-Patienten berichtet (Shrestha et al. 2022).

Insgesamt sind die Zahlen der ECMO-Anwendungen in Deutschland seit Jahren steigend (Friedrichson et al. 2021). Nach der S3-Leitlinie der DGAI wird die ECMO aktuell nur als Notfallmaßnahme in spezialisierten Abteilungen (ECMO-Zentren) mit mindestens 20 ECMO-Applikationen pro Jahr empfohlen (DGAI 2017). Jedoch geben nun einige Autoren die Empfehlung, die ECMO frühzeitiger in Betracht zu ziehen und in die Standardtherapie bei schwerem ARDS unter entsprechender Expertise aufzunehmen (Karagiannidis et al. 2020; Shrestha et al. 2022; Wang J et al. 2021).

1.1.5 Outcome und Lebensqualität nach schwerem ARDS

Die Mortalität von 35 – 46% je nach Ausprägung des ARDS zeigt die Lebensbedrohlichkeit der Erkrankung (Bellani et al. 2016). Die durchschnittliche Aufenthaltsdauer auf der Intensivstation

steigt von 10 über 12 auf 14 Tage mit der Schwere des ARDS und verlängert sich bei Inanspruchnahme der ECMO um circa 7 Tage (Shrestha et al. 2022). Die Frage nach dem Outcome und der Lebensqualität der Überlebenden wurde daher konsequenterweise zum Forschungsgebiet aktueller Studien. Die vorliegende Arbeit konzentriert sich dabei auf das kognitive sowie psychisch/psychiatrische Outcome der ARDS-Patienten.

1.1.5.1 Kognitive Einschränkungen

Zu den kognitiven Einschränkungen nach ARDS gehört die Abnahme der Gedächtnisfunktion, Aufmerksamkeit, Konzentrationsvermögen und Exekutivfunktionen (Wilcox et al. 2013). Anhand klinischer Studien (siehe Tabelle 4) wurden ARDS-Patienten auf Defizite der Informationsaufnahme und -verarbeitung untersucht. Standardisierte Tests zur Erfassung dieser Defizite wurden in definierten Zeiträumen durchgeführt. Neuere Studien fokussierten sich auf ARDS-Patienten nach ECMO-Therapie. In den Studien werden die Teilnehmer anhand ausführlicher neurokognitiver Testbatterien untersucht. Die unterschiedlichen neurokognitiven Tests (siehe Tabelle 4) kommen zu heterogenen Ergebnissen. Bei Krankenhausentlassung liegt die Zahl der kognitiv beeinträchtigten Patienten zwischen 78% (Hopkins et al. 2005) und 100% (Hopkins et al. 1999). Nach einem Jahr schwanken die Zahlen von 46% (Hopkins et al. 2005) über 55% (Mikkelsen et al. 2012) bis 78% (Hopkins et al. 1999). Nach zwei Jahren geben Hopkins et al. (2005) gleichbleibende Werte von 47% an, die sich mit den 56% der nonECMO-Gruppe bzw. den 55% der ECMO-Gruppe bei Sylvestre et al. (2019) etwa decken. Marsh et al. (2021) geben kognitive Einschränkungen bei 30% der ECMO-Patienten nach 18 bis 24 Monaten an. In der Selbsteinschätzung dieser Patienten benennen 70% kognitive Defizite.

Hopkins et al. (1999) stellten bereits den Zusammenhang zwischen Hypoxämie und eingeschränkten kognitiven Funktionen her. Die kontinuierliche Dokumentation des SpO2 zeigte in der Auswertung, dass die Hypoxämie zu statistisch signifikant schlechteren Testergebnissen der neurokognitiven Funktionen führte. Dies konnte 2005 nur teilweise bestätigt werden. Während hypoxämische Phasen mäßig mit dem Auftreten von Aufmerksamkeitsdefiziten assoziiert werden konnten, wurde kein Zusammenhang zwischen der Dauer der Hypoxämie und dem Auftreten neurokognitiver Einschränkungen beobachtet (Hopkins et al. 2005). Mikkelsen et al. (2012) stellten fest, dass kognitive Einschränkungen häufiger bei Patienten mit niedrigerem PaO2 (< 72 mmHg, p=0,02) und konservativem Flüssigkeitsmanagement auftraten. Von Bahr et al. (2018) konnten keinen Zusammenhang zwischen kognitiven Einschränkungen und der Hypoxämie bei Patienten nach ECMO-Therapie nachweisen.

Die Vergleichbarkeit der Studien ist durch die hohe Heterogenität eingeschränkt. Unterschiedliche Studiendesigns, Methoden und Auswertungen reduzieren die Vergleichbarkeit. Ein Trend ist trotzdem erkennbar: Kognitive Einschränkungen treten bei den meisten Patienten nach ARDS auf, sowohl mit also auch ohne ECMO-Therapie. Die Tendenz zur Besserung ist gegeben und verläuft über Jahre.

Tabelle 4: Studien zu kognitiven Einschränkungen nach ARDS.

Autor	Therapie	Methodik/ neurokognitive Tests	Ergebnis/Fazit
Hopkins et al. 1999 n=62	nonECMO	Kognitive Funktion: WAIS-R Aufmerksamkeit, Konzentration, Gedächtnis: WMS-R, RAVLT, ROCFT Informationsverarbeitung, Sprachfluss: Trail Making Test A und B, Verbal Fluency test	100% mit kognitiven Einschränkungen bei Entlassung 78% nach einem Jahr Korrelation zwischen Hypoxämie und kognitiver Einschränkung.
Hopkins et al. 2005 n= 62	nonECMO	Kognitive Funktion: WAIS-R Aufmerksamkeit, Konzentration, Gedächtnis: WMS-R, RAVLT, ROCFT Informationsverarbeitung, Sprachfluss: Trail Making Test A und B, Verbal Fluency test	78% mit kognitiven Einschränkungen bei Entlassung 46% nach einem Jahr 47% nach zwei Jahren Hypoxämie führte mäßig signifikant zu Konzentrations-, Aufmerksamkeits- und Gedächtnisdefiziten bei Entlassung.
Mikkelsen et al. 2012 n=102	nonECMO	WAIS-III (Subtest Sprachverständnis) WMS-III (Subtest Gedächtnis) Sprachfluss: COWA Exekutivfunktion: HSCT	55% mit kognitiven Einschränkungen nach einem Jahr Konservatives Flüssigkeitsmanagement und Hypoxämie waren assoziiert mit kognitiver Einschränkung.
Von Bahr et al. 2018 n=38	ECMO	Kognitive Funktion: WAIS-IV Aufmerksamkeit, Konzentration, Gedächtnis: WMS-R, RAVLT, RCFT Exekutivfunktion: D-KEFS	Neurokognitive Tests: - 1SD bei 79% der ECMO-Patienten 37% hatten zerebrale Läsionen im cMRT, davon 64% mit veno-arterieller ECMO. Hypoxämie war nicht assoziiert mit kognitiven Einschränkungen.
Sylvestre et al. 2019 n=40	ECMO vs. nonECMO	Kognitive Funktion: WAIS-IV, PRI Aufmerksamkeit, Konzentration, Gedächtnis: WMI Sprachfluss: VCI, PSI	55% der ECMO-Gruppe und 56% der nonECMO-Gruppe mit kognitiven Einschränkungen (p=0,95) nach 20 – 22 Monaten.
Marsh et al. 2021 n= 24	ECMO	Kognitive Funktion: WAIS-II, TOPF Aufmerksamkeit, Konzentration, Gedächtnis: WMS-IV, ROCFT Exekutivfunktion: HSCT Informationsverarbeitung, Sprachfluss: GNT, PTT	30% mit kognitiven Einschränkungen und 70% mit subjektiv eingeschätzten kognitiven Einschränkungen nach 18 – 24 Monaten Keine Assoziation mit Auffälligkeiten in cCT oder cMRT.

cCT: craniale Computertomographie; cMRT: craniale Magnetresonanztomographie; COWA: Controlled Oral Word Association Test; D-KEFS: Delis–Kaplan Executive Function System; GNT: Graded Naming Test; HSCT: Hayling Sentence Completion Test; PRI: Perceptual Reasoning Scale; PSI: Processing Speed Index; PTT: Pyramid and Palm Tree; RAVLT: Rey Auditory Verbal Learning Test; RCFT: Rey Complex Figure Test; ROCFT: Rey Osterrieth Complex Figure Test; VCI: Verbal Comprehension Index; WAIS(-R): Wechsler Adult Intelligence Scale(-Revised); WMI: Working Memory Index; WMS(-R): Wechsler Memory Scale(-Revised).

1.1.5.2 Psychisch/ psychiatrische Einschränkungen

Neben kognitiven Einschränkungen wurden bei ARDS-Patienten psychische und psychiatrische Erkrankungen wie Depressionen, Angststörungen und Posttraumatische Belastungsstörungen (PTBS) beobachtet. Diese wurden mit verschiedenen unten genannten Testbatterien gemessen und zeigen eine ähnliche Prävalenz wie kognitive Einschränkungen.

In einem 2008 erschienenen systematischen Review werden die Zahlen von Depressionen mit 17 – 43%, Angststörungen mit 23 – 48% und PTBS mit 21 – 35% nach ARDS angegeben. Die Werte wurden aus Studien mit Untersuchungszeiträumen von 0 bis 96 Monaten nach Entlassung zusammengefasst (Davydow et al. 2008). Patienten zeigen entweder Symptome für eine, zwei oder alle drei Erkrankungen (Bienvenu et al. 2018).

Aktuelle Untersuchungen geben vergleichbare Zahlen bei Patienten der ECMO- und nonECMO-Gruppe an. Retrospektiv wurden die Patienten nach einem Jahr (Huang et al. 2016), nach zwei Jahren (Marsh et al. 2021; Mikkelsen et al. 2012; Sylvestre et al. 2019) und nach fünf Jahren (Bienvenu et al. 2018) verschiedenen Tests unterzogen. Neben standardisierten Telefoninterviews (Mikkelsen et al. 2012) wurden folgende Tests durchgeführt: Hospital Anxiety and Depression Scale (HADS) (Bienvenu et al. 2018; Huang et al. 2016), Impact of Event Scale-Revised (IES-R) (Bienvenu et al. 2018; Huang et al. 2016), Beck Depression Inventory II (BDI-II) (Marsh et al. 2021), Beck Anxiety Inventory (BAI) und Impact of Event Scale (IES) (Sylvestre et al. 2019).

Insgesamt zeigt sich, dass psychische Erkrankungen nach einem Jahr bei circa 66% auftreten (Huang et al. 2016). Im Verlauf sind nach fünf Jahren noch immer 52% der ehemaligen ARDS-Patienten von psychischen und psychiatrischen Einschränkungen betroffen, was sich insbesondere in der Lebensqualität der Betroffenen und ihrer Angehörigen niederschlägt (Bienvenu et al. 2018).

1.1.5.3 Lebensqualität

Der Parameter der Lebensqualität fasst aus der Sicht des Patienten die vorherigen Abschnitte zusammen, da diese eng mit dem physischen und psychischen Outcome assoziiert ist (Dodoo-Schittko et al. 2017). Im gesundheitsbezogenen Fragebogen zur Lebensqualität, dem Short Form-36 (SF-36), wurde dieser Zusammenhang sichtbar. Patienten nach ARDS liegen im Durchschnitt eine Standardabweichung unterhalb der Normalverteilung (Briegel et al. 2013). Eine geringere Distanz im 6-Minuten-Gehtest ist assoziiert mit einem reduzierten Score im SF-36 (Herridge et al. 2011). Patienten mit *intensive care unit-acquired weakness* (ICUAW) bei Entlassung haben über zwei Jahre Werte unterhalb der Norm (Fan et al. 2014). Im Vergleich von Patienten mit und ohne kognitive Einschränkung nach ARDS zeigte sich

bei Patienten mit kognitiven Einschränkungen eine geringere Lebensqualität durch mehrere niedrigere Werte im SF-36 (Mikkelsen et al. 2009).

Als aussagekräftiger Parameter für das Langzeitoutcome von ARDS-Patienten gilt der Wiedereinstieg in den Beruf (Dodoo-Schittko et al. 2017). Eine deutsche Studie beschrieb, dass 64% der ARDS-Überlebenden nach fünf Jahren wieder ihre alte Arbeit aufgenommen haben, was assoziiert war mit körperlicher Funktionsfähigkeit, körperlicher Rollenfunktion und dem Fehlen von Schmerzen (Briegel et al. 2013). Faktoren wie Länge des Intensivstations- oder Krankenhausaufenthalts zeigten keinen Effekt auf die Wiederaufnahme des Berufs. Patienten mit vorbestehenden Depressionen haben im Vergleich zu Patienten ohne psychische Vorerkrankungen seltener den Neueinstieg ins Berufsleben geschafft (Dodoo-Schittko et al. 2017). Eine weitere Studie gibt die Aufnahme einer Arbeit vier Jahre nach ECMO-Therapie bei 82% der untersuchten ARDS-Überlebenden an (Rilinger et al. 2021).

In Deutschland wurde 2020 die multizentrische DACAPO Studie zur Untersuchung der Versorgungsqualität deutscher Intensivstationen sowie der Patientenmerkmale in Bezug auf die gesundheitsbezogene Lebensqualität ehemaliger ARDS-Patienten veröffentlicht. Diese kam zu dem ernüchternden Ergebnis, dass Patienten nach lungenprotektiver Beatmung und permissiver Hyperkapnie eine niedrigere gesundheitsbezogene Lebensqualität angaben als Patienten, die oberhalb der lungenprotektiven Grenzen beatmet wurden (Bein et al. 2020).

Zusammengefasst wird deutlich, dass sich eine gründliche Nachsorge insbesondere in Bezug auf die psychische und kognitive Gesundheit für die Verbesserung der Lebensqualität als ein wichtiger Faktor in der Genesung erweist.

1.2 Voxel-basierte Morphometrie

1.2.1 Software und Algorithmus der Vorverarbeitung

Die VBM ist ein Analyseverfahren der modernen Bildgebung zur Untersuchung von Dichte- und Volumenunterschieden im Gehirn. Dazu werden cMRT-Datensätze voxelweise analysiert. Das Wort Voxel kommt aus dem Englischen und setzt sich zusammen aus den Wörtern *„volumetric“* und *„pixel“*. Ein Voxel ist also das würfelförmige, dreidimensionale Pendant eines Pixels. Die Untersuchung der cMRT-Datensätze erfolgt bei der VBM im dreidimensionalen Raum. Abhängig von der Auflösung des MRT-Scanners und der gewählten Schichtdicke der einzelnen Bilder können die Voxel verschiedene Größen haben (Ashburner und Friston 2000).

Mit der VBM ist eine Technik implementiert worden, die benutzerunabhängig und automatisiert das gesamte Gehirn volumetrisch, ohne das Aufstellen einer a-priori

Hypothese untersucht. Angewendet wird die VBM in der Hirnforschung zur Untersuchung der unterschiedlichen Hirngewebe auf deren Dichte- und Volumenverteilung (Mechelli et al. 2005). Graue Substanz, weiße Substanz und Liquor cerebrospinalis (*cerebrospinal fluid*; CSF) werden getrennt voneinander betrachtet, wobei sich die VBM primär auf die Auswertung der grauen Substanz konzentriert. Für die weiße Substanz ist die Auswertung prinzipiell auch mit der VBM möglich, das Diffusion Tensor Imaging (DTI) bietet jedoch detailliertere Ergebnisse (Gaser 2018). In Studien zur Untersuchung der grauen Substanz mittels VBM können lokale Unterschiede von Dichte und Volumen der Patienten durch den Vergleich mit einer gesunden Kontrollgruppe detektiert werden. Die Voxelgröße beträgt in der Regel 1 – 2 mm^3, wodurch kleinste Unterschiede ermittelt werden können (Good et al. 2001a; Whitwell 2009).

Für die VBM-Analyse sind cMRT-Aufnahmen mit Magnetization Prepared Rapid Gradient Echo (MPRAGE) Sequenz oder andere 3D-Datensätze mit T1-Wichtung notwendig. Die MPRAGE-Sequenz ist eine dreidimensionale, T1-gewichtete Gradientenechosequenz mit vorgeschaltetem Anregungspuls und kurzer Akquisitionszeit. Sie wird sagittal akquiriert und anschließend multiplanar rekonstruiert. Es ergibt sich ein starker Gewebekontrast und eine hohe räumliche Auflösung, die eine präzise Segmentierung der Gewebe in graue Substanz, weiße Substanz und CSF bietet (Mugler und Brookeman 1990).

Zur Durchführung einer VBM werden die cMRT-Datensätze der Patienten mit Hilfe der Software SPM (Statistical Parametric Mapping; https://www.fil.ion.ucl.ac.uk/spm/software/spm12/) in mehreren Schritten transformiert und bearbeitet. SPM wurde 1994 federführend von Prof. John Ashburner und Prof. Karl Friston vom Wellcome Trust Centre for Neuroimaging entwickelt und seither stetig aktualisiert und optimiert. Die Software SPM ermöglicht die statistische Auswertung von Volumen- oder Signalunterschieden im Gehirn durch die Erstellung vergleichbarer parametrischer Karten sowie die Visualisierung der Ergebnisse. Die Datenverarbeitung und -auswertung kann aus cMRT, funktionellem MRT (fMRT), Single-Photon-Emissions-Computertomographie (SPECT), Positronen-Emissions-Tomographie (PET), Elektroenzephalographie (EEG) und Magnetoenzephalographie (MEG) generiert werden. Dazu läuft SPM auf Basis der mathematischen Berechnungssoftware MATLAB (Matrix laboratory; https://de.mathworks.com/products/matlab.html). SPM nutzt bestehende Funktionen und Dateien von MATLAB und kombiniert diese mit extern, in der Programmiersprache C erstellten Algorithmen und Befehlen.

Die mit SPM durchgeführte VBM-Analyse beginnt mit der Ausrichtung der Bilder. Danach folgt die Vorverarbeitung der cMRT-Datensätze. Diese enthält bei der klassischen VBM-Analyse die Schritte der räumlichen Normalisierung, Segmentierung, Modulation und Glättung. Anschließend erfolgt die statistische Auswertung des gesamten Gehirns Voxel-für-Voxel (Ganzhirnanalyse) oder zusammengefasster Hirnbereiche (ROI-Analyse) entweder als

Querschnittstudie oder im longitudinalen Vergleich. Im Folgenden wird ein Überblick über die klassische VBM-Analyse gegeben (Ashburner und Friston 2000; Kurth et al. 2015):

1.2.1.1 Ausrichten und setzen des Nullpunkts

Zunächst ist das Ausrichten der Schädel ein wichtiger Vorgang zur späteren Vermeidung von Fehlerquellen und Ungenauigkeiten. Die Commissura anterior wird als Nullpunkt gesetzt. Die imaginäre Verbindungslinie zur Commissura posterior (*anterior commissure-posterior commissure line*; ACPC-Linie) stellt die Orientierungshilfe zur Ausrichtung der Gehirne dar (siehe Abbildung 4).

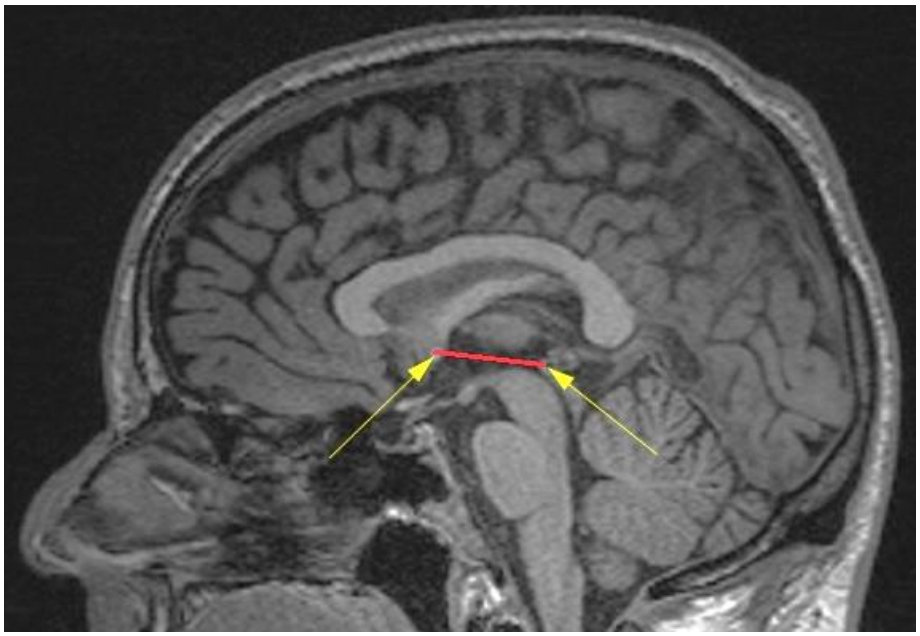

Abbildung 4: Commissura anterior, posterior und ACPC-Linie.

VBM-Gö 3. Sagittal. Pfeil links: Commissura anterior; Pfeil rechts: Commissura posterior; rot: ACPC-Linie.

Als Orientierungs- und Nullpunkt wird die Commissura anterior gesetzt und mit der Commissura posterior horizontal ausgerichtet. Durch Kippung, Rotation und Drehung werden Fehlstellung des Kopfes während der cMRT-Aufnahmen manuell ausgeglichen, sodass alle Bilder die gleiche dreidimensionale Ausrichtung anhand der ACPC-Linie haben. Abbildung 5 veranschaulicht diesen Prozess. Die obere Bildreihe zeigt die Bilder vor, die untere Bildreihe nach der Ausrichtung. Das Fadenkreuz markiert die Commissura anterior. Im koronaren Bild erfolgt die Ausrichtung anhand der Falx cerebri gebenden Mittellinie. Die sagittalen und axialen Bilder werden entlang der ACPC-Linie ausgerichtet (siehe Abbildung 5).

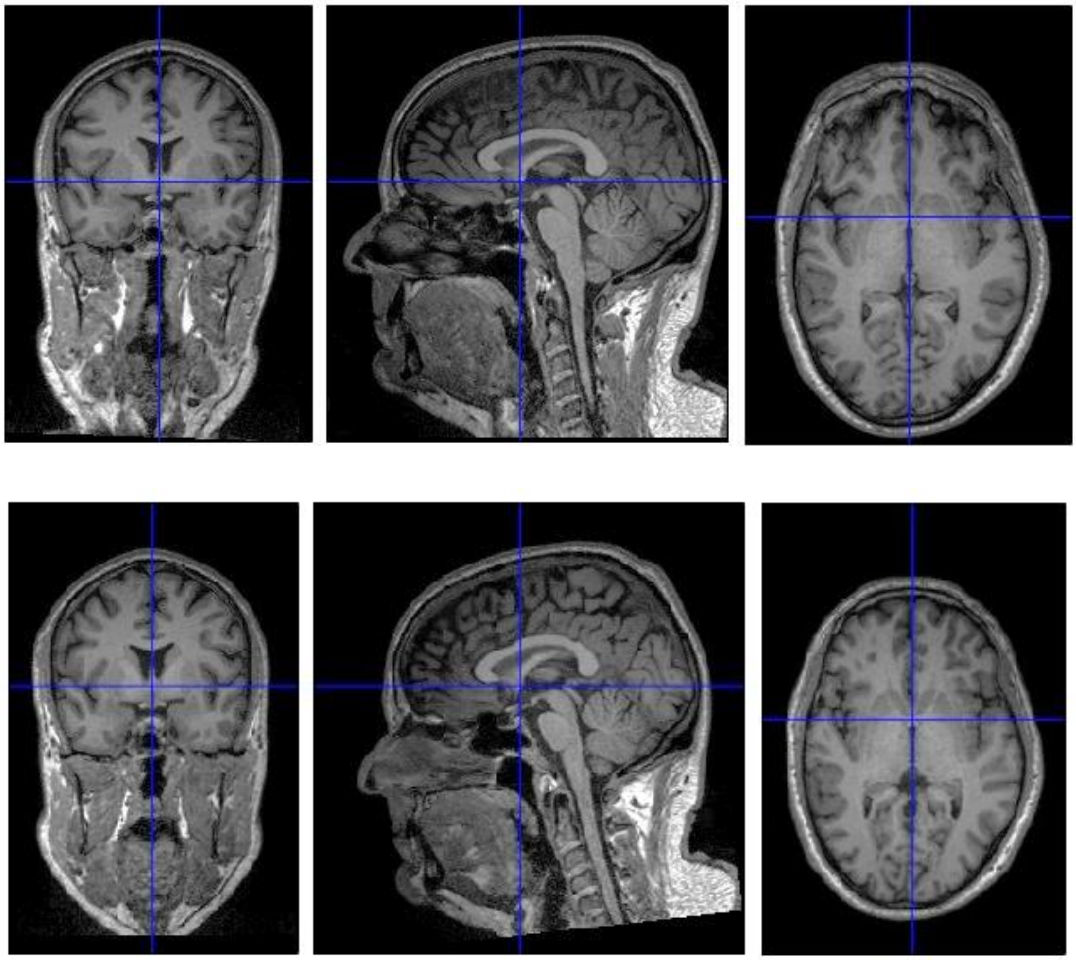

Abbildung 5: Prozess der Ausrichtung.

VBM-Gö 3. Koronar, sagittal, axial. Oben: vor der Ausrichtung. Unten: nach der Ausrichtung. Fadenkreuz markiert die Commissura anterior.

1.2.1.2 Normalisierung

Die Vorverarbeitung beginnt mit der Normalisierung. Die Bilder werden einem standardisierten, stereotaktischen Raum angeglichen, um individuelle makroskopische Unterschiede im Aufbau der Gehirne auszugleichen. Die Referenzdaten entstehen aus der Anpassung vieler Gehirne in einen stereotaktischen Raum und wurden vom Montreal Neurological Institute (MNI) für ethnologisch unterschiedliche Gehirne (zum Beispiel europäisch oder asiatisch) herausgegeben (http://brain-development.org).

Die Datensätze werden im Schritt der Normalisierung durch lineare und nicht-lineare Prozesse in Größe und Ausbreitung an den MNI-Raum angepasst. Lineare oder affine Transformationen sind Verkleinerung, Vergrößerung, Verschiebung, Rotation oder Scherung, die die Bilder global anpassen. Daneben dienen nicht-lineare Transformationen wie Stauchung und Zerrung der Korrektur lokaler Unterschiede (Ashburner und Friston 2000; Gaser 2013). Ausgehend von der ACPC-Linie wird virtuell ein Koordinatensystem

aufgespannt, das allen Punkten im Gehirn eine Lokalisation zuordnet und den Vergleich unterschiedlicher Gehirne möglich macht (Gaser 2013). Zur Optimierung der räumlichen Normalisierung wurde zusätzlich der DARTEL (Diffeomorphic Anatomical Registration through Exponentiated Lie algebra) Algorithmus entwickelt (Ashburner 2007). DARTEL ist Teil der SPM-Software und bietet einen automatisierten Routinealgorithmus für die räumliche Normalisierung. Dabei wird aus den Datensätzen der Studienteilnehmer ein studienspezifisches Referenzhirn berechnet, an das die einzelnen Gehirne bzw. jeweils graue Substanz, weiße Substanz und CSF angeglichen werden. Abschließend wird der einzelne Patientendatensatz an das Referenzhirn des MNI angepasst (Ashburner 2007).

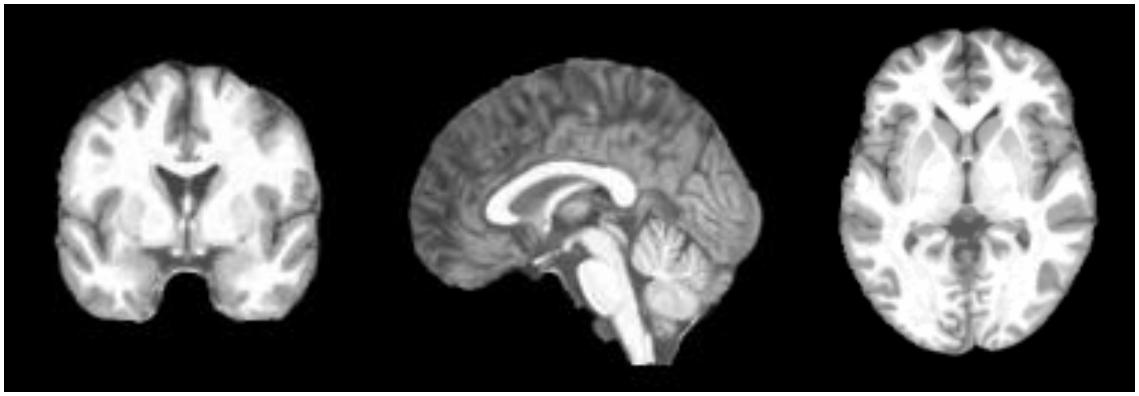

Abbildung 6: Normalisierung. VBM-Gö 3. Koronar, sagittal, axial.

1.2.1.3 Segmentierung

Im Teilprozess der Segmentierung werden die Bilder in die Anteile der grauen Substanz, der weißen Substanz und des CSF segmentiert. Basierend auf der Intensität der einzelnen Voxel können die Anteile separiert werden (Ashburner und Friston 2005). Für eine exaktere Segmentierung wird die Wahrscheinlichkeit für die Zugehörigkeit zum jeweiligen Gewebetyp anhand von Wahrscheinlichkeitstemplates berechnet (Good et al. 2001a). Die Segmentierung dient der korrekten Zuordnung aller Voxel zu den jeweiligen Gewebetypen.

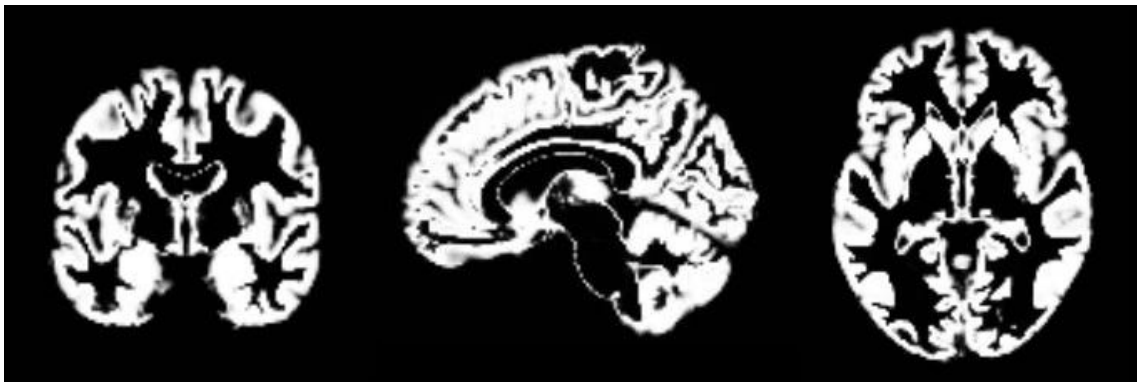

Abbildung 7: Segmentierung, graue Substanz. VBM-Gö 3. Koronar, sagittal, axial.

1.2.1.4 Modulation

Die Modulation wird durchgeführt, um die Voxelvolumina der normalisierten, deformierten Bilder wieder denen der Originalbilder anzupassen. Dazu werden die prozessierten Bilder mit den Volumina aus den originalen Datensätzen multipliziert (Mechelli et al. 2005; Whitwell 2009). Die Voxeldichte wird in die Maßeinheit Volumen konvertiert und anschließend, ausgehend von der relativen Masse, die absolute Masse ermittelt. Die statistische Analyse modulierter Daten erlaubt den Vergleich der absoluten Masse, also des Volumens, während nicht-modulierte Daten Unterschiede in der relativen Masse, also der Konzentration, beschreiben (Good et al. 2001b).

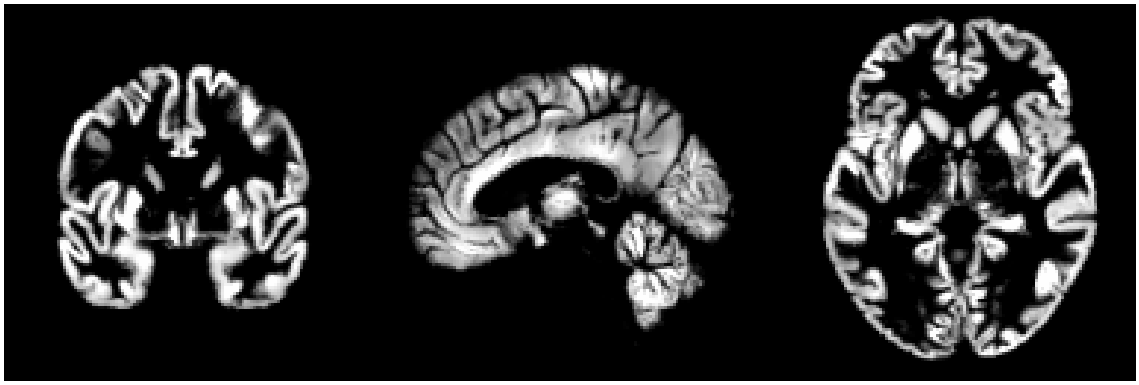

Abbildung 8: Modulation. VBM-Gö 3. Koronar, sagittal, axial.

1.2.1.5 Glättung

In der abschließenden Glättung werden die Bilder mit Hilfe eines Gaußfilters geglättet. Der Gaußfilter kann in verschiedenen Größen eingesetzt werden, wodurch der zu vergleichende Umkreis definiert wird. Die Intensität eines Voxels wird mit den Intensitäten der umliegenden Voxel verglichen und angepasst (Good et al. 2001a). Durch den Schritt des Glättens werden lokale Artefakte ausgeglichen, was die Sensitivität für das Erkennen von Unregelmäßigkeiten erhöht (Whitwell 2009). Im Bild wird durch die Glättung eine beabsichtigte Unschärfe eingebracht (Kurth et al. 2015).

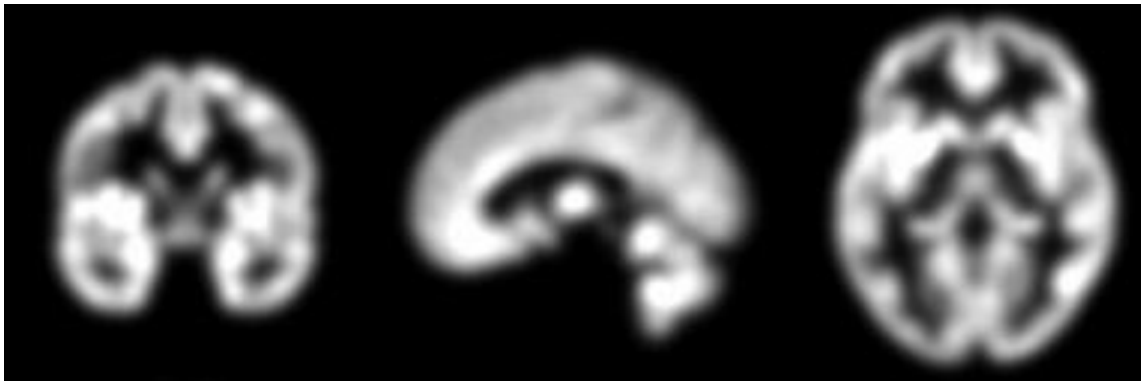

Abbildung 9: Glättung. VBM-Gö 3. Koronar, sagittal, axial.

1.2.2 Cat12

Mit der Entwicklung der Cat12 Toolbox (Computational Anatomy Toolbox; http://www.neuro.uni-jena.de/cat/) durch Prof. Dr. Christian Gaser der Universität Jena zu der etablierten SPM-Software wurden einige Erweiterungen im Analyseverfahren der cMRT-Datensätze realisiert, die zur Verbesserung der Ergebnisqualität beigetragen haben (Farokhian et al. 2017). Der erste Teil der Vorverarbeitung wurde durch einen neuen, verbesserten und umfangreicheren Algorithmus erweitert, in den neben der Segmentierung auch die räumliche Normalisierung und die Modulation implementiert sind, die zuvor als eigenständige Module durchzuführen waren (Farokhian et al. 2017).

Folgende Schritte werden in der ersten Vorverarbeitung durchlaufen, in der die Bilder des cMRT-Datensatzes nicht nur in die Gewebeklassen graue Substanz, weiße Substanz und CSF segmentiert, sondern auch normalisiert, moduliert und in ihrer Qualität optimiert werden (Gaser und Kurth 2017):

Interpolation – Qualitätsverbesserung durch interne Einschiebung von Voxeln bei geringer Auflösung

Denoising – Filter reduzieren Bildrauschen, wodurch Ränder schärfer hervortreten

Affine preprocessing – Initiale affine Registrierung zur Entfernung von Dura und Schädelknochen

Local adaptive segmentation – Exaktere Zuordnung zu grauer Substanz, weißer Substanz und CSF bei variabler Intensität und Homogenität der anatomischen Strukturen (z.B. Basalganglien)

Adaptive maximum a posterior segmentation – Zusätzliche Segmentierung zur Aufnahme individueller lokaler Variationen

Partial volume segmentation – Segmentierung in graue Substanz, weiße Substanz und CSF sowie anschließender Abgleich mit Hilfe der zwei Klassen graue Substanz – weiße Substanz und graue Substanz – CSF zur präziseren Einschätzung der Zugehörigkeit zu den jeweiligen Geweben jedes einzelnen Voxels

Skull-stripping und clean-up – Entfernung des Schädelknochens und der Gefäße

Räumliche Normalisierung – DARTEL-Normalisierung mit MNI-Vorlagen

Modulation – Berechnung des absoluten Volumens durch Multiplikation der deformierten Volumeneinheiten mit den Volumina des originalen Datensatzes.

Nach der Vorverarbeitung werden die Bilder zwei Qualitätskontrollen unterzogen. Diese ermöglichen neue Freiräume im Design multizentrischer Studien sowie der Analyse und dem Vergleich von cMRTs, die von unterschiedlichen Scannern mit variablen Sequenzen erstellt

wurden (Gaser 2018). Faktoren, die in die Qualitätskontrolle einfließen, sind Bildrauschen, Inhomogenität und Auflösung.

Cat12 bietet die Qualitätskontrolle der vorverarbeiteten Bilder durch einen Gruppenvergleich, bei dem von allen Probanden jeweils ein normalisiertes Bild der gleichen Ebene nebeneinander dargestellt werden. Dies gibt eine einfache Übersicht, ob alle Gehirne die gleiche Ausrichtung und durch die Normalisierung die gleiche Größe haben. Der Gruppenvergleich zeigt, ob im ersten Schritt der Bildbearbeitung, dem Setzten der Commissura anterior als Ursprung und der Ausrichtung der Gehirne, Ungenauigkeiten aufgetreten sind. In Abbildung 10 ist dieser Vergleich der Qualitätskontrolle exemplarisch für die ersten vier Probanden aus der Patientengruppe gezeigt.

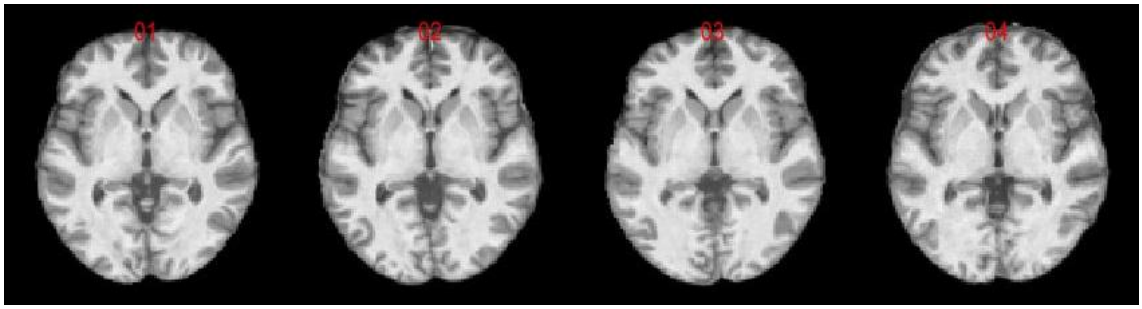

Abbildung 10: Beispiel des Gruppenvergleichs der Qualitätskontrolle. VBM-Gö 1-4. Axial.

In einem zweiten Schritt der Qualitätskontrolle wird die Homogenität einer Kohorte überprüft, indem die Korrelation der Bilder berechnet wird. Eine hohe Korrelation bezogen auf die prozessierten Bilder bedeutet, dass diese eine hohe Ähnlichkeit aufweisen, was dem Ziel der Vorverarbeitung entspricht.

Die Glättung erfolgt über SPM und schließt die Vorverarbeitung ab.

1.2.3 Statistische Auswertung

Das Ergebnis der Vorverarbeitung sind mit den normalisierten, modulierten und geglätteten Segmenten statistisch parametrische Karten der Gehirne, die in der Ganzhirnanalyse Voxel-für-Voxel eine statistische Berechnung der Grauwertintensitätsunterschiede aller Voxel ermöglichen. Im Umfeld der Gaußfeldtheorie werden statistisch signifikante Unterschiede im Volumen der Gehirnsubstanz zweier Gruppen berechnet (Mechelli et al. 2005). Eine valide Möglichkeit der voxelweisen statistischen Auswertung bietet die Threshold-free Cluster Enhancement (TFCE) Toolbox, die durch nicht-parametrische Tests Voxel-für-Voxel die Grauwertintensitäten vergleicht und eine schwellenwertunabhängige und cluster-betonende Analyse bietet (Salimi-Khorshidi et al. 2011; Smith und Nichols 2009). Ohne einen zuvor festgelegten Grenzwert der Clustergröße und der Signifikanzschwelle auf Voxelebene (*threshold-free*) werden sowohl kleine Cluster mit hoher Signifikanz als auch große

Cluster mit niedriger Signifikanz durch die Kombination beider Werte berücksichtigt (*cluster enhancement*), wodurch die statistische Power aufgrund höherer Sensitivität verbessert wird (Smith und Nichols 2009). Liegen statistisch signifikante Unterschiede im Gehirnvolumen vor, werden diese in Clustern zusammenhängender Voxel mit der Zuordnung anhand der Koordinaten des MNI angegeben.

Zudem können die Volumina definierter Gehirnbereiche summiert werden, mit denen eine ROI-Analyse unter Anwendung weiterer Statistikprogramme durchgeführt wird. Da bei der Ganzhirnanalyse kleine Unterschiede mit geringer statistischer Power durch die Korrektur der multiplen Tests ihre statistische Signifikanz verlieren, werden bei der hypothesen-geleiteten ROI-Analyse aufgrund der zueinander addierten Voxel weniger Tests durchgeführt, wodurch die Korrektur der multiplen Vergleiche gegen Alphakumulierung kontrolliert wird (Haller et al. 2011). Dies bedeutet, dass die reduzierte Anzahl statistischer Tests eine liberalere Korrektur auf multiple Vergleiche erlaubt, weil das Risiko eines Alphafehlers geringer ist.

1.2.4 Anwendungsbereiche

Die VBM ermöglicht sowohl den Vergleich eines Patientenkollektivs mit einer Kontrollgruppe als auch die Beschreibung physiologischer Veränderungen bei gesunden Probanden (Good et al. 2001b). In medizinischen Fragen zu verschiedensten patho-physiologischen Veränderungen von Gehirnvolumen und –dichte hat die VBM weite Verbreitung erlangt. Die VBM wurde bei der cMRT-Auswertung von Patienten mit neurodegenerativen Erkrankungen, wie Alzheimer (Karavasilis et al. 2019) und Parkinson (Gao et al. 2017), oder bei chronischen Erkrankungen wie Diabetes mellitus (Liu et al. 2017) eingesetzt.

Bei Parkinson-Patienten zeigten sich neben Reduktionen der grauen Substanz im Frontallappen und Temporallappen auch eine Reduktion in Volumen und Konzentration der Basalganglien, des Cerebellums und des Thalamus (Gao et al. 2017). Während die Volumenreduktionen der grauen Substanz in den Basalganglien und dem Cerebellum mit dem progredienten Verlauf der Krankheit assoziiert waren, korrelierte das verminderte Volumen der grauen Substanz im Frontal- und Temporallappen mit der Zunahme an kognitiven Defiziten (Gao et al. 2017). Bei Diabetes mellitus konnten mit Hilfe der VBM eine Abnahme der grauen Substanz im Vergleich zu einer gesunden Kontrollgruppe gezeigt werden. Diese waren in Teilen des Frontal- und Temporallappens sowie im Precuneus und Gyrus cinguli lokalisiert und wurden mit kognitiven Einschränkungen der Patienten in Verbindung gebracht (Liu et al. 2017).

Auch zu Krankheitsbildern aus dem Bereich der Psychologie und Psychiatrie fand die VBM ihre Anwendung. Studien wurden bei Patienten mit Depressionen (Besteher et al. 2017),

Schizophrenie (Stein et al. 2021) und Borderline-Syndrom (Aguilar-Ortiz et al. 2018) durchgeführt. Bei diesen Krankheitsbildern zeigten sich Verminderungen der grauen Substanz im Frontal- und Temporallappen sowie in Teilen des Limbischen Systems (Aguilar-Ortiz et al. 2018; Besteher et al. 2017; Stein et al. 2021). Eine weitere Untersuchung verglich die mittels VBM analysierten cMRTs von Schizophrenie-Patienten und Patienten mit bipolarer Störung. Die Patienten hatten mehrheitlich die gleichen Reduktionen im Temporallappen und dem Gyrus cinguli. Jedoch hatten Patienten mit Schizophrenie zusätzlich Reduktionen der grauen Substanz im Thalamus und der Inselregion (Maggioni et al. 2017).

In Studien zu physiologischen Veränderungen im Gehirn wurde beobachtet, dass sich durch Lernen neuer Fertigkeiten oder Sprachen das Gehirn nicht nur funktionell, sondern auch strukturell durch eine Zunahme der Gehirnsubstanz verändert (Mechelli et al. 2005). In einer Untersuchung zur Auswirkung von Lernen auf das lokale Gehirnvolumen wurden die cMRTs Londoner Taxifahrer mit Hilfe der VBM ausgewertet und mit einer Kontrollgruppe verglichen. Die Auswertung ergab bei den Taxifahrern eine Volumenzunahme der grauen Substanz des posterioren Hippocampus, während der anteriore Hippocampus ein geringeres Volumen im Vergleich zur Kontrollgruppe hatte. Die Autoren assoziieren das Lernen der Straßennamen und die Navigation beim Autofahren mit den strukturellen Veränderungen im Hippocampus (Maguire et al. 2006).

In einer Studie bei bilingual aufgewachsenen Probanden, die mit einer monolingual aufgewachsen Kontrollgruppe verglichen wurden, stellte sich eine Volumenzunahme der grauen Substanz im linken Gyrus parietalis inferior dar. Bei Personen, die eine zweite Sprache im Jugendalter erlernten, fiel die Zunahme geringer aus als bei den bilingual aufgewachsenen Probanden (Mechelli A et al. 2004).

1.3 Stand der Forschung

1.3.1 Hirnvolumetrie bei ARDS

Nach unserem derzeitigen Wissensstand gibt es keine Studien zur Auswertung von cMRTs mittels VBM bei ARDS-Patienten. Es wurde eine Studie veröffentlicht, die sich mit fraglichen parenchymalen Volumenveränderungen des Gehirns nach ARDS beschäftigte.

Hopkins et al. (2006) führten eine prospektive Kohortenstudie durch, in der 15 konservativ beatmete ARDS-Patienten ein Jahr nach Entlassung ein cCT nativ bekamen, das von Radiologen befundet und mit der Software IMAGE volumetrisch ausgewertet wurde. Zusätzlich wurden bei Entlassung und ein Jahr danach neurokognitive Tests durchgeführt. Die cCTs aller Patienten zeigten statistisch signifikante Erweiterungen der Liquorräume, die laut der Autoren auf eine Atrophie des Hirngewebes hindeuten. Diese Erweiterungen betrafen die lateralen Ventrikel, den dritten Ventrikel, die temporalen Hörnern der

Seitenventrikel und das gesamte Ventrikelvolumen. Die neurokognitiven Tests ergaben Defizite bei allen Patienten zum Zeitpunkt der Krankenhausentlassung. Nach einem Jahr hatten circa 50% der Patienten weiterhin Defizite (Hopkins et al. 2006).

In der Einzelfallstudie von Jackson et al. (2009) durchlief eine ARDS-Patientin 8 und 42 Monate nach Krankenhausentlassung neurokognitive Tests. Zusätzlich gab es Daten eines Wechsler Adult Intelligence Scale-Revised (WAIS-R) vor dem ARDS. Bei der Untersuchung nach acht Monaten lag das Testergebnis des WAIS III zwei Standardabweichungen unter dem Ergebnis des WAIS-R vor der Erkrankung. In weiteren neurokognitiven Tests zeigten sich Defizite der Exekutivfunktionen, Aufmerksamkeit und Konzentration. Im Follow-Up nach 42 Monaten wurde ein cMRT durchgeführt, das eine Volumenreduktion des gesamten Gehirnvolumens mit Erweiterung der Sulci und Ventrikel im Vergleich zum cMRT während des Intensivstationsaufenthalts zeigte. Der Vergleich mit einer gesunden Kontrolle ergab ein totales Gehirnvolumen mehr als 8 Standardabweichungen unter der Norm und eine Zunahme des Ventrikelvolumens um 1,3 Standardabweichungen.

Durch das vorliegende Design der Einzelfallstudie hat diese eine geringe Validität. Trotzdem wird die Auswirkung des ARDS auf kognitiver Ebene sichtbar und entspricht Studienergebnissen mit größeren Stichproben (siehe Tabelle 4). Einmalig in der Literatur ist der Vergleich eines neurokognitiven Testergebnisses, das vor der Erkrankung erlangt wurde, mit dem Testergebnis im Follow-Up sowie dem longitudinalen Vergleich der cMRTs (Jackson et al. 2009).

Zur Hirnvolumetrie nach schwerem ARDS mit ECMO-Therapie gibt es aktuell keine Studien. In den Arbeiten zu Hirnveränderungen nach ECMO-Therapie, in denen cMRTs von Patienten nach schwerem ARDS ausgewertet wurden, ist keine volumetrische Untersuchung der Patientengehirne, sondern eine rein makroskopische Befundung auf zerebrovaskuläre Auffälligkeiten durchgeführt worden. Holzgraefe et al. (2017) stellten in einer Kohorte von sieben ECMO-Patienten keine Auffälligkeiten in den cMRTs fest. In der Follow-up Studie beschrieben von Bahr et al. (2018) zerebrovaskuläre Läsionen bei 37% der 38 eingeschlossenen Patienten, die zudem mit Gedächtnisdefiziten korrelierten. In dieser Studie wurden die Patienten außerdem in die Gruppen mit und ohne Hypoxämie ($SpO2 < 93\%$) während der ECMO eingeteilt. Sie unterschieden sich nicht in den Ergebnissen der neurokognitiven Testbatterie (von Bahr et al. 2018).

Es ist darauf zu verweisen, dass durch eine manuelle Auswertung erfahrener Radiologen nicht die in der VBM erstrebten voxelweisen parenchymalen Volumenveränderungen erkannt werden können.

1.3.2 VBM bei Erkrankungen mit vergesellschafteten Hypoxämien

Da es aktuell keine veröffentlichten Studien zum Einsatz der VBM bei ARDS-Patienten gibt, wurden Studien recherchiert, die mittels VBM Gehirnvolumina bei anderen mit Hypoxämie vergesellschafteten Krankheitsbildern untersuchten. Die Abbildungen 2, 3 und 11 zeigen die im Folgenden angesprochenen Gehirnbereiche.

Bei COPD-Patienten führen eingeatmete Noxen zu einem inflammatorischen und irreversiblen Umbau des Alveolarepithels und zu einer Verengung der Bronchien. Die reduzierte Luftaustauschfläche und der erschwerte Luftfluss resultieren initial in einer Belastungsdyspnoe, die sich progredient in eine chronische Dyspnoe entwickelt. Die Folge sind Hypoxämien, die bei COPD-Patienten nachweisbare strukturelle und funktionelle Schäden im Gehirn hinterlassen (Wang C et al. 2017). Zusätzlich konnte festgestellt werden, dass bis zu 50% der COPD-Patienten kognitive Einschränkungen oder psychische Erkrankungen, wie Depressionen und Stimmungsschwankungen, zeigen (Li J et al. 2013). In einer groß angelegten Studie (n=1202) konnte ebenfalls die Korrelation von kognitiven Einschränkungen, gemessen mit dem Mini Mental State Examination (MMSE), und durch die COPD bedingte Hypoxämie (SpO2 < 88%) bestätigt werden. Die Studie beschrieb zudem, dass eine externe Sauerstofftherapie mit signifikant besseren Werten in den neurokognitiven Tests vergesellschaftet war und kognitiven Einschränkungen vorbeugt, was den präventiven Effekt dieser Therapie veranschaulicht (Thakur et al. 2010).

Zhang et al. (2013) veröffentlichten die erste Studie, die die cMRT-Datensätze von COPD-Patienten mittels VBM auswertete. Es zeigten sich Atrophien im Frontallappen (Gyrus rectus, Gyrus orbitalis, Gyrus frontalis beidseits), der anterioren Insula, Gyrus cinguli, Thalamus, Nucleus caudatus, Putamen, Gyrus parahippocampalis rechts und in der Amygdala links. Die Ergebnisse der VBM korrelierten positiv mit dem erniedrigten SpO2 und negativ mit der Dauer der Erkrankung (Zhang H et al. 2013). Die atrophierten Bereiche beinhalten Strukturen des Limbischen Systems und des Frontallappens und gehören damit zu den phylogenetisch alten Strukturen des Gehirns. Es wird davon ausgegangen, dass diese Bereiche bei sinkendem Sauerstoffgehalt mit größeren strukturellen Schäden reagieren und somit die Fähigkeiten und Fertigkeiten, die in diesen Gehirnregionen gesteuert werden, Defizite aufzeigen (Noth et al. 2008). Schäden im präfrontalen Kortex sind mit Persönlichkeitsveränderung und Beeinträchtigungen in exekutiven und kognitiven Funktionen assoziiert, die bei COPD-Patienten in Studien durch neurokognitive Tests bestätigt werden konnten (Esser et al. 2016; Wang C et al. 2017; Zhang H et al. 2013). Die Defizite in Tests zu Gedächtnisleistung und Aufmerksamkeit werden mit der Atrophie des Hippocampus und des Limbischen Systems in Verbindung gebracht (Li J und Fei 2013).

In einer Studie zum krankheitsbezogenen Angstverhalten von COPD-Patienten, wie zum Beispiel Angst vor Dyspnoe oder körperlicher Anstrengung, konnte mittels VBM eine

Volumenreduktion der grauen Substanz in Regionen gezeigt werden, die das Angstverhalten steuern, wozu die Amygdala, der Hippocampus und der anteriore Gyrus cinguli gehören (Esser et al. 2016).

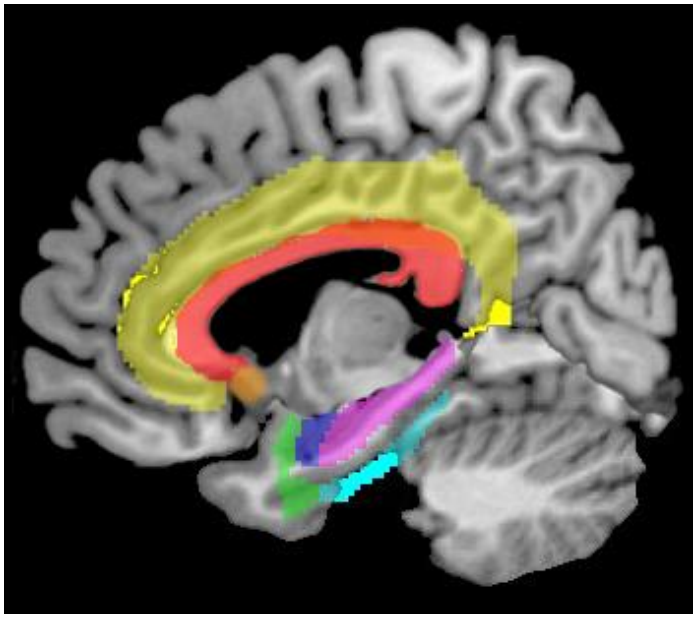

Abbildung 11: Limbisches System.

Aus allen Studienteilnehmern gemitteltes Bild. Sagittal. Gelb: Gyrus cinguli; rot: Fornix; orange: Corpus mamillare; lila: Hippocampus; türkis: Gyrus parahippocampalis; blau: Amygdala; grün: Area enthorhinalis.

Selbst bei Patienten mit subklinischem Status kognitiver Einschränkungen zeigten sich bei COPD-Patienten deutliche Verminderungen der grauen Substanz in den folgenden Strukturen: Precuneus, Gyrus temporalis superior und medius, Gyrus parietalis inferior links sowie Gyrus fusiformis beidseits (Wang C et al. 2017). Diese Tatsache macht eine VBM-Analyse bei COPD-Patienten interessant, um neurokognitive Defizite frühzeitig zu erkennen. Durch gezielte Therapie kann diesen präventiv entgegengewirkt werden, was zu einer Verbesserung der Lebensqualität sowie der sozioökonomischen Beeinträchtigungen führen würde.

Ein weiteres Krankheitsbild mit hypoxämischen Phasen ist das OSAS, das durch periodische Apnoen und Hypopnoen mit einhergehendem arteriellen Sauerstoffabfall und resultierenden Arousals (unbemerkten Alpha-Zuständen) gekennzeichnet ist. Patienten zeigen neben Komorbiditäten in Form von kardiovaskulären Erkrankungen, wie Hypertension und einem erhöhten Risiko für Herzinfarkte, auch kognitive und motorische Defizite (Gale und Hopkins 2004; Lal et al. 2012). Während die Ergebnisse der Subtests für Intelligenz uneindeutig waren, wurden neurokognitive Defizite der Exekutivfunktionen, Motorfunktion und Vigilanz sichtbar (Lal et al. 2012). Die VBM fand ihre Anwendung in der Analyse des Hirnvolumens bei OSAS-Patienten, um die Auslöser der genannten Defizite auszumachen.

In klinischen Studien wurden die cMRTs der Patienten unter Einsatz der VBM ausgewertet und Korrelationen zu motorischen und neurokognitiven Tests berechnet. Dabei korrelierten die Testergebnisse der Exekutivfunktionen mit der Atrophie des Hippocampus und des Gyrus frontalis superior rechts (Canessa et al. 2011; Lal et al. 2012). Atrophien im frontalen Kortex, präfrontalen Kortex und Motorkortex werden in Zusammenhang mit reduzierten Werten in motorischen Tests gesehen (Lal et al. 2012).

Canessa et al. (2011) untersuchten die Patienten vor und nach dreimonatiger Therapie des OSAS mit der Anwendung eines nächtlichen kontinuierlichen positiven Atemwegsdrucks (*continuous positive airway pressure;* CPAP) zur Prävention der Apnoen, um die einhergehenden hypoxämischen Phasen zu reduzieren. Während vor der Therapie lokale sowie globale Reduktionen der grauen Substanz vorlagen, wurden in der Untersuchung unter CPAP-Behandlung eine Wiederzunahme ebendieser Hirnstrukturen und besonders des Hippocampus gemessen. Auch im neurokognitiven Test zu Exekutivfunktionen verbesserten sich die Ergebnisse statistisch signifikant mit einer positiven Korrelation zur Volumenzunahme im anterioren Hippocampus und dem Frontallappen (Gyrus frontalis superior und medius rechts, orbitofrontaler Kortex rechts) (Canessa et al. 2011).

Interessante Entdeckungen lieferten auch Untersuchungen von Bergsteigern, die extreme Höhen ohne eine externe Sauerstoffversorgung erklommen hatten. Der zunehmend geringe Luftdruck in Höhen ab 4.500 m über dem Meeresspiegel führt zu einem geringeren Sauerstoffpartialdruck. Die schließlich sinkende arterielle Sauerstoffsättigung durch die unzureichende Beladung des Hämoglobins hat bei den Extremsportlern eine Hypoxämie zur Folge (Di Paola et al. 2008). Die Hypoxämie führt zu einer kompensatorischen Tachykardie, Hyperventilation, Polyglobulie und einem gesteigerten Blutfluss im Gehirn (Wilson et al. 2009). Die Krankheitsbilder, die in diesem Zusammenhang auftreten, sind in zunehmender Reihenfolge zunächst die Höhenkrankheit, die sich durch Kopfschmerzen und Übelkeit kennzeichnet. Es folgt das akut lebensbedrohliche Hirnödem (*high-altitude cerebral edema*, HACE) und das Lungenödem (*high-altitude pulmonary edema*, HAPE), die zusätzlich zu den Symptomen der Höhenkrankheit auch psychisch/psychiatrische Merkmale, wie Verwirrtheit, Angstzustände bis hin zum Koma, zeigen (Wilson et al. 2009). Darüber hinaus konnten in einer Untersuchung hypoxietypische Mikroblutungen im Balken, wie sie bei Patienten mit HACE auftreten, ebenfalls bei ARDS-Patienten nachgewiesen werden (Riech et al. 2015).

In VBM-Untersuchungen von Bergsteigern konnte nach kurzem Höhenaufenthalt von einer Woche eine globale Volumenzunahme der grauen und weißen Substanz, eine Abnahme des CSF sowie regionale Volumenzunahmen der grauen Substanz im Lobulus paracentralis rechts, Gyrus postcentralis rechts, Thalamus links und Putamen rechts festgestellt werden. Im longitudinalen Vergleich bildeten sich diese parenchymalen Veränderungen nach drei Monaten zurück. Die Autoren bewerten die Volumenveränderungen als ein Subödem, das

auf den kompensatorisch erhöhten zerebralen Blutfluss in der Höhe zurückzuführen ist (Kühn et al. 2019). Anders verhielt es sich bei Probanden, die sich zwei Jahre über 4.500 m aufhielten. Bei diesen konnten durch den Einsatz der VBM Reduktionen der grauen Substanz des Parahippocampus, der Frontalhirnregion (Gyrus frontalis superior und medius) und des Gyrus postcentralis gefunden werden, die mit Defiziten des räumlichen Vorstellungsvermögens und der Reaktionsgeschwindigkeit korrelierten (Zhang J et al. 2013). Ebenso wiesen Probanden nach zwei Jahren in der Höhe kognitive Einschränkungen in den Bereichen Gedächtnis und Motorik auf, die mit einer Volumenreduktion des Putamens korrelierten (Chen et al. 2017).

Die Recherche der Krankheitsbilder mit hypoxiebedingten Hirnatrophien gibt einen Überblick über mögliche Atrophien, die auch bei ARDS-Patienten nachweisbar sein könnten. Zusammengefasst waren diese Volumenreduktionen der grauen Substanz mehrheitlich in Hirnbereichen lokalisiert, die zum Frontallappen, Temporallappen und zum Limbischen System gehören. Zwar sind die Auslöser für die Hypoxämie unterschiedlich, doch zeigen sich sowohl bei Patienten mit COPD oder OSAS als auch bei extremen Bergsportlern ähnliche, mit der Hypoxämie korrelierende, neurokognitive Defizite der Gedächtnis- und Exekutivfunktionen, die auch bei ARDS-Patienten gefunden wurden (vgl. 1.1.5).

2 Material und Methoden

2.1 Studiendesign und Abgrenzung

Die vorliegende Arbeit ist eine Pilotstudie im Design einer retrospektiven Fall-Kontroll-Studie. Die Patienten wurden im Rahmen einer wissenschaftlichen Untersuchung der Klinik für Anästhesiologie und Intensivmedizin der Universitätsmedizin Göttingen retrospektiv rekrutiert.

Die Studie des gleichen Patientenkollektivs zu den „Langzeitfolgen bei ARDS-Patienten nach Lungenersatztherapie mit extrakorporaler Membranoxygenierung - Eine Pilotstudie zu Leistungsfähigkeit, Lebensqualität und Gesundheitszustand“ von Frau Dr. M. Müller hatte zum Ziel mittels neuropsychologischer Tests psychologische und psychiatrische Erkrankungen sowie Einschränkungen der Lebensqualität darzustellen. Im Rahmen dieser Untersuchung wurde ein cMRT der Patienten angefertigt und von neuroradiologischen ärztlichen Kollegen der Universitätsmedizin Göttingen hinsichtlich des Auftretens von allgemeinen Pathologien und speziell dem Auftreten von Mikroblutungen im Corpus callosum befundet (Müller 2022).

Die vorliegende Arbeit „Untersuchung hirnvolumetrischer Veränderungen nach schwerem ARDS mit und ohne ECMO-Therapie mittels voxel-basierter Morphometrie“ hat das Ziel, Aussagen über das Volumen der grauen Substanz nach schwerem ARDS und konservativer Beatmungstherapie bzw. ECMO-Therapie zu treffen. Dazu wurden die cMRTs der Patienten im Vergleich mit einer Kontrollgruppe sowie in der Subgruppenanalyse per VBM ausgewertet. Damit grenzt sich die vorliegende Arbeit auf Ebene der Methodik sowie der Zielsetzung klar von oben genannter Studie und Fragestellung ab.

2.2 Rekrutierung der Patientengruppe

Die Patienten der vorliegenden Arbeit sind im ARDS-Zentrum der Universitätsmedizin Göttingen im Zeitraum zwischen 2011 und 2016 aufgrund eines schweren ARDS behandelt worden. Im Rahmen der oben genannten Studie (Müller 2022) wurden diese Patienten zur Nachuntersuchung einbestellt. Dabei wurde neben einer neurokognitiven Testung auch ein cMRT durchgeführt (siehe 2.7).

2.3 Einverständnis und Ethikvotum

Die Teilnehmer der Patientengruppe gaben am Tag des cMRTs nach ausführlicher Aufklärung über Datenschutz sowie Risiken und Ziele der Studie ihr schriftliches Einverständnis zur Teilnahme ab. Die Ethikkommission der Universitätsmedizin Göttingen genehmigte die vorliegende Studie (Antragsnummer: 10/12/12).

2.4 Rekrutierung der Kontrollgruppe

Für jeden Patienten wurde eine alters- und geschlechtsangepasste Kontrollperson in die Kontrollgruppe aufgenommen, die aus der Datenbank für Studienteilnehmer der Klinik für Neuroradiologie der Universitätsmedizin Göttingen stammen. Diese Datenbank enthält cMRTs von Patienten, die nach Aufklärung ihre Einwilligung über die Nutzung ihrer cMRT-Datensätze zu Forschungszwecken gegeben haben. Auch die cMRTs der Kontrollgruppe wurden von Neuroradiologen der Universitätsmedizin Göttingen gesichtet und als unauffällig befundet.

2.5 Ein- und Ausschlusskriterien

Es wurden diejenigen Patienten, die nach der Berlin-Definition (vgl. 1.1.1) ein schweres ARDS hatten, in die Studie eingeschlossen; auch die Patienten, die im Jahr 2011 behandelt wurden, sind nachträglich nach der zum Studienzeitpunkt aktuellen Berlin-Definition klassifiziert und eingeschlossen worden. Patienten unter 18 Jahren wurden nicht in die Studie aufgenommen. Ein weiteres Ausschlusskriterium waren große, makroskopisch sichtbare Raumforderungen oder Ischämieareale im Gehirn der Patienten.

2.6 Medizinische und demographische Daten

Die medizinischen und demographischen Daten der Patienten- und der Kontrollgruppe sind aus den Patientenakten übernommen und anschließend pseudonymisiert worden. Tabelle 5 (vgl. 3.1) stellt die aufgenommen Daten dar. Es wurden Geschlecht, Alter, Gewicht, Größe, BMI, Beatmungsdauer, Dauer der ECMO, Glasgow Coma Scale (GCS) bei Aufnahme, Simplified Acute Physiology Score (SAPS) II bei Aufnahme, Aufenthaltsdauer auf der Intensivstation, Aufenthaltsdauer im Krankenhaus und Zeitpunkt des cMRTs erfasst.

2.7 MR-Bildgebung

Die cMRTs der Patienten- und der Kontrollgruppe wurden an der Universitätsmedizin Göttingen aufgenommen. In der Patientengruppe wurde das native cMRT nach dem folgenden Protokoll angefertigt:

- 3D-Datensatz mit MPRAGE und Time-to-Flight-Magnetresonanzangiographie (TOF-MRA); Akquisitionszeit circa 3 min
- Dual Echo-Sequenz; Akquisitionszeit circa 2 min
- Susceptibility Weighted Imaging (SWI); Akquisitionszeit circa 6 min
- Diffusionswichtung (DWI)/ DTI; Akquisitionszeit circa 5 min
- Chemical Shift Imaging (CSI); Akquisitionszeit circa 2 min

Für die vorliegende Arbeit und die Auswertung mit SPM sind die MPRAGE-Sequenzen (vgl. 1.2.1) verwendet worden. Alle weiteren Sequenzen im Protokoll der Patientengruppe dienten der Ermittlung von Mikro- und Makrohämorrhagien in der Studie von Müller 2022. Die cMRTs der Kontrollgruppe wurden der Indikation entsprechend mit unterschiedlichen Protokollen durchgeführt. Die Einstellungsparameter der einzelnen verwendeten Scanner des gleichen Herstellers sind im Anhang 6.2 einsehbar.

2.8 Studienspezifische VBM

Für die Auswertung mittels VBM wurden die Software SPM12 (https://www.fil.ion.ucl.ac.uk/spm/software/spm12/) mit der Toolbox Cat12.3 (http://dbm.neuro.uni-jena.de/cat/index.html) in der jeweils aktuellsten Version verwendet. Die Berechnungssoftware MATLAB lag in der Version 2017b vor. Für die VBM wurden jeweils die T1-gewichteten 3D-Datensätze der Patienten bzw. der Kontrollgruppe weiterverarbeitet.

Zur Verarbeitung der cMRTs wurden die Gehirne zunächst ausgerichtet und die Commissura anterior als Ursprung gesetzt. In der anschließenden VBM-Analyse sind zur Vorverarbeitung der cMRT-Datensätze mit Cat12 die Voreinstellungen im Bereich der Verarbeitungsoptionen (*writing options*) studienspezifisch angepasst worden: die Bilder der segmentierten grauen und weißen Substanz wurden zur weiteren Bearbeitung nativ gespeichert, eine affine Transformation der Bilder für die DARTEL-Normalisierung angewendet und die Deformationsfelder (*deformation fields*) vorwärts und rückwärts (*inverse and forward*) berechnet, um die Bilder im MNI-Raum darzustellen. Während der Vorverarbeitung wurden die Bilder segmentiert und unter Verwendung des DARTEL-Algorithmus normalisiert sowie moduliert (Ashburner 2007). Nach der Vorverarbeitung berechnet SPM sowohl die globalen Parameter in Form des Gesamtvolumens der grauen Substanz, weißen

Substanz und des CSF als auch deren Summe, das TIV. Alle vorverarbeiteten Bilder sind der Qualitätskontrolle zur Prüfung der Homogenität zugeführt worden. In der abschließenden Glättung wurde ein Gaußfilter mit 10 mm Halbwertsbreite (*full width at half maximum*; FWHM) angewendet (Kurth et al. 2015).

Die Berechnung der einzelnen ROIs erfolgte nach dem Atlas der Neuromorphometrics (http://www.neuromorphometrics.com/). Es wurden die ROIs des Frontallappens, des Temporallappens und des Limbischen Systems ausgewählt, da auf Basis der recherchierten Literatur in diesen Gehirnbereichen von möglichen Volumenveränderungen der grauen Substanz ausgegangen werden kann (vgl. 1.3.2). SPM gibt die Werte der ROIs in Exceltabellen aus, die anschließend in der ROI-Analyse mit dem Statistikprogramm IBM SPSS in der Version 25.0 (https://www.ibm.com/analytics/de/de/technology/spss/) ausgewertet wurden.

2.9 Statistische Analyse

Zunächst wurden mit SPM12 und Cat12.3 die statistischen Modelle für die Ganzhirnanalyse definiert. Zum einen wurde ein t-Test erstellt, der die gesamte Patientengruppe mit der gesamten Kontrollgruppe vergleicht; zum anderen eine ANOVA, die die ECMO-Patienten, die nonECMO-Patienten und die Kontrollgruppe gegenüberstellt. Die Faktoren Alter und TIV sind als Störvariablen (Covariaten) gewählt worden, um damit einhergehende Effekte zu minimieren. Eine implizite Maske wurde mit einem Grenzwert von 0,1 angewendet, um Voxel mit einem Grauwert unterhalb der gesetzten Grenze auszuschließen.

Anschließend wurden die statistischen Modelle mit der TFCE-Toolbox (http://www.neuro.uni-jena.de/tfce/) berechnet, die nicht-parametrische Permutationstests Voxel-für-Voxel durchführt. In jedem Modell wurden 5.000 Permutationen durchgeführt. Der TFCE-Wert repräsentiert für jedes Voxel einen kombinierten Signifikanzwert aus Höhe des Signifikanzniveaus und Größe des Clusters. Das kombinierte Signifikanzniveau ist mit $p<0,05$ und einer *family wise error* (FWE) Korrektur zur Minimierung des Alphafehlers festgelegt worden. Die Benennung erfolgte anhand der MNI-Koordinaten mit dem Automated Anatomical Labeling (AAL) Atlas (Rolls et al. 2015; Tzourio-Mazoyer et al. 2002).

Für die ROI-Analyse sind die Volumina der grauen Substanz der einzelnen Gehirnbereiche des Frontallappens, Temporallappens und des Limbischen Systems berechnet und mittels des Shapiro-Wilk-Tests auf Normalverteilung geprüft worden. Anschließend wurden der t-Test und die ANOVA für die Gegenüberstellung der jeweiligen Paare (t-Test: Patienten gesamt versus Kontrolle gesamt, ANOVA: ECMO versus Kontrolle, nonECMO versus Kontrolle, ECMO versus nonECMO) durchgeführt. Bei den nicht-normalverteilten Daten ist die statistische Signifikanz mit Hilfe des Äquivalents für nicht-parametrische Testverfahren, dem Mann-Whitney-U-Test für den t-Test bzw. dem Kruskal-Wallis-Test für

die ANOVA, berechnet worden. Das Signifikanzniveau lag bei $p<0,05$, FDR korrigiert gegen Alphakumulierung. Für die statistische Analyse der medizinischen und demographischen Daten sowie der globalen Parameter und der ROIs ist die Statistiksoftware IBM SPSS in der Version 25.0 (https://www.ibm.com/analytics/de/de/technology/spss/) verwendet worden. Die Statistik der medizinischen und demographischen Daten wurde bei den nominal skalierten Werten mit dem Fisher Exact und bei den metrisch skalierten Werten mittels t-Test und ANOVA bzw. deren nicht-parametrischen Äquivalenten berechnet. Zur Visualisierung der Ergebnisse wurde das Programm xjView in der Version 9.6 (https://www.alivelearn.net/xjview/) herangezogen.

3 Ergebnisse

3.1 Studienteilnehmer

Es konnten 18 Patienten in die Studie eingeschlossen werden, elf in die ECMO-Gruppe und sieben in die nonECMO-Gruppe. Von den 25 rekrutierten Teilnehmern der Studie von Müller 2022 wurde bei drei Patienten kein cMRT durchgeführt, was zum Ausschluss dieser führte. Aufgrund fehlender 3D-Datensätze der cMRTs bei drei weiteren Patienten und einer großen, makroskopisch sichtbaren Raumforderungen bei einem Patienten (VBM-Gö-8, siehe Anhang 6.1), wurden ebendiese Patienten von der weiteren Auswertung ausgeschlossen. Die medizinischen und demographischen Daten der Patienten und der Kontrollpersonen sowie deren statistische Auswertung sind in Tabelle 5 einsehbar. Die Kontrollpersonen wurden passend nach Alter und Geschlecht für den jeweiligen Patienten ausgewählt. In den erhobenen Parametern (Gewicht, Größe, BMI, Beatmungsdauer, Dauer der ECMO, GCS, Aufenthaltsdauer ITS und Krankenhaus, cMRT nach Entlassung) waren keine Unterschiede zwischen Patienten und Kontrollpersonen zu verzeichnen. Zwischen den Subgruppen wiesen die ECMO-Patienten einen höheren SAPS II auf als die nonECMO-Patienten (54,45 ± 11,67 vs. 37,0 ± 15,8, p=0,020).

Tabelle 5: Demographische und medizinische Daten der Studienteilnehmer.

	ECMO (n=11)	nonECMO (n=7)	Kontrolle (n=18)	p-Werte
Geschlecht (m/w)	9/2	5/2	14/4	0,515[4]
Alter in Jahren	54 ± 8,38	63 ± 11,25	57 ± 10,16	0,068[1]
Gewicht in kg	87,73 ± 12,52	88,43 ± 23,61	84,67 ± 14,9	0,847[2]
Größe in m	1,76 ± 0,07	1,74 ± 0,06	1,82 ± 0,12	0,108[2]
BMI	28,32 ± 3,88	29,22 ± 6,67	25,38 ± 1,57	0,127[2]
Beatmungsdauer in h	307,92 ± 227,66	264,85 ± 120,3		0,653[1]
ECMO-Dauer in h	219,09 ± 91,79			
GCS bei Aufnahme	4,36 ± 3,64	6,86 ± 4,95		0,211[3]
SAPS II bei Aufnahme	54,45 ± 11,67	37,0 ± 15,8		**0,020[3]**
Aufenthaltsdauer ITS in Tagen	18,64 ± 8,39	18,86 ± 7,71		0,956[1]
Aufenthaltsdauer Krankenhaus in Tagen	40,18 ± 16,22	39,14 ± 24,31		0,914[1]
cMRT nach Entlassung ITS in Monaten	20 ± 10,3	15,43 ± 10,42		0,374[1]

BMI: Body Mass Index; ECMO: extracorporeal membrane oxygenation; GCS: Glasgow Coma Scale; ITS: Intensivstation; SAPS II: Simplified Acute Physiology Score. [1]t-Test; [2]Kruskal-Wallis-Test; [3]Mann-Whitney-U-Test; [4]Fisher exact.

3.2 MR-Bildgebung und VBM

Die Befundung der cMRTs der Patientengruppe hinsichtlich Einblutungen speziell im Corpus callosum durch die Kollegen der Neuroradiologie der Universitätsmedizin Göttingen ergab Mikrohämorrhagien bei sechs Patienten. Bei zwei Patienten fanden sich parenchymale Ödemreste. Die Befundung ist dem Anhang 6.1 beigefügt. Für die Aufstellung der Kontrollgruppe erhielten wir von den Kollegen der Neuroradiologie der Universitätsmedizin Göttingen nach Alter und Geschlecht ausgewählte cMRTs mit MPRAGE-Sequenz, die als unauffällig befundet worden waren.

Die cMRTs wurden in der nonECMO-Gruppe nach 20 ± 10,3 Monaten, in der ECMO-Gruppe nach 15,43 ± 10,42 Monaten (p=0,374) angefertigt. Die Aufnahmen der Studienteilnehmer wurden an unterschiedlichen Scannern des gleichen Herstellers vorgenommen und die weiteren Einstellungen, wie zum Beispiel Repetitionszeit (*time of repetition*; TR) und Echozeit (*time of echo*; TE), waren variabel (siehe Anhang 6.2). Bei einem Patienten lag statt einer MPRAGE-Sequenz eine Fast Low Angle Shot (FLASH) -Sequenz (VBM-Gö-4_2: t1_fl3d_sag_ISO) vor, die eine dreidimensionale T1-gewichtete Gradientenechosequenz mit sagittal akquirierten Isovoxeln ohne vorgeschalteten Inversionspuls darstellt.

Die Vorverarbeitung der cMRT-Datensätze sowie die anschließende Qualitätskontrolle erfolgte mit SPM und Cat12. Die vergleichenden Bilder der ersten implementierten Qualitätskontrolle des Cat12-Algorithmus sind im Anhang 6.3 hinterlegt. Die Bilder wiesen die gleiche Orientierung anhand der ACPC-Linie auf und waren nach der Vorverarbeitung angeglichen. In der zweiten Qualitätskontrolle lag die Korrelation der prozessierten Bilder der Patientengruppe bei 0,865, der Kontrollgruppe bei 0,855.

Die statistische Auswertung wurde in der Ganzhirnanalyse mit der TFCE-Toolbox und in der ROI-Analyse mit SPSS berechnet. Die Ergebnisse sind in den folgenden Kapiteln dargestellt.

3.3 Globale Parameter

Die Volumenwerte der globalen Parameter sind in Tabelle 6 zusammengefasst und in Abbildung 12 in Boxplots dargestellt. Eine statistisch signifikante Reduktion des TIV ließ sich zwischen Patienten- und Kontrollgruppe (1511,19 ± 160,38 vs. 1659,95 ± 159,42, p=0,009) sowie zwischen ECMO-Patienten und Kontrollgruppe (1502,04 ± 156,85 vs. 1659,95 ± 159,42, p=0,016) nachweisen. Für die nonECMO-Patienten war auch eine Reduktion des TIV zu erkennen, jedoch nur mit Trend zur Signifikanz (1525,56 ± 177,43 vs. 1659,95 ± 159,42, p=0,072). Im Vergleich der Gesamtgruppen waren bei den Patienten weiße Substanz (522,98 ± 71,51 vs. 575,65 ± 70,1, p=0,032) und CSF (404,65 ± 100,64 vs. 470,02 ± 83,64, p=0,041) statistisch signifikant vermindert. In der Auswertung der ECMO-

Patienten mit der Kontrolle wurde sichtbar, dass der Unterschied des TIV auf dem statistisch signifikant geringeren Volumen des CSF (367,28 ± 86,92 vs. 470,02 ± 83,64, p=0,004) beruht, während die graue Substanz (600,47 ± 58,91 vs. 612,19 ± 61,22, p=0,612) und weiße Substanz (531,59 ± 68,83 vs. 575,65 ± 70,10, p=0,117) etwa das gleiche Volumen aufweisen. Die Gegenüberstellung der nonECMO-Patienten und der Kontrolle ergab, dass sowohl das Volumen der weißen Substanz (509,46 ± 79,03 vs. 575,65 ± 70,10, p=0,045) als auch das Volumen der grauen Substanz (548,46 ± 57,54 vs. 612,19 ± 61,22, p=0,023) statistisch signifikant verringert war, CSF hingegen annähernd gleich (463,37 ± 97,57 vs. 470,02 ± 83,64, p=0,865). Die Subgruppenanalyse zeigt, dass ECMO-Patienten im Vergleich zu den nonECMO-Patienten statistisch signifikant weniger CSF (367,28 ± 86,92 vs. 463,37 ± 97,57, p=0,029) haben. Graue Substanz (600,47 ± 58,91 vs. 548,46 ± 57,54, p=0,082) und weiße Substanz (531,59 ± 68,83 vs. 509,46 ± 79,02, p=0,526) sind jeweils vermindert bei den nonECMO-Patienten. Während die weiße Substanz nicht statistisch signifikant ist, ist für die graue Substanz der Trend zur Signifikanz gegeben.

Tabelle 6: Globale Parameter in cm³.

Globale Parameter in cm³	Patienten gesamt	ECMO	non ECMO	Kontrolle	p-Wert			
					(1)[1]	(2)[2]	(3)[2]	(4)[2]
TIV	1511,19 ± 160,38	1502,04 ± 156,85	1525,56 ± 177,43	1659,95 ± 159,42	**0,009**	**0,016**	0,072	0,766
GM	580,24 ± 62,38	600,47 ± 58,91	548,46 ± 57,54	612,19 ± 61,22	0,13	0,612	**0,023**	0,082
WM	522,98 ± 71,51	531,59 ± 68,83	509,46 ± 79,02	575,65 ± 70,10	**0,032**	0,117	**0,045**	0,526
CSF	404,65 ± 100,64	367,28 ± 86,92	463,37 ± 97,57	470,02 ± 83,64	**0,041**	**0,004**	0,865	**0,029**

(1) Patienten gesamt vs. Kontrolle (2) ECMO vs. Kontrolle (3) nonECMO vs. Kontrolle (4) ECMO vs. nonECMO.
CSF: cerebrospinal fluid; GM: gray matter; TIV: Totales intracranielles Volumen; WM: white matter. [1]t-Test; [2]ANOVA.

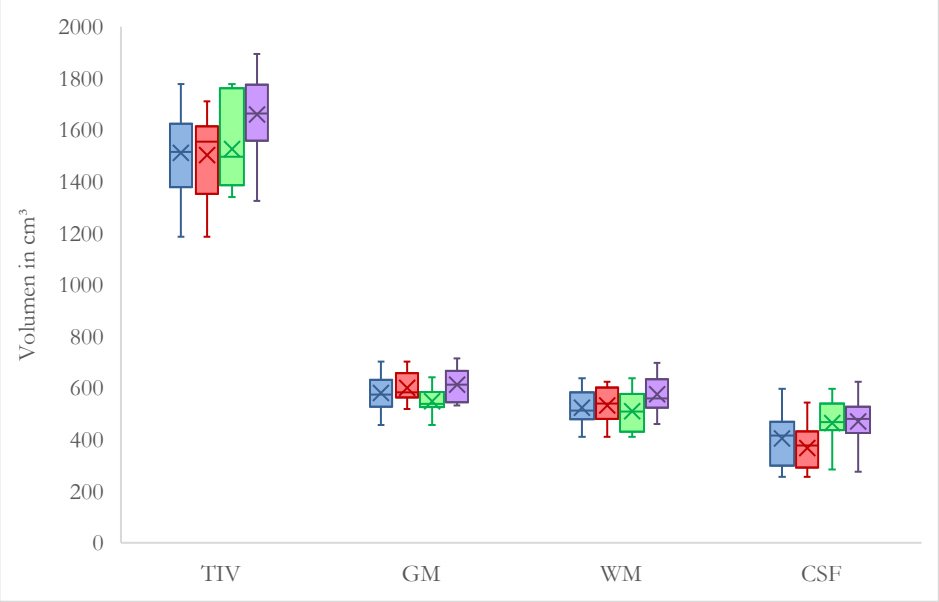

Abbildung 12: Boxplots der globalen Parameter in cm³.

Blau: Patienten gesamt; rot: ECMO; grün: nonECMO; lila: Kontrolle.

3.4 Ganzhirnanalyse

Die TFCE-geleitete Ganzhirnanalyse mit SPM und Cat12 ergab mit der Signifikanzgrenze von p<0,05, TFCE, FWE korrigiert, statistisch signifikante Ergebnisse anhand von lokalen Reduktionen der grauen Substanz bei den nonECMO-Patienten. Sowohl im Vergleich mit der Kontrolle als auch in der Subgruppenanalyse mit den ECMO-Patienten konnten statistisch signifikante Cluster verminderter grauer Substanz gefunden werden. Für die ECMO-Patienten im Vergleich zur Kontrollgruppe ergaben sich Volumenzunahmen der grauen Substanz. Die Ergebnisse sind in den folgenden Unterkapiteln dargestellt und in den Tabellen 7, 8 und 9 einsehbar. Die Tabellen enthalten die statistisch signifikanten Cluster, aufgeschlüsselt nach deren Peak-Voxel mit einem Signifikanzniveau von p<0,05, TFCE, FWE korrigiert. Daneben sind die p-Werte unkorrigiert, der TFCE-Wert sowie die Lokalisation der Peak-Voxel im MNI-Raum mit Benennung der Cluster nach AAL angegeben. Die Abbildungen 13a, 14a und 15a zeigen die statistisch signifikanten Cluster mit p<0,05, TFCE, FWE korrigiert, in einem aus den Studienteilnehmern gemittelten Bild. In den dazugehörigen Diagrammen 13b, 14b und 15b sind die Voxelfüllungen der Peak-Voxel in Boxplots abgebildet. Die Benennung erfolgte nach der jeweiligen Lokalisation des Peak-Voxels nach AAL. Die Ergebnisdarstellung aus SPM ist jeweils im Anhang 6.4 hinterlegt.

3.4.1 Patienten versus Kontrolle

Für den t-Test der gesamten Patientengruppe mit der Kontrollgruppe wurden keine statistisch signifikanten Cluster in der voxelweisen Ganzhirnanalyse gefunden (siehe Anhang 6.4.1).

3.4.2 ECMO versus Kontrolle

Die Ganzhirnanalyse der ECMO-Gruppe im Vergleich zur Kontrolle ergab statistisch signifikante Volumenzunahmen der grauen Substanz bei den ECMO-Patienten in sechs Clustern mit p<0,05, TFCE, FWE korrigiert. Diese beinhalten die folgenden Gehirnbereiche: Gyrus precentralis rechts, Gyrus cinguli medius rechts, Lobulus paracentralis beidseits, Gyrus frontalis superior beidseits, Gyrus calcarinus beidseits, Gyrus lingualis rechts, Gyrus fusiformis rechts, Gyrus occipitalis inferior, medius und superior links, Cerebellum Crus 1 rechts, Cerebellum 4 und 5 beidseits, Vermis und Gyrus frontalis inferior pars opercularis links. Tabelle 7 und Abbildung 13 präsentieren die Ergebnisse.

Tabelle 7: Ergebnis der Ganzhirnanalyse ECMO vs. Kontrolle

Cluster-index	Cluster-größe in Voxeln	Peak-Voxel x y z nach MNI	TFCE	p-Wert un-korrigiert	p-Wert FWE korrigiert	Benennung nach AAL
1	10903	-26 -18 75 -26 -9 74 5 -24 74	1469,35 1432,22 1971,67	**0,001** **0,001** **0,001**	**0,005** **0,005** **0,007**	Gyrus precentralis rechts, Gyrus cinguli medius rechts, Lobulus paracentralis beidseits, Gyrus frontalis superior beidseits
2	937	-12 -3 -93 2 -99 0	940,73 823,86	**0,002** **0,003**	**0,026** **0,037**	Gyrus calcarinus links, Gyrus occipitalis inferior, medius, superior links
3	827	-2 -39 -12 9 -54 -18 -9 -50 -15	803,867 787,61 746,88	**0,000** **0,001** **0,001**	**0,038** **0,041** **0,046**	Cerebellum 4 und 5 beidseits, Vermis
4	158	17 -104 -3	739,10	**0,002**	**0,047**	Gyrus calcarinus rechts und Gyrus lingualis rechts
5	37	45 -45 -29	732,19	**0,002**	**0,048**	Cerebellum Crus 1 rechts, Gyrus fusiformis rechts
6	5	-39 14 20	722,42	**0,003**	**0,05**	Gyrus frontalis inferior pars opercularis links

AAL: Automated Anatomical Labeling; FWE: family wise error; MNI: Montreal Neurological Institute; TFCE: Threshold-free Cluster Enhancement.

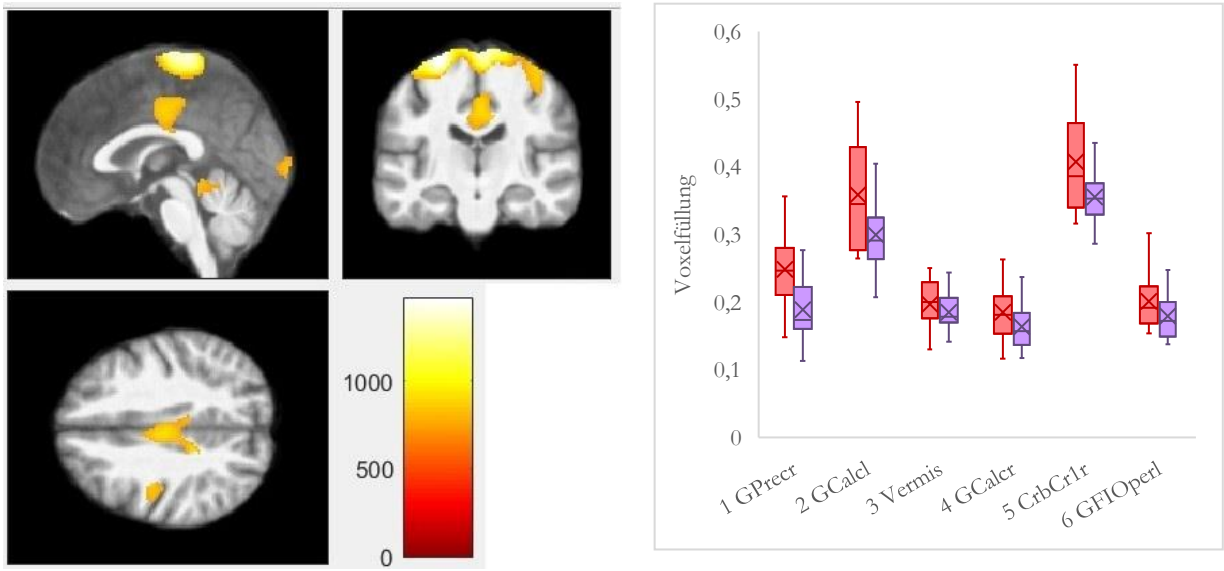

Abbildung 13: a. Statistisch signifikante Cluster (p<0,05, TFCE, FWE korrigiert) ECMO vs. Kontrolle. b. Boxplots mit der Voxelfüllung der Peak-Voxel statistisch signifikanter Cluster.

Aus allen Studienteilnehmern gemitteltes Bild. Sagittal, koronar, axial. Farbleiste nach TFCE-Werten. Rot: ECMO; lila: Kontrolle. GPrecr: Gyrus precentralis rechts; GCalcl: Gyrus calcarinus links; Vermis; GCalcr: Gyrus calcarinus rechts; CrbCr1r: Cerebellum Crus 1 rechts; GFIOperl: Gyrus frontalis inferior pars opercularis links.

3.4.3 nonECMO versus Kontrolle

In Tabelle 8 und Abbildung 14 sind die Ergebnisse der nonECMO-Patienten und der Kontrollgruppe mit $p<0,05$, TFCE, FWE korrigiert, dargestellt. Es wurden sechs Cluster gefunden. Die Bereiche, in denen die nonECMO-Gruppe Reduktionen im Volumen der grauen Substanz zeigt, sind: Gyrus cinguli anterior und medius beidseits, Gyrus frontalis superior medialis beidseits, Gyrus frontalis inferior pars orbitalis beidseits und pars triangularis links, Gyrus temporalis inferior und medius beidseits, Polus temporalis beidseits, Gyrus parahippocampalis links und Hippocampus links.

3.4.4 ECMO versus nonECMO

Ebenso ergaben sich im Vergleich der ECMO-Patienten mit den nonECMO-Patienten mit dem Signifikanzniveau von $p<0,05$, TFCE, FWE korrigiert, statistisch signifikante Volumenreduktionen der grauen Substanz bei der nonECMO-Gruppe. Tabelle 9 fasst die Ergebnisse zusammen und in Abbildung 15 sind die statistisch signifikanten Cluster nach dem TFCE-Wert abgebildet. Statistisch signifikant weniger Volumen der grauen Substanz war in der nonECMO-Gruppe im Vergleich zur ECMO-Gruppe in folgenden Gehirnbereichen zu finden: Gyrus frontalis inferior pars orbitalis beidseits, Gyrus precentralis beidseits, Gyrus temporalis inferior, medius und superior rechts, Gyrus angularis rechts, Cerebellum Crus 1 beidseits, Gyrus lingualis rechts, Gyrus fusiformis rechts, Gyrus frontalis medius rechts und Gyrus occipitalis superior links.

Tabelle 8: Ergebnis der Ganzhirnanalyse nonECMO vs. Kontrolle.

Cluster-index	Cluster-größe in Voxeln	Peak-Voxel x y z nach MNI	TFCE	p-Wert un-korrigiert	p-Wert FWE korrigiert	Benennung nach AAL
1	9589	17 42 12 -5 53 12 -14 42 12	963,27 857,84 846,63	**0,001** **0,000** **0,001**	**0,010** **0,014** **0,014**	Gyrus cinguli anterior und medius beidseits, Gyrus frontalis superior medialis beidseits, Gyrus frontalis inferior pars orbitalis beidseits
2	4103	-50 9 -44 -56 8 -38 -33 5 -39	950,09 937,36 771,34	**0,001** **0,001** **0,001**	**0,011** **0,011** **0,019**	Gyrus temporalis inferior und medius links, Polus temporalis links, Gyrus parahippocampalis und Hippocampus links
3	2905	38 8 -50 54 -18 -39 63 -9 -35	832,37 731,10 702,26	**0,015** **0,021** **0,023**	**0,015** **0,021** **0,023**	Gyrus temporalis inferior und medius rechts, Polus temporalis rechts
4	1089	-36 41 -6 -41 38 3 -33 41 -17	639,92 636,69 628,68	**0,002** **0,002** **0,002**	**0,030** **0,030** **0,032**	Gyrus frontalis inferior pars orbitalis und pars triangularis links
5	406	-68 -18 -27	560,75	**0,004**	**0,042**	Gyrus temporalis inferior und medius links
6	122	-66 -3 11 -63 5 15	536,82 527,08	**0,004** **0,004**	**0,047** **0,049**	Gyrus temporalis medius links

AAL: Automated Anatomical Labeling; FWE: family wise error; MNI: Montreal Neurological Institute; TFCE: Threshold-free Cluster Enhancement.

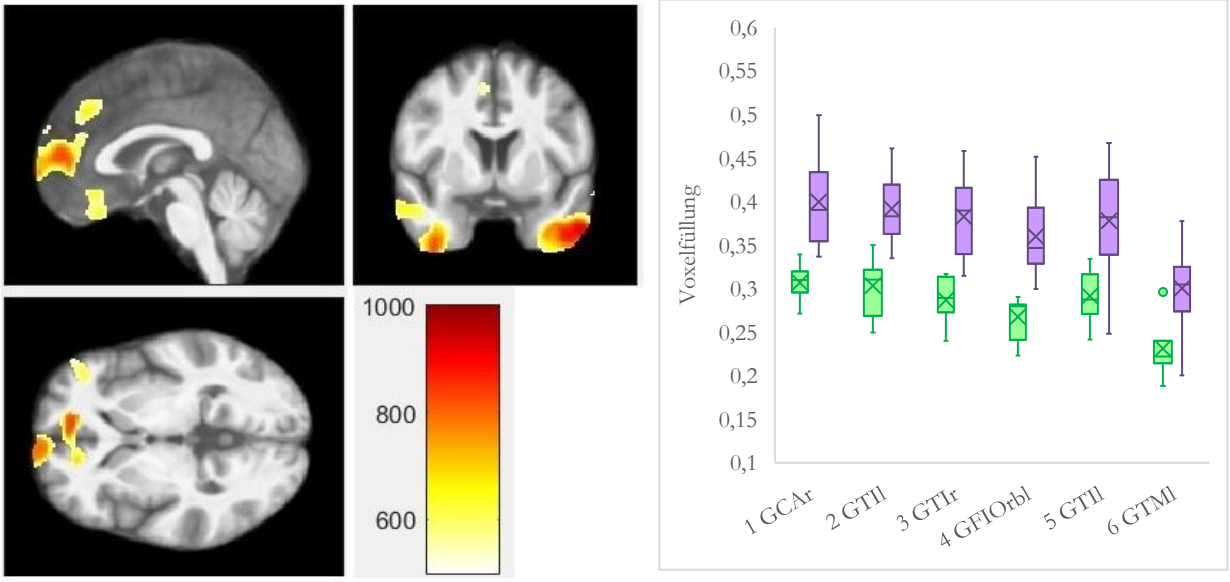

Abbildung 14: a. Statistisch signifikante Cluster (p<0,05, TFCE, FWE korrigiert) nonECMO vs. Kontrolle. b. Boxplots mit der Voxelfüllung der Peak-Voxel statistisch signifikanter Cluster.

Aus allen Studienteilnehmern gemitteltes Bild. Sagittal, koronar, axial. Farbleiste nach TFCE-Werten. Grün: nonECMO; lila: Kontrolle. GCAr: Gyrus cinguli anterior rechts; GTIl: Gyrus temporalis inferior links; GTIr: Gyrus temporalis inferior rechts; GFIOrbl: Gyrus frontalis inferior pars orbitalis links; GTMl: Gyrus temporalis medius links.

Tabelle 9: Ergebnis der Ganzhirnanalyse ECMO vs. nonECMO.

Cluster-index	Cluster-größe in Voxeln	Peak-Voxel x y z nach MNI	TFCE	p-Wert un-korrigiert	p-Wert FWE korrigiert	Benennung nach AAL
1	37044	-33 36 -18 -35 38 -8 48 -11 48	1135,59 1120,50 1062,39	**0,000** **0,000** **0,000**	**0,010** **0,010** **0,012**	Gyrus frontalis inferior pars orbitalis links, Gyrus precentralis beidseits
2	9443	56 -30 9 66 -21 17 65 -51 30	1021,62 986,23 957,40	**0,001** **0,000** **0,001**	**0,014** **0,017** **0,017**	Gyrus temporalis inferior, medius und superior rechts Gyrus angularis rechts
3	2074	-17 -69 -35 -6 -71 -26 12 -75 -2	862,02 855,12 791,91	**0,001** **0,001** **0,001**	**0,025** **0,025** **0,031**	Cerebellum Crus 1 links Gyrus lingualis rechts
4	734	35 33 18	814,59	**0,003**	**0,028**	Gyrus frontalis medius rechts
5	1892	45 -47 -27 39 -60 -18 41 -53 -21	797,92 777,62 777,17	**0,004** **0,003** **0,004**	**0,030** **0,033** **0,033**	Cerebellum Crus 1 rechts, Gyrus fusiformis rechts
6	421	26 24 -24 32 39 -11 33 32 -15	704,73 693,44 689,18	**0,003** **0,003** **0,002**	**0,046** **0,049** **0,050**	Gyrus frontalis inferior pars orbitalis rechts
7	63	-21 -80 26	697,57	**0,001**	**0,048**	Gyrus occipitalis superior links

AAL: Automated Anatomical Labeling; FWE: family wise error; MNI: Montreal Neurological Institute; TFCE: Threshold-free Cluster Enhancement.

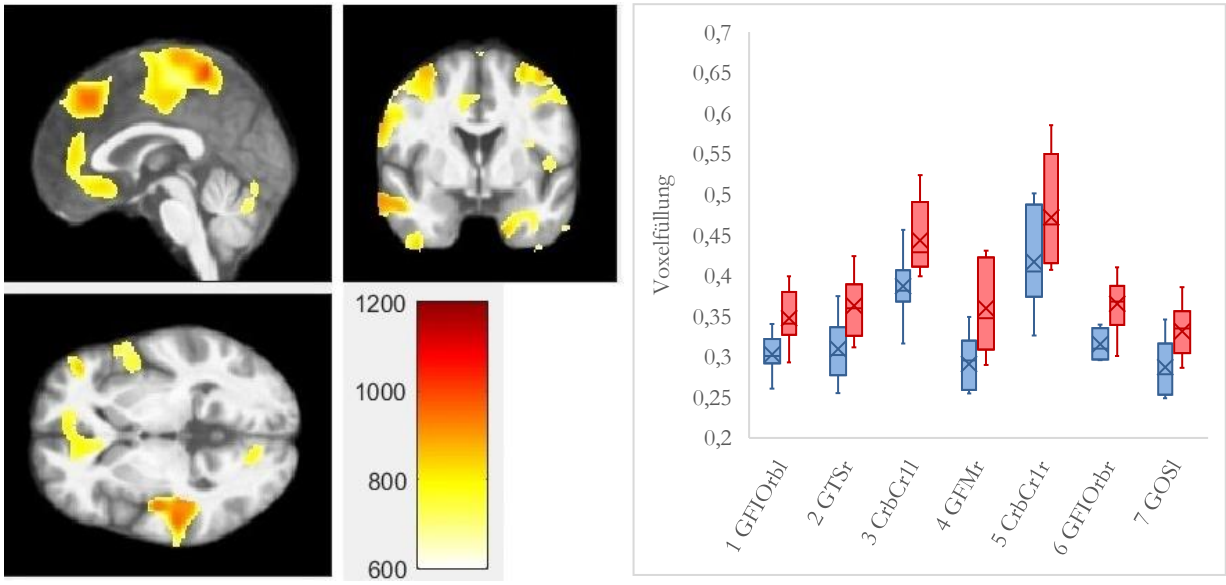

Abbildung 15: a. Statistisch signifikante Cluster (p<0,05, TFCE, FWE korrigiert) ECMO vs. nonECMO. b. Boxplots mit der Voxelfüllung der Peak-Voxel statistisch signifikanter Cluster.

Aus allen Studienteilnehmern gemitteltes Bild. Sagittal, koronar, axial. Farbleiste nach TFCE-Werten. Blau: nonECMO; rot: ECMO. GFIOrbl: Gyrus frontalis inferior pars orbitalis links; GTSr: Gyrus temporalis superior rechts; CrbCr1l: Cerebellum Crus 1 links; GFMr: Gyrus frontalis medius rechts; CrbCr1r: Cerebellum Crus 1 rechts; GFOrbr: Gyrus frontalis inferior pars orbitalis rechts; GOSl: Gyrus occipitalis superior links.

3.5 Region of Interest-Analyse

Im Folgenden werden die Ergebnisse der ROI-Analyse präsentiert, deren Fokus auf frontalen und temporalen Hirnbereichen sowie Komponenten des Limbischen Systems lag. Die Ergebnisse sind mit einem Signifikanzniveau von $p<0,05$, FDR korrigiert gegen Alphakumulierung angegeben. In den Tabellen 10 und 11 sind die Werte der absoluten Volumina der ROIs nach dem Atlas der Neuromorphometrics enthalten sowie die Teststatistik, der p-Wert unkorrigiert und der p-Wert mit FDR-Korrektur. Die Abbildungen 16 und 17 zeigen die jeweils statistisch signifikanten Cluster markiert in einem aus allen Studienteilnehmern gemittelten Bild in axialen Schnitten. Die Ergebnisse aller Gegenüberstellungen aus SPSS sind jeweils im Anhang 6.5 einsehbar.

3.5.1 Patienten versus Kontrolle

Die Betrachtung der gesamten Patientengruppe im Vergleich zur gesamten Kontrollgruppe ergab statistisch signifikante Reduktionen des Volumens der grauen Substanz der Patientengruppe im Polus frontalis rechts und Gyrus frontalis superior medialis rechts.

Tabelle 10: Ergebnis der ROI-Analyse Patienten vs. Kontrolle.

ROI	Absolutes Volumen in cm^3		p-Wert un-korrigiert	p-Wert, FDR korrigiert
	Patienten	Kontrolle		
Polus frontalis rechts	2,91 ± 0,4	3,38 ± 0,37	0,001	**0,032**[1]
Gyrus frontalis sup. med. rechts	6,18 ± 0,58	7,26 ± 1,12	0,001	**0,032**[1]

FDR: false discovery rate; ROI: Region of Interest. ROIs nach Neuromorphometrics.[1]t-Test.

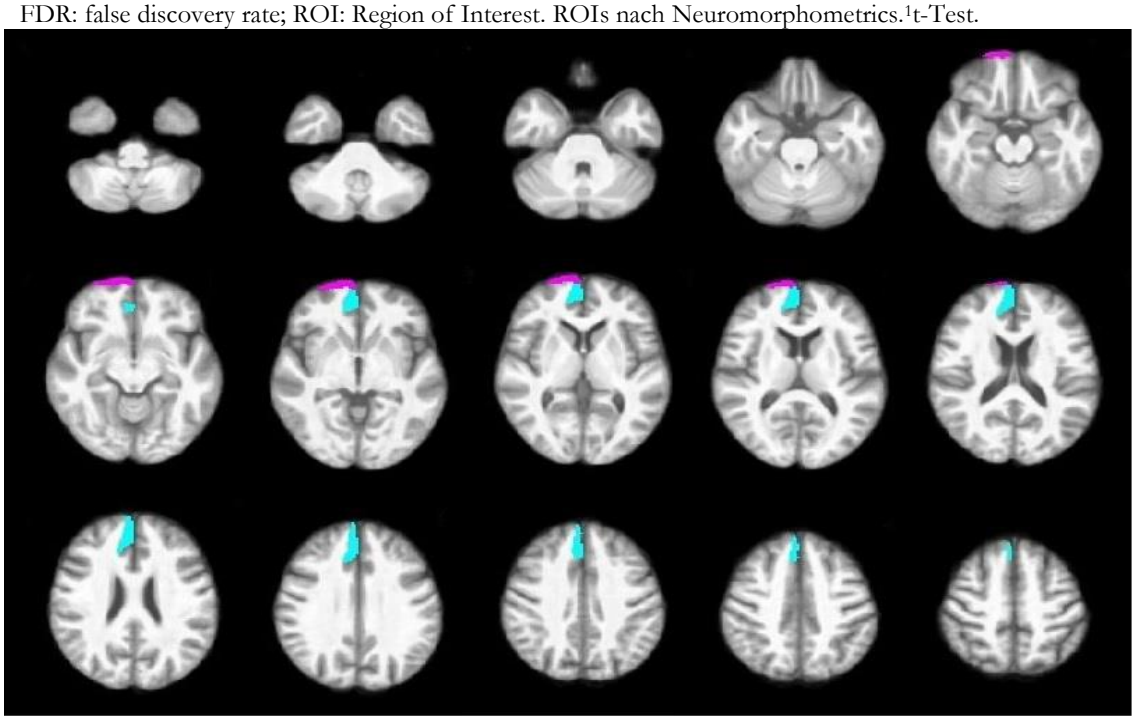

Abbildung 16: Ergebnis der ROI-Analyse Patienten vs. Kontrolle.

Aus allen Studienteilnehmern gemitteltes Bild. Axial. Violett: Polus frontalis rechts; türkis: Gyrus frontalis superior medialis rechts.

3.5.2 ECMO versus Kontrolle

In der ROI-Analyse der ECMO-Gruppe im Vergleich zur Kontrolle gab es keine statistisch signifikanten Unterschiede in der Volumenverteilung der grauen Substanz in den untersuchten Gehirnregionen des Frontallappens, Temporallappens und des Limbischen Systems (siehe Anhang 6.5.2).

3.5.3 nonECMO versus Kontrolle

Der Gruppenvergleich der nonECMO-Patienten mit der Kontrollgruppe ergab einige volumenreduzierte ROIs bei den nonECMO-Patienten. Diese ROIs sind: Polus temporalis beidseits, Polus frontalis rechts, Gyrus frontalis superior medialis beidseits, supplementär motorischer Kortex rechts, Gyrus orbitalis lateralis links, Gyrus rectus beidseits, Gyrus frontalis inferior pars triangularis links, Hippocampus beidseits, Gyrus temporalis inferior links, Gyrus orbitalis medialis rechts, Gyrus frontalis medius links, Gyrus cinguli anterior beidseits und Gyrus temporalis medius rechts. Die Ergebnisse sind in Tabelle 11 und Abbildung 17 zu sehen.

3.5.4 ECMO versus nonECMO

Es wurden keine statistisch signifikanten Reduktionen in der ROI-Analyse des Frontallappens, Temporallappens und Limbischen Systems zwischen den Patienten mit und ohne ECMO-Therapie ermittelt (siehe Anhang 6.5.4).

Tabelle 11: Ergebnis der ROI-Analyse nonECMO vs. Kontrolle.

ROI	Absolutes Volumen in cm³		p-Wert un-korrigiert	p-Wert, FDR korrigiert
	nonECMO	Kontrolle		
Polus temporalis links	6,44 ± 0,73	7,78 ± 0,8	0,000	**0,000**[1]
Polus frontalis rechts	2,74 ± 0,4	3,38 ± 0,37	0,001	**0,016**[1]
Gyrus frontalis sup. med. links	4,66 ± 0,33	5,67 ± 0,71	0,001	**0,016**[1]
Supp. motorischer Kortex rechts	4,32 ± 0,47	5,05 ± 0,48	0,001	**0,016**[1]
Gyrus frontalis sup. med. rechts	5,89 ± 0,54	7,26 ± 1,12	0,002	**0,026**[2]
Gyrus orbitalis lateralis links	1,61 ± 0,29	1,98 ± 0,23	0,003	**0,028**[1]
Gyrus rectus rechts	1,54 ± 0,17	1,84 ± 0,31	0,004	**0,028**[2]
Polus temporalis rechts	6,64 ± 0,6	7,73 ± 0,84	0,004	**0,028**[1]
Gyrus front. inf. pars triang. links	2,37 ± 0,29	3,02 ± 0,59	0,004	**0,028**[1]
Hippocampus links	2,62 ± 0,38	3,06 ± 0,31	0,006	**0,028**[1]
Gyrus temporalis inferior links	8,43 ± 1,11	10,01 ± 1,28	0,008	**0,04**[2]
Gyrus orbitalis medialis rechts	3,38 ± 0,28	3,96 ± 0,52	0,008	**0,04**[1]
Gyrus frontalis medius links	14,69 ± 1,56	17,32 ± 2,36	0,009	**0,04**[1]
Hippocampus rechts	2,95 ± 0,35	3,44 ± 0,42	0,01	**0,04**[1]
Gyrus cinguli anterior links	4,18 ± 0,34	5,03 ± 0,76	0,01	**0,04**[1]
Gyrus cinguli anterior rechts	2,97 ± 0,34	3,62 ±0,47	0,01	**0,04**[1]
Gyrus rectus links	1,54 ± 0,17	1,84 ± 0,31	0,011	**0,041**[1]
Gyrus temporalis medius rechts	11,38 ± 1,25	13,44 ± 1,94	0,013	**0,046**[1]

FDR: false discovery rate; ROI: Region of Interest. ROIs nach Neuromorphometrics. [1]ANOVA; [2]Kruskal-Wallis-Test.

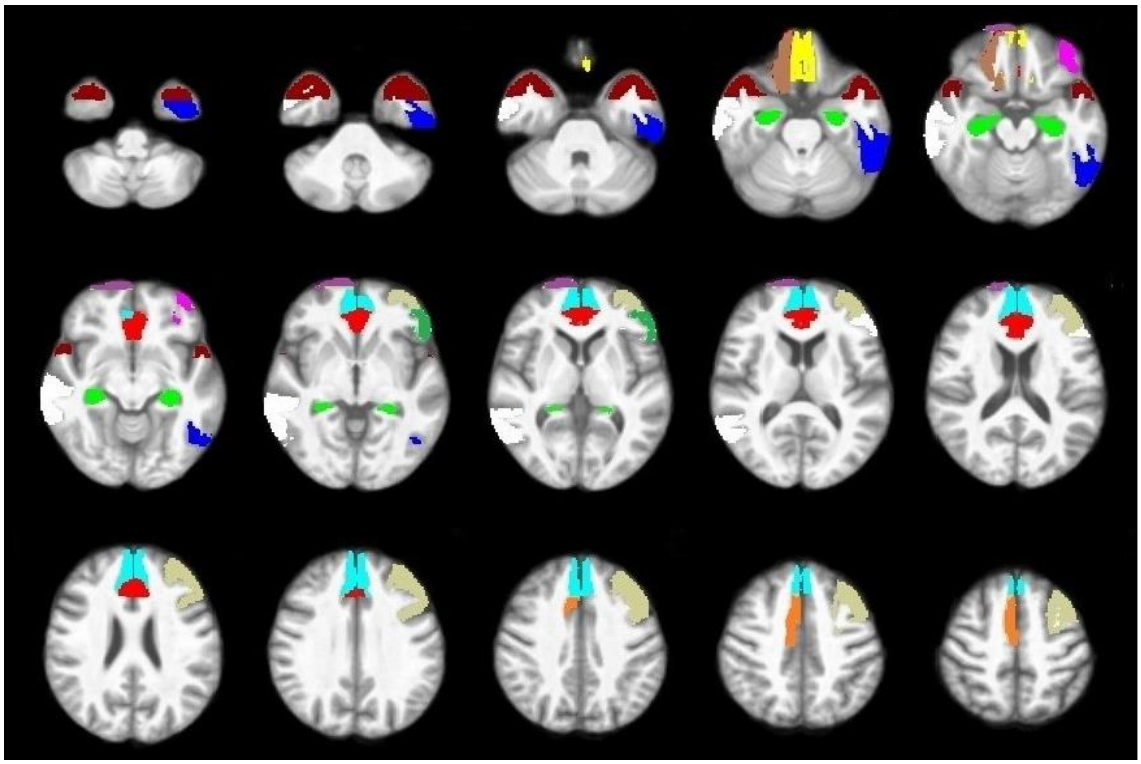

Abbildung 17: Ergebnis der ROI-Analyse nonECMO vs. Kontrolle.

Aus allen Studienteilnehmern gemitteltes Bild. Axial. Dunkelrot: Polus temporalis beidseits; violett: Polus frontalis rechts; türkis: Gyrus frontalis superior medialis beidseits; orange: Supplementär motorischer Kortex rechts; pink: Gyrus orbitalis lateralis links; gelb: Gyrus rectus beidseits; hellgrün: Hippocampus beidseits; dunkelgrün: Gyrus frontalis inferior pars triangularis links; blau: Gyrus temporalis inferior links; braun: Gyrus orbitalis medialis rechts; beige: Gyrus frontalis medius links; rot: Gyrus cinguli anterior beidseits; weiß: Gyrus temporalis medius rechts.

3.6 Zusammenfassung der Ergebnisse

In der Auswertung der globalen Parameter zeigte sich bei den ARDS-Patienten im Vergleich zur Kontrollgruppe eine Reduktion im TIV, die auf einer Verminderung der weißen Substanz und des CSF beruht. Bei den ECMO-Patienten war im Gegensatz zu der Kontrolle eine Verminderung des TIV nachzuweisen, die wesentlich auf das reduzierte Volumen des CSF zurückzuführen ist. In der nonECMO-Gruppe bestand global eine Volumenreduktion der weißen und grauen Substanz im Vergleich zu Kontrollgruppe. In der Subgruppenanalyse war der CSF bei den ECMO-Patienten verringert.

Die Gegenüberstellung der Gesamtgruppen zeigte in der ROI-Analyse eine Reduktion der grauen Substanz im Polus frontalis rechts und Gyrus frontalis superior medialis rechts der Patientengruppe.

Die Ganzhirnanalyse der ECMO-Patienten verglichen mit der Kontrollgruppe ergab statistisch signifikante Cluster der grauen Substanz mit einer Volumenzunahme bei den ECMO-Patienten. Diese Gehirnabschnitte waren Gyrus precentralis rechts, Gyrus cinguli medius rechts, Lobulus paracentralis beidseits, Gyrus frontalis superior beidseits, Gyrus calcarinus beidseits, Gyrus lingualis rechts, Gyrus fusiformis rechts, Gyrus occipitalis inferior, medius und superior links, Cerebellum Crus 1 rechts, Cerebellum 4 und 5 beidseits, Vermis und Gyrus frontalis inferior pars opercularis links.

In der nonECMO-Gruppe fanden sich statistisch signifikante Reduktionen der grauen Substanz sowohl in der Ganzhirnanalyse als auch in der ROI-Analyse. Die Peak-Voxel der statistisch signifikanten Cluster lagen im Gyrus cinguli anterior und medius beidseits, Gyrus frontalis superior medialis beidseits, Gyrus frontalis inferior pars orbitalis beidseits und pars triangularis links, Gyrus temporalis inferior und medius beidseits, Polus temporalis beidseits, Gyrus parahippocampalis links und Hippocampus links. Die statistisch signifikanten ROIs waren Polus temporalis beidseits, Polus frontalis rechts, Gyrus frontalis superior medialis beidseits, supplementär motorischer Kortex rechts, Gyrus orbitalis lateralis links, Gyrus rectus beidseits, Gyrus frontalis inferior pars triangularis links, Hippocampus beidseits, Gyrus temporalis inferior links, Gyrus orbitalis medialis rechts, Gyrus frontalis medius links, Gyrus cinguli anterior beidseits und Gyrus temporalis medius rechts.

Die Subgruppenanalyse der ECMO-Patienten und der nonECMO-Patienten ergab in der Ganzhirnanalyse statistisch signifikante volumenreduzierte Cluster in der nonECMO-Gruppe, deren Peak-Voxel in folgenden Strukturen lagen: Gyrus frontalis inferior pars orbitalis beidseits, Gyrus precentralis beidseits, Gyrus temporalis inferior, medius und superior rechts, Gyrus angularis rechts, Cerebellum Crus 1 beidseits, Gyrus lingualis rechts, Gyrus fusiformis rechts, Gyrus frontalis medius rechts und Gyrus occipitalis superior links.

4 Diskussion

4.1 Methodik

4.1.1 VBM: SPM/Cat12

Mit der Herausgabe von Cat12 als Erweiterung zu SPM12 wurde die VBM qualitativ verbessert. Die einzelnen Schritte der Vorverarbeitung wurden mit dem Fokus auf der Normalisierung und der Segmentierung um einige Schritte erweitert, die der Prozess- und Ergebnisqualität dienen (Farokhian et al. 2017; Finkelmeyer et al. 2018). Dabei wurden zwei Schritte zur Qualitätskontrolle integriert, wodurch zum einen Ungenauigkeiten in der Ausrichtung der Bilder und zum anderen Qualitätsmängel der cMRT-Datensätze erkannt werden können (Gaser und Kurth 2017).

Farokhian et al. (2017) stellten einen Vergleich zwischen der Verwendung der Vorgängerversion SPM8 und SPM12 mit Cat12 bei der Untersuchung des Gehirnvolumens von Epilepsie-Patienten an. Sie kamen zu dem Ergebnis, dass die Erweiterung mit Cat12 die Ergebnisqualität wie auch die Aussagekraft der VBM wesentlich verbessert hat und geben die Empfehlung zur Verwendung von Cat12 bei hirnvolumetrischen Fragestellungen (Farokhian et al. 2017). Für die vorliegende Arbeit wurde mit SPM12 und Cat12 somit eine valide Software für die VBM gewählt.

Cat12 hat bereits in einigen weiteren VBM-Studien Verwendung gefunden, die Krankheitsbilder, wie Depressionen (Besteher et al. 2017), Schizophrenie (Maggioni et al. 2017), das Chronische Erschöpfungssyndrom (Finkelmeyer et al. 2018) und Morbus Alzheimer (Karavasilis et al. 2019) untersuchten. Einen wesentlichen Vorteil von Cat12 stellt die Qualitätskontrolle und die Überprüfung der Homogenität der prozessierten Bilder dar. Durch diesen neu implementierten Schritt im Prozessablauf der VBM wird die Umsetzung multizentrischer Studien erleichtert. Eine Beschränkung im Design multizentrischer VBM-Studien vor der Implementierung von Cat12 lag in der Verwendung unterschiedlicher Scanner mit abweichenden Scannereinstellungen (Karavasilis et al. 2019).

In der hier vorliegenden Arbeit wurden cMRTs verschiedener Scanner und Scannereinstellungen einbezogen, was an der Neuanschaffung von MRT-Scannern und der Interferenz mit anderen Untersuchungen lag. Laut der Softwareentwickler können die cMRTs bei der Verwendung der neuen Software Cat12 an unterschiedlichen Scannern mit unterschiedlichen Feldstärken und Sequenzparametern vorgenommen werden (Gaser 2018). Aktuelle Studien haben das Design der multizentrischen Studie unter der Verwendung von Cat12 gewählt und die Thematik der Verwendung mehrerer Scanner unterschiedlich bewertet. Tyborowska et al. (2018) beschreiben die Ergebnisse aufgrund der Verwendung

verschiedener Scanner als vorläufig. Eine weitere Studie bewertet die Verwendung mehrerer Scanner mit uneinheitlichen Feldstärken und Einstellungen als mögliches Bias (Glutig et al. 2022). An anderer Stelle wird die Benutzung unterschiedlicher MRT-Scanner damit gerechtfertigt, dass durch die Verarbeitung der cMRT-Datensätze mit Cat12 Diskrepanzen in der Auflösung ausgeglichen werden und in der statistischen Auswertung keinen Effekt haben (Zhao et al. 2019). In einer Arbeit wurde dieses Thema durch den Vergleich von VBM-Analysen mit Cat12 gleicher Personen an verschiedenen Scannern untersucht. Die Autoren kommen zu dem Ergebnis, dass multizentrische VBM-Studien mit unterschiedlichen MRT-Scannern keinen nennenswerten einschränkenden Effekt auf das Ergebnis haben und stattdessen die Aussagekraft der Ergebnisse durch die größere Stichprobe zunimmt (Karavasilis et al. 2019).

4.1.2 Statistik: TFCE

Die TFCE-Toolbox wird als Erweiterung von SPM zur statistischen Auswertung der cMRT-Datensätze genutzt. Der Vorteil der TFCE liegt in der schwellenwertunabhängigen Berechnung des Signifikanzniveaus und der Einbeziehung der lokalen Ausbreitung der signifikanten Voxel im Cluster. Dadurch sollen zum einen schwächere, aber ausgedehnte Signale hervorgehoben werden und zum anderen starke, aber lokal begrenzte Signale nicht aufgrund der festgelegten Clustergröße aussortiert werden (Tyborowska et al. 2018).

In VBM-Studien findet die TFCE-Toolbox breite Anwendung (Finkelmeyer et al. 2018; Steinke et al. 2017; Suñol et al. 2022; Tyborowska et al. 2018). Insgesamt profitieren VBM-Studien von der Verwendung der TFCE-Toolbox zur statistischen Auswertung der Daten, da es die statistische Power valide erhöht und die Aussagekraft der Ergebnisse verbessert (Li H et al. 2017; Smith und Nichols 2009; Tyborowska et al. 2018).

4.1.3 Statistik: FWE/FDR

Ein statistisches Problem der VBM-Analytik resultiert aus den multiplen Vergleichen. In der voxelweisen Analyse des gesamten Gehirns, werden unzählige einzelne t-Tests Voxel-für-Voxel gerechnet. Aus dieser großen Anzahl an statistischen Tests resultiert eine höhere Wahrscheinlichkeit der Alphafehlerkumulierung und eine damit verbundene Einschränkung der Aussagekraft des Gesamtergebnisses. Zur Eingrenzung des Alphafehlers haben sich sogenannte Korrekturen für multiple Vergleiche etabliert.

Mit der FWE-Korrektur wird die Wahrscheinlichkeit, mindestens ein falsch positives Ergebnis zu haben, kontrolliert (Nichols und Hayasaka 2003). Um diesen Gesamtfehler des Ergebnisses zu minimieren, wird das Signifikanzniveau entsprechend der durchgeführten voxelweisen statistischen Tests angepasst und damit herabgesetzt. Praktisch bedeutet das, dass nur Voxel bzw. Cluster statistisch signifikant sind, wenn sie unter dem FWE

kontrollierten Signifikanzniveau liegen. Zur besseren Verständlichkeit und Vergleichbarkeit wird jeder kontrollierte p-Wert adjustiert angegeben, sodass das Signifikanzniveau der kontrollierten Werte bei $p<0,05$, FWE kontrolliert, liegt (Victor et al. 2010).

Eine weitere Möglichkeit der Korrektur multipler Vergleiche ist die Berechnung der FDR, die den Anteil der fälschlicherweise abgelehnten Hypothesen kontrolliert (Benjamini und Hochberg 1995; Genovese et al. 2002). Dies ergibt für die Berechnung des FDR kontrollierten Signifikanzniveaus, dass für jeden voxelweisen statistischen Test ein eigenes Signifikanzniveau aus der aufsteigenden Rangfolge und dem Signifikanzwert des vorangegangenen Wertes berechnet wird. Liegt der berechnete p-Wert unter dem FDR kontrollierten Signifikanzniveau, gilt dieser als statistisch signifikant. Auch bei der FDR erfolgt eine Adjustierung des p-Wertes unter Angabe des Signifikanzniveaus mit $p<0,05$, FDR kontrolliert (Victor et al. 2010).

Verglichen mit der FWE-Korrektur gilt die FDR-Korrektur als liberaler bzw. weniger konservativ und hat damit eine höhere statistische Power, die allerdings auch mit einer höheren Wahrscheinlichkeit für falsch positive Ergebnisse einhergeht (Nichols 2012). Als eine Lösung zum Ausgleich der statischen Power hat sich die TFCE-Toolbox erwiesen. In der vorliegenden Arbeit wurde durch die Verwendung der TFCE-Toolbox die statistische Power optimiert, sodass kombiniert mit der konservativeren FWE-Korrektur gegen Alphafehlerkumulierung dies zur höchsten verfügbaren Qualität der Ergebnisse der Ganzhirnanalyse führt.

Zur Kontrolle der Alphafehlerkumulierung bietet sich auch die ROI-Analyse an. In der ROI-Analyse werden Voxel in definierten Bereichen addiert, sodass sich die Anzahl der durchzuführenden statistischen Tests reduziert. Während dadurch die Ergebnisse der ROI-Analyse im Vergleich zur Ganzhirnanalyse als sensitiver angesehen werden können (Haller et al. 2011), werden durch die Summation der Voxel kleine Unterschiede in der Volumenzusammensetzung der grauen Substanz nicht erkannt (Kurth et al. 2015). In der präsentierten Arbeit wurde neben der voxelweisen Ganzhirnanalyse ebenfalls eine ROI-Analyse durchgeführt. Hier wurde zur Korrektur gegen Alphafehlerkumulierung die FDR-Korrektur gewählt, da aufgrund der geringeren Anzahl an statistischen Tests ein liberalerer Grenzwert ausreichend ist (Haller et al. 2011).

4.2 Interpretation der VBM-Analyse

Im folgenden Abschnitt werden die Ergebnisse der VBM-Analyse interpretiert und diskutiert. Dabei liegt der Fokus auf den Gehirnbereichen mit der höchsten statistischen Signifikanz, dem Vorkommen in der Ganzhirn- und der ROI-Analyse sowie deren wissenschaftlichen Wertigkeit. Die Abbildungen 2 und 3 sowie 11 und 18 dienen der Veranschaulichung der im Folgenden angesprochenen Gehirnbereiche.

4.2.1 Volumenveränderungen der globalen Parameter

4.2.1.1 Graue und weiße Substanz

Im Vergleich der globalen Parameter konnte bei den nonECMO-Patienten eine Reduktion der grauen und weißen Substanz gemessen werden. Dies berichten auch Hopkins et al. (2006), die cCTs auswerteten und durch die Erweiterung der Ventrikel eine Atrophie der grauen und weißen Substanz folgern, die laut der Autoren auf die Hypoxämie während des ARDS zurückzuführen ist. Die globale Atrophie der grauen Substanz von kritisch kranken Patienten wird von Hopkins et al. (2016) als üblich beschrieben. Beim OSAS wurde eine Wiederzunahme der grauen Substanz durch die Therapie der Hypoxämie in Form einer CPAP-Anwendung beobachtet (Canessa et al. 2011), was zum einen die Wiederherstellung des Gehirngewebes beschreibt und zum anderen darauf hindeutet, dass die Hypoxämie ursächlich für den Verlust der grauen Substanz zu sein scheint.

4.2.1.2 CSF

In der vorliegenden Arbeit hatten die ECMO-Patienten statistisch signifikant weniger CSF-Volumen als die nonECMO-Patienten und die Kontrollgruppe. Bisher wurde bei ARDS-Patienten jeweils eine Zunahme des CSF durch Erweiterungen der Ventrikel in cCTs (Hopkins et al. 2006) und cMRTs (Jackson et al. 2009) beobachtet und als Folge der Hypoxämie gewertet (Hopkins et al. 2006). Allerdings wurden in beiden genannten Studien die Patienten konservativ behandelt und haben keine ECMO erhalten. In unserer Studie hatten jedoch die nonECMO-Patienten keine Zunahme des CSF. In zwei Arbeiten, die cMRTs von ECMO-Patienten analysierten, wurden jeweils keine Auffälligkeiten bezüglich des CSF gefunden. Allerdings wurden die cMRTs in diesen Studien von Radiologen manuell ausgewertet und keiner spezialisierten Softwareauswertung unterzogen (Holzgraefe et al. 2017; von Bahr et al. 2018). Eine Abnahme des CSF beschrieben dahingegen Canessa et al. (2011) nach der Therapie des OSAS. Die Bedeutung einer Abnahme des CSF ist derzeit noch unklar.

4.2.2 Volumenveränderungen der regionalen Parameter

4.2.2.1 Frontallappen

Im Frontallappen wurden in verschiedenen Bereichen Volumenreduktionen der grauen Substanz jeweils bei den nonECMO-Patienten festgestellt. Dazu gehörte der Polus frontalis, der das rostrale Ende des Frontallappens bildet. Der Polus frontalis gilt als eine evolutionär und speziell menschliche Region im Gehirn, die mit höheren kognitiven Fähigkeiten assoziiert wird. Dazu gehören Selbstwahrnehmung, Handlungsplanung, Motivation, Sozialverhalten und Exekutivfunktionen, wie Prioritätensetzung, Entscheidungsfindung und

Multitasking (Orr et al. 2015). Defizite der Exekutivfunktionen werden bei ehemaligen ARDS-Patienten beschrieben, die ebenfalls mit der Dauer der Hypoxämie korrelierten (Mikkelsen et al. 2012).

Der Gyrus frontalis superior medialis stellt den in der Falx cerebri gelegenen Anteil des Gyrus frontalis superior dar. Bei COPD-Patienten zeigte sich eine Volumenreduktion im Gyrus frontalis superior medialis, die zum einen negativ mit der Dauer der Erkrankung und zum anderen positiv mit dem gemessenen PaO2 korrelierte (Zhang H et al. 2013). In der vorliegenden Arbeit wurden nur Patienten mit schwerem ARDS einbezogen. Die Untersuchung der Volumenreduktionen nach den Schweregraden wäre für Folgestudien interessant. Diese könnten auch eine Evaluation der vorgeschlagenen Unterteilung in die fünf Schweregrade nach Maiolo et al. (2018) enthalten.

Die der Orbita anliegenden Gehirnbereiche (siehe Abbildung 18) ergaben speziell im Gyrus frontalis inferior pars orbitalis beidseits, sowie dem Gyrus orbitalis medialis rechts und lateralis links statistisch signifikante Volumenreduktionen der grauen Substanz bei den nonECMO-Patienten. Diese Bereiche werden in der Literatur oft zum Kortex orbitofrontalis zusammengefasst und mit kognitiven Funktionen, wie Entscheidungsfindung, Selbstkontrolle, Verarbeitung von Emotionen und Lernverhalten in Verbindung gebracht (Kahnt et al. 2012). Außerdem ist der orbitofrontale Kortex mit Gehirnregionen wie dem präfrontalen Kortex, Motor- und Assoziationskortex sowie subkortikalen Strukturen verschaltet. Reduktionen der grauen Substanz und der kortikalen Dicke (*cortical thickness*) im orbitofrontalen Kortex wurden beispielsweise bei dem Krankheitsbild des OSAS beobachtet und konnten sowohl mit der Hypoxämie und der verminderten Schlafqualität als auch mit kognitiven Defiziten und emotionalen Veränderungen der Patienten assoziiert werden (Shi et al. 2017).

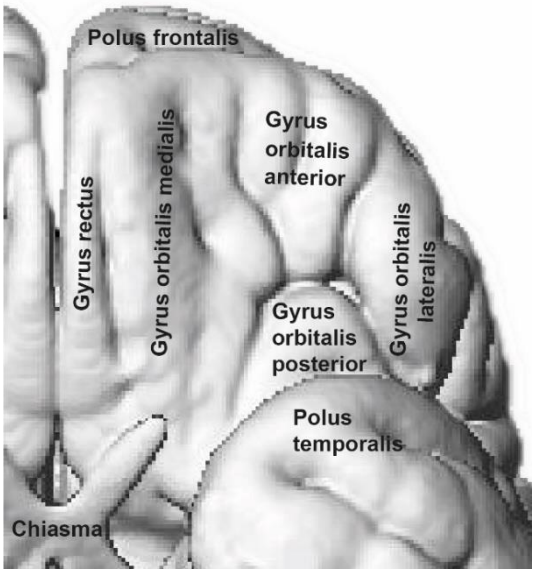

Abbildung 18: Kortex orbitofrontalis.
Aus allen Studienteilnehmern gemitteltes Bild. Ansicht von unten.

4.2.2.2 Temporallappen

Auch im Temporallappen ließen sich Volumenreduktion der grauen Substanz im Polus temporalis beidseits und dem Gyrus temporalis inferior, medius und superior beidseits bei den nonECMO-Patienten finden. Der Polus temporalis bildet das rostrale Ende des Temporallappens und war linksseitig in der Ganzhirn- und der ROI-Analyse und rechtsseitig nur in der ROI-Analyse unserer Patienten statistisch signifikant reduziert. Im Polus

temporalis werden Emotionen verarbeitet und eingeordnet (Terasawa et al. 2013). Reduktionen der grauen Substanz in diesem Bereich wurden bei Patienten mit Depressionen festgestellt (Zhao et al. 2017), unter denen häufig auch Patienten in Folge eines ARDS leiden (vgl. 1.1.5).

Volumenreduktionen des Gyrus temporalis inferior korrelierten bei Parkinson-Patienten mit schlechteren Werten im neurokognitiven Montreal Cognitive Assesment (MoCA) (Gao et al. 2017). Dieser Test ist für ARDS-Patienten jedoch noch nicht validiert (Herridge et al. 2016). In der vorliegenden Arbeit war neben dem Gyrus temporalis inferior auch das Volumen der grauen Substanz des Gyrus temporalis medius statistisch signifikant reduziert. Der Gyrus temporalis medius ist an Funktionen wie Aufmerksamkeit, Gedächtnis, Exekutivfunktionen sowie Sprache und Bildverarbeitung beteiligt und wird als Zentrum für die Weitergabe und Verschaltung dieser Funktionen gesehen (Shi et al. 2017). ARDS-Patienten zeigten in verschiedenen Testbatterien Defizite in ebendiesen neurokognitiven Bereichen (vgl. 1.1.5). Das verminderte Volumen der grauen Substanz des Gyrus temporalis medius wurde in VBM-Studien bei OSAS-Patienten zusammen mit Volumenreduktionen im Gyrus temporalis superior und im Gyrus fusiformis mit der Hypoxämie und kognitiven Defiziten beobachtet (Wang C et al. 2017). Auch in unserer Studie waren Volumenreduktionen in beiden Gehirnbereichen festzustellen. Weiterhin korrelierte eine Verminderung des Volumens des Gyrus temporalis medius bei Patienten mit Depressionen und Angststörungen mit reduzierten Werten im Subtest Angstverhalten des Symptom-checklist-90 (SCL-90) (Besteher et al. 2017).

4.2.2.3 Limbisches System

Das Limbische System umfasst die Gehirnstrukturen des Gyrus cinguli, Hippocampus mit Gyrus parahippocampalis, Fornix, Corpus mammillare, Amygdala und Area enthorhinalis (siehe Abbildung 11). Es gilt als das Koordinationszentrum für Emotionen und Gedächtnisfunktionen und ist für Lernprozesse sowie die Verarbeitung und Steuerung von Emotionen verantwortlich. Bei den nonECMO-Patienten zeigten sich Reduktionen der grauen Substanz im Gyrus cinguli anterior und medius beidseits und dem Hippocampus beidseits. Bei COPD-Patienten korrelierte das Volumen der grauen Substanz von Strukturen des Limbischen Systems positiv mit dem PaO2 (Zhang H et al. 2013). Shi et al. (2017) beschreiben eine Verbindung von Volumenreduktionen des anterioren Gyrus cinguli mit Einschränkungen der Aufmerksamkeit und Exekutivfunktionen von Patienten mit OSAS. Auch bei psychiatrischen Krankheitsbildern wie Depressionen und Angststörungen, die auch ARDS-Überlebende zeigen, wurden Reduktionen im Gyrus cinguli anterior festgestellt (Zhao et al. 2017).

Als weiterer Teil des Limbischen Systems ist der Hippocampus als wichtigste Struktur für das Gedächtnis und das Lernen bekannt. Zu den vielfältigen Aufgaben des Hippocampus

gehören auch die Bearbeitung und Entstehung von Emotionen. In unserer Arbeit wurde bei den nonECMO-Patienten eine Reduktion der grauen Substanz im Hippocampus beidseits festgestellt. Eine Atrophie des Hippocampus wurde auch beim kongenitalen Atemnotsyndrom und bei Patienten mit Amnesie beobachtet und in Zusammenhang mit der Hypoxämie und Defiziten des Gedächtnisses und des Affektverhaltens gesehen (Gale und Hopkins 2004; Macey et al. 2009). Bei ARDS-Patienten sind multiple kognitive Defizite, die auch das Lernen und Gedächtnisleistungen beeinträchtigen, zu finden (vgl. 1.1.5), sodass eine Funktionseinschränkung im Bereich des Hippocampus vermutet werden kann. Hopkins et al. (2006) folgerten durch die Erweiterungen der temporalen Seitenhörner eine Atrophie des Hippocampus als Folge der Hypoxämie durch das ARDS. Auch die bei COPD-Patienten gesehene Angststörung in Bezug auf die Erkrankung wird mit Reduktionen in der Amygdala und im Hippocampus assoziiert (Esser et al. 2016).

4.2.2.4 Volumenzunahme der ECMO-Patienten

Es ergaben sich Volumenzunahmen der grauen Substanz in der Ganzhirnanalyse der ECMO-Gruppe im Vergleich zur Kontrollgruppe (vgl. 3.4.2). Global war das Volumen der grauen Substanz ohne statistische Signifikanz geringer als das der Kontrollgruppe und in der ROI-Analyse ergaben sich keine statistisch signifikanten Volumenunterschiede zwischen den ECMO-Patienten und der Kontrollgruppe. Die Volumenzunahmen der grauen Substanz bei den ECMO-Patienten gehören Teilen des Motorkortex und dazugehörigen Gehirnbereichen an. Im Gyrus precentralis sind die ersten Motoneurone der Willkürmotorik lokalisiert, deren Axone als Pyramidenbahn in den Spinalkanal ziehen. Es grenzt sich der Anteil des Gyrus frontalis superior an, der Teile des prämotorischen Kortex enthält und komplexe Bewegungsabläufe steuert. Auch der Lobulus paracentralis ist verbunden mit Bereichen des Frontal- und Parietallappens und verbindet Bewegungsabläufe und räumliche Wahrnehmung. Das Kleinhirn dient der Regulation und Koordination von Bewegungen der Fein- sowie Zielmotorik.

Die Auffälligkeit der Volumenzunahmen liegt in ihrer zusammenhängenden Funktion im Bereich der Motorik. Volumenzunahmen der grauen Substanz können durch Aktivitätssteigerung des jeweiligen Gehirnabschnitts beobachtet werden (vgl. 1.2.4). Zum Beispiel konnten bei Patienten nach Herzinfarkt Volumenzunahmen der grauen Substanz in Gehirnbereichen des Motorkortex nach sechsmonatiger Teilnahme am Koronarsport beobachtet werden (Anazodo et al. 2013). Volumenzunahmen des Gyrus precentralis und Lobulus paracentralis wurden auch bei Personen beobachtet, die über fünf Jahre täglich Yoga praktizierten und mit einer Zunahme an Propriozeption (Wahrnehmung der Körperbewegung im Raum) assoziiert werden (Hernández et al. 2020). Ob die ehemaligen ECMO-Patienten ein höheres Aktivitätslevel aufweisen als die Kontrollgruppe, lässt sich anhand der gegebenen Daten nicht eruieren, würde sich aber bei Reproduktion der Ergebnisse abfragen

lassen. Auch eine funktionelle MRT-Untersuchung bei den entsprechenden Patienten im Vergleich zu einer Kontrollgruppe könnte Klarheit geben.

Volumenzunahmen der grauen Substanz wurden auch als Hypertrophie interpretiert, die als Folge eines Kompensationsmechanismus bei Wiederaufnahme eines zuvor hypoaktiven Gehirnabschnitts entstehen (Zhang et al. 2022). Die Volumenzunahmen in diesem zusammenhängenden Bereich könnten die eingeschränkten Bewegungsmöglichkeiten unter ECMO-Therapie widerspiegeln. Eine weitere Hypothese zu Volumenzunahmen der grauen Substanz geht davon aus, dass gesunde Gehirnbereiche die Funktion geschädigter Gehirnbereiche übernehmen und diese dadurch an Volumen zunehmen (Baril et al. 2021).

Inwieweit Volumenzunahmen der grauen Substanz speziell bei Patienten nach ECMO-Therapie zu bewerten sind, kann derzeit aus den vorliegenden Daten nicht schlüssig geklärt werden und sollte in Folgestudien weiter untersucht werden.

4.2.3 ECMO versus nonECMO

Entgegen unserer Hypothese, dass Patienten mit ECMO-Therapie ausgeprägtere Reduktionen der grauen Substanz aufweisen, zeigten sich bei den ECMO-Patienten in der Ganzhirnanalyse Volumenzunahmen der grauen Substanz im Vergleich zur Kontrollgruppe und Volumenreduktionen bei den nonECMO-Patienten sowohl im Vergleich zur ECMO-Gruppe als auch im Vergleich zur Kontrollgruppe.

Diese Ergebnisse bringen folgende Fragen auf: Welche zerebralen Folgen hat die maschinelle Beatmung und wie wirkt sich die ECMO auf das Gehirn aus?

Patienten mit schwerem ARDS werden zur Sicherstellung der Oxygenierung zunächst lungenprotektiv beatmet (vgl. 1.1.4). Die resultierende dezente Hypoventilation zum Schutz des Lungenparenchyms führt mitunter zur Hyperkapnie (PaCo2 ≥ 46 mmHg) und einhergehender respiratorischer Azidose (pH < 7,35). Dieses Prinzip der permissiven Hyperkapnie kann zugunsten der lungenprotektiven Beatmung und niedrigen Tidalvolumina mit folgenden Richtwerten toleriert werden: PaCo2 ≤ 50 – 60 mmHg, pH ≥ 7,25 (DGAI 2017). Dabei konnten als positive Effekte der Hyperkapnie eine antiinflammatorische Wirkung auf die Alveolen und eine höhere Sauerstoffabgabe gemessen werden (Morales-Quinteros et al. 2019). Zwei weitere Studien berichten jedoch über eine höhere Mortalität bei ARDS-Patienten mit schwerer und sehr schwerer Hyperkapnie und Azidose (PaCo2 ≥ 50 mmHg (Nin et al. 2017); PaCo2 ≥ 65 mmHg, pH< 7,35 (Tiruvoipati et al. 2017))

Es ist ebenso bekannt, dass eine Hyperkapnie über eine zerebrale Vasodilatation zur Erhöhung des intracraniellen Drucks führt. Dieser bedingt reflektorisch eine Abnahme des zerebralen Perfusionsdrucks, was Ischämien und Hypoxien des Hirnparenchyms begünstigt. Da mit der VBM sehr kleine parenchymale Schäden detektiert werden können, sind die

Atrophien der grauen Substanz bei den nonECMO-Patienten möglicherweise auch auf eine Hirndrucksteigerung durch die Hyperkapnie zurückzuführen. In dieser vorliegenden Pilotstudie wurden die PaCo2-Werte der eingeschlossenen ARDS-Patienten nicht in die Analyse miteinbezogen, diese sollten aber in zukünftigen Studien aufgenommen werden.

Zur lungenprotektiven Beatmung wird von den meisten Expertenzentren ein druckkontrollierter Beatmungsmodus gewählt, da mit dem Festsetzen der Druckniveaus durch den Anwender die Lungenprotektion definitiv vorgegeben werden kann. Jedoch kann auch ein volumenkontrollierter Beatmungsmodus erwogen werden. Dieser hat den Vorteil in der definitiven Einstellung des Tidalvolumens, was ebenfalls lungenprotektiv ist; hierbei müssen die erreichten Druckniveaus durch den Anwender überwacht werden. Zusätzlich wird im volumenkontrollierten Beatmungsmodus durch die Einstellung von Tidalvolumen und Atemfrequenz das Atemminutenvolumen definiert, wodurch der PaCO2 eng kontrolliert wird (Chacko et al. 2015). Die aktuelle Leitlinie gibt keine klare Empfehlung für einen der beiden kontrollierten Beatmungsmodi (DGAI 2017).

Auch der häufig vergleichsweise hohe PEEP der lungenprotektiven Beatmung wirkt sich auf den intracraniellen Druck aus. Pathophysiologisch führt der hohe PEEP zu einem erhöhten intrathorakalen Druck, der über ein vermindertes Herzzeitvolumen zur zerebralen Autoregulation mit Anstieg des intracraniellen Drucks führt. Eine Studie beschreibt eine Reduktion der zerebralen Autoregulation bei 55% der untersuchten beatmeten ARDS-Patienten unabhängig vom gewählten PEEP (Schramm et al. 2013). Vielmehr scheint sich ein hoher PEEP positiv auf die Oxygenierung und Decarboxylierung auszuwirken, was die Effekte der hyperkapnischen zerebralen Vasodilatation reduziert und eine verbesserte zerebrale Oxygenierung ermöglicht (Lovisari et al. 2019).

Darüber hinaus werden bei maschinell beatmeten Patienten mit schwerem ARDS teilweise grenzwertige Hypoxämien toleriert. Einerseits soll die maschinelle Beatmung in ihrem lungenprotektiven Rahmen gehalten werden, zum anderen bleibt als letzter Schritt zur Sicherstellung der Oxygenierung nur die ECMO. Diese ist bei schwerem ARDS und therapierefraktärer Hypoxämie (PaO2 < 60 mmHg oder PaO2 < 80 mmHg für > 3 – 6 h) nach den aktuellen Leitlinien als Rescue-Maßnahme, wenn zuvor alle konservativen Maßnahmen erschöpft wurden, indiziert (DGAI 2017; Fichtner et al. 2019). Mithilfe der ECMO werden die Oxygenierung und Decarboxylierung des Blutes kontrolliert und individuell adjustiert. Dabei ist besonders die Umstellung von maschineller Beatmung auf ECMO als vulnerabel zu betrachten. Beispielsweise konnte gezeigt werden, dass eine rapide Reduktion des PaCO2 zu intracraniellen Blutungen führen kann (Luyt et al. 2016). Nach der initialen Phase wird der Patient auf normokapnische Werte eingestellt, sodass sich auch die zerebralregulatorischen Mechanismen der permissiven Hyperkapnie normalisieren.

Von Bahr et al. (2018) stellten die Hypothese auf, dass es trotz der potentiellen Hypoxämie während der ECMO nicht zu hypoxischen Schäden im Gehirn kommt, solange eine ausreichende Sauerstoffversorgung des Gehirns sichergestellt werden kann. Dazu wird die gemischt-venöse Sauerstoffsättigung (SvO2) vor dem Oxygenator und Laktat als Indikatoren der Hypoxie im engen Rahmen kontrolliert und durch eine individuelle Regulierung des ECMO-Flusses und des Hämoglobins konstant gehalten (von Bahr et al. 2018). Es wird davon ausgegangen, dass die Sauerstoffversorgung wesentlich vom Hämoglobingehalt abhängt, da nur durch ausreichend Transportmaterial Sauerstoff zu den Zellen gelangen kann (Hoiland et al. 2016). Zudem wird angenommen, dass hypoxische Hirnschädigungen während der Hypoxämie durch zerebrale Ischämien entstehen, die Folge einer unzureichenden Blutzirkulation sind (Holzgraefe et al. 2017). Eine weitere Studie fand heraus, dass Patienten mit schwerem ARDS und ECMO-Therapie eine bessere zerebrale Oxygenierung aufweisen als nonECMO-Patienten (Kahl et al. 2021).

Untersuchungen mit Fokus auf den Vergleich der Therapieformen (ECMO versus nonECMO) werden zunehmend durchgeführt, um Risiken und Nebenwirkungen der ECMO-Therapie in Relation zu dem Langzeitoutcome der Patienten darstellen zu können. Sylvestre et al. (2019) liefern die erste Untersuchung zu kognitiven Einschränkungen von ARDS-Patienten nach ECMO-Therapie verglichen mit konservativ behandelten ARDS-Patienten. In der Gesamtauswertung der Tests lagen sowohl 55% der ECMO-Patienten als auch 56% der konservativ behandelten Patienten eine Standardabweichung unterhalb der Norm, wobei kein Unterschied zwischen den Gruppen festzustellen war. Dahingegen hatten ECMO-Patienten längere Phasen der Hypoxämie (PaO2 < 55mmHg, p=0,029). Auch in der Arbeit von Holzgraefe et al. (2017) wurden bei sieben ECMO-Patienten Hypoxämien (SpO2 < 94%) gemessen, neurokognitiv wurden jedoch keine Defizite festgestellt. Von Bahr et al. (2018) evaluierten die Arbeit von Holzgraefe at al. (2017) und teilten 38 Studienteilnehmer in eine Gruppe ‚Hypoxämie unter ECMO' (n=28) und ‚keine Hypoxämie unter ECMO' (n=10). In dieser Studie wurde die Hypoxämie mit Sp02 < 93% definiert. Die Studienteilnehmer wurden 3 – 17 Jahre nach der ECMO-Therapie untersucht, wobei keine Unterschiede im neurokognitiven Outcome ermittelt wurden (von Bahr et al. 2018). Eine weitere Studie untersuchte die gesundheitsbezogene Lebensqualität nach ARDS und beschrieben höhere Einschränkungen der Lebensqualität bei nonECMO-Patienten im Vergleich zu ECMO-Patienten ein Jahr nach Krankenhausentlassung (Grasselli et al. 2019).

4.2.4 Weitere Einflussfaktoren auf die Veränderungen des Gehirns nach ARDS

Die Entstehung neurokognitiver Defizite ist als ein multifaktorieller Prozess verstanden und weitere Einflussfaktoren werden diskutiert. Beispielsweise wurde berichtet, dass auch eine Hypotension (mittlerer arterieller Blutdruck < 50 mmHg) mit Gedächtnisdefiziten bei Krankenhausentlassung und nach einem Jahr korrelierte. Im Follow-up nach zwei Jahren

wurden diese nicht mehr bestätigt (Hopkins et al. 2005). Mikkelsen at al. (2012) konnten diesen Zusammenhang nicht belegen. Patienten mit und ohne kognitive Einschränkung nach ARDS unterschieden sich in deren Studie nicht in den mittleren systolischen Blutdruckwerten (104 vs. 108 mmHg, p=0,32).

Daneben wirkt sich auch die Dysregulation des Blutzuckers negativ auf das neurokognitive Outcome aus. Einerseits wurde eine Hyperglykämie während des ARDS in Verbindung mit neurokognitiven Defiziten nach einem Jahr gebracht (Hopkins et al. 2010), andererseits zeigte sich ein höheres Auftreten von Depressionen nach hypoglykämischen Phasen während des Intensivstationsaufenthaltes (Dowdy et al. 2008). Die Zellen des Gehirns sind sowohl gegen Hypo- (< 3,8 mmol/l) also auch gegen Hyperglykämie (9,6 ± 1,8 mmol/l) vulnerabel (Sonneville et al. 2015). Experimentelle Studien berichten in beiden dysregulierten Phasen über eine erhöhte Konzentration an reaktiven Sauerstoffspezies, verbunden mit einer erhöhten Apoptoserate der Zellen des frontalen Kortex und des Hippocampus (Suh et al. 2007). Passend dazu wurden auch kognitive Einschränkungen des Gedächtnis- und Lernvermögens beobachtet (Hopkins et al. 2010).

Als ein Risikofaktor für die Entstehung von Atrophien im Gehirn wurde die akute Inflammationsreaktion, die auch für das ARDS charakteristisch ist, beschrieben. Tumornekrosefaktor, Interleukine und Cytokine führen zur gesteigerten Apoptose von Neuronen, speziell im Hippocampus (Semmler et al. 2005). Sogar bei gesunden Probanden korrelierten erhöhte Cytokinwerte mit schlechteren Werten der Gedächtnisfunktion (Reichenberg et al. 2001). Auch bei Patienten mit Sepsis wird die generalisierte Inflammationsreaktion mit Atrophien der grauen Substanz der Insula, des Hippocampus und des frontalen Kortex und neurokognitiven Defiziten diskutiert (Orhun et al. 2019).

Zusammenfassend lässt sich sagen, dass es bei kritisch kranken Patienten viele Einflussfaktoren auf die Entstehung von Schädigungen im Gehirn und neurokognitiven Einschränkungen gibt. Zahlreiche Studien mit unterschiedlicher Fragestellung und Methodik liefern Aspekte für das Verständnis der Pathophysiologie und tragen so zur Verbesserung der therapeutischen Optionen bei.

4.3 Limitationen

Die Arbeit weist einige Limitationen auf. Die Stichprobengröße ist mit insgesamt 18 Patienten besonders in der Aufteilung in elf ECMO-Patienten und sieben nonECMO-Patienten als sehr klein anzusehen, im Design einer Pilotstudie aber vertretbar. Da es die erste VBM-Analyse nach überlebtem ARDS mit und ohne ECMO-Therapie ist, gibt es keine vergleichbaren Daten mit größeren Stichproben. Die Thematik der Stichprobengröße in VBM-Studien ist Gegenstand wissenschaftlicher Diskussion. Eine Meta-Analyse von VBM-Studien bei Tinnitus-Patienten mit Fokus auf dem methodischen Vorgehen berichtete, dass

die Stichprobengröße der Studien mit 7 – 257 Teilnehmern erheblich variiert. Der Median von 24 Teilnehmern zeigt, dass die Hälfte der Studien eine kleine Stichprobengröße (n<30) untersuchte (Scott-Wittenborn et al. 2017). Dabei gilt, dass sowohl sehr kleine als auch große Stichproben zur Verfälschung der Aussagekraft in Form von falsch positiven oder falsch negativen Ergebnissen führen können (Lorca-Puls et al. 2018). Zur Bearbeitung dieser Problematik trägt die angewendete TFCE-Toolbox wesentlich bei, die die statistische Power bei kleinen Stichproben erhöht und die Wahrscheinlichkeit falsch positiver oder falsch negativer Ergebnisse minimiert (Smith und Nichols 2009). Generell lässt sich sagen, dass die Anwendung der TFCE-Toolbox Vorteile insbesondere bei kleinen Stichproben bietet; die Auswertung einer größeren Stichprobe trotzdem einen Zugewinn für die Aussagekraft der Ergebnisse hat.

Der unterschiedliche Zeitpunkt der cMRT-Aufnahme innerhalb der gesamten Patientengruppe ist kritisch zu bewerten. In der Zeit zwischen der Krankenhausentlassung und der Nachuntersuchung ist eine Veränderung der Volumenverhältnisse im Gehirn möglich. Nach dem ARDS werden Reparaturmechanismen aktiv, die abhängig vom Grad der Gewebeschädigung das betroffene Areal teilweise wiederherstellen. Deutlich sind diese Volumenveränderungen und Reparaturvorgänge durch die Studie von Canessa et al. (2011) geworden, die zeigte, dass eine externe nächtliche CPAP-Therapie zu einer statistisch signifikanten Volumenzunahme der grauen Substanz sowie besseren neurokognitiven Testergebnissen bei Patienten mit OSAS führte. In den beschriebenen Studien zu hypoxiebedingten Abnahmen der grauen Substanz bei den Krankheitsbildern der COPD und des OSAS ist der Zeitpunkt des cMRTs weniger ausschlaggebend, da sowohl die COPD als auch das OSAS chronische Krankheiten sind, sodass die VBM-Analyse nach dem Schweregrad der Erkrankung erfolgt. Beim ARDS, das durch das akute, mehr oder minder kurzfristige, in jedem Fall aber temporäre Auftreten der Hypoxämie definiert ist und körpereigene Reparaturmechanismen die geschädigten Areale regenerieren, ist für weitere Studien zu diesem Thema ein einheitlicher Zeitpunkt des cMRTs als sinnvoll zu erachten. Als Beispiel einer VBM-Studie von akut kritisch kranken Patienten wurde bei Sepsis-Patienten das cMRT vor der Krankenhausentlassung angefertigt (Orhun et al. 2019). Zukünftige Studien sollten dieses Problem aufgreifen. Ein standardisiertes cMRT sollte zu einem definierten Zeitpunkt erfolgen, zum Beispiel vor Entlassung von der Intensivstation.

4.4 Ausblick

Die Ergebnisse dieser Pilotstudie geben einen Hinweis auf mögliche Gehirnschädigungen in Form von Reduktionen der grauen Substanz bei Patienten nach schwerem ARDS und konservativer Beatmungstherapie. Diese Reduktionen waren wie angenommen in den Bereichen des Frontallappens, Temporallappens und im Limbischen System zu finden. Die

Subgruppenanalyse widerlegte unsere Hypothese, dass ECMO-Patienten ausgeprägtere Reduktionen der grauen Substanz aufweisen als nonECMO-Patienten. Stattdessen waren die nonECMO-Patienten von den Reduktionen der grauen Substanz betroffen und die ECMO-Patienten wiesen partielle Volumenzunahmen auf.

Da es sich bei der vorliegenden Arbeit um eine Pilotstudie mit kleiner Stichprobe handelt, gilt es nun, die Ergebnisse mit einer größeren Kohorte und Unterteilung in ECMO- und nonECMO-Patienten zu validieren. Nach den Ergebnissen dieser Pilotstudie kann dabei von der Hypothese ausgegangen werden, dass nonECMO-Patienten von ausgeprägteren Volumenreduktionen der grauen Substanz betroffen sind als ECMO-Patienten. Außerdem stellt sich mit den vorliegenden Ergebnissen die Frage, inwieweit sich die Therapieform auf das Volumen des Gehirnparenchyms und des CSF auswirkt. Wie in den Kapiteln 4.2.3 und 4.2.4 angesprochen, können die Pathomechanismen vielfältig sein. Daher sollten in Folgestudien die Parameter SpO2, PaO2, PaCO2, pH, Blutzucker und Blutdruck sowie die Beatmungs- bzw. ECMO-Parameter ausgewertet und mit den Volumina korreliert werden.

Es bleibt zu klären, ob die gefundenen volumenveränderten Bereiche im Gehirn der ARDS-Patienten mit neurokognitiven Einschränkungen in Verbindung stehen. Dazu werden in einer laufenden Folgestudie die Ergebnisse dieser vorliegenden Arbeit mit den Ergebnissen der Arbeit von Frau Dr. M. Müller bei ebendiesen Patienten korreliert.

Zur Verbesserung der Methodik sollte ein einheitlicher Zeitpunkt des cMRTs gewählt werden. Hier ist der Tag der Verlegung von der Intensivstation angemessen, denn dadurch kann die Beeinflussung der Reparaturvorgänge nach dem ARDS ausgeschlossen werden. Um diese auch zu erfassen, bietet sich die longitudinale VBM-Auswertung an. Der Progress oder Regress können beobachtet und mit neurokognitiven Testergebnissen korreliert werden. Unsere Ergebnisse weisen auf die Wichtigkeit der vergleichenden Untersuchung von ECMO- und nonECMO-Patienten hin, um für Patienten mit schwerem ARDS die Therapie und damit das Outcome zu optimieren.

5 Zusammenfassung

Das akute Atemnotsyndrom (*acute respiratory distress syndrome*; ARDS) ist ein komplexes Krankheitsbild der Intensivmedizin mit hoher Morbidität und Mortalität. Mit der Schwere des ARDS nimmt die Hypoxämie zu, sodass Patienten zunächst maschinell unter lungenprotektiven Einstellungen beatmet werden. Bei weiterhin unzureichender Oxygenierung gilt die extrakorporale Membranoxygenierung (*extracorporeal membrane oxygenation;* ECMO) derzeit als Rescue-Therapie und verschafft Zeit für Heilung und Therapie. Aktuelle Studien weisen nun auf eine reduzierte Mortalität durch den Einsatz der ECMO bei schwerem ARDS hin und empfehlen, die ECMO in die Standardtherapie des schweren ARDS aufzunehmen. Das Langzeitoutcome der Patienten ist in psychischen und neurokognitiven Bereichen beeinträchtigt. Durch die Phasen der Hypoxämie beim ARDS und den beschriebenen neurokognitiven Einschränkungen richtete sich das Interesse auf Veränderungen im Gehirn bei Patienten nach schwerem ARDS. Erste Studien berichteten von globalen Reduktionen des Gehirnparenchyms und Erweiterungen der Ventrikel bei nonECMO-Patienten und zerebrovaskulären Anomalien bei ECMO-Patienten. Eine valide Technik zur Auswertung des Volumens der grauen Substanz stellt die Voxel-basierte Morphometrie (VBM) dar, die kleinste parenchymale Unterschiede erkennen kann. Bei hypoxämie-assoziierten Krankheitsbildern wie der Chronisch Obstruktiven Lungenerkrankung oder dem Obstruktiven Schlafapnoe Syndrom wurden in der VBM-Analyse der Patientengehirne Reduktionen der grauen Substanz im Frontallappen, Temporallappen und dem Limbischen System beschrieben, die zudem mit neurokognitiven Einschränkungen und der Dauer der Hypoxämie korrelierten.

Das Ziel dieser Arbeit war es, eine VBM-Analyse bei Patienten nach schwerem ARDS sowohl im Vergleich zu einer gesunden Kontrollgruppe als auch im Subgruppenvergleich mit und ohne ECMO-Therapie durchzuführen. Wir gingen dabei von der Hypothese aus, dass ARDS-Patienten im Vergleich zur gesunden Kontrollgruppe Reduktionen der grauen Substanz aufweisen, wobei wir diese aufgrund der Schwere des ARDS ausgeprägter bei den ECMO-Patienten erwarteten. Des Weiteren nahmen wir an, dass die Volumenreduktionen der grauen Substanz überwiegend in den Bereichen des Frontallappens, Temporallappens und Limbischen Systems auftreten.

Wir führten eine retrospektive Pilotstudie eines Patientenkollektivs des ARDS-Zentrums Göttingen durch, das bei einer Nachuntersuchung eine craniale Magnetresonanztomographie (cMRT) erhalten hatte und werteten diese mit Hilfe der VBM aus. Folgende Gruppen wurden verglichen: Patienten gesamt versus Kontrolle, ECMO versus Kontrolle, nonECMO versus Kontrolle, ECMO versus nonECMO.

In der Ganzhirnanalyse und in der Region of Interest-Analyse konnten statistisch signifikante Volumenreduktionen der grauen Substanz bei den nonECMO-Patienten gefunden werden.

Diese traten sowohl im Vergleich zur Kontrolle als auch in der Subgruppenanalyse mit den ECMO-Patienten auf und waren im Frontallappen, Temporallappen und im Limbischen System lokalisiert. Die Ganzhirnanalyse der ECMO-Patienten mit der Kontrollgruppe ergab Volumenzunahmen der grauen Substanz in Teilen des Motorkortex bei den ECMO-Patienten.

Die Ergebnisse werfen die Frage auf, welche zerebralen Konsequenzen die maschinelle Beatmung bei den nonECMO-Patienten hat und inwiefern die ECMO das Gehirnparenchym beeinflusst. Hier könnte sich die grenzwertige arterielle Sauerstoffsättigung in der vulnerablen Phase des schweren ARDS als schädigend erweisen. Zudem wirkt sich die permissive Hyperkapnie als Teil der lungenprotektiven Beatmung über die Erhöhung des intracraniellen Drucks negativ auf das Gehirnparenchym aus. Im Gegensatz dazu scheinen Patienten mit schwerem ARDS in Bezug auf das Volumen der grauen Substanz von der ECMO zu profitieren. Beispielsweise hat sich ein konstanter Hämoglobinwert in Kombination mit der individuellen Regulierung des ECMO-Flusses als präventiv für die zerebrale Oxygenierung erwiesen. Die Volumenreduktionen der grauen Substanz zeigten sich in den erwarteten Lokalisationen und sind mit den neurokognitiven Einschränkungen ehemaliger ARDS-Patienten vereinbar. Die Limitationen dieser Arbeit betreffen die kleine Stichprobengröße und die uneinheitlichen Zeitpunkte der cMRT-Untersuchungen.

Unsere Pilotstudie gibt einen Hinweis, dass sich die konservative Beatmungstherapie bei Patienten mit schwerem ARDS nachteilig auf das Volumen der grauen Substanz auswirkt. Der Pathomechanismus in der Entstehung von Volumenreduktionen der grauen Substanz ist bei schwerem ARDS multifaktoriell und bedarf weiterer Untersuchungen. Die VBM bietet ein valides Instrument in der Detektion von parenchymalen Veränderungen, die auch schon subklinisch erkannt werden können. Die hier präsentierten Ergebnisse gilt es in Folgestudien mit Einbezug des neurokognitiven Outcomes und klinischer Parameter weitergehend zu validieren.

6 Anhang

6.1 Befundung der cMRTs der Patienten

Tabelle A1: Befundung der cMRTs der Patienten.

Studienteil-nehmer	Befund des cMRTs
VBM-Gö-1	ein Punkt im Genu, 2 im Splenium, subkortikal
VBM-Gö-2	parenchymale Ödemreste links temporal, ein Punkt im Splenium links
VBM-Gö-3	unauffällig
VBM-Gö-4	unauffällig
VBM-Gö-5	unauffällig
VBM-Gö-6	unauffällig
VBM-Gö-7	unauffällig
VBM-Gö-8	Massive Mirko-/Makrohämorrhagien im Balken
VBM-Gö-9	unauffällig
VBM-Gö-10	multiple Mikrohämorrhagien im Balken und subkortikal
VBM-Gö-11	Mikrohämorrhagien im Splenium rechts, Corpus rechts, subkortikal rechts frontal
VBM-Gö-12	unauffällig
VBM-Gö-14	unauffällig
VBM-Gö-15	unauffällig
VBM-Gö-19	parenchymale Ödemreste, keine Mikrohämorrhagien
VBM-Gö-20	unauffällig
VBM-Gö-21	unauffällig
VBM-Gö-23	einzelne Mikrohämorrhagien, nicht im Balken
VBM-Gö-25	solitäre Mikrohämorrhagien, nicht im Balken

6.2 Scannereinstellungen

Tabelle A2: Scannereinstellungen.

Studienteil-nehmer	MR-Scanner	Sequenz	Magnetfeld in Tesla	Repetitions-zeit in ms	Echozeit in ms	Inversions-zeit in ms	Flipwinkel in Grad °	Matrixgröße in Pixel	Schichtdicke in mm
VBM-Gö-1	Siemens TrioTim®	MPRAGE	3	2300	2,98	900	9	256x240	1,1
VBM-Gö-2	Siemens TrioTim®	MPRAGE	3	2300	2,98	900	9	256x240	1,1
VBM-Gö-3	Siemens TrioTim®	MPRAGE	3	2300	2,98	900	9	256x240	1,1
VBM-Gö-4_2	Siemens TrioTim®	t1_fl3d_sag_ISO	3	4600	1,67	-	15	256x256	1
VBM-Gö-5_2	Siemens TrioTim®	MPRAGE	3	1780	4,89	900	9	256x240	1
VBM-Gö-6	Siemens TrioTim®	MPRAGE	3	2300	2,98	900	9	256x240	1,1
VBM-Gö-7	Siemens TrioTim®	MPRAGE	3	2300	2,98	900	9	256x240	1,1
VBM-Gö-9	Siemens TrioTim®	MPRAGE	3	2300	2,98	900	9	256x240	1,1
VBM-Gö-10	Siemens TrioTim®	MPRAGE	3	2300	2,98	900	9	256x240	1,1
VBM-Gö-11	Siemens TrioTim®	MPRAGE	3	2300	2,98	900	9	256x240	1,1
VBM-Gö-12	Siemens TrioTim®	MPRAGE	3	2300	2,98	900	9	256x240	1,1
VBM-Gö-14	Siemens TrioTim®	MPRAGE	3	2300	2,98	900	9	256x240	1,1
VBM-Gö-15_3	Siemens TrioTim®	MPRAGE	3	2300	2,98	900	9	256x240	1,1
VBM-Gö-19	Siemens Sonata®	MPRAGE	1,5	1330	3,33	700	15	256x206	1
VBM-Gö-20	Siemens TrioTim®	MPRAGE	3	2300	2,98	900	9	256x240	1,1
VBM-Gö-21	Siemens TrioTim®	MPRAGE	3	2300	2,98	900	9	256x240	1,1
VBM-Gö-23	Siemens TrioTim®	MPRAGE	3	2300	2,98	900	9	256x240	1,1
VBM-Gö-25	Siemens TrioTim®	MPRAGE	3	2300	2,98	900	9	256x240	1,1
VBM-Gö-26	Siemens Avantofit®	MPRAGE	1,5	1700	2,46	900	8	256x256	1

VBM-Gö-27	Siemens Avantofit®	MPRAGE	1,5	1700	2,46	900	8	256x256	1
VBM-Gö-28	Siemens Avantofit®	MPRAGE	1,5	1700	2,46	900	8	256x256	1
VBM-Gö-29	Siemens Avantofit®	MPRAGE	1,5	1700	2,46	900	8	256x256	1
VBM-Gö-30	Siemens Avantofit®	MPRAGE	1,5	1700	2,46	900	8	256x256	1
VBM-Gö-31	Siemens Avantofit®	MPRAGE	1,5	1700	2,46	900	8	256x256	1
VBM-Gö-32	Siemens Symphony®	MPRAGE	1,5	1330	3,56	700	15	320x320	0,9
VBM-Gö-34	Siemens Avantofit®	MPRAGE	1,5	2000	2,98	900	8	256x256	1,1
VBM-Gö-35	Siemens Avantofit®	MPRAGE	1,5	1700	2,46	900	8	256x256	1
VBM-Gö-36	Siemens TrioTim®	MPRAGE	3	1790	3,37	1100	7	256x256	1
VBM-Gö-37	Siemens Avantofit®	MPRAGE	1,5	1700	2,46	900	8	256x256	1
VBM-Gö-39	Siemens Avantofit®	MPRAGE	1,5	2000	2,98	900	8	256x256	1
VBM-Gö-40	Siemens Avantofit®	MPRAGE	1,5	1700	2,46	900	8	256x256	1
VBM-Gö-42	Siemens Avantofit®	MPRAGE	1,5	1700	2,46	900	8	256x256	1
VBM-Gö-43	Siemens Avantofit®	MPRAGE	1,5	1700	2,46	900	8	256x256	1
VBM-Gö-44	Siemens Avantofit®	MPRAGE	1,5	1700	2,46	900	8	256x256	1
VBM-Gö-47	Siemens TrioTim®	MPRAGE	3	1780	4,89	900	9	256x224	1
VBM-Gö-49	Siemens Avantofit®	MPRAGE	1,5	1700	2,46	900	8	256x256	1

MPRAGE: Magnetization Prepared Rapid Gradient Echo; MR: Magnetresonanz.

6.3 Qualitätskontrolle

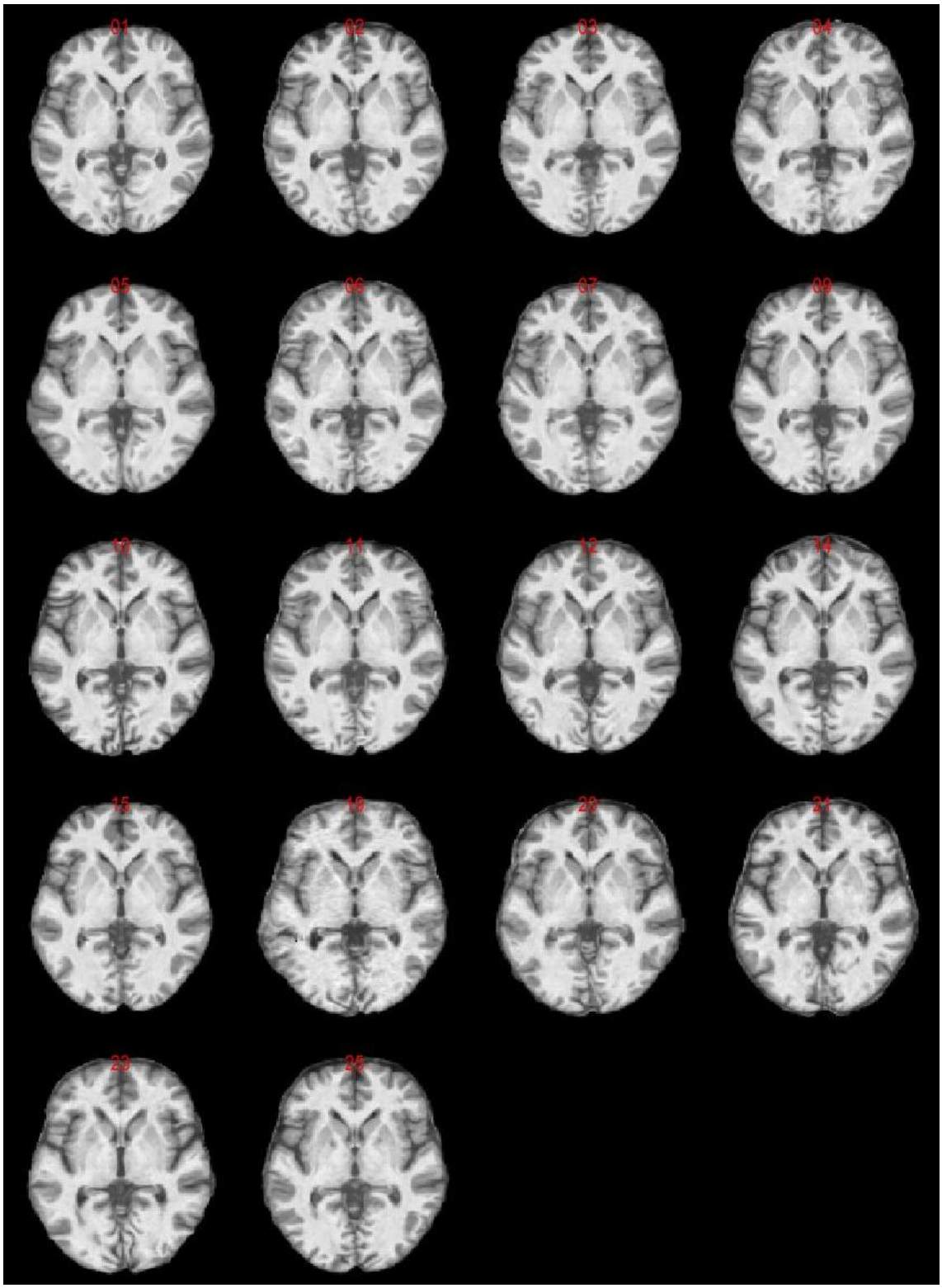

Abbildung A1: Qualitätskontrolle Patienten gesamt.

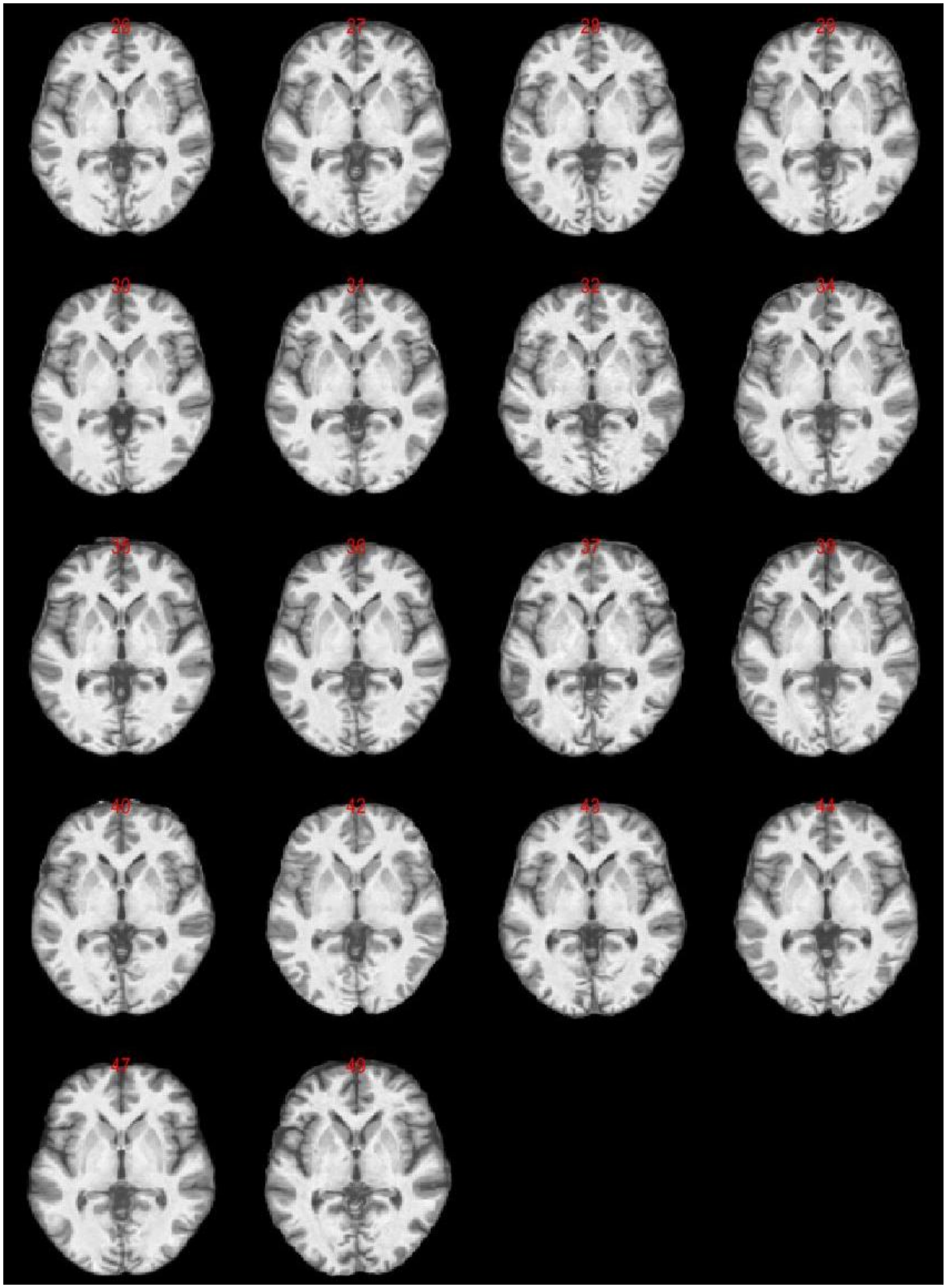

Abbildung A2: Qualitätskontrolle Kontrolle gesamt.

6.4 Ergebnis VBM

6.4.1 Patienten versus Kontrolle

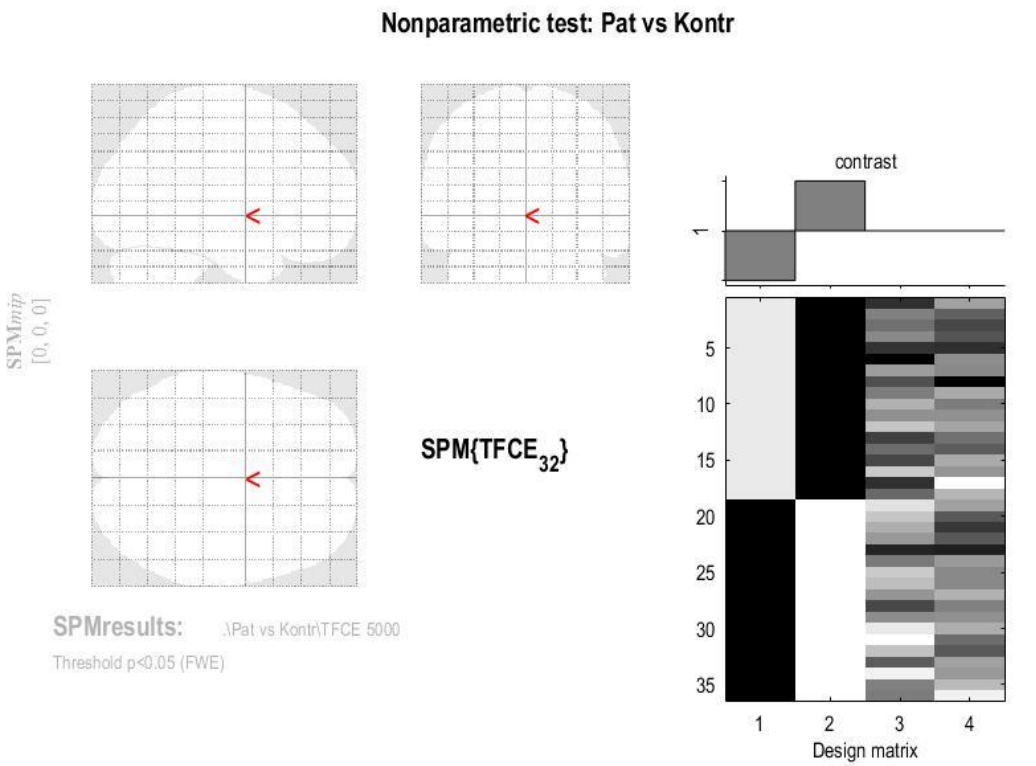

Statistics: ***nonparametric p-values adjusted for search volume***

cluster-level		combined peak-cluster-level				mm mm mm
	k_E	$p_{FWE\text{-}corr}$	$q_{FDR\text{-}corr}$	*TFCE*	p_{uncorr}	

no suprathreshold clusters

table shows 3 local maxima more than 8.0mm apart

Degrees of freedom = [1.0, 32.0]
FWHM = 19.0 18.7 18.6 mm mm mm; 12.7 12.5 12.4 {voxels}
Volume: 1583645 = 469228 voxels = 217.2 resels

Voxel size: 1.5 1.5 1.5 mm mm mm; (resel = 1963.90 voxels)
Permutations = 5000

Abbildung A3: Ergebnis Ganzhirnanalyse Patienten < Kontrolle.

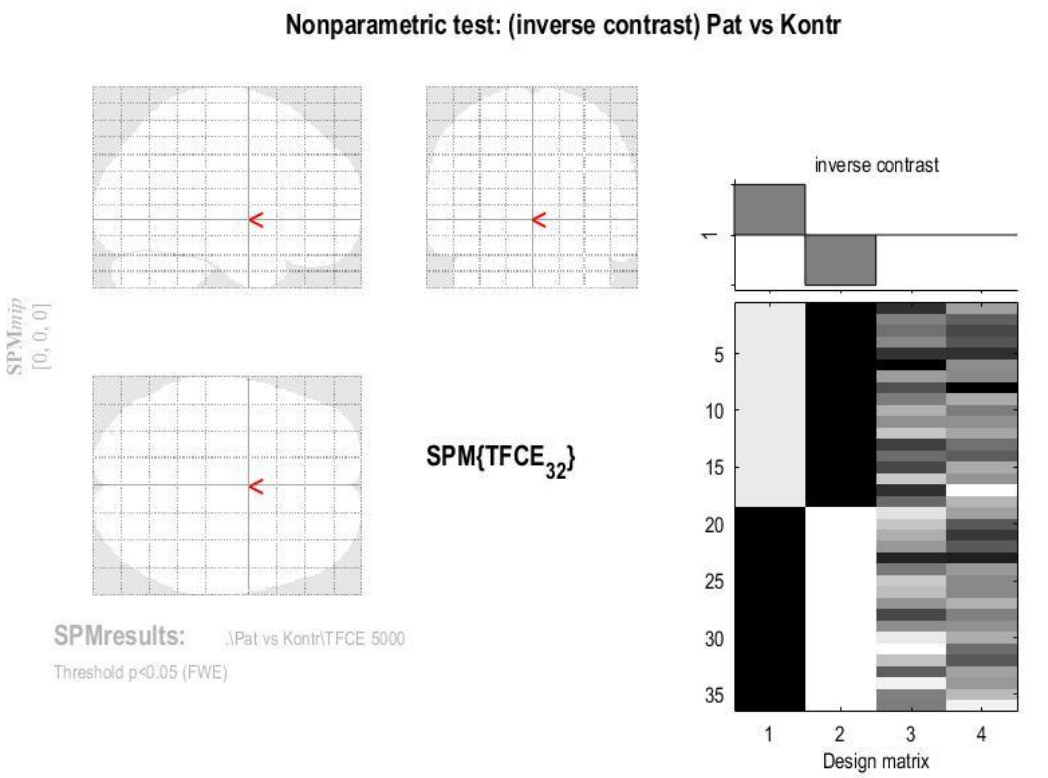

Statistics (inverse contrast): ***nonparametric p-values adjusted for search volume***

cluster-level	combined peak-cluster-level				mm mm mm
k_E	$p_{FWE\text{-}corr}$	$q_{FDR\text{-}corr}$	*TFCE*	p_{uncorr}	

no suprathreshold clusters

table shows 3 local maxima more than 8.0mm apart

Degrees of freedom = [1.0, 32.0]
FWHM = 19.0 18.7 18.6 mm mm mm; 12.7 12.5 12.4 {voxels}
Volume: 1583645 = 469228 voxels = 217.2 resels

Voxel size: 1.5 1.5 1.5 mm mm mm; (resel = 1963.90 voxels)
Permutations = 5000

Abbildung A4: Ergebnis Ganzhirnanalyse Patienten > Kontrolle.

6.4.2 ECMO versus Kontrolle

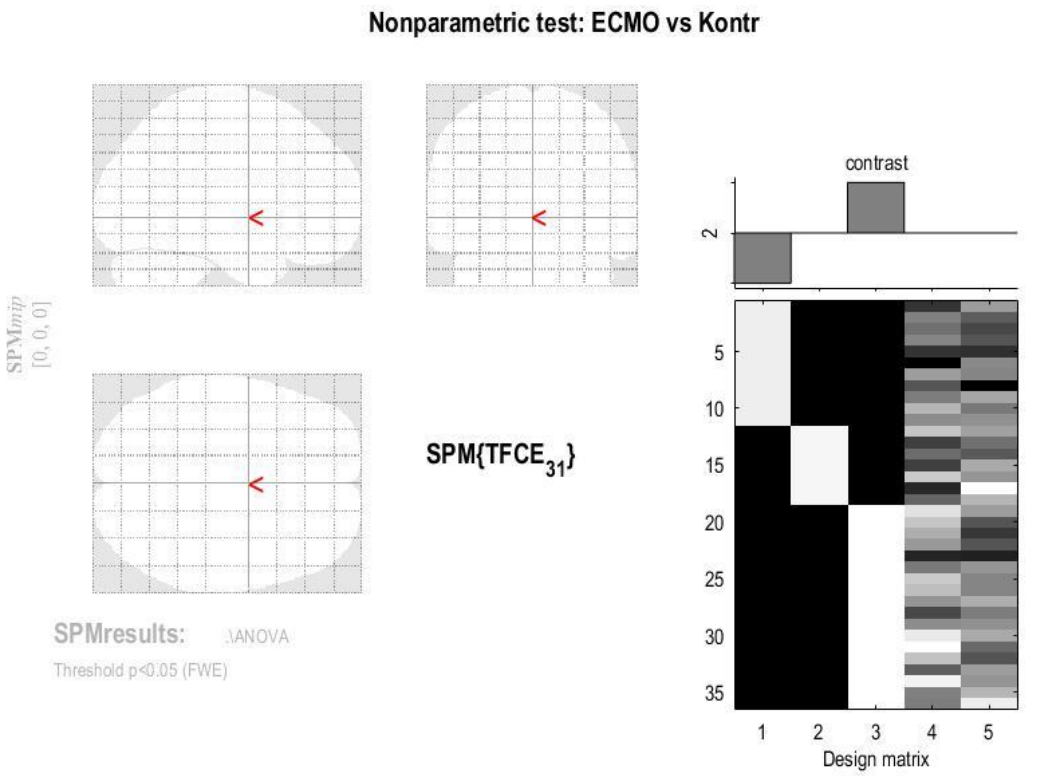

Statistics: ***nonparametric p-values adjusted for search volume***

cluster-level		combined peak-cluster-level				mm mm mm
	k_E	$p_{FWE\text{-}corr}$	$q_{FDR\text{-}corr}$	*TFCE*	p_{uncorr}	

no suprathreshold clusters

table shows 3 local maxima more than 8.0mm apart

Degrees of freedom = [1.0, 31.0]
FWHM = 18.9 18.6 18.4 mm mm mm; 12.6 12.4 12.3 {voxels}
Volume: 1583648 = 469229 voxels = 222.6 resels

Voxel size: 1.5 1.5 1.5 mm mm mm; (resel = 1916.32 voxels)
Permutations = 5000

Abbildung A5: Ergebnis Ganzhirnanalyse ECMO < Kontrolle.

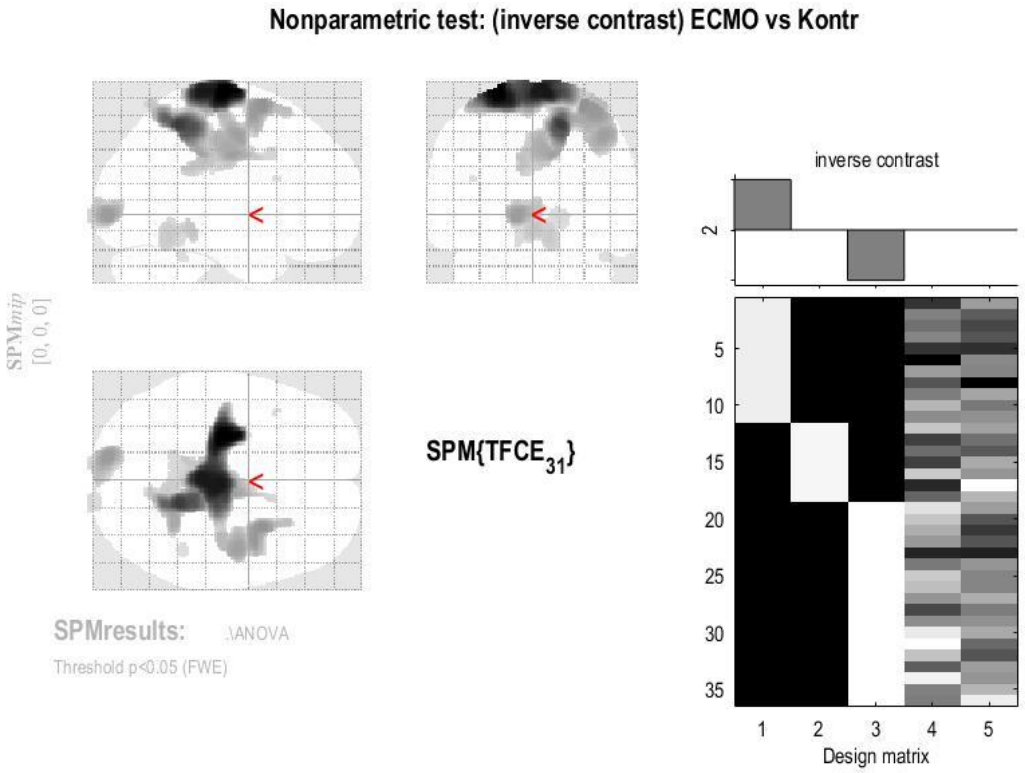

Statistics (inverse contrast): ***nonparametric p-values adjusted for search volume***

cluster-level	combined peak-cluster-level				mm mm mm
k_E	$p_{FWE\text{-}corr}$	$q_{FDR\text{-}corr}$	*TFCE*	p_{uncorr}	
10903	0.005	0.029	1469.35	0.001	-26 -18 75
	0.005	0.029	1432.22	0.001	-26 -9 74
	0.007	0.029	1371.67	0.001	5 -24 74
937	0.026	0.029	940.73	0.002	-12 -93 -3
	0.037	0.030	823.86	0.003	2 -99 0
827	0.038	0.029	803.87	0.000	-2 -39 -12
	0.041	0.029	787.61	0.001	9 -54 -18
	0.046	0.029	746.88	0.001	-9 -50 -15
158	0.047	0.029	739.10	0.002	17 -104 -3
37	0.048	0.029	732.19	0.002	45 -45 -29
5	0.050	0.029	722.42	0.003	-39 14 20

table shows 3 local maxima more than 8.0mm apart

Degrees of freedom = [1.0, 31.0]
FWHM = 18.9 18.6 18.4 mm mm mm; 12.6 12.4 12.3 {voxels}
Volume: 1583648 = 469229 voxels = 222.6 resels

Voxel size: 1.5 1.5 1.5 mm mm mm; (resel = 1916.32 voxels)
Permutations = 5000

Abbildung A6: Ergebnis Ganzhirnanalyse ECMO > Kontrolle.

6.4.3 nonECMO versus Kontrolle

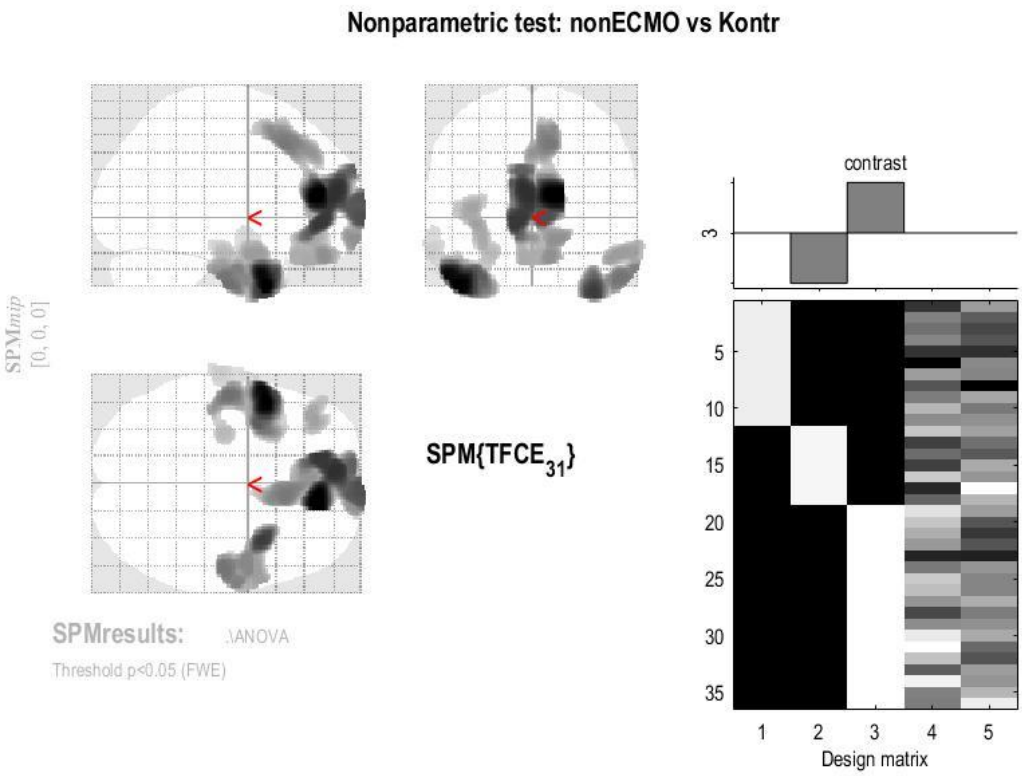

Statistics: ***nonparametric p-values adjusted for search volume***

cluster-level	combined peak-cluster-level				mm mm mm		
k_E	$p_{FWE\text{-}corr}$	$q_{FDR\text{-}corr}$	*TFCE*	p_{uncorr}			
9589	**0.010**	**0.066**	**963.27**	**0.001**	**17**	**42**	**12**
	0.014	0.066	857.84	0.000	-5	53	12
	0.014	0.066	846.63	0.001	-14	44	-6
4103	**0.011**	**0.066**	**950.09**	**0.001**	**-50**	**9**	**-44**
	0.011	0.066	937.36	0.001	-56	8	-38
	0.019	0.066	771.34	0.002	-33	5	-39
2905	**0.015**	**0.066**	**832.37**	**0.002**	**38**	**8**	**-50**
	0.021	0.066	731.10	0.001	54	-18	-39
	0.023	0.066	702.26	0.002	63	-9	-35
1089	**0.030**	**0.066**	**639.92**	**0.002**	**-36**	**41**	**-6**
	0.030	0.066	636.69	0.002	-41	38	3
	0.032	0.066	628.68	0.002	-33	41	-17
406	**0.042**	**0.067**	**560.75**	**0.004**	**-68**	**-18**	**-27**
122	**0.047**	**0.067**	**536.82**	**0.004**	**-66**	**-3**	**-11**
	0.049	0.066	527.08	0.004	-63	5	-15

table shows 3 local maxima more than 8.0mm apart

Degrees of freedom = [1.0, 31.0]
FWHM = 18.9 18.6 18.4 mm mm mm; 12.6 12.4 12.3 {voxels}
Volume: 1583648 = 469229 voxels = 222.6 resels

Voxel size: 1.5 1.5 1.5 mm mm mm; (resel = 1916.32 voxels)
Permutations = 5000

Abbildung A7: Ergebnis Ganzhirnanalyse nonECMO < Kontrolle.

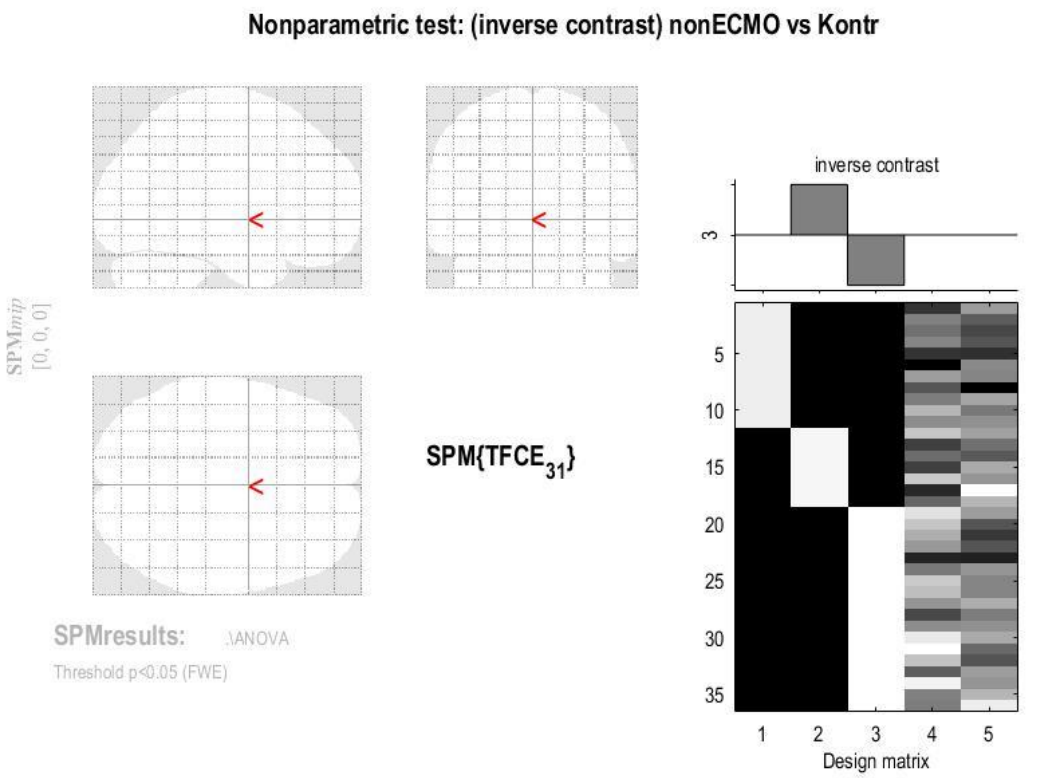

Statistics (inverse contrast): ***nonparametric p-values adjusted for search volume***

cluster-level		combined peak-cluster-level				mm mm mm
	k_E	$p_{FWE\text{-}corr}$	$q_{FDR\text{-}corr}$	*TFCE*	p_{uncorr}	

no suprathreshold clusters

table shows 3 local maxima more than 8.0mm apart

Degrees of freedom = [1.0, 31.0]
FWHM = 18.9 18.6 18.4 mm mm mm; 12.6 12.4 12.3 {voxels}
Volume: 1583648 = 469229 voxels = 222.6 resels

Voxel size: 1.5 1.5 1.5 mm mm mm; (resel = 1916.32 voxels)
Permutations = 5000

Abbildung A8: Ergebnis Ganzhirnanalyse nonECMO > Kontrolle.

6.4.4 ECMO versus nonECMO

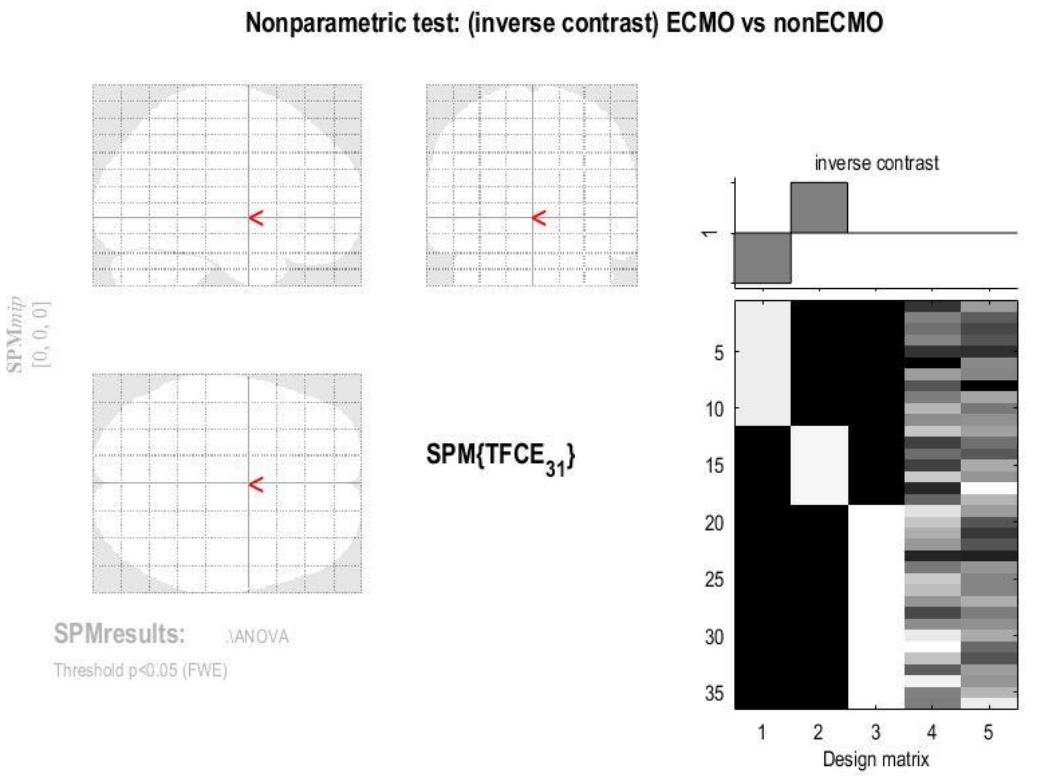

Statistics (inverse contrast): ***nonparametric p-values adjusted for search volume***

cluster-level		combined peak-cluster-level				mm mm mm
	k_E	$p_{FWE\text{-}corr}$	$q_{FDR\text{-}corr}$	*TFCE*	p_{uncorr}	

no suprathreshold clusters

table shows 3 local maxima more than 8.0mm apart

Degrees of freedom = [1.0, 31.0]
FWHM = 18.9 18.6 18.4 mm mm mm; 12.6 12.4 12.3 {voxels}
Volume: 1583648 = 469229 voxels = 222.6 resels

Voxel size: 1.5 1.5 1.5 mm mm mm; (resel = 1916.32 voxels)
Permutations = 5000

Abbildung A9: Ergebnis Ganzhirnanalyse ECMO < nonECMO.

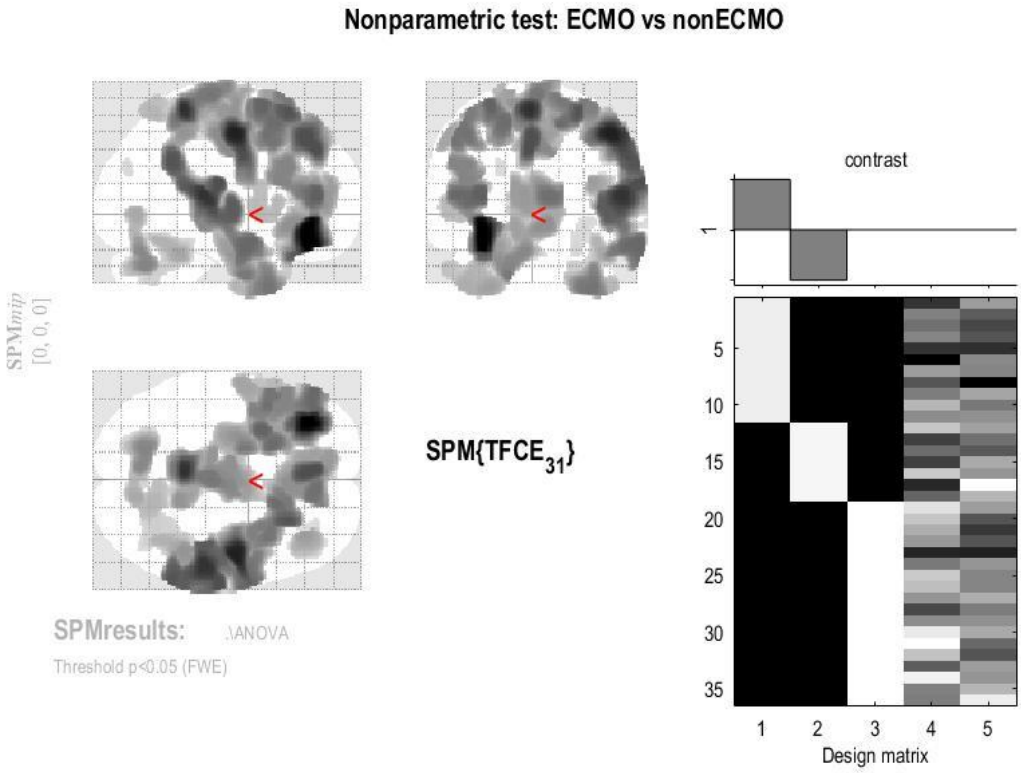

Statistics: ***nonparametric p-values adjusted for search volume***

cluster-level	combined peak-cluster-level				mm mm mm
k_E	$p_{FWE\text{-}corr}$	$q_{FDR\text{-}corr}$	*TFCE*	p_{uncorr}	
37044	**0.010**	**0.022**	**1135.59**	**0.000**	**-33 36 -18**
	0.010	0.022	1120.50	0.000	-35 38 -8
	0.012	0.022	1062.39	0.000	48 -11 48
9443	**0.014**	**0.022**	**1021.62**	**0.001**	**56 -30 9**
	0.017	0.022	968.23	0.000	66 -21 17
	0.017	0.022	957.40	0.001	65 -51 30
2074	**0.025**	**0.022**	**862.02**	**0.001**	**-17 -69 -35**
	0.025	0.022	855.12	0.001	-6 -71 -26
	0.031	0.022	791.91	0.001	12 -75 -2
734	**0.028**	**0.023**	**814.59**	**0.003**	**35 33 18**
1892	**0.030**	**0.024**	**797.92**	**0.004**	**45 -47 -27**
	0.033	0.022	777.62	0.003	39 -60 -18
	0.033	0.025	777.17	0.004	41 -53 -21
421	**0.046**	**0.022**	**704.73**	**0.003**	**26 24 -24**
	0.049	0.022	693.44	0.003	32 39 -11
	0.050	0.022	689.18	0.002	33 32 -15
63	**0.048**	**0.022**	**697.57**	**0.001**	**-21 -80 26**

table shows 3 local maxima more than 8.0mm apart

Degrees of freedom = [1.0, 31.0]
FWHM = 18.9 18.6 18.4 mm mm mm; 12.6 12.4 12.3 {voxels}
Volume: 1583648 = 469229 voxels = 222.6 resels

Voxel size: 1.5 1.5 1.5 mm mm mm; (resel = 1916.32 voxels)
Permutations = 5000

Abbildung A10: Ergebnis Ganzhirnanalyse ECMO > nonECMO.

6.5 Ergebnis ROI-Analyse

6.5.1 Patienten versus Kontrolle

Tabelle A3: Ergebnis ROI-Analyse Patienten vs. Kontrolle.

ROI	Patienten		Kontrolle		Test-statistik	p-Wert	
	Mittel-wert	Std-abw	Mittel-wert	Std-abw		Un-korri-giert	FDR korri-giert
Polus frontalis rechts	2,906	0,398	3,380	0,370	-3,704	0,001	0,032[1]
Gyrus frontalis superior medialis rechts	6,185	0,577	7,260	1,118	-3,627	0,001	0,032[1]
Polus temporalis links	6,976	0,853	7,783	0,798	-2,931	0,006	0,128[1]
Polus frontalis links	2,524	0,323	2,826	0,320	-2,822	0,008	0,128[1]
Gyrus rectus links	1,610	0,180	1,844	0,311	-2,765	0,010	0,128[1]
Gyrus orbitalis medialis rechts	3,572	0,397	3,962	0,524	-2,517	0,017	0,141[1]
Supplementär motorischer Kortex rechts	4,638	0,501	5,046	0,478	-2,501	0,017	0,141[1]
Gyrus temporalis inferior links	8,976	1,229	10,015	1,281	-2,483	0,018	0,141[1]
Gyrus rectus rechts	1,628	0,240	1,902	0,342	-2,31	0,020	0,141[2]
Gyrus orbitalis lateralis links	1,759	0,307	1,977	0,234	-2,404	0,022	0,141[1]
Gyrus frontalis inferior pars triangularis links	2,639	0,362	3,018	0,586	-2,335	0,026	0,149[1]
Hippocampus rechts	3,127	0,395	3,438	0,420	-2,291	0,028	0,149[1]
Gyrus frontalis superior medialis links	5,163	0,642	5,672	0,711	-2,254	0,031	0,153[1]
Gyrus temporalis inferior rechts	9,974	1,190	10,913	1,369	-2,197	0,035	0,160[1]
Gyrus frontalis medialis links	1,582	0,198	1,779	0,339	-2,126	0,043	0,183[1]
Gyrus cinguli anterior links	4,539	0,672	5,030	0,763	-2,046	0,049	0,196[1]
Gyrus temporalis transversus links	1,142	0,256	1,337	0,329	-1,992	0,054	0,196[1]
Operculum frontale links	1,959	0,272	2,118	0,213	-1,952	0,059	0,196[1]
Gyrus orbitalis anterior links	1,662	0,282	1,829	0,240	-1,914	0,064	0,196[1]
Polus temporalis rechts	7,192	0,860	7,730	0,842	-1,898	0,066	0,196[1]
Gyrus parahippocampalis rechts	2,704	0,326	2,899	0,298	-1,876	0,069	0,196[1]
Amygdala links	0,861	0,121	0,930	0,102	-1,847	0,073	0,196[1]
Gyrus temporalis transversus rechts	1,009	0,145	1,133	0,244	-1,859	0,074	0,196[1]

Gyrus frontalis medius links	15,964	2,102	17,316	2,361	-1,815	0,078	0,196[1]
Gyrus frontalis medialis rechts	1,640	0,299	1,836	0,351	-1,808	0,079	0,196[1]
Operculum centrale rechts	3,467	0,502	3,749	0,521	-1,708	0,091	0,196[2]
Amygdala rechts	0,822	0,114	0,883	0,096	-1,734	0,092	0,196[1]
Insula posterior rechts	2,241	0,339	2,444	0,368	-1,729	0,093	0,196[1]
Insula posterior links	1,976	0,279	2,140	0,298	-1,696	0,099	0,196[1]
Hippocampus links	2,857	0,385	3,055	0,315	-1,693	0,100	0,196[1]
Gyrus orbitalis medialis links	3,629	0,454	3,906	0,527	-1,685	0,101	0,196[1]
Gyrus temporalis medius rechts	12,413	1,719	13,444	1,942	-1,686	0,101	0,196[1]
Gyrus parahippocampalis links	2,689	0,288	2,848	0,280	-1,687	0,101	0,196[1]
Gyrus orbitalis lateralis rechts	1,902	0,207	2,030	0,270	-1,591	0,121	0,221[1]
Gyrus frontalis superior links	12,551	1,723	13,449	1,683	-1,582	0,123	0,221[1]
Area entorhinalis links	1,687	0,255	1,835	0,307	-1,574	0,125	0,221[1]
Gyrus cinguli medius links	3,809	0,483	4,074	0,534	-1,558	0,128	0,221[1]
Operculum frontale rechts	2,059	0,258	2,190	0,258	-1,522	0,137	0,231[1]
Gyrus frontalis superior rechts	12,601	1,944	13,530	1,780	-1,495	0,144	0,236[1]
Gyrus temporalis medius links	11,922	1,654	12,782	1,859	-1,466	0,152	0,237[1]
Gyrus frontalis inferior pars orbitalis links	1,259	0,226	1,323	0,174	-1,455	0,152	0,237[2]
Insula anterior links	4,093	0,500	4,325	0,527	-1,358	0,184	0,280[1]
Gyrus frontalis medius rechts	16,218	1,938	17,134	2,354	-1,275	0,211	0,314[1]
Gyrus temporalis superior rechts	5,923	0,888	6,234	0,850	-1,071	0,292	0,425[1]
Gyrus frontalis inferior pars triangularis rechts	2,843	0,477	3,004	0,434	-1,055	0,299	0,425[1]
Gyrus precentralis medialis rechts	2,324	0,262	2,209	0,389	1,039	0,307	0,427[1]
Gyrus cinguli anterior rechts	3,430	0,683	3,617	0,469	-1,012	0,323	0,440[2]
Operculum centrale links	3,604	0,541	3,726	0,505	-0,981	0,339	0,452[2]
Gyrus temporalis superior links	5,693	0,866	5,955	0,826	-0,931	0,358	0,468[1]
Gyrus frontalis inferior rechts	2,954	0,474	3,090	0,485	-0,85	0,401	0,513[1]
Gyrus cinguli posterior links	3,938	0,601	4,082	0,498	-0,78	0,441	0,553[1]
Insula anterior rechts	4,185	0,471	4,298	0,527	-0,673	0,505	0,622[1]

Gyrus orbitalis posterior rechts	2,343	0,268	2,436	0,349	-0,644	0,521	0,629[2]
Gyrus orbitalis posterior links	2,349	0,370	2,425	0,330	-0,633	0,542	0,635[2]
Area entorhinalis rechts	1,718	0,258	1,775	0,298	-0,61	0,546	0,635[1]
Gyrus orbitalis anterior rechts	1,778	0,218	1,817	0,206	-0,564	0,576	0,657[1]
Gyrus cinguli posterior rechts	3,591	0,575	3,691	0,511	-0,552	0,585	0,657[1]
Gyrus frontalis inferior pars orbitalis rechts	1,295	0,235	1,333	0,211	-0,522	0,605	0,668[1]
Gyrus cinguli medius rechts	4,083	0,635	3,991	0,438	0,503	0,619	0,671[1]
Supplementär motorischer Kortex links	4,915	0,569	5,093	0,701	-0,475	0,650	0,693[2]
Gyrus precentralis links	10,546	1,648	10,397	1,410	0,29	0,774	0,812[1]
Gyrus frontalis inferior links	2,790	0,460	2,760	0,390	0,214	0,831	0,858[1]
Gyrus precentralis medialis links	2,037	0,257	2,046	0,389	0,127	0,913	0,927[2]
Gyrus precentralis rechts	10,378	1,560	10,384	1,147	-0,014	0,989	0,989[1]

FDR: false discovery rate; ROI: Region of Interest; Stdabw: Standardabweichung. ROIs nach Neuromorphometrics. [1]t-Test; [2]Mann-Whitney-U Test.

6.5.2 ECMO versus Kontrolle

Tabelle A4: Ergebnis ROI-Analyse ECMO vs. Kontrolle.

ROI	ECMO		Kontrolle		Test-statistik	p-Wert	
	Mittel-wert	Std-abw	Mittel-wert	Std-abw		Un-korri-giert	FDR korri-giert
Polus frontalis links	2,497	0,283	2,826	0,320	3,984	0,012	0,512[1]
Polus frontalis rechts	3,012	0,379	3,380	0,370	8,228	0,016	0,512[1]
Gyrus frontalis superior medialis rechts	6,369	0,545	7,260	1,118	-2,078	0,038	0,618[2]
Gyrus rectus links	1,655	0,179	1,844	0,311	4,249	0,060	0,618[1]
Area entorhinalis links	1,739	0,257	1,835	0,307	5,000	0,082	0,618[2]
Gyrus precentralis medialis links	2,161	0,202	2,046	0,389	4,879	0,087	0,618[2]
Supplementär motorischer Kortex links	5,115	0,564	5,093	0,701	4,812	0,090	0,618[2]
Gyrus precentralis medialis rechts	2,418	0,264	2,209	0,389	1,750	0,102	0,618[1]
Polus temporalis links	7,319	0,764	7,783	0,798	7,625	0,128	0,618[1]
Operculum centrale links	3,745	0,563	3,726	0,505	4,075	0,130	0,618[2]
Gyrus orbitalis medialis rechts	3,691	0,424	3,962	0,524	4,213	0,133	0,618[1]
Gyrus parahippocampalis rechts	2,713	0,359	2,899	0,298	1,720	0,134	0,618[1]
Operculum centrale rechts	3,604	0,535	3,749	0,521	3,985	0,136	0,618[2]
Insula posterior links	2,007	0,273	2,140	0,298	3,686	0,158	0,618[2]
Gyrus frontalis medialis links	1,631	0,216	1,779	0,339	2,681	0,173	0,618[1]
Hippocampus rechts	3,241	0,393	3,438	0,420	3,871	0,207	0,618[1]
Gyrus frontalis inferior links	2,957	0,456	2,760	0,390	2,442	0,210	0,618[1]
Gyrus temporalis inferior rechts	10,297	1,122	10,913	1,369	3,390	0,212	0,618[1]
Gyrus temporalis transversus links	1,194	0,263	1,337	0,329	2,421	0,213	0,618[1]
Gyrus precentralis rechts	10,993	1,533	10,384	1,147	3,337	0,218	0,618[1]
Gyrus orbitalis lateralis links	1,855	0,289	1,977	0,234	5,024	0,231	0,618[1]
Gyrus temporalis inferior links	9,324	1,221	10,015	1,281	-1,179	0,239	0,618[2]
Gyrus rectus rechts	1,710	0,235	1,902	0,342	-1,175	0,240	0,618[2]
Supplementär motorischer Kortex rechts	4,841	0,426	5,046	0,478	6,295	0,252	0,618[1]

Gyrus frontalis inferior pars triangularis links	2,812	0,298	3,018	0,586	4,903	0,259	0,618[1]
Gyrus cinguli medius links	3,852	0,585	4,074	0,534	1,282	0,269	0,618[1]
Gyrus cinguli medius rechts	4,222	0,691	3,991	0,438	1,085	0,270	0,618[1]
Operculum frontale links	2,038	0,239	2,118	0,213	2,539	0,281	0,618[2]
Amygdala links	0,885	0,124	0,930	0,102	2,384	0,301	0,618[1]
Gyrus frontalis inferior pars orbitalis links	1,256	0,175	1,323	0,174	2,355	0,308	0,618[2]
Gyrus cinguli anterior links	4,766	0,743	5,030	0,763	3,707	0,332	0,618[1]
Gyrus orbitalis lateralis rechts	1,940	0,213	2,030	0,270	1,605	0,340	0,618[1]
Gyrus temporalis transversus rechts	1,062	0,141	1,133	0,244	2,813	0,354	0,618[1]
Area entorhinalis rechts	1,762	0,251	1,775	0,298	1,473	0,363	0,618[1]
Gyrus orbitalis anterior links	1,739	0,306	1,829	0,240	3,197	0,365	0,618[1]
Insula posterior rechts	2,321	0,336	2,444	0,368	2,254	0,365	0,618[1]
Amygdala rechts	0,846	0,107	0,883	0,096	2,286	0,366	0,618[1]
Gyrus precentralis links	10,919	1,852	10,397	1,410	0,896	0,376	0,618[1]
Gyrus parahippocampalis links	2,753	0,273	2,848	0,280	2,190	0,385	0,618[1]
Gyrus frontalis superior rechts	12,902	1,415	13,530	1,780	1,473	0,386	0,618[1]
Gyrus frontalis superior medialis links	5,480	0,593	5,672	0,711	6,687	0,425	0,637[1]
Gyrus orbitalis posterior rechts	2,473	0,247	2,436	0,349	0,782	0,434	0,637[2]
Gyrus frontalis medialis rechts	1,741	0,314	1,836	0,351	3,151	0,437	0,637[1]
Gyrus orbitalis posterior links	2,513	0,363	2,425	0,330	0,773	0,440	0,637[2]
Gyrus orbitalis medialis links	3,764	0,450	3,906	0,527	2,558	0,448	0,637[1]
Gyrus frontalis superior links	12,998	1,241	13,449	1,683	2,292	0,487	0,678[1]
Gyrus frontalis medius links	16,777	2,044	17,316	2,361	3,869	0,515	0,692[1]
Insula anterior links	4,197	0,528	4,325	0,527	1,515	0,519	0,692[1]
Polus temporalis rechts	7,543	0,834	7,730	0,842	4,755	0,544	0,711[1]
Gyrus temporalis medius rechts	13,072	1,689	13,444	1,942	3,532	0,585	0,737[1]
Gyrus temporalis medius links	12,420	1,570	12,782	1,859	2,296	0,587	0,737[1]
Gyrus cinguli anterior rechts	3,720	0,696	3,617	0,469	4,791	0,616	0,758[1]
Gyrus frontalis inferior pars orbitalis rechts	1,294	0,253	1,333	0,211	0,132	0,654	0,790[1]
Hippocampus links	3,007	0,317	3,055	0,315	4,591	0,703	0,833[1]

Gyrus frontalis medius rechts	16,902	1,724	17,134	2,354	2,373	0,774	0,901[1]
Gyrus orbitalis anterior rechts	1,838	0,224	1,817	0,206	1,359	0,798	0,912[1]
Gyrus cinguli posterior links	4,032	0,618	4,082	0,498	0,707	0,816	0,916[1]
Gyrus cinguli posterior rechts	3,649	0,621	3,691	0,511	0,303	0,840	0,926[1]
Gyrus temporalis superior rechts	6,291	0,582	6,234	0,850	3,536	0,855	0,926[1]
Insula anterior rechts	4,267	0,483	4,298	0,527	0,597	0,874	0,926[1]
Gyrus frontalis inferior pars triangularis rechts	2,979	0,476	3,004	0,434	1,881	0,883	0,926[1]
Operculum frontale rechts	2,098	0,288	2,190	0,258	0,537	0,908	0,937[1]
Gyrus temporalis superior links	5,934	0,886	5,955	0,826	1,646	0,946	0,961[1]
Gyrus frontalis inferior rechts	3,087	0,454	3,090	0,485	1,489	0,984	0,984[1]

FDR: false discovery rate; ROI: Region of Interest; Stdabw: Standardabweichung. ROIs nach Neuromorphometrics. [1]ANOVA; [2]Kruskal-Wallis-Test.

6.5.3 nonECMO versus Kontrolle

Tabelle A5: Ergebnis ROI-Analyse nonECMO vs. Kontrolle.

ROI	nonECMO		Kontrolle		Test-statistik	p-Wert	
	Mittel-wert	Std-abw	Mittel-wert	Std-abw		Un-korri-giert	FDR korri-giert
Polus temporalis links	6,438	0,730	7,783	0,798	7,625	0,000	0,000[1]
Polus frontalis rechts	2,739	0,396	3,380	0,370	8,228	0,001	0,016[1]
Gyrus frontalis superior medialis links	4,665	0,327	5,672	0,711	6,687	0,001	0,016[2]
Supplementär motorischer Kortex rechts	4,319	0,463	5,046	0,478	6,295	0,001	0,016[1]
Gyrus frontalis superior medialis rechts	5,895	0,536	7,260	1,118	-3,039	0,002	0,026[1]
Gyrus orbitalis lateralis links	1,608	0,291	1,977	0,234	5,024	0,003	0,028[1]
Gyrus rectus rechts	1,497	0,198	1,902	0,342	-2,858	0,004	0,028[2]
Polus temporalis rechts	6,640	0,596	7,730	0,842	4,755	0,004	0,028[1]
Gyrus frontalis inferior pars triangularis links	2,366	0,285	3,018	0,586	4,903	0,004	0,028[1]
Hippocampus links	2,621	0,382	3,055	0,315	4,591	0,006	0,038[1]
Gyrus temporalis inferior links	8,429	1,107	10,015	1,281	-2,670	0,008	0,040[2]
Gyrus orbitalis medialis rechts	3,384	0,281	3,962	0,524	4,213	0,008	0,040[1]
Gyrus frontalis medius links	14,686	1,560	17,316	2,361	3,869	0,009	0,040[1]
Hippocampus rechts	2,948	0,351	3,438	0,420	3,871	0,010	0,040[1]
Gyrus cinguli anterior links	4,183	0,340	5,030	0,763	3,707	0,010	0,040[1]
Gyrus cinguli anterior rechts	2,974	0,344	3,617	0,469	4,791	0,010	0,040[1]
Gyrus rectus links	1,540	0,169	1,844	0,311	4,249	0,011	0,041[1]
Gyrus temporalis medius rechts	11,377	1,250	13,444	1,942	3,532	0,013	0,046[1]
Gyrus temporalis inferior rechts	9,467	1,194	10,913	1,369	3,390	0,015	0,051[1]
Gyrus orbitalis anterior links	1,541	0,205	1,829	0,240	3,197	0,016	0,051[1]
Gyrus frontalis medialis rechts	1,481	0,202	1,836	0,351	3,151	0,017	0,052[1]
Gyrus orbitalis posterior rechts	2,139	0,150	2,436	0,349	-2,334	0,020	0,056[2]
Gyrus temporalis superior rechts	5,346	1,016	6,234	0,850	3,536	0,020	0,056[1]
Gyrus orbitalis posterior links	2,091	0,201	2,425	0,330	-2,261	0,024	0,061[2]
Gyrus temporalis transversus rechts	0,925	0,114	1,133	0,244	2,813	0,024	0,061[1]

Gyrus orbitalis medialis links	3,418	0,402	3,906	0,527	2,558	0,030	0,074[1]
Gyrus frontalis medialis links	1,506	0,150	1,779	0,339	2,681	0,035	0,081[1]
Amygdala links	0,823	0,115	0,930	0,102	2,384	0,039	0,081[1]
Gyrus frontalis medius rechts	15,142	1,864	17,134	2,354	2,373	0,040	0,081[1]
Gyrus temporalis medius links	11,139	1,573	12,782	1,859	2,296	0,040	0,081[1]
Gyrus frontalis superior links	11,848	2,215	13,449	1,683	2,292	0,040	0,081[1]
Amygdala rechts	0,784	0,123	0,883	0,096	2,286	0,041	0,081[1]
Gyrus temporalis transversus links	1,060	0,238	1,337	0,329	2,421	0,042	0,081[1]
Insula posterior rechts	2,114	0,326	2,444	0,368	2,254	0,043	0,081[1]
Gyrus parahippocampalis links	2,587	0,302	2,848	0,280	2,190	0,045	0,082[1]
Gyrus frontalis inferior pars triangularis rechts	2,631	0,426	3,004	0,434	1,881	0,069	0,123[1]
Area entorhinalis links	1,607	0,248	1,835	0,307	5,000	0,082	0,137[2]
Polus frontalis links	2,566	0,398	2,826	0,320	3,984	0,082	0,137[1]
Gyrus precentralis medialis links	1,841	0,214	2,046	0,389	4,879	0,087	0,137[2]
Supplementär motorischer Kortex links	4,599	0,443	5,093	0,701	4,812	0,090	0,137[2]
Insula anterior links	3,928	0,437	4,325	0,527	1,515	0,091	0,137[1]
Gyrus orbitalis lateralis rechts	1,842	0,199	2,030	0,270	1,605	0,091	0,137[1]
Gyrus temporalis superior links	5,314	0,739	5,955	0,826	1,646	0,092	0,137[1]
Gyrus precentralis rechts	9,410	1,094	10,384	1,147	3,337	0,094	0,137[1]
Gyrus frontalis superior rechts	12,129	2,635	13,530	1,780	1,473	0,102	0,145[1]
Area entorhinalis rechts	1,649	0,272	1,775	0,298	1,473	0,105	0,146[1]
Gyrus frontalis inferior rechts	2,747	0,459	3,090	0,485	1,489	0,111	0,151[1]
Operculum centrale links	3,382	0,454	3,726	0,505	4,075	0,130	0,173[2]
Operculum centrale rechts	3,252	0,387	3,749	0,521	3,985	0,136	0,178[2]
Gyrus parahippocampalis rechts	2,690	0,295	2,899	0,298	1,720	0,148	0,189[1]
Gyrus orbitalis anterior rechts	1,683	0,182	1,817	0,206	1,359	0,155	0,191[1]
Gyrus cinguli medius links	3,742	0,290	4,074	0,534	1,282	0,158	0,191[1]
Insula posterior links	1,928	0,303	2,140	0,298	3,686	0,158	0,191[2]
Gyrus frontalis inferior links	2,528	0,346	2,760	0,390	2,442	0,206	0,244[1]

Gyrus cinguli posterior links	3,791	0,588	4,082	0,498	0,707	0,247	0,287[1]
Operculum frontale links	1,835	0,291	2,118	0,213	2,539	0,281	0,321[2]
Insula anterior rechts	4,057	0,457	4,298	0,527	0,597	0,290	0,326[1]
Gyrus frontalis inferior pars orbitalis links	1,263	0,306	1,323	0,174	2,355	0,308	0,340[2]
Operculum frontale rechts	1,997	0,206	2,190	0,258	0,537	0,319	0,346[1]
Gyrus cinguli posterior rechts	3,501	0,528	3,691	0,511	0,303	0,443	0,473[1]
Gyrus precentralis links	9,960	1,150	10,397	1,410	0,896	0,522	0,548[1]
Gyrus cinguli medius rechts	3,863	0,504	3,991	0,438	1,085	0,596	0,615[1]
Gyrus frontalis inferior pars orbitalis rechts	1,295	0,222	1,333	0,211	0,132	0,708	0,719[1]
Gyrus precentralis medialis rechts	2,176	0,193	2,209	0,389	1,750	0,820	0,820[1]

FDR: false discovery rate; ROI: Region of Interest; Stdabw: Standardabweichung. ROIs nach Neuromorphometrics. [1]ANOVA; [2]Kruskal-Wallis-Test.

6.5.4 ECMO versus nonECMO

Tabelle A6: Ergebnis ROI-Analyse ECMO vs. nonECMO.

ROI	ECMO		nonECMO		Test-statistik	p-Wert	
	Mittel-wert	Std-abw	Mittel-wert	Std-abw		Un-korri-giert	FDR korri-giert
Gyrus cinguli anterior rechts	3,720	0,696	2,974	0,344	4,791	0,006	0,149[1]
Gyrus orbitalis posterior rechts	2,473	0,247	2,139	0,150	2,769	0,006	0,149[2]
Gyrus orbitalis posterior links	2,513	0,363	2,091	0,201	2,695	0,007	0,149[2]
Gyrus frontalis superior medialis links	5,480	0,593	4,665	0,327	6,687	0,011	0,166[1]
Gyrus precentralis rechts	10,993	1,533	9,410	1,094	3,337	0,014	0,166[1]
Hippocampus links	3,007	0,317	2,621	0,382	4,591	0,021	0,166[1]
Gyrus temporalis superior rechts	6,291	0,582	5,346	1,016	3,536	0,022	0,166[1]
Supplementär motorischer Kortex rechts	4,841	0,426	4,319	0,463	6,295	0,025	0,166[1]
Polus temporalis links	7,319	0,764	6,438	0,730	7,625	0,025	0,166[1]
Polus temporalis rechts	7,543	0,834	6,640	0,596	4,755	0,026	0,166[1]
Gyrus frontalis inferior links	2,957	0,456	2,528	0,346	2,442	0,035	0,204[1]
Gyrus frontalis medius links	16,777	2,044	14,686	1,560	3,869	0,051	0,256[1]
Gyrus temporalis medius rechts	13,072	1,689	11,377	1,250	3,532	0,055	0,256[1]
Gyrus frontalis inferior pars triangularis links	2,812	0,298	2,366	0,285	4,903	0,057	0,256[1]
Gyrus orbitalis lateralis links	1,855	0,289	1,608	0,291	5,024	0,060	0,256[1]
Area entorhinalis links	1,739	0,257	1,607	0,248	5,000	0,082	0,272[2]
Gyrus precentralis medialis links	2,161	0,202	1,841	0,214	4,879	0,087	0,272[2]
Gyrus rectus rechts	1,710	0,235	1,497	0,198	1,703	0,089	0,272[2]
Supplementär motorischer Kortex links	5,115	0,564	4,599	0,443	4,812	0,090	0,272[2]
Gyrus frontalis medius rechts	16,902	1,724	15,142	1,864	2,373	0,091	0,272[1]
Gyrus cinguli anterior links	4,766	0,743	4,183	0,340	3,707	0,093	0,272[1]
Gyrus frontalis medialis rechts	1,741	0,314	1,481	0,202	3,151	0,100	0,272[1]
Gyrus frontalis inferior pars triangularis rechts	2,979	0,476	2,631	0,426	1,881	0,117	0,272[1]

Gyrus orbitalis anterior links	1,739	0,306	1,541	0,205	3,197	0,119	0,272[1]
Gyrus temporalis inferior links	9,324	1,221	8,429	1,107	1,527	0,127	0,272[2]
Operculum centrale links	3,745	0,563	3,382	0,454	4,075	0,130	0,272[2]
Gyrus orbitalis anterior rechts	1,838	0,224	1,683	0,182	1,359	0,132	0,272[1]
Gyrus temporalis superior links	5,934	0,886	5,314	0,739	1,646	0,132	0,272[1]
Gyrus precentralis medialis rechts	2,418	0,264	2,176	0,193	1,750	0,133	0,272[1]
Gyrus temporalis medius links	12,420	1,570	11,139	1,573	2,296	0,134	0,272[1]
Operculum centrale rechts	3,604	0,535	3,252	0,387	3,985	0,136	0,272[2]
Hippocampus rechts	3,241	0,393	2,948	0,351	3,871	0,139	0,272[1]
Polus frontalis rechts	3,012	0,379	2,739	0,396	8,228	0,144	0,272[1]
Gyrus frontalis inferior rechts	3,087	0,454	2,747	0,459	1,489	0,145	0,272[1]
Gyrus orbitalis medialis links	3,764	0,450	3,418	0,402	2,558	0,149	0,272[1]
Insula posterior links	2,007	0,273	1,928	0,303	3,686	0,158	0,278[2]
Gyrus temporalis transversus rechts	1,062	0,141	0,925	0,114	2,813	0,161	0,278[1]
Gyrus frontalis superior links	12,998	1,241	11,848	2,215	2,292	0,166	0,280[1]
Gyrus orbitalis medialis rechts	3,691	0,424	3,384	0,281	4,213	0,175	0,282[1]
Gyrus cinguli medius rechts	4,222	0,691	3,863	0,504	1,085	0,176	0,282[1]
Gyrus temporalis inferior rechts	10,297	1,122	9,467	1,194	3,390	0,185	0,289[1]
Gyrus precentralis links	10,919	1,852	9,960	1,150	0,896	0,200	0,305[1]
Amygdala rechts	0,846	0,107	0,784	0,123	2,286	0,227	0,331[1]
Gyrus parahippocampalis links	2,753	0,273	2,587	0,302	2,190	0,231	0,331[1]
Insula posterior rechts	2,321	0,336	2,114	0,326	2,254	0,233	0,331[1]
Gyrus frontalis superior medialis rechts	6,369	0,545	5,895	0,536	0,248	0,248	0,345[2]
Amygdala links	0,885	0,124	0,823	0,115	2,384	0,258	0,351[1]
Operculum frontale links	2,038	0,239	1,835	0,291	2,539	0,281	0,374[2]
Insula anterior links	4,197	0,528	3,928	0,437	1,515	0,286	0,374[1]
Gyrus frontalis inferior pars orbitalis links	1,256	0,175	1,263	0,306	2,355	0,308	0,394[2]
Gyrus temporalis transversus links	1,194	0,263	1,060	0,238	2,421	0,353	0,435[1]
Gyrus rectus links	1,655	0,179	1,540	0,169	4,249	0,355	0,435[1]
Gyrus frontalis medialis links	1,631	0,216	1,506	0,150	2,681	0,360	0,435[1]

Gyrus cinguli posterior links	4,032	0,618	3,791	0,588	0,707	0,375	0,444[1]
Insula anterior rechts	4,267	0,483	4,057	0,457	0,597	0,394	0,450[1]
Gyrus frontalis superior rechts	12,902	1,415	12,129	2,635	1,473	0,399	0,450[1]
Operculum frontale rechts	2,098	0,288	1,997	0,206	0,537	0,407	0,450[1]
Gyrus orbitalis lateralis rechts	1,940	0,213	1,842	0,199	1,605	0,408	0,450[1]
Area entorhinalis rechts	1,762	0,251	1,649	0,272	1,473	0,425	0,461[1]
Gyrus cinguli posterior rechts	3,649	0,621	3,501	0,528	0,303	0,583	0,622[1]
Gyrus cinguli medius links	3,852	0,585	3,742	0,290	1,282	0,662	0,686[1]
Polus frontalis links	2,497	0,283	2,566	0,398	3,984	0,665	0,686[1]
Gyrus parahippocampalis rechts	2,713	0,359	2,690	0,295	1,720	0,884	0,898[1]
Gyrus frontalis inferior pars orbitalis rechts	1,294	0,253	1,295	0,222	0,132	0,992	0,992[1]

FDR: false discovery rate; ROI: Region of Interest; Stdabw: Standardabweichung. ROIs nach Neuromorphometrics. [1]ANOVA; [2]Kruskal-Wallis-Test.

7 Literaturverzeichnis

Aguilar-Ortiz S, Salgado-Pineda P, Marco-Pallares J, Pascual JC, Vega D, Soler J, Brunel C, Martin-Blanco A, Soto A, Ribas J, et al. (2018): Abnormalities in gray matter volume in patients with borderline personality disorder and their relation to lifetime depression: A VBM study. PloS one 13, e0191946

Amato MB, Meade MO, Slutsky AS, Brochard L, Costa EL, Schoenfeld DA, Stewart TE, Briel M, Talmor D, Mercat A, et al. (2015): Driving pressure and survival in the acute respiratory distress syndrome. N Engl J Med 372, 747-755

Anazodo UC, Shoemaker JK, Suskin N, St Lawrence KS (2013): An investigation of changes in regional gray matter volume in cardiovascular disease patients, pre and post cardiovascular rehabilitation. NeuroImage. Clin 3, 388-395

Ashburner J (2007): A fast diffeomorphic image registration algorithm. NeuroImage 38, 95-113

Ashburner J, Friston KJ (2000): Voxel-based morphometry--the methods. NeuroImage 11, 805-821

Ashburner J, Friston KJ (2005): Unified segmentation. NeuroImage 26, 839-851

Baril AA, Martineau-Dussault M, Sanchez E, André C, Thompson C, Legault J, Gosselin N (2021): Obstructive Sleep Apnea and the Brain: a Focus on Gray and White Matter Structure. Curr Neurol Neurosci Rep 21, 11

Bein T, Grasso S, Moerer O, Quintel M, Guerin C, Deja M, Brondani A, Mehta S (2016): The standard of care of patients with ARDS: ventilatory settings and rescue therapies for refractory hypoxemia. Intensive Care Med 42, 699-711

Bein T, Weber-Carstens S, Apfelbacher C, Brandstetter S, Blecha S, Dodoo-Schittko F, Brandl M, Quintel M, Kluge S, Putensen C, et al. (2020): The quality of acute intensive care and the incidence of critical events have an impact on health-related quality of life in survivors of the acute respiratory distress syndrome - a nationwide prospective multicenter observational study. Ger Med Sci 18, Doc01

Bellani G, Laffey JG, Pham T, Fan E, Brochard L, Esteban A, Gattinoni L, van Haren F, Larsson A, McAuley DF, et al. (2016): Epidemiology, Patterns of Care, and Mortality for Patients With Acute Respiratory Distress Syndrome in Intensive Care Units in 50 Countries. Jama 315, 788-800

Benjamini Y, Hochberg Y (1995): Controlling the false discovery rate: a practical and powerful approach to multiple testing. J R Stat Soc 57, 298-300

Bernard GR, Artigas A, Brigham KL, Carlet J, Falke K, Hudson L, Lamy M, LeGall JR, Morris A, Spragg R (1994): Report of the American-European Consensus conference on acute respiratory distress syndrome: definitions, mechanisms, relevant outcomes, and clinical trial coordination. Consensus Committee. J Crit Care 9, 72-81

Bernhardt AM, Schrage B, Schroeder I, Trummer G, Westermann D, Reichenspurner H (2022): Extracorporeal Membrane Oxygenation. Dtsch Arztebl Int 119, 235-244

Besteher B, Gaser C, Langbein K, Dietzek M, Sauer H, Nenadic I (2017): Effects of subclinical depression, anxiety and somatization on brain structure in healthy subjects. J Affect Disord 215, 111-117

Bienvenu OJ, Friedman LA, Colantuoni E, Dinglas VD, Sepulveda KA, Mendez-Tellez P, Shanholz C, Pronovost PJ, Needham DM (2018): Psychiatric symptoms after acute respiratory distress syndrome: a 5-year longitudinal study. Intensive Care Med 44, 38-47

Briegel I, Dolch M, Irlbeck M, Hauer D, Kaufmann I, Schelling G (2013): Quality of results of therapy of acute respiratory failure : changes over a period of two decades. Anaesthesist 62, 261-270

Butt Y, Kurdowska A, Allen TC (2016): Acute Lung Injury: A Clinical and Molecular Review. Arch Pathol Lab Med 140, 345-350

Canessa N, Castronovo V, Cappa SF, Aloia MS, Marelli S, Falini A, Alemanno F, Ferini-Strambi L (2011): Obstructive sleep apnea: brain structural changes and neurocognitive function before and after treatment. Am J Respir Crit Care Med 183, 1419-1426

Chacko B, Peter JV, Tharyan P, John G, Jeyaseelan L (2015): Pressure-controlled versus volume-controlled ventilation for acute respiratory failure due to acute lung injury (ALI) or acute respiratory distress syndrome (ARDS). Cochrane Database Syst Rev 1, Cd008807

Chen X, Zhang Q, Wang J, Liu J, Zhang W, Qi S, Xu H, Li C, Zhang J, Zhao H, et al. (2017): Cognitive and neuroimaging changes in healthy immigrants upon relocation to a high altitude: A panel study. Hum Brain Mapp 38, 3865-3877

Combes A, Peek GJ, Hajage D, Hardy P, Abrams D, Schmidt M, Dechartres A, Elbourne D (2020): ECMO for severe ARDS: systematic review and individual patient data meta-analysis. Intensive Care Med 46, 2048-2057

Combes A, Hajage D, Capellier G, Demoule A, Lavoue S, Guervilly C, Da Silva D, Zafrani L, Tirot P, Veber B, et al. (2018): Extracorporeal Membrane Oxygenation for Severe Acute Respiratory Distress Syndrome. N Engl J Med 378, 1965-1975

Davydow DS, Desai SV, Needham DM, Bienvenu OJ (2008): Psychiatric morbidity in survivors of the acute respiratory distress syndrome: a systematic review. Psychosom Med 70, 512-519

DGAI (2017): Invasive Beatmung und Einsatz extrakorporaler Verfahren bei akuter respiratorischer Insuffizienz. S3-Leitlinie der Deutschen Gesellschaft für Anästhesiologie und Intensivmedizin. https://www.awmf.org/uploads/tx_szleitlinien/001-021k_S3_Invasive_Beatmung_2017-12.pdf; abgerufen am: 27.10.2018

Di Paola M, Bozzali M, Fadda L, Musicco M, Sabatini U, Caltagirone C (2008): Reduced oxygen due to high-altitude exposure relates to atrophy in motor-function brain areas. Eur J Neurol 15, 1050-1057

Dodoo-Schittko F, Brandstetter S, Blecha S, Thomann-Hackner K, Brandl M, Knuttel H, Bein T, Apfelbacher C (2017): Determinants of Quality of Life and Return to Work Following Acute Respiratory Distress Syndrome. Dtsch Arztebl Int 114, 103-109

Dodoo-Schittko F, Brandstetter S, Brandl M, Blecha S, Quintel M, Weber-Carstens S, Kluge S, Kirschning T, Muders T, Bercker S, et al. (2018): German-wide prospective DACAPO cohort of survivors of the acute respiratory distress syndrome (ARDS): a cohort profile. BMJ open 8, e019342

Dowdy DW, Dinglas V, Mendez-Tellez PA, Bienvenu OJ, Sevransky J, Dennison CR, Shanholtz C, Needham DM (2008): Intensive care unit hypoglycemia predicts depression during early recovery from acute lung injury. Crit Care Med 36, 2726-2733

Esser RW, Stoeckel MC, Kirsten A, Watz H, Taube K, Lehmann K, Petersen S, Magnussen H, von Leupoldt A (2016): Structural Brain Changes in Patients With COPD. Chest 149, 426-434

Fan E, Brodie D, Slutsky AS (2018): Acute Respiratory Distress Syndrome: Advances in Diagnosis and Treatment. Jama 319, 698-710

Fan E, Dowdy DW, Colantuoni E, Mendez-Tellez PA, Sevransky JE, Shanholtz C, Himmelfarb CR, Desai SV, Ciesla N, Herridge MS, et al. (2014): Physical complications in acute lung injury survivors: a two-year longitudinal prospective study. Crit Care Med 42, 849-859

Fan E, Gattinoni L, Combes A, Schmidt M, Peek G, Brodie D, Muller T, Morelli A, Ranieri VM, Pesenti A, et al. (2016): Venovenous extracorporeal membrane oxygenation for acute respiratory failure : A clinical review from an international group of experts. Int Care Med 42, 712-724

Farokhian F, Beheshti I, Sone D, Matsuda H (2017): Comparing CAT12 and VBM8 for Detecting Brain Morphological Abnormalities in Temporal Lobe Epilepsy. Front Neurol 8, 428

Fichtner F, Moerer O, Weber-Carstens S, Nothacker M, Kaisers U, Laudi S (2019): Clinical Guideline for Treating Acute Respiratory Insufficiency with Invasive Ventilation and Extracorporeal Membrane Oxygenation: Evidence-Based Recommendations for Choosing Modes and Setting Parameters of Mechanical Ventilation. Respiration 98, 357-372

Finkelmeyer A, He J, Maclachlan L, Watson S, Gallagher P, Newton JL, Blamire AM (2018): Grey and white matter differences in Chronic Fatigue Syndrome - A voxel-based morphometry study. NeuroImage Clin 17, 24-30

Friedrichson B, Mutlak H, Zacharowski K, Piekarski F (2021): Insight into ECMO, mortality and ARDS: a nationwide analysis of 45,647 ECMO runs. Crit Care 25, 38

Gale SD, Hopkins RO (2004): Effects of hypoxia on the brain: neuroimaging and neuropsychological findings following carbon monoxide poisoning and obstructive sleep apnea. J Int Neuropsychol Soc 10, 60-71

Gao Y, Nie K, Huang B, Mei M, Guo M, Xie S, Huang Z, Wang L, Zhao J, Zhang Y, et al. (2017): Changes of brain structure in Parkinson's disease patients with mild cognitive impairment analyzed via VBM technology. Neurosci Lett 658, 121-132

Gaser (2013): Morphometrie. http://www.neuro.uni-jena.de/pdf-files/Gaser-Morphometrie.pdf; abgerufen am: 10.02.2019

Gaser (2018): CAT. A Computational Anatomy Toolbox for SPM. http://dbm.neuro.uni-jena.de/cat/; abgerufen am: 10.02.2019

Gaser und Kurth (2017): Manual Computational Anatomy Toolbox – CAT-12. http://www.neuro.uni-jena.de/cat12/CAT12-Manual.pdf; abgerufen am: 10.02.2019

Gattinoni L, Pesenti A (2005): The concept of "baby lung". Intensive Care Med 31, 776-784

Gattinoni L, Vasques F, Quintel M (2018): Use of ECMO in ARDS: does the EOLIA trial really help? Crit Care 22, 171

Gattinoni L, Marini JJ, Pesenti A, Quintel M, Mancebo J, Brochard L (2016): The "baby lung" became an adult. Intensive Care Med 42, 663-673

Genovese CR, Lazar NA, Nichols T (2002): Thresholding of statistical maps in functional neuroimaging using the false discovery rate. NeuroImage 15, 870-878

Glutig K, Lange L, Krüger PC, Gräger S, de Vries H, Brandl U, Gaser C, Mentzel HJ (2022): Differences in Cerebellar Volume as a Diagnostic and Prognostic Biomarker in Children and Adolescents With Epilepsy of Unknown Etiology. J Child Neurol 37, 939-948

Goligher EC, Costa ELV, Yarnell CJ, Brochard LJ, Stewart TE, Tomlinson G, Brower RG, Slutsky AS, Amato MPB (2021): Effect of Lowering Vt on Mortality in Acute Respiratory Distress Syndrome Varies with Respiratory System Elastance. Am J Respir Crit Care Med 203, 1378-1385

Good CD, Johnsrude I, Ashburner J, Henson RN, Friston KJ, Frackowiak RS (2001a): Cerebral asymmetry and the effects of sex and handedness on brain structure: a voxel-based morphometric analysis of 465 normal adult human brains. NeuroImage 14, 685-700

Good CD, Johnsrude IS, Ashburner J, Henson RN, Friston KJ, Frackowiak RS (2001b): A voxel-based morphometric study of ageing in 465 normal adult human brains. NeuroImage 14, 21-36

Grasselli G, Scaravilli V, Tubiolo D, Russo R, Crimella F, Bichi F, Corinna Morlacchi L, Scotti E, Patrini L, Gattinoni L, et al. (2019): Quality of Life and Lung Function in Survivors of Extracorporeal Membrane Oxygenation for Acute Respiratory Distress Syndrome. Anesthesiology 130, 572-580

Haller S, Xekardaki A, Delaloye C, Canuto A, Lovblad KO, Gold G, Giannakopoulos P (2011): Combined analysis of grey matter voxel-based morphometry and white matter tract-based spatial statistics in late-life bipolar disorder. J Psychiatry Neurosci 36, 391-401

Harnisch LO, Moerer O (2021): Contraindications to the Initiation of Veno-Venous ECMO for Severe Acute Respiratory Failure in Adults: A Systematic Review and Practical Approach Based on the Current Literature. Membranes 11

Hernández SE, Dorta R, Suero J, Barros-Loscertales A, González-Mora JL, Rubia K (2020): Larger whole brain grey matter associated with long-term Sahaja Yoga Meditation: A detailed area by area comparison. PloS one 15, e0237552

Herridge MS, Moss M, Hough CL, Hopkins RO, Rice TW, Bienvenu OJ, Azoulay E (2016): Recovery and outcomes after the acute respiratory distress syndrome (ARDS) in patients and their family caregivers. Intensive Care Med 42, 725-738

Herridge MS, Tansey CM, Matte A, Tomlinson G, Diaz-Granados N, Cooper A, Guest CB, Mazer CD, Mehta S, Stewart TE, et al. (2011): Functional disability 5 years after acute respiratory distress syndrome. N Engl J Med 364, 1293-1304

Hoiland RL, Bain AR, Rieger MG, Bailey DM, Ainslie PN (2016): Hypoxemia, oxygen content, and the regulation of cerebral blood flow. Am J Physiol Regul Integr Comp Physiol 310, R398-413

Holzgraefe B, Andersson C, Kalzen H, von Bahr V, Mosskin M, Larsson EM, Palmer K, Frenckner B, Larsson A (2017): Does permissive hypoxaemia during extracorporeal membrane oxygenation cause long-term neurological impairment?: A study in patients with H1N1-induced severe respiratory failure. Eur J Anaesthesiol 34, 98-103

Hopkins RO, Gale SD, Weaver LK (2006): Brain atrophy and cognitive impairment in survivors of Acute Respiratory Distress Syndrome. Brain Inj 20, 263-271

Hopkins RO, Suchyta MR, Beene K, Jackson JC (2016): Critical illness acquired brain injury: Neuroimaging and implications for rehabilitation. Rehabil Psychol 61, 151-164

Hopkins RO, Weaver LK, Pope D, Orme JF, Bigler ED, Larson LV (1999): Neuropsychological sequelae and impaired health status in survivors of severe acute respiratory distress syndrome. Am J Respir Crit Care Med 160, 50-56

Hopkins RO, Weaver LK, Collingridge D, Parkinson RB, Chan KJ, Orme JF, Jr. (2005): Two-year cognitive, emotional, and quality-of-life outcomes in acute respiratory distress syndrome. Am J Respir Crit Care Med 171, 340-347

Hopkins RO, Suchyta MR, Snow GL, Jephson A, Weaver LK, Orme JF (2010): Blood glucose dysregulation and cognitive outcome in ARDS survivors. Brain Inj 24, 1478-1484

Huang M, Parker AM, Bienvenu OJ, Dinglas VD, Colantuoni E, Hopkins RO, Needham DM (2016): Psychiatric Symptoms in Acute Respiratory Distress Syndrome Survivors: A 1-Year National Multicenter Study. Crit Care Med 44, 954-965

Jackson JC, Hopkins RO, Miller RR, Gordon SM, Wheeler AP, Ely EW (2009): Acute respiratory distress syndrome, sepsis, and cognitive decline: a review and case study. South Med J 102, 1150-1157

Kahl U, Yu Y, Nierhaus A, Frings D, Sensen B, Daubmann A, Kluge S, Fischer M (2021): Cerebrovascular autoregulation and arterial carbon dioxide in patients with acute respiratory distress syndrome: a prospective observational cohort study. Ann Intensive Care 11, 47

Kahnt T, Chang LJ, Park SQ, Heinzle J, Haynes JD (2012): Connectivity-based parcellation of the human orbitofrontal cortex. J Neurosci 32, 6240-6250

Karagiannidis C, Bein T, Windisch W (2020): Update and Comment on the German S3 "Clinical Guideline for Treating Acute Respiratory Insufficiency with Invasive Ventilation and Extracorporeal Membrane Oxygenation: Evidence-Based Recommendations". Pneumologie 74, 46-49

Karavasilis E, Parthimos TP, Papatriantafyllou JD, Christidi F, Papageorgiou SG, Kapsas G, Papanicolaou AC, Seimenis I (2019): The power of sample size through a multi-scanner approach in MR neuroimaging regression analysis: evidence from Alzheimer's disease with and without depression. Australas Phys Eng Sci Med 42, 563-571

Katzenstein AL, Bloor CM, Leibow AA (1976): Diffuse alveolar damage--the role of oxygen, shock, and related factors. A review. Am J Pathol 85, 209-228

Kühn S, Gerlach D, Noblé HJ, Weber F, Rittweger J, Jordan J, Limper U (2019): An Observational Cerebral Magnetic Resonance Imaging Study Following 7 Days at 4554 m. High Alt Med Biol 20, 407-416

Kurth F, Gaser C, Luders E (2015): A 12-step user guide for analyzing voxel-wise gray matter asymmetries in statistical parametric mapping (SPM). Nat Protoc 10, 293-304

Lal C, Strange C, Bachman D (2012): Neurocognitive impairment in obstructive sleep apnea. Chest 141, 1601-1610

Lam NN, Hung TD, Hung DK (2018): Acute respiratory distress syndrome among severe burn patients in a developing country: application result of the berlin definition. Ann Burn 31, 9-12

Li H, Nickerson LD, Nichols TE, Gao JH (2017): Comparison of a non-stationary voxelation-corrected cluster-size test with TFCE for group-Level MRI inference. Hum Brain Mapp 38, 1269-1280

Li J, Fei GH (2013): The unique alterations of hippocampus and cognitive impairment in chronic obstructive pulmonary disease. Respir Res 14, 140

Li J, Huang Y, Fei GH (2013): The evaluation of cognitive impairment and relevant factors in patients with chronic obstructive pulmonary disease. Respiration 85, 98-105

Liu J, Liu T, Wang W, Ma L, Ma X, Shi S, Gong Q, Wang M (2017): Reduced Gray Matter Volume in Patients with Type 2 Diabetes Mellitus. Front Aging Neurosci 9, 161

Lorca-Puls DL, Gajardo-Vidal A, White J, Seghier ML, Leff AP, Green DW, Crinion JT, Ludersdorfer P, Hope TMH, Bowman H, et al. (2018): The impact of sample size on the reproducibility of voxel-based lesion-deficit mappings. Neuropsychologia 115, 101-111

Lovisari F, Fodor GH, Peták F, Habre W, Bayat S (2019): Effect of PEEP and I:E ratio on cerebral oxygenation in ARDS: an experimental study in anesthetized rabbit. BMC Anesthesiol 19, 110

Luyt CE, Bréchot N, Demondion P, Jovanovic T, Hékimian G, Lebreton G, Nieszkowska A, Schmidt M, Trouillet JL, Leprince P, et al. (2016): Brain injury during venovenous extracorporeal membrane oxygenation. Intensive Care Med 42, 897-907

Macey PM, Richard CA, Kumar R, Woo MA, Ogren JA, Avedissian C, Thompson PM, Harper RM (2009): Hippocampal volume reduction in congenital central hypoventilation syndrome. PloS one 4, e6436

Maggioni E, Crespo-Facorro B, Nenadic I, Benedetti F, Gaser C, Sauer H, Roiz-Santianez R, Poletti S, Marinelli V, Bellani M, et al. (2017): Common and distinct structural features of schizophrenia and bipolar disorder: The European Network on Psychosis, Affective disorders and Cognitive Trajectory (ENPACT) study. PloS one 12, e0188000

Maguire EA, Woollett K, Spiers HJ (2006): London taxi drivers and bus drivers: a structural MRI and neuropsychological analysis. Hippocampus 16, 1091-1101

Maiolo G, Collino F, Vasques F, Rapetti F, Tonetti T, Romitti F, Cressoni M, Chiumello D, Moerer O, Herrmann P, et al. (2018): Reclassifying Acute Respiratory Distress Syndrome. Am J Respir Crit Care Med 197, 1586-1595

Marsh LC, Leach RM, Blane J, Daly K, Barrett NA, Slack A, Kopelman MD (2021): Long-term cognitive and psychiatric outcomes of acute respiratory distress syndrome managed with Extracorporeal Membrane Oxygenation. Respir Med 183, 106419

Matthay MA, Ware LB, Zimmerman GA (2012): The acute respiratory distress syndrome. J Clin Invest 122, 2731-2740

Mechelli, Price CJ, Friston KJ, Ashburner J (2005): Voxel-Based Morphometry of the Human Brain: Methods and Applications. Cur Med Imaging Rev 1, 1-9

Mechelli A, Crinion JT, Noppeney U, O'Doherty J, Ashburner J, Frackowiak RS, Price CJ (2004): Neurolinguistics: structural plasticity in the bilingual brain. Nature 431, 757

Mikkelsen ME, Shull WH, Biester RC, Taichman DB, Lynch S, Demissie E, Hansen-Flaschen J, Christie JD (2009): Cognitive, mood and quality of life impairments in a select population of ARDS survivors. Respirology 14, 76-82

Mikkelsen ME, Christie JD, Lanken PN, Biester RC, Thompson BT, Bellamy SL, Localio AR, Demissie E, Hopkins RO, Angus DC (2012): The adult respiratory distress syndrome cognitive outcomes study: long-term neuropsychological function in survivors of acute lung injury. Am J Respir Crit Care Med 185, 1307-1315

Moerer O, Tonetti T, Quintel M (2017): Rescue therapies for acute respiratory distress syndrome: what to try first? Curr Opin Crit Care 23, 52-59

Moerer O, Vasques F, Duscio E, Cipulli F, Romitti F, Gattinoni L, Quintel M (2018): Extracorporeal Gas Exchange. Crit Care Clin 34, 413-422

Morales-Quinteros L, Camprubí-Rimblas M, Bringué J, Bos LD, Schultz MJ, Artigas A (2019): The role of hypercapnia in acute respiratory failure. Intensive Care Med Exp 7, 39

Mugler JP, 3rd, Brookeman JR (1990): Three-dimensional magnetization-prepared rapid gradient-echo imaging (3D MP RAGE). Magn Reson Med 15, 152-157

Müller M (2022): Langzeitfolgen bei ARDS-Patienten nach Lungenersatztherapie mit extrakorporaler Membranoxygenierung - Eine Pilotstudie zu Leistungsfähigkeit, Lebensqualität und Gesundheitszustand. Med. Diss. Göttingen 2022

Nichols T (2012): Multiple testing corrections, nonparametric methods, and random field theory. NeuroImage 62, 811-815

Nichols T, Hayasaka S (2003): Controlling the familywise error rate in functional neuroimaging: a comparative review. Stat Methods Med Res 12, 419-446

Nin N, Muriel A, Peñuelas O, Brochard L, Lorente JA, Ferguson ND, Raymondos K, Ríos F, Violi DA, Thille AW, et al. (2017): Severe hypercapnia and outcome of mechanically ventilated patients with moderate or severe acute respiratory distress syndrome. Intensive Care Med 43, 200-208

Noth U, Kotajima F, Deichmann R, Turner R, Corfield DR (2008): Mapping of the cerebral vascular response to hypoxia and hypercapnia using quantitative perfusion MRI at 3 T. NMR Biomed 21, 464-472

Orhun G, Esen F, Ozcan PE, Sencer S, Bilgic B, Ulusoy C, Noyan H, Kucukerden M, Ali A, Barburoglu M, et al. (2019): Neuroimaging Findings in Sepsis-Induced Brain Dysfunction: Association with Clinical and Laboratory Findings. Neurocrit Care 30, 106-117

Orr JM, Smolker HR, Banich MT (2015): Organization of the Human Frontal Pole Revealed by Large-Scale DTI-Based Connectivity: Implications for Control of Behavior. PloS one 10, e0124797

Peek GJ, Mugford M, Tiruvoipati R, Wilson A, Allen E, Thalanany MM, Hibbert CL, Truesdale A, Clemens F, Cooper N, et al. (2009): Efficacy and economic assessment of conventional ventilatory support versus extracorporeal membrane oxygenation for severe adult respiratory failure (CESAR): a multicentre randomised controlled trial. Lancet 374, 1351-1363

Pham T, Rubenfeld GD (2017): Fifty Years of Research in ARDS. The Epidemiology of Acute Respiratory Distress Syndrome. A 50th Birthday Review. Am J Respir Crit Care Med 195, 860-870

Ranieri VM, Rubenfeld GD, Thompson BT, Ferguson ND, Caldwell E, Fan E, Camporota L, Slutsky AS (2012): Acute respiratory distress syndrome: the Berlin Definition. Jama 307, 2526-2533

Reichenberg A, Yirmiya R, Schuld A, Kraus T, Haack M, Morag A, Pollmacher T (2001): Cytokine-associated emotional and cognitive disturbances in humans. Arch Gen Psychiatry 58, 445-452

Rezoagli E, Fumagalli R, Bellani G (2017): Definition and epidemiology of acute respiratory distress syndrome. Ann Transl Med 5, 282

Riech S, Kallenberg K, Moerer O, Hellen P, Bartsch P, Quintel M, Knauth M (2015): The Pattern of Brain Microhemorrhages After Severe Lung Failure Resembles the One Seen in High-Altitude Cerebral Edema. Crit Care Med 43, e386-389

Rilinger J, Krötzsch K, Bemtgen X, Jäckel M, Zotzmann V, Lang CN, Kaier K, Duerschmied D, Supady A, Bode C, et al. (2021): Long-term survival and health-related quality of life in patients with severe acute respiratory distress syndrome and veno-venous extracorporeal membrane oxygenation support. Crit Care 25, 410

Rolls ET, Joliot M, Tzourio-Mazoyer N (2015): Implementation of a new parcellation of the orbitofrontal cortex in the automated anatomical labeling atlas. NeuroImage 122, 1-5

Salimi-Khorshidi G, Smith SM, Nichols TE (2011): Adjusting the effect of nonstationarity in cluster-based and TFCE inference. NeuroImage 54, 2006-2019

Schramm P, Closhen D, Felkel M, Berres M, Klein KU, David M, Werner C, Engelhard K (2013): Influence of PEEP on cerebral blood flow and cerebrovascular autoregulation in patients with acute respiratory distress syndrome. J Neurosurg Anesthesiol 25, 162-167

Scott-Wittenborn N, Karadaghy OA, Piccirillo JF, Peelle JE (2017): A methodological assessment of studies that use voxel-based morphometry to study neural changes in tinnitus patients. Hear Res 355, 23-32

Semmler A, Okulla T, Sastre M, Dumitrescu-Ozimek L, Heneka MT (2005): Systemic inflammation induces apoptosis with variable vulnerability of different brain regions. J Chem Neuroanat 30, 144-157

Shi Y, Chen L, Chen T, Li L, Dai J, Lui S, Huang X, Sweeney JA, Gong Q (2017): A Meta-analysis of Voxel-based Brain Morphometry Studies in Obstructive Sleep Apnea. Sci Rep 7, 10095

Shrestha DB, Sedhai YR, Budhathoki P, Gaire S, Subedi P, Maharjan S, Yuan M, Asija A, Memon W (2022): Extracorporeal Membrane Oxygenation (ECMO) Dependent Acute Respiratory Distress Syndrome (ARDS): A Systematic Review and Meta-Analysis. Cureus 14, e25696

Smith SM, Nichols TE (2009): Threshold-free cluster enhancement: addressing problems of smoothing, threshold dependence and localisation in cluster inference. NeuroImage 44, 83-98

Sonneville R, Vanhorebeek I, den Hertog HM, Chretien F, Annane D, Sharshar T, Van den Berghe G (2015): Critical illness-induced dysglycemia and the brain. Intensive Care Med 41, 192-202

Stein F, Meller T, Brosch K, Schmitt S, Ringwald K, Pfarr JK, Meinert S, Thiel K, Lemke H, Waltemate L, et al. (2021): Psychopathological Syndromes Across Affective and Psychotic Disorders Correlate With Gray Matter Volumes. Schizophr Bull 47, 1740-1750

Steinke J, Gaser C, Langbein K, Dietzek M, Gussew A, Reichenbach JR, Smesny S, Sauer H, Nenadic I (2017): Hippocampal metabolism and prefrontal brain structure: A combined 1H-MR spectroscopy, neuropsychological, and voxel-based morphometry (VBM) study. Brain Res 1677, 14-19

Suh SW, Hamby AM, Swanson RA (2007): Hypoglycemia, brain energetics, and hypoglycemic neuronal death. Glia 55, 1280-1286

Suñol M, Payne MF, Tong H, Maloney TC, Ting TV, Kashikar-Zuck S, Coghill RC, López-Solà M (2022): Brain Structural Changes During Juvenile Fibromyalgia: Relationships With Pain, Fatigue, and Functional Disability. Arthritis Rheumatol 74, 1284-1294

Sylvestre A, Adda M, Maltese F, Lannelongue A, Daviet F, Parzy G, Coiffard B, Roch A, Loundou A, Baumstarck K, et al. (2019): Long-term neurocognitive outcome is not worsened by of the use of venovenous ECMO in severe ARDS patients. Ann Intensive Care 9, 82

Terasawa Y, Fukushima H, Umeda S (2013): How does interoceptive awareness interact with the subjective experience of emotion? An fMRI study. Hum Brain Mapp 34, 598-612

Thakur N, Blanc PD, Julian LJ, Yelin EH, Katz PP, Sidney S, Iribarren C, Eisner MD (2010): COPD and cognitive impairment: the role of hypoxemia and oxygen therapy. Int J Chron Obstruct Pulmon Dis 5, 263-269

Tiruvoipati R, Pilcher D, Buscher H, Botha J, Bailey M (2017): Effects of Hypercapnia and Hypercapnic Acidosis on Hospital Mortality in Mechanically Ventilated Patients. Crit Care Med 45, e649-e656

Tyborowska A, Volman I, Niermann HCM, Pouwels JL, Smeekens S, Cillessen AHN, Toni I, Roelofs K (2018): Early-life and pubertal stress differentially modulate grey matter development in human adolescents. Sci Rep 8, 9201

Tzourio-Mazoyer N, Landeau B, Papathanassiou D, Crivello F, Etard O, Delcroix N, Mazoyer B, Joliot M (2002): Automated anatomical labeling of activations in SPM using a macroscopic anatomical parcellation of the MNI MRI single-subject brain. NeuroImage 15, 273-289

Victor A, Elsasser A, Hommel G, Blettner M (2010): Judging a plethora of p-values: how to contend with the problem of multiple testing--part 10 of a series on evaluation of scientific publications. Dtsch Arztebl Int 107, 50-56

von Bahr V, Kalzen H, Hultman J, Frenckner B, Andersson C, Mosskin M, Eksborg S, Holzgraefe B (2018): Long-Term Cognitive Outcome and Brain Imaging in Adults After Extracorporeal Membrane Oxygenation. Crit Care Med 46, e351-e358

Wang C, Ding Y, Shen B, Gao D, An J, Peng K, Hou G, Zou L, Jiang M, Qiu S (2017): Altered Gray Matter Volume in Stable Chronic Obstructive Pulmonary Disease with Subclinical Cognitive Impairment: an Exploratory Study. Neurotox Res 31, 453-463

Wang J, Wang Y, Wang T, Xing X, Zhang G (2021): Is Extracorporeal Membrane Oxygenation the Standard Care for Acute Respiratory Distress Syndrome: A Systematic Review and Meta-Analysis. Heart Lung Circ 30, 631-641

Ware LB, Matthay MA (2000): The acute respiratory distress syndrome. N Engl J Med 342, 1334-1349

Whitwell JL (2009): Voxel-based morphometry: an automated technique for assessing structural changes in the brain. J Neurosci 29, 9661-9664

Wilcox ME, Brummel NE, Archer K, Ely EW, Jackson JC, Hopkins RO (2013): Cognitive dysfunction in ICU patients: risk factors, predictors, and rehabilitation interventions. Crit Care Med 41, S81-98

Wilson MH, Newman S, Imray CH (2009): The cerebral effects of ascent to high altitudes. Lancet. Neurol 8, 175-191

Zhang H, Wang X, Lin J, Sun Y, Huang Y, Yang T, Zheng S, Fan M, Zhang J (2013): Reduced regional gray matter volume in patients with chronic obstructive pulmonary disease: a voxel-based morphometry study. AJNR 34, 334-339

Zhang J, Zhang H, Li J, Chen J, Han Q, Lin J, Yang T, Fan M (2013): Adaptive modulation of adult brain gray and white matter to high altitude: structural MRI studies. PloS one 8, e68621

Zhang M, Huang X, Li B, Shang H, Yang J (2022): Gray Matter Structural and Functional Alterations in Idiopathic Blepharospasm: A Multimodal Meta-Analysis of VBM and Functional Neuroimaging Studies. Front Neurol 13, 889714

Zhao Y, Cui D, Lu W, Li H, Zhang H, Qiu J (2019): Aberrant gray matter volumes and functional connectivity in adolescent patients with ADHD. J Magn Reson Imaging 51, 719-726

Zhao Y, Chen L, Zhang W, Xiao Y, Shah C, Zhu H, Yuan M, Sun H, Yue Q, Jia Z, et al. (2017): Gray Matter Abnormalities in Non-comorbid Medication-naive Patients with Major Depressive Disorder or Social Anxiety Disorder. EBioMedicine 21, 228-235

Danksagung

Zum Abschluss möchte ich allen herzlich danken, die zum Gelingen dieser Promotion beigetragen haben:

Hiermit möchte ich mich zunächst bei Herr Prof. Dr. med. Konrad Meissner als Direktor der Klinik für Anästhesiologie für die Möglichkeit der Promotion in seiner Klinik bedanken.

An Herr Prof. Dr. med. Onnen Mörer, Leiter der Intensivmedizin der Universitätsmedizin Göttingen und Betreuer dieser Dissertation, geht mein herzlicher Dank für die Bereitstellung und Überlassung des Promotionsthemas. Danke für die kritische Durchsicht dieser Arbeit und die Einbringung Ihrer Expertise sowohl im Bereich der korrekten wissenschaftlichen Praxis als auch durch Ihre breite klinische Erfahrung.

Mein weiterer Dank richtet sich an Herr Prof. Dr. med. Christian Ritter, der als Ko-Betreuer konstruktive Kritik zu dieser Promotion sowie insbesondere wertvolle Anregungen für die Verschriftlichung der MR-Bildgebung und die Gestaltung der Abbildungen eingebracht hat.

Ich danke Frau Dr. med. Marion Müller und Frau Vanessa Gramüller sowie allen weiteren Beteiligten der Klinik für Anästhesiologie für die Rekrutierung der Patientengruppe. Außerdem danke ich den Mitarbeitenden der Klinik für Neuroradiologie für die Durchführung und Befundung der cMRTs sowie die Bereitstellung der cMRT-Datensätze der Kontrollgruppe.

Mein Dank geht auch an Herr Dr. sc. hum. Peter Herrmann für die Installation der SPM-Software in Göttingen. An dieser Stelle möchte ich auch Frau Dr. rer. nat. Katharina Rosengarth für die Anleitung und Hilfestellung bei der Durchführung der VBM sowie Herr Prof. Dr. rer. nat. Christian Gaser für die offene Verfügbarkeit der SPM-Software und die Einbringung seiner Expertise danken.

Außerdem gilt mein besonderer Dank Herr Dr. med. Lars-Olav Harnisch für die zuverlässige und engagierte Betreuung dieser Dissertation.