Aus der Poliklinik für Kieferorthopädie
Prof. Dr. med. dent. P. Meyer-Marcotty
im Zentrum Zahn-, Mund- und Kieferheilkunde
der Medizinischen Fakultät der Universität Göttingen

# Kieferorthopädische Röntgendiagnostik – Prävalenz von Nebenbefunden in Abhängigkeit des Patientenalters

INAUGURAL-DISSERTATION

zur Erlangung des Doktorgrades
für Zahnmedizin
der Medizinischen Fakultät der
Georg-August-Universität zu Göttingen

vorgelegt von

Charlotte Margarethe Luise Vehring

aus

Münster

Göttingen 2021

Dekan: Prof. Dr. med. W. Brück

## Betreuungsausschuss

Betreuer: Prof. Dr. med. dent. P. Meyer-Marcotty

Ko-Betreuer: Prof. Dr. med. W. Staab

## Prüfungskommission

Referent: Prof. Dr. med. dent. P. Meyer-Marcotty

Ko-Referent/in: ..…….

Drittreferent/in: …..…….

Datum der mündlichen Prüfung: ……..

Hiermit erkläre ich, die Dissertation mit dem Titel "Kieferorthopädische Röntgendiagnostik – Prävalenz von Nebenbefunden in Abhängigkeit des Patientenalters" eigenständig angefertigt und keine anderen als die von mir angegebenen Quellen und Hilfsmittel verwendet zu haben.

Göttingen, den 10.11.2021 ……

(Unterschrift)

Die Daten, auf denen die vorliegende Arbeit basiert, wurden teilweise publiziert.

Witt D, Vehring C, Santander P, Sohns J, Quast A, Meyer-Marcotty P (2018): Systematische Nebenbefund-Diagnostik in der kieferorthopädischen Röntgendiagnostik – spielt das Alter eine Rolle? J Orofac Orthop 79, 220-221

# Inhaltsverzeichnis

**Abbildungsverzeichnis** ..... **3**

**Tabellenverzeichnis** ..... **5**

**Abkürzungsverzeichnis** ..... **7**

**1 Einleitung** ..... **1**

1.1 Übersicht zur Röntgenanwendung in der Kieferorthopädie ..... 3
1.1.1 Entwicklung ..... 3
1.1.2 Funktionsprinzip ..... 4
1.1.3 Orthopantomogramm ..... 5
1.1.4 Fernröntgenseitenbild ..... 6
1.1.5 Weitere radiologische Diagnostikmethoden ..... 7
1.1.6 Strahlenexposition ..... 8
1.2 Kieferorthopädische Nebenbefunddiagnostik ..... 9
1.2.1 Definition von Nebenbefunden in der zahnmedizinischen Bildgebung ..... 9
1.3 Nebenbefundklassifikation ..... 17
1.3.1 BI-RADS®-Klassifikation ..... 17
1.4 Altersverteilung kieferorthopädischer Patienten ..... 18
1.4.1 Klinische Studien zum Alterseffekt ..... 19
1.5 Fragestellung ..... 21

**2 Material und Methoden** ..... **22**

2.1 Studiendesign ..... 22
2.2 Studienprotokoll ..... 22
2.2.1 Einschlusskriterien ..... 24
2.2.2 Ausschlusskriterien ..... 24
2.2.3 Aufklärungsgespräch und Einverständnis ..... 24
2.2.4 Röntgenaufnahmen ..... 24
2.2.5 Briefing der Prüfärzte ..... 26
2.2.6 Befundung ..... 27
2.2.7 Erfassungsbogen mit Prävalenz, Lokalisation und Klassifikation ..... 29
2.3 Fallbeispiel ..... 33
2.4 Ethische Aspekte ..... 35
2.4.1 Archivierung und Datenschutz ..... 35
2.5 Statistische Auswertung ..... 36

**3 Ergebnisse** ..... **38**

3.1 Altersverteilung ..... 38
3.2 Prävalenz der Nebenbefunde insgesamt ..... 40
3.2.1 Alterseffekt und Prävalenz ..... 40

3.3 Lokalisationen der Nebenbefunde insgesamt ... 43
3.3.1 Alterseffekt und Lokalisation ... 43
3.3.2 Fallbeispiele ... 50
3.3.3 Befunde der Maxilla ... 54
3.3.4 Befunde der Mandibula ... 55
3.3.5 Befunde der Dentition ... 57
3.3.6 Befunde der Nasennebenhöhlen ... 58
3.3.7 Befunde der Kiefergelenke ... 59
3.3.8 Befunde der Schädelbasis ... 61
3.3.9 Befunde der Orbitaregion ... 63
3.3.10 Befunde der Halswirbelsäule ... 64
3.3.11 Befunde der Weichgewebe ... 65
3.4 Klassifikation der Nebenbefunde – Alterseffekt hinsichtlich des pathologischen Schweregrades ... 67
3.5 Bildeffekt ... 69

**4 Diskussion ... 73**

4.1 Einführung ... 73
4.2 Methodenkritik ... 74
4.2.1 Studiendesign ... 74
4.2.2 Patientenkollektiv ... 74
4.2.3 Aufklärungsgespräch und Einverständis ... 76
4.2.4 Röntgenaufnahmen ... 76
4.2.5 Briefing der Prüfärzte ... 77
4.2.6 Befundung ... 77
4.2.7 Erfassungsbogen und Klassifikation ... 79
4.2.8 Ethische Aspekte ... 80
4.3 Ergebniskritik ... 81
4.3.1 Prävalenz von Nebenbefunden ... 81
4.3.2 Alterseffekt in der kieferorthopädischen Nebenbefunddiagnostik ... 90
4.3.3 Pathologischer Schweregrad der Befunde ... 91
4.3.4 Bildeffekt ... 93
4.4 Schlussfolgerung ... 95

**5 Zusammenfassung ... 97**

**6 Summary ... 99**

**7 Literaturverzeichnis ... 100**

# Abbildungsverzeichnis

Abb. 1: Funktionsprinzip Röntgenröhre ..... 5

Abb. 2: Ablauf des OPG-Verfahrens. ..... 6

Abb. 3: Schematische Abbildung eines FRS (A) und eines OPG (B) mit Markierung wichtiger anatomischer Regionen. ..... 11

Abb. 5: Studienprotokoll. ..... 23

Abb. 6: Das kombinierte Panorama- und Fernröntgengerät Orthophos XG Plus DS/ Ceph 9200. ..... 26

Abb. 7: Befundung durch eine Prüfärztin am Befundungsmonitor. ..... 28

Abb. 8: Erfassungsbogen. ..... 30

Abb. 9: Farbliche Markierung der neun Regionen im OPG (A) und FRS (B). ..... 32

Abb. 11: Dokumentation und Klassifikation der beobachteten Nebenbefunde bei einem Musterpatienten im OPG. ..... 33

Abb. 12: OPG einer 18-Jährigen mit farblicher Markierung der Nebenbefunde nach Regionen ..... 33

Abb. 13: Legende Boxplot. ..... 36

Abb. 14: Altersbedingte Verteilung der Probanden. ..... 39

Abb. 15: Boxplots der Nebenbefundprävalenz nach Alters- und Bildgruppe. ..... 42

Abb. 16: FRS eines 47-jährigen Patienten mit diversen Nebenbefunden. ..... 50

Abb. 17: FRS eines 20-jährigen Patienten mit diversen Nebenbefunden. ..... 51

Abb. 18: OPG einer 21-jährigen Patientin mit diversen Nebenbefunden. ..... 52

Abb. 19: OPG eines elfjährigen Patienten mit diversen Nebenbefunden. ..... 53

Abb. 20: FRS einer achtjährigen Patientin mit Aplasie des Sinus frontalis. ..... 58

Abb. 21: FRS einer 17-jährigen Patientin mit hyperplastischem und septiertem Sinus frontalis. ..... 58

Abb. 22: OPG-Ausschnitt einer 20-jährigen Patientin mit asymmetrischem Kiefergelenk. ..... 60

Abb. 23: OPG-Ausschnitt einer 27-jährigen Patientin mit pathologischen Veränderungen am Kiefergelenk. ..... 60

Abb. 24: FRS-Ausschnitt einer 25-jährigen Patientin mit ovalen Verschattungen an der anterioren Schädelkalotte. ..... 61

Abb. 25: FRS-Ausschnitt eines 35-jährigen Patienten mit rundlicher Verschattung in der Region Fossa cranii posterior. ..... 61

Abb. 26: FRS eines 21-jährigen Patienten mit *Ponticulus posterior*. ..... 64

Abb. 27: FRS einer 72-jährigen Patientin mit Fusion an C2/C3. ..... 64

Abb. 28: FRS eines sechsjährigen Patienten mit Nebenbefunden im Weichgewebe. ..... 66

Abb. 29: OPG eines 20-jährigen Patienten mit einer rundlichen Verschattung mit Verdacht auf eine Gefäßkalzifizierung der *A. carotis*. ..... 66

Abb. 30: Säulendiagramm zu den pathologischen Schweregraden im Altersgruppenvergleich. ..... 68

Abb. 31: Säulendiagramm zum Bildeffekt. ..... 70

Abb. 32: Säulendiagramm zur Häufigkeit von nicht beurteilbaren Regionen. ..... 72

# Tabellenverzeichnis

Tab. 1: BI-RADS®-Klassifikation (*American College of Radiology* 2014). 18

Tab. 2: Viergliedriges Klassifikationsmodell. 30

Tab. 3: Deskriptive Altersanalyse der Studiengruppen in Jahren. 38

Tab. 4: Prävalenz der Nebenbefunde insgesamt. 40

Tab. 5: Deskriptive Statistik der Nebenbefundprävalenz insgesamt. 40

Tab. 6: Poisson-Teststatistik zum Alterseffekt insgesamt. 41

Tab. 7: t-Teststatistik zum Alterseffekt insgesamt. 41

Tab. 8: Prävalenz und prozentuale Verteilung von Nebenbefunden in dentalen und extradentalen Regionen. 43

Tab. 9: Übersicht der Nebenbefunde aus beiden Bildgebungen (OPG/FRS summiert) in den neun Lokalisationen und prozentuale Verteilung. 44

Tab. 10: Prävalenz, prozentuale Verteilung und Testergebnisse von Nebenbefunden in Altersgruppen und Lokalisationen im OPG. 45

Tab. 11: Prävalenz, prozentuale Verteilung und Testergebnisse von Nebenbefunden in Altersgruppen und Lokalisationen im FRS. 46

Tab. 12: Poisson-Teststatistik zum altersspezifischen Prävalenzunterschied von Nebenbefunden in den verschiedenen Lokalisationen im OPG. 47

Tab. 13: Poisson-Teststatistik zum altersspezifischen Prävalenzunterschied von Nebenbefunden in den verschiedenen Lokalisationen im FRS. 48

Tab. 14: t-Teststatistik zum Prävalenzunterschied von Nebenbefunden in den verschiedenen Lokalisationen im OPG. 49

Tab. 15: t-Teststatistik zum Prävalenzunterschied von Nebenbefunden in den verschiedenen Lokalisationen im FRS. 49

Tab. 16: Nebenbefunde in der Region Maxilla. 54

Tab. 17: Nebenbefunde in der Region Mandibula. 56

Tab. 18: Nebenbefunde in der Region Dentition. 57

Tab. 19: Nebenbefunde in der Region Nasennebenhöhlen. 59

Tab. 20: Nebenbefunde in der Region Kiefergelenk. 60

Tab. 21: Nebenbefunde in der Region Schädelbasis. 62

Tab. 22: Nebenbefunde in der Region Orbita. 63

Tab. 23: Nebenbefunde in der Region HWS. 65

Tab. 24: Nebenbefunde in der Region Weichgewebe. 66

Tab. 25: Altersspezifische Verteilung von A- und B-Nebenbefunden. 67

Tab. 26: Poisson-Teststatistik zum altersspezifischen Prävalenzunterschied von A- und B-Nebenbefunden. 67

Tab. 27: Poisson-Teststatistik zum Bildeffekt. 69

Tab. 28: t-Teststatistik zum Bildeffekt. 69

Tab. 29: Prävalenz von nicht beurteilbaren Regionen im OPG und FRS. 71

# Abkürzungsverzeichnis

| | |
|---|---|
| A. | Arteria |
| ACR | *American College of Radiology* |
| ALARA | *As Low As Reasonably Achievable* |
| BI-RADS | *Breast Imaging Reporting and Data System* |
| C1 | Atlas |
| C2 | Axis |
| C3 | Dritter Halswirbel |
| C4 | Vierter Halswirbel |
| CT | Computertomografie |
| DIN | Deutsches Institut für Normung |
| DNA | Desoxyribonukleinsäure |
| DVT | Digitale Volumentomografie |
| EU-DSGVO | Europäische Datenschutz-Grundverordnung |
| FRS | Fernröntgenseitenbild |
| HNO | Hals-Nasen-Ohrenheilkunde |
| HWS | Halswirbelsäule |
| JIA | Juvenile Idiopathische Arthritis |
| KFO | Kieferorthopädie |
| KI | Konfidenzintervall |
| Lig. | Ligamentum |
| LKGS | Lippen-Kiefer-Gaumen-Segel-Spalte |
| MRT | Magnetresonanztomografie |
| NNH | Nasennebenhöhlen |
| OPG | Orthopantomogramm |
| PA | Parodontitis marginalis |
| Proc. | Processus |
| t | Testkennwert |
| UMG | Universitätsmedizin Göttingen |
| X | Röntgen-Strahlen |

# 1 Einleitung

Kieferorthopädische Röntgenbilder stellen ein großes Gebiet des Kopf- und Halsbereiches dar. Somit tragen behandelnde Kieferorthopäden[1] in ihrer alltäglichen Tätigkeit die Verantwortung pathologische Nebenbefunde auch abseits des kieferorthopädischen Fokus zu erkennen (Reitemeier *et al.* 2006). Bei jedem kieferorthopädischen Röntgenbild, dem Orthopantomogramm (OPG) und dem Fernröntgenseitenbild (FRS), kann der Untersucher das Auftreten von radiologischen Nebenbefunden erwarten (Hernández *et al.* 2018). Jeder zweite Kieferorthopäde erfährt in seiner Praxis mindestens einen pathologischen Nebenbefund mit potentiell maligner Bedeutung, der sich im Rahmen seiner kieferorthopädischen Untersuchung im FRS herausstellt (Moffitt 2011).

Eine standardisierte Befundung von Röntgenbildern unter Berücksichtigung aller sichtbaren Bereiche verspricht eine bessere Erfassung pathologischer Nebenbefunde in der Praxis, wodurch zusätzliche Diagnostik oder sogar ein dadurch verändertes Therapiekonzept frühzeitig eingeleitet werden können (Sohns 2015). Dies führt wiederum zu einer Optimierung der Patientenversorgung und zusätzlich zu einer Reduktion der Kosten im Gesundheitswesen (Hartmann und Gundermann 2008). In der Medizin, wie z. B. in der Brustkrebsdiagnostik, werden solche standardisierten Verfahren bereits eingesetzt (Balleyguier *et al.* 2007; Sohns 2015; Tardivon *et al.* 2007).

Auch wenn nach wie vor Kinder und Jugendliche den Großteil des kieferorthopädischen Patientenkollektives füllen, so beobachtet man im kieferorthopädischen Patientenfeld eine steigende Anzahl an Behandlungen von Erwachsenen: Betrachtet man den zeitlichen Verlauf, so wurden im Jahr 1970 erst 5 % der Behandlungen bei Erwachsenen durchgeführt. Dagegen wurden im Jahr 1990 schon über 25 % aller kieferorthopädischen Behandlungen im Erwachsenengebiss registriert. Heutzutage nimmt die Erwachsenenkieferorthopädie circa 33 % der Behandlungen ein (Berufsverband der deutschen Kieferorthopäden e.V. 2013). Steigende ästhetische Bedürfnisse in der Gesellschaft, verbesserte und weniger belastende kombinierte kieferorthopädisch-kieferchirurgische Therapieoptionen erklären den Anstieg

[1] Zur besseren Lesbarkeit wird in der vorliegenden wissenschaftlichen Arbeit die Sprachform des generischen Maskulinums angewendet wird. Dabei wird die männliche Form als geschlechtsunabhängig verstanden.

von kieferorthopädischen Behandlungen von Erwachsenen (Reuther 1988; Watted und Bartsch 2002; Meyer-Marcotty 2015).

Die vorliegende Arbeit untersucht den Alterseffekt auf die Prävalenz von Nebenbefunden in der Röntgendiagnostik kieferorthopädischer Patienten. Zusätzlich wurden die Nebenbefunde nach Lokalisationen unterteilt und die Relevanz der Befunde mit Hilfe einer viergliedrigen Klassifikation, angelehnt an das *Breast Imaging Report and Data System* (BI-RADS®), beurteilt.

## 1.1 Übersicht zur Röntgenanwendung in der Kieferorthopädie

### 1.1.1 Entwicklung

Prof. Dr. Wilhelm Conrad Röntgen entdeckte 1895 im alten Physikalischen Institut der Julius-Maximilian-Universität Würzburg im Rahmen seiner Versuche zur Kathodenstrahlung zufällig die von ihm benannten X-Strahlen (Röntgen 1895). Er erhielt für seine Entdeckung 1901 als Erster den Nobelpreis für Physik und findet große Anerkennung in der Geschichte der zahnärztlichen Radiologie (Kauffmann *et al.* 2011a). Sehr bald nach Röntgens Entdeckung erreichten die X-Strahlen erste Anwendung in der Zahnheilkunde. Als Erstanwender der Röntgendiagnostik im dentalen Bereich wurden der Zahnarzt Walkhoff (1900) und der Physiker Prof. W. König (1896) bekannt. Unter Berücksichtigung anatomischer Kopf- und Halsstrukturen wurde 1905 die erste zahnmedizinische Röntgenanlage (Reiniger, Gebbert und Schall, Erlangen, Deutschland) gebaut (Krüger-Brand 2014).

Im Jahr 1921 entwickelte Bocage das Prinzip der konventionellen Tomografie. Als sogenanntes Schnittbildverfahren stellt die Tomografie nur eine Schicht eines dreidimensionalen Raumes projektionsfrei dar, sodass sich Strukturen aus Regionen vor oder hinter der erfassten Schicht nicht überlagern (Mercier 1979). Heckmann übertrug 1939 die Schichtaufnahme aus der allgemeinen Medizintechnik auf den Kiefer und bot damit 1949 dem finnischen Zahnarzt und Dentalröntgenologen Y. Paatero die theoretischen Grundlagen für die Entwicklung des ersten Panoramagerätes (Langland und Langlais 1995). Aufgrund der geringen Strahlenexposition und des hohen Informationsgehaltes über das gesamte dentofaziale Gebiet gehört das Prinzip der Schichtaufnahme in der Fachdisziplin der Kieferorthopädie (KFO) zum Standardverfahren der röntgenologischen Diagnostik, um Fehlbehandlungen und mundgesundheitliche Schäden zu vermeiden (Harzer 2011).

Dem deutschen Forscher Hofrath (1931) und dem Amerikaner Broadbent (1931) gelang unabhängig voneinander das erste standardisierte FRS vom Schädel mit Hilfe eines Cephalostaten. Der Cephalostat setzt sich aus zwei parallel gerichteten Streben zusammen, die den Patienten aufrecht positionieren und knöcherne Schädelstrukturen sowie Weichteile in der *Norma lateralis* möglichst maßstabsgetreu und reproduzierbar abbilden. Das FRS, als zweidimensionale Röntgendarstellung des Schädelprofils, erfuhr bedeutende Geltung in der kieferorthopädischen Behandlungsplanung und -überwachung (Deutsche Gesellschaft für Kieferorthopädie e.V. 1997). Es war wichtiges Mittel für die Entwicklung von zahlreichen kephalometrischen Analyseverfahren im letzten Jahrhundert (Jacobson 1990). Im europäischen

Raum ist die Analyse nach Hasund sehr verbreitet (Hasund 1974; Segner und Hasund 1998): Im Rahmen der so genannten individualisierten Kephalometrie werden knöcherne Referenzpunkte und Weichgewebepunkte in der Durchzeichnung markiert. Es werden Winkel und Strecken gemessen sowie ein Indexwert bestimmt (Athanasiou 1995). Mit Hilfe von skelettaler Winkel kann der Gesichtstyp des Patienten in der sogenannten Harmonie-Box ermittelt werden. Es wird zwischen prognath, orthognath und retrognath sowie zwischen harmonisch und disharmonisch unterschieden. Außerdem erlaubt das FRS die Einschätzung bzgl. einer Wachstumsvorhersage des Gesichtsschädels (Kahl-Nieke 2010a). Des Weiteren kann anhand der Maturation der Halswirbelsäule (HWS) im FRS das skelettale Wachstum des Patienten beurteilt werden (Hassel und Farman 1995; Franchi *et al.* 2000; Baccetti *et al.* 2002).

Dank der digitalen Revolution der 90er-Jahre erfuhren ebenfalls, die bislang konventionell erstellten, OPG- und FRS-Aufnahmen eine Verbesserung der Bildgüte und der technischen Tools. Mit der Einführung von digitalen Bildempfängersystemen wurden röntgenologische Informationen in das digitale Format übertragen (Schulze 2009; Mouyen *et al.* 1989; Benz und Mouyen 1989). Das digitale Verfahren verzichtet auf die analoge Schwärzung des Röntgenfilmes und arbeitet stattdessen mit elektronischen Impulsen. Heutzutage werden Speicherfolien oder Festkörperdetektoren verwendet (Ewert *et al.* 1995; Mahnken und Günther 2013; Buchmann 2002; Jung 2003).

### 1.1.2 Funktionsprinzip

Röntgenstrahlen sind kurzwellige und energiereiche elektromagnetische Wellen mit Wellenlängen von $10^{-14}$ bis $10^{-8}$ m. Sie werden in einer Röntgenröhre durch das Abbremsen von schnellen, energiereichen Elektronen erzeugt (Spitzer und Rücker 2000; Mahnken und Günther 2013). Abbildung 1 stellt das Grundprinzip der Röntgenröhre dar: Zwischen Kathode (K) und Anode (A) werden 30 bis 140 kV Hochspannung (U) aufgebaut, sodass sich Elektronen aus dem glühenden Metalldraht der Kathode lösen und mit beschleunigter Kraft auf die Anode schlagen (Pasler 2017). Die Intensität des Elektronenstrahles wird durch den negativ geladenen Wehneltzylinder verstärkt, der unmittelbar an der Kathode lokalisiert ist und den Elektronenstrahl Richtung Anode bündelt. Eine weitere Engstelle, die der Elektronenstrahl mit hoher Geschwindigkeit passiert, ist die Schlitzblende. Diese befindet sich mittig zwischen Anode und Kathode und konzentriert den Elektronenstrahl, sodass die Elektronen möglichst zentral auf die Anode prallen. Die der Kathode zugewandten Anodenseite besteht aus Wolfram und hat die Form eines schiefen Tellers (Kauffmann *et al.* 2011; Rother 2006; Spitzer und Rücker 2000). Der Anodenteller wird von den anliegenden Rotoren gedreht.

Während des Pralls auf den Anodenteller wird 99 % der kinetischen Elektronenenergie in Wärme umgewandelt. Aus diesem Grund eignet sich Wolfram als hitzestabiles Element mit einem hohen Schmelzpunkt von 3.950 ° Celsius besonders gut als Bremsmaterial (Buchmann 2002). Die verbleibenden 1 % der Energie erzeugen die energiereichen elektromagnetischen Wellen, genauer Röntgenstrahlen. Diese werden an der schiefen Ebene des Anodentellers in einem Winkel von 6 ° ausgelenkt und treten durch das Berylliumfenster nach außen (Benz *et al.* 2006). Der restliche äußere Teil der Röntgenröhre ist mit Blei (Pb) beschichtet. Die innere Vakuumkammer wird durch eine Ölkammer gekühlt und isoliert. Ein äußeres robustes Metall-Keramik-Gehäuse schützt zudem den inneren Röntgenraum (Kauffmann *et al.* 2011).

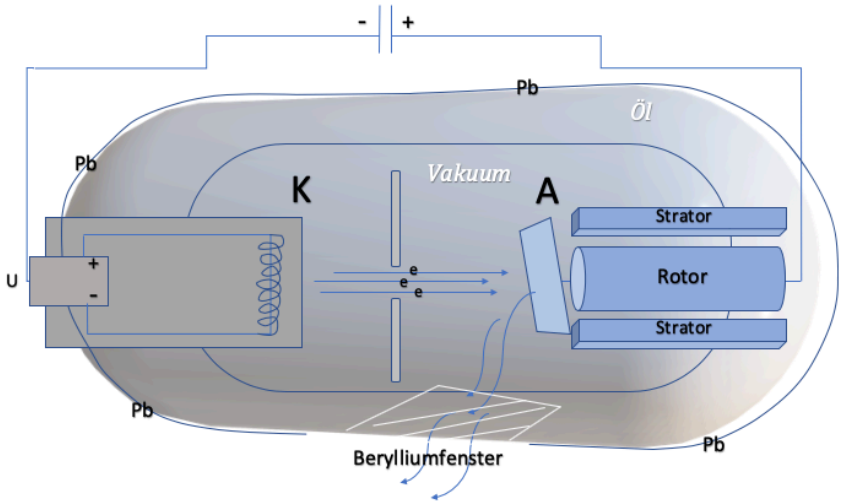


Abb. 1: Funktionsprinzip Röntgenröhre (modifiziert nach Fuhrmann 2013).

### 1.1.3 Orthopantomogramm

Im OPG-Verfahren werden alle Strukturen innerhalb einer 10-30 mm dicken Schichtebene scharf abgebildet (Rother 2006). Außerhalb der Schichtebene liegende Strukturen werden durch die Bewegung des Gerätes unscharf (Scheutzel 1989). Die Größe der Schichtebene wird von den Drehachsen und dem Schichtwinkel bestimmt. Im OPG wird ein Schichtwinkel von vier bis acht Grad gewählt (Buchmann 1974; Rother 2006).

Abbildung 2 verdeutlicht den röntgenologischen Vorgang des OPG-Verfahrens. Während der Belichtung rotieren Film und Röntgenröhre in mehreren Drehachsen um den zentrierten Patientenkopf, sodass der Kieferbogen ohne Verzerrungen auf der planen Filmebene dargestellt werden kann (Pasler *et al.* 2000). Die fokusnahe Schlitzblende schafft ein schmales Strahlenbündel, das den Patientenkopf passiert und durch den vertikalen Sekundärspalt der Röntgenkassette auf den Film trifft. Die Blende grenzt das Strahlenfeld ein und reduziert die Streustrahlung, wodurch die Strahlenexposition verringert und die Bildqualität verbessert

wird (Düker 2000). Für eine korrekte OPG-Aufnahme muss der Patient exakt im Röntgengerät positioniert werden. Zur Anzeige aller wichtigen Strukturen muss der stehende Patient vor der Röntgenexposition mit der Kinnstütze, den Kopfstreben und dem Lichtvisier horizontal entlang der Frankfurter Horizontalen und vertikal in der Mediansagittalebene ausgerichtet werden. Um ein störungsfreies Bild zu erreichen, soll der Patient die Schlussbisslage einnehmen, seine Zunge an den Gaumen legen und das Schlucken sowie jegliche Bewegung vermeiden (Esders 2006; Pasler 2017).

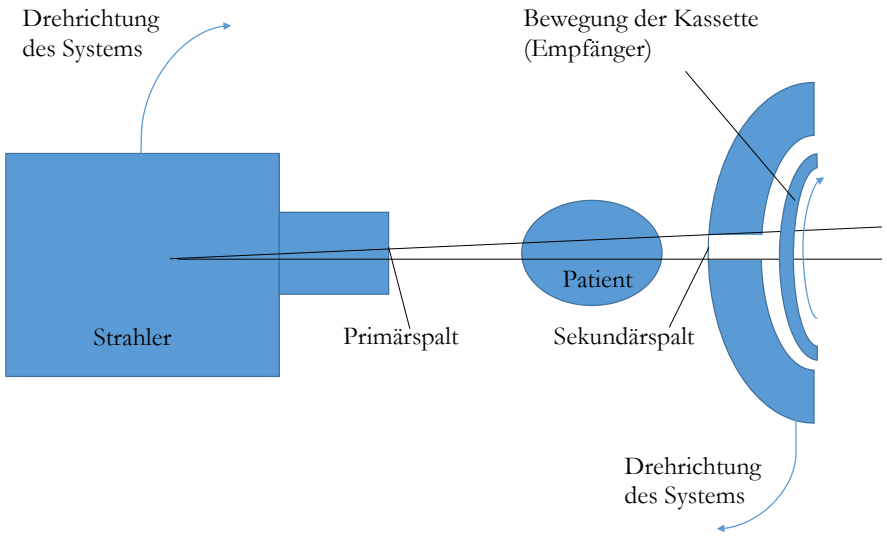


Abb. 2: Ablauf des OPG-Verfahrens (modifiziert nach Rother 2006).

### 1.1.4 Fernröntgenseitenbild

Ähnlich wie im OPG-Vorgang setzt eine optimale FRS-Bildgebung die korrekte Positionierung des Patienten voraus. Die Dreipunktabstützung mit Hilfe der Nasenstütze und der Cephalostaten erlaubt die horizontale Ausrichtung entlang der Bipupillarlinie und der Frankfurter Horizontalen. Diese werden mit Lichtvisieren angezeigt und verlaufen parallel zum Fußboden (Esders 2006). In der optimalen Patientenposition verhält sich die Längsachse senkrecht zur Filmebene und der Patient steht gerade, sodass Doppelkonturen von paarig angelegten Strukturen vermieden werden. Ziel ist eine möglichst deckungsgleiche Darstellung von im Strahlengang hintereinander liegenden Strukturen (Buss 2006). Das FRS soll möglichst ohne Vergrößerung der realen Maße erstellt werden. Als wichtiger Parameter für ein möglichst maßstabsgetreues Bild gilt der Fokus-Film-Abstand, der von Broadbent (1931) mit 1,5 m festgelegt wurde und bis heute als internationales Mindestmaß gilt (Brennan 2002). Erweitert man den Abstand von Fokus zum Film, so reduziert sich der Vergrößerungsfaktor (Drescher 2000).

### 1.1.5 Weitere radiologische Diagnostikmethoden

Der Zahnfilm, die Aufbissaufnahme, die transversale Schichtaufnahme, die digitale Volumentomografie (DVT), die Computertomografie (CT) und die Magnetresonanztomografie (MRT) können OPG und FRS indikationsgerecht ergänzen (Harzer 1999; Schopf 2008). Wenn auch das DVT in der Zahnmedizin immer mehr an Bedeutung gewinnt, findet es bislang in der Kieferorthopädie bei Kindern und Jugendlichen seltener Anwendung (Neugebauer *et al.* 2007; Zöller und Neugebauer 2013; Heiland *et al.* 2004; Heurich *et al.* 2002; Zain-Alabdeen und Alsadhan 2011). Zu den Fällen, die eine DVT-Aufnahme indizieren, gehören komplexe Verlagerungen, Retentionen und überzählige Zahnanlagen, deren genaue Topografie Abklärung bedarf (Björksved *et al.* 2019; Heurich *et al.* 2002). Ebenso stellen Zahnwurzelanomalien und -dysplasien, Wurzelresorptionen sowie ausgeprägte Zahndurchbruchstörungen eine rechtfertigende Indikation für eine DVT-Aufnahme dar (Schulze *et al.* 2009). Das DVT darf zum Visualisieren der dreidimensionalen knöchernen Parodontalsituation und zum Ausschluss primärer Kiefergelenkerkrankungen herangezogen werden. Bei Patienten mit Lippen-Kiefer-Gaumen-Segel-Spalte (LKGS) kann die DVT-Aufnahme das Spaltausmaß genauer darstellen, sodass begleitete Zahndurchbruchstörungen besser beurteilbar sind (Hirschfelder 2008; Wörtche *et al.* 2006).

Das dreidimensionale DVT-Konstrukt entsteht durch die Überlagerung von vielen zweidimensionalen röntgenologischen Schichtaufnahmen, die mit einem konusförmigen Röntgenstrahlenbündel erzeugt werden (Mozzo *et al.* 1998; Zöller und Neugebauer 2013). Der DVT-Datensatz überzeugt gegenüber der zweidimensionalen OPG-Aufnahme mit einer geometrietreuen und verzerrungsfreien Wiedergabe (Zöller und Neugebauer 2013). Dennoch muss die im Vergleich zum OPG-Verfahren drei- bis fünfzehnfach höhere Strahlenbelastung beachtet werden (Ludlow *et al.* 2008; Hülsmann 2008). Abhängig vom Hersteller und von den Einstellungen variiert die effektive Dosis von 43-175 µSv pro DVT-Aufnahme (Ludlow *et al.* 2008; Sirona Dental Systems GmbH 2019).

Das FRS ist aufgrund der geringen Strahlenbelastung und der ausreichenden Qualität für eine genaue Kephalometrie die Standardmethode für die kieferorthopädische Befundung (Harzer 1999). Die DVT-Diagnostik weist allerdings signifikante Vorteile in Bezug auf die Genauigkeit kephalometrischer Messungen bei Patientengruppen mit kraniofazialen Syndromen und großen Asymmetrien auf (Tulunoglu *et al.* 2011).

### 1.1.6 Strahlenexposition

Laut Bundesamt für Strahlenschutz und Bundesministerium für Umwelt (2018) wurde im Zeitintervall von 2007 bis 2014 eine Zunahme von zahnärztlichen Röntgenuntersuchungen von 0,6 auf 0,7 Untersuchungen pro Einwohner beobachtet. Aufnahmen des Kiefers erreichten einen Zuwachs von 30 % (Bundesamt für Strahlenschutz und Bundesministerium für Umwelt 2018). Insgesamt erfährt der deutsche Bürger eine jährliche Strahlenbelastung durch medizinische Röntgenuntersuchungen von 1,6 mSv (entspricht 1600 µS). Die Strahlenexposition von einer in der Kieferorthopädie eingesetzten OPG-Aufnahme gleicht bei einer effektiven Dosis von 9-24 µSv zwölf digitalen Zahnfilmen (Lurie 2019; Ludlow *et al.* 2008).

In den letzten Jahrzehnten profitierte der Strahlenschutz von innovativen strahleneinsparenden Technologien (Schulze *et al.* 2009). Ein großer Erfolg war der Durchbruch der digitalen Röntgenanwendung, auch wenn laut Barfuß (2013) erst 40 % der Zahnmediziner die digitale Möglichkeit nutzen. Maßgebend ist die Reduktion der Strahlenbelastung für den Patienten von 21 µSv pro analoge OPG-Aufnahme auf bis unter 14,2 µSv pro digitale OPG-Aufnahme (Visser *et al.* 2000; Ludlow *et al.* 2008).
Kliniker sind verpflichtet bei der Anordnung von Röntgenbildern hinsichtlich des international anerkannten ALARA-Prinzips *(As low As Reasonably Achievable)* zu handeln. Voraussetzung für die Erstellung eines Röntgenbildes ist das Vorliegen einer rechtfertigenden Indikation zum Zwecke der Diagnostik und Therapie (Bundesamt für Strahlenschutz 2018). Der ALARA-Optimierungsgrundsatz verlangt das Strahlenausmaß so niedrig zu halten, wie es unter Berücksichtigung aller vernünftigen und sinnvollen Maßnahmen möglich ist (Bundesministerium der Justiz und für Verbraucherschutz 2017). Da Kinder und Jugendliche häufiger Zellteilungen zeigen, besteht bei ihnen ein erhöhtes Risiko für die Schädigungen der DNA durch Röntgenstrahlen (Jung 1995; Kauffmann *et al.* 2011). Gerade im medizinischen Kinder- und Jugendbereich sind ein gewissenhafter Umgang und strenge Indikationsbestimmungen angezeigt (Hirschfelder 2008).

## 1.2 Kieferorthopädische Nebenbefunddiagnostik

### 1.2.1 Definition von Nebenbefunden in der zahnmedizinischen Bildgebung

Neben dem eigentlichen Hauptbefund einer klinisch strahlenrechtfertigenden Diagnostik können weitere Befunde im röntgenologischen Bild erkannt werden (Pakbaznejad Esmaeili *et al.* 2016; Tetradis und Kantor 1999; Kuhlberg und Norton 2003; Bondemark *et al.* 2006; Hernández *et al.* 2018; Van Waes *et al.* 2001; Drage *et al.* 2013; Port und Euler 2013; Edwards *et al.* 2014). Diese können als Nebenbefund klassifiziert werden und stehen demnach nicht im direkten Zusammenhang bzw. im Fokus der eigentlich diagnostischen Fragestellung. Die Nebenbefunde können klinisch nicht relevant oder aber pathologisch sein (Klingelhöffer 2015; Jacobsen 2013; Büttner 2010).

Nicht relevante Nebenbefunde haben keinerlei Konsequenzen für den Patienten und benötigen keine weitere röntgenologische Verlaufskontrolle oder sonstige Diagnostik. Pathologische Befunde und andere Nebenbefunde in kieferorthopädischen OPG- und FRS-Aufnahmen können höchste Bedeutung für den kieferorthopädischen Behandlungsverlauf haben und die Therapieentscheidung verändern (Thoma 2010; Kawakami und Takano-Yamamoto 1997; Linglart *et al.* 2014; Alkofide 2001).

#### 1.2.1.1 Dentale Nebenbefunde

Im dentalen Bereich können Nebenbefunde wie Zahnanomalien, kariöse Läsionen und Pulpaveränderungen auftreten (Stošić 2014; Meyer-Lückel und Paris 2011; Gängler *et al.* 2010; Sitzmann *et al.* 2003). Es wurden Anomalien hinsichtlich der Zahnzahl, der Form, der Größe, der Stellung und der Struktur beobachtet (Steffen 2007; Meller 2010; Kahl-Nieke 2010b; Hülsmann 1997; Rother 2001). Es können persistierende Milchzähne und Milchzahnwurzelreste auffallen (Port und Euler 2013; Edwards *et al.* 2014). Eine ausbleibende Wurzelresorption aufgrund von einer Nichtanlage in der zweiten Dentition kann zur jahrelangen Persistenz eines Milchzahnes im Erwachsenengebiss führen (Pindborg 1970). Zudem kann eine Disproportion von Zahn- und Kiefergröße oder Schäden an Zahnkeimen das Persitieren von Milchzähnen im bleibenden Gebiss verursachen (Röper und Ravn 1972; Stanley 1996). Persistierende Milchzahnfragmente gehören zu den häufigsten Nebenbefunden in der kieferorthopädischen Praxis (Drage *et al.* 2013). Im Milchzahngebiss liegt die Prävalenz für Nichtanlagen unter 1 % (Kahl-Nieke 2010b), hingegen weisen laut einer Metaanalyse von Polder *et al.* (2004) circa 5,5 % der Bevölkerung Nichtanlagen im Erwachsenengebiss auf. Kahl-Nieke (2010) und Polder *et al.* (2004) ließen in ihren Ergebnissen Hypodontien der dritten Molaren unbeachtet, denn sie allein nehmen schon eine Prävalenz von 39 % ein. Gracco *et al.* (2017) erfassten das Vorkommen von Nichtanlagen bei rein

kieferorthopädischen Patienten mit 9 %. Am häufigsten fehlen die zweiten Unterkieferprämolaren, die seitlichen Oberkieferschneidezähne, die zweiten Oberkieferprämolaren und die mittleren Unterkieferschneidezähne (Harzer 2011). Die Prävalenz von Nichtanlagen steigt evolutionsbedingt seit Jahrhunderten an (Mattheeuws 2004). Es ist wichtig Nichtanlagen frühzeitig zu erkennen, da viele Therapien nur innerhalb eines bestimmten Zeitfensters erfolgreich sind und so der Kieferorthopäde noch die bestmögliche Therapie für den individuellen Fall auswählen kann (Nolte *et al.* 2018). Laut Pakbaznejad Esmaeili *et al.* (2016) liegen bei 27 % der kieferorthopädischen Kinder Karies im Milchzahngebiss vor. Kariöse Befunde der zweiten Dentition wurden im OPG bei 16 % der Sieben- bis Zwölfjährigen diagnostiziert. Allerdings bewies Bergamo *et al.* (2019), dass das Kariesrisiko bei kieferorthopädischen Patienten mit festsitzenden Apparaturen unter strengem Prophylaxe-Regiment nicht ansteigt. Das OPG ist dabei nur zur initialen Kariesdiagnostik geeignet, da der gekrümmte Kiefer auf eine gerade Filmebene übertragen wird, wobei sich engbenachbarte Strukturen im Bild überlagern und Approximalkaries nur mäßig dargestellt wird. In Bissflügelaufnahmen gesicherte Karies-Befunde wurden nur in 50 % der OPG-Aufnahmen abgezeichnet (Sonnabend 1990). Die Bissflügelaufnahme lässt eine Karies mit einer Spezifität von 97 % und einer Sensitivität von 55 bis 85 % erkennen und liefert genauere Ergebnisse als das OPG (Chong *et al.* 2003; Sonnabend 1990).

Zu den pulpalen Pathologien zählen das interne Granulom, der Pulpapolyp, Dentikel und insuffiziente Wurzelfüllungen (Heuck *et al.* 1999; Reier und Gernhard 2009; Hülsmann 1997). Zudem können Verlagerungen und Retentionen im radiologischen Bild diagnostiziert werden (Nolte *et al.* 2018; Dürwald *et al.* 2011). Am häufigsten betroffen sind die Weisheitszähne (10-34 %), Oberkiefereckzähne (2-3 %), laterale Oberkieferschneidezähne (1 %), Unterkieferprämolaren und Unterkiefereckzähne (0,35 %) (Nolte *et al.* 2018; Watted *et al.* 2016; Aitasalo *et al.* 1972; Chu *et al.* 2003; Hattab *et al.* 1995; Stanley *et al.* 1988). Die Weisheitszähne wurden am häufigsten in einer mesialen oder horizontalen Angulation vorgefunden (Al-Anqudi *et al.* 2014; Celikoglu *et al.* 2010; Eshghpour *et al.* 2014).

Insgesamt ist das OPG für die Beurteilung von verlagerten Zähnen bei kieferorthopädischen Patienten geeignet (Björksved *et al.* 2019). Das FRS, als zweite Ebene, liefert dem Untersucher weitere Informationen über die Position der verlagerten Zähne (Watted *et al.* 2016).

#### 1.2.1.2 Extradentale Nebenbefunde

Darüber hinaus können im extradentalen Bereich während der kieferorthopädischen Röntgendiagnostik Nebenbefunde auftreten (Edwards *et al.* 2014; Hernández *et al.* 2018; Mudit *et al.* 2014; Bondemark *et al.* 2006; Tetradis und Kantor 1999; Gracco *et al.* 2012). Die

Abbildungen 3 und 4 zeigen im OPG und FRS dargestellte Strukturen und kennzeichnen die weiteren acht Regionen abseits der Dentition.

A:

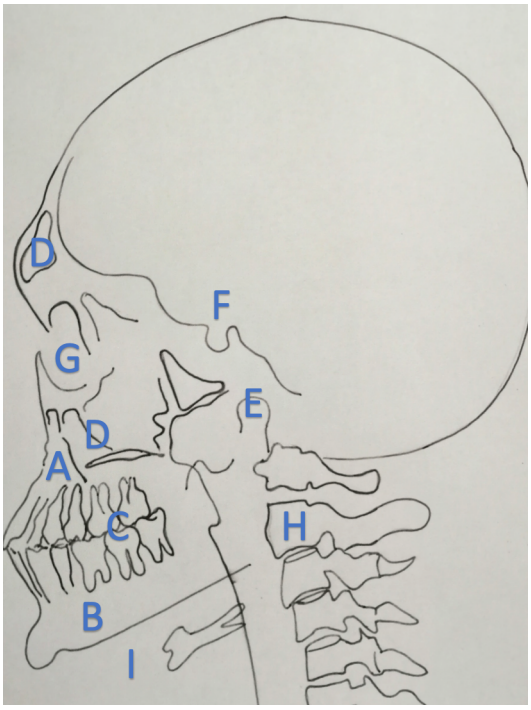


B:

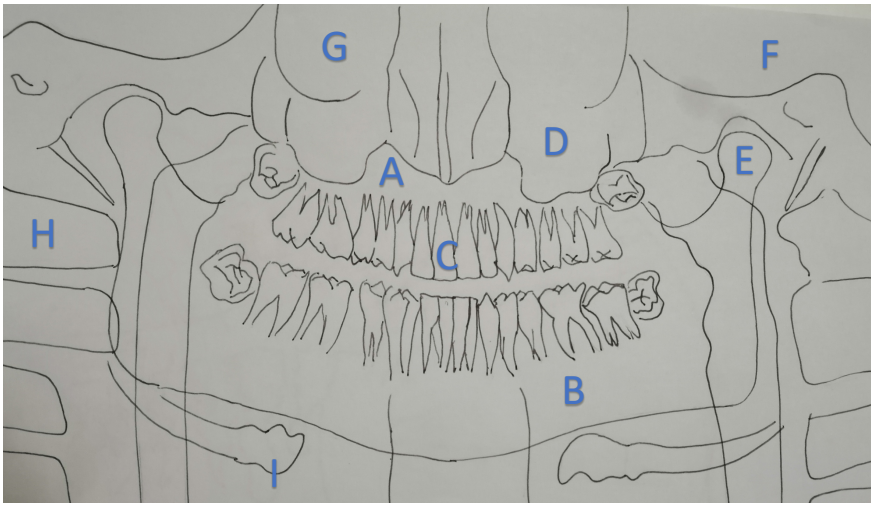


Abb. 3: Schematische Abbildung eines FRS (A) und eines OPG (B) mit Markierung wichtiger anatomischer Regionen.

A: Maxilla, B: Mandibular, C: Dentition, D: NNH, E: Kiefergelenk, F: Schädelbasis, G: Orbita, H: HWS, I: Weichgewebe.

Viktorov (2006) beobachtete in den Kieferbasen mit einer Prävalenz von 3,5 % apikale Aufhellungen mit Verdacht auf apikale Parodontitis bei nicht wurzelkanalgefüllten Zähnen. Dagegen fand er eine apikale Pathologie bei 39,6 % und einen erweiterten Parodontalspalt bei

8,1 % der endodontisch versorgten Zähnen vor. Neben den apikalen Parodontitiden können sich ebenfalls marginale Parodontitiden (PA) manifestieren und mit einem horizontalen oder schüsselförmigen Knochenabbau einhergehen (Pasler und Visser 2003; Hülsmann 1997; Sitzmann *et al.* 2003; Gängler *et al.* 2010).

In der Regel werden einkammerige, scharf begrenzte Aufhellungen, die in direkter Beziehung zu einem retinierten Zahn stehen, als follikuläre Zysten bezeichnet (Sitzmann *et al.* 2003). Ist die Zyste im Wurzelspitzenbereich lokalisiert, handelt es sich um eine radikuläre Zyste. Entsteht sie nach einer Zahnextraktion in einer belassenen Alveole, ist es eine Residualzyste (Sitzmann *et al.* 2003). Weitere seltenere Zystenformen, wie die parodontale Zyste, die nasopalatinale Zyste, die mediane Zyste, die aneurysmatische Zyste, die solitäre (Pseudo-) Zyste und die Stafne (Pseudo-) Zyste sind bekannt (Rother 2001; Sitzmann *et al.* 2003). Neben den genannten Aufhellungen können in den Kieferbasen Mandibula und Maxilla ebenso Verschattungsbefunde, wie die idiopathische Kiefersklerose und weitere röntgenopake Veränderungen, erfasst werden (Bondemark *et al.* 2006; Drage *et al.* 2013).

Ektodermale und mesodermale Zellen, die an der Entwicklung des Gebisses beteiligt sind, können entarten und eine Vielzahl an odontogenen Tumoren bilden, die trotz klinischer Asymptomatik im Röntgenbild als Zufallsbefund erfasst werden können (Jacobsen 2013). Das Ameloblastom, der keratozystische odontogene Tumor, das Odontom und das odontogene Myxom sind die bekanntesten Vertreter (Rother 2001; Sitzmann *et al.* 2003; Büttner 2010). Eine frühzeitige radikale chirurgische Operation kann die Prognose von Karzinomerkrankten verbessern (Jundt und Reichart 2008). Kinder unter fünfzehn Jahren erweisen insgesamt eine deutlich geringere Inzidenz (Robert-Koch-Institut 2017).

Mittels OPG können Behandler für ihre kieferothopädisch-kieferchirurgische Tätigkeit anhand bestimmter Foramina Leitungsbahnen berechnen, um die Verletzung von bedeutenden Strukturen zu minimieren (Nagaraj *et al.* 2016; Zöller *et al.* 2011; Neugebauer 2008). Variationen bezüglich der Topografie und der Ausprägung des Foramen mentale wurden bereits wissenschaftlich untersucht und sind abhängig von der Ethnie (Manikandhan *et al.* 2010; Oliveira-Santos *et al.* 2011; Kalender *et al.* 2012; Claeys und Wackens 2005; Hanihara und Ishida 2001; Shah *et al.* 2010; Zöller *et al.* 2011). Während das Vorkommen von einem akzessorischen Formanen mentalis in westlichen Ländern mit Prävalenzen unter 5 % beobachtet wurde, konnte in Zentralasien eine deutlich höhere Prävalenz von 32 % festgestellt werden (Hanihara und Ishida 2001). Weiterhin kann im OPG das seltenere Foramen linguale im

Bereich der Symphyse des Unterkiefers auffallen, durch das die Arteria (A.) lingualis zieht (McDonnell *et al.* 1994).

Diverse Arbeitsgruppen erforschten die Prävalenz von Nebenbefunden in den NNH: Zu den häufigen Befunden der Kieferhöhle gehören die Sinusitis (19- 40,1 %), tiefer Rezessus (8-25,8 %), Schleimhautretentionszysten (3,9-10,1 %) und überstopftes Wurzelfüllmaterial (Schulz und Bührmann 1987; Vallo *et al.* 2010; Gracco *et al.* 2012; Wehrbein und Diedrich 1992; Hernández *et al.* 2018; Edwards *et al.* 2014; Kalavagunta und Reddy 2003). Die bei Kindern häufige Sinusitis erfährt in 94 % der Krankheitsfälle eine Spontanausheilung, sodass nur bei chronisch-rezidivierenden Sinusitisbefunden eine Überweisung zum Facharzt für Hals-Nasen-Ohrenheilkunde (HNO) sinnvoll ist (Mann und Jonas 1981).
Die Pneumatisation des Kieferhöhlenbodens ist nach einer vorangeganenen Molarenextraktion signifikant höher als nach Prämolarenextraktionen (Wehrbein und Diedrich 1992). Überstopfte Wurzelfüllmaterialien und andere Fremdkörper, wie verlagerte Implantate oder alloplastischer Knochenersatz in der Kieferhöhle, können das Ausbilden eines Aspergilloms oder andere Infektionen verursachen und über einen langen Zeitraum unentdeckt bleiben (Reinert 2007; Reinert und Lindorf 2012; Hauman *et al.* 2002; Ettl *et al.* 2008). Ausgeprägte Mukozelen im Sinus maxillaris können akute Sensibilitätsstörungen verursachen (Moergel und Kunkel 2006). Im FRS können hypoplastische, aplastische und hyperplastische Abweichungen der paarig angelegten Sinus frontalis erfasst werden (Prescher 2009). Der physiologische Umfang der Sinus maxillaris und Sinus frontalis ist abhängig von mandibulären und maxillären Größen (Yassaei 2018). Bei starken Hyperplasien können die Sinus frontalis eine Verbindung zur Orbita aufweisen, die eine Ausbreitung von Entzündungen in orbitale Richtung verschulden (Prescher 2009). Ebenfalls können die Sinus sphenoidalis in unterschiedlichen Formen erscheinen (Hardy 1967). Selten (1-1,5 %) treten aplastische Sinus sphenoidalis auf (Grünwald 1925). Daneben sind Septierungen und Pneumatisationen möglich (Prescher 2009).

Çağlayan and Tozoğlu (2012) stellten im DVT-Datensatz bei 41 % der Studienteilnehmern ($\mu$=31; $\sigma$=14 Jahre) Nebenbefunde am Kiefergelenk heraus. Dazu gehörten erosive (4,8 %) und osteophytale Formveränderungen (3,4 %) sowie zweigeteilte Kondylen (2,9 %). Miloglu *et al.* (2010) hatten im OPG lediglich die Prävalenz von zweigeteilten Kondylen mit 0,3 % angegeben. Weiterhin werden Asymmetrien der Kondylen im Seitenvergleich beschrieben. Diese können unter anderem in Verbindung mit craniomandibuären Dysfunktionen oder rheumatoiden Erkrankungen stehen (Klenke *et al.* 2018; Ahlers *et al.* 2003). Die Juvenile-

Idiopathische-Arthritis (JIA) manifestiert sich bis zu einem Alter von 16 Jahren und ist als Veränderung der Kiefergelenke im OPG zu erkennen (Petty *et al.* 2004; Martini und Lovell 2010; Klenke *et al.* 2018). Klenke *et al.* (2018) untersuchten OPG-Aufnahmen von JIA-Erkrankten und werteten die Befunde hinsichtlich Asymmetrie und Pathomorphologie der Kiefergelenke aus. Eine Destruktion der Kondylen in Verbindung mit einer JIA konnte sowohl unilateral als auch bilateral nachgewiesen werden. Ebenso können sich odontogene Neoplasien im aufsteigenden Ast des Unterkiefers sowie im Kondylus entwickeln und asymmetrische Kondylen verursachen (Jing *et al.* 2007; Kothari *et al.* 2014; Shear 2003, Zizelmann und Fillies 2016).

Im Bereich der Schädelbasis werden vermehrt bei kieferorthopädischen Patienten Normabweichungen der Sella turcica beschrieben (Meyer-Marcotty *et al.* 2010; Kucia *et al.* 2014; Jones *et al.* 2005). Laut Kucia *et al.* (2014) liegen bei 47 % der kieferorthopädischen Kinder im Alter von 8-16 Jahren Sella Anomalien vor. Die typischen Sellabefunde sind die Sella turcica Brücke (11-19 %), Doppelkonturen am Sella Boden (1-9 %) und die Makrosella (Becktor *et al.* 2000; Jones *et al.* 2005; Leonardi *et al.* 2006; Marsan und Öztas 2009; Meyer-Marcotty 2010; Halves 1980; Klingmüller *et al.* 2001; Webb *et al.* 1992). Die Sella Brücke ergibt sich aus der Ossifikation des Diaphragma sellae und bildet den knöchernen Verbund zwischen Processus (Proc.) clinoideus anterior und posterior (Neiss 1956). Die Sellabrücke kommt signifikant häufig in Kombination mit verlagerten Oberkiefereckzähnen, einer skelettalen Klasse III und inklinierten Incisivi vor (Meyer-Marcotty *et al.* 2010; Kucia *et al.* 2014; Leonardi *et al.* 2009; Haji Ghadimi *et al.* 2017). Patienten, die sich aufgrund starker Kieferrelationsabweichungen einer kieferorthopädisch-kieferchirurgischen Therapie unterziehen, zeigen signifikant häufiger Sellabrücken und -formanomalien als rein kieferorthopädische Patienten (Jones *et al.* 2005).

Auf röntgenologischen Aufnahmen können zudem intrakranielle Kalkeinlagerungen in Erscheinung treten. Häufig betroffen sind das Corpus pineale, der Plexus chorioideus, die Falx cerebri und der Sinus sagittalis (Bergerhoff 1963; Bergerhoff 1964). Verkalkungen von Hirngefäßen können einen Schlaganfall bedingen und konnten im MRT nachgewiesen werden (Müller 2014). Ebenfalls können seltene Hirntumore als Verschattung im FRS auftreten (Thurn *et al.* 1998; Oestmann 2005; Rother 2001; Loewenhardt 2006). Eine im FRS abgebildetet Makrosella, als Erweiterung und Ballonierung der knöchernen Sella turcica, kann Indiz für eine wachsende Neoplasie und eine Hypophysenfehlregulation sein (Weisberg *et al.* 1976; Friedland und Meazzini 1996; Halves 1980). Circa 60 % der knöchernen Sella turcica Erweiterungen sind auf Adenome zurückzuführen (Halves 1980). Das Hypophysenadenom ist der

häufigste Hypophysentumor und kommt überwiegend bei den 35- bis 45-jährigen Patienten vor (Goldbrunner 2010). Die benigne Neoplasie am Hypophysenvorderlappen kann das Chiasma opticum komprimieren und eine Visusminderung in beiden temporalen Gesichtsfeldern auslösen (Schmidt 2008; Webb *et al.* 1992). Die Prognose des Therapieverlaufes kann sich durch eine frühe Erstbefundung deutlich verbessern (Alkofide 2001).

Die orbitale Region ist den meisten Kieferorthopäden fremd und wird in der Befundung von Röntgenbildern oft ausgelassen (Hernández *et al.* 2018; Bondemark *et al.* 2006; Edwards *et al.* 2014). Tumoröse Geschehen sind auch im orbitalen Bereich möglich und können im radiologischen Bild angezeigt werden. Raumforderungen in der Orbitaregion werden oft erst erkannt, wenn funktionelle Einschänkungen verzeichnet werden (Zimmer-Galler und Bartley 1994). Aufgrund der besseren Darstellung von Veränderungen im Weichgewebe wird für die orbitale Region die MRT-Bildgebung empfohlen (Garrity *et al.* 2007). Das Meningeom gilt als häufigster benigner Tumor der Region und wächst nur langsam und kann dennoch den Visus stark einschränken und eine vollständige Erblindung einleiten. Je nach Ausprägungsart stehen chirurgische und strahlentherapeutische Ansätze zur Wahl (De Jesús und Toledo 2001; Maroon *et al.* 1994; Schick *et al.* 2006; Miller 2004; Pitz *et al.* 2002; Turbin und Pokorny 2004). Die Malignität von orbitalen Tumoren steigt mit dem Alter (Hassler *et al.* 2007). Darüber hinaus können Amyloidosen in der Bildgebung als Zufallsbefund in orbitaler Region auftreten (Schönland 2006).

Im kieferorthopädischen FRS ist das Erkennen einer Ossifikationsbrücke dorsal am Atlas (C1) möglich (Donald *et al.* 2017; Chitroda *et al.* 2013; Stubbs 1992). Durch die Volumenzunahme der Membran kann die A. vertebralis gestaucht werden und folglich die Sauerstoffversorgung der Hirnzellen reduziert werden. Der *Ponticulus posterior* kann Migräne, chronische Kopfschmerzen, Nackenschmerzen und Schwindel auslösen (Cakmak *et al.* 2005; Chitroda *et al.* 2013). Die Anwesenheit von einem sogenannten partiellen oder vollständigen *Ponticulus posterior* stellt mit einer Prävalenz von 19,3 % in einer Studiengruppe aus 5- bis 70-jährigen Patienten ($\mu$=18,44 $\sigma$=9,59 Jahre) einen gewöhnlichen pathologischen Nebenbefund dar (Schilling *et al.* 2010).
Weiterhin können im Bereich der HWS Fusionen und weitere Wirbelsäulenanomalien erfasst werden, die unter anderem durch Minderdurchblutungen in der dritten bis achten Fetalwoche verursacht werden (Guebert 2005). Häufig ist der Axis (C2) und das dritte (C3) Zervikalsegment betroffen oder eine Verschmelzung des Arcus anterior atlantis mit dem Os occipitale nachweisbar. Männer bilden die sogenannte Atlasassimilation fünfmal häufiger aus als

Frauen (Soni *et al.* 2008). Kongenitale Fusionen von mindestens zwei bis sieben Halswirbeln, die eine Bewegung der Kopf- und Nackenpartie einschränken, wurden von den französischen Neurologen Klippel und Feil als Syndrom beschrieben (Gruber *et al.* 2018). Das Klippel-Feil-Syndrom sollte möglichst früh erkannt werden, denn bereits leichte Traumata können neurologische Verletzungen verursachen (Vaidyanathan *et al.* 2002; Yoshihara *et al.* 2010).

Laut Edwards *et al.* (2014) und Hernández *et al.* (2018) sind Auffälligkeiten im Bereich der Weichgewebe auf kieferorthopädischen Röntgenbildern zu erwarten. Dabei konnte kein geschlechtsspezifischer Unterschied nachgewiesen werden (Edwards *et al.* 2014). Im OPG kommen Kalzifizierungen, wie kalzifizierten Ligamentstrukturen, Tonsillen- und Speichelsteinen, venöse Thromben und arterielle Plaque, mit einer Prävalenz von 20 % vor (Ribeiro *et al.* 2018; Vengalath *et al.* 2014; Hernández *et al.* 2018; Togan *et al.* 2016). Das fortgeschrittene Stadium des kalzifizierten *Ligamentum (Lig.) stylohyoideum* über 30 mm wird als Eagle Syndrom definiert und ist bei 4 % der Bevölkerung repräsentiert (Eagle 1937; Rechtweg und Wax 1998). Detritus, der sich in den Krypten der Gaumen- und Rachenmandeln ansammelt, wird in den meisten Fällen spontan und eigenständig von der Pharynxmuskulatur in den Schlundraum befördert. Persistiert der sogenannte Tonsillolith, so können Bakterien kolonisieren und eine chronische Tonsillitis, Halitosis und ein Spannungsgefühl veranlassen (Stoodley *et al.* 2009; Tsuneishi *et al.* 2006; Krespi *et al.* 2006; Yellamma Bai und Vinod Kumar 2015; Arndt 2010). In Höhe des C3 und des vierten Halswirbels (C4) können besonders bei älteren Patienten Verschattungen mit Verdacht auf arteriosklerotische Befunde erkannt werden (Bengtsson *et al.* 2019; Uthman und Al-Saffar 2008; Nasseh und Aoun 2018; Damaskos *et al.* 2015). Karotisbefunde wurden mit einer elfprozentigen Wahrscheinlichkeit bei Patienten im zahnärztlichen Bereich vorgefunden. Davon konnte bei 15 % der Fälle eine Durchmesserstenose größer 50 % nachgewiesen werden (Constantine *et al.* 2019). Die ischämischen Herzkrankheiten und zerebrovaskulären Erkrankungen waren im Jahr 2011 für 22 % aller Todesursachen verantwortlich (Statistisches Bundesamt 2013). Die noch frühzeitige Therapie einer Durchblutungsstörung kann lebensentscheidend sein, sodass die Früherkennung von arteriosklerotischen Veränderungen eine hohe Bedeutung für den Patienten hat (Sherman und Ryan 1995; Grönemeyer 2005). Weiterhin sind Adenoide und Hyperplasien der Tonsilla lingualis sehr häufig auftretende Nebenbefunde bei jungen kieferorthopädischen Patienten (Edwards *et al.* 2014).

## 1.3 Nebenbefundklassifikation

Befunde sind das Fundament für die Formulierung einer Diagnose (Finzer 2014). Die Klassifikation dient dem Arzt zur Ordnung und Orientierung (Virchow 1978; Wieland 1997). Eine vorteilhafte Klassifikation ist geprägt von ihrer Exaktheit und Verständlichkeit (Knolle *et al.* 2012).

Heutzutage ist Medizinern bekannt, dass klassifizierende Dokumentation eine verbesserte Patientenversorgung verspricht, denn sie existiert als Grundlagengut für die medizinische Statistik und Forschung (Böhm *et al.* 1978; Meyer und Hillienhof 2018; Wittekind *et al.* 2004). Darüber hinaus bieten im Klinikalltag diagnostische Klassifikationssysteme neben der genannten empirischen Überprüfung Vorteile: Nutzen Mediziner einheitliche Ordnungssysteme, so profitieren sie von der leichten, schnellen Verständlichkeit der Befunde und können diese besser kommunizieren (Schopen 2007; Burchardi *et al.* 2000; Sohns *et al.* 2011). Viele Klassifikationen stehen im internationalen Einklang, was einen globalen Informationsaustausch in der Medizin möglich macht (Meyer und Hillienhof 2018; Wittekind *et al.* 2004). Nur mit einer standardisiert kontrollierten, qualitativ hochwertigen Befunddokumentation können aussagekräftige Studienresultate auf internationaler Ebene beurteilt werden (*International Labour Office* 2011). Die Informationsreduktion ist dennoch kritisch zu betrachten, da die Standardisierung nicht die Individualität des Patienten berücksichtigt (Giere 2007). Nach Giere (2004) ist das Ziel ein digitales Systemmanagement aufzubauen, das klassifiziert, codiert und administrative Arbeit verrichtet, sodass dem Mediziner alle relevanten Informationen bereitstehen, um korrekte medizinische Entscheidungen zu treffen.

### 1.3.1 BI-RADS®-Klassifikation

In der Brustkrebsdiagnostik unterstützt das BI-RADS® den Radiologen bei der Befundung von Mammografie-Aufnahmen. Die 1927 von Kleinschmidt erstmals angewandte Methode bewährt sich seit 2005 als unverzichtbares Hilfsmittel im nationalen Brustkrebsvorsorgeprogramm. Die Mammografie ist die einzig anerkannte Methode Mammakarzinome im frühen Stadium zu diagnostizieren (Balleyguier *et al.* 2007; Tardivon *et al.* 2007). Die BI-RADS®-Klassifikation wurde von einer Arbeitsgruppe des *American College of Radiology* (ACR) zunächst für die Sonografie (1993) und später für die Mammografie (1998) entwickelt. Sie soll das Verständnis von Mammografie-Befunden erleichtern und die Kommunikation der Befunde vereinfachen (Sohns 2015), denn die Interpretationsbreite von pathologischen Mammografie-Befunden variiert stark und wird als kritisch betrachtet (Conway *et al.* 1990; McLelland *et al.* 1991). Die BI-RADS®-Klassifikation vereinheitlicht die systematische Deskription, Erfassung und Interpretation von Mammografie-Befunden (Sohns *et al.* 2011). Sie zwingt den

Untersucher den Befund einer der in Tabelle 1 aufgelisteten sieben Kategorien einzuteilen. Sohns *et al.* (2011) bewiesen, dass das BI-RADS® zur ersten Entscheidung zwischen benignen und malignen Formen geeignet ist. Bei Befunden der Kategorie vier oder fünf sollte eine zusätzliche Biopsie vorgenommen werden. Wird die Malignität mikroskopisch durch eine Biospie nachgewiesen, ist der Patient, der sich beispielsweise in der Verlaufskontrolle in einer Chemotherapie befindet, in die sechste BI-RADS®-Kategorie einzuordnen (Sauer *et al.* 2006). Laut Abdullah *et al.* (2009) wurden die Untergruppen 4a bis 4c nachträglich vom ACR ergänzt und ihre Zuordnung ist signifikant untersucherabhängig.

Tab. 1: BI-RADS®-Klassifikation (*American College of Radiology* 2014).[2]

| BI-RADS® | Beschreibung | Empfehlung | Malignitätsrisiko |
|---|---|---|---|
| 0 | Bildgebung unvollständig | Zusätzliche Bildgebung | unklar |
| 1 | Normalbefund, unauffällig | Routine Screening | 0 % |
| 2 | Sicher benigne | Routine Screening | 0 % |
| 3 | Wahrscheinlich gutartig | Kurzfristig Kontrolle | < 2 % |
| 4a | Möglicherweise maligne | Nadelbiospie / OP | Ca. 2 – 30 % |
| 4b | Möglicherweise maligne | Nadelbiopsie/ OP | Ca. 30 – 60 % |
| 4c | Möglicherweise maligne | Nadelbiospie/ OP | Ca. 60 – 95 % |
| 5 | Hochgradig Malignomverdächtig | Therapieeinleitung | > 95 % |
| 6 | Gesichertes Malignom | präoperativ | 100 % |

## 1.4 Altersverteilung kieferorthopädischer Patienten

Kieferorthopäden weltweit verzeichnen einen Anstieg an Patienten, die sich im erwachsenen Alter einer kieferorthopädischen Behandlung unterziehen (Evans 2018; Evans 2016; *American Association of Orthodontists* 2019; *American Association of Orthodontists* 2013; Berufsverband der deutschen Kieferorthopäden e.V. 2013). Es wird eine weiter ansteigende Nachfrage von Malokklusionskorrekturen bei Erwachsenen prognostiziert. Hingegen wird der Anteil von Kinderbehandlungen im kieferorthopädischen Feld abnehmen. Anzuführende Gründe sind die verbesserte Mundgesundheit der Bevölkerung, der demografische Wandel, erhöhte ästhetische Ansprüche in der Gesellschaft und verbesserte kieferorthopädische sowie

[2] Der Nutzung der ins Deutsche übersetzten Tabelle wurde freundlicherweise vom American College of Radiology genehmigt.

kieferorthopädisch-kieferchirurgische Techniken (Wehrbein *et al.* 2011; Rudzki 2017; Reuther 1988; Watted und Bartsch 2002; Meyer-Marcotty 2015).

### 1.4.1 Klinische Studien zum Alterseffekt

Nebenbefunde auf zahnmedizinischen Röntgenaufnahmen wurden bei kieferorthopädischen Patienten unterschiedlichen Alters publiziert (Tetradis und Kantor 1999; Kuhlberg und Norton 2003; Bondemark *et al.* 2006; Hernández *et al.* 2018). Im allgemeinzahnärztlichen Bereich wurden bereits bei älteren Menschen mehr Nebenbefunde in radiologischen Bildern nachgewiesen (Uthman und Al-Saffar 2008; Ribeiro *et al.* 2018). Dabei überzeugte die erhöhte Prävalenz von Nebenbefunden bei Erwachsenen in dentalen und extradentalen Regionen (Nasseh und Aoun 2018; Bengtsson *et al.* 2019, Uthman und Al-Saffar 2008; Ribeiro *et al.* 2018). Stošić (2014) stellte in ihrer Promotionsarbeit im Alter signifikant mehr Nebenbefunde im OPG bei Patienten aus der Mund-, Kiefer-, Gesichtschirurgie fest. Die meisten im Rahmen ihrer Auswertung erfassten Nebenbefunde traten in der Altersgruppe von 16 bis 30 Jahren auf.

#### 1.4.1.1 Dentaler Alterseffekt

Pakbaznejad Esmaeili *et al.* (2016) beweist mit Hilfe der OPG-Bildgebung eine höhere Prävalenz von Karies bei kieferorthopädischen Kindern im Milchzahngebiss als bei sieben- bis zwölfjährigen Kindern im bleibenden Gebiss. Karies erfährt einen altersbedingten Inzidenzanstieg in der zweiten Dentition. Menschen im hohen Alter nehmen deutlich mehr Medikamente ein, die Xerostomie und folglich Karies bedingen (Hahnel 2013). Auch wenn im Rahmen der Vierten Deutschen Mundgesundheitsstudie (2005) eine höhere Durchschnittszahl an Zähnen bei 65- bis 74-jährigen Patienten nachweisbar war (Micheelis und Schiffner 2006).

#### 1.4.1.2 Extradentaler Alterseffekt

Die meisten odontogenen Infektionen entwickeln sich aus karieszerstörten Zähnen (Al Nawas und Karbach 2016), was einen indirekten Alterseffekt annehmen lässt. Die chronische PA erfährt einen altersbedingten Inzidenzanstieg, denn die bekannten Risikofaktoren einer PA akkumulieren im Alter (Jette *et al.* 1993; Ship und Beck 1996): Alte Patienten besitzen häufiger eine geschwächte Immunantwort, erkranken an Altersdiabetes, nehmen vermehrt Blutdrucksenker (Dihydropyridin-Präparate) ein und vernachlässigen aufgrund der manuellen Bewegungseinschränkungen häufiger die tägliche Mundhygiene (Lang und Tonetti 2003; Preshaw *et al.* 2012). Ein Großteil der tumerösen Veränderungen im Kopf- und Halsbereich entwickeln sich erstmals im vierten und fünften Lebensjahrzehnt (Goldbrunner 2010;

Sitzmann *et al.* 2003; Rother 2001). Das Hypophysenadenom tritt überwiegend bei 35- bis 45-jährigen Patienten auf (Goldbrunner 2010). Über 35-jährige Patienten bilden häufiger odontogene Tumoren der Kieferbasen aus (Sitzmann *et al.* 2003; Rother 2001). Ebenso erfährt die Malignität der Befunde einen altersabhängigen Zusammenhang (Rother 2001). Kinder zeigen eine deutlich geringere Inzidenz an malignen Tumoren im Mund- und Rachenraum zu erkranken als Erwachsene (Robert-Koch-Institut 2017). Abgesehen von der JIA sind vorallem im fortgeschrittenen Alter Kiefergelenkpathologien bekannt (Pfreundschuh *et al.* 2004; Edwards *et al.* 2014; Hernández *et al.* 2018). Dazu gehören rheumatoide Gelenkveränderungen und Verschleißbefunde, die nicht selten eine abgeflachte Kondyle formen (Edwards *et al.* 2014; Hernández *et al.* 2018).

Bereits in den ersten Lebensjahren werden im FRS-Bild kalzifizierende Veränderungen von intrakraniellen Strukturen diagnostiziert (Axelsson *et al.* 2004; Lang 1977; Neiss 1956). Dazu gehören die Sella turcica Brücke, das Corpus pineale, der Plexus choroideus, die Falx cerebri und der Sinus sagittalis (Bergerhoff 1964). Die Häufigkeit von Kalzifizierungen im OPG steigt mit dem Alter an (Icoz und Akgunlu 2019). Kalzifizierungen werden im *Lig. stylohyoideum*, in der *A. carotis* und in den Tonsillen vorallem bei über 40-Jährigen registriert (Damaskos *et al.* 2015; Bengtsson *et al.* 2019; Uthman und Al-Saffar 2008; Ribeiro *et al.* 2018). Nasseh und Aoun (2018) bestätigen einen signifikanten Alterseffekt des Arteriosklerosebefundes bei über fünfzigjährigen Patienten. Bengtsson *et al.* (2019) sowie Uthman und Al-Saffar (2008) stellen einen signifikanten Zusammenhang zwischen Karotiskalzifizierungen im OPG und dem Auftritt eines Schlaganfalls oder der ischämischen Herzkrankheit bei Patienten über 40 Jahren fest. Der Zusammenhang zwischen Karotisablagerungen und dem Patientenalter wird zudem in weiteren diagnostischen Verfahren bekräftigt (Adams 2014; Fanning *et al.* 2006). Patienten mit Fusionen zeigen im Alter häufiger klinische Symptome (Soni *et al.* 2008). Ebenso treten *Ponticulus posterior* Befunde im Alter häufiger auf (Paraskevas *et al.* 2005).

Ein Altersunterschied in gegensätzlicher Richtung ist im Bereich der Weichgewebe und der Kieferhöhlen zu verzeichnen. Adenoide fallen vor allem bei Kindern bis acht Jahren auf (Papaioannou *et al.* 2013; Battistini *et al.* 1998; Motta *et al.* 2006; Müller-Hagedorn *et al.* 2015). Zudem zeigen Kinder im Alter von 6-13 Jahren häufiger Nebenbefunde in den Kieferhöhlen als 14- bis 25-jährige Patienten (Schulz und Bührmann 1987). In der DVT-Untersuchung von Vallo *et al.* (2010) werden Schleimhautretentionszysten vermehrt in der jüngeren Alterklasse erfasst. Hingegen treten Mukosaschwellungen, die in Verbindung mit insuffizienten Wurzelfüllungen stehen, vermehrt in der Altergruppe der 40- bis 49-jährigen Patienten auf.

## 1.5 Fragestellung

Eine kieferorthopädische Röntgendiagnostik umfasst die OPG- und FRS-Aufnahmen im Rahmen einer adäquaten Behandlungsplanung. Dementsprechend werden diese Bildgebungsverfahren häufig in kieferorthopädischen Praxen eingesetzt.
Eine umfassende Diagnostik dieser Bildgebung beinhaltet neben den Hauptbefunden auch sämtliche Nebenbefunde bei jedem Patienten. Dies setzt eine detaillierte Kenntnis sowohl über die anatomischen Verhältnisse als auch über pathomorphologische Veränderungen voraus.
Darüberhinaus lässt der Anstieg erwachsener Patienten in den kieferorthopädischen Praxen auch einen Anstieg von Nebenbefunden mit pathomorphologischer Veränderung in der kieferorthopädischen Röntgendiagnostik vermuten.

Daher ist das Ziel dieser Untersuchung:

- die Differenzierung der Nebenfunde nach dem Alter der Patienten; Exisitieren bei erwachsenen Patienten mehr Nebenbefunde in der OPG- und FRS-Diagnostik als bei jugendlichen Patienten?

- die Lokalisierung der Nebenbefunde nach Region; Existieren unterschiedliche Prävalenzen von Nebenbefunden in den unterschiedlichen Regionen der OPG- und FRS- Röntgendiagnostik (Maxilla, Mandibula, Dentition, NNH, Kiefergelenk, Schädelbasis, Orbita, HWS, Weichgewebe)?

- die Quantifizierung der Nebenfunde allgemein nach Art der Bildgebung; Exisitieren Unterschiede in der Anzahl der Nebenbefunde in Abhängigkeit der Röntgendiagnostik OPG versus FRS?

# 2 Material und Methoden

## 2.1 Studiendesign

Die vorliegende Untersuchung sieht ein klinisch, primär-retrospekives Studiendesign vor und wurde in der Poliklinik für Kieferorthopädie der Universitätsmedizin Göttingen (UMG) durchgeführt. Es wurden von insgesamt 300 prospektiv, kieferorthopädischen Patienten 600 OPG- und FRS-Aufnahmen mit Hilfe eines standardisierten Befundbogens von drei verblindeten Prüfärzten auf pathologische Nebenbefunde untersucht.

Die Rekrutierung der Patienten erfolgte prospektiv, die Befundung der Aufnahmen retrospektiv, sodass keine invasiven Maßnahmen, keine zusätzlichen Röntgenaufnahmen sowie Strahlenbelastungen notwendig waren und die Probanden keinen Mehraufwand leisten mussten. In die Studie integriert wurden lediglich OPG- und FRS-Aufnahmen, die bereits nach rechtfertigender Indikation im Rahmen der kieferorthopädischen Therapieplanung angefertigt wurden. Durch die Teilnahme an der Studie entstanden dem Patienten beziehungsweise dessen Erziehungsberechtigten weder Kosten noch zeitlicher Aufwand.

## 2.2 Studienprotokoll

Die Studiendurchführung erfolgte nach dem in Abbildung 5 skizzierten Studienprotokoll. Bei der Erstvorstellung in der Poliklinik für Kieferorthopädie der UMG fand die Erhebung einer Anamnese und die klinische Untersuchung des Patienten statt. Nach rechtfertigender Indikation wurden im Rahmen der kieferorthopädischen Behandlung OPG- und FRS-Aufnahmen erstellt.

Die Erstbefundung erfolgte durch den zuständigen Behandler. Erfüllte der Patient alle Einschlusskriterien, wurde er über die Möglichkeit der Studienteilnahme informiert und ausführlich über die Studie aufgeklärt. Bei vorliegender Einwilligung des Studienteilnehmers und gegebenfalls zusätzlicher Einwillung seiner Sorgeberechtigten, durften seine beiden Röntgenbilder in pseudonymisierter Form in die Studie einfließen und der Patient wurde der entsprechenden Studiengruppe zugeteilt. Die drei Prüfärzte befundeten alle 600 Aufnahmen. Jeder Befund wurde mit Hilfe des Erfassungsbogens klassifiziert und einer der neun Lokalisationen zugeordnet. Im Anschluss der Befundung wurde in die Akte des Patienten eingesehen und die Befundergebnisse wurden mit der Dokumentation der Erstbefundung abgeglichen. Der Patient wurde über die Befunde unterrichtet, die in der Erstbefundung nicht erkannt wurden. Die Studiendurchführung wurde mit der statistischen Auswertung abgeschlossen.

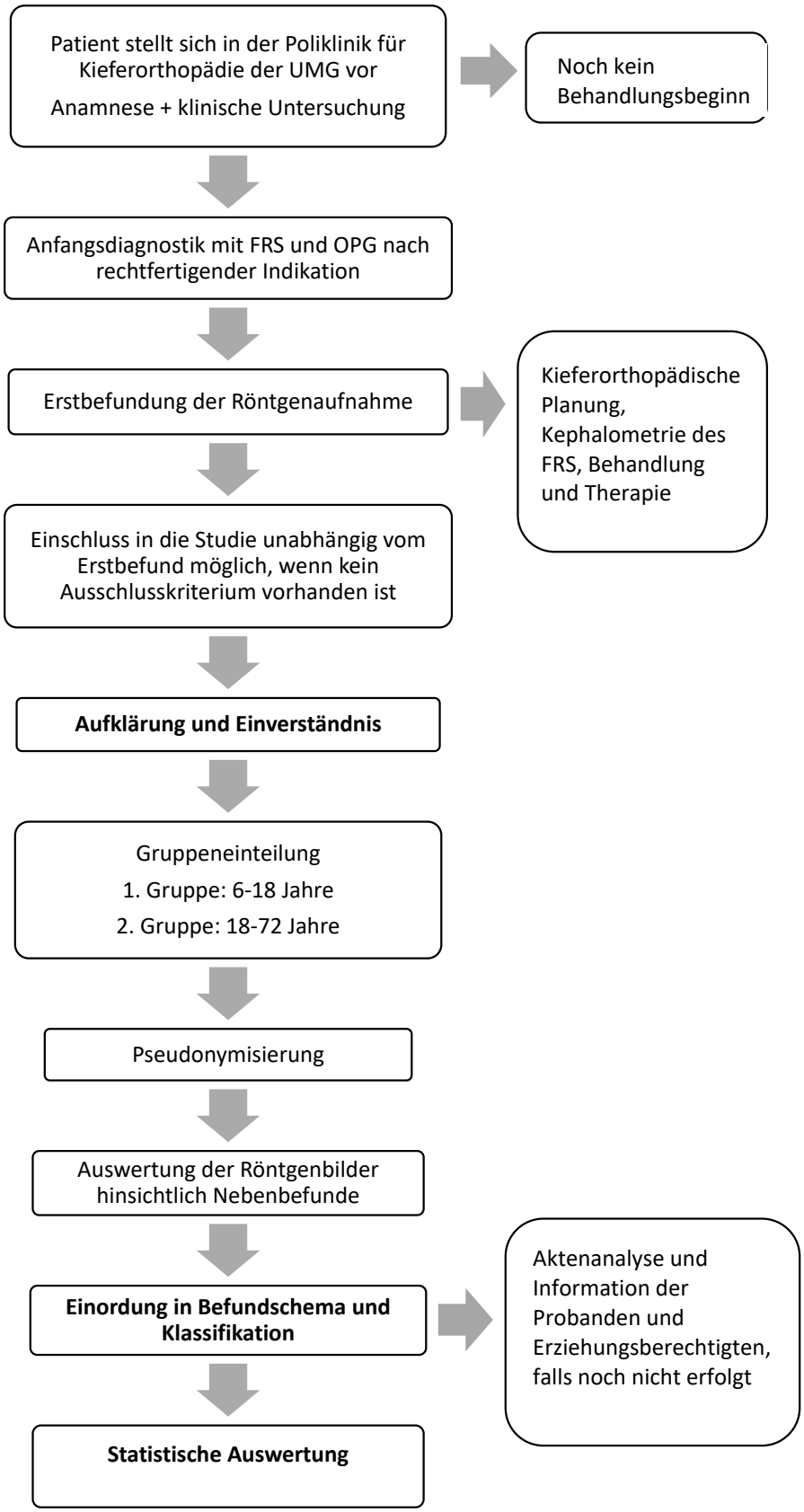


Abb. 4: Studienprotokoll.

### 2.2.1 Einschlusskriterien

Die 300 Studienteilnehmer wurden aus dem Patientenstamm der Poliklinik für Kieferorthopädie der UMG unter Leitung von Prof. Dr. Meyer-Marcotty rekrutiert. Das Patientenkollektiv setzte sich aus 150 minderjährigen und 150 volljährigen Patienten zusammen. Das Mindestalter der Studiengruppe für Kinder und Jugendliche unter 18 Jahren wurde auf sechs Jahre festgelegt. Die obere Altersgrenze der erwachsenen Patienten lag bei 72 Jahren. Für die Aufnahme zur Studie wurde vorausgesetzt, dass die zwei im kieferorthopädischen Befund erstellten Röntgenaufnahmen (OPG und FRS) mit rechtfertigender Indikation existierten und der Patient sowie bei Minderjährigen die Erziehungsberechtigten die allgemeinen und datenschutzrechtlichen Studienbedingungen schriftlich bejahten.

### 2.2.2 Ausschlusskriterien

Von der Studie ausgeschlossen wurden Patienten unter sechs Jahren, Patienten mit komplexen kraniofazialen Syndromen sowie Patienten, die keine Einwilligungserklärung gegenüber der gesamten Studienmethodik unterzeichneten. Das Geschlecht der Probanden spielte in der geplanten Studie keine Rolle.

### 2.2.3 Aufklärungsgespräch und Einverständnis

Vor der Teilnahme wurden die Probanden und gegebenfalls die Erziehungsberechtigten über die Bedeutung, Tragweite und über mögliche Risiken der Studie mündlich und schriftlich aufgeklärt. In der Poliklinik für Kieferorthopädie der UMG wurden die Patienten regelmäßig zur Behandlung und Kontrolle einbestellt. Daher war es möglich, die Patienten direkt im Rahmen dieser Termine über die retrospektive Analyse aufzuklären.

Da auch Kinder und jugendliche Probanden an der geplanten Studie teilnehmen durften, wurde die Einwilligung sowohl von dem Kind (sechstes bis einschließlich zwölftes Lebensjahr) oder Jugendlichen (13. bis einschließlich 18. Lebensjahr) als auch von dessen Erziehungsberechtigten eingeholt. Es musste außerdem ein Einverständnis erfolgen, dass die Probanden beziehungsweise Sorgeberechtigten über mögliche Nebenbefunde, die im Rahmen der Befundung auf den Röntgenbildern erkannt wurden, informiert werden durften. Die Aufklärung von Kindern und Jugendlichen erfolgte erst nach Aufklärung der Eltern. Die Studienteilnahme war freiwillig und konnte jederzeit widerrufen werden.

### 2.2.4 Röntgenaufnahmen

Die Röntgenaufnahmen wurden in Raum 359 (4. Etage B2) in der Röntgenabteilung der Poliklinik für Zahn-, Mund- und Kieferheilkunde Göttingen durch fachkundiges

Röntgenpersonal mit dem Gerät Orthophos XG Plus DS/ Ceph 9200 der Firma Sirona Dental Systems GmbH (Bensheim, Deutschland) im Zeitraum vom 13.09.2009 bis 20.06.2017 angefertigt. Das kombinierte Panorama- und Fernröntgengerät (Abb. 6) wird seit November 2008 in der Röntgenabteilung der Poliklinik für die digitale Röntgendiagnostik genutzt. Die Strahlenexposition während der OPG-Aufnahme unter Berücksichtigung der effektiven Dosis wurde durch die Belichtungszeit von 14,2 s, die Röhrenspannung von 60-90 kV und den Röhrenstrom von 3-16 mA reguliert. Während der FRS-Erstellung wurden die folgenden Daten eingehalten: effektive Belichtungszeit circa 270 ms, Röhrenspannung 90 kV und Röhrenstrom 12 mA. Die FRS-Bildbreite war zwischen 18-30 cm wählbar.

Das Einhalten der strahlenschutzrechtlichen und gesetzlichen Vorschriften hinsichtlich der Instandhaltung, der Konstanz, der Monitoroptimierung und aller sonstigen Komponenten des digitalen Arbeitsplatzes verantwortet der Strahlenschutzverantwortliche des Zentrums Zahn-, Mund- und Kieferheilkunde der Georg-August-Universität Göttingen. Die Konstanzprüfung der Filmverarbeitung in der Röntgenabteilung der UMG wird sachkundig durch den Strahlenschutzbeauftragten wöchentlich durchgeführt. Die Konstanzprüfung der Röntgenanlage erfolgt wie vorgeschrieben monatlich. Entsprach die technische Bildgüte nicht den genannten Anforderungen, wurde das Röntgenbild von der Studie ausgeschlossen. Der Ausschluss durch die Prüfärzte erfolgte während der Probandenakquise oder in der Befundungsphase. Das pseudonymisierte Bild wurde mit „Bildgüte nicht ausreichend“ markiert. Falls kein weiteres Röntgenbild des Patienten aus einem anderen Zeitfenster vorlag, war eine Studienteilnahme für den Patienten nicht möglich.

Abb. 5: Das kombinierte Panorama- und Fernröntgengerät Orthophos XG Plus DS/ Ceph 9200.

### 2.2.5 Briefing der Prüfärzte

Zu Beginn der Studiendurchführung fand im Rahmen eines detaillierten Befundkataloges, hervorgehend aus einer umfassenden Literaturrecherche, ein Briefing der Prüfärzte statt. Mögliche Nebenbefunde mit denen in der Befundung gerechnet werden musste, wurden in zwei Befundkatalogen (OPG-Katalog und FRS-Katalog) zusammengefasst. Der für die Studie konzipierte Befundkatalog über mögliche Nebenbefunde im FRS orientierte sich an dem Dokument „Systematische Nebenbefunddiagnostik und Klassifikation in der Orthopantomographie (OPG)-Diagnostik“, aus einer vorhergehenden Promotion von Frau Helena Sommerlath Sohns.

Ähnlich des für die Studie strukturierten Erfassungsbogens, bezieht sich der von uns konzipierte Befundkatalog auf die neun unterschiedlichen anatomischen Lokalisationen in den Röntgenbildern. Die Befundkataloge stellten pathologische Veränderungen der Dentition,

der beiden Kieferbasen, des Kiefergelenkes, der NNH, der Schädelbasis und der HWS dar und nannte deren Erkennungskriterien und Differentialdiagnose. Der Befundkatalog war wesentlicher Bestandteil der Studienplanung und wichtiges Hilfsmittel für das umfassende Briefing der Prüfärzte.

In einem anschließenden Probedurchlauf untersuchte das Raterteam OPG- und FRS-Aufnahmen von 30 kieferorthopädischen Patienten. Jede zweite Aufnahme wurde im Rahmen des Probedurchlaufes von einem weiteren Fachzahnarzt für Kieferorthopädie aus der Poliklinik betrachtet, um die Qualität und Korrektheit der Befunde zu garantieren.

### 2.2.6 Befundung

Alle digitalen Aufnahmen wurden durch die Fachzahnärztin für Kieferorthopädie Dr. D. Klenke und die Fachzahnärztin für Oralchirurgie und Weiterbildungsassistentin für Kieferorthopädie Dr. P. Santander vom 05.05.2017 bis 24.05.2018 mit der Bildgebungssoftware „Sidexis XG 2.65“ (Sirona Dental Systems GmbH, Bensheim, Deutschland) befundet. Die Befundung fand an dem nach DIN V 6868-157 im Rahmen der Qualitätssicherungslinie für dentale Befundung zugelassenen Monitor „RadiForce MX215“ (Eizo®, Hokusan, Japan) in Raum 208 (4. Etage, B1) in der Klinik für Kieferorthopädie der UMG statt.

In einem zweiten Durchgang befundete Frau Zahnärztin C. Vehring vom 12.07.2018 bis 11.09.2018 nochmals alle 600 Aufnahmen an dem nach DIN V 6868-157 im Rahmen der Qualitätssicherungslinie ) für dentale Befundung zugelassenen Monitor „RadiForce MX216“ (Eizo®, Hokusan, Japan) in Raum 358 (4. Etage, B2) in der Klinik für Mund-, Kiefer- und Gesichtschirurgie der UMG. Alle drei Prüfärzte verfügten über die notwendige Zeit zur umfassenden Befundung der 600 Aufnahmen. Die Untersuchungen konnten nach Bedarf jederzeit pausiert werden. Die maximale Befundungszahl betraf 50 Bilder pro Tag. Die Bildgebungssoftware „Sidexis XG 2.65“ ermöglichte den Prüfärzten die digitalen Bilder mit der Zoom-Funktion zu vergrößern und die Helligkeit von schwerbeurteilbaren Bereichen anzupassen, sodass eine gründliche Befundung vollzogen werden konnte.

Abb. 6: Befundung durch eine Prüfärztin am Befundungsmonitor.

### 2.2.7 Erfassungsbogen mit Prävalenz, Lokalisation und Klassifikation

Im Rahmen der Studienplanung wurde ein Erfassungsbogen von Frau Dr. D. Klenke und Frau C. Vehring konzipiert (siehe Abb. 8) zur standardisierten Dokumentation der Lokalisation und Klassifikation eines jeden Befundes: In der ersten Spalte des Erfassungsbogens wurde jeder Befund der Studie einer der neun Lokalisationen zugeordnet: Maxilla, Mandibula, Dentition, NNH, Kiefergelenk, Schädelbasis, Orbita, HWS und Weichgewebe. Die beiden Kiefer Mandibula und Maxilla wurden als eigenständige Lokalisationen betrachtet. Spalte zwei erfasste die Anzahl der Befunde (Prävalenz) pro Lokalisation und in Spalte drei erfolgte die Klassifikation. Das für die Studie entworfene Klassifikationsschema orientiert sich an dem bereits seit Jahren angewandten BI-RADS®-Klassifikationsmuster aus der Brustkrebsdiagnostik (siehe 2.3.1). Das einst siebengliedrige Klassifikationssystem wurde im Rahmen der Studie auf vier Kategorien reduziert. In Tab. 2 wird das viergliedrige Klassifikationsmodell erklärt: Es wurde zwischen den Kategorien 0: keine Einstufung möglich, A: benigne, B: intermediär/unklar und C: potentiell maligne unterschieden. Kategorie A definierte alle sicher benignen Befunde, die keine weitere Diagnostik oder Therapie vor der kieferorthopädischen Behandlung bedurften (Beispiel: stark septierte Kieferhöhle oder Nichtanlage eines Zahnes). Der Kategorie B waren Befunde zugehörig, die vor der kieferorthopädischen Behandlung eine diagnostische Abklärung und mögliche Therapie durch Ärzte anderer Fachdisziplinen erforderten (Beispiel: Aufhellungen mit Verdacht auf Karies oder apikale Parodontitiden). Die Kategorie C beinhaltet Befunde, die zum Zeitpunkt der Untersuchnung eine kieferorthopädische Therapie ausschlossen bzw. eine Änderung der bisherigen/geplanten Therapie nach sich ziehen (Beispiel: Raumforderungen mit Verdacht auf tumoröse Veränderungen oder ausgeprägte Wurzelresorptionen).

Mehrere gleichartige Pathologien (z. B. generalisierte Wurzelresorptionen) wurden zu einem Nebenbefund zusammengefasst und wurden einmalig gewertet. Fehlende Zähne, sowohl genetisch bedingt als auch erworben, wurden als „Zahnunterzahl“ zusammengefasst.

Aufnahme: ☐ OPG ☐ FRS Datum:_____

Bildnummer: _____ Untersucher:_____

| Lokalisation | Anzahl der Nebenbefunde | Klassifikation | Bemerkung |
|---|---|---|---|
| Maxilla | ☐ 1.<br>☐ 2. | ☐A ☐B<br>☐A ☐B | |
| Mandibula | ☐ 1.<br>☐ 2. | ☐A ☐B<br>☐A ☐B | |
| Dentition | ☐ 1.<br>☐ 2. | ☐A ☐B<br>☐A ☐B | |
| Nasennebenhöhlen | ☐ 1.<br>☐ 2. | ☐A ☐B<br>☐A ☐B | |
| Kiefergelenk | ☐ 1.<br>☐ 2. | ☐A ☐B<br>☐A ☐B | |
| Schädelbasis | ☐ 1.<br>☐ 2. | ☐A ☐B<br>☐A ☐B | |
| Orbita | ☐ 1.<br>☐ 2. | ☐A ☐B<br>☐A ☐B | |
| Halswirbelsäule | ☐ 1.<br>☐ 2. | ☐A ☐B<br>☐A ☐B | |
| Weichgewebe | ☐ 1.<br>☐ 2. | ☐A ☐B<br>☐A ☐B | |

Abb. 7: Erfassungsbogen.

Tab. 2: Viergliedriges Klassifikationsmodell.

| Gruppe | Einstufung |
|---|---|
| 0 | Keine Einstufung möglich (= zum aktuellen Zeitpunkt keine Einstufung/ Klassifikation möglich. Beispielsweise durch technische Fehler, Artefakte wie Fremdkörper oder Bewegung). |
| A | Sicher benigne: keine weitere Diagnostik nach der vorliegenden Bildgebung notwendig, die Diagnose ist nach dem ersten Scan eindeutig. |
| B | Primär unklar, intermediär: Nach der vorliegenden Bildgebung steht kein eindeutiger Befund fest. Weitere Diagnostik ist notwendig – später eher als benigne herausstellend. |
| C | Klar therapieändernd bzw. potentiell maligne: Nach der vorliegenden Bildgebund ist eine zusätzliche Diagnostik evtl. auch bioptische Abklärung des Nebenbefundes notwendig. Eine Änderung der Therapie und des Patientenmanagements ist wahrscheinlich. |

Im Folgenden soll die Zuordnung der dentalen und extradentalen Regionen verdeutlicht werden. Dazu wurden die neun unterschiedlichen Regionen im OPG und im FRS (Abb. 9) farblich markiert.

A:

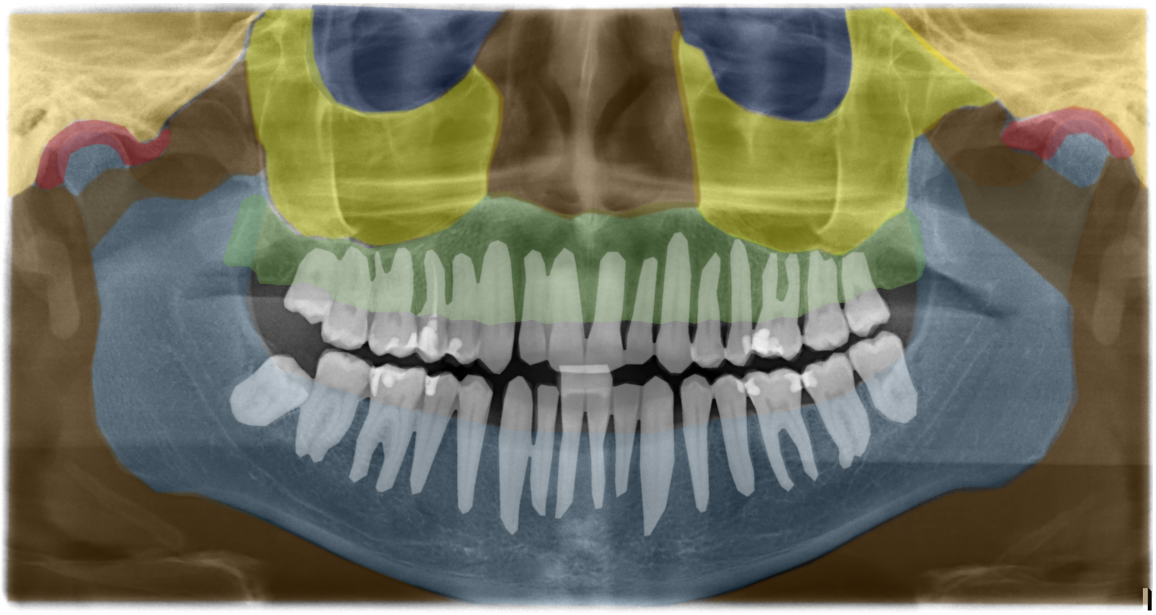

B:

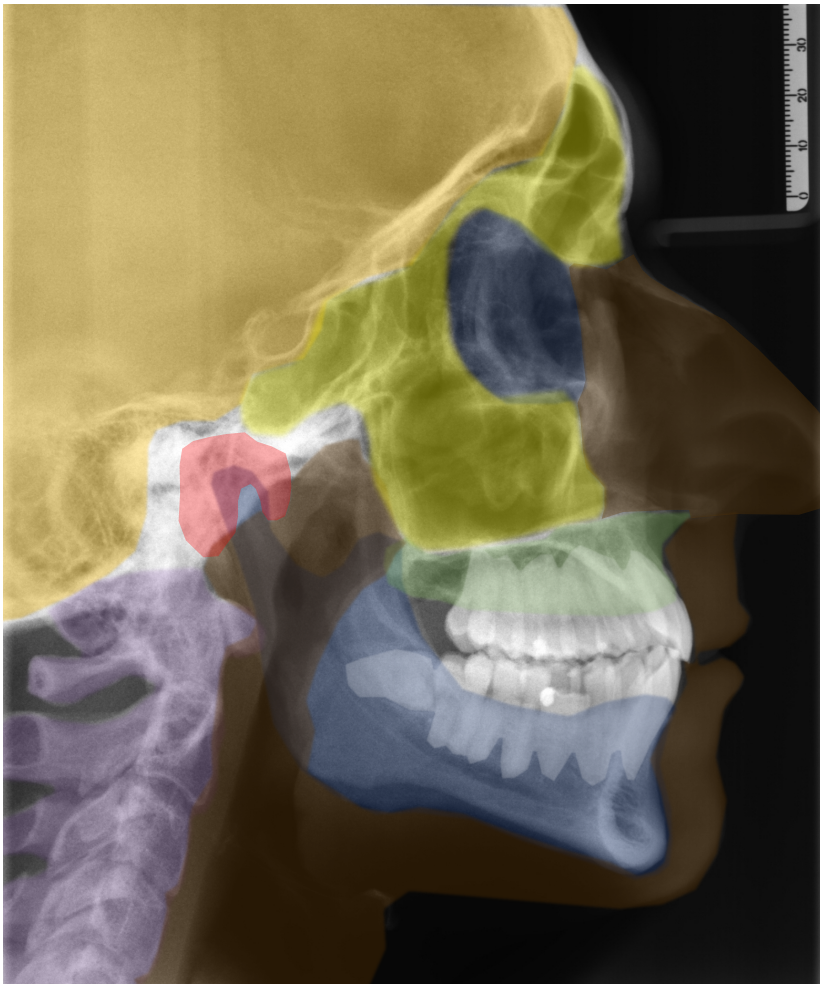

Abb. 8: Farbliche Markierung der neun Regionen im OPG (A) und FRS (B).

Dentale Region = weiß; Extradentale Regionen bunt: Maxilla = grün, Mandibula = hellblau, NNH = gelb, Kiefergelenk = rot, Schädelbasis = orange, Orbita = dunkelblau, HWS = violett und Weichgewebe/Atemwege = braun.

## 2.3 Fallbeispiel

Anhand des folgenden Falles (siehe Abb. 11) soll die im Rahmen der Studie durchgeführte Befunderfassung und die Zuordnung der entsprechenden Lokalisation und Klassifikation verdeutlicht werden:

| Lokalisation | Anzahl | Klassifikation | Bemerkung |
|---|---|---|---|
| Oberkiefer | ☐ 1.<br>☐ 2.<br>☐ 3. | ☐ A ☐ B<br>☐ A ☐ B<br>☐ A ☐ B | |
| Unterkiefer | ☐ 1.<br>☐ 2.<br>☐ 3. | ☐ A ☐ B<br>☐ A ☐ B<br>☐ A ☐ B | |
| Dentition | ■ 1.<br>■ 2.<br>☐ 3. | ☐ A ■ B<br>■ A ☐ B<br>☐ A ☐ B | Karies 26<br>Retinierter 18,28,38,48 |
| Nasennebenhöhlen | ■ 1.<br>☐ 2. | ■ A ☐ B<br>☐ A ☐ B | Tiefer Rezessus Kiefeferhöhle rechts und links |
| Kiefergelenk | ☐ 1.<br>☐ 2.<br>☐ 3. | ☐ A ☐ B<br>☐ A ☐ B<br>☐ A ☐ B | |
| Schädelbasis | ☐ 1.<br>☐ 2. | ☐ A ☐ B<br>☐ A ☐ B | |
| Orbita | ☐ 1.<br>☐ 2. | ☐ A ☐ B<br>☐ A ☐ B | |
| Halswirbelsäule | ☐ 1.<br>☐ 2. | ☐ A ☐ B<br>☐ A ☐ B | |
| Weichgewebe | ☐ 1.<br>☐ 2. | ☐ A ☐ B<br>☐ A ☐ B | |

Abb. 9: Dokumentation und Klassifikation der beobachteten Nebenbefunde bei einem Musterpatienten im OPG.

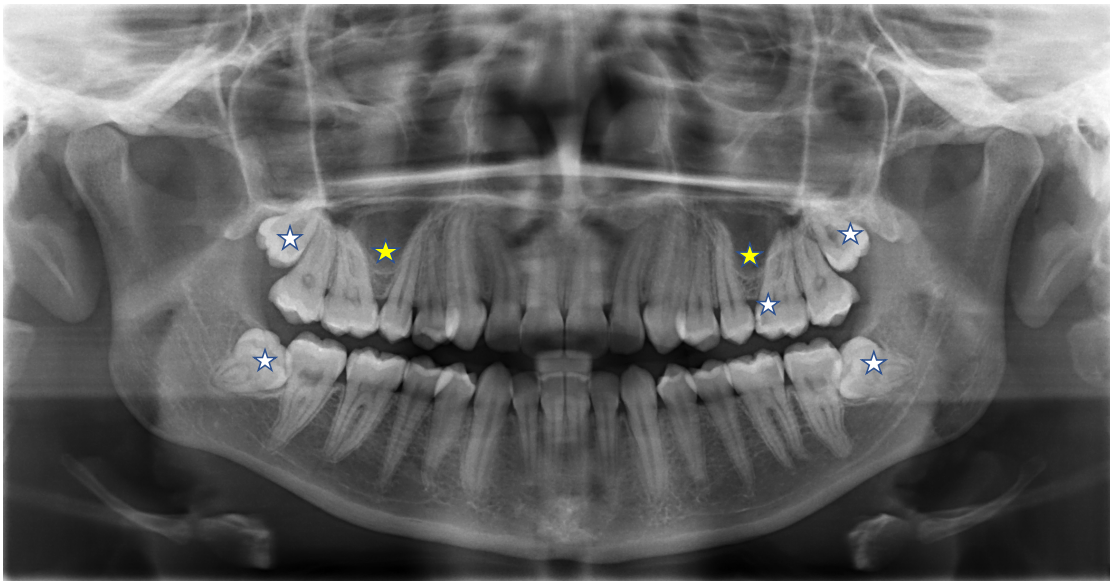

Abb. 10: OPG einer 18-Jährigen mit farblicher Markierung der Nebenbefunde nach Regionen: gelber Stern = NNH, weißer Stern = Dentition.

Der vorliegende Musterpatient zeigte insgesamt drei Nebenbefunde. Davon wurden zwei Befunde dental und ein Befund extradental zugeordnet. Im Bemerkungsfeld wurden die Pathologien explizit beschrieben. Die zweite Spalte erforderte die Klassifikation der Befunde. Die Befunde retinierte Weisheitszähne 18, 28, 38, 48 und tiefer Rezessus der Kieferhöhle rechts und links wurden als benigne klassifiziert (A-Befunde). Die Verschattung mit Verdacht auf Karies an 26 mesial hingegen galt als primär unklarer Befund (B-Befund). Patienten mit Karies-Befunden benötigten vor der kieferorthopädischen Behandlung eine konservierende Zahnbehandlung und gegebenfalls eine umfassende Mundhygieneunterweisung.

## 2.4 Ethische Aspekte

Das zugrunde liegende Studienprotokoll wurde anlässlich des gestellten Ethikantrages mit der Antragsnummer 1/11/16 am 22.11.2016 in der Sitzung der Ethikkommission der UMG beraten und am 08.02.2017 schriftlich genehmigt. Das nachgereichte *Amendment* wurde am 11.07.2018 schriftlich von der Ethikkommission bewilligt und erlaubte die zusätzliche Befundung aller Aufnahmen durch die Zahnärztin Frau C. Vehring.

### 2.4.1 Archivierung und Datenschutz

Alle Patientendaten unterlagen dem Datenschutz und wurden streng vertraulich behandelt. Eine erfolgreiche Studienteilnahme setzte voraus, dass der Patient mit den datenschutzrechtlichen Grundsätzen der Studie vertraut war und diesen zustimmte. Demnach erlaubte er, dass seine personenbezogenen Daten, insbesondere der medizinischen Befunde sowie OPG und FRS ausschließlich für die wissenschaftliche Untersuchung aus der Akte entnommen und verwendet werden durften.

Alle personenbezogenen Daten der Studie wurden als analoge Liste in einfacher Ausführung aufbewahrt. Die Liste beinhaltete Verschlüsselungscode, Name, Geburtsdatum, Erstellungsdaten von OPG und FRS. Entsprechend dem Alter wurde der Patient den Studiengruppen zugeordnet und erlangte einen sechsstelligen Code, der sich aus Ziffern und Buchstaben zusammensetzte (bspw. P20130). Der Code enthielt keine Information über die Patientengruppe und ermöglichte eine verblindete Befundung durch die Prüfärzte. Die Ergebnisse der Befundung wurden manuell erfasst und getrennt von dem Pseudonymisierungsschlüssel und den personenbezogenen Daten in einem weiteren Studienordner unter besonderen Schutzvorkehrungen aufbewahrt. Die Ergebnisse wurden für die statistische Auswertung im Rahmen einer Excel-Tabelle in ein digitales Format transformiert. Eine Entschlüsselung war nur durch verantwortliche Prüfärzte möglich. Dritte erhielten keinen Einblick in die Originalunterlagen. Die verschlüsselten Daten und Röntgenbilder wurden in der Poliklinik für Kieferorthopädie der UMG auf einem für die Studie ausschließlich genutzten USB-Träger „KFO-1“ und auf dem PC in Raum 208 (4. Etage, B1) gespeichert und werden nach zehn Jahren beziehungsweise nach zehn Jahren nach Vollendung des 18. Lebensjahr vollständig gelöscht. Die einmalige Ausführung der Teilnehmerliste wurde im Studienordner beim Leiter der Prüfung aufbewahrt. Die Verwaltung übernahm der Leiter der Prüfung.

Die ab dem 25. Mai 2018 greifende, neue EU-DSGVO forderte eine Erweiterung der Aufklärungsbögen für Eltern und Erwachsene. Volljährige und Erziehungsberechtigte wurden

hinsichtlich Artikel 13 ff der DSGVO auf ihr Auskunftsrecht gegenüber dem Verantwortlichen für die Datenerhebung (Prof. Dr. P. Meyer-Marcotty) und auf Ihr Beschwerderecht mit Angabe der zuständigen Aufsichtsbehörde (Landesbeauftragte für den Datenschutz Niedersachsen: Barbara Thiel, Prinzenstraße 5, 30159 Hannover) hingewiesen.

## 2.5 Statistische Auswertung

Die Ergebnisse der Befundung wurden von den 600 Erfassungsbögen in das Tabellenkalkulationsprogramm „Excel Version 16.19, 2018“ (Microsoft Corporation, Redmond, USA) zusammengetragen und aufbereitet. Als Fundament der statistischen Auswertung umfasste diese Exceltabelle in sechs separaten Spalten die Informationen eines jeden erfassten Befundes über Patientencode, Altersgruppe, Bildtypus, Lokalisation, Klassifikation und Befundbeschreibung.

Die statistische Auswertung sah die deskriptive, explorative und induktive Untersuchung der Daten vor. Die in Excel erstellten Datenbanken wurden mit der statistischen Programmiersprache „R 3.5.0“ in „R-Studio®, 2016“ (R-Studio Inc., Boston, Vereinigte Staaten) zusammengeführt und ausgewertet. Als deskriptive Statistiken wurden Mittelwert, Standardabweichung, Median, Minima und Maxima des vorliegenden Datensatzes in den verschiedenen Analysekategorien (Altersgruppe, Lokalisation und Bildtyp) bestimmt. Die Prävalenzverteilung wurde grafisch in einer Boxplot-Darstellung verdeutlicht (siehe Abb. 13).

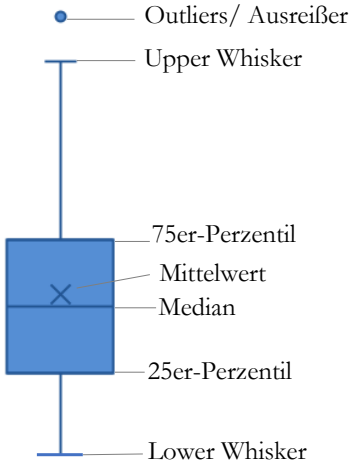


Abb. 11: Legende Boxplot.

Die unabhängigen Variablen wurden auf eine hinreichende Gauß’sche Normalverteilung mit Hilfe von Quantile-Quantile-Plots und durch Anwendung des Kolmogorov-Smirnov-Anpassungstestes untersucht. Die Teststatistik war asymptotisch normalverteilt.

Im induktiven Teil der Datenauswertung wurden die Ergebnisse auf ihre statistische Signifikanz überprüft. Untersuchungen hinsichtlich der statistischen Signifikanz der Effekte wurden in Abhängigkeit der Verteilung der gemessenen Werte durchgeführt, insbesondere wurden Modelle für metrische, normalverteilte Daten als auch für Zähldaten berechnet.
Zur Überprüfung der statistischen Signifikanz wurde die Poisson-Regression herangezogen. Sie existiert als Count Data Analyse speziell für Zähldaten und gilt als Standardregression zum Modellieren. Die reellen Parameter $\lambda$ „Anzahl der Nebenbefunde" kennzeichneten sich als ganzzahlige und nichtnegative Größe [$\lambda \geq 0$] und stellen genau solche Häufigkeiten dar.
Es wurde untersucht, ob die Anzahl der Nebenbefunde pro Patienten durch die Variablen „Altersgruppe", „Lokalisation", „Klassifikation" und „Bildtypen" erklärt werden konnte.
Die Abhängigkeit mehrerer Messungen vom selben Patienten wurde mittels eines hierarchischen Random Effects-Modell berücksichtigt.

Weiterhin fand eine Senisitivitätsanalyse statt. Dazu wurde zuzüglich zum Poisson-Regression die statistische Signifikanz im t-Test überprüft. Zwei Messwerte von demselben Patienten (z. B. OPG und FRS) mit jeweils nur einem Wertebericht je Patienten galten als gepaarte Beobachtungen und wurden im gepaarten t-Test berücksichtigt. Die Ergebnisse des t-Tests galten stets als Vergleichswert für die Einordnung der Statistik nach Poisson.

Die Nullhypothese „Es besteht kein Alterseffekt" und die Arbeitshypothese „Es besteht ein Alterseffekt" wurde generalisiert definiert und entsprechend mit den Untergruppen Lokalisation und Klassifikation erweitert. Das Signifikanzniveau wurde hinsichtlich des Studiencharakters auf $\alpha$ 5 % festgelegt. Ein möglicher Zusammenhang zwischen Alter und Nebenbefundprävalenz war dann signifikant, wenn der *p*-Wert das Signifikanzniveau von 0,05 unterschritt. Aufgrund des exploratorischen Studiencharakters und der Anwendung eines Modells unter Berücksichtigung aller relevanten Variablen wurde auf Korrekturen für multiples Testen verzichtet.

# 3 Ergebnisse

Im Folgenden werden die insgesamt 1.458 Nebenbefunde explorativ/induktiv ausgewertet: Statistisch überprüft wurde die Nebenbefundprävalenz in Abhängigkeit des Alters. Es fanden Analysen des Alterseffektes insgesamt (siehe 4.2), in den verschiedenen *regions of interest* (siehe4.3) und in Bezug auf die Klassifikation der Befunde statt (siehe 4.4). Das Vorliegen eines umfangreichen Datensatzes machte eine weitere Analyse des Bildeffektes möglich (siehe 4.5). Unterschiede zwischen der Nebenbefundprävalenz im OPG und im FRS sowie das Vorkommen von „nicht beurteilbaren Regionen" in den beiden radiologischen Bildern wurden eruiert. Zunächst werden die deskriptiven Daten der Altersverteilung im Probandenkollektiv vorgestellt (siehe 4.1).

## 3.1 Altersverteilung

Die Studie sah eine Untersuchung der Röntgenaufnahmen von 150 Minderjährigen (Gruppe U18) und 150 erwachsenen Patienten (Gruppe Ü18) vor. Das Durchschnittsalter der minderjährigen Patienten betrug 11,89 Jahre ($\sigma$ = 2,47). Die erwachsenen Patienten hatten ein Durchschnittsalter von 27,03 Jahren ($\sigma$ = 10,42). Insgesamt lag das Durchschnittsalter der Stichprobe bei 19,46 ($\sigma$ = 10,7) Jahren. Eine Übersicht der deskriptiven Altersverteilung in den zwei Studiengruppen gibt Tabelle 3 wieder.

Tab. 3: Deskriptive Altersanalyse der Studiengruppen in Jahren.

| Studiengruppe | Anzahl (n) | $\mu$ | Max. | Min. | $\sigma$ |
|---|---|---|---|---|---|
| Minderjährige (6-18 Jahre) | 150 | 11,887 | 17 | 6 | 2,465 |
| Volljährige (18-72 Jahre) | 150 | 27,027 | 72 | 18 | 10,415 |

Im Säulendiagramm in Abbildung 14 wurde die Anzahl der Probanden (x-Achse) entsprechend der Jahre (y-Achse) aufgezeichnet. Die Altersspanne zog sich von sechs Jahren des jüngsten bis zu 72 Jahren des ältesten Studienteilnehmers. Es ergab sich ein Alterspeak bei 10-13 Jahren. Unter den Erwachsenen gehörten 73 % der Probanden den unter 30-Jährigen an.

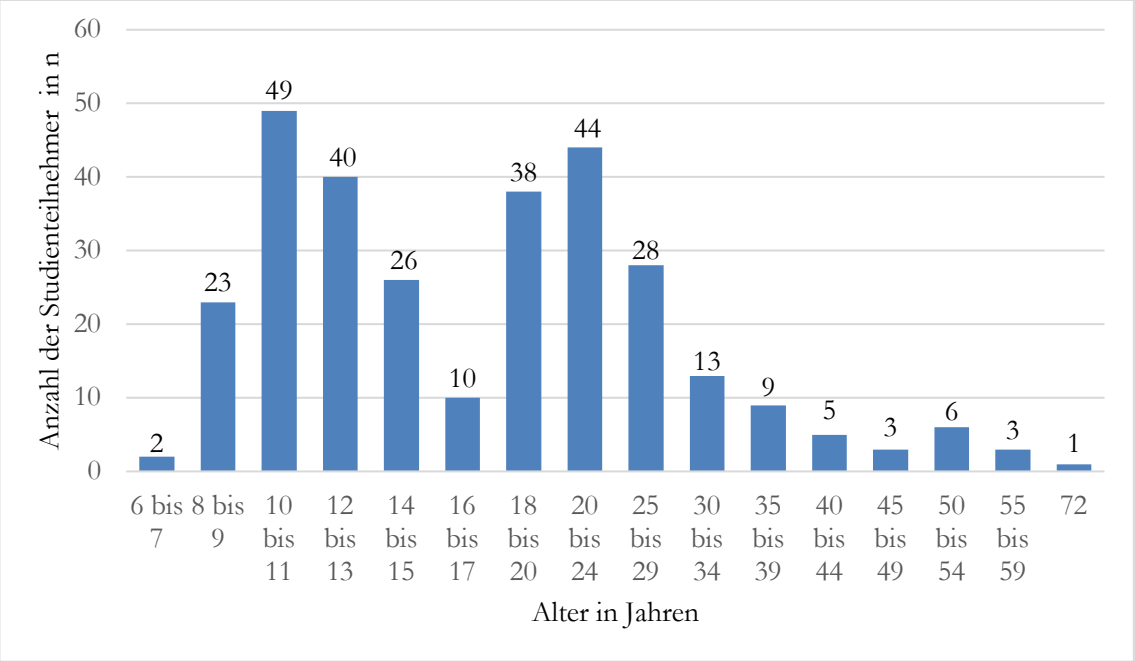


Abb. 12: Altersbedingte Verteilung der Probanden.

## 3.2 Prävalenz der Nebenbefunde insgesamt

Im Rahmen der Studie wurden insgesamt 1.458 Nebenbefunde in den kieferorthopädischen Röntgenbildern (OPG und FRS) bei 289 der 300 Studienteilnehmer erkannt. Davon wurden 787 Befunde im OPG nachgewiesen und 671 Befunde im FRS.

Tab. 4: Prävalenz der Nebenbefunde insgesamt.

| OPG | | FRS | | Insgesamt | |
|---|---|---|---|---|---|
| n | (%) | n | (%) | n | (%) |
| 787 | (54) | 671 | (46) | 1.458 | (100) |

### 3.2.1 Alterseffekt und Prävalenz

Die Nebenbefundprävalenz war bei Erwachsenen insgesamt signifikant höher als bei Kindern und Jugendlichen ($p < 0{,}001$). Erwachsene wiesen im Mittel 3,77 Befunde im OPG auf gegenüber Jugendlichen und Kindern mit 1,47 Befunden. Auch im FRS zeigten erwachsene Patienten im Mittel 3,07 Befunde im Vergleich zu Kindern mit 1,41 Befunden.

Die deskriptive Statistik der Nebenbefundprävalenz wird in Tabelle 5 mit Mittelwert ($\mu$), Standardabweichung ($\sigma$), Median, Minimum (Min.) und Maximum (Max.) der erfassten Nebenbefunde beschrieben.

Tab. 5: Deskriptive Statistik der Nebenbefundprävalenz insgesamt.

| Altersgruppe | Bild | $\Sigma$ | $\mu$ | $\sigma$ | Median | Min. | Max. |
|---|---|---|---|---|---|---|---|
| Minderjährige | OPG | 221 | 1,47 | 1,28 | 1 | 0 | 7 |
| (6-18 Jahre) | FRS | 211 | 1,41 | 1,09 | 1 | 0 | 5 |
| Erwachsene | OPG | 566 | 3,77 | 2,24 | 3,5 | 0 | 13 |
| (18-70 Jahre) | FRS | 460 | 3,07 | 2 | 3 | 0 | 11 |

In der Erwachsenengruppe ergaben sich neben den höheren Mittelwerten ($\mu \geq 3{,}07$), größere Standardabweichungen ($\sigma \geq 2$) und Maxima (OPG = 13, FRS = 11) als in der Gruppe der Minderjährigen (OPG = 7, FRS = 5). Unter den Kindern und Jugendlichen wiesen zehn

Patienten keine Nebenbefunde im OPG und FRS auf. In der Erwachsenengruppe war lediglich ein Patient ohne Nebenbefund im radiologischen Bild.

Tab. 6: Poisson-Teststatistik zum Alterseffekt insgesamt.

| | Kindern/ Jugendliche Σ Nebenbefunde | Konfidenz-intervall (KI) | Erwachsene Σ Nebenbefunde | Konfidenz-intervall (KI) | *p*-Wert |
|---|---|---|---|---|---|
| OPG | 221 | 1,27-1,69 | 566 | 3,37-4,1 | < 0,001 |
| FRS | 211 | 1,23-1,59 | 460 | 2,75-3,39 | < 0,001 |

Im Rahmen der Sensitivitätsanalyse bestätigte der t-Test einen signifikanten Alterseffekt in den beiden Bildtypen OPG und FRS ($p < 0{,}001$). Die Wertepaare des Poisson-Tests und des t-Tests zeigten große Annäherungen.

Tab. 7: t-Teststatistik zum Alterseffekt insgesamt.

| | Testkennwert (t) | Freiheitsgrad | *p*-Wert |
|---|---|---|---|
| OPG | 10,91 | 236,47 | < 0,001 |
| FRS | 8,94 | 230,09 | < 0,001 |

Die Nebenbefundprävalenz wurde im OPG und FRS in den zwei Altersgruppen verglichen und die Unterschiede wurden grafisch mittels Boxplots dargestellt (siehe Abb. 15). Mit einem Median von 3,5 erzielten die Erwachsenen im OPG die höchste Nebenbefundprävalenz. Es folgten die Gruppe „FRS Erwachsene“ (Median = 3), „OPG Kinder“ und „FRS Kinder“ (Median = 1).

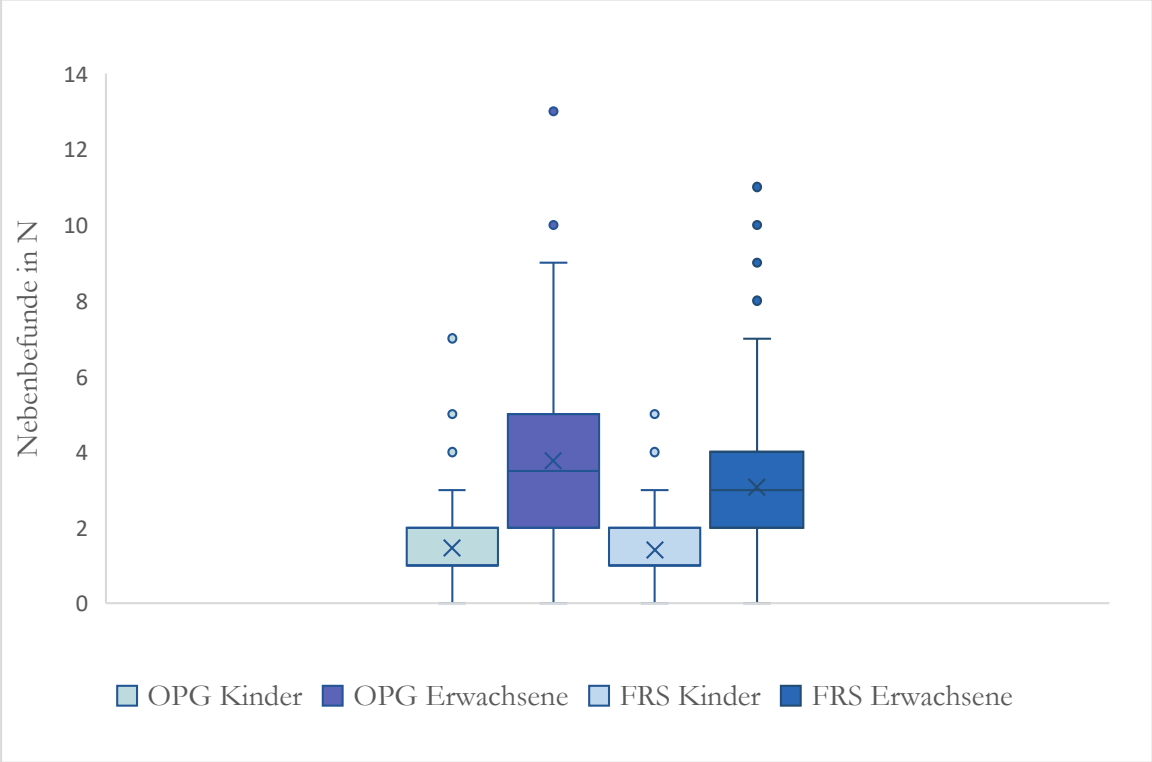


Abb. 13: Boxplots der Nebenbefundprävalenz nach Alters- und Bildgruppe.

## 3.3 Lokalisationen der Nebenbefunde insgesamt

Insgesamt wurden 497 dentale Befunde und 961 extradentale Befunde zugeordnet.

Im OPG wurden 330 dentale Befunde erkannt. Im FRS lagen lediglich 167 dentale Befunde vor. Es wurden 457 extradentale Nebenbefunde im OPG nachgewiesen und 504 extradentale Nebenbefunde im FRS. Im FRS wurden deutlich mehr Nebenbefunde in den extradentalen Regionen sichtbar. Die Tabelle 8 gibt dazu den Verteilungsüberblick von dentalen und extradentalen Nebenbefunden.

Tab. 8: Prävalenz und prozentuale Verteilung von Nebenbefunden in dentalen und extradentalen Regionen.

| | Dentale Befunde | | Extradentale Befunde | | Insgesamt | |
|---|---|---|---|---|---|---|
| | n | (%) | n | (%) | n | (%) |
| OPG | 330 | (66,4) | 457 | (47,5) | 787 | (54) |
| FRS | 167 | (33,6) | 504 | (52,4) | 671 | (46) |
| | 497 | (100) | 961 | (100) | 1.458 | (100) |

### 3.3.1 Alterseffekt und Lokalisation

#### 3.3.1.1 Dentale und extradentale Nebenbefunde insgesamt

Die häufigsten dentalen und extradentalen Nebenbefunde in beiden Bildgebungen sind in Tabelle 9 aufgelistet. Dafür wurde die Anzahl der Befunde aus dem FRS und OPG summiert. Es wurden in allen neun Regionen Nebenbefunde erfasst. Mit Ausnahme der HWS, in der Nebenbefunde nur im FRS erkannt wurden, zeigten beide Bilder in allen Regionen pathologische Auffälligkeiten. Zu den häufigsten Befunden abseits der Dentition gehörten ein tiefer Rezessus (125 Befunde) und ein parodontaler Knochenabbau (Parodontitis marginalis) (97). Weitere häufige extradentale Nebenbefunde waren Verschattungen der Kieferhöhlen (84), tendenzielle Sella Brücken (70), apikale Aufhellungen (64), Tonsillenhyperplasien (56) und Sella Brücken (42). Das *Lig. stylohyoideum* wurde auf 29 Bildern kalzifiziert vorgefunden.

Tab. 9: Übersicht der Nebenbefunde aus beiden Bildgebungen (OPG/FRS summiert) in den neun Lokalisationen und prozentuale Verteilung.

n: Anzahl der Nebenbefunde, (%): prozentualer Anteil an 1.458 Nebenbefunden

| **Nebenbefunde in anatomischen Kategorien** | **n** | **(%)** | | **n** | **(%)** |
|---|---|---|---|---|---|
| **Dentale Befunde** | 497 | (34,1) | **Kiefergelenk** | 58 | (4) |
| Karies | 130 | (8,9) | Asymmetrie | 32 | (2,1) |
| Zahnunterzahl | 115 | (7,9) | Formanomalie | 13 | (0,9) |
| Retinierter Zahn | 108 | (7,4) | Sonstige | 13 | (0,9) |
| Fremdkörper | 69 | (4,7) | | | |
| Wurzelresorption | 34 | (2,3) | **Schädelbasis** | 160 | (11) |
| Konkremente | 7 | (0,5) | Tendenz Sella Brücke | 70 | (4,8) |
| Milchzahnwurzelpersistnz | 3 | (0,2) | Sella Brücke | 42 | (2,9) |
| Insuffiziente Wurzelfüllung | 2 | (0,1) | Makrosella | 17 | (1,1) |
| Sonstige | 29 | (2) | Verschattung | 15 | (1) |
| | | | Sonstige | 16 | (1,1) |
| **Extradentale Befunde** | 961 | (65,9) | **Orbita** | 4 | (0,3) |
| **Maxilla** | 124 | (8,5) | Verschattung | 2 | (0,1) |
| Parodontitis marginalis | 56 | (3,8) | Asymmetrie | 2 | (0,1) |
| Apikale Aufhellung | 33 | (2,3) | | | |
| Sonstige Aufhellung | 12 | (0,8) | **Halswirbelsäule** | 45 | (3,1) |
| Fremdkörper | 11 | (0,8) | Ponticulus posterior | 17 | (1,2) |
| Follikuläre Zyste | 3 | (0,2) | Fusion | 15 | (1) |
| Knochenatrophie | 4 | (0,3) | Formanomalie | 8 | (0,6) |
| Sonstige | 5 | (0,3) | Sonstiges | 5 | (0,3) |
| **Mandibula** | 174 | (11,9) | **Weichgewebe** | 130 | (9) |
| Parodontitis marginalis | 41 | (2,8) | Tonsillenhyperplasie | 56 | (3,8) |
| Apikale Aufhellung | 31 | (2,1) | Ligamentum sty-lohyoideum (kalzifiziert) | 29 | (2) |
| Sonstige Verschattung | 29 | (2) | Fremdkörper | 18 | (1,2) |
| Sonstige Aufhellung | 24 | (1,6) | Arteria carotis (kalzifi-ziert) | 6 | (0,4) |
| Fremdkörper | 20 | (1,4) | Tonsillensteine | 6 | (0,4) |
| Milchzahnwurzelpersistenz | 6 | (0,4) | Sonstige | 15 | (1) |
| Foramen mentale | 7 | (0,5) | | | |
| Sonstige | 16 | (1,1) | **Total** | 1.458 | (100) |
| **Nasennebenhöhlen** | 266 | (18,2) | | | |
| Tiefer Rezessus | 125 | (8,6) | | | |
| Verschattung | 84 | (5,8) | | | |
| Starke Septierung | 16 | (1,1) | | | |
| Hypoplasie sinus frontalis | 20 | (1,4) | | | |
| Sonstige | 21 | (1,4) | | | |

### 3.3.1.2 Dentale und Extradentale Nebenbefunde im OPG und FRS nach Alter

Die Tabellen 10 und 11 stellen die Häufigkeiten erfasster Nebenbefunde bei Kindern und Erwachsenen in den verschiedenen Lokalisationen im OPG und FRS insgesamt und im Vergleich dar. Insgesamt stellten sich im OPG am häufigsten Nebenbefunde in den Regionen Dentition (330), NNH (137) und Mandibula (122) dar. Im FRS wurden insgesamt am meisten Nebenbefunde im Bereich der Dentition (167), der Schädelbasis (157) und der NNH (129) erfasst.

Bei Kindern wurde durchschnittlich weniger als ein Nebenbefund in einer Region erfasst. Erwachsene bildeten durchschnittlich 0-1,51 Befunde in einer der neun Regionen aus.
Sowohl bei Kindern als auch bei Erwachsenen war die Dentition am häufigsten von Nebenbefunden betroffen. Im OPG waren es durchschnittlich 0,69 dentale Nebenbefunde pro Kind und 1,51 dentale Nebenbefunde pro Erwachsenen. Dennoch waren insgesamt die extradentalen Befunde sowohl im OPG als auch im FRS deutlich häufiger. Extradentale Befunde nahmen im OPG 58 % der Gesamtheit von 787 OPG-Nebenbefunden ein. Im FRS waren 75 % aller 671 Befunde extradental zugeordnet. Die größten Regionen extradentaler Befunde im OPG bildeten die NNH- (17 %) und Mandibula-Region (16 %) (siehe Tab. 10). Hingegen wurden im FRS in den Regionen Schädelbasis (23 %) und NNH (19 %) die meisten extradentalen Nebenbefunde dokumentiert (siehe Tab. 12).

Tab. 10: Prävalenz, prozentuale Verteilung und Testergebnisse von Nebenbefunden in Altersgruppen und Lokalisationen im OPG.

n: Anzahl der Nebenbefunde; (∅): Durchschnittlicher Nebenbefund pro Patienten; (%): relativer Anteil von 787

| | Lokalisation | Kinder / Jugendliche (n=150) | | Erwachsene (n=150) | | Insgesamt | | *p* -Wert (Poisson) |
|---|---|---|---|---|---|---|---|---|
| | | n | (∅) | n | (∅) | n | (%) | |
| OPG | Maxilla | 9 | (0,06) | 69 | (0,46) | 78 | (10) | < 0,001 |
| | Mandibula | 19 | (0,13) | 103 | (0,69) | 122 | (16) | < 0,001 |
| | Dentition | 104 | (0,69) | 226 | (1,51) | 330 | (42) | < 0,001 |
| | NNH | 45 | (0,3) | 92 | (0,61) | 137 | (17) | < 0,001 |
| | Kiefergelenk | 17 | (0,11) | 35 | (0,23) | 52 | (7) | < 0,001 |
| | Schädelbasis | 3 | (0,02) | 0 | (0) | 3 | (0) | > 0,05 |
| | Orbita | 0 | (0) | 2 | (0,01) | 2 | (0) | > 0,05 |
| | Halswirbelsäule | 0 | (0) | 0 | (0) | 0 | (0) | - |
| | Weichgewebe | 24 | (0,16) | 39 | (0,26) | 63 | (8) | > 0,05 |
| | Total | 221 | (1,47) | 566 | (3,77) | 787 | (100) | < 0,001 |

Tab. 11: Prävalenz, prozentuale Verteilung und Testergebnisse von Nebenbefunden in Altersgruppen und Lokalisationen im FRS.

n: Anzahl der Nebenbefunde; (∅): Durchschnittlicher Nebenbefund pro Patienten; (%): relativer Anteil von 671.

| | Lokalisation | Kinder / Jugendliche (n=150) | | Erwachsene (n=150) | | Insgesamt | | *p* -Wert (Poisson) |
|---|---|---|---|---|---|---|---|---|
| | | n | (∅) | n | (∅) | n | (%) | |
| FRS | Maxilla | 5 | (0,03) | 41 | (0,27) | 46 | (7) | < 0,001 |
| | Mandibula | 7 | (0,05) | 45 | (0,3) | 52 | (8) | < 0,001 |
| | Dentition | 49 | (0,3) | 118 | (0,79) | 167 | (25) | < 0,001 |
| | NNH | 36 | (0,24) | 93 | (0,62) | 129 | (19) | < 0,001 |
| | Kiefergelenk | 0 | (0) | 6 | (0,04) | 6 | (1) | > 0,05 |
| | Schädelbasis | 60 | (0,4) | 97 | (0,65) | 157 | (23) | 0,006 |
| | Orbita | 2 | (0,01) | 0 | (0) | 2 | (0) | > 0,05 |
| | Halswirbelsäule | 13 | (0,09) | 32 | (0,21) | 45 | (7) | 0,004 |
| | Weichgewebe | 39 | (0,26) | 28 | (0,19) | 67 | (10) | > 0,05 |
| | Total | 211 | (1,41) | 460 | (3,07) | 671 | (100) | < 0,001 |

Mittels Poisson-Test und gepaartem t-Test wurde der Alterseffekt in den verschiedenen Regionen untersucht. Die Tabellen 12-15 verdeutlichen die statistischen Ergebnisse des Poisson-Testes und der Sensitivitätsanalyse (t-Test).

Im OPG (Tab. 12) zeigten Erwachsene signifikant mehr Nebenbefunde in den Lokalisationen Maxilla, Mandibula, Dentition, NNH sowie in der Kiefergelenk-Region ($p < 0{,}05$). Im Vergleich zu Minderjährigen wurden bei Erwachsenen in der Maxilla-Region im Mittel 0,4 ($p < 0{,}001$) mehr Nebenbefunde erkannt. In der Mandibula-Region waren es 0,56 ($p < 0{,}001$) mehr Nebenbefunde bei Erwachsenen. Der größte Prävalenzunterschied zwischen den Altergruppen ergab sich in der dentalen Region, in der Erwachsene 0,82 ($p < 0{,}001$) mehr Nebenbefunde als Minderjährige zeigten. In der NNH-Region stellten sich im Vergleich zu den Minderjährigen bei den Erwachsenen 0,32 ($p < 0{,}001$) mehr Nebenbefunde heraus. In der Kiefergelenkregion waren es 0,12 ($p < 0{,}001$) mehr Nebenbefunde bei den Erwachsenen als bei den juvenilen Patienten. In den Lokalisationen Schädelbasis, Orbita, HWS und Weichgewebe hat sich die Nebenbefundanzahl im OPG zwischen den beiden Altersgruppen nicht signifikant unterschieden (jeweils $p > 0{,}05$).

Tab. 12: Poisson-Teststatistik zum altersspezifischen Prävalenzunterschied von Nebenbefunden in den verschiedenen Lokalisationen im OPG.

| OPG | Testkennwert (t) | Mittelwert | Konfidenzintervall Differenz der Mittelwerte | *p*-Wert |
|---|---|---|---|---|
| Maxilla | -5,89 | 0,4 | 0,28 – 0,52 | < 0,001 |
| Mandibula | -7,06 | 0,56 | 0,41 – 0,71 | < 0,001 |
| Dentition | -6,8 | 0,815 | 0,6 – 1,03 | < 0,001 |
| NNH | -4,5 | 0,315 | 0,18 – 0,45 | < 0,001 |
| Kiefergelenk | -2,65 | 0,12 | 0,03 – 0,21 | < 0,001 |
| Schädelbasis | 0,03 | -0,015 | -0,04 – 0,01 | > 0,05 |
| Orbita | -283,8 | 0,01 | -0,01 – 0,03 | > 0,05 |
| Halswirbelsäule | - | - | - | - |
| Weichgewebe | -1,96 | 0,105 | 0,01 – 0,2 | > 0,05 |

Im FRS (siehe Tab. 13) wurden in der Erwachsenengruppe in den Regionen Maxilla, Mandibula, Dentition, NNH, Schädelbasis und HWS signifikant mehr Nebenbefunde erkannt ($p < 0{,}05$). Erwachsene zeigten im Vergleich zu Minderjährigen in der Maxilla-Region 0,24 ($p < 0{,}001$) und in der Mandibula-Region 0,255 ($p < 0{,}001$) mehr Nebenbefunde. In der Dentition waren es 0,56 ($p < 0{,}001$) mehr Nebenbefunde bei Erwachsenen. In der NNH-Region wurden 0,38 ($p < 0{,}001$) mehr Nebenbefunde in der Erwachsenengruppe erfasst. Weiterhin wurden in den Regionen Schädelbasis 0,245 ($p = 0{,}006$) und in der HWS 0,125 ($p = 0{,}004$) mehr Nebenbefunde bei Erwachsenen erkannt. Kein signifikanter Alterseffekt konnte im FRS in den Regionen Kiefergelenk, Orbita und Weichgewebe nachgewiesen werden ($p > 0{,}05$). Ausgenommen der Region Schädelbasis im OPG ($\mu = -0{,}015$; $p > 0{,}05$) sowie den FRS-Regionen Orbita ($\mu = -0{,}01$; $p > 0{,}05$) und Weichgewebe ($\mu = -0{,}07$; $p > 0{,}05$) lagen in allen weiteren Regionen mehr Nebenbefunde bei Erwachsenen vor.

Tab. 13: Poisson-Teststatistik zum altersspezifischen Prävalenzunterschied von Nebenbefunden in den verschiedenen Lokalisationen im FRS.

| FRS | Testkennwert (t) | Mittelwert | Konfidenzintervall der Differenz der Mittelwerte | *p*-Wert |
|---|---|---|---|---|
| Maxilla | -4,49 | 0,24 | 0,15 – 0,33 | < 0,001 |
| Mandibula | -4,59 | 0,255 | 0,15 – 0,36 | < 0,001 |
| Dentition | -5,46 | 0,56 | 0,79 – 0,33 | < 0,001 |
| NNH | -5,20 | 0,38 | 0,25 – 0,51 | < 0,001 |
| Kiefergelenk | -491,6 | 0,04 | 0,01 – 0,07 | > 0,05 |
| Schädelbasis | -3,57 | 0,245 | 0,11 – 0,38 | 0,006 |
| Orbita | 0,03 | -0,01 | -0,03 – 0,01 | > 0,05 |
| Halswirbelsäule | -2,9 | 0,125 | 0,04 – 0,21 | 0,004 |
| Weichgewebe | 1,44 | -0,07 | -0,17 – 0,03 | > 0,05 |

Die Poisson-Testergebnisse hinsichtlich des Prävalenzunterschiedes in den verschiedenen Lokalisationen stimmten insgesamt mit den Ergebnissen des t-Tests überein (OPG-Vergleich Tab. 12 und Tab. 14; FRS-Vergleich Tab. 13 und Tab. 15). Leichte Abweichungen der t-Testergebnisse wurden im OPG in den Lokalisationen Kiefergelenk ($p = 0{,}006$; $p < 0{,}001$) und Weichgewebe ($p = 0{,}049$; $p > 0{,}05$) deutlich. Im FRS zeigte die Senisitivitätsanalyse einen Unterschied zwischen den Testergebnissen in der Kiefergelenk-Region ($p = 0{,}014$; $p > 0{,}05$) und in der Schädelbasis-Region ($p < 0{,}001$; $p = 0{,}006$).

Tab. 14: t-Teststatistik zum Prävalenzunterschied von Nebenbefunden in den verschiedenen Lokalisationen im OPG.

| OPG | Testkennwert (t) | Freiheitsgrad | *p*-Wert |
|---|---|---|---|
| Maxilla | 6,7 | 183,89 | < 0,001 |
| Mandibula | 7,16 | 189,35 | < 0,001 |
| Dentition | 7,49 | 288,57 | < 0,001 |
| NNH | 4,66 | 273,76 | < 0,001 |
| Kiefergelenk | 2,77 | 276,25 | 0,006 |
| Schädelbasis | -1,74 | 149 | > 0,05 |
| Orbita | 1,42 | 149 | > 0,05 |
| Halswirbelsäule | - | - | - |
| Weichgewebe | 1,98 | 283,92 | 0,049 |

Tab. 15: t-Teststatistik zum Prävalenzunterschied von Nebenbefunden in den verschiedenen Lokalisationen im FRS.

| FRS | Testkennwert (t) | Freiheitsgrad | *p*-Wert |
|---|---|---|---|
| Maxilla | 5,15 | 181,49 | < 0,001 |
| Mandibula | 4,73 | 183,13 | < 0,001 |
| Dentition | 5,37 | 238,29 | < 0,001 |
| NNH | 5,72 | 269,69 | < 0,001 |
| Kiefergelenk | 2,49 | 149 | 0,014 |
| Schädelbasis | 3,65 | 288,78 | < 0,001 |
| Orbita | -1,42 | 149 | > 0,05 |
| Halswirbelsäule | 3,03 | 258,34 | 0,003 |
| Weichgewebe | -1,47 | 297,58 | > 0,05 |

### 3.3.2 Fallbeispiele

Die folgenden vier Patientenfälle verdeutlichen das hohe Aufkommen von Nebenbefunden im OPG und FRS in der vorliegenden Studie: Das FRS (siehe Abb. 16) eines 47-jährigen Patienten ließ verschiedene Nebenbefunde in unterschiedlichen Lokalisationen erkennen, die zur Veranschaulichung mit Pfeilen markiert wurden. Die Kieferbasen ließen keine pathologischen Veränderungen erkennen. Im Bereich der Dentition ließ sich in der Region der ersten Molaren des Unterkiefers eine insuffiziente Wurzelkanalfüllung feststellen. Diese wurde als B-Befund klassifiziert. Die NNH und Kiefergelenke zeigten keine Auffälligkeiten im FRS. Im Bereich der Schädelbasis präzisierte sich die Sella turcica als bandartige Fusion des anterioren und posterioren Proc. clinoideus. Neben der sogenannten Sellabrücke, die als A-Befund eingestuft wurde, war eine ovale Verschattung am Schädeldach zu erkennen. Die intrakranielle Verschattung benötigte eine Abklärung durch einen fachkundigen Radiologen und wurde deshalb als B-Befund klassifiziert. In den Lokalisationen Orbita und HWS wurden keine Nebenbefunde festgehalten. Entlang der Rachenwand hoben sich multiple Verschattungsherde hervor, die als Verdachtsdiagnose „Tonsillensteine“ definiert wurden. Diese Verschattungsherde wurden dem Weichgewebe zugeordnet und als B-Befund klassifiziert.

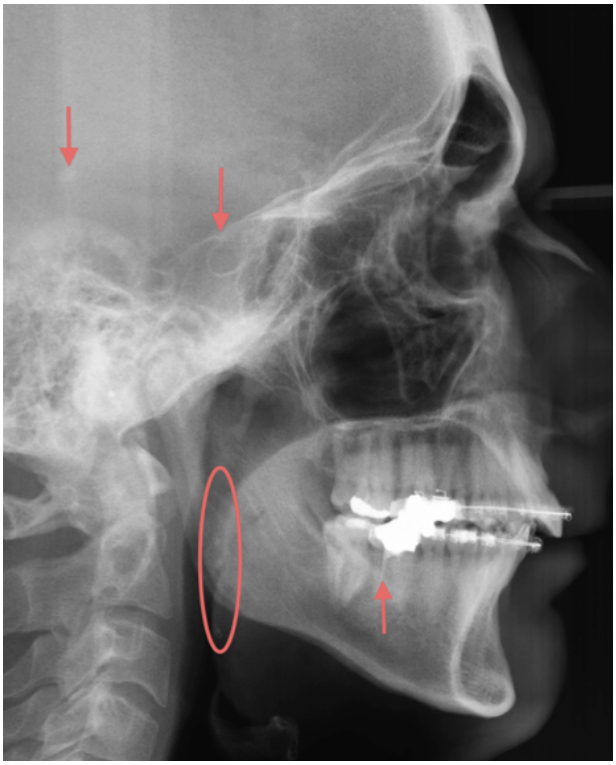

Abb. 14: FRS eines 47-jährigen Patienten mit diversen Nebenbefunden.

(Sella turcica Brücke, insuffiziente Wurzelfüllung, intrakranielle Kalzifizierung und Tonsillensteine)

Das FRS eines weiteren Patienten wies zwei dentale und fünf extradentale Befunde auf (siehe Abb. 17). Der mittlere Oberkieferincisivus zeigte einen Collumknick. Zudem waren die oberen Weisheitszähne retiniert. Die Mandibula blieb von Befunden unberührt. Der 20-jährige Patient bildete im FRS eine septierte Sinus maxillaris mit tiefen Rezessi. Im Bereich der Schädelbasis wurde eine Sellabrücke erkannt. Am ersten Halswirbelkörper wurde die Ossifikationsbrücke *Ponticulus posterior* festgestellt. Im Bereich der Weichgewebe war die Tonsilla pharyngealis vergrößert (Adenoide).

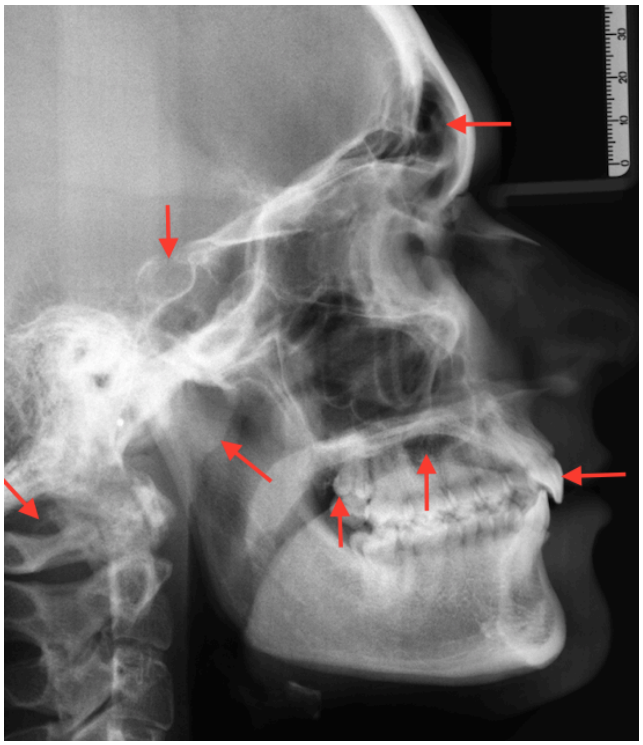

Abb. 15: FRS eines 20-jährigen Patienten mit diversen Nebenbefunden.

(Kollumknick, retinierte Weisheitszähne, tiefer Rezessus, Sinus frontalis Hyperplasie, Adenoide, Sella turcica Brücke, *Ponticulus posterior*)

Im OPG (siehe Abb. 18) einer 21-jährigen Patientin wurden insgesamt vier Nebenbefunde erfasst. Sie wies eine Zahnunterzahl im Unterkiefer (Dentition, A-Befund) und eine exophytäre Ausziehung anterior am linken Kiefergelenk auf (Kiefergelenk, A-Befund). Entlang der Rachenwand projizierten sich multiple Verschattungsherde beidseitig mit dem Verdacht auf Kalzifizierungen der Tonsillae palatinae (Weichgewebe, B-Befund). Differentialdiagnostisch mussten Gefäßkalzifizierungen der *A. carotis* in Betracht gezogen werden.

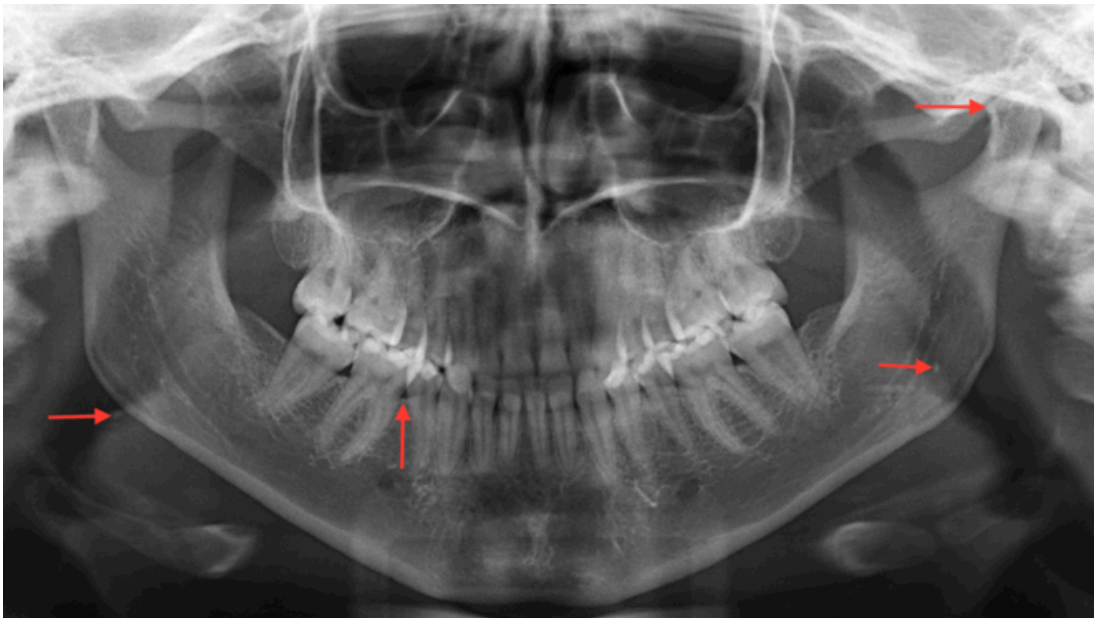

Abb. 16: OPG einer 21-jährigen Patientin mit diversen Nebenbefunden.

(Zahnunterzahl, Formanomalie des Kiefergelenks links und Tonsillensteinen beidseitig)

Das OPG (siehe Abb. 19) entstammt einem minderjährigen Patienten vor Beginn der kieferorthopädischen Behandlung. Der Elfjährige weist den Befund einer Zahnunterzahl aufgrund von Nichtanlagen der seitlichen Incisivi im Unterkiefer auf. Zudem zeigt sich der mittlere Incisivus im vierten Quadranten mit einer Dilazeration. Am unteren Mandibularrand in Regio 44 lagen wolkige Verdichtungsstrukturen mit Verdacht auf Odontome vor. Im Bereich der Weichgewebe wurde das *Lig. stylohyoideum* kalzifiziert vorgefunden.

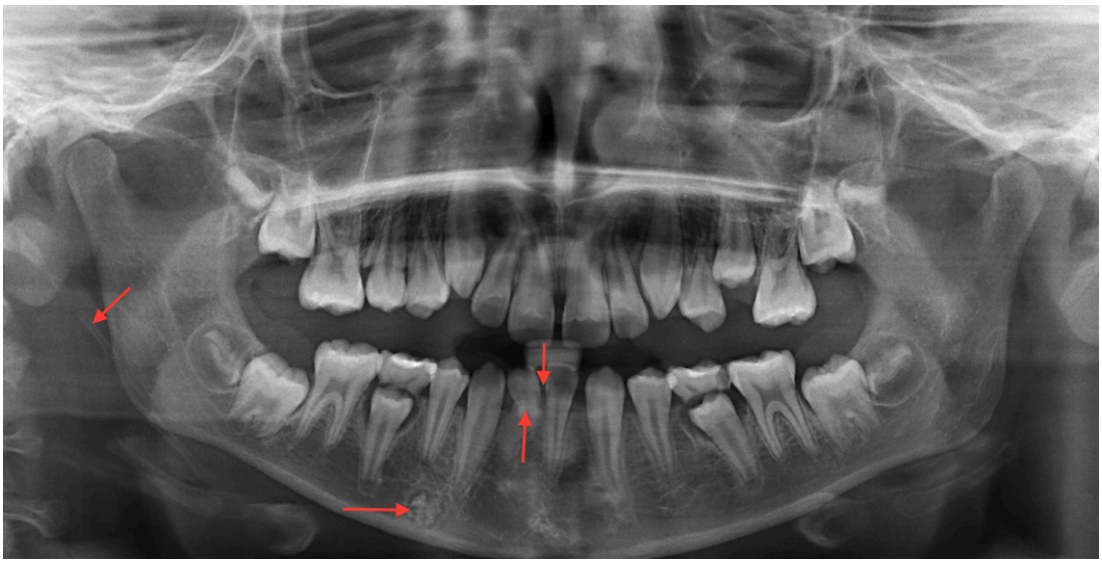

Abb. 17: OPG eines elfjährigen Patienten mit diversen Nebenbefunden.

(Zahnunterzahl, Dilazeration am Zahn 42, Verdacht auf Odontome Regio 44 und kalzifiziertem Ligamentum stylohoideum rechts)

### 3.3.3 Befunde der Maxilla

Die Tabelle 15 enthält erfasste Befunde im maxillären Bereich. Der häufigste Befund war die PA. Sie zeigte sich ausschließlich in der Erwachsenenstudiengruppe. Parodontitis Befunde nahmen mehr als die Hälfte der Erwachsenenbefunde ein, gefolgt von den apikalen Aufhellungen, die zudem selten mit einer Prävalenz 2,3 % auch bei Minderjährigen auftraten. Weitere erkannte Befunde wie Aufhellungen abseits der periradikulären Region, Fremdkörper, Knochenatrophie, Formanomalien, Sklerosierungen und follikuläre Zysten wurden aufgeführt. Nebenbefunde waren mit einer Prävalenz von 4,7 % bei Minderjährigen selten.

Tab. 16: Nebenbefunde in der Region Maxilla.

(n: Anzahl der Nebenbefunde, (%): relativer Anteil an Gesamtbefunden unter Berücksichtigung der Altersgruppe und des Bildtypus)

| | Nebenbefund | OPG | | FRS | |
|---|---|---|---|---|---|
| | | n | (%) | n | (%) |
| Kinder / Jugendliche | Apikale Aufhellung | 4 | (44) | 3 | (60) |
| | Sonstige Aufhellung | 3 | (33) | - | |
| | Verdacht auf follikuläre Zyste | 1 | (11) | 1 | (20) |
| | Sonstige Verschattungen | 1 | (11) | - | |
| | Fremdkörper | - | | 1 | (20) |
| Gesamt | | 9 | (100) | 5 | (100) |
| Erwachsene | Parodontitis marginalis | 37 | (54) | 19 | (46) |
| | Apikale Aufhellung | 14 | (21) | 12 | (29) |
| | Sonstige Aufhellungen | 9 | (13) | - | |
| | Fremdkörper | 6 | (9) | 4 | (10) |
| | Knochenatrophie | 2 | (3) | 2 | (5) |
| | Sklerosierung | 1 | (1) | - | |
| | Formanomalie | - | | 1 | (2) |
| | Hypodontie | - | | 1 | (2) |
| | Verdacht auf follikuläre Zyste | - | | 1 | (2) |
| | Sonstige Verschattung | - | | 1 | (2) |
| Gesamt | | 69 | (100) | 41 | (100) |
| Summe | | 78 | | 46 | |

### 3.3.4 Befunde der Mandibula

In der mandibulären Region wurden ähnliche Befunde wie im maxillären Bereich beschrieben. Kinder und Jugendlichen zeigten im FRS Aufhellungsbefunde und mandibuläre Formanomalien. Im OPG wurden 42 % der juvenilen Befunde als Verschattungen beschrieben. Neben den Auffälligkeiten am Foramen mentale traten bei Minderjährigen die Befunde Milchzahnwurzelpersistenzen, Odontome und follikuläre Zysten auf.

Wie in der Maxilla-Region zeigte sich als häufigster Befund der Mandibula die PA (29 % der OPG-Befunde, 24 % der FRS-Befunde). Die PA wurde im Rahmen der vorliegenden Studie ausschließlich bei Erwachsenen beobachtet. Bei Erwachsenen wurden weitere Befunde wie apikale Aufhellungen, Fremdkörper, Atrophien und eine abgeflachte Symphyse im FRS beschrieben. Im OPG von Erwachsenen zeigten sich Verschattungen mit einer Häufigkeit von 16,5 % der Nebenbefunde. Dazu zählten diffuse Verschattungen im Sinne von Kalzifizierungen im Bereich des Foramen mentale, des Canalis mandibulae und des Foramen linguale. Seltene Befunde waren Milchzahnwurzelpersistenzen, akzessorische Nervkanäle, Extraktionsalveolen, Periimplantitis und ein Zementom (siehe Tab. 17).

Tab. 17: Nebenbefunde in der Region Mandibula.

(n: Anzahl der Nebenbefunde, (%): relativer Anteil an Gesamtbefunden unter Berücksichtigung der Altersgruppe und des Bildtypus)

| | Nebenbefund | OPG | | FRS | |
|---|---|---|---|---|---|
| | | n | (%) | n | (%) |
| Kinder / Jugendliche | Sonstige Verschattung | 8 | (42) | - | |
| | Foramen mentale | 7 | (37) | - | |
| | Akzessorischer Nervkanal | 1 | (5) | - | |
| | Milchzahnwurzelpersistenz | 1 | (5) | - | |
| | Verdacht auf Odontome | 1 | (5) | - | |
| | Verdacht auf follikuläre Zyste | 1 | (5) | - | |
| | Sonstige Aufhellung | - | | 6 | (86) |
| | Formanomalie | - | | 1 | (14) |
| Gesamt | | 19 | (100) | 7 | (100) |
| Erwachsene | Parodontitis marginalis | 30 | (29) | 11 | (24) |
| | Apikale Aufhellung | 22 | (21) | 9 | (20) |
| | Sonstige Verschattung | 17 | (17) | 4 | (9) |
| | Fremdkörper | 11 | (11) | 9 | (20) |
| | Sonstige Aufhellung | 11 | (11) | 7 | (16) |
| | Milchzahnwurzelpersistenz | 4 | (4) | 1 | (2) |
| | Akzessorischer Nervkanal | 2 | (2) | - | |
| | Extraktionsalveole | 2 | (2) | - | |
| | Frakturspalt | 2 | (2) | - | |
| | Periimplantitis | 1 | (1) | - | |
| | Verdacht auf Zementom | 1 | (1) | - | |
| | Knochenatrophie | - | | 2 | (4) |
| | Flache Symphyse | - | | 1 | (2) |
| | Starke Doppelkontur | - | | 1 | (2) |
| Gesamt | | 103 | (100) | 45 | (100) |
| Summe | | 122 | | 52 | |

### 3.3.5 Befunde der Dentition

Tabelle 18 stellt die erkannten Nebenbefunde in der Region Dentition dar. Im OPG wurde die Karies als häufigster Nebenbefund auffällig, gefolgt von Befunden wie Zahnunterzahl und der retinierte Zahn. Weitere Befunde im Bereich der Dentition sind Fremdkörper, Wurzelresorptionen, Dilazerationen und Konkremente.

Im FRS wurde bei Kindern und Jugendlichen im Bereich der Dentition am häufigsten der Befund des retinierten Zahnes erfasst (18 %). Bei Erwachsenen wurde am häufigsten der Befund Zahnunterzahl beschrieben (29 %). In der Studie traten dentale Befunde insgesamt mit der höchsten Prävalenz auf.

Tab. 18: Nebenbefunde in der Region Dentition.

(n: Anzahl der Nebenbefunde, (%): relativer Anteil an Gesamtbefunden unter Berücksichtigung der Altersgruppe und des Bildtypus)

| | Nebenbefund | OPG | | FRS | |
|---|---|---|---|---|---|
| | | n | (%) | n | (%) |
| Kinder / Jugendliche | Karies | 45 | (43) | 11 | (23) |
| | Zahnunterzahl | 23 | (22) | 13 | (27) |
| | Retinierter Zahn | 21 | (20) | 18 | (37) |
| | Dilazeration | 3 | (3) | 1 | (2) |
| | Fremdkörper | 2 | (2) | 2 | (4) |
| | Milchzahnwurzelpersistenz | 2 | (2) | 1 | (2) |
| | Wurzelresorptionen | 2 | (2) | 2 | (4) |
| | Sonstige | 6 | (6) | 1 | (2) |
| Gesamt | | 104 | (100) | 49 | (100) |
| Erwachsene | Karies | 66 | (29) | 8 | (7) |
| | Zahnunterzahl | 45 | (20) | 34 | (29) |
| | Retinierter Zahn | 37 | (16) | 32 | (27) |
| | Fremdkörper | 34 | (15) | 31 | (26) |
| | Wurzelresorption | 24 | (11) | 6 | (5) |
| | Konkremente | 6 | (27) | 1 | (1) |
| | Sonstige | 14 | (6) | 4 | (3) |
| | Insuffiziente Wurzelfüllung | - | | 2 | (2) |
| Gesamt | | 226 | (100) | 118 | (100) |
| Summe | | 325 | | 167 | |

### 3.3.6 Befunde der Nasennebenhöhlen

Befunde wie Verschattungen und tiefe Rezessi des Sinus maxillaris waren primär erfasste Befunde im OPG in beiden Altersgruppen (siehe Tab. 19). Als seltene Befunde wurden starke Septierungen, Asymmetrien, Aufhellungen, Fremdkörper und Hyperplasien des Sinus maxillaris aufgeführt.

Im FRS wurden 36 % der Befunde bei Minderjährigen als Hypoplasie des Sinus frontalis deklariert. Erwachsene zeigten im FRS am häufigsten tiefe Rezessi der Sinus maxillaris (56 %). Weitere Befunde der Studiengruppen im FRS waren Verschattungen der Kieferhöhlen und Befunde der Stirnhöhle wie Hyperplasie, Septierung, Aplasie und Obliteration. Die Abbildung 20 zeigt im FRS einer achtjährigen Patientin einen aplastischen Sinus frontalis. Hingegen wies ein 17-jähriger Patient stark vergrößerte und septierte Stirnhöhlen auf (Abb. 21).

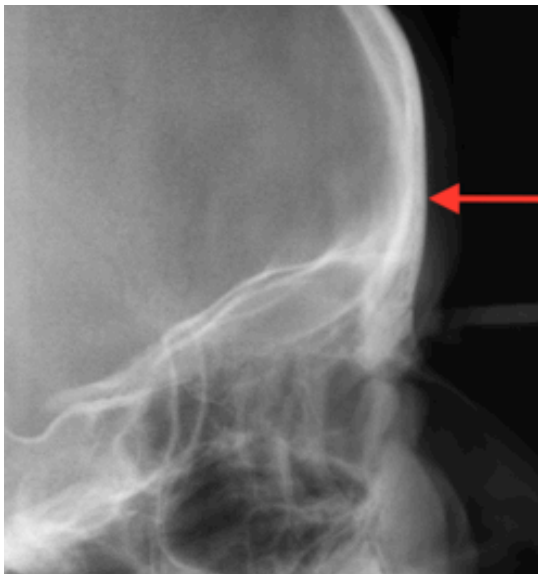

Abb. 18: FRS einer achtjährigen Patientin mit Aplasie des Sinus frontalis.

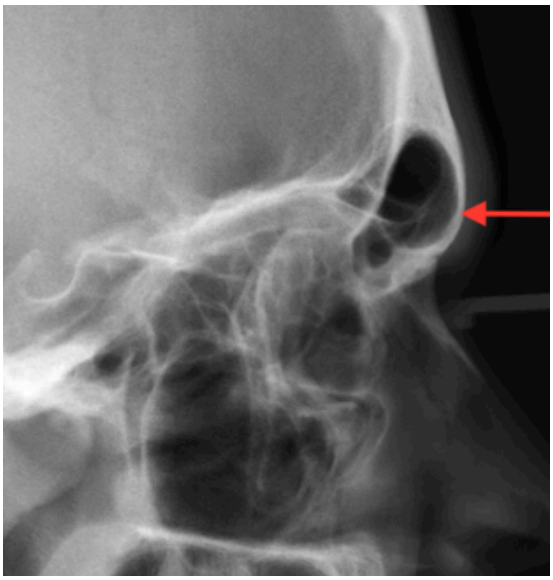

Abb. 19: FRS einer 17-jährigen Patientin mit hyperplastischem und septiertem Sinus frontalis.

Tab. 19: Nebenbefunde in der Region Nasennebenhöhlen.

(n: Anzahl der Nebenbefunde, (%): relativer Anteil an Gesamtbefunden unter Berücksichtigung der Altersgruppe und des Bildtypus)

| | Nebenbefund | OPG | | FRS | |
|---|---|---|---|---|---|
| | | n | (%) | n | (%) |
| Kinder / Jugendliche | Verschattung | 27 | (60) | 10 | (28) |
| | Tiefer Rezessus | 13 | (29) | 10 | (28) |
| | Starke Septierung | 3 | (7) | 1 | (3) |
| | Asymmetrie | 1 | (2) | - | |
| | Sonstige Aufhellung | 1 | (2) | - | |
| | Hypoplasie Sinus frontalis | - | | 13 | (36) |
| | Aplasie Sinus frontalis | - | | 1 | (3) |
| | Hyperplasie Sinus frontalis | - | | 1 | (3) |
| Gesamt | | 45 | (100) | 36 | (100) |
| Erwachsene | Tiefer Rezessus | 50 | (54) | 52 | (56) |
| | Verschattung | 34 | (37) | 13 | (14) |
| | Starke Septierung | 4 | (4) | 8 | (9) |
| | Asymmetrie | 2 | (2) | - | |
| | Fremdkörper | 1 | (1) | 3 | (3) |
| | Hyperplasie | 1 | (1) | 7 | (8) |
| | Hypoplasie Sinus frontalis | - | | 7 | (8) |
| | Obliteration Sinus frontalis | - | | 2 | (2) |
| Gesamt | | 92 | (100) | 93 | (100) |
| Summe | | 137 | | 129 | |

### 3.3.7 Befunde der Kiefergelenke

Im OPG prägten überwiegend Asymmetrien und Formanomalien im Bereich des Caput mandibulae das Befundbild der Kiefergelenkregion in beiden Altersgruppen (siehe Tab. 20). Unter den erwachsenen Studienteilnehmern summierten sich pathologische Prozesse am Condylus mandibulae (siehe Abb. 22 und Abb. 23). Weitere OPG-Befunde waren Aufhellungen, Verschattungen und Doppelkonturen der Kiefergelenke.

Im FRS wurde keine pathologische Veränderung im Bereich der Kiefergelenke bei Kindern und Jugendlichen erkannt. Diese Region war im FRS in 127 Fällen nicht beurteilbar. Gezählt wurden in der Erwachsenengruppe zweimal die Befunde Doppelkontur und Formanomalie sowie einmalig der Fremdkörper-Befund und die Asymmetrie.

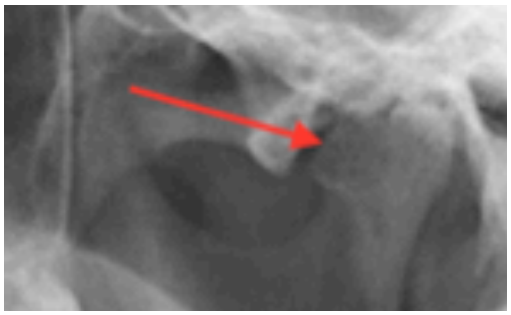

Abb. 20: OPG-Ausschnitt einer 20-jährigen Patientin mit asymmetrischem Kiefergelenk.

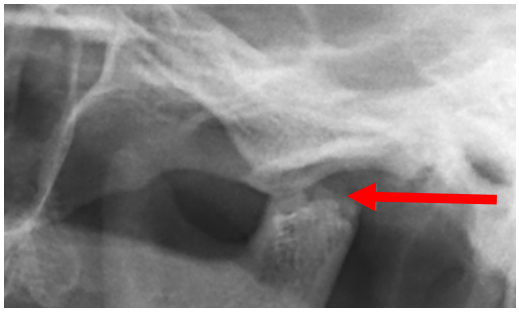

Abb. 21: OPG-Ausschnitt einer 27-jährigen Patientin mit pathologischen Veränderungen am Kiefergelenk.

Tab. 20: Nebenbefunde in der Region Kiefergelenk.

(n: Anzahl der Nebenbefunde, (%): relativer Anteil an Gesamtbefunden unter Berücksichtigung der Altersgruppe und des Bildtypus)

| | Nebenbefund | OPG | | FRS | |
|---|---|---|---|---|---|
| | | n | (%) | n | (%) |
| Kinder / Jugendliche | Asymmetrie | 8 | (47) | - | |
| | Formanomalie | 6 | (35) | - | |
| | Aufhellung | 2 | (12) | - | |
| | Verschattung | 1 | (6) | - | |
| Gesamt | | 17 | (100) | 0 | |
| Erwachsene | Asymmetrie | 23 | (66) | 1 | (17) |
| | Aufhellung | 4 | (11) | - | |
| | Formanomalie | 5 | (14) | 2 | (33) |
| | Doppelkontur | 2 | (6) | 2 | (33) |
| | Verdacht auf Arthrose | 1 | (3) | - | |
| | Fremdkörper | - | | 1 | (17) |
| Gesamt | | 35 | (100) | 6 | (100) |
| Summe | | 52 | | 6 | |

### 3.3.8 Befunde der Schädelbasis

Erfasste Nebenbefunde der Schädelbasis stellt die Tabelle 21 dar. Im OPG wurden drei Nebenbefunde im Bereich der Schädelbasis bei Kindern und Jugendlichen und kein Nebenbefund in der Erwachsenengruppe dokumentiert. Die drei erfassten Befunde wurden als breite Basis des Proc. styloideus beschrieben.

In der FRS-Aufnahme gehörten Sellabefunde (Sellabrücke, Makrosella, Mikrosella, abgeflachte Sella, etc.) zu dem Großteil aller Schädelbasisbefunde. Zudem projizierten sich bei Erwachsenen Verschattungen auf die Schädelkalotte. Dreizehn der 150 Erwachsenen wiesen diese Verschattungen in der Region Schädelbasis auf (Abb. 24 und Abb. 25).

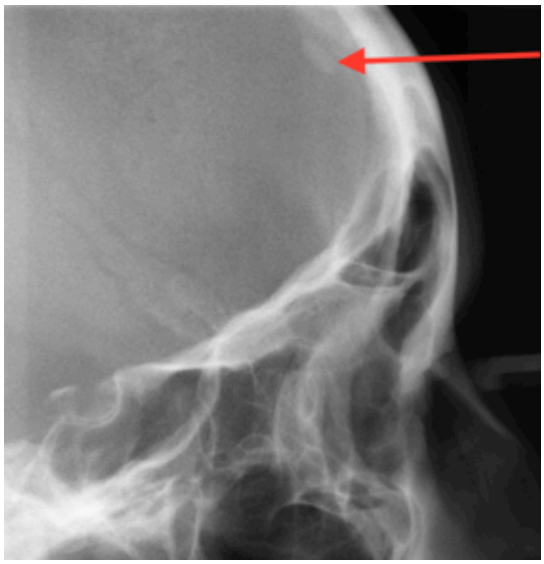

Abb. 22: FRS-Ausschnitt einer 25-jährigen Patientin mit ovalen Verschattungen an der anterioren Schädelkalotte.

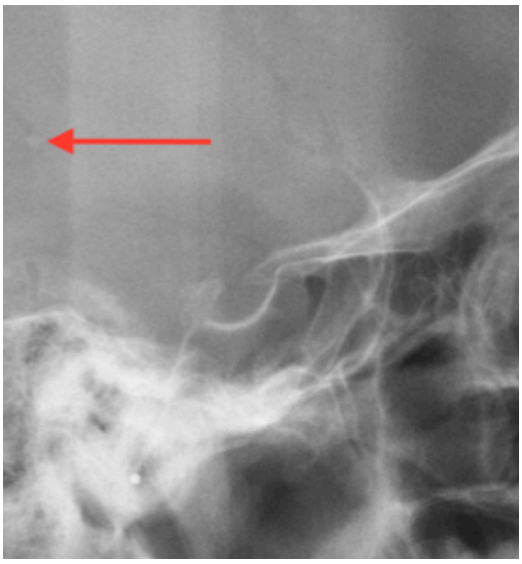

Abb. 23: FRS-Ausschnitt eines 35-jährigen Patienten mit rundlicher Verschattung in der Region Fossa cranii posterior.

Tab. 21: Nebenbefunde in der Region Schädelbasis.

(n: Anzahl der Nebenbefunde, (%): relativer Anteil an Gesamtbefunden unter Berücksichtigung der Altersgruppe und des Bildtypus)

| | Nebenbefund | OPG | | FRS | |
|---|---|---|---|---|---|
| | | n | (%) | n | (%) |
| Kinder / Jugendliche | Tendenz Sella Brücke | - | | 39 | (65) |
| | Sella Brücke | - | | 11 | (18) |
| | Formvariation Sella turcica | - | | 7 | (12) |
| | Verschattung | - | | 2 | (3) |
| | Doppelkontur Sellaboden | - | | 1 | (2) |
| | Breite Basis des Proc. styloideus | 3 | (100) | - | |
| Gesamt | | 3 | (100) | 60 | (100) |
| Erwachsene | Sella Brücke | - | | 31 | (32) |
| | Tendenz Sella Brücke | - | | 31 | (32) |
| | Makrosella | - | | 17 | (18) |
| | Verschattung | - | | 13 | (13) |
| | Aufhellung | - | | 3 | (3) |
| | Fremdkörper | - | | 2 | (2) |
| Gesamt | | - | | 97 | (100) |
| Summe | | 3 | | 157 | |

### 3.3.9 Befunde der Orbitaregion

In der Region Orbita wurden lediglich vier Nebenbefunde erfasst (siehe Tab. 22). Davon waren zwei Asymmetriebefunde der Erwachsenengruppe und zwei Verschattungsbefunde Kinder und Jugendlichen zugeordnet.

Tab. 22: Nebenbefunde in der Region Orbita.

(n: Anzahl der Nebenbefunde, (%): relativer Anteil an Gesamtbefunden unter Berücksichtigung der Altersgruppe und des Bildtypus)

| | Nebenbefund | OPG | | FRS | |
|---|---|---|---|---|---|
| | | n | (%) | n | (%) |
| Kinder / Jugendliche | Verschattung | 0 | (0) | 2 | (100) |
| Erwachsene | Asymmetrie | 2 | (100) | 0 | (0) |
| Total | | 2 | | 2 | |

### 3.3.10 Befunde der Halswirbelsäule

Im OPG wurden in der HWS-Region in beiden Altersgruppen keine Nebenbefunde erkannt. Im FRS zeigten 45 der 300 Studienteilnehmer pathologische Veränderungen in der HWS. Davon waren 13 Patienten minderjährig und 45 erwachsen. Insgesamt wurden 17 Ponticuli posteriores, 15 Fusionen, neun Formanomalien, drei Verschattungen und ein hyperplastisches Tuberculum anterior des Atlantis erfasst (siehe Tab. 23). Die Abbildung 26 zeigt das FRS eines 21-jährigen Patienten mit *Ponticulus posterior*. Fusionen der Halswirbeln C2 und C3 sind in Abbildung 27 dargestellt.

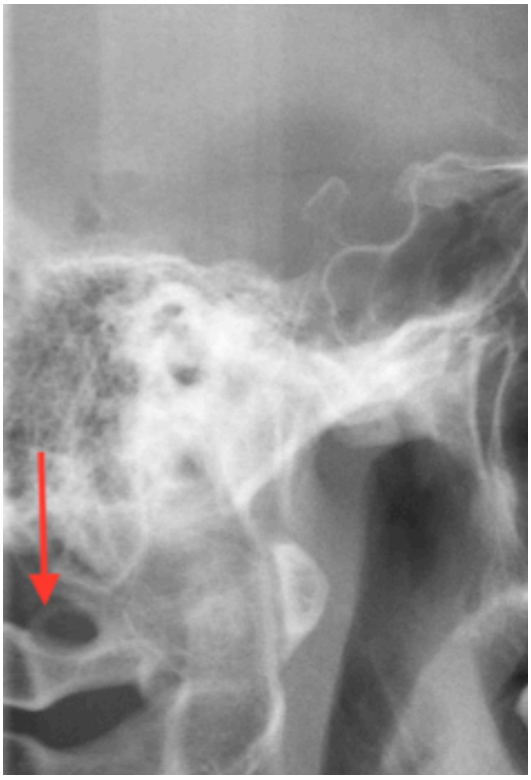

Abb. 24: FRS eines 21-jährigen Patienten mit *Ponticulus posterior*.

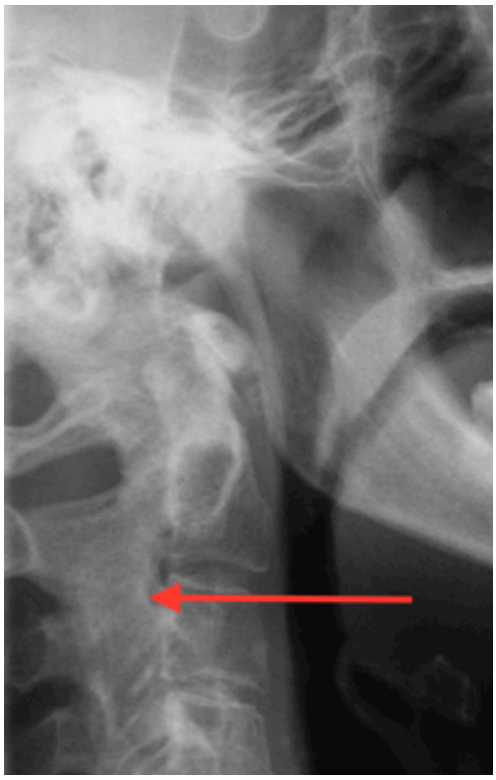

Abb. 25: FRS einer 72-jährigen Patientin mit Fusion an C2/C3.

Tab. 23: Nebenbefunde in der Region HWS.

(n: Anzahl der Nebenbefunde, (%): relativer Anteil an Gesamtbefunden unter Berücksichtigung der Altersgruppe und des Bildtypus)

| | Nebenbefund | OPG | | FRS | |
|---|---|---|---|---|---|
| | | n | % | n | (%) |
| Kinder / Jugendliche | Ponticulus posterior | - | | 6 | (46) |
| | Fusion C2/C3 | - | | 3 | (23) |
| | Verschattung | - | | 2 | (16) |
| | Formanomalie | - | | 1 | (8) |
| | Kontinuitätsunterbrechung Atlas | - | | 1 | (8) |
| Gesamt | | 0 | | 13 | (100) |
| Erwachsene | Fusion | - | | 12 | (38) |
| | Ponticulus posterior | - | | 11 | (34) |
| | Formanomalie | - | | 7 | (22) |
| | Verschattung | - | | 1 | (3) |
| | Hyperplasie Tuberculum Anterior Atlantis | - | | 1 | (3) |
| Gesamt | | 0 | | 32 | (100) |
| Summe | | 0 | | 45 | |

### 3.3.11 Befunde der Weichgewebe

In der Gruppe der Kinder und Jugendlichen wurde im OPG in 37 Fällen und im FRS in zwölf Fällen der Befund der Tonsillenhyperplasie erfasst (siehe Tab. 24). Die Tonsillenhyperplasie galt unter den Kindern und Jugendlichen als meist dokumentierter Nebenbefund des Weichgewebes im OPG (50 %) und FRS (95 %) (Abb. 28). Als zweithäufigster Befund bei Minderjährigen im OPG folgte das kalzifizierte *Lig. stylohyoideum* (46 %).

Bei den Erwachsenen wurden im OPG Fremdkörper, Verschattungen im Pharynx und Mundboden, hyperplastische Tonsillen, kalzifizierte *Lig. stylohyoidei*, generalisierte Schwellungen, Tonsillen- und Speichelsteine sowie Gefäßkalzifizierungen (Abb. 29) gefunden. Das kalzifizierte *Lig. stylohyoideum* nahm 39 % der Befunde ein. Im FRS waren die Befunde ähnlich. Hier stellten Fremdkörper und Verschattungen die häufigsten Befunde dar (29 %).

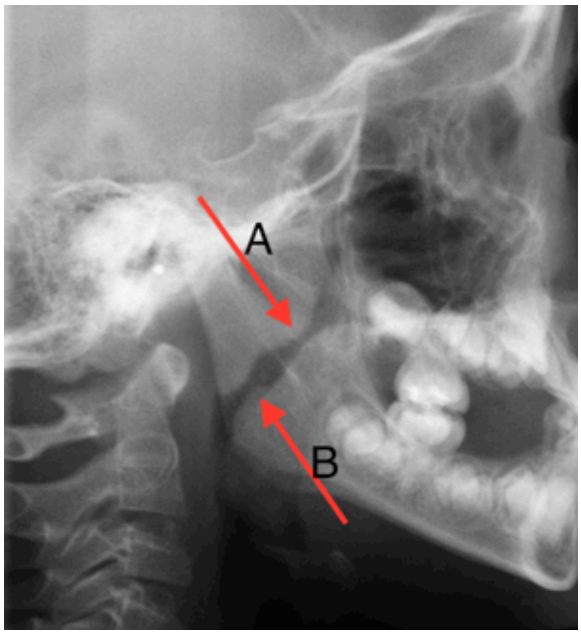


Abb. 26: FRS eines sechsjährigen Patienten mit Nebenbefunden im Weichgewebe. (Hypertrophe Adenoiden (A); Hypertrophe Tonsillen (B))

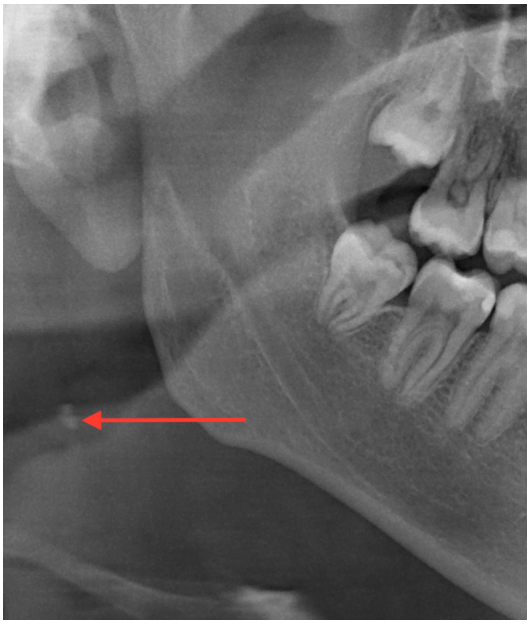

Abb. 27: OPG eines 20-jährigen Patienten mit einer rundlichen Verschattung mit Verdacht auf eine Gefäßkalzifizierung der *A. carotis*.

Tab. 24: Nebenbefunde in der Region Weichgewebe.

(n: Anzahl der Nebenbefunde, (%): relativer Anteil an Gesamtbefunden unter Berücksichtigung der Altersgruppe und des Bildtypus)

| | Nebenbefund | OPG | | FRS | |
|---|---|---|---|---|---|
| | | n | (%) | n | (%) |
| Kinder / Jugendliche | Tonsillenhyperplasie | 12 | (50) | 37 | (95) |
| | Kalzifizierung Lig. stylohyoideum | 11 | (46) | - | |
| | Fremdkörper | 1 | (4) | 2 | (5) |
| Gesamt | | 24 | (100) | 39 | (100) |
| Erwachsene | Kalzifizierung Lig. stylohyoideum | 15 | (39) | 3 | (11) |
| | Fremdkörper | 7 | (18) | 8 | (29) |
| | Sonstige Verschattung | 5 | (13) | 8 | (29) |
| | Gefäßkalzifizierung | 5 | (13) | 1 | (4) |
| | Tonsillensteine | 5 | (13) | 1 | (4) |
| | Speichelsteine | 1 | (3) | - | |
| | Tonsillenhyperplasie | 1 | (3) | 6 | (21) |
| | Generalisierte Schwellung | - | | 1 | (4) |
| Gesamt | | 39 | (100) | 28 | (100) |
| Summe | | 63 | | 67 | |

## 3.4 Klassifikation der Nebenbefunde – Alterseffekt hinsichtlich des pathologischen Schweregrades

Tabelle 25 veranschaulicht die Häufigkeiten von A- und B-Befunden bei Kindern/ Jugendlichen und Erwachsenen. Es wurden keine Befunde der Klassifikation 0 und C zugeordnet. Aus diesem Grund werden in der folgenden Darstellung der Ergebnisse die Klassifikationen 0 und C nicht aufgeführt.

Insgesamt benötigten 33 % der Befunde eine weiterführende Diagnostik und gegebenfalls eine Therapie der diagnostizierten Pathologie vor Beginn der kieferorthopädischen Behandlung. Vor allem zeigten Erwachsene im OPG eine hohe Prävalenz von B-Befunden.

Tab. 25: Altersspezifische Verteilung von A- und B-Nebenbefunden.

| | A-Befund | | | | B-Befund | | | | Insgesamt |
|---|---|---|---|---|---|---|---|---|---|
| | OPG | | FRS | | OPG | | FRS | | |
| | n | (%) | n | (%) | n | (%) | n | (%) | |
| Kinder / Jugendliche | 135 | (30) | 161 | (32) | 86 | (26) | 50 | (32) | 432 |
| Erwachsene | 323 | (71) | 355 | (69) | 243 | (74) | 105 | (68) | 1.026 |
| Insgesamt | 458 | (100) | 516 | (100) | 329 | (100) | 155 | (100) | 1.458 |
| Total | 974 (67) | | | | 484 (33) | | | | 1.458 (100) |

Die Tabelle 26 beinhaltet die Teststatistik zur Auswertung hinsichtlich des pathologischen Schweregrades. Im Vergleich zu Minderjährigen wiesen Erwachsene im OPG 1,235 ($p < 0{,}001$) und im FRS 1,29 ($p < 0{,}001$) signifikant mehr sicher benigne Befunde auf. Im Vergleich zu Minderjährigen traten bei Erwachsenen im OPG 0,1 ($p = 0{,}01$) und im FRS 0,72 ($p = 0{,}47$) ebenfalls deutlich mehr primär unklare und potenziell therapiebedürftige Nebenbefunde auf.

Tab. 26: Poisson-Teststatistik zum altersspezifischen Prävalenzunterschied von A- und B-Nebenbefunden.

| | | Testkennwert (t) | Mittelwert | Konfidenzintervall Differenz der Mittelwerte | *p*-Wert |
|---|---|---|---|---|---|
| OPG | A-Befunde | 8,77 | 1,235 | 0,96-1,51 | < 0,001 |
| | B-Befunde | 2,56 | 0,1 | 0,03-0,17 | 0,01 |
| FRS | A-Befunde | 9,24 | 1,29 | 1,01-1,57 | < 0,001 |
| | B-Befunde | 0,72 | 0,72 | -0,08-0,4 | 0,47 |

Das Säulendiagramm (siehe Abb. 30) illustriert die Prävalenzunterschiede beider Befundkategorien im Alter. Der Unterschied der Nebenbefundprävalenz zwischen Minderjährigen und Erwachsenen in der A-Kategorie ist auf dem Niveau von 0,05 in beiden kieferorthopädischen Bildern signifikant (Poisson-Modell, $p$ <0,001). Im OPG konnte gezeigt werden, dass der Wert der B-Kategorie bei Erwachsenen signifikant höher als bei Minderjährigen liegt (Poisson-Modell, $p$=0,01).

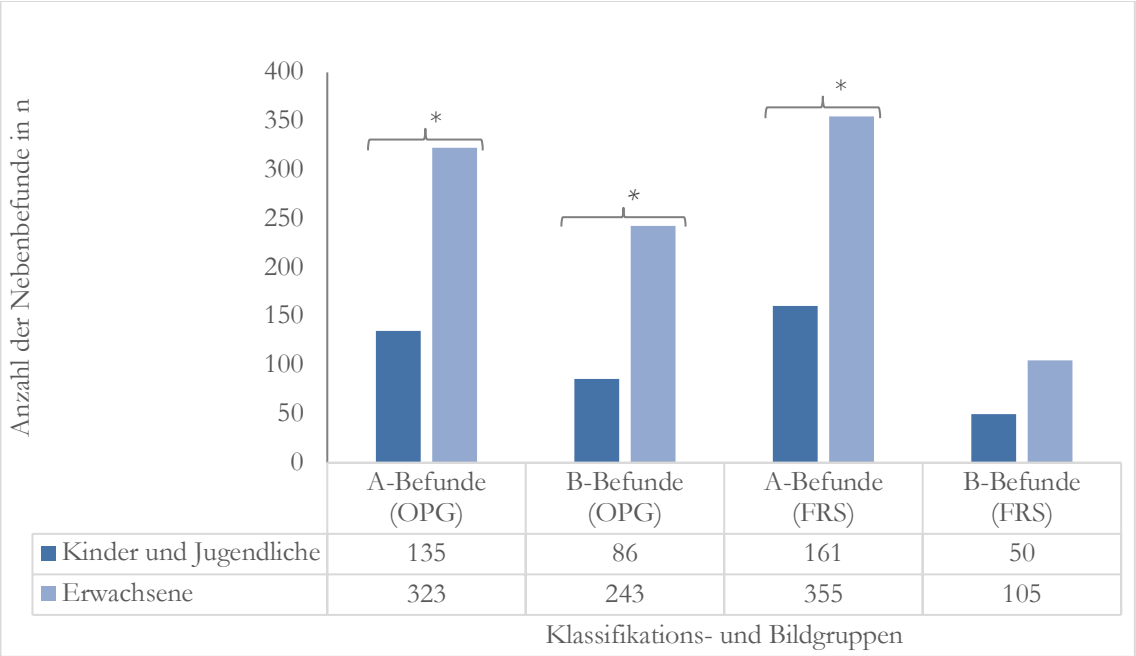


Abb. 28: Säulendiagramm zu den pathologischen Schweregraden im Altersgruppenvergleich.

(* signifikant)

## 3.5 Bildeffekt

Im OPG wurden insgesamt mehr Nebenbefunde erfasst als im FRS. Die Teststatistiken zum Nebenbefundprävalenzvergleich zwischen den beiden kieferorthopädischen Bildern OPG und FRS werden in den Tabellen 27 und 28 dargestellt. In der Gruppe der Kinder und Jugendlichen wurden keine signifikanten Unterschiede zwischen der Anzahl der Nebenbefunde im OPG und FRS festgestellt. Die Summe der erfassten Nebenbefunde bei Kindern und Jugendlichen im OPG (n = 221) korrespondierte annähernd mit den erfassten juvenilen Nebenbefunden im FRS (n = 211). Es konnte kein signifikanter Unterschied zwischen der Befundprävalenz im OPG und FRS nachgewiesen werden ($p > 0{,}05$). Hingegen zeigten Erwachsene im Vergleich zum FRS im OPG 0,675 ($p < 0{,}001$) signifikant mehr Befunde. Die $p$-Werte des Poisson-Tests und des t-Tests lagen in beiden Altersklassen im gleichen Wertebereich (Vergleich von Tab. 27 und Tab. 28).

Tab. 27: Poisson-Teststatistik zum Bildeffekt.

| | Testkennwert (t) | Konfidenzintervall Differenz der Mittelwerte | $p$-Wert |
|---|---|---|---|
| Kinder und Jugendliche | 0,56 | (-)0,31 - 0,17 | > 0,05 |
| Erwachsene | 4,57 | -1,01- (-)0,34 | < 0,001 |

Tab. 28: t-Teststatistik zum Bildeffekt.

| | Testkennwert (t) | Freiheitsgrad | $p$-Wert |
|---|---|---|---|
| Kinder und Jugendliche | -0,55 | 149 | > 0,05 |
| Erwachsene | -4,55 | 149 | < 0,001 |

Die Unterschiede der Nebenbefundhäufigkeiten zwischen den beiden Bildgebungen OPG und FRS (= Bildeffekt) werden grafisch in Abbildung 31 veranschaulicht. In der Erwachsenengruppe ($p < 0{,}001$) und insgesamt ($p < 0{,}001$) zeigten sich signifikante Unterschiede hinsichtlich der Nebenbefundprävalenz zwischen OPG und FRS. Der Unterschied zwischen den Nebenbefundprävalenzen im OPG und FRS von ausschließlich Kindern und Jugendlichen gilt als nicht signifikant ($p > 0{,}05$).

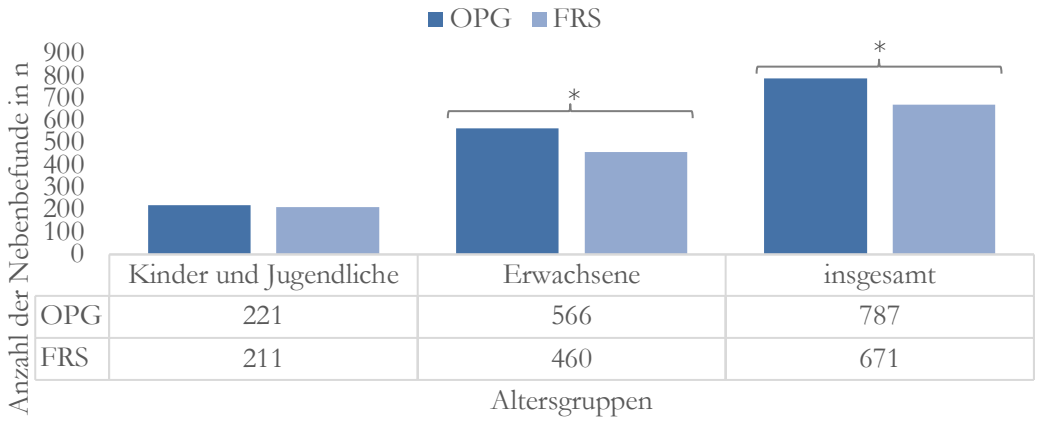


Abb. 29: Säulendiagramm zum Bildeffekt.

(*signifikant)

Die Tabelle 29 listet die Anzahl der nicht beurteilbaren Regionen im OPG und FRS auf. Insgesamt war das OPG häufiger von nicht beurteilbaren Regionen betroffen als das FRS. Im OPG war am häufigsten die HWS (237) nicht beurteilbar, gefolgt von der Schädelbasis- (132), Orbita- (76), Kiefergelenk- (45), Weichgewebe- (4) und NNH-Region (2). Hingegen zeigte sich im FRS am häufigsten das Kiefergelenk (127) als nicht beurteilbar. In wenigen Fällen waren HWS- und Schädelbasis-Region nicht befundbar.

Tab. 29: Prävalenz von nicht beurteilbaren Regionen im OPG und FRS.

| Nicht beurteilbare Regionen | OPG | | | FRS | | |
|---|---|---|---|---|---|---|
| | Kinder / Jugendliche n | Erwachsene n | Insge-samt n | Kinder / Jugendliche n | Erwachsene n | Insge-samt n |
| Kiefergelenk | 19 | 26 | 45 | 54 | 73 | 127 |
| HWS | 136 | 101 | 237 | 2 | - | 2 |
| Orbita | 62 | 14 | 76 | - | 1 | 1 |
| Schädelbasis | 92 | 40 | 132 | - | - | - |
| Weichgeweb | 3 | 1 | 4 | - | - | - |
| NNH | 1 | 1 | 2 | - | - | - |
| Total | | | 496 | | | 130 |

Der Unterschied hinsichtlich der Prävalenz von nicht beurteilbaren Regionen pro Aufnahme wird zusätzlich in Abbildung 32 verdeutlicht. Es konnte gezeigt werden, dass im Vergleich zum FRS nicht beurteilbare Regionen im OPG bei Kindern, Jugendlichen, Erwachsenen sowie insgesamt signifikant häufiger vorkommen ($p < 0{,}001$).

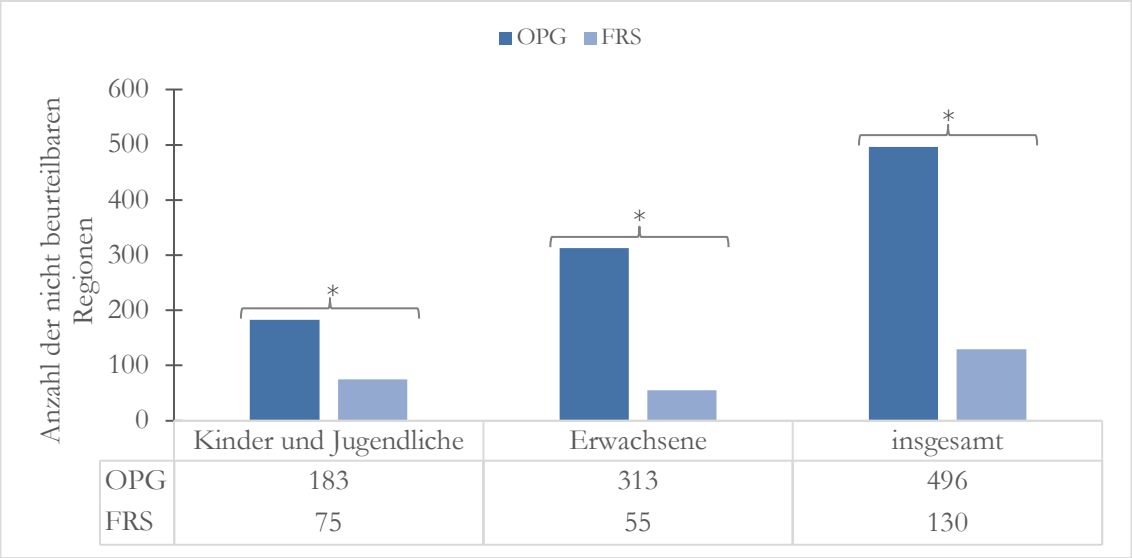


Abb. 30: Säulendiagramm zur Häufigkeit von nicht beurteilbaren Regionen.

(*signifikant)

# 4 Diskussion

## 4.1 Einführung

Es ist eine grundlegende medizinische Feststellung, dass Krankheitsbilder mehrheitlich altersbedingte Inzidenz zeigen (Holsboer 2007). Je älter ein Mensch wird, desto höher ist die Wahrscheinlichkeit, zu erkranken. Die stetig älter werdende Gesellschaft verzeichnet einen wachsenden Anteil an Multimorbiden (Scheidt-Nave *et al.* 2010). Der medizinische Fortschritt in Diagnostik und Therapie verantwortet eine durchschnittlich verlängerte Lebenszeit und die demografische Alterung der Bevölkerung (Breyer und Ulrich 2000). Darüber hinaus erfährt auch das Patientenkollektiv in den kieferorthopädischen Praxen einen Zuwachs an Erwachsenen, die im fortgeschrittenen Alter eine kieferorthopädische Behandlung beginnen (Meyer-Marcotty 2015).

In der Poliklinik für Kieferorthopädie der UMG wird zum einen ein Großteil der volljährigen Patienten im Rahmen einer kombiniert kieferorthopädisch-kieferchirurgischen Therapie vorstellig; zum anderen werden Patienten behandlet, die unter parodontal geschädigten Gebisssituationen leiden, Fehlstellungen aufgrund von Zahnwanderungen erlitten oder vor protethisch/ konserviernder Therapie. Zudem erklären steigende ästhetische Bedürfnisse in der Gesellschaft den Anstieg der kieferorthopädischen Behandlungen von Erwachsenen (Reuther 1988; Watted und Bartsch 2002; Meyer-Marcotty 2015).

Eine differenzierte radiologische Diagnostik ist gerade vor dem Anstieg älterer Patienten im Sine einer Früherkeunng besonders wichtig. Die Früherkennung von Pathologien in diagnostischen Verfahren ermöglicht in vielen Fällen das noch rechtzeitige Einleiten von notwendigen und lebensverlängernden Therapiemaßnahmen (Klingmüller *et al.* 2001). Hierbei hat die Forschung und Erfassung von pathologischen Prozessen abseits des Hauptuntersuchungsfeldes große Bedeutung für eine Frühdiagnose. Es wurden bereits Nebenbefunde in radiologischen Aufnahmen verschiedener Organe publiziert: Sohns *et al.* (2014a) beobachteten extra-kardiale Befunde mit einer hohen Prävalenz mit Hilfe der CT bei Patienten vor Pulmonalvenenisolation. Weiterhin wurde eine Vielzahl von Nebenbefunden in radiologischen MRT-Aufnahmen im Rahmen der Mammografie, Angiografie und Cholangiopancreatografie erkannt (Sohns *et al.* 2014b; Sohns *et al.* 2014c; Staab *et al.* 2014; Staab *et al.* 2017; Sohns *et al.* 2018).

In OPG- und FRS-Aufnahmen, die in der kieferorthopädischen Disziplin im Rahmen der röntgenologischen Diagnostik zum Einsatz kommen, treten häufig zusätzliche Befunde auf,

die während der klinischen Befundung nicht zweifelsfrei gesichtet werden (Hernández *et al.* 2018; Tetradis und Kantor 1999; Bondemark *et al.* 2006). Hernández *et al.* (2018) untersuchten OPG- und FRS-Aufnahmen von Patienten vor Beginn der kieferorthopädischen Behandlung. Bondemark *et al.* (2006) erarbeiteten die Häufigkeit von Nebenbefunden in kieferorthopädischen OPG-Aufnahmen. Tetradis und Kantor (1999) werteten die Anwesenheit von skelettalen sowie dentalen Auffälligkeiten in Fernröntgenfrontalaufnahmen (posterior-anterior) und seitlichen (rechts-links) kephalometrischen Röntgenbildern sowie in einem umfassenden Filmstatus aus. Ebenso wurde in der DVT-Bildgebung, die seltener als das zweidimensionale Verfahren angewendet wird, die Prävalenz von Nebenbefunden abseits der Dentition evaluiert (Edwards *et al.* 2014; Çaglayan und Tozoglu 2012; Gracco *et al.* 2012). In der vorliegenden Studie wurde die Prävalenz von Nebenbefunden in OPG- und FRS- Aufnahmen von kieferorthopädischen Patienten erfasst. Dabei wurde zwischen Minderjährigen und Erwachsenen unterschieden und der Alterseffekt in der kieferorthopädischen Röntgendiagnostik statistisch ausgewertet. Als einzige, uns bekannte Übersichtsarbeit untersuchten Hernández *et al.* (2018) ebenfalls den Unterschied hinsichtlich des Auftretens von Nebenbefunden in kieferorthopädischen OPG- und FRS-Aufnahmen zwischen Minderjährigen und Erwachsenen.

## 4.2 Methodenkritik

### 4.2.1 Studiendesign

Die vorliegende Prävalenzstudie wurde im retrospektiven Stil durchgeführt. Es handelt sich um eine klinische, nicht interventionelle Querschnittsstudie (Röhrig *et al.* 2009). Die retrospektive Untersuchung von ähnlich vielen Röntgenbildern ist eine übliche Methode zur Bestimmung der Prävalenz von Nebenbefunden im Kopf- und Halsbereich (Hernández *et al.* 2018; Edwards *et al.* 2014; Gracco *et al.* 2012; Çaglayan und Tozoglu 2012; Bondemark *et al.* 2006; Tetradis und Kantor 1999).

### 4.2.2 Patientenkollektiv

Der Patientenpool laufender kieferorthopädischer Behandlungen war ausreichend groß, um die angestrebte Anzahl von 600 röntgenologischen Aufnahmen, zugehörig zu der ersten und zweiten Studiengruppe, zu sammeln und den Alterseffekt beurteilten zu können. Die Teilnehmer der Studie waren im Alter zwischen 6-72 Jahren. Dabei waren die Altersgruppen (6-18; 18-72) bezüglich der Jahrgangsspanne ungleich verteilt. Es ergaben sich zwei Alterspeaks, die mit dem typischen zeitlichen Beginn kieferorthopädischer Behandlungen bei Kindern

und Erwachsenen erklärt werden. Die kieferorthopädische Hauptbehandlung von Kindern und Jugendlichen beginnt in der Regel in der zweiten Phase des Zahnwechsels und erklärt den ersten Altersgipfel bei 10-13 Jahren (Harzer 2011; Kahl-Nieke 2010a). Der zweite Peak lag im dritten Lebensjahrzehnt und entspricht dem durchschnittlichen Zeitintervall zur Einleitung der Erwachsenentherapie (Evans 2018).

Laut einer britischen Umfrage interessieren sich weibliche Patienten zwischen 26 und 40 Jahren am häufigsten für eine Korrektur ihrer Zahnfehlstellungen (Evans 2018). In der vorliegenden Studie waren 73 % der Erwachsenen jünger als 30 Jahre. Dieses Verhalten stimmt mit der durchschnittlichen kieferorthopädischen Altersverteilung überein (Bauer und Diedrich 1990). Das Minimum der Altersspanne entsteht aus der Strahlenverantwortung hinsichtlich der im Wachstum befindlichen Kinder. Zudem werden Kinder unter sechs Jahren nur in Ausnahmefällen geröntgt, da das OPG bei jüngeren Patienten nur selten einen Mehrwert für die Behandlung birgt (Botzenhart *et al.* 2015; Kahl-Nieke 2010a). Ein FRS wird in der Regel nicht für eine Frühbehandlung benötigt, da es keinen Einfluss auf die Wahl der Therapie hat (Kahl-Nieke 2010a; Proffit 2006; Deutsche Gesellschaft für Kieferorthopädie e.V. 2008). Orthopantomogramm- und FRS-Aufnahmen werden im Rahmen der Frühbehandlung nur sehr selten für eine komplexe Differentialdiagnostik eingesetzt (Kahl-Nieke 2010a). Die Altersverteilung der 300 Patienten lag im Mittel bei 19,46 Jahren ($\sigma$= 10,71). Hernández *et al.* (2018) untersuchten in ihrer Studie mehr als doppelt so viele Patienten (n=782), allerdings stammten ihre FRS- und OPG-Aufnahmen nicht von demselben Patienten. Die kieferorthopädischen Patienten ihrer Studie waren im Durchschnitt älter als in unserer Untersuchung ($\mu$= 23,31; $\sigma$=13,11). Bondemark *et al.* (2006) arbeiteten hingegen nur mit OPG-Aufnahmen von deutlich jüngeren kieferorthopädischen Patienten ($\mu$= 11,2 Jahre; $\sigma$=2,33). Die Studie von Bondemark *et al.* (2006) umfasste 496 Teilnehmer. Edwards *et al.* (2014) untersuchten hinsichtlich der Altersverteilung und der Stichprobengröße ein ähnliches Patientenkollektiv wie Bondemark *et al.* (2006). Allerdings zogen Bondemark *et al.* (2006) das DVT für ihre Untersuchung heran (n=427; $\mu$=14,2; $\sigma$=6,3). In ihrer Studie wurden Patienten mit bekannten Systemerkrankungen, Syndromen und Entwicklungsstörungen ausgeschlossen. Ihre Stichprobe unterschied vier Altersgruppen: <7 Jahre, 8-11 Jahre, 12-17 Jahre, >17 Jahre. Tetradis und Kantor (1999) untersuchten 325 Patienten. Sie zogen ebenfalls im Mittel jüngere kieferorthopädische Patienten (14,8 Jahre) für ihre Prävalenzauswertung heran.

### 4.2.3 Aufklärungsgespräch und Einverständis

Vor Beginn der Studie fand eine ausführliche, mündliche Aufklärung der Studienteilnehmer durch die Prüfärzte statt. Als Instrument der schriftlichen Dokumentation wurde ein selbstkonzipierter Aufklärungsbogen herangezogen. Kinder im Alter von 6-12 Jahren und Jugendliche im Alter von 12-18 Jahren erhielten separate Aufklärungsbögen, die in leicht verständlicher Sprache, angepasst an die jeweilige Zielgruppe, verfasst wurden. Unter Berücksichtigung der altersabhängigen geistigen, sittlichen sowie sprachlichen Reife konnten die Studienteilnehmer aller Altersklassen mit Hilfe der unterschiedlichen Aufklärungsbögen erreicht werden, auch wenn nach Aussage des Bundesgerichtshofes Kinder unter 14 Jahren grundsätzlich nicht einwilligungsfähig sind (Schelling und Gaibler 2012; Jentsch 2012).

### 4.2.4 Röntgenaufnahmen

Das im Jahr 2009 in die ZMK-Röntgenabteilung der UMG eingeführte kombinierte OPG- und FRS-Gerät Orthophos XG Plus DS/ Ceph 9200 (Sirona, Bensheim, Deutschland) basiert auf der digitalen Bilderzeugung. Die in der analogen Röntgenfilmverarbeitung möglichen Fehlerquellen werden durch die Nutzung von digitalen Festkörperdetektoren ausgeschlossen. Entscheidend für die Erstellung fehlerfreier OPG- und FRS-Aufnahmen ist die korrekte Positionierung des Patientenkopfes (Pasler 2017). Das Orthophos XG Plus DS/ Ceph 9200 minimiert dieses Fehlerpotential durch angezeigte Positionierungshilfen, die unumgänglich sind. Das Programm fordert eine individuelle Neueinstellung eines jeden Patienten, sodass das Personal erinnert wird, die Belichtungszeiten jeweils anzupassen und damit Kontrasteinbußen verhindert werden. Da vor dem Eintritt in den Röntgenraum eine standardisierte Befragung und Einweisung der Patienten stattfindet und dabei Fremdkörper, wie Piercings, Ohrringe und sonstiger Körperschmuck abgelegt werden, lagen den Prüfärzten während der Vorselektion vorwiegend qualitativ hochwertige, digitale und kontrastreiche Bilder vor, die frei von Störfaktoren, wie Spiegelungen und starken Verschattungen waren. Mögliche technische Fehler werden als gering eingeschätzt, da die Bilder ausschließlich von den fünf Mitarbeitern der Röntgenabteilung des Zentrums für Mund- und Kieferheilkunde erstellt wurden. Das Personal ist jahrzehntelang erfahren und gering fluktuiert.

Das kombinierte OPG- und FRS-Gerät aus der ZMK-Röntgenabteilung der UMG erfüllt hinsichtlich des Strahlenschutzes ein vergleichsweise ausgewogenes Risiko-Nutzen-Verhältnis: Vergleicht man die mittlere effektive Dosis des Orthophos XG-Gerätes mit weiteren digitalen Panoramaschichtgeräten, so überzeugte die geringe Strahlendosis von 14,2 µSv. Mit einer effektiven Dosis von 5,6 µSv pro Aufnahme besitzt das FRS eine deutlich geringere

Strahlenbelastung im Vergleich zu der dreidimensionalen Kephalometrie im DVT-Datensatz (Ludlow *et al.* 2008). Hernández *et al.* (2018) werteten Röntgenbilder aus, die mit dem gleichen Röntgengerät, wie in der vorliegenden Studie (Orthophos XG Plus DS/ Ceph 9200), erstellt wurden. Bondemark *et al.* (2006) nutzten analoge OPG-Aufnahmen, die von dem Vorgängergerät Orthophos CD (Siemens, Bensheim, Deutschland) und dem Röntengerät Cranex 3+ Ceph (Soredex Co, Helsinki, Finnland) stammten. Demnach entsprechen die Bildqualitäten der vorliegenden Studie am genausten den Bildqualitäten von Hernández *et al.* (2018).

### 4.2.5 Briefing der Prüfärzte

Die Sensitivität der Studie ist abhängig von dem diagnostischen Vermögen und Wissen des Untersuchers (Friedrich 2018). Die ausgewählten Prüfärzte verfügten über jahrelange Praxiserfahrung in der Befundung von OPG und FRS. Ferner wurden sie im Vorfeld der Studie über mögliche Befunde in allen zu untersuchenden Lokalisationen durch einen fachkundigen Radiologen geschult. Den Prüfärzten stand ein Katalog über mögliche Befunde im OPG und FRS, aufgelistet nach Lokalisationen, zur Verfügung.

Alle Aufnahmen wurden von drei Zahnärzten beurteilt und unklare Befunde erfuhren eine weitere Abklärung durch einen fachkundigen Radiologen. Die Untersucherauswahl ähnelte dem Studiendesign von Bondemark *et al.* (2006). Diese ließen die 496 Bilder von allerdings nur zwei Befundern untersuchen, wobei positive Befunde durch einen erfahrenen Dritten beurteilt wurden. Hingegen befundete in der Studie von Edwards *et al.* (2014) nur ein Kliniker das gesamte Studienmaterial, bestehend aus 427 DVT-Datensätzen. Aufgrund der Anwesenheit von nur einem Untersucher wurde die Subjektivität der Ergebnisse als Nachteil gesehen (Edwards *et al.* 2014). Ebenfalls wurde die Befundung von Hernández *et al.* (2018) durch nur einen Kliniker subjektiviert. Hernández *et al.* (2018) untersuchten zwar insgesamt deutlich mehr OPG- und FRS-Aufnahmen als in der vorliegenden Studie, allerdings war in ihrer Studie das Risiko durch nur einen Befunder erhöht, Nebenbefunde zu übersehen.

### 4.2.6 Befundung

In der vorliegenden Studie war die Befundung je Aufnahme zeitlich uneingeschränkt. Die maximale Anzahl an Bildern, die an einem Tag untersucht wurden, beschränkte sich auf 50 Stück. Bondemark *et al.* (2006) sowie Hernández *et al.* (2018) ließen lediglich eine Befundung von 30 OPG-Aufnahmen nacheinander zu. Die Eingrenzung der Befundungsanzahl war ein Instrument zur Minimierung des Fehlerpotentials. Fehler in der Befundung können sich unter anderem durch Müdigkeitserscheinungen der Prüfärzte ergeben. Während dem Kliniker

in der Studie von Hernández *et al.* (2018) keine Pause erlaubt wurde, durften unsere Prüfärzte jederzeit nach Bedarf pausieren. Deshalb kann die Gründlichkeit der Befundung gleich bewertet werden.
Die Nebenbefunde wurden ebenso wie in der Studie von Edwards *et al.* (2014) ausschließlich radiologisch festgestellt. Weder klinische noch histologische Informationen erhielten Einzug in die Studie, um gegenbenfalls die Verdachtsdiagnose zu bestätigen. Befundprävalenzen der vorliegenden Studie können folglich mit zweidimensionalen, digitalen Röntgenstudien zum OPG und FRS (Hernández *et al.* 2018; Bondemark *et al.* 2006; Mudit *et al.* 2014) verglichen werden. Im Vergleich mit weiteren diagnostischen Verfahren (Edwards *et al.* 2014, Gracco *et al.* 2012) muss das entsprechende Fehlerpotential des technischen Tools berücksichtigt werden.

Die Wertungsweise von Nebenbefunden wurde im Vorfeld der Studiendurchführung definiert. Somit wurde klar differenziert welche Pathologien Einzug in die Studie hielten. Zu den umstrittenen Befunden zählten zahnmedizinische Fremdkörper. Als Nebenbefunde geltend gemacht wurden Fremdkörper aus der allgemeinzahnärztlichen und chirurgischen Disziplin, wie Wurzelfüllungen, Implantate, chirurgische Platten- sowie Schraubsysteme. Hingegen wurden kieferorthopädische Apparaturen in der Nebenbefundwertung nicht berücksichtigt. Retainer, Multiband, etc. standen in Zusammenhang mit der diagnostisch verfolgten Zahnfehlstellung und Anomalie, die die Anfertigung von OPG und FRS indizierten. Als weiteren oft unterschiedlich ausgelegten Befund bestand „Zahnunterzahl“. Hernández *et al.* (2018) schlossen in ihrer Befundung lediglich nur Nichtanlagen ein und beschrieben die fehlende Zahnanlage als Agenesis. Edwards *et al.* (2014) hingegen verwendeten den Begriff „Hypodontie“. Totzdem werteten sie wie Hernández *et al.* (2018) ausschließlich Nichtanlagen. Im Gegensatz zu Hernández *et al.* (2018) blieben bei Edwards *et al.* (2014) die dritten Molaren unberücksichtigt. Aufgrund der nicht eindeutigen Feststellung im Röntgenbild, ob ein Zahn nicht angelegt war oder ein Zahn aus einem bestimmten Grund verloren ging, fand in unserer Studie eine Einigung auf die Beschreibung Zahnunterzahl statt. Sodass nicht nur die „echte Zahnunterzahl“ als genetisch bedingtes Fehlen von Zähnen in der Datenerfassung berücksichtigt wurde. Zudem erlangten erworbene Formen, die beispielsweise durch Trauma oder Karies hervorgerufen wurden, Einzug in die vorliegende Studie. Nicht angelegte Weisheitszähne wurden wie bei Edwards *et al.* (2014) nicht dokumentiert. Mehrere gleichartige Pathologien (bspw. generalisierte Wurzelresorptionen) wurden zu einem Nebenbefund zusammengefasst und wurden einmalig gewertet. Bereits publizierte Studien stellen keine Angaben zur Wertungsweise bereit (Hernández *et al.* 2018, Tetradis und Kantor 1999; Edwards *et al.*

2014; Gracco *et al.* 2012). Folglich ist nicht ersichtlich, ob Befunde bei mehrmaligem Auftreten vielfach gezählt wurden oder wie in der vorliegenden Studie, als eine Auffälligkeit zusammengefasst wurden.

### 4.2.7 Erfassungsbogen und Klassifikation

Der Erfassungsbogen gab den Prüfärzten eine strukturierte Reihenfolge der Befundung vor. Somit wurde die Möglichkeit Befunde zu übersehen deutlich reduziert (Classen *et al.* 1991). Ein strukturierter Vorgang reduziert die Dauer der Befundung pro Patienten und erleichtert die Übersicht (Nguyen *et al.* 1991). Die systematische Befundung mittels Erfassungsbogen war von hoher Wichtigkeit für das Erreichen von standardisierten Ergebnissen (Stöltzing *et al.* 1989; Dirsch 1987), sodass die Prävalenz von Nebenbefunden pro Patienten und die weiteren Parameter Lokalisation sowie Klassifikation statistisch ausgewertet werden konnten. Die eingegrenzte Ausdrucksweise durch eine vorgegebene Terminologie in ausschließlich strukturierten Dokumentenvorlagen wurde durch Kuhn *et al.* (1991) kritisiert. Es wird von Vorteil gesehen, wenn Befundern zusätzlich ein freies Textfeld zur Verfügung steht (Gouveia-Oliveira *et al.* 1991; Kuhn *et al.* 1991). Deshalb hatten die Prüfärzte die Möglichkeit den Befund in der letzten Spalte des Erfassungsbogens „Beschreibung/ Bemerkung“ zusätzlich in einem freien Text zu formulieren und Wesentliches hinzuzufügen. Die Gliederung in neun separate Regionen wurde vorgenommen, um die gesamte Bildfläche zu befunden. Besonders die Gebiete Schädelbasis, Orbita, HWS und Weichgewebe spielten in den bereits veröffentlichten Prävalenzstudien zum OPG keine große Rolle (Bondemark *et al.* 2006; Hernández *et al.* 2018; Vallo *et al.* 2010). In Studien zur FRS-Diagnostik wurden die Regionen NNH, Orbita und Weichgewebe weitgehend vernachlässigt (Soni *et al.* 2008; Mudit *et al.* 2014; Hernández *et al.* 2018). Gerade diese Lokalisationen außerhalb des dentalen Bereiches fanden in der vorliegenden Studie derart besondere Gewichtung, indem sie im Erfassungsbogen eine separate Zeile einnahmen. Hernández *et al.* (2018) listeten zwar alle abgebildeten Befunde entsprechend ähnlichen Regionen wie in unserer Studie auf, allerdings beschränkte sich die statistische Untersuchung zur geschlechtsspezifischen Verteilung auf die breitgefächerten Regionen Schädel, NNH, Hals/Nacken, Maxilla/Mandibula, Zähne und Gesicht. Edwards *et al.* (2014) erkannten Schwierigkeiten in der Vergleichbarkeit ihrer den „Luftwegen“ zugeordneten Ergebnisse, da die meisten Autoren die Befundung auf die NNH eingrenzten. Auch in der vorliegenden Studie wurden Atemweg-Befunde außerhalb der NNH den angrenzenden Regionen zugeordnet. Tiefe Befunde der Luftwege, wie beispielsweise Tonsillenhyperplasien, wurden dem Weichgewebe zugeordnet.

Conway *et al.* (1990) und McLelland *et al.* (1991) betonten die damaligen Schwierigkeiten in der Interpretation und Einordnung von mammografischen Befunden für Kliniker. Die Einstufung mammografischer Befunde mittels BI-RADS® wurde vom ACR (1997) zur leichteren Verständlichkeit der Mammografiebefunde und Einschätzung des Karzinomrisikos entwickelt. Laut Balleyguier *et al.* (2007), Sohns (2015) und Tardivon *et al.* (2007) wurde das BI-RADS® als international anerkanntes Schema und unverzichtbares Tool in der Brustkrebsdiagnostik etabliert. Die Übertragung des BI-RADS® auf den Kopf-Halsbereich und der Einsatz dieses Instrumentes in der kieferorthopädischen Röntgendiagnostik erleichtert dem Kieferorthopäden die Einordnung pathologischer Auffälligkeiten. Es verspricht mögliche zusätzliche Diagnostik oder sogar ein dadurch verändertes Therapiekonzept frühzeitig einzuleiten und damit insgesamt die Patientenversorgung zu optimieren.

### 4.2.8 Ethische Aspekte

Die Studie wurde in Zustimmung mit der Ethikkommission der UMG durchgeführt. Die Ethikkommission der UMG entscheidet auf Grundlage der mehrfach revidierten Deklaration des Weltärztebundes von Helsinki (1964) und der Berufsordnung der Ärztekammer Niedersachsen (Ethikkommission UMG 2019). Studien aus demselben Jahrzehnt wurden ebenfalls von der jeweiligen universitären Ethikeinrichtung geprüft und die Zulassung oblag ihrer Zustimmung (Edwards *et al.* 2014; Hernández *et al.* 2018). Studien aus den 90er-Jahren wurden hingegen nur selten auf das Einhalten von ethischen Grundsätzen kontrolliert (Schulz und Bührmann 1987; Tetradis und Kantor 1999). Kritisch und ethisch bedenklich ist die hohe Strahlenexposition der Probanden in den Studien sowohl von Schulz und Bührmann (1987) als auch von Tetradis und Kantor (1999). Um Befunde zu sichern und zeitbedingte Alteration der Krankheitsbilder zu vermeiden, erstellten Schulz und Bührmann (1987) zuzüglich der OPG-Bilder weitere NNH-Aufnahmen, die das Vorliegen einer Sinusitis und Schleimhautretentionszysten weiterhin überprüfen sollten. Auch Tetradis und Kantor (1999) beurteilten eine Reihe von analogen Filmaufnahmen pro Patienten ohne Angaben über Zustimmung durch ethische Kommissionen (seitliches FRS, posterior-anterior Aufnahme, rechts/ links 45 °-Kephalometrie, Handröntgen, Zahnfilmstatus). Wie in der Studie von Hernández *et al.* (2018) wurden alle Studienteilnehmer über die Tragweite der Studie mündlich und schriftlich unterrichtet. Anders als bei Hernández *et al.* (2018) mussten in der vorliegenden Studie auch minderjährige Patienten ihre Einwilligung schriftlich hinterlegen, da nach § 40 Abs. 4 Nr. 3 AMG die Studienablehnung von Minderjährigen im Alter von 14-18 Jahren berücksichtigt werden muss, auch wenn die Sorgeberechtigten mit der Studienteilnahme im Einvernehmen sind. Die Unterschrift von Minderjährigen stellt keine Einwilligung

im rechtlichen Sinne dar, sondern bringt lediglich zum Ausdruck, dass der Minderjährige die Teilnahme nicht ablehnt. In der vorliegenden Studie musste deshalb jeder Patient über Nebenbefunde aufgeklärt werden, die im Vorfeld im Rahmen der eigentlichen Befundung in der Akte noch nicht vermerkt wurden. Ob eine Notwendigkeit der Aufklärung aller Befunde bestand, ist aus ethischer Sicht zu diskutieren (Vosshenrich *et al.* 2013). Nach § 630 g des Bürgerlichen Gesetzbuches (BVerfG NJW 2005,1103) hat jeder Patient, der sich in medizinischer Behandlung befindet das Recht auf informationelle Selbstbestimmung und darf Einsicht in seine Akte fordern (Halbe 2017). Eine angemessene Kommunikation zwischen Arzt und Patient ist die Basis für eine erfolgreiche medizinische Therapie. Gesicherte Befunde, die therapeutische Relevanz besitzen sind eindeutig aufklärungpflichtig (Neu 2013). Zu diskutieren sind radiologische Befunde, die von geringer Sensitivität geprägt sind und häufig als Artefakte auftreten (Vosshenrich *et al.* 2013). Solche Fehlinterpretationen können unnötigen psychischen Stress beim Betroffenen auslösen (Birdwell *et al.* 2001). Eine prospektive Studie zeigt, dass Patienten immer häufiger und dringlicher über erkannte Befunde und diagnostische Ergebnisse aufgeklärt werden möchten als in der Vergangenheit angenommen (Pahade *et al.* 2012). Die Ergebnisse von Pahade *et al.* (2012) können für die Einschätzung der Patientenmoral in der vorliegenden Studie eine Rolle spielen, da es sich in ihrer Studie um nicht-onkologische Patienten nach CT- und Sonografieuntersuchung handelte.

## 4.3 Ergebniskritik

### 4.3.1 Prävalenz von Nebenbefunden

#### 4.3.1.1 Dentale Nebenbefunde

Viele Autoren zuvor beobachteten pathologische Auffälligkeiten, wie Anomalien der Zahnanzahl, der Form, der Größe, der Stellung und der Struktur sowie kariöse Läsionen und pulpale Veränderungen in der ersten und zweiten Dentition (Cholitgul und Drummond 2000; Edwards *et al.* 2014; Meyer-Lückel und Paris 2011; Gängler *et al.* 2010; Sitzmann *et al.* 2003, Steffen 2007; Meller 2010; Kahl-Nieke 2010b; Hülsmann 1997; Rother 2001; Port und Euler 2013). In der vorliegenden Studie war Karies der häufigste dentale Nebenbefund. Karies wurde mit einer Prävalenz von 19 % bei Kindern und mit einer Prävalenz von 25 % bei Erwachsenen festgestellt. Das OPG eignet sich als Übersichtsaufnahme, um pathologische Befunde initial zu erkennen. Allerdings gehört Karies zu den Befunden, die im OPG schwer beurteilbar sind (Sonnabend 1990). Hinsichtlich der Spezifität und Sensitivität in der Kariesdiagnostik ist die Bissflügelaufnahme dem OPG deutlich überlegen (Chong *et al.* 2003),

welches in der Interpretation unserer Studienergebnisse berücksichtigt werden muss. Bondemark *et al.* (2006) exkludierten aus diesem Grund in ihrer Prävalenzstudie kariöse Läsionen. Laut Pakbaznejad Esmaeili *et al.* (2016) liegen bei 27 % der kieferorthopädischen Kinder Karies im Milchzahngebiss vor. Kariöse Befunde der zweiten Dentition wurden nach Pakbaznejad Esmaeili *et al.* (2016) im OPG bei 16 % der Sieben- bis Zwölfjährigen diagnostiziert. In unserer Studie wurden im FRS deutlich weniger dentale Befunde als im OPG erfasst. Die deutlichen Prävalenzunterschiede sind auf das höhere Aufkommen von Summationseffekten im FRS zurückzuführen. Insbesondere war Karies im FRS nur bei 6 % der Studienteilnehmer nachweisbar, während im OPG 37 % der Patienten Aufhellungen im Sinne von kariösen Läsionen aufwiesen.

Das FRS kann für den Untersucher als wichtiges Hilfsmittel zur Beurteilung von verlagerten und retinierten Zähnen fungieren, da Strukturen im FRS in der sagittalen Ebene abgebildet werden und dem Behandler neben dem OPG eine zweite Ebene bieten (Watted *et al.* 2016). Als zweithäufigster Befund trat mit einer Prävalenz von 18,5 % die Zahnunterzahl auf. Bondemark *et al.* (2006) ignorierten in ihrer Befundung neben Karies auch den Befund Zahnunterzahl. Hernández *et al.* (2018) stellten in ihrer Auswertung eine deutlich geringere Prävalenz von abwesenden Zähnen fest (5,7 %). Der große Prävalenzunterschied erklärt sich durch die unterschiedliche Auffassung von abwesenden Zähnen. Während Hernández *et al.* (2018) lediglich Nichtanlagen werteten, inkludierte die vorliegende Studie darüber hinaus fehlende Zähne aufgrund von Zahnverlust durch Trauma, Karies oder PA. Edwards *et al.* (2014) dokumentierten ähnliche Ergebnisse wie Hernández *et al.* (2018) und stellten Nichtanlagen mit einer Prävalenz von 4,39 % fest. Aufgrund des häufigen Vorkommens von nichtangelegten Weisheitszähnen exkludierte unsere Studie, ebenso wie Edwards *et al.* (2014), den Befund der Nichtanlage eines Weisheitszahnes von der Befunderfassung. Insgesamt wurden in der vorliegenden Studie 34 % aller Befunde der Dentition zugeordnet. Damit ist die Dentition die Region mit den meist erfassten Befunden in der Studie. Die Prävalenz von dentalen Auffälligkeiten beträgt 83 %. Während ein Kind zu 51 % mindestens einen Nebenbefund in der Dentition zeigte, wurden im Mittel 1,15 dentale Auffälligkeiten bei einem Erwachsenen beobachtet. Laut Cholitgul und Drummond (2000) treten bei Kindern mit einer Prävalenz von 21 % dentale Anomalien im Bereich der Dentition und der Kieferbasen auf. Cholitgul und Drummond (2000) untersuchten 1.608 OPG-Aufnahmen von neuseeländischen Kindern im Alter von 10-15 Jahren. Sie stellten am häufigsten Zahnfehlstellungen, Zahnunterzahl, Anomalien der Zahnform und Hypoplasien fest. In unserer Studie wurden bei Minderjährigen deutlich mehr dentale und dentoalveoläre Nebenbefunde als bei Cholitgul und Drummond (2000) erfasst. Die Wahl einer breiteren

Altersspanne von 6-18 Jahren kann Ursache für den Prävalenzunterschied sein. Während der Begutachtung der FRS-Aufnahmen von Kindern und Jugendlichen im Rahmen der vorliegenden Studie fielen dental am häufigsten retinierte Zähne auf. Insgesamt wurden retinierte Zähne mit einer Prävalenz von 16,8 % erkannt. Edwards *et al.* (2014) berücksichtigten in ihrer Wertung keine Weisheitszähne. Folglich beschränkte sich die Prävalenz von impaktierten Zähnen auf lediglich 3,3 %. Laut Çaglayan und Tozoglu (2012) muss mit impaktierten Zähnen deutlich häufiger gerechnet werden (21,7 %). Weisheitszähne (18,8 %) und Eckzähne (2,9 %) liegen besonders häufig verlagert oder retiniert vor (Çaglayan und Tozoglu 2012). Weiterhin können persistierende Milchzähne und Milchzahnwurzelreste auffallen (Port und Euler 2013; Edwards *et al.* 2014). Persistierende Milchzahnfragmente gehören in der Literatur zu den häufigsten Nebenbefunden in der kieferorthopädischen Praxis (Drage *et al.* 2013). Die vorliegende Häufigkeitsuntersuchung registrierte nur einige wenige Milchzahnwurzelpersistenzen, da im Vergleich zu Drage *et al.* (2013) in der vorliegenden Studie die zweidimensionale statt der dreidimensionalen Aufnahme herangezogen wurde.

#### 4.3.1.2 Extradentale Nebenbefunde

Die kieferorthopädische Forschung publizierte bislang wenige klinische, repräsentative Nebenbefundanalysen abseits der *regions of interest* (Schulz und Bührmann 1987; Soni *et al.* 2008; Mudit *et al.* 2014; Tetradis und Kantor 1999). Hauptsächlich wurde von vereinzelten Befunden berichtet oder ausgewählte Regionen isoliert auf Nebenbefunde untersucht. Nur einige kieferorthopädische Studien sind uns bekannt, die einen Überblick zur allgemeinen Prävalenz von Nebenbefunden der unterschiedlichen Regionen schaffen (Gracco *et al.* 2012; Caglayan und Tozoglu 2012; Tetradis und Kantor 1999; Bondemark *et al.* 2006; Edwards *et al.* 2014; Hernández *et al.* 2018). Alle aufgeführten Studien unterscheiden sich in ihrer Lokalisationsunterteilung, der Alterspanne und hinsichtlich ihrer Ergebnisse. Diese großen Unterschiede im Studiendesign und in der Stichprobe erschweren einen nachvollziehbaren Vergleich der Studien untereinander. Während Edwards *et al.* (2014), Çaglayan und Tozoglu (2012) sowie Gracco *et al.* (2012) ihre Untersuchung im DVT vornahmen und ein vergleichsweise deutlich größeres Befundungsvolumen wählten, wurde in den OPG- und FRS-Studien ein kleineres *field of view* festgelegt (Tetradis und Kantor 1999; Bondemark *et al.* 2006; Hernández *et al.* 2018). Keine Berücksichtigung galt im Gegensatz zu der vorliegenden Studie im OPG der Regionen Schädelbasis, Orbita, HWS und Weichgewebe. In Prävalenzstudien zum FRS wurden die Regionen NNH, Orbita und Weichgewebe vernachlässigt. Die Ergebnisse in der Literatur variieren von insgesamt 0,11 bis 1,68 Nebenbefunde pro Patienten (Gracco *et al.* 2012; Caglayan und Tozoglu 2012; Tetradis und Kantor 1999; Bondemark *et al.* 2006, Edwards *et al.* 2014; Hernández *et al.* 2018). Die große Variationsbreite zwischen den

Befundprävalenzen ist durch Unterschiede in den Altersgruppen und in der Größe der Befundungsfelder zu erklären. Die Ergebnisse der vorliegenden Arbeit liegen im oberen Feld der Prävalenzskala. In den publizierten Studien wurden unterschiedliche Lokalisationen bestimmt, die zur Evaluation der Nebenbefundprävalenz betrachtet wurden. Tetradis und Kantor (1999) forderten eine Zuordnung in drei allgemeine Lokalisationen: Schädelregion, HWS und maxillofazialer Komplex. Auch Bondemark *et al.* (2006) ließen die Befunde in nur drei Lokalisationen einordnen. Sie beschränkten sich auf die Dentition, die Kieferbasen und die Kieferhöhlen. Edwards *et al.* (2014) untersuchten das Vorkommen von Nebenbefunden im *Large-field-DVT* von kieferorthopädischen Patienten und zogen eine Befundzuordnung in sechs anatomische Kategorien vor: Luftwege, NNH, Dentoalveolarraum, benachbartes Weichgewebe und Hartgewebe, Kiefergelenk und HWS. Die Studie von Hernández *et al.* (2018) scheint unserer Untersuchung am ähnlichsten. Sie ordneten Nebenbefunde kieferorthopädischer OPG und FRS ihrer Abstammung entsprechend den Bereichen Schädel, NNH, Hals/Nacken, Maxilla/Mandibula, Zähne und Gesicht zu. Dennoch verzichteten sie auf die Siginifikanzbestimmung des Altersunterschiedes in den unterschiedlichen Regionen. Es fand lediglich ein deskriptiver Vergleich zwischen der Anzahl der Befunde je Patienten in der jeweiligen Region statt. Der prozentuale Anteil der Nebenbefunde in extradentalen Regionen an der Gesamtzahl war in der Studie von Hernández *et al.* (2018) (87,4%) deutlich höher als in unserer Studie (65,9 %), obgleich die durchschnittliche Anzahl der Nebenbefunde pro Patienten in der vorliegenden Studie größer war (1,6) als bei Hernández *et al.* (2018) (1,39). Nichtodontogene Befunde nahmen auch in der Studie von Edwards *et al.* (2014) einen sehr großen Anteil an (85,3 %).

Radiologische Zufallsbefunde tangierten in unserer Studie am zweithäufigsten die Kieferbasen: Maxilla und Mandibula (21 %). Es wurden PA- und apikale Aufhellungsbefunde auffällig. Begründet in der Tatsache, dass viele der erwachsenen Patienten in der Poliklinik für Kieferorthopädie der UMG mit PA verschuldeten Zahnfehlstellungen vorstellig werden, ist die PA ausschlaggebend für den signifikanten Alterseffekt in dieser Region. In der Literatur wurde der Zusammenhang zwischen Alter und chronischer PA aufgrund der bekannten Risikofaktoren geprüft und ein altersbedingter Inzidenzanstieg bewiesen (Jette *et al.* 1993; Ship und Beck 1996; Lang und Tonetti 2003; Preshaw *et al.* 2012).
Apikale Aufhellungen sind ein zweiter wesentlicher Befund und verursachen damit ebenfalls die hohe Befundprävalenz bei Erwachsenen. Es wurden mehr Befunde im mandibulären (12 %) als im maxillären (9 %) Gebiet dokumentiert. Bondemark *et al.* (2006) bestätigten unsere Feststellung, indem sie die Mehrheit der Verschattungsbefunde und periapikalen

Aufhellungen der Mandibula zuordneten. Als prädestinierte Regionen galt der Bereich des N. alveolaris inferior, das Foramen mentale und das Foramen linguale. Im Vergleich zu Bondemark *et al.* (2006) traten unter den Minderjährigen der vorliegenden Studie die vielen Zufallsbefunde in den Kieferbasen hervor (13 % zu 8,3 %). Bondemark *et al.* (2006) suchten anhand eines Kataloges lediglich nach den fünf Auffälligkeiten: follikuläre Zyste, periapikale Entzündung, marginaler Knochenabbau, Kieferzyste, idiopathische Osteosklerose. Ferner erklärten Hernández *et al.* (2018) eine nochmals geringere Prävalenz mit 6,5 % an odontogenen Nebenbefunden. Allerdings nahmen sie ausschließlich Pathologien auf, die aus der Zahnentwicklung hervorgingen. Edwards *et al.* (2014) erfassten die Kieferbasen nicht separat, sondern zählten sie gemeinsam mit der Dentition als dentoalveoläre Nebenbefunde.

Ähnlich wie in der Studie von Hernández *et al.* (2018) wurden in den NNH insgesamt am meisten extradentale Nebenbefunde erkannt. Hernández *et al.* (2018) erweiterten die Region NNH zur Region „Luftwege"unter Berücksichtigung von zusätzlichen Auffälligkeiten im Nasenrachenraum. Ihre Region „Luftwege" nahm einen erheblich größeren prozentualen Anteil (39 %) als die NNH-Region in unserer Studie ein. Zudem stellten sich in der vorliegenden Studie deutlich mehr Nebenbefunde in den Kieferbasen, der Schädelbasis und im Weichgewebe heraus. Dadurch nahmen die NNH-Befunde trotz ähnlicher Häufigkeit in unserer Studie nur einen Anteil von 18 % der Gesamtheit ein. Der Schwerpunkt der NNH-Befundung im OPG und FRS liegt in den Kieferhöhlen, da sie die größte Fläche abdecken. Die meisten NNH-Befunde betrafen in der vorliegenden Studie die Sinus maxillaris. Die Sinus sphenoidalis, Sinus ethmoidalis und Sinus frontalis wurden im OPG nur mäßig abgebildet. Im Vergleich zum OPG ließ sich im FRS die Sinus frontalis gut darstellen. Die vorliegende Studie wies eine erhöhte Prävalenzrate von Sinus frontalis Hypoplasien bei Kindern im Vergleich zu Erwachsenen auf, da die Stirnhöhle in der Regel erst im adoleszenten Alter eine vollständige Pneumatisation erreicht (Ulfig 2005; Kim *et al.* 1997). Die von Bondemark *et al.* (2006) im DVT erfasste Prävalenz von Schleimhautverdickungen im Sinus maxillaris (3 %) weicht deutlich von der in unserer Studie festgestellten Häufigkeit der Verschattungsbefunde bei Kindern (12,3 %) im OPG ab und weist auf einen deutlichen Sensitivitätsunterschied zwischen den angewandten Bildgebungen OPG und DVT hin. Schulz und Bührmann (1987) verglichen im OPG oder FRS dargestellte Verschattungen mit weiteren röntgenologischen NNH-Aufnahmen und errechneten eine Sensitivität von 68,6 %. Am häufigsten diagnostizierten Schulz und Bührmann (1987) die Sinusitis maxillaris bei den 14- bis 25-jährigen Patienten richtig. Allerdings erfährt die bei Kindern häufig auftretende Sinusitis maxillaris in 94 % der Krankheitsfälle eine Spontanausheilung, sodass nur bei chronisch-

rezidivierenden Sinusitisbefunden eine Überweisung zu den Kollegen der HNO sinnvoll ist (Mann und Jonas 1981). Vallo *et al.* (2010) kamen im Rahmen ihrer OPG-Studie auf ähnliche Prävalenzwerte der Kieferhöhlenverschattungen (12 %) wie in unserer Untersuchung. Dabei traten Mukosaschwellungen, die in Verbindung mit insuffizienten Wurzelfüllungen standen, vermehrt in der Altergruppe der 40- bis 49-Jährigen auf. Wehrbein und Diedrich (1992) beobachteten eine zunehmende Pneumatisation nach Molarenextraktion im Oberkiefer, die im Alter vermehrt auftraten. Gracco *et al.* (2012) bewiesen im Bereich der NNH einen signifikanten Alterseffekt im DVT. Sie konnten ein höheres Auftreten von Schleimhautverdickungen bei den 41- bis 60-Jährigen nachweisen.

Nebenbefunde der vorliegenden Studie wurden ähnlich häufig mit dem Kiefergelenk assoziiert wie in der Studie von Hernández *et al.* (2018). In der Regel lagen im Bereich der Kiefergelenke in der vorliegenden Studie als auch in der Studie von Hernández *et al.* (2018) Asymmetrien und Formanomalien der Kondylen vor. Bei vorliegenden Asymmetrien der Kondylen muss eine JIA ausgeschlossen werden, denn bei bis zu 87 % der JIA-Erkrankten sind die Kiefergelenke beteiligt (Tzaribachev *et al.* 2010). Abgeflachte Kondylen wurden im OPG bei Erwachsenen häufiger als bei Kindern beobachtet (Hernández *et al.* 2018). Dagegen wurden zweigeteilte Kondylen („bifid condyle“) in den Häufigkeitsstudien im OPG nur selten beschrieben und in unserer Studie nicht einmal erfasst (Miloglu *et al.* 2010; Hernández *et al.* 2018). Dennoch bleiben zweigeteilte Kondylen sporadische Befunde der Kiefergelenke und sollten bei der Befundung unbedingt ausgeschlossen werden. Die Kiefergelenke waren aufgrund der stark ausgeprägten Summationseffekte im FRS hauptsächlich im OPG beurteilbar. Das DVT eignet sich besser zur Diagnostik dieser Pathologie (Caglayan und Tozuglu 2011). Den Goldstandard zur Bildgebung der Kiefergelenke bietet jedoch das MRT, das auch die knorpeligen und weichgewebigen Kiefergelenkanteile detailliert abbildet (Brooks *et al.* 1997; Jäger *et al.* 2001; Krestan *et al.* 2001; Westesson 1993).

Die Schädelbasis wurde bislang von Wissenschaftlern umfassend im FRS beurteilt (Soni *et al.* 2008; Mudit *et al.* 2014; Tetradis und Kantor 1999; Hernández *et al.* 2018). Im OPG war die Region für Wissenschaftler bislang unbedeutend (Bondemark *et al.* 2006; Vallo *et al.* 2010). In der vorliegenden Studie wurde die Schädelbasis im OPG ebenfalls nur teilweise abgebildet und galt als schwer beurteilbar. Die Prävalenzen der häufigsten Befunde, die partielle (12 %) und durchgängige Sella Brücke (7 %), entsprachen circa den Ergebnissen von bereits publizierten Prävalenzstudien zur kieferorthopädischen Röntgendiagnostik. In der Literatur variierte die Prävalenz von partiellen und totalen Sellabrücken stark (7,1-18,6 %) (Becktor *et*

*al.* 2000; Jones *et al.* 2005; Abdel-Kader 2007). Im kieferorthopädischen Patientenkollektiv muss im Gegensatz zu den allgemeinzahnärztlichen Patienten häufiger mit einer Sellabrücke gerechnet werden, da nachgewiesen wurde, dass Sellabrücken in Zusammenhang mit skelettalen Abweichungen stehen (Meyer-Marcotty *et al.* 2010; Jones *et al.* 2005; Abdel-Kader 2007; Leonardi *et al.* 2009; Haji Ghadimi *et al.* 2017). Eine vergrößerte Sella turcica (2,8 %) wurde in unserer Untersuchung deutlich häufiger als bei Hernández *et al.* (2018) dokumentiert (0 %). Die Vergrößerung der Sella turcica kann in Zusammenhang mit einer hypophysialen Fehlregulation und einem Hypophysenadenom stehen. Pathologische Prozesse der Hypophyse sollten bei Patienten mit Makrosella durch weiterführende Diagnostik ausgeschlossen werden (Schäffler 2015).
In der vorliegenden Studie wurden bei 5 % der Patienten Verschattungen am Schädel zwischen der Fossa cranii anterior und der Fossa cranii media im FRS vorgefunden. Die Verdachtsdiagnose Venenkalzifizierung wurde von einem erfahrenen Radiologen bestätigt. In der Studie von Tetradis und Kantor (1999) bildeten intrakranielle Kalzifizierungen mit einer Prävalenz von 9,8 % den häufigsten Befund am Schädel. Hernández *et al.* (2018) stellten deutlich weniger intrakranielle Verkalkungen fest (0,5 %). Tetradis und Kantor (1999) konnten einen altersbedingten Inzidenzanstieg von intrakraniellen Kalzifizierungen beweisen. Das DVT besitzt hinsichtlich endokranieller Verkalkungen eine höhere Sensititvität (Becker *et al.* 1977). Allerdings ist uns keine Studie bekannt, die die Prävalenz von intrakraniellen Kalzifizierungen im kieferorthopädischen Patientenkollektiv mittels DVT erhob.

Vorangegangene Studien erfassten keine Nebenbefunde im OPG und FRS im Bereich Orbita (Hernández *et al.* 2018; Edwards *et al.* 2014; Bondemark *et al.* 2006). Unsere Studie spiegelt den aktuellen Stand der Wissenschaft in der röntgenologischen Interpretation von orbitalen Pathologien im OPG und FRS wieder. Es wurden lediglich vier Nebenbefunde im orbitalen Bereich erfasst. Dazu gehörten zwei Verschattungs- und zwei Asymmetriebefunde. Verschattungen wurden ausschließlich im FRS bei Kindern erkannt. Hingegen wurden Asymmetrien ausschließlich im OPG bei Erwachsenen vorgefunden. Raumforderungen in der Orbitaregion werden oft erst erkannt, wenn funktionelle Einschänkungen verzeichnet werden (Zimmer-Galler und Bartley 1994). Der orbitalen Befundung kieferorthopädischer Röntgenbilder sind Grenzen gesetzt. Durch die starken Überlagerungen im FRS und den stark eingegrenzten Bereich Orbita im OPG, ist die Region den meisten Kieferorthopäden fremd und bleibt unbeobachtet (Hernández *et al.* 2018; Bondemark *et al.* 2006).

Der häufigste Befund war der sogenannte *Ponticulus posterior*, eine Ossifikationsbrücke dorsal am Atlas. Mit einer Prävalenz von 11,6 % waren unsere Ergebnisse denen von Mudit *et al.* (2014) am ähnlichsten (11,1%). Dabei war die im Rahmen der vorliegenden Arbeit untersuchte Stichprobe im Mittel etwas älter als die Studiengruppe von Mudit *et al.* (2014). Andere Autoren berichteten in radiologischen Bildern Prävalenzen von 15,1-19,3 % (Kendrick und Biggs 1963; Yong 2009; Schilling *et al.* 2010). Yong (2009) entdeckten mehr *Ponticulus posterior* Befunde in der dreidimensionalen als in der zweidimensionalen Bildgebung. Bei einer Untersuchung an Leichen wurden im Mittel mehr Ossifikationsbrücken als auf radiologischen Bildern nachgewiesen (Elliott und Tanweer 2014). Laut Paraskevas *et al.* (2005) besteht ein Zusammenhang zwischen dem Kalzifikationsausmaß des *Ponticulus posterior* und dem Patientenalter. Die vorliegende Studie bewies im FRS einen signifikanten Alterseffekt bezüglich des Auftretens von HWS-Nebenbefunden. Neben dem *Ponticulus posterior* wurden im FRS in der vorliegenden Befundung Fusionen von mindestens zwei benachbarten Wirbelkörpern mit einer Prävalenz von 2,5 % erkannt. Die zahlreich erfassten Fusionen stimmen mit bisherigen wissenschaftlichen Annahmen überein (zwischen 0,75 - 3 %) (Soni *et al.* 2008; Guebert 2005; Bharucha und Dastur 1964; Yildiz *et al.* 2002; Altunkas und Sarikaya 2009). Halswirbelkörperfusionen betreffen am häufigsten den Atlas und das *Os occipitale*, C5-C6 sowie C2-C3 und können durch Durchblutungsstörungen in der dritten bis achten Fetalwoche entstehen (Guebert 2005).

In der Literatur wurden bereits isolierte Studien über Nebenbefunde in den Regionen Weichgewebe im OPG und FRS durchgeführt (Mudit *et al.* 2014; Manni *et al.* 2016; Ribeiro *et al.* 2018; Sakano *et al.* 2015; Bengtsson *et al.* 2019; Uthman und Al-Saffar 2008). Unsere Studie erfasste im OPG in der Region Weichgewebe mehr Nebenbefunde bei Erwachsenen als bei Kindern und Jugendlichen. Im FRS zeigten sich häufiger radiologische Auffälligkeiten im Bereich der Weichgewebe bei Kindern und Jugendlichen. Stützend auf den Erkenntnissen zur juvenilen Tonsillenhypertrophie von Edwards *et al.* (2014), erwarteten wir in der Region Weichgewebe signifikant mehr Nebenbefunde bei den jüngeren kieferorthopädischen Patienten. Gerade das Immunsystem von Kindern im Alter von 3 – 12 Jahren wird vermehrt mit Fremdstoffen aus der Umwelt konfrontiert, sodass Kinder darauf mit einer Hypertrophie der Tonsillen pharyngeales (adenoide Vegetationen) reagieren (Feer 2013). Adenoide und andere Verengungen der Atemwege sind sehr häufige Nebenbefunde kieferorthopädischer Patienten (Edwards *et al.* 2014). Das FRS ist hilfreich zur Erkennung solcher Weichgewebsbefunde, obgleich es nicht zum Diagnostikmittel der ersten Wahl zählt (Duan *et al.* 2019). Hyoid, Zunge und Luftwege sind laut den Ergebnissen von Malkoc *et al.* (2005) im FRS gut

reproduzierbar. Kieferorthopädische Behandlungen können die Luftwege weiten und die Atmung verbessern. Ein erfolgreicher Therapieverlauf kann im FRS nachvollzogen werden (Manni *et al.* 2016).

In unserer Studie fielen im Weichgewebe am häufigsten hypertrophe Tonsillen auf, gefolgt von kalzifizierten Ligamenti stylohyoidei. Hernández *et al.* (2018) ließen in ihrer Beurteilung die Tonsillen aus. Hernández *et al.* (2018) ordneten radiooparque Strukturen an den Ligamenti stylohyoidei dem Hals/Nacken-Bereich. Diese waren mit 18 % der zweithäufigste Befund ihrer Untersuchung. Togan *et al.* (2016) zählten im DVT bei 12 % der Probanden kalzifizierte *Lig. stylohyoidei*. Tritt eine Elongation des Proc. styloideus über 30 mm auf, liegt das sogenannte Eagle Syndrom vor (Eagle 1937; Badhey *et al.* 2017). Dieser Megastyloid wird mit einer Prävalenz von 0,16 % nur sehr selten beobachtet, während 4 % der Bevölkerung bereits einen verlängerten Proc. styloideus zeigen (Prasad *et al.* 2002). Kalzifizierungen über 30 mm, die als Eagle Syndrom diagnostiziert werden, wurden in der vorliegenden Untersuchung nicht erkannt. Die Häufigkeitsuntersuchung von Ribeiro *et al.* (2018) ergab bei 20 % ihrer Patienten erkennbare Kalzifizierungen im OPG. Dazu gehören neben der Ligamentkalzifizierung, Tonsillen- und Speichelsteine, venöse Thromben und arterielle Plaque. Differentialdiagnostisch müssen anatomische Verdichtungsstrukturen, die sich in das Gebiet projizieren, abgeklärt werden. Multiple, leicht wolkige Verschattungen im Bereich des Pharynx deuten auf vorliegende Tonsillolithe (Sakano *et al.* 2015). Die Tonsillenkalzifizierungen können sich im OPG auf die Mandibula projizieren (Arndt 2010). Im FRS treten sie in der Regel als perlenschnurartige Aneinanderreihung von Verschattungen dorsal der Mandibula auf. Vier Prozent der im Rahmen der Studie untersuchten Patienten wiesen Tonsillensteine im radiologischen Bild auf. Ben Salem *et al.* (2007) fanden in 6 % der untersuchten CT radioopake Veränderungen in den Rachentonsillen. Tonsillensteine bleiben in der Regel aufgrund ihres asymmptomatischen Verlaufes unentdeckt, allerdings können sie Entzündungen und Halitosis verursachen (Stoodley *et al.* 2009; Cooper *et al.* 1983; Tsuneishi *et al.* 2006; Krespi *et al.* 2006; Yellamma Bai und Vinod Kumar 2015; Arndt 2010). Getriggert durch die Erkenntnisse der letzten Jahrzehnte zur möglichen Früherkennung von kalzifizierten Arterien und ihrer Assoziation mit Stenosen und Schlaganfall (Bengtsson *et al.* 2019; Uthman und Al-Saffar 2008), waren die Prüfer sensibilisiert gegenüber arteriosklerotischen Verschattungsbefunden in Höhe C3-C4. Der Krankheitsfortschritt von arteriosklerotischen Pathologien kann medikamentös durch die Gabe von Blutdruck- und Cholesterinsenkern gedrosselt werden (Windler *et al.* 2018; Gupta *et al.* 2018). Je früher mit der cholesterinsenkenden Therapie bei Erkrankten begonnen wird, desto höher ist die Prognose eines erfolgreichen Therapieverlaufes (Windler *et al.* 2018). Bengtsson *et al.* (2019) sowie Uthman und Al-Saffar (2008)

stellten einen signifikanten Zusammenhang zwischen Karotiskalzifizierungen im OPG und dem Auftritt eines Schlaganfalls oder der ischämischen Herzkrankheit bei Patienten älter als 40 Jahren fest. Der von Nasseh und Aoun (2018) bestätigte Alterseffekt bei über 50-jährigen Patienten konnte in unserer Studie aufgrund der geringen Ausprägung von Arterienkalzifizierungen in nur sechs Fällen nicht hinreichend ausgewertet werden. Die geringe Anzahl an Verschattungen mit Verdacht auf Arteriosklerose kann durch die im Mittel junge Stichprobe des vorliegenden Patientenkollektives erklärt werden. Nasseh und Aoun (2018) untersuchten hingegen eine deutlich ältere Studiengruppe. Desgleichen bestätigten Damaskos *et al.* (2015) die häufigere Prävalenz von Kalzifizierungen der *A. carotis* im DVT im hohen Alter.

### 4.3.2 Alterseffekt in der kieferorthopädischen Nebenbefunddiagnostik

Die vorliegende Studie bestätigte einen signifikanten Alterseffekt in der kieferorthopädischen Röntgendiagnostik ($p < 0{,}001$). Im Durchschnitt waren es im OPG 1,47 Nebenbefunde bei Kindern und 3,74 Nebenbefunde bei Erwachsenen. Der signifikante Alterseffekt ergibt sich aus dem Vergleich der Nebenbefundprävalenz je Patienten im FRS und OPG zwischen den beiden Altersgruppen Kinder/ Jugendliche (< 18 Jahren) und Erwachsene (≥ 18 Jahren). Hernández *et al.* (2018) stellten im kieferorthopädischen Patientenkollektiv ebenfalls einen signifikanten Alterseffekt ($p < 0{,}001$) heraus. Sie erfassten durchschnittlich weniger Nebenbefunde (0,88) pro Studienteilnehmer im OPG und FRS. Stošić (2014) konnte im allgemeinzahnärztlichen Feld einen deutlichen alterspezifischen Unterschied hinsichtlich Zufallsbefunden im OPG nachweisen. Dabei wurden am wenigsten Befunde in der Altersgruppe der unter 15-Jährigen und am meisten Befunde bei den 16- bis 30-jährigen Patienten erfasst.

Die vorliegende Studie konnte nachweisen, dass die Prävalenz von dentalen Nebenbefunden im Alter ansteigt. Hahnel (2013) erklärte, dass die durch Medikamente hervorgerufene Xerostomie unter anderem Karies im Alter begünstigt. Hernández *et al.* (2018) ließen die Auswertung von Prävalenzunterschieden zwischen den Altersgruppen explizit in den unterschiedlichen Regionen unberücksichtigt. Weiterhin bestätigte die vorliegende Studie, dass Nebenbefunde im Alter signifikant häufiger in den Kieferbasen Maxilla und Mandibula, in den NNH und im Kiefergelenk vorkommen als bei jungen Patienten ($p < 0{,}05$). Im FRS stellten sich zwischen den Altersgruppen außerdem signifikante Prävalenzunterschiede in den Regionen Schädelbasis und HWS heraus ($p < 0{,}05$). Laut der Longitudinalstudie von Ship und Beck (1996) kann das Alter nicht alleine als ein Risikofaktor für parodontale Krankheiten und Knochenverlust gesehen werden. Allerdings maßen sie parodontale Indizis innerhalb eines nur zehnjährigen Intervalls. Wie Hahnel (2013) erklärte, bedingen die zusätzlichen Faktoren, wie der Anstieg an Multimorbiden und der daraus resultierende Anstieg an

eingesetzten Dauermedikationen im Alter, ein erhöhtes Aufkommen von pathologischen Auffälligkeiten im Bereich der Kieferbasen bei Erwachsenen. Vorallem die verschlechterte Immunabwehr und die durch manuelle Bewegungseinschränkungen verursachte schlechte Mundhygiene, der Altersdiabetes sowie die Einnahme von Blutdrucksenkern (Dihydropyridin-Präparate) verschulden den Parodontitisanstieg im Alter (Lang und Tonetti 2003; Preshaw *et al.* 2012). Gracco *et al.* (2012) belegten im DVT, dass Alter ein signifikanter Prädiktor für Mukosaverdickungen ist ($p < 0{,}001$). Gerade die Altersgruppe der 41- bis 60-jährigen Studienteilnehmer wurde mit einer sehr hohen Prävalenz an NNH-Pathologien (Gracco *et al.* 2012) auffällig. Folglich kamen Gracco *et al.* (2012) zu ähnlichen Altersunterschieden im Bereich der NNH wie in unserer Studie, sodass insgesamt in den NNH eine deutlich höhere Prävalenz von pathologischen Auffälligkeiten bei Erwachsenen angenommen werden kann. Edwards *et al.* (2014) und Hernández *et al.* (2018) beobachteten ähnlich viele physiologische Remodellationen (flache Kondylenränder, subchondrale Sklerose) und degenerative Veränderungen (Osteophyten, Erosionen) am Kiefergelenk wie in der vorliegenden Studie. Icoz und Akgunlu (2019) und Ribeiro *et al.* (2018) betonten eine erhöhte Prävalenz von Kalzifizierungen bei Erwachsenen im OPG. In unserer Studie wurden ebenfalls viele Kalzifizierungen am *Lig. stylohyoideum*, in der *A. carotis* und in den Tonsillen bei Erwachsenen vorgefunden. Im FRS traten in der vorliegenden Studie zusätzlich intrakranielle Kalzifikationen auf, die bereits von Bergerhoff (1964) beschrieben wurden. Damaskos *et al.* (2015) zeigten zuvor, dass Kalzifizierungen der *A. carotis* bei kieferorthopädischen Erwachsenen präsenter sind.

Die vorliegende Studie bestätigt die Erklärung von Paraskevas *et al.* (2005) über den Zusammenhang zwischen dem Kalzifikationsausmaß des *Ponticulus posterior* und dem Alter der Patienten. In den Lokalisationen Schädelbasis, Orbita und Weichgewebe im OPG sowie in den Lokalisationen Orbita und Weichgewebe im FRS wurden in den Altersgruppen Kinder/ Jugendliche und Erwachsene in der vorliegenden Studie ähnlich viele Nebenbefunde pro Patienten erfasst. Insgesamt wurde kein einziger Befund im OPG in der Region HWS beobachtet. Uns ist keine Publikation bekannt, die HWS-Befunde im OPG beschreibt.

### 4.3.3 Pathologischer Schweregrad der Befunde

Im Gegensatz zu Sohns *et al.* (2014b), die im kardialen CT einige perniziöse Nebenbefunde mit akuter Behandlungsdringlichkeit erkannten, kam in der vorliegenden kieferorthopädischen retrospektiven Röntgenstudie kein lebensbedrohlicher Befund vor. Befunde mit ernstem pathologischen Schweregrad kommen in der Kieferorthopädie deutlich seltener vor (Friedland und Meazzini 1996; Hernández *et al.* 2018). In den bereits veröffentlichten

retrospektiven Prävalenzstudien mit Stichprobengrößen von bis zu 783 Patienten wurden ebenfalls kein einziger lebensbedrohlicher Befund erkannt (Hernández *et al.* 2018; Edwards *et al.* 2014). Dabei untersuchten die kieferorthopädischen Studien von Hernández *et al.* (2018) und Edwards *et al.* (2014) Altersgruppen mit einem Durchschnittalter von 14,2 ($\sigma$=6,3) bis 23,31 ($\sigma$=13,11) Jahren, während Sohns *et al.* (2014b) in ihrer Studie Bilder von deutlich älteren Patienten ($\mu$=64 ;$\sigma$=10 Jahre) auswerteten. Zu den möglichen schwerwiegenden Veränderungen, die sich in kieferorthopädischen Bildern gut, wenn auch selten abzeichnen, gehören tumeröse Pathologien, wie das Ameloblastom, als häufigster Tumor des Kiefers und das Hypophysenadenom, als häufigster Hypophysentumor (Goldbrunner 2010; Weisberg *et al.* 1976; Friedland und Meazzini 1996; Schmidt 2008; Büttner 2010). Im Gegensatz zu den Radiologen Sohns *et al.* (2014b), die das kardiale Gebiet bei allgemeinanamnestisch-auffälligen Patienten mit Vorhofflimmern untersuchten, wurden in der vorliegenden Studie lediglich Bilder des Kopf- und Halsbereiches von bislang allgemeinanamnestisch-unauffälligen Patienten herangezogen. Darüber hinaus wurden in der vorliegenden Studie Patienten mit Syndromen ausgeschlossen.

Die klassifizierten Ergebnisse unterschieden sich in der vorliegenden Studie lediglich in zwei Kategorien (Kategorie A und Kategorie B). Keiner der Befunde wurde als unklar (Kategorie 0) oder sicher maligne (Kategorie C) beschrieben. Die Kategorie C konnte nicht zugeordnet werden, da maligne Befunde erst durch weiterführende Diagnostik sichergestellt werden (Barghan *et al.* 2013). Die Sicherheit einen Befund als maligne einzustufen war in der vorliegenden zweidimensionalen Röntgenstudie nicht gegeben. Die Malignität eines Befundes ausschließlich anhand eines Röntgenbildes zu definieren, ist aus psychologischen und forensischen Gesichtspunkten nicht sinnvoll (Birdwell *et al.* 2001; Heck 2016). Dennoch ist es wichtig mögliche Befunde mit bedrohlichem Charakter in der routinemäßigen Untersuchung zu erkennen, da die frühzeitige Therapie solcher Befunde die Prognose für Erkrankte verbessert (Jundt und Reichart 2008; Windler *et al.* 2018).

In der Literatur konnte keine weitere Studie, die ähnliche BI-RADS®-Modifikationen vornahm, gefunden werden. Tetradis und Kantor (1999) untersuchten ausschließlich ob röntgenologische Auffälligkeiten im FRS die kieferorthopädische Therapie beeinträchtigen und ein *follow-up* erfolgen sollte. Ihre *follow-up* Quote von 4 % wurde deutlich von unseren Ergebnissen (58 %) übertroffen. Einen direkten Vergleich zwischen unseren Ergebnissen und denen von Tetradis und Kantor (1999) zu ziehen ist nicht konstruktiv, da sie ausschließlich unklare Patientenfälle in ihre Statistik einbezogen, die zum diagnostischen Zweck überwiesen

wurden. Allerdings blieben Befunde unberücksichtigt, die klar in ihrer Diagnose waren, aber lediglich vor Beginn der kieferorthopädischen Therapie behandelt werden sollten. Ein klassisches Beispiel für solche klar diagnostizierten und therapiebedürftigen Befunde ist die Karies. Edwards *et al.* (2015) stellten eine *follow-up* Notwendigkeit zu 45 % (168 von 370 Patienten) fest. Die hohe Prävalenz von B-klassifizierten Befunden macht deutlich, dass eine standardisierte Befundung und kurze pathologische Einstufung eines jeden Befundes sinnvoll ist. Dabei genügt die Sicherstellung, dass ein Befund keine Konsequenzen für die kieferorthopädische Behandlung birgt. Die nötige Therapie vor Behandlungsbeginn wird somit nicht umgangen und der interdisziplinären Abklärung unklarer Befunde kann fortwährend nachgegangen werden, was die Patientenversorgung optimiert und die interdisziplinäre Arbeit ausbaut.

### 4.3.4 Bildeffekt

OPG und FRS erfüllen unterschiedliche Aufgaben in der Darstellung kieferorthopädisch relevanter Strukturen (Harzer 2011; Gesellschaft für Kieferorthopädie e.V. 1997; Kahl-Nieke 2010a). Die Literatur verdeutlicht, dass sich die Prävalenz von Nebenbefunden im OPG und FRS unterscheidet (Hernández *et al.* 2018; Stošić 2014; Teiser 2009).

In der vorliegenden Arbeit wurden im OPG die Regionen Orbita, Schädelbasis und HWS nur anteilig oder verzerrt dargestellt. Die Summationseffekte im FRS verdeckten hingegen andere Bereiche, sodass die beiden Bilder ein unterschiedliches Befundungspotential ergeben. Besonders betroffen von radioopaken Überlagerungen im FRS sind die Regionen: Kiefergelenk, Maxilla, Mandibula und Dentition. Wird der Patient zudem schief aufgenommen, aufgrund von Positionierungsfehlern oder Bewegungen während des Belichtungsvorganges, entstehen Doppelkonturen, die eine gute Nebenbefunddiagnostik kaum noch zulassen (Pasler 2017; Pasler und Visser 2003). Dass die beiden Bilder sich in ihrem Potential Nebenbefunde zu erkennen ergänzen, zeigte die vorliegende Arbeit: Obgleich das FRS insgesamt weniger Nebenbefunde darstellt, bilden sich dennoch im FRS die meisten Regionen ab. Die Überlagerung von hintereinanderliegenden Strukturen im FRS erklärt die geringe Anzahl an Karies-Befunden im Vergleich zum OPG. Im Bildvergleich wurde im FRS nur die Hälfte der dentalen Pathologien abgebildet. Die Studie stellte im OPG zwar insgesamt deutlich mehr Nebenbefunde heraus, allerdings waren die Regionen Schädelbasis (132) und HWS (237) schlecht beurteilbar und Nebenbefunde wurden selten erkannt (Schädelbasis n=3; HWS n=0). Hingegen wurden im FRS in diesen genannten Regionen diverse Nebenbefunde (Schädelbasis n=157 und HWS n =45) erfasst.

Die Schädelbasisregion war insgesamt nach der Dentition am zweithäufigsten von Nebenbefunden betroffen. Eine beträchtliche Menge an Sellabefunden und Ponticuli posteriores wurden ausschließlich in der FRS-Untersuchung dokumentiert. Ebenso waren die Stirnhöhlen nur im FRS beurteilbar. Prüfärzte ordneten sowohl im OPG als auch im FRS nur selten Nebenbefunde der orbitalen Region zu. In 25 % der OPG-Aufnahmen war die Region Orbita nicht befundbar. Sicherlich sind die Befundlosigkeit und die schlechte Beurteilbarkeit mancher Regionen auf das Ausschneiden außenliegender Strukturen im *Postprocessing* zurückzuführen (nachträgliches Komprimieren des Bildes in ein DIN-A4-Format). Zudem werden in der Voreinstellung durch die Wahl eines kleinen Belichtungsfensters bestimmte Regionen eliminiert, auch wenn die spätere Kompression auf speicherplatzfreundliche Dateiformate mit bis zu 10 % Verlust keine klinische Relevanz zeigt (Sitzmann und Benz 2000).

Dass sich im OPG deutlich mehr Nebenbefunde als im FRS darstellen, zeigte die vorliegende Studie und stimmt weitgehend mit den Ergebnissen von Hernández *et al.* (2018) überein. Darüber hinaus stellten Hernández *et al.* (2018) einen direkten Vergleich zwischen der Prävalenz von Nebenbefunden im OPG und FRS auf. Allerdings stammten ihre Bilder nicht vom selben Patienten. Deswegen erweist sich der Bildvergleich in unserer Studie als repräsentativer, denn pathologische Veränderungen hatten die Chance, auf beiden Bildern abgezeichnet zu werden. Ein direkter Vergleich der Befundprävalenz war in unserer Studie möglich.

## 4.4 Schlussfolgerung

Die Erwachsenenkieferorthopädie erfährt seit Jahren einen hohen Zuwachs von motivierten Patienten, die im fortgeschrittenen Alter Zeit und Motivation für die Beseitigung ihrer Zahnfehlstellungen aufbringen. Die seit Jahrzehnten in der kieferorthopädischen Diagnostik bewährten OPG- und FRS-Aufnahmen sind wichtige Hilfsmittel des Kieferorthopäden für eine exakte Behandlungsplanung.

Die klinisch, primär-retrospekive Studie konnte sowohl in OPG- als auch in FRS-Aufnahmen eine hohe Prävalenz von Nebenbefunden im dentalen und abseits des dentalen Bereiches nachweisen. Die Ergebnisse verdeutlichen, dass Erwachsene dabei pro Aufnahme signifikant mehr Nebenbefunde als Kinder und Jugendliche aufweisen. Es konnte in dieser Arbeit gezeigt werden, dass das OPG und das FRS ein umfassendes Gebiet beleuchten und sich das Auftreten von Nebenbefunden in den beiden Bildgebungen unterscheidet. Die Übertragung der gewonnenen Ergebnisse auf das allgemeine kieferorthopädische Patientengut ist mit dem Altersdurchschnitt der vorliegenden Stichprobe möglich.

Die Anwendung der modifizierten BI-RADS®-Klassifikation ist nach unseren Ergebnissen in der kieferorthopädischen Röntgendiagnostik zweckmäßig und kann dem Kieferorthopäden durch eine Standardisierung bei der täglichen Röntgenuntersuchung hilfreich sein. Die sichere Klassifikation eines jeden Befundes bietet dem Behandler Struktur und Übersicht.

Der signifikante Alterseffekt im Hinblick auf das Nebenbefundaufkommen bei Erwachsenen betont die Wichtigkeit der umfassenden Befundung von OPG- und FRS-Aufnahmen für die Frühdiagnostik solcher Zufallsbefunde. Der Fachzahnarzt für Kieferorthopädie ist Experte im Erkennen von skelettalen und dentalen Fehlstellungen. Es wird angenommen, dass dentale und skelettale Nebenbefunde von Kieferorthopäden in der alltäglichen Praxis mit einer hohen Sensitivität richtig diagnostiziert werden. Studien der Versorgungsforschung im Feld der kieferorthopädischen Röntgendiagnostik sind rar. Schätzungen nach existieren Unsicherheiten in der Befundung abseits der *regions of interest*, sodass viele Nebenbefunde in der alltäglichen Praxis möglicherweise unbeobachtet bleiben und erst zuspät erkannt werden. Als Ursache ist die Seltenheit einzelner Pathologien im radiologischen Bild anzuführen. Es liegt in der Verantwortung der akademischen Lehrinstitute und der beruflichen Fortbildungsreihen, die Nebenbefunddiagnostik in ihr Curriculum aufzunehmen und Zahnärzte hinsichtlich möglicher Befunde abseits der *regions of interest* zu unterrichten. Zudem bleibt die Interpretation von unklaren radiologischen Auffälligkeiten im Bereich Orbita und Schädelbasis aufgrund der noch lückenhaften Literatur erschwert. Befunde wie die gesichteten Verschattungen in der Schädelbasisregion müssen wissenschaftlich weiterführend untersucht werden.

Insgesamt unterstützt die vorliegende Studie den nachgewiesenen Alterseffekt von Hernández *et al.* (2018) in der kieferorthopädischen Röntgendiagnostik und stellt einen weiteren Beitrag für das kieferorthopädische Befundungsfeld dar, der die aktuelle Entwicklung des kieferorthopädischen Patientenalters berücksichtigt.

# 5 Zusammenfassung

Eine komplette Röntgendbefundung stellt einen Grundpfeiler der kieferorthopädischen Diagnostik dar. So ist neben der Analyse bzgl. des Hauptfokus der Bildgebung auch eine umfassende Diagnostik aller Nebenbefunde – abseits der dentalen bzw. dentoalveolären Regionen – obligat. Von einer Zunahme der Nebenbefunde in der Röntgendiagnosttik ist vor dem Hintergrund des stetigen Zulaufes erwachsener Patienten in den kieferorthopädischen Praxen auszugehen.
Daraus ergibt sich die klinisch relevante Frage, ob ein Alterseffekt bzgl. der Prävalenz, der Lokalisation und des Schweregrades von Nebenbefunden in der kieferorthopädischen Röntgendiagnostik existiert?

Die klinisch, primär-retrospekive Studie untersuchte pathologischer Nebenbefunde von insgesamt 600 OPG- und FRS-Aufnahmen anhand zweier Gruppen kieferorthopädischer Patienten (Gruppe U18: 6-17 Jahre; Gruppe Ü18: 18-72 Jahre). Prävalenz, Lokalisation und Schweregrad der Befunde wurden in einem konzipierten Klassifikationsbogen aufgezeichnet. Die Befundung sah ein systematisches Vorgehen entlang der neun Lokalisationen (Mandibula, Maxilla, Dentition, Nasennebenhöhlen, Kiefergelenk, Schädelbasis, Orbita, Halswirbelsäule, Weichgewebe) durch drei erfahrene Prüfärzte vor.
Insgesamt konnten 1.458 Nebenbefunde bei allen Patienten nachgeweisen werden, wobei 66 % der Nebenbefunde abseits der Dentition auftraten. Es zeigte sich ein signifikanter Alterseffekt ($p < 0{,}001$) bzgl. der Prävalenz der Nebenbefunde (Gruppe Ü18 – erwachsene Patienten 1.026 Befunde – OPG: 566 / FRS 460 vs. Gruppe U18 – Kinder / jugendliche Patienten 432 Befunde – OPG: 221 / FRS 211). Bzgl. der Lokalisation waren die Nebenbefunde bei Erwachsenen am häufigsten in den Regionen Dentition, NNH und Mandibula zu finden. Zudem ergaben sich in der Analyse der FRS-Aufnahmen bei Erwachsenen im Bereich der Schädelbasis und HWS signifikant mehr Nebenbefunde ($p < 0{,}01$), wohingegen bei Kindern/Jugendlichen in der Region der Weichgewebe mehr Nebenbefunde zu finden waren.
Die Kategorisierung nach Schweregrad der Nebenbefunde zeigte, dass 33 % der Nebenbefunde eine weiterführende Diagnostik und gegebenfalls Therapie durch weitere Fachdisziplinen erforderlich machten.
Die kieferorthopädische Röntgendiagnostik bietet ein großes Befundungsareal, indem Nebenbefunde abseits der Dentition mit hoher Prävalenz auftreten können. Insbesondere bei Erwachsenen ist von einer Vielzahl von Nebenbefunden auch außerhalb der dentalen/ alveolären Region auf kieferorthopädischen Röntgenbildern auszugehen. Daher ist ein

standardisiertes Vorgehen während der Befundung notwendig, um das Übersehen von Nebenbefunden mit klinischer Relevanz zu minimieren.

# 6 Summary

## Age effect in the analysis of orthodontic radiographs – Prevalence of incidental findings in relation to patient age

**Background:** Panoramic radiographs and lateral cephalogram open a great diagnostic yield to detect occult pathologic events outside the dental area. Frequent pathological abnormalities were depicted in several clinicoradiological studies. Does an aging of orthodontic population effect an enhancement of secondary findings, that can be read in orthodontic radiographs? The aim of the study is to proof the age effect regarding to the prevalence of incidental in orthodontic radiographs outside the dental region.

**Methods:** The retrospectiv study included 600 pretreatment orthodontic radiographs of 150 infantile and 150 adult patients with ages ranging from 6 to 72 years. The mean age was 19.46 years, with a standard deviation of 10.71 years. All scans were evaluated by three experienced dentists and each incidental finding was further classified along nine locations and by its pathological character.

**Results:** These studies evidenced a positiv age effect of incidental findings in different extradental locations within the appraisal of orthodontic radiographs. A total of 1458 incidental findings were reported. On average 2.6 incidental findings were observed in each panoramic radiograph. The lateral cephalogram performed on average 2.2 pathological abnormalities. Apart of the dentition (n = 497), the most common affected regions were the paranasal sinus (n = 266), mandibula (n = 174), cranial base (n = 160), soft-tissue (n = 130) and maxilla (n = 124). Adult radiographs embodied a statistically significant higher amount of incidental findings in the following localizations: dentition, maxilla, mandibula, paranasal sinus and temporomandibular joint ($p < 0{,}001$). In the lateral cephalogram adults tended to show pathological events in the regions cranial base and cervical spine more frequently ($p < 0{,}05$).

Thirty-three percent of all findings needed follow up for further diagnostics, as the circumstances required medical attendance before orthodontic treatment.

**Conclusions:** This study confirms the higher prevalence of incidental findings in the sample of adults. Since incidental findings are common and can be easily detected in orthodontic radiographs, orthodontics should be aware of the multiplicity of secondary findings outside the dental area. The current studies proposed a standardized approach in diagnostic radiology before orthodontic treatment. Common incidental findings are discussed and their clinical relevance is explained.

# 7 Literaturverzeichnis

Abdel-Kader HM (2007): Sella turcica bridges in orthodontic and orthognathic surgery patients. A retrospective cephalometric study. Aust Orthod J 23, 30-35

Abdullah N, Mesurolle B, El-Khoury M, Kao E (2009): Breast imaging reporting and data system lexicon for US: interobserver agreement for assessment of breast masses. Radiology 252, 665-672

Adams A (2015): Die Plaquefläche an der Arteria carotis. Ein besseres Tool für die Risikostratifizierung in der Primärprävention als der PROCAM-Score oder die IMT-Messung. ASU Arbeitsmed Sozialmed Umweltmed 50, 53-57

Ahlers MO, Freesmeyer WB, Göz G, Jakstat HA, Koeck B, Meyer G, Ottl P, Reiber T, Seeher WH (2003): Klinische Funktionsanalyse - Gemeinsame Stellungnahme der Arbeitsgemeinschaft für Funktionsdiagnostik und Therapie (DGFDT) in der DGZMK zur Diagnostik funktioneller Störungen des kraniomandibulären Systems. Dtsch Zahnärztl Z 58, 383

Aitasalo K, Lehtinen R, Oksala E (1972): An orthopantomographic study of prevalence of impacted teeth. Int J Oral Surg 1, 117-120

Al-Anqudi SM, Al-Sudairy S, Al-Hosni A and Al-Maniri A (2014): Prevalence and pattern of third molar impaction: a retrospective study of radiographs in oman. Sultan Qaboos Univ Med J 14, 388-392

Alkofide E (2001): Pituitary adenoma: A cephalometric finding. Am J Orthod Dentofacial Orthop 120, 559–562

Altunkas A, Sarikaya B (2009): Multiple congenital vertebral anomalies identified with multidetector CT. Int J Anat Var 2, 2-3

Arndt C (2010): Tonsillensteine als Zufallsbefund. Zm 21, 44-46

Athanasiou AE: Orthodontic cephalometry. Mosby-Wolfe, London 1995

Axelsson S, Storhaug K, Kjaer I (2004): Post-natal size and morphology of the sella turcica. Longitudinal cephalo- metric standards for Norwegians between 6 and 21 years of age. Eur J Orthod. 26, 597-604

Baccetti T, Franchi L, McNamara J (2002): An Improved Version of the cervical vertebral Maturation method fort he assessment of mandibular Growth. Angle Orhtodontist 72, 316-323

Badhey A, Jategaonkar A, Anglin Kovacs AJ, Kadakia S, De Deyn PP, Ducic Y, Schantz S, Shin E (2017): Eagle syndrome: A comprehensive review. Clinical Neurology and Neurosurgery 159, 34–38

Balleyguier C, Ayadi S, Nguyen KV, Vanel D, Dromain C, Sigal R (2007): BIRADS ™ Classifikation in mammography. European Journal of Radiology 61, 192-194

Barfuß A (2013): Digitales Röntgen-Ein Thema, fünf Meinungen. Dental Magazin. Deutscher Ärzte-Verlag GmbH 31, 15

Barghan S, Tetradis S, Nervina JM (2013): Skeletal and soft-tissue incidental findings on cone-beam computed tomography images. Am J Orthod Dentofacial Orthop 143, 888-892

Battistini A, Siepe F, Marvasi R (1998): The tonsils and adenoids as a site of infection and the cause of obstruction. Pediatr Med Chir 20, 237–247

Bauer W, Diedrich P (1990): Motivation und Erfolgsbeurteilung erwachsener Patienten zur kieferorthopädischen Behandlung-Interpretation einer Befragung. Fortschritte der Kieferorthopädie 51, 180–188

Becker HH, Grau H, Hacker (1977): Endokranielle Verkalkungen in der Computertomographie - Ein Vergleich zum Röntgenbild. Fortschr. Röntgenstr. 126, 509-512

Becktor JP, Einersen S, Kjaer I (2000): A sella turcica bridge in subjects with severe craniofacial deviations. Eur J Orthod 22, 69-74

Ben Salem D, Guiu B, Duvillard C, Couaillier JF, Ricolfi F (2007): Nasopharyngeal tonsillolith: a report of 31 cases. J Radiol. 88, 259-262

Bengtsson VW, Persson GR, Berglund J, Renvert S (2019): Carotid calcifications in panoramic radiographs are associated with future stroke or ischemic heart diseases: a long-term follow-up study. Clin Oral Invest 23, 1171-1179

Benz C, Mouyen F (1989): Evaluation of the new RadioVisioGraphy. Oral Surg Oral Med Oral Pathol 68, 238-42

Benz C, Sonnabend E, Wilhelm M: Röntgentechnik und -verordnung. 1. Auflage, Elsevier GmbH, Urban & Fischer Verlag, München 2006

Bergamo AZN, de Oliveira KMH, Matsumoto MAN, do Nascimento C, Romano FL, da Silva RAB, da Silva LAB, Nelson-Filho P (2019): Orthodontic appliances did not increase risk of dental caries and periodontal disease under preventive protocol. The Angle Orthodontist 89, 25–32

Bergerhoff W: Intrakranielle Verkalkungen. In: Bergerhoff W, Diethelm L, Olsson O (Hrsg.): Röntgendiagnostik des Schädels I / Roentgen Diagnosis of the Skull I. Springer Verlag, Berlin Heidelberg 1963, 226-276

Bergerhoff W: Corpus pineale, Plexus chorioidei, Falx cerebri, Crista frontalis, Crista occipitalis. In: Atlas anatomischer Varianten des Schädels im Röntgenbild, Springer Verlag, Berlin Heidelberg, 1964, 104-108

Bharucha EP, Dastur HM (1964): Craniovertebral anomalies (a report on 40 cases). Brain 87, 469-480

Birdwell RL, Ikeda DM, O'Shaughnessy KF, Sickles EA (2001): Mammographic Characteristics of 115 Missed Cancers Later Detected with Screening Mammography and the Potential Utility of Computer-aided Detection. Radiology 219, 192–202

Björksved M, Magnuson A, Bazargani SM, Lindsten R, Bazargani F (2019): Are panoramic radiographs good enough to render correct angle and sector position in palatally displaced canines? American Journal of Orthodontics and Dentofacial Orthopedics 155, 380–387

Bondemark L, Jeppsson M, Lindh-Ingildsen L, Rangne K (2006): Incidental findings of pathology and abnormality in pretreatment orthodontic panoramic radiographs. Angle orthodontist 1, 98–102

Botzenhart U, Seeliger J, Gedrange T (2015): Aktuelle Methoden der kieferrothopädischen Frühbehandlung - Prävention im Milch- und frühen Wechselgebiss. Zahnmedizin up2date 9, 231-248

Böhm K, Köhler C, Thome R: Dokumentation und Statistik als Vorausbedingung wissenschaftlicher Erkenntnis umweltbedingter Abläufe. Historie der Krankengeschichte, Schattauer, FK, Stuttgart/ New York 1978, 1-43

Brennan J (2002): An introduction to digital radiography in dentistry. J Orthod 29, 66-69

Breyer F, Ulrich V (2000): Gesundheitsausgaben, Alter und medizinischer Fortschritt: Eine Regressionsanalyse. Journal of Economics and Statistics (Jahrbücher für Nationalökonomie und Statistik) 220, 1-17

Broadbent BH (1931): A new x-ray technique and its application to orthodontics. Angle Orthod 1, 45-66

Brooks SL, Brand JW, Gibbs SJ, Hollender L, Lurie AG, Omnell KA, Westesson PL, White SC (1997): Imaging oft he temporomandibular joint: a position paper of the American Academy of Oral and Maxillofacial Radiology. Oral Surg Oral Med Oral Pathol Oral Radiol Endod 83, 609-618

Buchmann F (1974): Die Prinzipien des Dental-Tomograph. Röntgenstrahlen 31, 24

Buchmann F: Patient zum Röntgen - Medizinische Abbildung und Untersuchungsablauf vom Röntgenbild über MRT bis Ultraschall. (Medizin 10) LIT Verlag, Münster 2002, 25-74

Bundesamt für Strahlenschutz und Bundesministerium für Umwelt: Umweltradioaktivität und Strahlenbelastung im Jahr 2016 - Unterrichtung durch die Bundesregierung; Berlin 2018, 36-39

Burchardi H, Larsen R, Schuster HP, Suter PM: Die Intensivmedizin. 8. Aufl.; Springer-Verlag, Berlin 2000, 76

Buss D: Muster-Arbeitsanweisung gemäß § 18 Absatz 2 RöV am Fernröntgengerät. Zahnärztekammer Niedersachsen (Hrsg.), Hannover 2006

Büttner M (2010): Gutartige Tumoren des Gesichtsschädels. Schweiz Zeit Onkologie 1, 24-27

Çaglayan F, Tozoglu U (2012): Incidental findings in maxillofacial region detected by cone beam computed tomography. Diagn Interv Radiol 18, 159

Cakmak O, Gurdal E, Ekinci G, Yildiz E, Cavdar S (2005): Arcuate foramen and its clinical significance. Saudi Med J 26, 1409–1413

Celikoglu M, Miloglu O and Kazanci F (2010) Frequency of agenesis, impaction, angulation, and related pathologic changes of third molar teeth in orthodontic patients. J Oral Maxillofac Surg 68, 990-995

Chitroda PK, Katti G, Baba IA, Najmudin M, Ghali SR, Kalmath B, G. V (2013): Ponticulus Posticus on the Posterior Arch of Atlas, Prevalence Analysis in Symptomatic and Asymptomatic Patients of Gulbarga Population. J Clin Diagn Res 7, 3044-3047

Cholitgul W, Drummond BK (2000): Jaw and tooth abnormalities detected on panoramic radiographs in New Zealand children aged 10-15 years. N Z Dent J 96, 10-13

Chong MJ, Seow WK, Purdie DM, Cheng E, Wan V (2003): Visual-tactile examination compared with conventional radiography, digital radiography, and Diagnodent in the diagnosis of occlusal occult caries in extracted premolars. J Pediatr Dent 25, 559-564

Chu FCS, Li TKL, Lui VKB, Newsome PRH, Chow RLK, Cheung LK (2003): Prevalence of impacted teeth and associated pathologies - a radiographic study of the Hong Kong Chinese population. Hong Kong Med J 9, 158-163

Claeys V, Wackens G (2005): Bifid mandibular canal: literature review and case report. Dentomaxillofac Radiol 34, 55-58

Classen M, Wagner F, Swobodnik W (1991): Electronic Data Base in Gastroenterological Endoscopy. Endoscopy 23, 29-31

Constantine S, Roach D, Liberali S, Kiermeier A, Sarkar P, Jannes J, Sambrook P, Anderson P, Beltrame J (2019): Carotid Artery Calcification on Orthopantomograms (CACO Study) - is it indicative of carotid stenosis? Aust Dent J 64, 4-10

Conway BJ, McCrohan JL, Rueter FG, Suleiman OH (1990): Mammography in the eighties. Radiol 177, 335-339

Cooper MM, Steinberg JJ, Lastra M, Antopol S (1983): Tonsillar Calculi. Report of a case and review of the literature. Oral Surg 55, 239-243

Damaskos S, Aartman IHA, Tsiklakis K, van der Stelt P, Berkhout WER (2015): Association between extra- and intracranial calcifications of the internal carotid artery: a CBCT imaging study. Dentomaxillofac Radiol 44, 20140432

De Jesús O, Toledo MM (2001): Surgical management of meningioma en plaque of the sphenoid ridge. Surg Neurol 55, 265-9

Deutsche Gesellschaft für Kieferorthopädie (1997): Indikation und Häufigkeit von Röntgenaufnahmen im Rahmen der kieferorthopädischen Therapie (Stellungsnahme der DGKFO). J Orofac Orthoped 58, 286-287

Dirsch I: Befunddokumentation in der gynäkologischen Morphologie. Entwurf eines computergerechten Dokumentationssystems. Med.-Diss. Univ. Heidelberg 1987

Donald PM, Nagraj SK, Pallivathukkal RG, Ismail ARB (2017): Ponticulus posticus of atlas vertebrae: an incidental finding in Malaysian orthodontic patients. BMJ Case Rep, 1-3

Drage N, Rogers S, Greenall C, Playle R (2013): Incidental findings on cone beam computed tomography in orthodontic patients. J Orthod 40, 29-37

Drescher D: Fernröntgenanalyse. In: Praxis der Zahnheilkunde. (Kieferorthopädie 1), Band 1, 4. Aufl.; Urban & Fischer, München 2000, 261-291

Duan H, Xia L, He W, Lin Y, Lu Z, Lan Q (2019): Accuracy of lateral cephalogram for diagnosis of adenoid hypertrophy and posterior upper airway obstruction: A meta-analysis. Int J Pediatr Otorhinolaryngol 119, 1-9

Düker J: Röntgendiagnostik in der Panoramaschichtaufnahme. 2. Aufl.; Hüthig Verlag, Heidelberg 2000

Dürwald J, Börngen U, Dannhauer KH (2011): Drei Therapiestrategien bei Retention und Verlagerung. zm 101, 54-64

Eagle WW (1937): Elongated styloid process: Report of two cases. Arch Otolaryngol 25, 584–586

Edwards R, Alsufyani N, Heo G, Flores-Mir C (2014): The frequency and nature of incidental findings in large-field cone beam computed tomography scans of an orthodontic sample. Prog Orthod. 15, 37

Elliot RE, Tanweer O (2014): The prevalence of the ponticulus posticus (Arcuate Foramen) and its importance on the Goel-Harms Procedure: Meta-Analysis and Review of the Literature. World Neurosurg 82, 335-343

Esders WG: Rationelle Arbeitsabläufe in der Zahnarztpraxis. Thieme-Verlag, Stuttgart 2006, 25-31

Eshghpour M, Nezadi A, Moradi A, Shamsabadi RM, Rezaei NM and Nejat A (2014): Pattern of mandibular third molar impaction: A cross-sectional study in northeast of Iran. Niger J Clin Pract 17, 673-677

Ewert U, Stade J, Zscherpel U, Kaling M (1995): Lumineszenz-Speicherfolien für die Radiographie. Materialprüfung 37, 474-478

Fanning NF, Walters TD, Fox AJ, Symons SP (2006): Association between Calcification oft he Cervical Carotid Artery Bifurcation and White Matter Ischemia. Am J Neuroradiol 27, 378-383

Feer E: Diagnostik der Kinderkrankheiten mit Besonderer Berücksichtigung des Säuglings: Eine Wegleitung für Praktische Ärzte und Studierende. 6.Aufl., Springer -Verlag, Berlin 2013, 192

Finzer P: Systemorganisation und -emergenz in der Medizin: Wie wir krank werden. Springer Fachmedien Wiesbaden 2014, 42

Franchi L, Braccetti T, McNamara Jr JA (2000): Mandibular growth as related to cervical vertebral maturation and body height. Am J Orthod. Dentofacial Orthop. 118, 335-340

Friedland B, Meazzini MC (1996): Incidental finding of an enlarged sella turcica on a lateral cephalogram. Am J Orthod Dentofacial Orthop 110, 508-512

Friedrich K: Medienbefunde – Digitale Bildgebung und diagnostische Radiologie. Walter de Gruyter GmbH & Co KG, Berlin 2018, 107

Fuhrmann A: Strahlenphysik. In: Fuhrmann A (Hrsg.): Zahnärztliche Radiologie. Thieme-Verlag, Stuttgart 2013, Abb. 2.5-2.7, 22

Garrity JA, Henderson JW, Cameron JD: Henderson's orbital tumors. 4. Aufl.; Lippincott Williams & Wilkins, Philadelphia 2007, 123-141

Gängler P, Hoffmann T, Willershausen B (2010): Konservierende Zahnheilkunde und Parodontologie, 3. Aufl., 144

Giere W (2004): Electronic Patient Information – Pioneers and MuchMore: A Vision, Lessons Learned, and Challenges. Methods Inf Med 43, 543-552

Giere W (2007): Klassifikation in der Medizin: Eine einführende Betrachtung von Sinn und Zweck. Bundesgesundheitsblatt - Gesundheitsforschung - Gesundheitsschutz 50, 913-923

Goldbrunner R: Tumors of the Skull. In: Tonn J-C, Westphal M, Rutka JT (Hrsg.): Oncology of CNS Tumors. Springer Verlag, Berlin 2010, 87-93

Gouveia-Oliveira A, Raposo VD, Salgado NC, Almeida I, Nobre-Leitao C, Galvao de Melo F (1991): Longitudinal comparative Study on the influence of computers on reporting of clinical data. Endoscopy 23, 334-337

Gracco A, Parenti SI, Ioele C, Bonetti GA, Stellini E (2012): Prevalence of incidental maxillary sinus findings in Italian orthodontic patients: a retrospective cone-beam computed tomography study. Korean J Orthod 42, 329-334

Gracco ALT, Zanatta S, Forin Valvecchi F, Bignotti D, Perri A, Baciliero F (2017): Prevalence of dental agenesis in a sample of Italian orthodontic patients: an epidemiological study. Prog Orthod 18, 33

Grönemeyer DHW: Med. In Deutschland. Springer-Verlag, Berlin 2000, 88

Gruber J, Saleh A, Bakhsh W, Rubery PT, Mesfin A (2018): The Prevalence of Klippel-Feil Syndrome: A Computed Tomography-Based Analysis of 2,917 Patients. Spine Deform 6, 448-453

Grünwald L: Deskriptive und topographische Anatomie der Nase und ihrer Nebenhöhlen. In: Denker A, Kahler O (Hrsg): Handbuch der Hals-Nasen-Ohrenheilkunde Bd. 1.; Springer Verlag, Berlin 1925, 1-93

Guebert GM, Rowe LJ, Yochum TR, Thompson JR, Masia CJ: Congenital anomalies and normal skeletal variants. In: Yochum TR, Rowe LJ, eds. Essentials of Skeletal Radiology. 3. Aufl.; Lippincott Williams & Wilkins, Baltimore 2005, 257-403.

Gupta A, Mackay J, Whitehouse A, Godec T, Collier T, Pocock S, Poulter N, Server P (2018): Long-term mortality after blood pressure-lowering and lipid-lowering tratment in patients with hypertension in the anglo-Scandinavian Cardiac Outcome Trial (ASCOT) Legacy study: 16-year follow-up results of a randomised factorial trial. Lancet 392, 1127-1137

Hahnel S (2013): Mundtrockenheit bei Senioren. Zeitschrift für Senioren-Zahnmedizin 1, 159-165

Haji Ghadimi M, Amini F, Hamedi S, Rakhshan V (2017): Associations among sella turcica bridging, atlas arcuate foramen (ponticulus posticus) development, atlas posterior arch deficiency, and the occurence of palatally displaced canine impaction. Am J Orthod Dentofacial Orthop 151, 513-520

Halves E: Raumfordernde Prozesse der Sellaregion. In: Schlegel B. (Hrsg.): Verhandlungen der Deutschen Gesellschaft für innere Medizin, vol 86; J.F. Bergmann-Verlag, München 1980

Hanihara T, Ishida H (2001): Frequency variations of discrete cranial traits in major human populations. IV. Vessel and nerve related variations. J Anat 199, 273-287

Hardy J (1967): La chirurgie de L`hypophyse par voie trans-sphenoidale etude comparative de deux modalites techniques. Un Med Canada 96, 702-712

Hartmann M, Gundermann C (2008): Kosten-Nutzen-Betrachtung der Früherkennung maligner Erkrankungen. Der Onkologe 14,164-170

Harzer W: Lehrbuch der Kieferorthopädie. Hanser, München 1999, 93-94

Harzer W: Kieferorthopädie (Checklisten der Zahnmedizin); Thieme, Stuttgart 2011, 65-304

Hassel B, Farman AG (1995): Skeletal maturation evaluation using cervical vertebrae. Am J Orthod dentofac Orthop 107, 58-66

Hassler W, Unsöld R, Schick U (2007): Orbital Tumors-Diagnosis and Surgical Treatment. Dtsch Arztebl 104, A-496

Hasund A.: Klinische Kephalometrie für die Bergen-Technik. Kieferorthopädische Abteilung des Zahnärztlichen Instituts der Universität Bergen, Bergen 1974

Hattab FN, Rawashdeh MA, Fahmy MS (1995): Impaction status of third molars in Jordanian students. Oral Surg Oral Med Oral Pathol Oral Radiol Endod 79, 24-29

Hauman CHJ, Chandler NP, Tong DC (2002): Endodontic implications of the maxillary sinus: a review. Int Endod J 35, 127-141

Heiland M, Schulze D, Rother U, Schmelze R (2004): Postoperative imaging of zygomaticomaxillary complex fractures using digital volume tomography. J Oral Maxillofac Surg 62, 1387-1391

Heuck F, Frik W, Scherz H: Radiologische Fachgutachten. Stuttgart 1999

Heurich T, Ziegler C, Steveling H, Wortche R, Muhling J, Hassfeld S (2002): Erweiterte Diagnostik im Rahmen der operative Weisheitszahnentfernung mittels digitaler Volumentomographie. Mund Kiefer Gesichtschir 6, 427-432

Hernández G, Plaza SP, Cifuentes D, Villalobos LM, Ruiz LM (2018): Incidental findings in pre-orthodontic treatment radiographs. International Dental Journal 68, 320-326

Hofrath H (1931): Die Bedeutung von Röntgenfern- und Abstandsaufnahme für die Diagnostik der Kieferanomalien. Fortschr Orthodont 1, 232-258

Holsboer F: Altersbedingte Erkrankungen. In: Gruss P: Die Zukunft des Alterns - die Antwort der Wissenschaft. Verlag C.H. Beck oHG, München 2007, 163-165

Hülsmann, M (1997): Dens invaginatus: aetiology, classification, prevalence, diagnosis, and treatment considerations. In: Int Endod J 30, 79-90

Hülsmann, M: Endodontie. Georg Thieme Verlag, Stuttgart 2008, 75-79

Icoz D, Akgunlu F (2019): Prevalence of detected soft tissue calcifications on digital panoramic radiographs. SRM J Res Dent Sci 10, 21-25

*International Labour Office* (Hrsg.): Guidelines for the use of the ILO international classification of radiographs of pneumoconioses. Occupational safety and health series no. 22, Geneva 2011

Jacobson A (1990): Planning for orthognathic surgery – art or science? 2. Int. J Adult. Orthodon. Orthognath. Surg 5, 217-224

Jacobsen C: Odontogene Tumoren; In: Kruse Gujer A, Jacobsen C, Grätz KW (Hrsg.): Facharztwissen Mund-, Kiefer- und Gesichtschirurgie. Springer-Verlag, Berlin 2013, 107-123

Jäger L, Rammelsberg P, Reiser M (2001): Diagnostic imaging of the normal anatomy of the temporomandibular joint. Radiologe 41, 734-740

Jentsch E (2012): Aufklärungspflicht - Theorie und Praxis. Dtsch Arztebl 109, A-976/B-840/C-832

Jette AM, Feldman HA, Tennstedt SL (1993): Tobacco use: a modifiable risk factor for dental disease among the elderly. Am J Public Health 83, 1271-1276

Jing W, Xuan M, Lin Y, Wu L, Liu L, Zheng X, Tang W, Qiao J, Tian W (2007): Odontogenic tumours: a retrospective study of 1642 cases in a Chinese population. Int J Oral Maxillofac Surg 36, 20-25

Jones RM, Faqir A, Millett DT, Moos KF, McHugh S (2005): Bridging and dimensions of sella turcica in subjects treated by surgical-orthodontic means or orthodontics only. Angle Orthod 75, 714-718

Jundt G, Reichart PA (2008): Maligne odontogene Tumoren. Pathologe 29, 205-213

Jung H (1995): Strahlenrisiko. Fortschr Röntgenstr 162, 91–98

Jung M: Digitales Röntgen. Curriculum Endodontie. Ed. C. Kockapan, Berlin Quintessenz Verlag, 2003

Kahl-Nieke B: Einführung in die Kieferorthopädie: Diagnostik, Behandlungsplanung, Therapie. 3.Aufl.; Dt. Ärzte-Verl., Dt. Zahnärzte-Verl, Köln 2010, 54-156

Kalavagunta S, Reddy KTV (2003): Extensive maxillary sinus pneumatization. Rhinology 41, 113-117

Kauffmann GW, Moser E, Sauer R (Hrsg.): Radiologie. 4. Aufl; Elsevier, Urban & Fischer, München 2011, 1-35

Kawakami M, Takano-Yamamoto T (1997): Orthodontic treatment of a patient with hypophosphatemic vitamin D-resistant rickets. ASDC J Dent Child 64, 395–399

Kendrick GS, Biggs NL (1963): Incidence of the ponticulus posticus of the first cervical vertebra between ages six to seventeen. Anat Rec 145, 449-453

Kim HJ, Friedman EM, Sulek M, Duncan NO, McCluggage C (1997): Paranasal sinus development in chronic sinusitis, cystic fibrosis and normal comparison population. A computerized tomography correlation study. Am J Rhin 11, 275

Klenke D, Quast A, Prelog M, Holl-Wieden A, Riekert M, Stellzig-Eisenhauer A, Meyer-Marcotty P (2018): TMJ pathomorphology in patients with JIA - radiographic parameters for early diagnosis-. Head & Face Medicine 14, 1415

Klingelhöffer M: Anzeichen der Medikamenten-bezogenen Osteonekrose der Kiefer in der Zahnärztlichen Röntgendiagnostik. Med. Diss. Regensburg 2015, 58-59

Knolle J, Hege S, Hippe S: Lungenkarzinome - aktuelle histologische Klassifikation (Vorlesung). Institute für Pathologie, Städtisches Klinikum Dessau und Leipzig, Leipzig 2012

Kothari SF, Baad-Hansen L, Andersen K, Svensson P (2014): Neurosensory assessment in patients with total reconstruction of the temporomandibular joint. Int J Oral Maxillofac Surg 43, 1096-1103

König CGW: Photographien mit Röntgen-Strahlen aufgenommen im Physikalischen Verein zu Frankfurt a. M. (1); Leipzig, Barth 1896

Krestan C, Lomoschitz F, Puig S, Robinson S (2001): Internal derangement of the temporomandibular joint. Radiologe 41,741-747

Krespi YP, Shrime MG, Kacker A (2006): The relationship between oral malodor and volatile sulfur compound-producing bacteria. Otolaryngol Head Neck Surg 135, 671-676

Krüger-Brand HE (2014): Medizintechnik: Innovationen und ihre Geschichten. Dtsch Arztebl 111, 23-24

Kucia A, Jankowski T, Siewniak M, Janiszewska-Olszowska J, Grocholewicz K, Szych Z, Wilk G (2014): Sella turcica anomalies on lateral cephalometric radiographs of Polish children. Dentomaxillofac Radiol 43, 165

Kuhlberg AJ, Norton LA (2003): Pathologic findings in orthodontic radiographic images. Am J Orthodont Dentofac Orthoped 123, 182-184

Kuhn K, Swobodnik W, Johannes RS, Zemmler T, Stange EF, Ditschuneit H, Classen M (1991): The Quality of Gastroenterological Reports Based on Free Text Dictation: An Evaluation in Endoscopy and Ultrasonography. Endoscopy 23, 262-264

Lang J (1977): Structure and postnatal organization of heretofore uninvestigated and infrequent ossifications of the sella turcica region. Acta anatomica 99, 121-39

Lang NP, Tonetti MS (2003): Periodontal risk assessment (PRA) for patients in supportive periodontal therapy (SPT). Oral Health Prev Dent 1, 7-16

Langland OE, Langlais R (1995): Early pioneers of oral and maxillofacial radiology. Oral surg oral med oral path oral radiol endod 80, 496-511

Leonardi R, Barbato E, Vichi M, Caltabiano M (2006): A sella turcica bridge in subjects with dental anomalies. Eur J Orthod 28, 580-5

Leonardi R, Barbato E, Vichi M, Caltabiano M (2009): Skeletal anomalies and normal variants on patients with palatally displaced canines. Angle Orthod 79, 727-732

Linglart A, Biosse-Duplan M, Briot K, Chaussain C, Esterle L, Guillaume-Czitrom S, Kamenicky P, Nevoux J, Prié D, Rothenbuhler A (2014): Therapeutic management of hypophosphatemic rickets from infancy to adulthood. Endocrine Connections 3, 13-30

Loewenhardt, B.: Bildgebende Diagnostik. 3.Aufl. Wissenschaftlicher Selbstverlag Dr. med. Björn Loewenhardt, Fulda 2006

Ludlow JB, Davies-Ludlow LE, White SC (2008): Patient risk related to common dental radiographic examinations: the impact of 2007 International Commission on Radiological Protection recommendations regarding dose calculation. J Am Dent Assoc 139, 1237-1243

Lurie AG (2019): Doses, Benefits, Safety, and Risks in Oral and Maxillofacial Diagnostic Imaging. Health Phys 116, 163-169

Mahnken A, Günther R: Grundlagen der Röntgendiagnostik. In: Skript Radiologie - Grundlagen der Diagnostik und Intervention. Klinik für Diagnostische & Interventionelle Radiologie - Philipps Universität Marburg (Hrsg.), Marburg 2013, 4-13

Malkoc S, Usumez S, Nur M, Donaghy C (2005): Reproducibility of airway dimensions and tongue and hyoid positions on lateral cephalograms. Am J Orthod Dentofac Orthoped 128, 513-516

Manikandhan R, Mathew P C, Naveenkumar J, An- antanarayanan P (2010): A rare variation in the course of the inferior alveolar nerve. Int J Oral Maxillofac Surg 39, 185-187

Mann W, Jonas I (1981): Untersuchungen zur Spontanheilung der Sinusitis maxillaris. H.N.O. 29, 92-94

Manni A, Pasini M, Giuca MR, Morganti R, Cozzani M (2016): A retrospective cephalometric study on pharyngeal airway space changes after rapid palatal expansion and Herbst appliance with or without skeletal anchorage. Prog Orthod 17, 29

Maroon JC, Kennerdell JS, Vidovich DV, Abla A, Sternau L (1994): Recurrent sphenoorbital meningiomas. J Neurosurg 80, 202-208

Marsan G, Öztaş E (2009): Incidence of bridging and dimensions of sella turcica in Class I and Class III Turkish adult female patients. World J Orthod 2: 99-103

Martini A, Lovell DJ (2010): Juvenile idiopathic arthritis: state of the art and future perspectives. Annals of the Rheumatic Diseases 69, 1260-1263

Mattheeuws N (2004): Has hypodontia increased in Caucasians during the 20th century? A meta-analysis. The European Journal of Orthodontics 26, 99-103

McDonnell D, Reza Nouri M, Todd ME (1994): The mandibular lingual foramen: a consistent arterial foramen in the middle of the mandible. J Anat 184, 363-369

McLelland R, Hendrick RE, Zinninger MD, Wilcox PA (1991): The American College of Radiology Mammography Accreditation Program. Am J Roentgenol 157, 473-479

Meller C (2010): Amelogenesis imperfecta im Wechselgebiss – ein Fallbericht. In: Oralprophylaxe & Kinderzahnheilkunde 32, Tübingen, 34-40

Mercier P (1979): André Bocage and the begining of tomography. Bull acad Natl Med 163, 188-191

Meyer R, Hillienhof A (2018): ICD-10: WHO stellt neuen Diagnoseschlüssel vor. Deutsches Ärzteblatt 115

Meyer-Lückel H, Paris S (2001): Kariesinfiltration. In: Zahnmedizin up2date 4, 323

Meyer-Marcotty P (2015): Kieferorthopädie als Segment eines interdisziplinären Behandlungskonzeptes bei ausgeprägter parodontaler Schädigung. Quintessenz 66, 185–195

Meyer-Marcotty P, Reuther T, Stellzig-Eisenhauer A (2010): Bridging of the sella turcica in skeletal Class III subjects. Eur J Orthod 32, 148–153

Micheelis W, Schiffner U: 4. Deutsche Mundgesundheitsstudie (DMS IV). In: Institut der Deutschen Zahnärzte (Hrsg.): IDZ Materialienreihe Band 31. Deutscher Zahnärzte Verlag DÄV, Köln 2006

Miller NR (2004): Primary tumours of the optic nerve and its sheath. Eye 18, 1026–1037

Miloglu O, Yalcin E, Buyukkurt M (2010): The frequency of bifid mandibular condyle in a Turkish patient population. Dentomaxillofac Radiol 39, 42–46

Moergel M, Kunkel M (2006): Seltene Ursachen neurologischer Symptome. Mukozele des Sinus maxillaris als Ursache einer akuten Sensibilitätsstörung. Zm 20, 56–58

Moffitt AH (2011): Discovery of pathologies by orthodontists on lateral cephalograms. Angle Orthod 81, 58–63

Motta G, Esposito E, Motta S, Mansi N, Cappello V, Cassiano B, Motta G (2006): Acute recurrent pharyngotonsillitis and otitis media. Acta Otorhinolaryngol Ital 26, 30–55

Mouyen F, Benz C, Sonnabend E, Lodter JP (1989): Presentation and physical evaluation of Radio-VisioGraphy. Oral Surg Oral Med Oral Pathol 68, 238-242

Mozzo P, Procacci C, Tacconi A, Martini PT, Andreis IA (1998): A new volumetric CT machine fpr dental imaging based on the cone bem technique: preliminary results. Eur Radiol. 8, 1558-1564

Mudit G, Srinivas K, Satheesha R (2014): Retrospective analysis of ponticulus posticus in Indian orthodontic patients – a lateral cephalometric study. Ethiop J Health Sci. 20, 285-290

Müller-Hagedorn S, Bacher M, Poets CF, Urschitz MS (2015): Zephalometrische Risikofaktoren der obstruktiven Schlafapnoe beim Kind. Monatsschrift Kinderheilkunde 163, 812–819

Nagaraj T, Keerthi I, James L, Shruthi R, Lakshmi B, Bhavana TV (2016): J Med Radiol Pathol Surg 2, 14–17

Nasseh I, Aoun G (2018): Carotid Artery Calcification: A Digital Panoramic-Based Study. Diseases 6, 2-6

Neiss A (1956): Die Sellabrücke, eine Erscheinungsform des Foramen caroticoclinoideum. Fortschritte auf dem Gebiet der Roentgenstrahlen und der Nuklearmedizin 84,70-72

Neu J (2013): Haftungsfragen. Saarländisches Ärzteblatt 8, 11-14

Neugebauer J (2008): Ätiologie, Diagnostik, Therapie und Prognose der zahnärztlichen Nervverletzung, Vortrag 25. Jahrestagung des BDO, Berlin

Neugebauer J, Ritter L, Zöller JE (2007): Dreidimensionale Bildgebung mit dem Galileos-System. DDN 1, 42-46

Oestmann J: Radiologie – Vom Fall zur Diagnose. 2. Aufl., Berlin 2005, 104

Oliveira-Santos C, Souza P H, de Azambuja Berti- Couto S, Stinkens L, Moyaert K, van Assche N, Jacobs R (2011): Characterisation of additional mental foramina through cone beam computed tomography. J Oral Rehab 28, 595–600

Pahade J, Couto C, Davis RB (2012): Reviewing imaging exami- nation results with a radiologist immediately after study completion: patient preferences and assessment of feasibility in an academic departement. Amer J Roentgenol 199, 844 – 851

Pakbaznejad Esmaeili E, Ekholm M, Haukka J, Waltimo-Sirén J (2016): Type and location of findings in dental panoramic tomographs in 7–12-year-old orthodontic patients. Acta Odontologica Scandinavica 74, 272–278

Papaioannou G, Kambas I, Tsaoussoglou M, Panaghiotopoulou-Gartagani P, Chrousos G, Kaditis AG (2013): Age-dependent changes in the size of adenotonsillar tissue in childhood: implications for sleep-disordered breathing. J Pediatr 162, 269–274

Paraskevas G, Papaziogas B, Tsonidis C, Kapetanos G (2005): Gross morphology of the bridges over the vertebral artery groove on the atlas. Surg Radiol Anat 27, 129-136

Pasler FA: Zahnärztliche Radiologie. 6. Aufl. Thieme Verlag, Stuttgart 2017

Pasler FA, Visser H: Taschenatlas der zahnärztlichen Radiologie. Georg Thieme Verlag 2003, 2-40

Pasler FA, Visser H, Rateitschak K: Farbatlanten der Zahnmedizin Zahnmedizinische Radiologie. Thieme Verlag, Stuttgart 2000

Petty RE, Southwood TR, Manners P, Baum J, Glass DN, Goldenberg J, He X, Maldonado-Cocco J, Orozco-Alcala J, Prieur A-M (2004): International League of Associations for Rheumatology classification of juvenile idiopathic arthritis: second revision, Edmonton, 2001. J Rheumatol 31, 390–392

Pfreundschuh M, Schölmerich J, Aepfelbacher M (Hrsg.): Pathophysiologie, Pathobiochemie. 2. Aufl; Elsevier, Urban & Fischer, München 2004, 105

Pindborg JJ: Pathology of the dental hard tissues. Munksgaard, W. B. Saunders Co.P., Philadelphia 1970, 47-55

Pitz S, Becker G, Schiefer U, Wilhelm H, Jeremic B, Bamberg M (2002): Stereotactic fractionated irradiation of optic nerve sheath meningioma: a new treatment alternative. Br J Ophthalmol 86, 1265-1268

Polder BJ, Van't Hof MA, Van der Linden FPGM, Kuijpers-Jagtman AM (2004): A meta-analysis of the prevalence of dental agenesis of permanent teeth. Community Dent Oral Epidemiol 32, 217-226

Port G, Euler H: Lehrbuch Der Zahnheilkunde. - Primary Source Edition. Nabu Press 2013

Prasad KC, Kamath MP, Reddy KJ, Raju K, Agarwal S. Elongated styloid process (Eagle's syndrome) (2002): a clinical study. J Oral Maxillofac Surg. 60, 171–175

Prescher A: Klinische Anatomie der Nasennebenhöhlen. In: HNO 10. Springer Verlag, Heidelberg 2009, 1039-1051

Preshaw PM, Alba AL, Herrera D, Jepsen S, Konstantinidis A, Makrilakis K, Taylor R (2012): Periodontitis and diabetes: a two-way relationship. Diabetologia 55, 21–31

Proffit WR (2006): The timing of early treatment: an overview. Am J Orthodont Dentofacial Orthoped 129, 47-49

Reinert S: Odontogene Kieferhöhlenerkrankungen. In: Horch HH (Hrsg.) Mund-Kiefer-Gesichtschirurgie. Elsevier, Urban & Fischer, München 2007

Reinert S, Lindorf H: Chirurgie der odontogenen Kieferhöhlenerkrankungen. In: Mund-, Kiefer- und Gesichtschirurgie. Springer Verlag, Berlin 2012, 121-145

Reitemeier B, Schwenzer N, Ehrenfeld M: Einführung in die Zahnmedizin. Georg Thieme Verlag, Stuttgart 2006, 143

Reuther J (1988): Kooperation zwischen Kieferorthopädie und Kieferchirurgie. Prakt Kieferorthop 2, 177–188

Ribeiro A, Keat R, Khalid S, Ariyaratnam S, Makwana M, do Pranto M, Albuquerque R, Monteiro L (2018): Prevalence of calcifications in soft tissues visible on a dental pantomogram: A retrospective analysis. Journal of Stomatology, Oral Maxillofac Surg 119, 369–374

Robert-Koch-Institut: Krebs in Deutschland für 2013/2014. Zentrum für Krebsregisterdaten und Gesellschaft der Epidemiologischen Krebsregister in Deutschland e.V., 11. Ausgabe, Berlin 2017, 16-24

Rother U.: Moderne bildgebende Diagnostik in der Zahn-, Mund- und Kieferheilkunde. Hamburg 2001, 101-103

Rother UJ: Moderne bildgebende Diagnostik in der Zahn-, Mund- und Kieferheilkunde. 2. Aufl.; Elsevier, Urban & Fischer, München 2006, 81

Röhrig B, Prei J-B, Wachtlin D, Blettner M (2009): Studientypen in der medizinischen Forschung. Bewertung wissenschaftlicher Publikationen (3). Dtsch Arztebl Int 106, 262-268

Röntgen WC: Über eine neue Art von Strahlen (Vorläufige Mittheilung). Sitzungsberichte der physikalisch-medizinischen Gesellschaft zu Würzburg, Würzburg 1895

Röper O, Ravn JJ (1972): Persistence of primary teeth. Tandlaegebladet 76, 732-40

Rudzki I: Individualisierte Retention. In: Kieferorthopädische Retention; Ihlow D, Rudzki I (Hrsg.); Thieme-Verlag, Stuttgart 2017, 18

Sakano H, Thaker AI, Davis GE (2015): Adenoid Stones – „Adenoliths". J Otol Rhinol 4, 240

Sauer G, Kreienberg R, Kurzeder C, Schreer I (2006): Bedeutung der BI-RADS-Klassifikation in der Mammadiagnostik. Der Gynäkologe 39, 513-523

Schäffler A: Funktionsdiagnostik in Endokrinologie, Dialektologie und Stoffwechsel. Aufl. Springer Verlag, Berlin Heidelberg 2015, 201

Scheidt-Nave C, Richter S, Fuchs J, Kuhlmey A (2010): Herausforderungen an die Gesundheitsforschung für eine alternde Gesellschaft am Beispiel „Multimorbidität". Bundesgesundheitsblatt - Gesundheitsforschung - Gesundheitsschutz 53, 441-450

Schelling P, Gaibler T (2012): Aufklärungspflicht und Einwilligungsfähigkeit: Regeln für diffizile Konstellationen. Dtsch Arztebl 109, A-476/B-410/C-406

Scheutzel P (1989): Entwicklung der zahnärztlichen Panoramaröntgenaufnahmeverfahren. Zm 79, 2322-2328

Schick U, Bleyen J, Bani A, Hassler W (2006): Management of meningiomas en plaque of the sphenoid wing. J Neurosurg 104, 208-214

Schilling J, Schilling A, Suazo GI (2010): Ponticulus posticus on the posterior arch of atlas, prevalence analysis in asymptomatic patients. Int J Morphol 28, 317-322

Schmidt D: Hemianopsie, monokulare temporale; in: Tipps und Tricks für den Augenarzt; Springer Verlag, Berlin 2008, 192-193

Schopen M (2007): Klassifikation in der Medizin – Pflicht oder Chance? Bundesgesundheitsblatt - Gesundheitsforschung - Gesundheitsschutz 50, 911-912

Schopf P: Curriculum Kieferorthopädie. 4. Aufl.; Quintessenz Verlags-GmbH, Berlin 2008, 227

Schönland SO (2006): Fortschritte in der Diagnostik und Therapie der Amyloidosen. Dtsch Ärztebl 34-35

Schulz D, Bührmann K (1987): Pathologische Veränderungen der Kieferhöhle-wichtige Nebenbefunde bei der kieferorthopädischen Röntgendiagnostik. J Orofac Orthoped 48, 298-312

Schulze R: Zahnärztliche Röntgenologie. Quintessenz Focus Zahnmedizin. Quintessenz Verlags-GmbH, Berlin 2009, 1-13

Schulze R, Haßfeld S, Schulze D (2009): Dentale Volumentomographie (DVT)- S1-Empfehlung. DDZ 17, 48-53

Segner D, Hasund A: Individualiserte Kephalometrie. 3.Aufl.; Dietmar Segner Verlag und Vertrieb, Hamburg 1998

Shah S, Vaze S, Kinhal K (2010): A variation in the posi- tion of the mental foramen: A case report. J Maxillofac Oral Surg 9, 307-309

Shear M (2003): Odontogenic keratocysts: clinical features. Oral Maxillofac Surg Clin North Am 15, 335-345

Sherman DL, Ryan TJ (1999): Coronary angioplasty versus bypass grafting. Cost-benefit considerations. Med Clin North Am 79, 1085-1095

Ship JA, Beck JD (1996): Ten-year longitudinal study of periodontal attachment loss in healthy adults. Oral Surg Oral Med Oral Pathol Oral Radiol Endod 81, 281-290

Sitzmann F, Benz C, Düker J: Radiologieatlas der Zahn-, Mund- und Kiefererkrankungen. 2. Aufl.; Urban & Fischer, München 2003, 211

Sohns JM: Bedeutung anatomischer Pathologien im gesamten Untersuchungsbereich diagnostischer Verfahren am Beispiel der Magnetresonanztomographie und Computertomographie. Med. Habil.-Schr. Göttingen 2015

Sohns C, Scherrer M, Staab W, Obenauer S (2011): Value oft he BI-RADS classification in MR-Mammography for diagnosis of benign and malignant breast tumors. Eur Radiol 21, 2475-2483

Sohns JM, Menke J, Staab W, Spiro J, Fasshauer M, Kowallick JT, Bergau L, Zwaka PA, Unterberg-Buchwald C, Lotz J, Schwarz A (2014a): Current role of cardiac and extra-cardiac pathologies in clinically indicated cardiac computed tomography with emphasis on status before pulmonary vein isolation. Rofo 186, 860-867

Sohns JM, Staab W, Dabir D, Spiro JE, Bergau L, Schwarz A, Sohns C (2014b): Current role and future potential of magnetic resonance cholangiopancreatography with an emphasis on incidental findings. Clin Imaging 38, 35-41

Sohns JM, Staab W, Menke J, Bergau L, Dabir D, Schwarz A, Spiro JE, Dorenkamp M, Harrison JL, Steinmetz M, et al. (2014c): Vascular and extravascular findings on magnetic resonance angiography of the thoracic aorta and the origin of the great vessels. J Magn Reson Imaging 40, 988-995

Sohns JM, Menke J, Bergau L, Weiss BG, Schmuck S, Weiberg D, Staab W, Derlin T, Dorenkamp M, Sohns C (2018): Extra-vascular findings in patients undergoing magnetic resonance angiography of the abdomen, pelvis and lower extremities: A retrospective study of 352 patients. Vascular 26, 27-38

Soni P, Sharma V, Sengupta J (2008): Cervical Vertebrae Anomalies—Incidental Findings on Lateral Cephalograms. Angle Orthod 78, 176-180

Sonnabend E (1990): Zum Röntgenbild bei der Diagnostik in der Zahnerhaltung. DDZ 44, 691

Spitzer W, Rücker M: Zahnärztliche Röntgenologie. In: Schwenzer N, Ehrenfeld M (Hrsg.): Zahn-Mund-Kiefer-Heilkunde, Band 1: Allgemeine Chirurgie. 3. Aufl.; Thieme Verlag, Stuttgart 2000

Staab W, Bergau L, Lotz J, Sohns C (2014): Prevalence of noncardiac findings in computed tomography angiography before transcatheter aortic valve replacement. J Cardiovasc Comput Tomogr 8, 222-229

Staab W, Menke J, Sohns C, Wienbeck S, Bauer L, Kowallick JT, Konietschke F, Derlin T, Lotz J, Sohns JM (2017): Prevalence and clinical significance of incidental extra-mammary findings in breast magnetic resonance imaging: A retrospective study of 1070 patients. Clin Imaging 45, 92-95

Stanley HR, Alattar M, Collett WK, Stringfellow HR, Spiegel EH (1988): Pathological sequelae of "neglected" impacted third molars. J Oral Pathol 17, 113-117

Stanley HR, Collett, WK, Hazard JA (1996): Retention of a maxillary primary canine. Fifty years above and beyond the call of duty. J Dent Child 63, 123-30

Steffen R (2007): Taurodontismus und Klinefelter-Syndrom. Zahnanomalien als Hinweis zur Diagnose einer genetischen Erkrankung -ein Fallbericht. Med Genetik 4, 432-434

Stoodley P, Debeer D, Longwell M, Nistico L, Hall-Stoodley L (2009): Tonsillolith: not just a stone but a living biofilm. Otolaryngol Head Neck Surg 141, 316-321

Stošić, Emina. Zufallsbefunde im Orthopantomogramm: Eine Übersicht über die alters- und geschlechtsspezifische Verteilung. Med.-Diss. Zürich 2014

Stöltzing H, Birkner B, Lindlar R, Ohmann C, Zaczyk R, Kuntzen O, Kaess H, Thon K, Lorenz W (1989): Computerunterstützte Dokumentation bei der oberen gastrointestinalen Endoskopie: Erfahrungen bei der Routineanwendung in drei Kliniken. Z Gastroenterol 27, 667-675

Stubbs D (1992): The Arcuate Foramen. Spine 17, 1502-1504

Tardivon A, Athanasou, Thibault F, El Khoury C (2007): Magnetic resonance imaging. Eur J Radiol 61, 212-215

Teiser HG: Haupt- und Nebenbefunde bei der Auswertung von Panoramaschichtaufnahmen. Med-Diss., Münster 2009

Tetradis S, Kantor ML (1999): Prevalence of skeletal and dental anomalies and normal variants seen in cephalometric and other radiographs of orthodontic patients. Am J Orthod Dentofac Orthoped 116, 572-577

Thoma M (2010): Odontogene Infektionen. BZB 4, 66-68

Thurn P, Bücheler E, Lackner K: Einführung in die radiologische Diagnostik. 10. Aufl.; Georg-Thieme Verlag, Stuttgart 1998, 134

Togan B, Gander T, Lanzer M, Rücker M (2016): Incidence and frequency of nondental incidental findings on cone-beam computed tomography. J Cranio-Maxillofac Surg 44, 1373-1380

Tsuneishi M, Yamamoto T, Kokeguchi S, Tamaki N, Fukui K (2006): Composition of the bacterial flora in tonsilloliths. Microbes Infect 8, 2384-2389

Tulunoglu O, Esenlik E, Gulsen A, Tulunoglu I (2011): A comparison of three-dimensional and two-dimensional cephalometric evaluations of children with cleft lip and palate. Eur J Dent 5, 451-458

Turbin RE, Pokorny K (2004): Diagnosis and treatment of orbital optic nerve sheath meningioma. Cancer Control 11, 334-341

Tzaribachev N, Weber D, Horger M (2010): Juvenile idiopathische Arthritis. Der leise Zerstörer kindlicher Kiefergelenke. Z Rheumatol 69, 124-129

Ulfig N: Kurzlehrbuch Embryologie. Georg Thieme Verlag, Stuttgart 2005

Uthman AT, Al-Saffar AB (2008): Prevalence in digital panoramic radiographs of carotid area calcification among Iraqi individuals with stroke-related disease. Oral Surg Oral Med Oral Pathol Oral Radiol Endodont 105, 68-73

Vaidyanathan S, Hughes PL, Soni BM, Singh G, Sett P (2002): Klippel-Feil syndrome – the risk of cervical spinal cord injury: A case report. BMC Fam Pract 3, 6

Vallo J, Suominen-Taipale L, Huumonen S, Soikkonen K, Norblad A (2010): Prevalence of mucosal abnormalities of the maxillary sinus and their relationship to dental disease in panoramic radiography: results from the Health 2000 Health Examination Survey. Oral Surg Oral Med Oral Pathol Oral Radiol Endodont 109, 80-87

Van Waes HJM, Hubertus JM: Periorale und orale Symptome der Kinderkrankheiten. In: Kinderzahnmedizin (Farbatlanten der Zahnmedizin). Band 17, Thieme-Verlag, Stuttgart 2001, 88

Vengalath J, Puttabuddi J, Rajkumar B, Shivakumar G (2014): Prevalence of soft tissue calcifications on digital panoramic radiographs: A retrospective study. Journal of Indian Academy of Oral Medicine & Radiology 26, 385-389

Viktorov Y: Prävalenz von apikalen Parodontitiden sowie die Häufigkeit und Qualität endodontischer Behandlungen in einer Berliner Population. Med-Diss., Düsseldorf 2006

Virchow R: Grundlagen einer systematischen Ordnung der Geschwülste; in: Die krankhaften Geschwülste; Springer Verlag, Berlin 1978, 102–127

Visser H, Hermann KP, Bredemeier S, Kohler B (2000). Dose measurements comparing conventional and digital panoramic radiography. Mund Kiefer Gesichtschir 4, 213-216

Vosshenrich R, Kühn S, Reimer P (2013): Patient information in diagnostic and interventional radiologie – Aufklärung in der Radiologie. Radiologie up2date 13, 145-155

Walkhoff FO (1900): Unsichtbare, photographisch wirksame Strahlen. Photographische Rundschau 28, 189-91

Watted N, Bartsch A (2002): Esthetic aspects of orthodontic-surgical treatment of sagittal-vertical anomalies: the example of the short face syndrome. J Orofac Orthop 63, 129-142

Webb SM, Ruscalleda J, Schwarzstein D, Calaf-Alsina J, Rovira A, Matos G, Puig- Domingo M, De Leiva A (1992): Computerized tomography versus magnetic resonance imaging: a comparative study in hypothalamic-pituitary and parasellar pathology. Clin Endocrinol (Oxf) 36, 459-465

Wehrbein H, Diedrich P (1992): Die fortschreitende Pneumatisation der basalen Kieferhöhle nach Extraktion und Lückenschluß. J Orofac Orthoped 53, 77-83

Wehrbein H, Wriedt S, Jung BA (2011): Wandel und Innovation in der Kieferorthopädie. Bundesgesundheitsbl 54, 1110-1115

Weisberg LA, Zimmerman EA, Frantz AG (1976): Diagnosis and evaluation of patients with an enlarged sella turcica. Am J Med 61, 590-596

Westesson PL (1993): Reliability and validity of imaging diagnosis of temporomandibular joint disorder. Adv Dent Res 7, 137-151

Wieland W: Diagnose-Überlegungen zur Medizintheorie; In: Gross R, Löffler, M (Hrsg.): Prinzipien der Medizin. Eine Übersicht ihrer Grundlagen und Methoden. Springer Verlag, Berlin 1997, 143

Windler E, Beil FU, Klose G, Thiery J (2018): Lipidsenkende Therapie im Alter – Wer profitiert von welchem Zielwert? Herz 43, 230-237

Witt D, Vehring C, Santander P, Sohns J, Quast A, Meyer-Marcotty P (2018): Systematische Nebenbefund-Diagnostik in der kieferorthopädischen Röntgendiagnostik – spielt das Alter eine Rolle? J Orofac Orthop 79, 220-221

Wittekind C, Meyer H-J, Bootz F: Einleitung, Kopf und Halstumoren. In: TNM - Klassifikation maligner Tumoren. 6. Aufl.; Springer Verlag, Berlin 2004, 1-52

Wörtche R, Hassfeld S, Lux C, Müssig E, Hensley F, Krempien R, Hofele C (2006): Clinical application of cone beam digital volume tomography in children with cleft lip and palate. Dentomaxillofac Radiol 35, 88-94

Yassaei S, Emami A, Mirbeigi S (2018): Cephalometric association of mandibular size/length to the surface area and dimensions of the frontal and maxillary sinuses. Eur J Dent 12, 253

Yellamma Bai K, Vinod Kumar B (2015): Tonsillolith: A polymicrobial biofilm. Med J Armed Forces India 71, 95-98

Yildiz A, Apaydin FD, Ozer C, Egilmez H, Duce MN, Yalcinoglu O (2002): Kranyovertebral bölge ve servikal vertebra anomalileri. Tanisal ve Girisimsel Radyoloji. Diagn Interv Radiol 8, 38-42

Yong JC (2009): Radiological Analysis of Ponticulus Posticus in Koreans. Yonsei Med J 50, 45-49

Yoshihara T, Suzuki J, Yawaka Y (2010): Anomaly of cervical vertebrae found on orthodontic examination: 8-year-old boy with cleft lip and palate diagnosed with Klippel-Feil syndrome. Angle Orthod 80, 975-980

Zain-Alabdeen EH, Alsadhan RI (2011): A comparative study of accuracy of detection of surface osseous changes in the temporomandibular joint using multidetector computed tomography and cone beam computed tomography. Dentomaxillofac Radiol 41, 185-191

Zimmer-Galler IE, Bartley GB (1994): Orbital Emphysema: Case Reports and Review of the Literature. Mayo Clinic Proceedings 69, 115-121

Zöller JE, Neugebauer J: Digitale Volumentomografie in der Zahn-, Mund- und Kieferheilkunde. Quintessenz Verlags GmbH, Berlin 2013

American Association of Orthodontists (AAO). http://www.orthodonticproductson-line.com/2013/10/aao-study-finds-adults-are-seeking-orthodontic-treatment-in-record-num-bers/#; Publiziert am 30.10.2013, Zugriff am 28.02.2021

American Association of Orthodontists (AAO). https://www.aaoinfo.org/blog/parent-s-guide-post/moving-adult-teeth/; Zugriff am 28.02.2021

American College of Radiology (2014): BI-RADS 5th Edition Atlas. https://www.acr.org/-/me-dia/ACR/Files/RADS/BI-RADS/BIRADS-Poster.pdf; Zugriff am 28.02.2021

Berufsverband der deutschen Kieferorthopäden e.V.: https://www.zwp-online.info/zwpnews/den-tal-news/branchenmeldungen/immer-mehr-faelle-von-kfo-behandlungen-bei-erwachsenen; Publiziert am 11.07.2013, Zugriff am 28.02.2021

Bundesamt für Strahlenschutz. https://www.bfs.de/DE/themen/ion/strahlenschutz/einfueh-rung/grundsaetze/grundsaetze.html; Zugriff am 28.02.2021

Bundesministerium der Justiz und für Verbraucherschutz. https://www.gesetze-im-inter-net.de/strlschg/; Zugriff am 28.02.2021

Deutsche Gesellschaft für Kieferorthopädie e.V. (2008). Diagnostik und Therapie orofazialer Dys-funktionen. https://www.dgkfo-vorstand.de/fileadmin/redaktion/veroeffentlichun-gen/DGKFO_Stellungnahme_MFT.pdf; Publiziert am 01/2008, Zugriff am 28.02.2021

Ethikkommission der Universitätsmedizin Göttingen. http://www.ethikkommission.med.uni-goet-tingen.de/de/content/studien.html; Zugriff am 28.02.2021

Ettl T, Driemel O, Reichert TE (2008): Pilzball in der Kieferhöhle durch überstopftes Wurzelfüll-material. Zm-online Heft 01/2008. https://www.zm-online.de/archiv/2008/01/zahnmedi-zin/pilzball-in-der-kieferhoehle-durch-ueberstopftes-wurzelfuellmaterial/; Publiziert am 01.01.2008, Zugriff am 28.02.2021

Evans S. https://www.dentistry.co.uk/2016/08/01/rising-number-of-adults-seeking-orthodontic-treatments/; Publiziert am 01.08.2016; Zugriff am 28.02.2021

Evans S. https://www.dentistry.co.uk/2018/05/09/orthodontic-treatment-increases-popularity-amongst-adults/; Publiziert am 09.05.2018, Zugriff am 28.02.2021

Halbe B. https://www.aerzteblatt.de/archiv/186005/Recht-auf-Akteneinsicht-Was-Aerzte-wissen-sollten; Publiziert: 4/2017, Zugriff am 28.02.2021

Heck J. https://www.dkfz.de/de/presse/veroeffentlichungen/einblick/einblick-ar-chiv/02_2016/MRT-Brustkrebs.html; Publiziert: 02/2016, Zugriff am 28.02.2021

Hirschfelder U. https://www.dgkfo-vorstand.de/fileadmin/redaktion/veroeffentlichungen/Stel-lungnahme_Hirschfelder_DVT.pdf; Publiziert: 2008, Zugriff am 28.02.2021

Müller T: Verkalkte Hirngefäße erklären drei von vier Schlaganfälle. In: ÄrzteZei-ung. https://www.aerztezeitung.de/Medizin/Verkalkte-Hirngefaesse-erklaeren-drei-von-vier-Schlaganfaellen-242843.html; Publiziert am 30.05.2014, Zugriff am 28.02.2021

Nolte D, Krause A, Wagner F (2018): Update nach elf Jahren. Multiple Nichtanlagen - ein Fallbe-richt. Zm Heft 22/2018. https://www.zm-online.de/archiv/2018/22/zahnmedizin/update-nach-elf-jahren/seite/alle/; Publiziert am 16.11.2018, Zugriff am 28.02.2021

Reier J, Gernhard C: Diagnostik und Therapie von internen Resorptionen. In zwp online, 16.01.2009, Schwäbisch Gmünd. https://www.zwp-online.info/fachgebiete/endodontologie/diagnostik/diagnostik-und-therapie-von-internen-resorptionen; Zugriff am 28.02.2021

Sirona Dental Systems GmbH. http://userdata.modix.de/userdata/5245/files/pb_orthophos_xg_plus.pdf; Zugriff am 28.02.2021

Sitzmann F, Benz C (2000): Wissenschaftliche Stellungnahme: Digitale Radiographie. Deutsche Gesellschaft für Zahn-, Mund- und Kieferheilkunde. https://www.dgzmk.de/uploads/tx_szdgzmkdocuments/Digitale_Radiographie.pdf; Zugriff am 28.02.2021

Statistisches Bundesamt. http://www.bpb.de/nachschlagen/zahlen-und-fakten/soziale-situation-in-deutschland/61832/todesursachen; Publiziert am 9.11.2013, Zugriff am 28.02.2021

Watted N, Muhamad AH, Bill J, Abu El-Naaj I, Teuscher T, Watted A, Proff P (2016): Chirurgische Freilegung und Einordnung palatinal verlagerter Oberkiefereckzähne. Allgemeine Zahnheilkunde. Zahnheilkunde Management Kultur (ZMK). https://www.zmk-aktuell.de/fachgebiete/allgemeine-zahnheilkunde/story/chirurgische-freilegung-und-einordnung-palatinal-verlagerter-oberkiefereckzaehne__1317.html; Publiziert am 14.10.2015, Aktualisiert am 01.02.2016, Zugriff am 28.02.2021

Zizelmann C, Fillies T (2016): Im Kiefergelenk - odontogener Tumor in schwieriger Lage. https://www.zwp-online.info/fachgebiete/oralchirurgie/chirurgie/im-kiefergelenk-odontogener-tumor-schwieriger-lage; Publiziert am 26.08.2016, Zugriff am 28.02.2021

Zöller J, Scheer M, Neugebauer J (2011): Risikofaktoren in der Oralchirurgie. Zwp online. https://www.zwp-online.info/fachgebiete/oralchirurgie/problemmanagement/risikofaktoren-der-oralchirurgie, Publiziert: 28.02.2011, Zugriff am 26.02.2021

# Danksagung

Mein großer Dank gilt Herrn Prof. Dr. Meyer-Marcotty, Direktor der Poliklinik für Kieferorthopädie der UMG, für das freundliche Überlassen des Themas und für die ausgezeichnete Betreuung als Doktorvater.

Besonders bedanken möchte ich mich bei Frau Dr. Daniela Klenke, Oberärztin der Poliklinik für Kieferorthopädie der UMG, die mich in den gesamten vier Jahren der Promotion hervorragend betreute. Ihre unermüdliche Hilfsbereitschaft, ihre motivierende Art und ihre fachliche Unterstützung haben diese Arbeit sehr bereichert und einen erfolgreichen Verlauf der Promotion ermöglicht.

Frau Dr. Petra Santander, ebenfalls Oberärztin der Poliklinik für Kieferorthopädie der UMG, bin ich für die zuverlässige Funktion als Prüfärztin und für die Befundung von insgesamt 600 Röntgenbildern sehr dankbar.

Für die Übernahme des Co-Referates möchte ich mich bei Herrn Prof. Dr. Wieland Staab, Leiter der Abteilung für Radiologische Diagnostik und Intervention im Klinikum Wilhelmshaven, sehr bedanken.

Herrn Dipl.-Math. David Ellenberger möchte ich für seine wertvollen Ratschläge und seine großzügige fachliche Hilfe im Rahmen der statistischen Auswertung der Studiendaten im Institut für medizinische Statistik der Universität Göttingen herzlich danken.

Herzlich danken möchte ich meiner Familie, insbesondere meinen Eltern Brigitte und Karl-Heinz Vehring, für die wertvollen Ratschläge, die tatkräftige Unterstützung und Motivation während des gesamten Studiums und der Promotionszeit.